Türkiye Solunum Araştırmaları Derneği
TÜSAD

44. ULUSLARARASI KATILIMLI YILLIK KONGRESİ

SOLUNUM 2022 HİBRİT

5-10 KASIM 2022
Acapulco Otel KKTC ve SOLUNUM Dijital

BİLDİRİ KİTABI

Aynı saatte, aynı şiirde, aynı satırda,
yıldızlar eşliğinde buluşalım.
Franz Kafka

www.solunumdijital.com

SS-001

Akciğer Adenokanserli Beyin Metastazı Gelişen Olgularda EGFR Mutasyon Durumunun Prognoza Etkisi

Damla Serçe Unat[1], Aydan Mertoğlu[2]
[1]Kemalpaşa Devlet Hastanesi,Göğüs Hastalıkları, İzmir
[2]Sağlık Bilimleri Üniversitesi Dr. Suat Seren Göğüs Hastalıkları ve Cerrahisi Eğitim ve Araştırma Hastanesi, Nükleer Tıp, İzmir

GİRİŞ VE AMAÇ:GİRİŞ: Küçük Hücreli Dışı Akciğer Kanseri (KHDAK) ve Beyin Metastazı (BM) birlikteliği kanser tedavisindeki gelişmelere rağmen önemli bir morbidite ve mortalite nedenidir. Epidermal Büyüme Reseptörü (EGFR) mutasyonlarına yönelik Tirozin Kinaz İnhibitörlerinin (TKİ) tedavide kullanılması KHDAK tedavisinde çığır açmıştır. EGFR mutasyonuna sahip olmanın KHDAK'ta prognostik bir belirteç olduğu da öne sürülmektedir. Çalışmamızda BM'si olan Akciğer Adenokanser'li hastalarda EGFR mutasyonu varlığının sağ kalım üzerine etkisi olup olmadığını araştırdık.
YÖNTEM:SBÜ İzmir Dr. Suat Seren Göğüs Hastalıkları ve Cerrahisi Eğitim Araştırma Hastanesinde patolojik olarak KHDAK tanısı alan ve BM saptanan EGFR mutasyon durumu incelenmiş hastalar sağ kalım açısından geriye dönük incelendi.
BULGULAR:EGFR (+) hastalarda kadın oranı daha fazla (%48,6'ya %13,3, p<0,0001), sigara öyküsü daha az (%47,2'ye %87,1, p<0,0001) ve sağ kalım daha fazla (%79,2'ye %92,8) bulundu. Yaş >72 olanların ölüm riskini 2,119 kat (%95 CI 1,455-1,455, p<0,001), sigara öyküsünün varlığının ölüm riskini 1,461 kat (%95 CI 1,231-2,139, p=0,017), izlemde beyin metastazı gelişmesinin ölüm riskini 1,623 kat (%95 CI: 1,231-2,139), beyin metastazına bağlı nörolojik belirti olmasının ölüm riskini 1,477 kat (1,160-1,882, p=0,002), LDH>218 U/L olmanın ölüm riskini 1,282 kat (%95 CI: 1,009-1,630,p=0,042) arttırdığı bulundu. EGFR negatifliğinin tek değişkenli analizde ölüm riskini 1,700 kat (%95 CI: 1,323-2,183,p<0,0001) ve çok değişkenli analizde 1,724 kat (595 CI 1,251-2,377,p=0,0001) arttırdığı görüldü. Genel sağ kalımlar karşılaştırıldığında EGFR (-) grupta beklenen ortalama süre 10,088 (%95 CI 8,571-11,606) ay, EGFR (+) grupta 11,829 ay (%95 CI 10,336 - 13,323) aydı. (p <0,001) Bu bulgular Tablo 1' de özetlenmiştir.
SONUÇ:Çalışmamızda EGFR pozitifliği ile sağ kalımın ilişkili olduğu ve EGFR pozitif hastaların anlamlı olarak daha uzun sağ kalıma sahip olduğu görülmüştür.

Hastaların demografik, klinik ve radyolojik özelliklerinin çok değişkenli analiz ile ölüme etkileri

Değişkenler	HR	%95 CI	p
Yaş (> 72 yıl)	2,119	1,455-3,087	<0,0001
EGFR Mutasyon Durumu (Negatif)	1,724	1,251-2,377	0,0001
Sigara Öyküsü (Var)	1,461	1,069-1,998	0,017
Beyin Metastazı Tanı Anı (Akciğer Tanısı Sonrası)	1,623	1,231-2,139	0,001
Beyin Metastazı Boyutu (> 19mm)	1,311	1,028-1,673	0,029
Beyin Metastazına Bağlı Klinik (Var)	1,477	1,160-1,882	0,002
Kemoterapi (Almayan)	1,488	1,158-1,913	0,002
LDH U/L (>218)	1,282	1,009-1,630	0,042
Tanı Anındaki Evre (Evre IV)	1,510	1,077-2,117	0,017
Beyin Metastazı Anındaki T Durumu (T II,III,IV)	1,582	1,090-2,296	0,016
Beyin Metastazı Anındaki N Durumu (N2,3)	1,377	1,057-1,792	0,018
Beyin Metastazı Anındaki M durumu (M1c)	1,893	1,502-2,385	<0,0001

LDH: Laktat dehidrogenaz T: Tümör boyutu N: Lenf nodu metastazı M: Metastaz durumu

SS-002

Akciğer Kanseri Kemoterapi Toleransını Değerlendirmede Belirteç Olarak 'Vücut Şekli İndeksi' ile 'Vücut Kitlesi İndeksi' nin Karşılaştırılması

Gülay Yıldız[1], Huriye Berk Takır[1], Akın Öztürk[2]
[1]Sağlık Bilimleri Üniversitesi Süreyyapaşa Göğüs Hastalıkları ve Göğüs Cerrahisi Eğitim Araştırma Hastanesi, Göğüs Hastalıkları, İstanbul
[2]Sağlık Bilimleri Üniversitesi Süreyyapaşa Göğüs Hastalıkları ve Göğüs Cerrahisi Eğitim Araştırma Hastanesi, Onkoloji, İstanbul

GİRİŞ VE AMAÇ:Aşırı vücut yağlanmasının kolorektal ve genitoüriner kanserlerle ilişkili olduğu bilinmektedir. Kanser ve obezite (VKİ≥30 kg/m2) arasındaki ilişki hem nedensellik hem de prognoz ile ilgilidir. Yüksek VKİ ve akciğer kanseri mortalitesi arasında ters bir ilişki olduğu gösterilmiş ve bu, obezite paradoksu olarak adlandırılmıştır. Esas olarak visseral yağ dokusu metabolik olarak aktif, proinflamatuvar ve pro-onkogenetiktir. Ancak VKİ, yağsız vücut kütlesi ile yağ kütlesini ayırt etmek için yetersizdir. Bu nedenle, hem visseral yağlanmayı daha doğru tahmin etmek hem de obezite paradoksunu daha iyi anlamak için VKİ dışındaki antropometrik ölçümler gereklidir. Bel çevresi (WC), bel/kalça oranı (WHR) abdominal obeziteyi VKİ' den daha iyi göstermek için kullanılır. Yeni geliştirilmiş antropometrik ölçüm olan Vücut Şekli İndeksi (ABSI=A Body Shape Index), bel çevresi (WC) ve VKİ' nin tek bir formülde toplanmasıdır. Biz bu çalışmada akciğer kanserli hastalarda mortalite ve kemoterapi toleransını öngörmede ABSI' nın rolünü belirlemeyi amaçladık.
YÖNTEM:Prospektif kohort çalışmamızda primer akciğer kanserli hastalar (n=98) Temmuz 2020 ile Temmuz 2021 arasında takip edildi. Demografi, histopatoloji, tanı anındaki hastalık evresi, toksisite, VKİ, ABSI ve kemoterapi öncesi ve sonrası performans skorlaması (ECOG) kaydedildi. Her kemoterapi seansından önce 4 haftada bir tekrarlanan ölçümler kaydedildi. Kemoterapi toleransı, toksisite ve tedaviye yanıtı içeren tüm süreç, aynı onkolog tarafından değerlendirildi. Objektif yanıt, RECIST, PERCIST, irRECIST ve iRECİST'e göre hem tam hem de kısmi yanıt olarak tanımlandı.
BULGULAR:Toplam 98 hastanın (n=74 erkek) yaş ortalaması 63.2 idi. Sigara öyküsü olan 86 hastanın üçte birinde sigara miktarı 50 paket/yılın üzerindeydi (%26,5). Hastaların %86' sında hastalık evresi 3 ve 4 idi ve yarısında (n=46 %46.9) tanı anında metastaz vardı. Hastaların %79,6' sında kemoterapi öncesi (ECOG) performans puanı 0 idi. Birinci, ikinci ve üçüncü kemoterapi seansından sonra iyi yanıt veren grupta VKİ anlamlı olarak daha yüksekti (sırasıyla p=0.026, p=0.012, p=0.030) (Tablo1). ABSI ile hem radyolojik tedavi yanıtı hem de mortalite arasında istatistiksel olarak anlamlı bir fark yoktu. Renal toksisite obez hastalarda daha yüksekti (p=0,019) (Tablo 2).
SONUÇ:Vücut şekli indeksinin radyolojik yanıtı, tedavi sonucunu, kemoterapiye bağlı toksisiteleri ve kemoterapi toleransını belirlemede VKİ' den daha iyi bir antropometrik ölçüm olmadığı sonucuna vardık.

Comparison of 'Body Shape Index' and 'Body Mass Index' as a Marker for Evaluating Lung Cancer Chemotherapy Tolerance

Gülay Yıldız[1], Huriye Berk Takır[1], Akın Öztürk[2]
[1]Health Sciences University Sureyyapasa Chest Diseases and Thoracic Surgery Training and Research Hospital, Chest Diseases, Istanbul
[2]Health Sciences University Sureyyapasa Chest Diseases and Thoracic Surgery Training and Research Hospital, Oncology, Istanbul

BACKGROUND AND AIM:Excess body adiposity is known to be associated with colorectal and genitourinary cancers. The correlation between cancer and obesity(BMI≥30 kg/m2) is concerned with both causality and prognosis. An inverse relationship between high BMI and lung cancer mortality has been demonstrated and called obesity paradox. Mainly visseral adipose tissue is metabolically active, proinflamatory and pro-oncogenetic. However BMI is insufficient to differentiate lean body mass and fat mass. Thus anthropometric

measures other than BMI are necessary, both to predict visseral adiposity more accurately and to understand obesity parodox better. Waist circumferences(WC), waist/hip ratio(WHR) are used to determine abdominal obesity better than BMI. A Body Shape Index(ABSI) is newly developed anthropometric measurement, combined waist circumferences and BMI in a single formula. We aimed to determine the role of ABSI in predicting mortality and chemotherapy tolerance in patients with lung cancer.
METHODS:In our prospective cohort study, patients with primary lung cancer (n=98) were enrolled between July 2020 and July 2021. Demographics, histopathology, disease stage at the time of diagnosis, toxicity, BMI, ABSI and performance scoring(ECOG) before and after chemotherapy were recorded. And the mesurements was repeated every 4 weeks before each chemotherapy session. were recorded. The same oncologist evaluated whole process in terms of both chemotherapy tolerance, toxicity and treatment response. Objective response was defined as both complete and partial responce according to RECIST, PERCIST, irRECIST and iRECİST.
RESULTS:The mean age, total of 98 patients (n=74 male) was 63.2 years. One third of 86 patients smoking history was over 50 pack/year (26.5%). Disease stage was 3 and 4 in 86% of patients and half of them (n=46 46.9%) had metastasis at the time of diagnosis. Pre-chemotherapy(ECOG) performance score was 0 in 79.6% of patients. BMI was significantly higher in the good responded group after first, second and third chemotherapy session (p=0.026, p=0.012, p=0.030 respectively)(Table 1).There was no statistically significant difference between ABSI and both radiological treatment respond and mortality. Renal toxicity was higher in obese patients (p=0,019)(Table 2).
CONCLUSIONS:We concluded that ABSI is not a better anthropometric measure than BMI in predicting radiological response and treatment outcome, chemotherapy related toxicities, and determining chemotherapy tolerance.

Tablo 1. Başlangıç ve kemoterapi kürlerindeki VKİ ve ABSI değerlerinin radyolojik yanıt ve tedavi sonucu ile ilişkisi

	Radyolojik yanıt			Tedavi sonucu		
	Yok (n=65)	Var (n=33)		Takip (n=66)	Eksitus (n=32)	
	Mean±SD	Mean±SD	p	Mean±SD	Mean±SD	p
Başlangıç VKİ	25.9±4.4	27.4±5.5	0.140	26.8±5.1	25.7±4.3	0.306
Başlangıç bel çevresi	94.9±11.8	97.7±12.9	0.288	95.8±12.5	95.9±11.7	0.983
Başlangıç ABSI	0.084±0.005	0.084±0.005	0.915	0.084±0.059	0.085±0.005	0.155
1. Kür sonrası VKİ	25.3±4.4	27.6±5.7	0.026	26.7±5.2	24.9±4.3	0.091
1. Kür sonrası ABSI	0.084±0.005	0.115±0.176	0.169	0.099±0.12	0.085±0.004	0.515
2. Kür sonrası VKİ	25.1±4.0	27.7±5.5	0.012	26.4±5	25.2±4	0.297
2. Kür sonrası ABSI	0.084±0.005	0.084±0.006	0.996	0.0084±0.06	0.084±0.004	0.968
3. Kür sonrası VKİ	25.1±4.1	27.3±4.9	0.030	26.1±4.7	25.5±3.6	0.639
3. Kür sonrası ABSI	0.101±0.119	0.084±0.006	0.441	0.097±0.106	0.083±0.003	0.585

Table 1. The relationship of BMI and ABSI values at the beginning and other chemotherapy cycles with radiological response and treatment result

	Radiological Response			Treatment Result		
	None (n=65)	Yes (n=33)		Follow-up (n=66)	Death (n=32)	
	Mean±SD	Mean±SD	p	Mean±SD	Mean±SD	p
Pre-treatment BMI	25.9±4.4	27.4±5.5	0.140	26.8±5.1	25.7±4.3	0.306
Baseline WC	94.9±11.8	97.7±12.9	0.288	95.8±12.5	95.9±11.7	0.983
Baseline ABSI	0.084±0.005	0.084±0.005	0.915	0.084±0.059	0.085±0.005	0.155
After 1st cure BMI	25.3±4.4	27.6±5.7	0.026	26.7±5.2	24.9±4.3	0.091
After 1st cure ABSI	0.084±0.005	0.115±0.176	0.169	0.099±0.12	0.085±0.004	0.515
After 2nd cure BMI	25.1±4.0	27.7±5.5	0.012	26.4±5	25.2±4	0.297

After 2nd cure ABSI	0.084±0.005	0.084±0.006	0.996	0.0084±0.06	0.084±0.004	0.968
After 3rd cure BMI	25.1±4.1	27.3±4.9	0.030	26.1±4.7	25.5±3.6	0.639
After 3rd cure ABSI	0.101±0.119	0.084±0.006	0.441	0.097±0.106	0.083±0.003	0.585

Tablo 2. VKİ değerleri ile kemoterapi toksisiteleri ilişkisi

		Normal Kilolu (VKİ <25 kg/m²) n=46 (%)	Aşırı Kilolu (VKİ 25-30 kg/m²) n=29 (%)	Obez (VKİ >30 kg/m²) n=23 (%)	p
Oral ve GİS Komplikasyonları	Var	20 (43.5)	10 (34.5)	9 (39.1)	0.738
	Yok	26 (56.5)	19 (65.5)	14 (60.9)	
İştahsızlık	Var	39 (84.8)	19 (65.5)	18 (78.3)	0.150
	Yok	7 (15.2)	10 (34.5)	5 (21.7)	
Halsizlik ve Yorgunluk	Var	38 (82.6)	23 (79.3)	17 (73.9)	0.699
	Yok	8 (17.4)	6 (20.7)	6 (26.1)	
Hematolojik Toksisite	Var	40 (87.0)	27 (93.1)	21 (91.3)	0.693
	Yok	6 (13.0)	2 (6.9)	2 (8.7)	
İyon Dengesizliği	Var	14 (30.4)	10 (34.5)	9 (39.1)	0.759
	Yok	32 (69.6)	19 (65.5)	14 (60.9)	
Renal Toksisite	Var	1 (2.2)	3 (10.3)	5 (21.7)	0.019
	Yok	45 (97.8)	26 (89.7)	18 (78.3)	
Hepatotoksisite	Var	4 (8.7)	2 (6.9)	3 (13.0)	0.813
	Yok	42 (91.3)	27 (93.1)	20 (87.0)	

Table 2. The relationship between BMI and chemotherapy toxicities,

		Normal weight (BMI <25 kg/m²) n=46 (%)	Overweight (BMI 25-30 kg/m²) n=29 (%)	Obese (BMI >30 kg/m²) n=23 (%)	p
Oral and GIS Complications	Yes	20 (43.5)	10 (34.5)	9 (39.1)	0.738
	No	26 (56.5)	19 (65.5)	14 (60.9)	
Anorexia	Yes	39 (84.8)	19 (65.5)	18 (78.3)	0.150
	No	7 (15.2)	10 (34.5)	5 (21.7)	
Weakness and Fatigue	Yes	38 (82.6)	23 (79.3)	17 (73.9)	0.699
	No	8 (17.4)	6 (20.7)	6 (26.1)	
Hematological Toxicity	Yes	40 (87.0)	27 (93.1)	21 (91.3)	0.693
	No	6 (13.0)	2 (6.9)	2 (8.7)	
Ion Imbalance	Yes	14 (30.4)	10 (34.5)	9 (39.1)	0.759
	No	32 (69.6)	19 (65.5)	14 (60.9)	
Renal Toxicity	Yes	1 (2.2)	3 (10.3)	5 (21.7)	0.019
	No	45 (97.8)	26 (89.7)	18 (78.3)	
Hepatotoxicity	Yes	4 (8.7)	2 (6.9)	3 (13.0)	0.813
	No	42 (91.3)	27 (93.1)	20 (87.0)	

SS-003

Akciğer kanserli olgularda kronik obstrüktif akciğer hastalığı alevlenmesinin sebepleri ve alevlenmenin kanser tedavi sürecine etkisi

Ceren Kılıç Yıldız, Ülkü Yılmaz, Pınar Akın Kabalak
Ankara Atatürk Sanatoryum Eğitim Araştırma Hastanesi, Göğüs Hastalıkları ve Tüberküloz

GİRİŞ VE AMAÇ:Akciğer kanserli hastalarda kronik obstrüktif akciğer hastalığı (KOAH) alevlenmesi,akciğer kanseri olmayan KOAH'lı hastalara göre daha sık görülmekte ve daha ağır seyretmektedir.KOAH alevlenme, akciğer kanseri tedavisinin sonlandırılmasına veya ertelenmesine sebep olmaktadır.Bu nedenle akciğer kanseri tedavisi gören hastalarda KOAH alevlenme geçirmeye yatkın ve ağır alevlenme geçirme riski yüksek olan hastaları öngörüp bu hastaların yeterli ve etkili KOAH tedavisi alması ve destek tedaviler ile alevlenme riski ve şiddetinin en aza indirilmeye çalışılması önemlidir.Çalışmamızda KOAH alevlenme ile hastaneye başvuran akciğer kanseri hastalarının özelliklerini,alevlenme şiddetini ve alevlenme sonucunda kanser tedavi sürecinin etkilenip etkilenmediğini araştırdık.Ağır alevlenme geçiren ve alevlenme sonrasında kanser tedavisinin geciktiği yada sonlandığı hastalarda bu duruma predispozisyon yaratan sebepleri inceledik.
YÖNTEM:Çalışmamız prospektif olarak yürütülmüş olup Haziran 2018-Ocak 2019 tarihleri arasında,akciğer kanseri ve KOAH tanısı ile takip edilen ve KOAH alevlenme tanısı ile hastaneye başvuran 156 hasta çalışmaya dahil edildi.Hastaların yaş, komorbidite, KOAH evresi, kanser histopatolojik tipi ve evresi, vücut kitle indeksleri (VKİ), yağsız vücut kütleleri(FFM), alevlenme dereceleri, ECOG skorlamaları, Dispne, Eozinopeni, Konsolidasyon, Asidemi, Atriyal Fibrilasyon(DECAF) ve Charlson Komorbidite İndeksi(CCI) skorlamaları karşılaştırıldı.
BULGULAR:CCI skorlaması yüksek olan hastaların %91.1'i ağır alevlenme geçirmişti.CCI yüksek olup hafif alevlenme geçiren hasta yoktu ve CCI skorlaması ve alevlenme derecesi arasında ilişki saptandı(p=0,026).DECAF skoru yüksek olan hastaların %100'ü ağır alevlenme geçirmişken, DECAF skoru düşük olan hastaların %81,7'si ağır alevlenme geçirmişti.Alevlenme derecesi ve DECAF skoru ilişkiliydi(p=0,031).ECOG performans skoru >2 olan hastaların %97.3'ü ağır alevlenme geçirmişti(p=0.005),bu hastaların %97.3'ü yatarak hastanede tedavi görmüştü(p=0.009).Yüksek ECOG performans skoruna sahip hastalar daha fazla sayıda alevlenme geçirmekteydi(p=0.005).Destek tedavi alan ve tedavi sonrası takipte olan hastaların KOAH tanı süresi(ort:5.9 yıl) ve alevlenme sayısı(ort:1.68 adet) diğer gruplara göre yüksekti(p=0.05,p=0.015).Alevlenme dereceleri karşılaştırıldığında ağır alevlenme,aktif kanser tedavisi alan hasta grubunda diğer iki gruba göre düşüktü(%78, p=0,015).Erken evrede küratif tedavi alan ve ileri evrede palyatif tedavi alan hastalar incelendiğinde,alevlenme sonrası kanser tedavisi sonlanan hastaların %92'sinin palyatif akciğer kanseri tedavisi aldığı,tedavisi etkilenmeyen hastalarda ise bu oranın %56.5 olarak düşük olduğu saptandı(p=0,015).Ağır alevlenme geçiren hasta grubunda hafif ve orta alevlenme geçiren hasta grubuna göre kanser tedavisi anlamlı yükseklikte sonlandırılmak zorunda kalmıştı(p=0,034)
SONUÇ:ECOG,DECAF ve CCI skoru yüksek olan hastalarda ağır KOAH alevlenme geçirme olasılığı yüksektir ve ağır alevlenme kanser tedavisi sonlandırılması için anlamlı bir risk faktörüdür.

SS-004

Soliter pulmoner nodüllerde malignite olasılığının belirlenmesi

Hilal Sayma[1], Güntülü Ak[2], Selma Metintaş[3], Muzaffer Metintaş[2]

[1]Eskişehir Osmangazi Üniversitesi, Tıp Fakültesi Göğüs Hastalıkları AD, Eskişehir

[2]Eskişehir Osmangazi Üniversitesi Akciğer ve Plevra Kanserleri Uygulama ve Araştırma Merkezi, Tıp Fakültesi Göğüs Hastalıkları AD, Eskişehir

[3]Eskişehir Osmangazi Üniversitesi Akciğer ve Plevra Kanserleri Uygulama ve Araştırma Merkezi, Tıp Fakültesi Halk Sağlığı AD, Eskişehir

GİRİŞ VE AMAÇ:Akciğer kanserinde erken tanının mortaliteyi azalttığı bilinmektedir. Soliter pulmoner nodüllerin malignite olasılığının belirlenmesi ve gerekli tedavinin uygulanması bu anlamda önem taşımaktadır. Bu çalışmada kliniğimizde soliter pulmoner nodül (SPN) nedeniyle tetkik edilen ve kesin histopatolojik tanıya ulaşılan hastaların demografik, klinik ve radyolojik bulgularının malign olasılığa etkileri yönünden değerlendirilmesi amaçlanmıştır.
YÖNTEM:Çalışmaya 1 Ocak 2010 – 31 Ağustos 2022 arasında kliniğimizde SPN nedeniyle tetkik edilen ve kesin histopatolojik tanıya ulaşılan hastalar dahil edilmiştir. Hastaların yaş, cinsiyet, sigara, kendisi ve ailesindeki maligniteler, KOAH ve tomografide amfizem, nodül yerleşimi, boyutu, iç yapı ve kenar özellikleri, SUVmax değeri, Brock modeline göre malignite olasılıkları, tanı yöntemi ve kesin tanıları kaydedildi. Çok değişkenli analizle nodüllerin malign veya benign olmasını öngören değişkenler belirlendi.
BULGULAR:Çalışma grubunu oluşturan 132 hastanın 94'ü (%70.7) erkek, 39'u (%29.3) kadın olup yaş ortalamaları 62.9±10.6 (27–88) yıldı. Hastaların %75.2'si sigara öyküsü, %24.8'i KOAH tanısı, %19.5'inde ek malignite öyküsü ve %8.3'ünde birinci derece yakınında akciğer kanseri öyküsü bulunmaktaydı. Toplam 138 nodül sırasıyla en yoğun sağ üst loba (%28.3), sol üst loba (%22.5) ve sağ alt loba (%19.6) yerleşmişti. Nodüllerin boyutu ortalama 20.17±6.89 mm (5.0–30.0) idi. İç yapı ve kenar özelliklerine baktığımızda %76.8'i solid, %17.4'ü subsolid, %5.8'i buzlu cam karakterindeydi ve %54.3'ünde spikülasyon, %49.3'ünde lobulasyon vardı. PET-BT SUVmax değerlerinin ortalaması 5.92±4.47, ortancası 4.90 (0.00–22.00) idi. Nodüllerin %63.8'ine cerrahi, %35.5'ine iğne biyopsisi ve %0.7'sine bronkoskopi ile tanı konuldu. Nodüllerin %89.9'u malign, malign nodüllerin tamamı akciğer kanseri, bunların da %62.1'i adenokarsinom, %25.8'i skuamöz hücreli karsinom tanısı aldı. Brock modeline göre benignlerde malignite olasılığı ortalama %17.6 ve malignlerde %20.3 idi. Malign ve benign nodüller kıyaslandığında malign nodüllerde yaş ortalaması (p=0.004), boyut (p=0.005) ve PET-BT SUVmax değerinin daha yüksek (p=0.010), spiküle kenar özelliği oranı daha fazla (p=0.041) saptandı. Buna karşın iki grup arasında cinsiyet, sigara, KOAH, kanser öyküleri, tomografide amfizem, nodülün yerleşim yeri, iç yapı ve lobule kenar özellikleri bakımından fark saptanmadı. Çok değişkenli analiz sonucunda PET-BT SUVmax değeri 3'ün üzeri olan hastalarda malignite olasılığı 4.520 (1.079-18.928) kat yüksek saptandı.
SONUÇ:SPN'li hastalarda maligniteye işaret eden bulguların saptanabilmesi için daha fazla sayıda hasta ve parametrenin incelendiği geniş çalışmalara gereksinim vardır.

SS-005

Ortalama trombosıt hacmi (MPV), mpv/platelet (PLT) oranı, lenfosit/monosit oranı (LMR) 'nın egfr tirozin kinaz inhibitörü ile tedavi edilen ileri evre egfr-mutant akciğer adenokarsinomunda progresyonsuz sağkalım ile ilişkisi

Hasret Gizem Kurt[1], Berna Akıncı Özyürek[1], Nalan Akyürek[2], Yurdanur Erdoğan[1]
[1]Sağlık Bilimleri Üniversitesi, Ankara Atatürk Sanatoryum Eğitim Araştırma Hastanesi, Göğüs Hastalıkları, Ankara
[2]Gazi Üniversitesi, Tıbbi Patoloji Ana Bilim Dalı, Ankara

GİRİŞ VE AMAÇ:AMAÇ: Plateletler (PLT) ve konak sistemik inflamatuar yanıt (SIR)' ın kanser hücrelerinin agregasyonunda ve metastaz oluşumunda etkili olduğu bilinmektedir. SIR aktivasyonunu gösteren lenfosit-monosit oranı (LMR) ve trombosit aktivasyonunu gösteren mean platelet volüm (MPV) değerlerinin çeşitli kanser türlerinde prognostik etkinliğini gösteren çalışmalar mevcuttur. Epidermal Growth Factor Reseptor (EGFR) mutasyonu pozitif birinci basamak tedavide EGFR Tirozin Kinaz İnhibitörü (TKİ) alan ileri evre akciğer adenokarsinom hastalarında, ulaşımı kolay hemogram paremetrelerinden olan MPV, MPV/PLT ve LMR' in; hastaların klinik takip sürecinde, hastalığın progresyonunu predikte etmede, hastaların sağkalım sürelerini ön görmede, tedaviye yanıt değerlendirmesinde yol gösterici olabileceklerini öngörmekteyiz.
YÖNTEM:Çalışma retrospektif olup 2011-2021 yılları arasında EGFR mutasyonu pozitif birinci basamak tedavide TKİ kullanılan evre III ve evre IV akciğer adenokarsinom tanılı hastalar alındı. Hastaların tedavi öncesi ve tedavinin 1. ayında MPV, MPV/PLT ve LMR değerleri hesaplandı. Kaplan- Meier ile 6-aylık, 1-yıllık, 3-yıllık ve 5-yıllık sağkalım hızları ve ortalama beklenen yaşam süreleri ile bu sürelere ilişkin %95 güven aralıkları hesaplandı. Progresyon ve genel sağkalıma etkili olabilecek değişkenler tek değişkenli ve çok değişkenli Cox regresyon analizi yapılarak belirlendi.
BULGULAR:Çalışmaya 102 hasta dahil edildi. MPV, MPV/PLT ve LMR için en iyi kesim noktalarını belirlemek amacıyla R programında yazılmış web tabanlı Cutoff Finder algoritması (http://molpath.charite.de/cutoff) kullanıldı. Sırasıyla cut off değerleri MPV için 7,55 fl, MPV/PLT için 0,251 ve LMR için ise 2,615 idi.Tek değişkenli cox regresyon analizinde LMR düzeyinin 2,615'ten düşük olması progresyon hızını 1,747 kat (%95 Güven Aralığı: 1,129-2,705),ölüm hızını 2,056 kat (%95 Güven Aralığı: 1,217-3,475) artırmaktaydı (p=0,012, p=0,007). (ortalama PFS LMR cut off değerine göre düşük ve yüksek gruplarda sırasıyla 10,3 ay, 15,3 ay, ortalama OS süreleri sırasıyla 25,1 ay, 40,8 ay idi.(p=0,011, p=0,006 longrank testi).
Çok değişkenli cox regresyon analizi sonuçlarına göre PFS' yi belirlemede; MPV/PLT 0,251'den düşük olması,sigara kullanımı, plevra ve adrenal metastaz varlığı, gefitinib tedavisi bağımsız faktörlerdir.
Çok değişkenli cox regresyon analizinde OS' yi belirleyen bağımsız faktörler ise; erkek cinsiyet, platelet artışı, MPV'nin 7,55'ten büyük olması, gefitinib tedavisi ve sigara kullanımıdır
SONUÇ:MPV, MPV/PLT ve LMR, EGFR-TKİ tedavisi alan akciğer ADK hastalarının klinik takiplerinde kullanılabilecek potansiyel biyobelirteçlerdir.

Association of mean platelet volume (MPV), mpv/platelet (PLT) ratio, lymphocyte/monocyte ratio (LMR) with progression-free survival in advanced egfr-mutant lung adenocarcinoma treated with egfr tyrosine kinase inhibitor

Hasret Gizem Kurt[1], Berna Akıncı Özyürek[1], Nalan Akyürek[2], Yurdanur Erdoğan[1]
[1]Department of Pulmonology,Saglık Bilimleri University Ankara Atatürk Sanatoryum Education and Research Hospital, Ankara, Turkey
[2]Department of Pathology, Gazi University, Ankara,Turkey

BACKGROUND AND AIM:Platelets (PLT) and host systemic inflammatory response (SIR) are known to be effective in aggregation of cancer cells and formation of metastasis. There are studies pointing out to the prognostic efficacy of lymphocyte-monocyte ratio (LMR) showing SIR activation and mean platelet volume (MPV) values indicating platelet activation in various cancer types. We predict that easy to access hemogram

parameters such as MPV, MPV/PLT and LMR can be guiding in the clinical follow-up period of patients with Epidermal Growth Factor Receptor (EGFR) positive mutation and who received EGFR Tyrosine Kinase Inhibitor (TKI) in the first-line treatment, in predicting the progression of the disease, predicting the survival time of the patients, and evaluating the response to treatment.
METHODS:The study was retrospective and included patients with EGFR mutation positive, stage III and stage IV lung adenocarcinoma who used TKI in the first-line treatment between 2011 and 2021.MPV, MPV/PLT and LMR values of the patients were calculated before the treatment and at the first month of the treatment.Kaplan-Meier, 6month,1year, 3year and 5year survival rates, average life expectancy, and 95% confidence intervals for these periods were calculated. Variables that may affect progression and overall survival were determined by performing univariate and multivariate Cox regression analysis.
RESULTS:102 patients were included in the study.MPV/PLT and LMR. The cut-off values were found to be 7.55 fl for MPV, 0.251 for MPV/PLT and 2.615 for LMR, respectively.In univariate cox regression analysis,LMR level lower than 2.615 increased the rate of progression 1.747 times and death rate2.056 times.(The mean PFS LMR cut-off value was 10.3 months,15.3 months, and the mean OS durations were 25.1 months and 40.8 months, for the groups with low and high cut-off values respectively.According to the results of multivariate cox regression analysis, MPV/PLT lower than 0.251, smoking, presence of pleural and adrenal metastases, and gefitinib treatment are independent factors in determining PFS.The independent factors determining OS in multivariate cox regression analysis were being male, platelet increase, MPV higher than 7.55, gefitinib treatment and smoking.
CONCLUSIONS:MPV, MPV/PLT and LMR are potential biomarkers that can be used for the clinical followup of lung ADC patients receiving EGFR-TKI treatment.

LMR 'nin Progresyonsuz Sağkalıma İlişkin Kaplan-Meier Eğrisi
Kaplan-Meier Curve for LMR's Progression-Free Survival

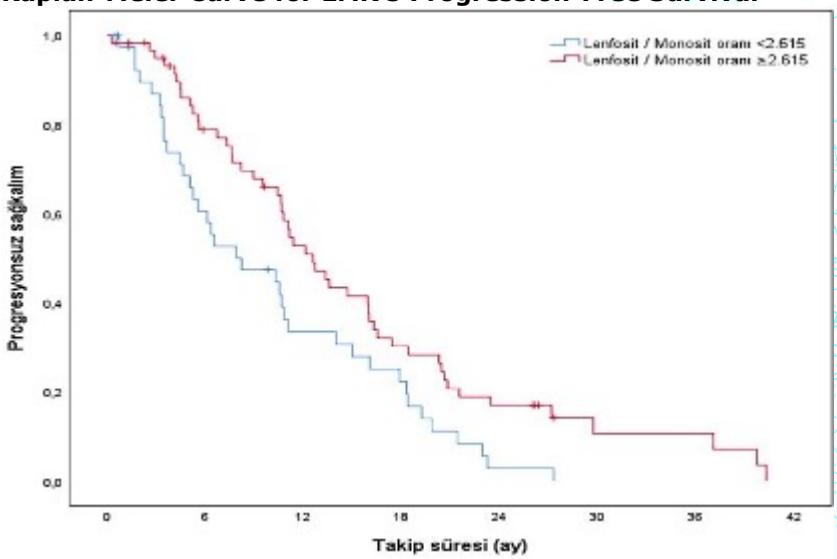

MPV/PLT 'nin Progresyonsuz Sağkalıma İlişkin Kaplan-Meier Eğrisi
Kaplan-Meier Curve for Progression-Free Survival for MPV/PLT

Genel Sağkalım Üzerinde Etkili Olabileceği Düşünülen Olası Tüm Faktörlerin Çoklu Değişkenli Cox'un Oransal Hazard Regresyon Analizi İle Birlikte Etkileri

	Hazard oranı	%95 Güven Aralığı	%95 Güven Aralığı	Wald	p değeri
		alt sınır	üst sınır		
erkek faktör	3,551	1,792	7,036	13,198	<0,001
erlotinib	1,000	-	-	-	-
afatinib	0,670	0,308	1,456	1,023	0,312
gefitinib	4,169	1,762	9,861	10,561	<0,001

dakomitinib	0,956	0,197	4,629	0,003	0,955
sigara öyküsü yok	1,000	-	-	-	-
halen sigara içiyor	2,498	1,134	5,502	5,165	0,023
içmiş bırakmış	1,126	0,563	2,252	0,112	0,738
MPV>7.55 (fl)	3,203	1,621	6,327	11,231	<0,001
PLT (x10-3/L)	1,004	1,002	1,007	13,153	<0,001
LMR <2.615 (%)	1,479	0,836	2,617	1,807	0,179

PLT:Platelet, MPV:Mean Platelet Volüm, LMR:Lenfosit-Monosit Oranı

Results of multivariate Cox's proportional hazards regression analysis for all possible factors thought to have an impact on overall survival

	Hazard Ratio	%95 confidence interval	%95 confidence interval	Wald	p value
		lower limit	upper limit		
male factor	3,551	1,792	7,036	13,198	<0,001
erlotinib	1,000	-	-	-	-
afatinib	0,670	0,308	1,456	1,023	0,312
gefitinib	4,169	1,762	9,861	10,561	<0,001
dacomitinib	0,956	0,197	4,629	0,003	0,955
none smoking history	1,000	-	-	-	-
smoking	2,498	1,134	5,502	5,165	0,023
quit smoking history	1,126	0,563	2,252	0,112	0,738
MPV>7.55 (fl)	3,203	1,621	6,327	11,231	<0,001
PLT (x10-3/L)	1,004	1,002	1,007	13,153	<0,001
LMR <2.615 (%)	1,479	0,836	2,617	1,807	0,179

PLT:Platelet, MPV:Mean Platelet Volume, LMR:Lymphocyte-Monocyte Ratio

Progresyonsuz Sağkalım Üzerinde Etkili Olabileceği Düşünülen Olası Tüm Faktörlerin Çoklu Değişkenli Cox'un Oransal Hazard Regresyon Analizi İle Birlikte Etkileri

	Hazard oranı	%95 Güven Aralığı	%95 Güven Aralığı	Wald	p-değeri
		Alt sınır	Üst sınır		
Erkek Faktör	1,637	0,982	2,730	3,573	0,059
Plevra Metastazı	2,007	1,212	3,323	7,323	0,007
Adrenal Metastaz	2,246	1,165	4,331	5,839	0,016
Erlotinib	1,000	-	-	-	-
Afatinib	0,688	0,360	1,315	1,277	0,258
Gefitinib	3,401	1,589	7,279	9,937	0,002
Dakomitinib	0,717	0,154	3,342	0,180	0,672
Sigara Öyküsü Yok	1,000	-	-	-	-
Halen Sigara İçiyor	2,893	1,516	5,519	10,384	<0,001
İçmiş bırakmış	1,400	0,811	2,416	1,456	0,228
MPV/PLT <0.251 (x10-1 %)	1,810	1,150	2,848	6,574	0,010

LMR <2.615 (%)	1,368	0,839	2,231	1,579	0,209

PLT:Platelet, MPV:Mean Platelet Volüm, LMR:Lenfosit-Monosit Oranı

Multivariate Cox's proportional hazard regression analysis results for all possible factors thought to have an impact on progression-free survival

	Hazard Ratio	95% Confidence Interval	95% Confidence Interval	Wald	p-value
		lower limit	upper limit		
Male Factor	1,637	0,982	2,730	3,573	0,059
Pleural Metastasis	2,007	1,212	3,323	7,323	0,007
Adrenal Metastasis	2,246	1,165	4,331	5,839	0,016
Erlotinib	1,000	-	-	-	-
Afatinib	0,688	0,360	1,315	1,277	0,258
Gefitinib	3,401	1,589	7,279	9,937	0,002
Dacomitinib	0,717	0,154	3,342	0,180	0,672
None Smoking History	1,000	-	-	-	-
Smoking	2,893	1,516	5,519	10,384	<0,001
Quit Smoking History	1,400	0,811	2,416	1,456	0,228
MPV/PLT <0.251 (x10-1 %)	1,810	1,150	2,848	6,574	0,010
LMR <2.615 (%)	1,368	0,839	2,231	1,579	0,209

PLT:Platelet, MPV:Mean Platelet Volume, LMR:Lymphocyte-Monocyte Ratio

SS-006

Astım Kontrolü Sağlanamamış Hastalarda Atak Varlığı ile Serum IgE Düzeyi Arasındaki İlişkinin Araştırılması

Muzaffer Onur Turan[1], Gamze Kayasuyu[1], Selçuk Kaya[2], Ceyda Anar[1], Bünyamin Sertoğullarından[1]
[1]İzmir Katip Çelebi Üniversitesi Atatürk EAH, Göğüs hastalıkları Anabilim dalı, İzmir
[2]İzmir Katip Çelebi Üniversitesi Atatürk EAH, Mikrobiyoloji Anabilim dalı, İzmir

GİRİŞ VE AMAÇ:Alerjik astım, IgE aracılı immun mekanizmaların başlattığı, bronş mukozasının kronik inflamasyonu ile karekterize bir hava yolu hastalığıdır. Astım atağı; ilerleyen nefes darlığı, öksürük, hışıltı veya göğüste baskı hissinin ortaya çıkmasıyla seyreden, hayati risk oluşturabilecek bir durumdur. Anti-IgE tedavisi kullanmayan, kontrol sağlanamamış astım hastalarında astım atak gelişmesi ve serum IgE düzeyi arasındaki ilişkinin araştırılması amaçlanmıştır.
YÖNTEM:Son iki yıl içerisinde hastanemizde takip altında bulunan, tedavisinde (en az) orta/yüksek doz İKS/LABA kullanılan, astım kontrolü sağlanamamış hastalardan serum IgE düzeyine bakılmış olan 107 hasta tek merkezli, retrospektif çalışmamıza dahil edilmiştir. Bu hastaların demografik özellikleri, astım için kullanmakta oldukları medikal tedavi, serum IgE düzeyleri ve bu tetkik öncesindeki son 1 yıl içerisinde astım atağı geçirip geçirmediği hastane sistemi ve e-nabız verilerinden kaydedilmiştir.
BULGULAR:Onaltı erkek, 91 kadın astım hastasından oluşan hasta grubunun yaş ortalaması 47.4±14.3 idi. Hastaların %32.7'sinde son 1 yıl içerisinde astım atak öyküsü mevcuttu. Atak öyküsü bulunan hastalarda serum IgE düzeyi anlamlı olarak daha yüksek bulundu (p=0.011). Serum IgE düzeyi yüksek olan hastalarda (yetişkinler için normalin üst sınırı kabul edilen 100 IU/ml cut off değer olarak kullanılmıştır) atak varlığı anlamlı olarak daha fazla bulundu (p=0.002).
SONUÇ:Özellikle serum IgE düzeyi yüksek hastalarda daha yüksek oranda astım atak varlığı saptanmıştır. Astım atak geçiren, standart tedavilere yeterli yanıt alınamayan ve tam kontrol sağlanamamış ağır alerjik astımlı hastalarda anti IgE tedavisi göz önünde bulundurulması gereken bir seçenek olabilir.

Investigation of the Relationship Between Serum IgE Level and the Presence of Attacks in Uncontrolled Asthmatic Patients

Muzaffer Onur Turan[1], Gamze Kayasuyu[1], Selçuk Kaya[2], Ceyda Anar[1], Bünyamin Sertoğullarından[1]
[1]Izmir Katip Celebi University Atatürk Research and Training Hospital, Chest Diseases Department, İzmir-TURKEY
[2]Izmir Katip Celebi University Atatürk Research and Training Hospital, Microbiology Department, İzmir-TURKEY

BACKGROUND AND AIM:Allergic asthma is an airway disease characterized by chronic inflammation of the bronchial mucosa, in which IgE-mediated immune mechanisms are initiated. Asthma attack is a life-threatening condition characterized by progressive shortness of breath, coughing, wheezing or a feeling of pressure in the chest. It was aimed to investigate the relationship between the development of asthma attacks and serum IgE levels in asthmatic patients who do not use anti-IgE therapy.
METHODS:One hundred and seven uncontrolled asthmatic patients <using (at least) medium/high dose ICS/LABA> whose serum IgE levels were analyzed, were included in our one-centered, retrospective study. The demographic characteristics, the medical treatment for asthma, and presence of asthma attack in the last 1 year before the analysis of serum IgE level were recorded from the hospital system and e-pulse data.
RESULTS:The mean age of the patient group consisting of 16 male and 97 female was 47.4±14.3. There was a history of asthma attack in the last 1 year in 32.7% of the included asthmatic patients. Serum IgE levels were found to be significantly higher in patients with a history of asthma attack (p=0.011). The presence of attacks was found to be significantly higher in patients with high serum IgE levels (100 IU/ml cut-off value, which is considered as the upper limit of normal for adults), was found to be significantly higher (p=0.002).
CONCLUSIONS:Higher rates of asthma attacks were detected especially in patients with high serum IgE levels. Anti-IgE therapy may be an option to be considered in uncontrolled asthmatic patients with standard treatments who have asthma attacks.

SS-007

Ülkemizde Alerji Alanında Yapılan Tezlerin İncelenmesi

Sibel Doğru[1], Aysel Osmanova[2], Güzel Gafurova[2], Karam Kahla[2], Mahdis Shayestehfard[2], Mübeccel Ece Selçuk[2], Sarkhan Alakhveranovi[2], Senay Cançelik[2]
[1]Gaziantep Üniversitesi, Göğüs Hastalıkları Anabilimdalı, Gaziantep
[2]Gaziantep Üniversitesi Tıp Fakültesi Dönem 1 Öğrencileri

GİRİŞ VE AMAÇ:Alerjik hastalıklar hafif yakınmalardan hayatı tehdit eden reaksiyonlara kadar geniş spektrumda belirtilere neden olabilen ve genel olarak sık görülen kronik hastalıklardır. Dünya Alerji Organizasyonu (WAO), beş kişiden birinin alerjik hastalığı olduğunu bildirmiştir. Dünyada ve ülkemizde alerjik hastalıklarla ilgili yüksek lisans ve doktora yeterliliği için tez konuları olarak sıklıkla tercih edilmektedir. Bu nedenle bizler de çalışmamızda ülkemizde alerjik hastalıklarla ilgili yapılmış YÖK tez sistemine kayıtlı tezleri özelliklerine göre analiz etmeyi amaçladık.
YÖNTEM:Çalışmamız retrospektif gözlemsel çalışma niteliğindedir. Ocak 2022-Mart 2022 tarihleri arasında Yükseköğretim Kurumu tez arama sayfasında 'Anahtar kelime' kısmına 'Alerji' ve 'Aranacak alan' kısmında 'Tez adı' yazarak tarama yapıldı, 258 teze ulaşıldı. Tezler yayın yılı, yapıldığı üniversite, konu, danışman, yapıldığı branş, yapıldığı alan, alerji türü, yapıldığı bölge göre excel dosyasına kaydedildi.
BULGULAR:Çalışmaya dahil edilen 238 tez 1996-2021 yılları arasında yapılmıştı. Son 5 yılda alerji alanında yapılan tez sayısı artmıştı, fakat pandemi döneminde alerji ile ilgili tezlerin sayısında %25-33 azalma olduğu izlendi. Alerji ile ilgili tezler toplam 23 üniversitede yapılmıştır. En çok Sağlık Bilimleri Üniversitesinde, en az Çanakkale Onsekiz Mart Üniversitesi, Gülhane Askeri Tıp Akademisi ve Erzincan Binali Yıldırım Üniversitesinde yapılmıştır (Figür 1). En çok çalışma solunumsal alerji alanında, en az çalışma ise evcil hayvan alerjisi ve alerjik transfüzyon reaksiyonlarıyla ilgili yapılmıştır (Figür 2). Bölgelere göre incelendiğinde tezler en çok Marmara bölgesinde, en az Güneydoğu Anadolu bölgesinde yapılmıştır.Çalışmalar çoğunlukla çocuk yaş grubunda yapılmıştı. Erişkinlerde yapılan çalışmalar daha az olduğu tespit edilmiştir. Çalışma yöntemine göre sınıflandırıldığında sıklıkla gözlemsel çalışma türü tercih edilmiştir. Tezler yapıldığı bölümlere göre incelendiğinde en çok Çocuk Sağlığı ve Hastalıkları bölümünde yapılmıştır.
SONUÇ:Marmara bölgesinde daha fazla tez yapılmasının en önemli nedeninin en fazla üniversitenin burada yer almasından kaynaklandığını düşünmekteyiz. Kıyı bölgelerinde alerjik hastalıklar sık görülmektedir. Ancak Karadeniz bölgesi kıyı şeridi olmasına rağmen alerjiyle ilgili araştırma sayısı diğer bölgelere göre az sayıdadır bu nedenle bu bölgede alerji ile ilgili bilimsel araştırmalara ağırlık verilmesi gerektiğini düşünmekteyiz.Yıllara göre yapılan tezlere baktığımızda pandemi döneminde alerji alanında yapılan tez sayısının azaldığı tespit edildi. Çalışma yöntemi olarak deneysel çalışmaların gözlemsel çalışmalara göre daha az olduğu belirlendi. Alerjik hastalıkların patofizyolojisinin daha iyi aydınlatılabilmesi için deneysel, randomize kontrollü tasarlanmış tezlerin daha sık yapılması gerektiğini düşünmekteyiz.

Figür 1

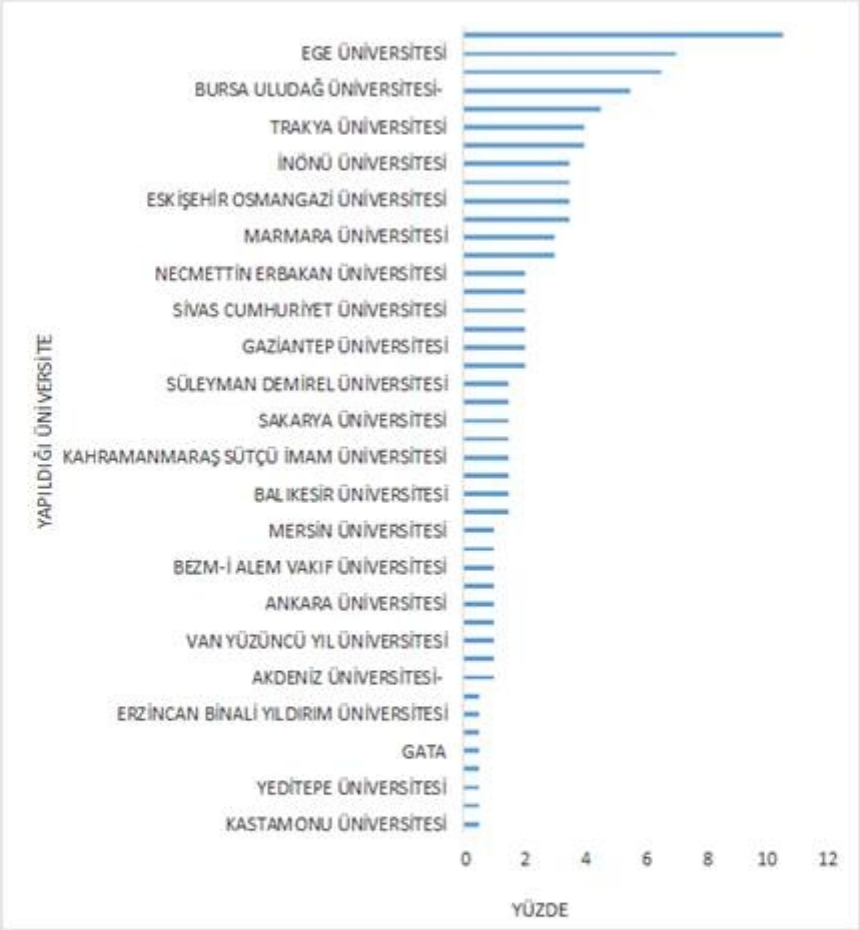
EGE ÜNİVERSİTESİ
BURSA ULUDAĞ ÜNİVERSİTESİ-
TRAKYA ÜNİVERSİTESİ
İNÖNÜ ÜNİVERSİTESİ
ESKİŞEHİR OSMANGAZİ ÜNİVERSİTESİ
MARMARA ÜNİVERSİTESİ
NECMETTİN ERBAKAN ÜNİVERSİTESİ
SİVAS CUMHURİYET ÜNİVERSİTESİ
GAZİANTEP ÜNİVERSİTESİ
SÜLEYMAN DEMİREL ÜNİVERSİTESİ
SAKARYA ÜNİVERSİTESİ
KAHRAMANMARAŞ SÜTÇÜ İMAM ÜNİVERSİTESİ
BALIKESİR ÜNİVERSİTESİ
MERSİN ÜNİVERSİTESİ
BEZM-İ ALEM VAKIF ÜNİVERSİTESİ
ANKARA ÜNİVERSİTESİ
VAN YÜZÜNCÜ YIL ÜNİVERSİTESİ
AKDENİZ ÜNİVERSİTESİ-
ERZİNCAN BİNALİ YILDIRIM ÜNİVERSİTESİ
GATA
YEDİTEPE ÜNİVERSİTESİ
KASTAMONU ÜNİVERSİTESİ
YAPILDIĞI ÜNİVERSİTE
0
2
4
6
8
10
12
YÜZDE

Figür 2

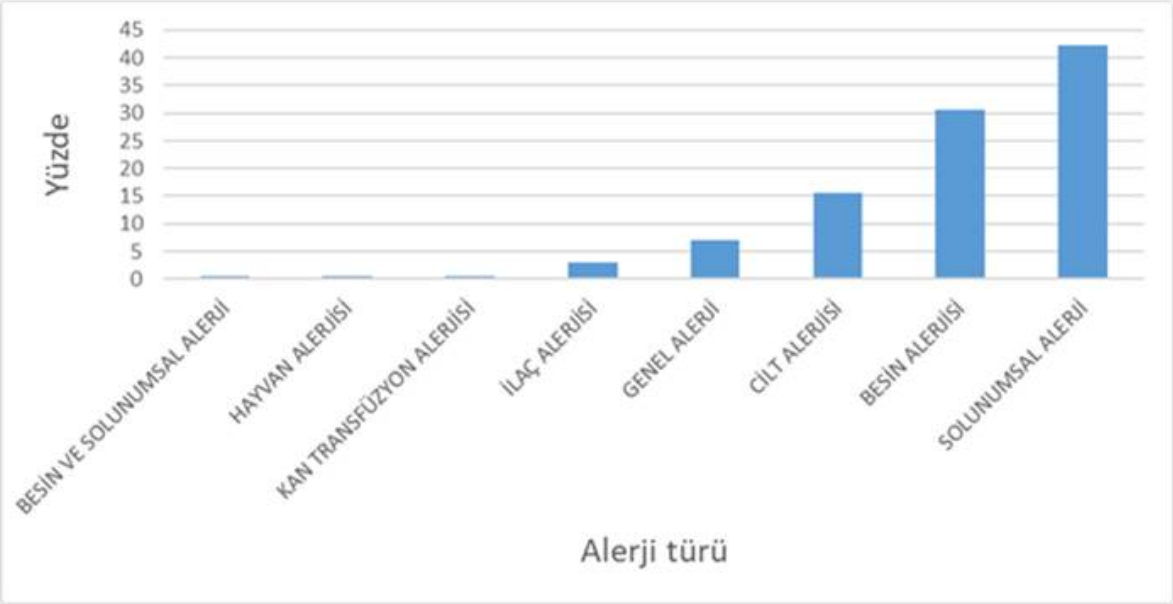
Yüzde
45
40
35
30
25
20
15
10
5
0
BESİN VE SOLUNUMSAL ALERJİ
HAYVAN ALERJİSİ
KAN TRANSFÜZYON ALERJİSİ
İLAÇ ALERJİSİ
GENEL ALERJİ
CİLT ALERJİSİ
BESİN ALERJİSİ
SOLUNUMSAL ALERJİ
Alerji türü

SS-008

Obstrüktif Akciğer Hastalarında, İnhaler İlaç Kullanım Başarısı İçin, Evde Sürdürülebilir, Etkin Bir Eğitim Tekniği

Fadime Tülücü
Yakın Doğu Üniversitesi, Göğüs Hastalıkları Ana Bilim Dalı

GİRİŞ VE AMAÇ:Bu çalışmada, hatalı inhaler kullanan bir grup KOAH' lıda, hastanede başlatılıp evde devam ettirilen kolay uygulanabilir ve süregen bir inhaler ilaç eğitiminin etkinliği ölçülmüştür.
YÖNTEM:Çalışmaya 6 aydan fazla aynı inhaler cihazı kullanan 60 KOAH olgusu alındı. Hastaların kendi cihaz kullanım değerlendirmeleri kaydedildikten sonra cihazlarını kullanmaları istenmiş ve yaptıkları kritik hatalar not edilerek, 10 puan üzerinden beceri puanı verilmiştir. Çalışmaya,en az 2 kritik hata yapan olgular alındı. Hastalara cihaz kullanımı; sözel ve youtube video eşliğinde anlatılıp, kullanım becerileri yeniden değerlendirildi. Sonra hastalar 2 eşit gruba ayrıldı. 1. Gruba,sadece klinikte eğitim esnasında yaptıkları hataların açıklamalı yazısı verildi. 2. Gruba ise hataların yazısı yanısıra doktor tarafından yapılan cihaz eğitimi videosu ve ilacın her uygulama aşamasının sesli komut kaydı (her aşama için uygun bekleme süresi de dikkate alınarak) verildi ve telefonlarına her ilaç uygulama saati için hatırlatma çağrısı eklendi, her gün ilaç hatırlatma saatinde, ayna karşısında, cep telefonuna kaydedilen komutu dinleyerek eş zamanlı ilacı kullanmaları istendi. Tüm hastalar 1 ay, 3 ay ve 6 ay sonra 3 kez kontrole çağrılarak, ilaç kullanım becerileri aynı doktor tarafından yeniden aynı şekilde puanlandırıldı ve karşılaştırıldı.
BULGULAR:Hastaların demografik özellikleri ve kullandıkları cihazlar açısından gruplar arasında belirgin fark yoktu ($p<0.05$). Yüzde 81.66 hasta, cihazlarını doğru kullandıklarını düşünüyordu. En sık yapılan hatalar; nefes alıp verme ve el nefes koordinasyonu gerektiren basamaklardaydı. Hastaların hepsi ilk değerlendirmede en az 2 kritik hata yapıyorken klinikteki eğitimden sonra Grup 1 hastaların yüzde 56.7'si ilk değerlendirmede hiç hata yapmadı,bu oran giderek azaldı,6 ay sonra bütün hastalarda yeniden kritik hata görüldü. Grup 2 hastalarda ise ilk eğitimden sonra yüzde 46.7'si hiç hata yapmadı,bu oran 1. ayda % 63.3, 3. ayda % 50, 6. ayda % 46.7 oldu.
SONUÇ:Çalışmamızın bulguları; KOAH hastalarının, inhaler cihazlarını büyük oranda yanlış kullandıklarının farkında olmadan hatalı kullanımda olduklarını göstermektedir.Cihaz kullanımı ile ilgili yapılan ve devamlılığı olmayan eğitimler bir süre sonra etkisini yitirmektedir.Çalışmamızda; eğiticinin klinikte sadece 1 kez eğitim yapıp,bunu evde sürekli kullanabileceği ve farkındalığı sürekli aktif tutacağı bir eğitim materyaline dönüştürmesi ile hastaların cihaz kullanım becerisi, 6 ay süreyle yüksek kalmıştır. Bu yöntem, daha fazla hasta grubunda daha uzun süreli kullanılabilir ve tedavi başarısı arttırılabilir.

SS-009

İnhale Kortikosteroid Kullanımının Covid-19 Pnömonisi Şiddeti ve Mortalitesi Üzerine Etkisi

Hatice Kılıç[1], Emine Argüder[1], Musa Civak[2], Emin Gemcioğlu[2], Ayşe Kaya Kalem[3], İmran Hasanoğlu[3], Bircan Kayaaslan[3], Sibel Günay[4], Esmehan Akpınar[4], Habibe Hezer[4], Ebru Şengül Şeref Parlak[4], Filiz Sadi Aykan[4], Yasin Kocaman[4], Esra Ünsay Metan[4], Mükremin Er[4], Aynil Dalkıran[4], Hülya Çelenk Ergüden[4], Emre Altın[4], Fatma Eser[3], Ebru Ünsal[1], Hatice Canan Hasanoğlu[1], Ayşegül Karalezli[1], Ankara Şehir Hastanesi Covid 19 Araştırma Ekibi[4]

[1]Ankara Yıldırım Beyazıt Üniversitesi Tıp Fakültesi Göğüs Hastalıkları Anabilim Dalı, Ankara

[2]Ankara Şehir Hastanesi, İç Hastalıkları Anabilim Dalı, Ankara

[3]Ankara Yıldırım Beyazıt Üniversitesi Tıp Fakültesi Enfeksiyon Hastalıkları Anabilim Dalı, Ankara

[4]Ankara Şehir Hastanesi, Göğüs Hastalıkları Anabilim Dalı, Ankara

GİRİŞ VE AMAÇ:Kronik astım ve KOAH tanısı ile takip edilen hastalarda inhale kortikosteroid kullanımının pnömoni insidansını arttırdığı bilinmektedir. Bu çalışma, COVID-19 pnömonisi olan olgularda inhale steroid kullanımının pnömoni şiddeti ve mortalitesine katkısını araştırmayı amaçlamıştır.
YÖNTEM:Çalışma retrospektif, gözlemsel bir çalışmadır. Pandemi Kliniğine başvuran vakalar arasında COVID-19 Zatürre teşhisi konan hastalar dahil edildi. Plan, inhale kortikosteroid alan ve almayan vakaları pnömoni şiddeti ve mortalitesi açısından karşılaştırmaktı. Verilerin karşılaştırılmasında ki-kare testi, Student's t testi/Mann-Whitney U testi kullanıldı. Mortalite için risk faktörlerini tanımlamak için tek değişkenli ve çok değişkenli negatif binom regresyon analizleri yapıldı.
BULGULAR:Çalışmamızda n=540 (%75) olgunun inhale kortikosteroid almadığı (grup 1), 180 (%25) olgunun inhale kortikosteroid kullandığı (grup 2) gözlendi. İki grup demografik veriler açısından karşılaştırıldı. İnhale kortikosteroid alanların anlamlı derecede daha fazla kronik akciğer hastalığına sahip olduğu ve sO2 düzeylerinin daha düşük olduğu gözlendi (p=0,001). Grup 1 ve grup 2 vakaları pnömoni şiddeti açısından karşılaştırıldı ve iki grup arasında anlamlı fark bulunmadı (p=0,11). Daha sonra tüm olgularda mortaliteyi etkileyen risk faktörleri univariate analizlerle incelendi ve univariate analizler sonucunda yaş artışı, mekanik ventilasyon uygulanması, şiddetli pnömoni olması, interstisyel akciğer hastalığı olması ve yüzüstü pozisyon uygulanması istatistiksel olarak anlamlı bulundu. ölüm oranı (p<0,05). Çok değişkenli analizler sonucunda sadece yaş, mekanik ventilasyon uygulanması ve şiddetli pnömoniye sahip olmanın mortalite üzerinde istatistiksel olarak anlamlı olduğu sonucuna varıldı (p<0,05).
SONUÇ:Sonuç olarak, çalışmamızda inhale kortikosteroid kullanımının pnömoni şiddetini ve mortaliteyi artırmadığı gözlendi. Astım ve KOAH nedeniyle inhale kortikosteroid tedavisi gören hastalarda COVID-19 pnömonisi olduğunda aldıkları tedaviye devam edilebileceği düşünüldü.

SS-010

İmmünoloji ve Alerji Hastalıkları Kliniğimizde Takip Edilen Ağır Astım Hastalarının Karakteristik Özellikleri

Şengül Beyaz[1], Emircan Erecan[2], Zeynep Ferhan Özşeker[2]
[1]Ankara Şehir Hastanesi, İç Hastalıkları Kliniği, İmmünoloji ve Alerji Hastalıkları, Ankara
[2]İstanbul Üniversitesi - Cerrahpaşa, Göğüs Hastalıkları ABD, İmmünoloji ve Alerji Hastalıkları BD, İstanbul

GİRİŞ VE AMAÇ:Hastaların demografik, klinik ve patofizyolojik özelliklerine göre birçok farklı astım fenotipi tanımlanmıştır ancak aralarında güçlü bir ilişki spesifik patolojik özellikler ve belirli klinik paternler henüz belirlenmemiştir. Bu çalışma, biyolojik ilaçlarla tedavi edilen şiddetli astımhastalarında demografik, klinik, laboratuvar ve tedavi profilini belirlemeyi amaçlamaktadır.
YÖNTEM:Biyolojik ajanlarla tedavi edilen 64 ağır astım hastasının (56 omalizumab, 5 dupilumab, 3 mepolizumab) verileri demografik özellikleri, klinik/laboratuvar değişkenleri ve tedavilerine ilişkin reçete bilgileri tıbbi kayıtlarından toplanarak incelendi.
BULGULAR:Hastaların %78'i (50) kadındı. Ortalama yaş 51.8±11,7 yıl idi. Ortalama VKİ 27,6±5,9 ve 17 hastanın VKİ≥30 kg/m2 idi. Ortalama astım süresi 14.4±8 yıl ve ortalama biyolojik kullanım süresi 2.8±1 yıl idi. Biyolojik tedaviden önce ortalama FEV1 2833 ml iken biyolojikten sonra 3199 ml'e yükseldi (p<0.0001). Hastaların FEV1'indeki artışın ortalaması 340 (240-480) mL idi. Benzer şekilde, Astım Kontrol Testi skoru biyolojiklerden sonra önemli ölçüde arttı (13±4'e karşı 23±1.4 puan, p<0,0001). En sık idame inhaler tedavide kortikosteroid olarak beklometazon (%68) ve budesonid (%18) kullanılmıştı. Ortalama Total IgE 154 (48-361) IU/mL idi. Biyolojik tedavi öncesi ve sonrası periferik eozinofil sayılarında önemli ölçüde fark çıkmadı. Sırasıyla öncesi ve sonrası ortalamalar 300 ve 325 hücreydi.
SONUÇ:Çalışmamızda, ayrıntılı fenotip analizinden sonra şiddetli astımı olan hastalarda doğru biyolojik ajanların, doğru zamanda seçilmesinin tedavi öncesi ile karşılaştırıldığında FEV1 ve AKT'de anlamlı bir artışla sonuçlandığı görülmüştür.

Çalışma popülasyonunun klinik ve demografik özellikleri

Features	Patients (n=64)
Age (year)(mean±SD)	51.8±11.7
Duration of asthma (year)(mean±SD)	14.4±8
Duration of biologic treatment (year) (mean±SD)	2.8±1
BMI (kg/m^2)	27.6±5.9
Allergic rhinitis (n)	9
CRSwNP (n)	6
GERD (n)	24
Smoking status (active) (n)	14

Abbreviations: BMI: body mass index, GERD, gastroesophageal reflux disease; ICS, inhaled corticosteroids; ACE-inh, Angiotensin-converting enzyme inhibitors; ARB, Angiotensin receptor blockers; NS, not significant

SS-011

TERT rs2853669 Polimorfizmi Sarkoidozda Fibrozisi Gösterebilir Mi?

Sümeyye Kement[1], Eda Turgut Uğurtay[2], Aslı Tanrıvermiş Sayıt[3], Pınar Taşçı[1], Meftun Ünsal[1]
[1]Ondokuz Mayıs Üniversitesi, Göğüs Hastalıkları Anabilim Dalı, Samsun
[2]Karadeniz İleri Teknoloji Araştırma ve Uygulama Merkezi, Biyoteknoloji Birimi, Samsun
[3]Ondokuz Mayıs Üniversitesi, Radyoloji Anabilim Dalı, Samsun

GİRİŞ VE AMAÇ:Sarkoidoz, nedeni bilinmeyen, non-kazeifiye granulomların varlığı ile karakterize, başta akciğer olmak üzere vücuttaki tüm organları etkileyebilen, sistemik inflamatuar bir hastalıktır. Sarkoidozun fibrotik olan 4. evresinin tedaviye yanıtı genellikle yeterli düzeyde olmamakta ve hastada solunum sıkıntısına yol açabilmektedir. Bazı telomeraz gen polimorfizmleri ile akciğer kanseri ve idiyopatik pulmoner fibrozis arasında anlamlı ilişki ortaya konmuştur. Biz de çalışmamızda sarkoidoz tanılı hastalarda fibrozise gidiş ile telomeraz mutasyonu arasındaki ilişkiyi araştırmayı amaçladık.
YÖNTEM:Ondokuz Mayıs Üniversitesi Tıp Fakültesi Hastanesi Göğüs Hastalıkları polikliniğine Aralık 2020- Aralık 2021 tarihleri arasında başvuran 18'i erkek, 73'ü kadın olmak üzere, en az 2 yıl önce klinik ve histopatolojik olarak sarkoidoz tanısı almış toplam 93 hasta çalışmaya dahil edildi. Çalışmaya alınan 78 hasta fibrotik olmayan, 15 hasta da fibrotik sarkoidoz olarak değerlendirildi. Hastaların FEV1 (birinci saniyedeki zorlu ekspiratuar volüm) ve FVC (zorlu vital kapasite)%'si, FEV1/FVC oranı, DLCO (karbonmonoksit difüzyon testi)%'si, ekstrapulmoner organ tutulumları, radyolojik evreleri, aldığı medikal tedaviler değerlendirildi. Çalışmaya dahil edilen hastaların venöz kanlarından DNA izolasyonu yapıldıktan sonra PCR (Polimeraz Zincir Reaksiyonu) ile uygun genetik bölge çoğaltıldı. Sanger dizileme ile telomeraz polimorfizmi belirlendi. Telomeraz rs2853669 tek nükleotid polimorfizminde homozigot TT, homozigot CC ve heterozigot TC olmak üzere üç genotip, çalışmaya katılan hastaların genotipleri olarak belirlendi.
BULGULAR:Fibrotik olmayan ve fibrotik sarkoidoz grubu karşılaştırıldığında (Tablo 1) genotipler açısından anlamlı farklılık saptanmadı (p=0,76). CC genotipindeki kişilerin FEV1 %'si, diğer genotiplerdekilere göre daha düşük izlendi (TT, TC ve CC genotiplerinin FEV1%'lerinin ortalama ± standart sapmaları sırasıyla, 97,9±17,9; 96,0±16,0; 79,9±23.8; p=0,01, Tablo 2).
SONUÇ:Sarkoidoz hastalarında telomeraz rs2853669 polimorfizmi fibrozise gidişi göstermemektedir, ancak homozigot CC polimorfizmine sahip bireylerde FEV1%'si daha düşük saptandığından, solunum fonksiyon kaybını öngörebileceği düşünülmektedir. Telomeraz polimorfizmlerinin sarkoidozda fibrozis ile ilişkisinin değerlendirilmesi için ileri çalışmalara ihtiyaç duyulmaktadır.

Can TERT rs2853669 Polymorphysm Indicate Fibrosis In Sarcoidosis?

Sümeyye Kement[1], Eda Turgut Uğurtay[2], Aslı Tanrıvermiş Sayıt[3], Pınar Taşçı[1], Meftun Ünsal[1]
[1]Ondokuz Mayıs University Faculty of Medicine, Department of Chest Diseases, Samsun
[2]Black Sea Advanced Technology Research and Application Center, Biotechnology Unit, Samsun
[3]Ondokuz Mayıs University Faculty of Medicine, Department of Radiology, Samsun

BACKGROUND AND AIM:Sarcoidosis is a systemic inflammatory disease of unknown cause, characterized by the presence of non-caseating granulomas, which can affect all organs in the body, especially the lung. The fibrotic stage 4 of sarcoidosis usually does not respond adequately to treatment and may cause respiratory distress in the patient. Some telomerase gene polymorphisms have been significantly associated with lung cancer and idiopathic pulmonary fibrosis. In our study, we aimed to investigate the relationship between telomerase mutation and progression to fibrosis in patients with sarcoidosis.
METHODS:A total of 93 patients, including 18 males and 73 females, who were clinically and histopathologically diagnosed with sarcoidosis at least 2 years ago, admitted to Ondokuz Mayıs University Faculty of Medicine Hospital Chest Diseases outpatient clinic between December 2020 and December 2021, were included in the study. The 78 patients included in the study were classified as non-fibrotic and 15 as fibrotic sarcoidosis. FEV1 (forced expiratory volume in the first second) and FVC (forced vital capacity)% of the patients, FEV1/FVC ratio, DLCO% (diffusing capacity of the lungs for carbon monoxide), extrapulmonary organ involvement, radiologic stages, and medical treatments were evaluated.
After DNA isolation from the venous blood of the patients included in the study, the appropriate genetic region

was amplified by PCR (Polymerase Chain Reaction). Telomerase polymorphism was determined by Sanger sequencing. In telomerase rs2853669 single nucleotide polymorphism, three genotypes, homozygous TT, homozygous CC and heterozygous TC, were determined as the genotypes of the patients who participated in the study.
RESULTS:When non-fibrotic and fibrotic sarcoidosis groups were compared (Table 1), no significant difference was found in terms of genotypes (p=0.76). The FEV1% of the CC genotype was lower than that of the other genotypes (mean ± standard deviations of FEV1% of TT, TC and CC genotypes were 97.9±17.9; 96.0±16.0; 79.9±23.8; p=0.01, respectively, Table 2).
CONCLUSIONS:In sarcoidosis patients, telomerase rs2853669 polymorphism does not indicate progression to fibrosis, but since FEV1% was found to be lower in individuals with homozygous CC polymorphism, it is thought that it may predict loss of respiratory function. Further studies are needed to evaluate the association of telomerase polymorphisms with fibrosis in sarcoidosis.

Tablo 1

	Fibrotik Olmayan Sarkoidoz Hastaları n (%)	Fibrotik Sarkoidoz Hastaları n (%)	P değeri
TT Genotipi	27 (%81,8)	6 (%18,2)	0,76
TC Genotipi	39 (%86,7)	6 (%13,3)	
CC Genotipi	12(%80)	3 (%20)	

Fibrotik Olmayan ve Fibrotik Sarkoidoz Grubu ile Genotiplerin Karşılaştırılması

Table 1

	Patients with Non-Fibrotic Sarcoidosis n(%)	Patients with Non-Fibrotic Sarcoidosis n (%)	P value
TT Genotype	27 (%81,8)	6 (%18,2)	0,76
TC Genotype	39 (%86,7)	6 (%13,3)	
CC Genotype	12(%80)	3 (%20)	

Comparison of Non-Fibrotic and Fibrotic Sarcoidosis Group and Genotypes

Tablo 2

	TT Genotipi (a)	TC Genotipi (b)	CC Genotipi (c)	P değeri
FEV1 % Ortalama ± Standart Sapma	97,9±17,9	96,0±16,0	79,9±23,8	0,01 a-b:1,00 a-c: 0,01 b-c:0,02
FVC % Ortalama ± Standart Sapma	93,6±14,7	92,6±15,4	84,6±21,1	0,24
DLCO % Ortalama ± Standart Sapma	83,5±23,5	90,4±18,1	78,8±27,2	0,33

Çalışmaya Alınan Hastaların Genotipleri ile Solunum Fonksiyon Testlerinin Karşılaştırılması

Table 2

	TT Genotype (a)	TC Genotype (b)	CC Genotype (c)	P value
FEV1% Mean ± Standart Deviation	97,9±17,9	96,0±16,0	79,9±23,8	0,01 a-b:1,00 a-c: 0,01 b-c:0,02
FVC% Mean ± Standart Deviation	93,6±14,7	92,6±15,4	84,6±21,1	0,24

DLCO% Mean ± Standart Deviation	83,5±23,5	90,4±18,1	78,8±27,2	0,33

Comparison of Genotypes and Pulmonary Function Tests of Patients Included in the Study

SS-012

Pulmoner emboli riskini öngörmede Padua, Wells ve Modifiye Geneva klinik olasılık skorlarının tanısal değeri

Hasan Veysel Keskin, Neslihan Özçelik, Songül Özyurt, Aziz Gümüş, Ünal Şahin
Recep Tayyip Erdoğan Üniversitesi, Göğüs Hastalıkları Anabilim Dalı, Rize

GİRİŞ VE AMAÇ:Pulmoner tromboemboli (PTE) önlenebilir ve tedavi edilebilir bir hastalık olmasına rağmen mortalitesi ve morbiditesi yüksektir. Tanının geciktirilmeden konulması ve tedaviye en kısa sürede başlanması önemlidir. PTE şüphesiyle ileri tetkik yapılacak hastaların belirlenmesi için klinisyenlere yol gösterici olarak klinik olasılık skorlamaları geliştirilmiştir. En sık kullanılanları Wells ve modifiye Geneva skorlamalarıdır. Padua skoru ise, yatan hastalarda venöz tromboemboli riski açısından profilaksi başlanmasına karar vermek için geliştirilmiştir. Çalışmamızda PTE şüphesiyle araştırılan hastalarda Padua, Wells ve modifiye Geneva skorlamalarının birbirlerine üstünlüklerini ve negatif yönlerini değerlendirerek etkinliklerinin karşılaştırılması amaçlanmıştır.
YÖNTEM:Çalışmamıza Haziran 2019 ve Kasım 2021 tarihleri arasında akut PTE şüphesi ile araştırılan 257 hasta dahil edildi. PTE tanısı bilgisayarlı tomografi pulmoner anjiografi ile doğrulanmış olgular "hasta grubu", PTE şüphesi ile tetkik edilen ancak PTE saptanmayan hastalar "kontrol grubu" olarak gruplandırıldı. Hastaların demografik özellikleri, başvuru anındaki şikayetleri, vital bulguları, risk faktörleri, ek hastalıkları, laboratuvar değerleri, doppler ultrasonografi ve ekokardiyografi bulguları kaydedildi. Hastalara Wells, modifiye Geneva ve Padua klinik olasılık skorlamaları uygulandı.
BULGULAR:PTE tanısı konulan 140 hastanın 50'si (%35.7) erkek, 90'ı (%64.3) kadın idi. Kontrol grubundaki 117 hastanın ise 63'ü (%53.8) erkek, 54'ü (%46.2) kadın hastalardan oluşmaktaydı. PTE grubunda yaş ortalaması 74(19-99), kontrol grubunda 71(19-97) idi. Wells, modifiye Geneva ve Padua skorlamalarının PTE için duyarlılıkları sırasıyla %60, %69 ve %47, özgüllükleri ise %91, %48 ve %63 olarak bulunmuştur. Pozitif prediktif değerler sırasıyla %88, %61 ve %61 olarak hesaplandı. Bu sonuçlarla Wells skorlamasının >4 puan alan hastalarda %88 ihtimalle PTE'yi gösterdiği bulunmuştur. Negatif prediktif değerler yaşa göre uyarlanmış negatif D-dimer ile kombine edildiğinde; Wells (≤ 4) için %65'ten %97'ye, Padua (≤ 4) için %50'den %89'a ve modifiye Geneva (≤5) için %57'den %86'ya yükseldiği görülmüştür. Eğri altında kalan alan değerleri Wells için 0.811 (%95 GA 0.758-0.864; p<0.001), modifiye Geneva için 0.659 (%95 GA 0.593-0.725; p<0.001) ve Padua için 0.606 (%95 GA0.537-0.674; p=0.004) olarak hesaplandı.
SONUÇ:Padua skorlamasının PTE'yi öngörmede anlamlı olduğu bulunmakla birlikte etkin olmadığı görülmüştür. Wells skorlamasının diğer iki skorlamaya göre daha güvenilir ve etkin olduğu görülmüştür. Klinik olasılık skorlamalarının özellikle düşük-orta klinik olasılıklı hastalarda D-dimer ile kombine edilerek kullanıldığında gereksiz görüntüleme yapılmadan PTE güvenle dışlanabilmektedir.

Figür-1

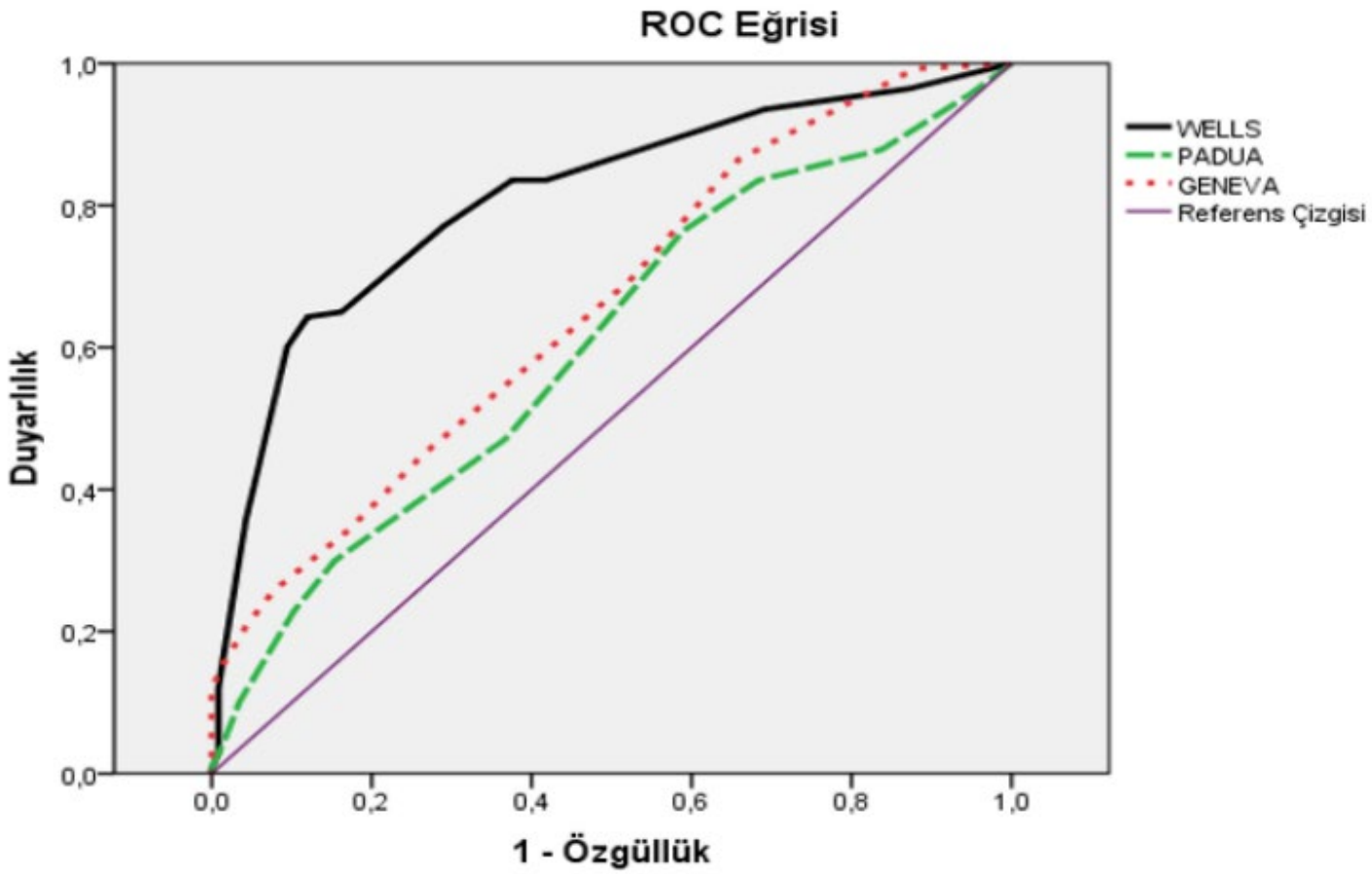

Klinik olasılık skorlarının ROC eğrileri

Tablo-1

	*EAA (%95GA)	P değeri
Wells	0.811 (0.758-0.864)	**<0.001**
Padua	0.606 (0.537-0.674)	**0.004**
Modifiye Geneva	0.659 (0.593-0.725)	**<0.001**

*EAA (eğri altında kalan alan), GA (güven aralığı)

Klinik olasılık skorlarının ROC analiz sonuçları

SS-013

Pulmoner Emboli Olgularında Sağ Kalp Yetmezliği Gelişmesinin Risk Faktörleri

Şebnem Özpoyraz, Bünyamin Sertoğullarından, Muzaffer Onur Turan, Ceyda Anar
İzmir Katip Çelebi Üniversitesi Atatürk Eğitim ve Araştırma Hastanesi

GİRİŞ VE AMAÇ:Pulmoner emboli (PE) hastalarda sağ kalp yetmezliğine neden olabilir. Sağ kalp yetmezliği PE olgularında prognozu belirlemede önemli bir yere sahiptir. Bu çalışmamızın amacı, pulmoner embolili olgularda sağ kalp yetmezliği gelişmesinin risk faktörlerini araştırmaktır.
YÖNTEM:Merkezimizdeki son beş yılda tanı alan PE olgularından Ekokardiyografi ve Alt Ekstremite Venöz Doppler Ultrasonografi tetkikleri tamamlanmış hastalar çalışmaya dahil edildi. Hastaların demografik özellikleri, trombüs lokalizasyonu, DVT varlığı lokalizasyonu, komorbiditeleri, sağ kalp disfonksiyonu varlığı kaydedildi. Sağ kalp disfonksiyonu olan ve olmayan olgular karşılaştırıldı.
BULGULAR:Çalışmaya 163 hasta dahil edildi. Sağ ventrikül etkilenmesi bulunan olgu sayısı 62 (%38) olarak saptandı. Olguların yaş ortalaması 61,68'di. Trombüs yerleşimi 105 olguda ana pulmoner arterde, 126 (%77,3) olguda lob arterinde, 49 (%30,1) olguda segment arterinde, 21 (%12,9) olguda ise subsegment arterinde saptandı. Trombüs 37 olguda tek akciğerde (%22,7) yerleşirken 126 (%77,3) olguda bilateral yerleşimliydi. Sağ ventrikül etkilenmesi olan olgularda ana pulmoner arterde trombüs yerleşimi daha sıktı (%82,3, %53,5, p=0,000). Sağ ventrikül etkilenmesi olan olgularda bilateral trombüs yerleşimi daha fazlaydı (%87,1, %71,3 p=0,01). Sağ ventrikül etkilenmesi olan olgularda malignite varlığının daha az olduğu bulundu. (%9,7, %32,7, p =0,001).
SONUÇ:PE olgularında sağ ventrikül disfonksiyonu için bağımsız risk faktörleri; trombüsün ana pulmoner arterde yerleşmesi ve trombüsün bilateral yerleşmesi olarak saptanmıştır. Komorbidite olarak maligniteye sahip olunmasının, sağ ventrikül disfonksiyonu gelişmesi riskini azalttığı saptanmıştır.
Sağ ventrikül disfonksiyonu düşük riskli PE olgularında bile erken mortalite ile ilişkilidir, PE olgularının dörtte birinden sağ ventrikül yetmezliği geliştiği saptanmıştır [154,156]. Çalışmamızda yaş ve cinsiyet risk faktörü olarak saptanmamıştır. Kobayashi ve arkadaşları sağ ventrikül yetmezliğinin kadın hasta grubunda daha yüksek olduğunu bildirmiştir [155]. Çalışmamızda Lojistik regresyon analizinde trombüsün ana pulmoner arterde ve bilateral yerleşmesi sağ kalp yetmezliği için bağımsız risk faktörü saptanmıştır. Kobayashi ve arkadaşları bilateral derin ven trombozu varlığını sağ ventrikül disfonksiyonu için artmış risk faktörü olarak bulmuşlardır [155]. Çalışmamızda lojistik regresyon analizi malignite varlığının sağ ventrikül disfonksiyonu gelişme riskini 0,245 kat azalttığını göstermiştir. Domenico ve arkadaşları Tip 2 Diabetes Mellitus ve Kronik Obstrüktif Akciğer Hastalığı varlığı sağ ventrikül disfonksiyonu gelişmesi için risk faktörü saptamıştır [157]. Trombüsün ana pulmoner arterde veya bilateral yerleşim gösterdiği PE olguları sağ ventrikül yetmezliği için dikkatle incelenmelidir.

Risk Factors of Right Heart Failure Development in Patients with Pulmonary Embolism

Şebnem Özpoyraz, Bünyamin Sertoğullarından, Muzaffer Onur Turan, Ceyda Anar
Izmir Katip Celebi University

BACKGROUND AND AIM:Pulmonary embolism (PE) can cause right heart failure (RHF). It is a significant identifier for prognosis. This study aims to investigate risk factors of RHF considering PE.
METHODS:Patients with PE diagnosed in our center in the last five years, whose echocardiography and Lower Extremity Venous Doppler Ultrasonography examinations were completed, were included.
RESULTS:163 patients are involved in this study. 62 patients (38%) have RHF. The average age is 61.68. Localization of thrombus is at the main pulmonary artery in 105 cases while 126 (77.3%), 49 (30.1%) and 21 (12.9%) cases pinpoint lobe artery, segment artery and subsegment artery, respectively. 37 cases (22.7%) have thrombus at single lung whereas 126 cases (77.3%) have bilateral localization. Frequency of thrombus at the main pulmonary artery with RHF is more than cases without RHF (82.3%, 53.5%, respectively; p=0.000). Cases with bilateral thrombus have a high frequency with statistical significance (87.1%, 71.35, p=0.01). Finally, frequency of malignity is determined as lower with RHF (9.7%, 32.7%, p=0.001).
CONCLUSIONS:This study identifies localization of thrombus at the main pulmonary artery and bilateral thrombus existence as independent risk factors for RHF with PE. As a result having a malignancy as a

comorbidity decreases the risk of RHF development.
RHF is associated with early mortality, even in low-risk PE cases, and it was found in one quarter of PE cases. Age and gender were not found to be risk factors in our study. Kobayashi et al reported that it was higher in female patients. In our study, in logistic regression analysis, localization of the thrombus in the main pulmonary artery and bilateral localization were determined as an independent risk factor for RHF. Kobayashi et al found the presence of bilateral deep vein thrombosis as an increased risk factor for RHF. Our logistic regression analysis showed that the presence of malignancy reduced the risk of developing RHF 0.245 times. Domenico et al found the presence of Type 2 Diabetes Mellitus and Chronic Obstructive Pulmonary Disease as a risk factor for RHF. PE cases, where the thrombus is located in main pulmonary artery or bilaterally, should be examined for RHF.

Tablo 1

	β	S.H.	Wald İstatistiği	p	OR	Alt Sınır	Üst Sınır
Sabit	-1,362	0,292	21,796	<0,001	0,256		
Trombüs Ana Pulmoner	1,468	0,442	11,022	0,001	4,339	1,824	10,322
Malignite	-1,408	0,531	7,026	0,008	0,245	0,086	0,693

Sağ ventrikül etkilenmesini tahmin etmede etkili olan faktörlerin ikili lojistik regresyon analizi ile belirlenmesi

Table 1

	β	S.E	Wald	p	OR	LOWER	UPPER
Constant	-1,362	0,292	21,796	<0,001	0,256		
Thrombus at main pulmonary artery	1,468	0,442	11,022	0,001	4,339	1,824	10,322
Malignity	-1,408	0,531	7,026	0,008	0,245	0,086	0,693

Determination of risk factörs of right heart failure by binary logistic regression analysis

SS-014

İdiyopatik Pulmoner Fibrozis'te FVC/DLCO Oranının Pulmoner Hipertansiyon Tanısında Ve Hastalık Prognozunda Etkisi

Tuğçe Şahin Özdemirel, Berna Akıncı Özyürek, Kerem Ensarioğlu, Özlem Ertan, Esma Sevil Akkurt
Ankara Atatürk Sanatoryum Eğitim ve Araştırma Hastanesi

GİRİŞ VE AMAÇ:İdiyopatik pulmoner fibrozis; etyolojisi bilinmeyen, sıklıkla yaşlı erişkinde ortaya çıkan kronik progresif fibrotik bir akciğer hastalığıdır. FVC değerindeki düşüş hızı, mortalite ile ilişkisi nedeniyle hastalığın progresyonu için bir belirteç olarak kullanılmıştır ve DLCO, akciğer fibrozisi ile ilişkili başka bir fizyolojik parametredir. DLCO'nun, idiyopatik pulmoner fibroziste önemli bir komorbidite olduğu düşünülen pulmoner hipertansiyon ile de ilişkili olduğu bildirilmiştir. Literatürde FVC/DLCO oranının pulmoner hipertansiyon tanısında pozitif prediktif değeri olduğu görülmüştür. Bu nedenle çalışmada, FVC/DLCO oranının İdiyopatik pulmoner fibrozis hastalarında pulmoner hipertansiyon tanısında ve hastalık prognozunda etkisininin araştırılması amaçlandı.
YÖNTEM:İdiyopatik pulmoner fibrozis tanılı 48 hasta çalışmaya dahil edildi. Hastaların cinsiyet, yaş, komorbiditeleri, tanı tarihleri, tanı anındaki 6 dakika yürüme testi bulguları, tanı anındaki spirometrik testleri (FVC%, FEV1%, FEV1%/FVC% oranı, DLCO) ve toraks BT'de akciğer parankim bulguları ile sırasıyla başlangıç, takip eden 2. yıl ve 4. yıl transtorasik ekokardiyografi verileri retrospektif olarak hastane medikal kayıt sisteminden ve hasta dosyalarından elde edildi. FVC/DLCO oranı ile PH varlığı ve klinik takiplerde PAB artışı ile ilişkisi değerlendirildi.
BULGULAR:Ortalama pulmoner arter basıncının 32,8 (±9) mmHg olduğu ve 2. yıl kontrolünde 40,8 (±17,2) değerine ve 4. Yılda 51 (±23,6) değerine yükseldiği görüldü. Pulmoner hipertansiyon tanısı konanlarda, FVC/DLCO oranı başlangıçta 1,54 (±0,72) iken; 2. yılda 1,61 (±0,45) ve 4. yılda 1,87 (±0,8) idi. Takip sürecinde pulmoner arter basıncı arttıkça FVC/DLCO'nun da artış eğiliminde olduğu saptandı. Takip döneminde pulmoner hipertansiyon varlığında yaş, cinsiyet, performans parametreleri ve FVC/DLCO oranının rolünü değerlendirmek için binominal lojistik regresyon yapıldı. Lojistik regresyon modeli istatistiksel olarak anlamlı bulunmadı ve pulmoner hipertansiyondaki varyansın %30.2'sini açıkladı. Tüm parametrelerden sadece 6DYT'nin pulmoner hipertansiyonda rolü olduğu, daha düşük yürüme mesafesinin pulmoner hipertansiyon ile ilişkili olduğu saptandı.
SONUÇ:Düşük 6DYT mesafesinin İdiyopatik pulmoner fibrozisli hastalarda pulmoner hipertansiyon tanısında önemli bir belirteç olduğunu ve desatürasyon varlığının da pulmoner hipertansiyonda survey ile anlamlı ilişkisi olduğunu saptadık. Her ne kadar istatistiksel olarak anlamlı saptamasak da; İPF'li hastalarda tanı sonrası hastalık süresi ilerledikçe pulmoner arter basıncının arttığı ve FVC/DLCO oranının da artım gösterdiğini saptadık. FVC/DLCO oranının İdiyopatik pulmoner fibroziste pulmoner hipertansiyonun erken saptanmasında ve prognozu göstermesinde önemli bir belirteç olduğunu düşünmekteyiz.

tablo1

Table 1: Tanı ve Takip Sırasında PAB, Pulmoner Hipertansiyon ve Pulmoner Fonksiyon Test Sonuçları

	Başlangıç	2. Yıl	4. Yıl
PAB (mmHg,SD)	32.8 *(9)*	40.8 *(17.2)*	51 *(23.6)*
FVC (%,SD)	68.8 *(16.5)*	68.9 *(16.5)*	70.9 *(18.4)*
PHT var	62.5 *(16.2)*	60.2 *(16.5)*	63 *(16.7)*
PHT yok	68.8 *(15.8)*	69.6 *(12.3)*	81.2 *(17.6)*
FEV (%,SD)	73 *(17.0)*	72.9 *(17.0)*	75.9 *(17.2)*
PHT var	64.2 *(14.2)*	64.1 *(15.7)*	69.3 *(13.5)*
PHT yok	73.8 *(16.8)*	74.3 *(14.7)*	82.8 *(19.6)*
FVC/DLCO (SD)	1.32 *(0.49)*	1.37 *(0.5)*	1.5 *(0.65)*
PHT var	1.54 *(0.72)*	1.61 *(0.45)*	1.87 *(0.8)*
PHT yok	1.28 *(0.43)*	1.19 *(0.43)*	1.07 *(0.09)*
DLCO (%,SD)	57.4 *(18.4)*	55.6 *(19.2)*	54.9 *(21)*
PHT var	43.8 *(15.3)*	39.3 *(11.8)*	40.4 *(16.5)*
PHT yok	59.4 *(18.5)*	63.33 *(18.8)*	76.1 *(17.3)*

PAB: Pulmoner arter basıncı. SD: Standart Deviasyon, PHT: Pulmoner Hipertansiyon. FEV: Forse Expiratuvar volüm, FVC: Forse Vital lapasite, DLCO: karbonmonoksid difüzyon testi

tablo2

Table 2: Pulmoner Hipertansiyon Parametrelerine İlişkin Lojistik Regresyon Analizi

	B	SE	Wald	*df*	*p*
Cinsiyet	0.194	1.605	0.015	1	0.904
Yaş	0.031	0.055	0.313	1	0.576
Çomak parmak	0.132	0.776	0.029	1	0.864
6 Dakika Yurume testi (m)	-0.011	0.005	4.831	1	**0.028**
Saturasyon (%)	0.071	0.106	0.444	1	0.505
FVC/DLCO	0.627	0.756	0.688	1	0.407

Note: Gender is for females compared to males. Saturation result was taken from finger pulse oximeter at room air.

Tablo3

Korelasyon	Korelasyon Coefficient	Sig. (2-tailed)	N
Yaş	0.014	0.923	48
6dakika yürüme testi mesafe	-0.205	0.160	48
Desaturasyon	-0.434	0.003	48
FVC/DLCO	-0.213	0.163	44
PAB	0.049	0.735	48
Cinsiyet	-0.248	0.090	48

SS-015

Pulmoner emboli tanılı hastalarda serum seklenoprotein P ve soluble ST2 düzeyinin tanısal ve prognostik önemi

Neslihan Boyracı[1], Seda Tural Önür[1], Kaan Kara[1], Fatma Tokgöz Akyıl[1], Hülya Abalı[1], Aslı Kocaoğlu[1], Sinem Nedime Sökücü[1], Sedat Altın[1], Sacide Pehlivan[2], Yasemin Oyacı[3]
[1]SBU, Yedikule Gögüs Hastalıkları ve Göğüs Cerrahisi Eğitim ve Araştırma Hastanesi, Göğüs Hastalıkları, İstanbul, Turkiye
[2]İstanbul Üniversitesi, İstanbul Tıp Fakültesi, Tıbbi Biyoloji, İstanbul, Turkiye
[3]İstanbul Üniversitesi, Sağlık bilimleri enstitüsü,İstanbul, Türkiye

GİRİŞ VE AMAÇ:Pulmoner Tromboemboli (PTE) pulmoner arter dallarından birinin ya da birkaçının trombüs tarafından kısmi veya tam olarak tıkanması sonucu oluşan sık rastlanılan kardiyovaskuler acil durumdur. Selenoprotein P (SePP) selenyum (Se) metabolizmasında ve antioksidatif savunmada önemli bir rol oynar. -1 reseptör ailesi üyesi olup IL-33 için bir "tuzak" reseptörü olarak işlev görerek antioksidatif savunmada rol oynar. ST2 proteininin iki izoformu vardır; çözünür form (soluble ST2 olarak adlandırılır), reseptör formu (ST2L olarak adlandırılır). Miyokardiyum gerildiğinde, soluble ST2 konsantrasyonunu artırır.Çalışmamızın ana amacı hastaların tanı sonrası alınan serum örneklerinde SePP ve sST2 düzeylerinin tanısal ve prognoz açısından ilişkisinin saptanmasıdır.
YÖNTEM:Akut PTE tanıları bilgisayarlı tomografi pulmoner anjiografi (BTPA) ile konfirme edilmiş olan toplamda 135 hasta çalışmamıza alındı. Kontrol grubu olarak da sağlıklı 18 yaş üzeri ve çalışmaya katılmayı isteyen 45 sağlıklı gönüllü çalışmaya dahil edildi. Soluble ST-2 ve SePP için 2 mL olarak alınan venöz kan 3000 devir/dk'da 15 dk kadar santrifüj edildi. Ayrışan serum ependorf tüpüne aktarıldı. Sonrasında test gününe kadar -80°C'lik dondurucuda muhafaza edildi. SePP konsantrasyonları kit (bioassay technology lab, Cat.No E2196Hu) ve soluble ST2/IL33 konsantrasyonları kit (bioassay technology lab, Cat.No: E4287Hu) kullanılarak sandwich ELISA (Enzyme-Linked Immunosorbent Assay) yöntemi ile ölçüldü.
BULGULAR:Çalışmaya 135 (%75,8) hasta ve 43 (%24,2) kontrol olmak üzere toplam 178 kişi dahil edilmiştir. PTE tanısı alan hastaların 87'i (%64,4) erkek, 48'si (%35,6) kadın idi. Kontrol grubundaki kişilerin ise 19'u (%44,2) erkek, 24'i (55,8) kadın idi. Hasta grubunun yaş ortalaması 54,52±14,86 olup kontrol grubunun yaş ortalaması 44,47±6,54 tür. Hasta ve kontrol grubunda SePP ve sST2'nin karşılaştırmasında istatistiksel açıdan anlamlı fark bulunmuştur ($p<0,05$). SePP hastalarda ortalama değeri 17,65 ng/ml iken kontrol grubunda 43,06 ng/ml'dir. SST2 hastalardaki ortalama değeri 10,86 ng/ml iken kontrol grubunda 16,20 ng/ ml düzeyinde izlenmiştir. Kontrol grubunda SePP ve SST2 düzeyleri daha yüksek seyrettiği görülmüştür.
SONUÇ:Akut PTE tanılı hastalarda kontrol grubuna göre SePP ve sST2 değerlerinin anlamlı oranda düşük seyrettiği görülmüştür. 1, 3 ve 6. ay prognoz ve mortalite takibinde bir ilişki bulunamamıştır. Burdan yola çıkılarak pulmoner embolinin tanısında, prognoz ve mortalite takibinde ne derece etkili olduğunu açıklamak adına daha geniş ölçekli çalışmalara ihtiyaç vardır.

Diagnostic and prognostic value of serum selenoprotein P and soluble ST2 levels in pulmonary embolism patients

Neslihan Boyracı[1], Seda Tural Önür[1], Kaan Kara[1], Fatma Tokgöz Akyıl[1], Hülya Abalı[1], Aslı Kocaoğlu[1], Sinem Nedime Sökücü[1], Sedat Altın[1], Sacide Pehlivan[2], Yasemin Oyacı[3]
[1]Health Sciences University; Yedikule Chest Diseases and Thoracic Surgery Training and Research Hospital; Chest Disease; Istanbul, Turkey
[2]Istanbul University, Istanbul Faculty of Medicine, Department of Medical Biology, Istanbul,Turkey
[3]Institute of Graduate Studies in Health Sciences, Istanbul University, Istanbul, Turkey

BACKGROUND AND AIM:Pulmonary Thromboembolism (PTE) is a common cardiovascular emergency caused by partial or complete occlusion of one or more of the pulmonary artery branches by the thrombus. Selenoprotein P (SePP) plays an important role in selenium (Se) metabolism and antioxidative defense.Soluble ST2 (sST2): It is a member of the interleukin-1 receptor family and plays a role in antioxidative defense by functioning as a "trap" receptor for IL-33. There are two isoforms of the ST2 protein; soluble form (called soluble ST2), receptor form (called ST2L). When the myocardium is stretched, it increases the concentration of soluble ST2. As a

result, the heart is more stressed in the presence of high levels of sST2. The main purpose of our study is to determine the relationship between SePP and sST2 levels in serum samples taken after diagnosis, in terms of prognosis and mortality.
METHODS:A total of 135 patients whose acute pulmonary embolism diagnoses were confirmed by computed tomography pulmonary angiography (CTPA) were included in our study. SePP concentrations in the kit (bioassay technology lab, Cat.No E2196Hu) and the soluble ST2/IL33 concentrations in the kit (bioassay technology lab, Cat. No: E4287Hu) using the sandwich ELISA (Enzyme-Linked Immunosorbent Assay) method.
RESULTS:A total of 178 people, 135 (75.8%) patients and 43 (24.2%) controls, were included in the study. A statistically significant difference was found in the comparison of SePP and sST2 in the patient and control groups ($p<0.05$). While the mean value of SePP is 17.65 ng/dl in patients, it is 43.06 ng/dl in the control group. While the mean value of SST2 in patients was 10.86 ng/dl, it was 16.20 ng/dl in the control group. It was observed that SePP and SST2 levels were higher in the control group.
CONCLUSIONS:It was observed that the SePP and sST2 values were significantly lower in patients with acute PTE compared to the control group. No correlation was found in the 1,3 and 6 months prognosis and mortality follow-up. From this point of view, more large-scale studies are needed to explain how effective it is in the diagnosis, prognosis and mortality follow-up of pulmonary embolism.

Selenoprotein-P ve soluble ST2 değerlerinin çalışma ve kontrol grubunda karşılaştırılması

Comparisionof Selenoprotein-P and soluble ST2 level of patients and control groups

DEĞİŞKENLER	HASTA GRUBU(N=135)			KONTROL GRUBU(N=43)			P
	Medyan	Minimum	Maksimum	Medyan	Minimum	Maksimum	değeri
Selenoprotein-P	17,65	7,21	249,08	43,06	13,80	249,23	<0.001
Soluble ST-2	10,86	1,04	173,17	16,20	5,53	147,53	<0.001

SS-016

Fleksibl Bronkoskopide Premedikasyon; Çift Kör Randomize Prospektif Çalışma

Hakkı Ulutaş[1], Muharrem Uçar[2], Muhammet Reha Çelik[3], Mehmet Ağar[4], İlham Gülçek[1]
[1]İnönü Üniversitesi Turgut Özal Tıp Merkezi Göğüs Cerrahi AD.
[2]İnönü Üniversitesi Turgut Özal Tıp Merkezi Anesteziyoloji ve Reanimasyon AD.
[3]Medicana Hastanesi Göğüs Cerrahisi Kliniği Ankara
[4]Elazığ Fethi Sekin Şehir Hastanesi Göğüs Cerrahi Kliniği

GİRİŞ VE AMAÇ:Uyanık veya lokal anestezi altında yapılan Fleksibl Bronkoskopi (FB) işlemi hastalar ve doktorlar için zor ve komplike olabilecek bir işlemdir. Anestezi eşliğinde sedasyon verilerek yapılan bronkoskopilerde iyi hasta toleransı ve konforu yanında komplikasyonların azaldığı görülmüştür. Propofol; hızlı etkili, hızlı geri dönüş gösteren sedatif hipnotik anestezik maddedir. Ketamin hidroklorür; derin analjezi, normal farengeal, laringeal refleksler, normal veya çok az iskelet kası tonusu, kardiyovasküler, solunum stimülasyonu ve bazen geçici, minimal solunum depresyonu ile karakterize olan anestetik bir durum oluşturan hızlı etkili bir genel anesteziktir.
YÖNTEM:Çalışma prospektif ve çift kör olarak planlandı. Anestezist tarafından uygulanan ilaç ya da ilaçlar bronkoskopist ve hasta tarafından bilinmedi. Olgular iki gruba ayrıldı. Grup 1 ketamin-propofol grubunda 30 olgu, Grup 2 propofol grubunda 34 olgu toplam 64 olgu çalışmaya dahil edildi. Grup 1'e Propofol 0,5 mg/kg ile Ketamin 0,5 mg/kg intravenöz ve işlemin süresine göre idame, Grup 2'ye Propofol 1mg/kg intravenöz ve işlemin süresine göre idame verildi. Bütün olgulara işlem öncesi lidocain ile lokal anestezi uygulandı. Bütün olguların vital bulguları, tansiyon arteriyel (TA) (mm-Hg), satürasyon (%) ve nabız değerleri (dk) 3 kez ölçüldü. İşlem başlamadan hemen önce, trakeaya girdikten sonra ve işlem sonlandırıldıktan sonra bu vital değerler kaydedildi. Bu çalışmada, ek olarak VAS ve Ramsay skorlaması kullanıldı. Propofol- Ketamin kombinasyonu ile Propofol kullanılarak sedasyon sağlamak, F. Bronkoskopinin komplikasyonlarını azaltmak, hasta ve hekim açısından uyumu artırmak, tek ilaç ve kombine ilaç etkinliğini karşılaştırmak amaçlanmıştır.
BULGULAR:Çalışmaya alınan 64 olgunun Grup 1'de 18 erkek, 22 kadın, Grup 2 de 25 erkek, 9 kadın mevcuttu. Grup 1'de yaş ortalaması 46,27±18,72, Grup 2'de 53,65±14,57 idi. Gruplar arasında TA ve nabız açısından istatistiksel fark saptandı (p=0,001), (p=0,020). VAS skorlamasına göre ve ek doz ihtiyacına göre iki grup arasında istatistiksel fark saptandı (p<0,001), (p<0,001). Bu çalışmada elde edilen veriler ve istatistiksel değerlendirmeler Tablo 1 ve Tablo 2 de belirtilmiştir.
SONUÇ:Hem hasta hem de doktor tarafından lokal anestezi ile uygulanan, zorluk derecesi yüksek olan FB işlemlerinde anestezi desteği ile uygulanacak kombine ilaçların kontrendikasyon yok ise, daha etkin, daha konforlu, daha güvenilir, komplikasyonları daha az ve işlem tolerabilitesi daha yüksek olduğu unutulmamalıdır.

Resim 1

Sistolik, Diastolik Kan basınçları ve Ortalama arteryel basıncın işlem süresince anestezik ajana göre değişimini gösteren grafik.

Resim 2

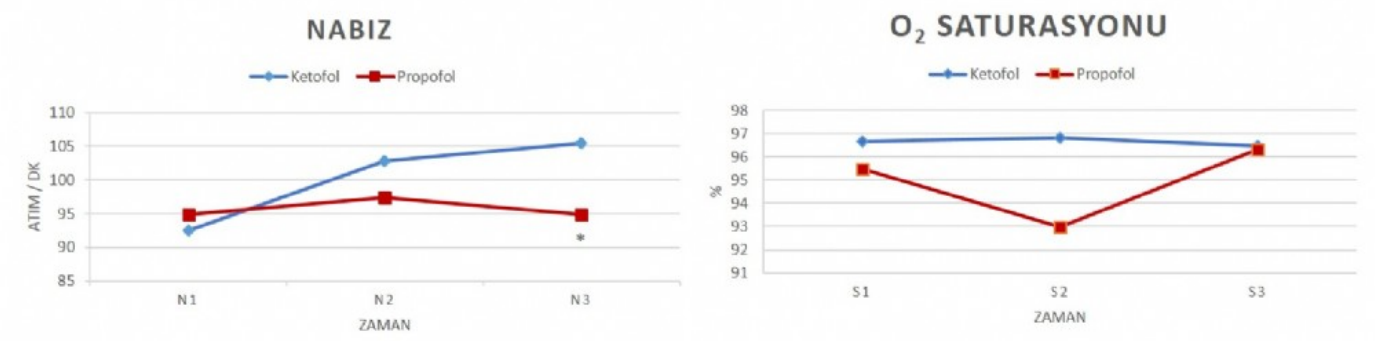

Nabız ve Oksijen Saturasyonu'nun işlem boyunca anastezik ajana göre değişimini gösteren grafik.

Tablo 1

	Toplam N=64 (%)	Ketofol N=30 (%)	Propofol N=34 (%)	p
Yaş, (ort± St.D)	50,19 ± 16,92	46,27 ± 18,72	53,65 ± 14,57	0,082
Cinsiyet Kadın Erkek	21 (32,8) 43 (67,2)	12 (40) 18 (60)	9 (26,5) 25 (73,5)	0,250
BMI, (ort± St.D)	26,23 ± 5,09	24,97 ± 4,41	27,25 ± 5,45	0,112
FEV1, lt, (ort± St.D)	2,41 ± 0,71	2,35 ± 0,61	2,47 ± 0,81	0,541
FEV1,%, (ort± St.D)	79,16± 17,32	76,26 ± 15,75	82,29 ± 18,70	0,223
Endikasyon Diagnostik Terapötik	54 (84,4) 10 (15,6)	23 (76,7) 7 (23,3)	31 (91,2) 3 (8,8)	0,111
Süre, dk, (ort± St.D)	12,70 ± 4,20	12,73 ± 3,30	12,67 ± 4,91	0,957
Komplikasyon	9 (14,1)	3 (10)	6 (17,6)	0,380
Ek Doz	15 (23,4)	1 (3,3)	14 (41,2)	<0,001
VAS 1, (ort± St.D)	85,47 ± 14,33	91,83 ± 7,93	79,85 ± 16,35	<0,001
VAS 2 a b c	48 (75,0) 15 (23,4) 1 (1,6)	27 (90) 3 (10) 0 (0)	21 (61,8) 12 (35,3) 1 (2,9)	0,009
VAS 3, (ort± St.D)	80,23 ± 20,54	88,50 ± 13,71	72,94 ± 22,86	0,001
VAS 4, (ort± St.D)	85,63 ± 12,89	91,50 ± 9,39	80,44 ± 13,44	<0,001
Ramsay Skor 1 Skor 2 Skor 3	1 (1,6) 62 (96,9) 1 (1,6)	0 (0) 30 (100) 0 (0)	1 (2,9) 32 (94,1) 1 (2,9)	0,402
Öksürük ve yutkunma	30 (46,9)	11 (36,7)	19 (55,9)	0,124
Tanı Malign Benign	50 (78,1) 14 (21,9)	22 (73,3) 8 (26,7)	28 (82,4) 6 (17,6)	0,384

Elde edilen verilerin gruplar arası karşılaştırılması.

Tablo 2

	Toplam	Ketofol	Propofol	p
Ort. TA T1 T2 T3	97,55 ± 12,72 110,64 ± 17,74 106,85 ± 16,52	91,93 ± 9,52 114,18 ± 18,32 108,13 ± 14,79	102,51 ± 13,24 107,52 ± 16,88 105,74 ± 18,07	0,001* 0,001° 0,135° 0,566°
Sistolik TA T1 T2 T3	135,94 ± 20,9 150,14 ± 26,86 149,73 ± 26,73	131,06 ± 17,71 157,53 ± 25,83 156,46 ± 24,37	140,23 ± 22,75 143,61 ± 26,40 143,79 ± 27,65	<0,001* 0,080 ° 0,038 ° 0,058 °
DiastolikTA T1 T2 T3	78,36 ± 11,49 90,89 ± 17,09 85,42 ± 14,91	72,36 ± 9,07 92,50 ± 17,67 83,96 ± 12,69	83,64 ± 10,86 89,47 ± 16,69 86,70 ± 16,71	0,015* <0,001° 0,483 ° 0,465 °
Nabız N1 N2 N3	93,77 ± 15,88 99,94 ± 19,63 99,86 ± 17,69	92,53 ± 16,53 102,87 ± 19,51 105,47 ± 16,60	94,85 ± 15,45 97,35 ± 19,66 94,91 ± 17,36	0,020* 0,564° 0,266° 0,016°
Saturasyon S1 S2 S3	96,03 ± 2,62 94,78 ± 8,39 96,39 ± 3,38	96,67 ± 2,23 96,83 ± 4,54 96,47 ± 4,39	95,47 ± 2,83 92,97 ± 10,45 96,32 ± 2,20	0,114* 0,068° 0,056° 0,872°

*Her iki grup arasında Ort. TA, Nabız ve Saturasyonun işlem sırasında elde edilen değerlerinin karşılaştırılması. Not: * Parametrelerin tüm süre boyunca karşılaştırılması (General Linear Model) ˚ Parametrelerin belirli zaman diliminde karşılaştırılması (Student t'Test)*

SS-017

Göğüs hastalıkları uzmanı EBUS-TBİA materyalinin yeterliliğine on-site karar verebilir mi?

Sevda Şener Cömert[1], Ömer Zengin[1], Dilek Ece[2], Ali Fidan[1], Kübra Zeynep Yalçınkaya[1], Nesrin Kıral[1]
[1]Sağlık Bilimleri Üniversitesi, Kartal Dr.Lütfi Kırdar Şehir Hastanesi, Göğüs Hastalıkları Kliniği, İstanbul
[2]Sağlık Bilimleri Üniversitesi, Kartal Dr.Lütfi Kırdar Şehir Hastanesi, Patoloji Kliniği, İstanbul

GİRİŞ VE AMAÇ:EBUS-TBİA ile elde edilen sitolojik materyaller akciğer kanseri tanı ve evrelemesinde, mediastinal lezyon ve lenf bezlerinin tanısında çok önemli bir yer tutmaktadır.Sitolojik materyallerin avantajlarından biri hızlı boyama yöntemleri ile materyalin yeterliliğini değerlendirme ve ön tanı elde etme imkanıdır.Ancak bunun için işlem odasında sitopatolog bulunması gerekir.Sitopatolog sayısının yeterli olmaması bronkoskopi ünitelerinde yerinde değerlendirme (on-site) yapılabilmesine engel olmaktadır.Çalışmamızda göğüs hastalıkları uzmanlarının bu konuda eğitim aldıktan sonra EBUS-TBİA materyaline yaptıkları on-site değerlendirmenin sitopatolog değerlendirmesi ile uyumunu araştırmayı amaçladık.
YÖNTEM:Göğüs hastalıkları uzmanımıza, deneyimli bir sitopatolog tarafından EBUS-TBİA materyalinin değerlendirilmesi konusunda 3 ay süreli eğitim verildi.Eğitim bitiminde göğüs hastalıkları uzmanı EBUS işlemi sırasında (on-site) alınan materyali önce örnek yeterliliği, sonrasında sitopatolojik öntanı açısından değerlendirdi.Aynı materyal yan odada ilk değerlendirmeden habersiz sitopatolog tarafından örnek yeterliliği ve tanı açısından raporlandı.İki değerlendirmenin sonuçları uyum açısından karşılaştırıldı.İstatistiksel analizlerde Kappa uyum testi ve ki-kare testi kullanıldı.
BULGULAR:Toplam 83 hastada 574 EBUS-TBİA materyali çalışmaya dahil edildi.4R,4L,7,11R,11L,12R ve lezyon olmak üzere toplam 7 farklı bölgeden EBUS-TBİA materyalleri alındı.Her bölgeden, on-site yeterlilik sonucuna bakılmaksızın en az 3 defa örnekleme yapıldı.Materyallerin tanı açısından yeterli bulunmasında göğüs hastalıkları uzmanı ve sitopatolog arasında çok yüksek düzeyde uyum olduğu görüldü(kappa: 0.820,p<0.001).Sitopatolog tarafından yeterli materyal olarak değerlendirilen 206 yaymanın 187(%90.7)'si göğüs hastalıkları uzmanı tarafından da yeterli bulunmuştu.Yetersiz olarak değerlendirilen 358 yaymanın ise 339(%94.6)'unu göğüs hastalıkları uzmanı yetersiz olarak değerlendirmişti.Alınan materyallerin sitopatolojik tanılarına bakıldığında göğüs hastalıkları uzmanı ve sitopatolog arasında yine çok yüksek düzeyde uyum olduğu görüldü(kappa:0.867,p<0.001).Tüm EBUS-TBİA örnekleri göz önüne alındığında, sitopatolog tarafından benign ya da malign hastalık tanısı konulmuş materyal sayısı 187 olup 134(%71.7)'ü benign, 53(%28.3)'ü malign olarak raporlandı.Göğüs hastalıkları uzmanı benign materyallerin %12.7'sine, malign materyallerin ise %3.8'ine yetersiz örnek kararı vermişti.Bu sonuca göre malign hastalık bölgesinden alınan materyallerde göğüs hastalıkları uzmanının yeterlilik değerlendirmesi anlamlı düzeye yakın derecede daha başarılı bulundu(p=0.069).Göğüs hastalıkları uzmanı, yeterli örnek dediği 168 materyalin tamamında(%100) sitopatolog ile aynı tanıları söyleyebilmişti.
SONUÇ:Çalışmamızda kısa süreli ama iyi bir eğitimle göğüs hastalıkları uzmanlarının EBUS-TBİA materyalinin yeterlilik kararı ile ilgili sitopatolog ile benzer şekilde on-site değerlendirme yapabileceğini saptadık.Bu sonuçlar göğüs hastalıkları uzmanlık eğitimine patoloji rotasyonunun dahil edilmesinin ileride, aynı bilgisayarlı toraks tomografisi değerlendirmede olduğu gibi, on-site incelemede de göğüs hastalıkları uzmanlarının kendi işlemlerinde yeterli olabileceklerini göstermektedir.

SS-018

Hastaneye Yatış Gerektiren Toplum Kökenli Pnömoni Olgularında Toraks Ultrasonografisinin Tanı ve Takipteki Yeri

Erdem Emre Gülşen, Sevda Şener Cömert, Nesrin Gürbüz Kıral
Sağlık Bilimleri Üniversitesi Kartal Dr. Lütfi Kırdar Şehir Hastanesi, Göğüs Hastalıkları Kliniği, İstanbul

GİRİŞ VE AMAÇ:Pnömoni, akciğer parankiminin enflamasyonu olarak tanımlanır. Yaygın antibiyotik kullanımı ve bağışıklama programlarına rağmen dünyada enfeksiyon kaynaklı ölüm nedenleri arasında ilk sırada yer almaktadır. Bu nedenle erken ve doğru tanı koyulması oldukça önemlidir. Uygun klinik bulguların varlığında çekilen PA grafide infiltrasyonun görülmesi tanı için yeterli olmakla birlikte PA grafinin tek boyutlu olması, yorumcular arasında değişkenlik göstermesi ve kör noktalarda lezyonun gözden kaçabilmesi nedeni ile tanıda güçlük yaşanabilmektedir.
Çalışmanın amacı son yıllarda akciğer görüntülemede kullanım sıklığı oldukça artan ultrasonografinin, toplum kökenli pnömoni tanısında ve takibinde PA grafiye alternatif olarak kullanılabileceğini göstermektir.
YÖNTEM:Çalışmaya Şubat 2021 - Haziran 2022 tarihleri arasında kliniğimize TKP tanısı ile interne edilen 28 hasta dahil edildi. Tek merkezli ve prospektif bir çalışma olarak planlandı. 28 hastaya; yatışında, 3-4. günlerinde ve 7-10. günlerinde olmak üzere toplam 3 kez ultrasonografi uygulandı. Ultrasonografik muayene, hekimin yatış ve takip süresince hastaların radyolojik bulguları hakkında bilgisi olmadan yapıldı. Hastaların yatışındaki klinik, laboratuar ve PA grafi bulguları kayıt altına alındı. Hastaların yatış ultrasonografi bulguları ile yatış PA grafi bulguları karşılaştırıldı. US bulgularının takipteki değişimi ile de klinik, laboratuar ve PA grafi bulgularının takipteki değişimi karşılaştırıldı.
BULGULAR:Çalışmamız %64,3'ü erkek, %35,7'si kadın toplam 28 TKP hastası ile yapılmıştır. Hastaların yaşları ortalama 62,89 olarak hesaplanmıştır. Ultrasonun TKP'yi saptamadaki duyarlılığı %100, PA grafinin ise %89,2 olarak bulunmuştur. US ve PA grafi arasında infiltrasyon alanının lokalizasyonunu saptama açısından anlamlı farklılık saptanmamıştır. PA grafi ile ölçülen lezyon boyutunun; hem US'da ölçülen lezyon boyutları ile hem de hesaplanan toplam LUS skoru ile anlamlı korelasyon gösterdiği bulunmuştur. Hastaların ultrason takiplerindeki LUS skoru değişiminin CRP değerlerindeki değişim ile, lezyon boyutu değişiminin ise hem CRP hem prokalsitonin değerlerindeki değişim ile anlamlı şekilde korelasyon gösterdiği bulunmuştur. Ultrasonografinin plevral efüzyonu saptamada PA grafiden üstün olduğu bulunmuştur. 7-10. gün ultrasonda hesaplanan toplam LUS skoru ise PA grafide tam regresyon olan ve olmayan hasta gruplarında anlamlı farklılık göstermiştir.
SONUÇ:Ultrasonografi; TKP'nin tanısında PA grafiye göre daha duyarlı, takipte ve komplikasyonların saptanmasında ise en az PA grafi kadar başarılı bir tanı aracıdır. Ayrıca yatak başı ve hızlı uygulanabilen, radyasyon maruziyeti olmadan sık aralıklar ile takibe izin veren, düşük maliyetli bir yöntem olması nedeni ile PA grafiye güçlü bir alternatif olanağı sunmaktadır.

SS-019

EBUS-TBNA sırasında ROSE ‘ un etkinliği

Pınar Yıldız Gülhan[1], Murat Acat[2], Merve Başar Yerebakan[3], Elif Dizen Kazan[4], Ali Nihat Annakkaya[1]
[1]Düzce Üniversitesi Tıp Fakültesi Göğüs Hastalıkları Ana Bilim Dalı, Türkiye
[2]Karabük Üniversitesi Tıp Fakültesi Göğüs Hastalıkları Ana Bilim Dalı, Türkiye
[3]Karabük Üniversitesi Tıp Fakültesi Patoloji Ana Bilim Dalı, Türkiye
[4]Afyonkarahisar Sağlık Bilimleri Üniversitesi İç Hastalıkları Ana Bilim Dalı, Türkiye

GİRİŞ VE AMAÇ:GİRİŞ: Endobronşiyal ultrason kılavuzluğunda transbronşiyal iğne aspirasyonu (EBUS-TBNA), akciğer kanseri teşhisi ve evrelemesi için kulllanılan minimal invaziv bir yöntemdir. Rapid on-site evaluation (ROSE), EBUS-TBNA ile elde edilen dokunun yerinde hızlı bir şekilde incelenmesidir ve artan tanı verimi ile uygun bir numune incelemesine olanak tanır. ROSE kullanmak daha iyi örnekleme sağlar, toplam pasaj sayısını azaltır ve işlem süresini kısaltır. Deneyimli bir sitolog tarafından yapıldığında ROSE, hücresellik üzerinde bir kontrol sağlayabilir, böylece EBUS-TBNA'nın duyarlılığını arttırır. Çalışmamızda, EBUS-TBNA'da ROSE’un tanısal etkinliğini belirlemek amaçlanmıştır.
YÖNTEM:Retrospektif bu çalışmaya; 2018-2021 tarihleri arasıda; bronkoskopi ünitemize paratrakeal ve mediastinal lenf nodlarının değerlendirilmesi için başvuran ve EBUS-TBNA uygulanan 74 hasta alındı. İşlemden sonra, örneklenen lenf nodlarından tanısal verim hızlı hematoksilen ve eozin (H ve E) ile boyanmış lamlara aktarılarak yerinde değerlendirme yapılmıştır. Elde edilen doku ayrıca tüm olgularda histopatolojik inceleme için işlendi. Örnek yeterliliğini değerlendirmek ve bir ön tanıya varmak için ROSE yapıldı.
BULGULAR:Çalışmaya alınan hastaların 64’ü (%86.5) erkek, 10’ u (%13.5) kadın idi. Çalışma grubunun medyan yaşı 67 yıl (çeyrekler arası aralık 25-75= 59.75-73.35 yıl) olarak bulundu. Gruplar; yaş ve cinsiyet açısından birbirine benzer bulundu (sırasıyla p= 0.113 ve p= 0.484). ROSE yapılan 50 hastanın 45’ine (%90) patolojik olarak tanı konulabilirken, ROSE yapılmayan 24 hastanın ise 19’una (%79.2) patolojik tanı konulabilmişti. ROSE yapılan hastalarda patolojik tanı konabilme oranları daha yüksek bulunsa da bu istatistiksel anlama ulaşmamıştır (p= 0.277, Fisher’s exact test). ROSE yapılan hastaların medyan işlem süreleri 20 dk (çeyrekler arası aralık 25-75= 14.75-27 dk) olarak tespit edilirken, ROSE yapılmayan hastalarda ise bu süre 28 dk idi (çeyrekler arası aralık 25-75= 23.75-30 dk). ROSE yapılmayan hastalarda işlem süresi ROSE yapılan hastalara göre anlamlı şekilde uzundu (Şekil 1).
SONUÇ:ROSE, hiler-mediastinal lezyonların tanısal incelemesinde özellikle yararlı görünmektedir ve EBUS-TBNA'nın işlem süresini kısaltmaktadır

SS-020

Endobronşiyal Polipoid Lezyonlarda Elektrokoter Snare Uygulamalarının Etkinliği

Banu Kahriman[1], Celal Satıcı[1], Sinem Nedime Sökücü[1], Levent Dalar[2], Cengiz Özdemir[2]
[1]İstanbul SBÜ Yedikule Göğüs Hastalıkları ve Göğüs Cerrahisi Eğitim Araştırma Hastanesi
[2]İstanbul Liv Hospital Vadistanbul

GİRİŞ VE AMAÇ:Santral havayolu obstrüksiyonuna neden olan lezyonlarda elektrokoter snare prob uygulamalarının etkinliğini ve güvenilirliğini araştırmak
YÖNTEM:Retrospektif tanımlayıcı olarak dizayn edilen çalışmaya 2010-2020 yılları arasında girişimsel bronkoloji ünitesinde tanı ve/veya tedavi amacıyla rijit bronkoskopi yapılan ve işlem sırasında elektrokoter snare prob uygulanan hastalar çalışmaya dahil edildi.
BULGULAR:47 hastanın yaş ortalaması (ort.±SS) 61.5 ± 15.6; 38'i erkek idi.. En sık semptom dispneydi (%53.2). Bronkoskopiyle lezyonun lokalizasyonuna bakıldığında 6'sının (%12.8) trakeadan, 6'sının (%12.8) sağ ana bronştan, 11'inin (%23.4) sol ana bronştan, 24'nün (%51.1) lober bronştan kaynaklandığı görüldü. Hastaların 19'u benign, 28'i maligndi. Cotton-Myer sınıflamasına göre işlem öncesi havayolu obstrüksiyonu (HYO) değerlendirildiğinde 6'sının (%12.8) grade 1, 6'sının (%12.8) grade 2, 15'inin (%31.9) grade 3, 20'sinin (%42.6) grade 4 olduğu görüldü. Snare prob uygulamasının ardından işlem sırasında gelişen komplikasyonlara bakıldığında 11 (%23.4) hastada hemoraji nedeniyle ek girişim ihtiyacı olduğu 10'una (%21.3) APC, 1'ine (%2.1) lazer uygulaması yapıldığı, desatürasyon, hipo-hipertansiyon, kardiyak aritmi izlenmediği görüldü. Endobronşiyal tedavinin tamamlanmasının ardından 3 hastanın 1'inde hemoraji, 2'sinde de solunum yetmezliği nedeniyle yoğun bakım ünitesinde (YBÜ) takibi uygun görülmüştür. İşlem sonrası HYO değerlendirildiğinde; Cotton-Myer sınıflamasına göre 46'sının (%97.9) grade 1, 1'inin (%2.1) grade 2 olduğu görülmüştür. İlk snare prob uygulamaları sonrası hastaların 38' inde (%80.9) tam yanıt, 8'inde (%17.9) parsiyel yanıt, 1'inde (%2.1) başarısız olduğu görülmüştür. Başarısız olan 1 hastada snare prob uygulamaları sonrası major hemoraji geliştiği, YBÜ'ne nakli sonrası cerrahi yapılarak renal hücreli karsinom metastazı tanısı aldığı görüldü.19 benign tanılı hastanın 15'inde snare prob uygulamaları ile ek işleme ihtiyaç duyulmadan tanı ve tedavinin mümkün olduğu gösterilmiştir. 28 malign tanılı hastanın 24'ünde snare prob uygulamaları ile havayolu açıklığını sağlamada tam yanıt alındığı gösterilmiştir. Ortalama 48 (24-60) ay takip edilen hastalarda cerrahi ihtiyacı olup olmadığına bakıldığında 2 (%4.3) hastada ilk işlem sonrası patolojik tanının gelmesinin ardından karsinoid tanılı hastada mediastinal lenfadenopati varlığı, hamartom tanılı hastada parankim lezyonu nedeniyle cerrahi işlem yapıldı, 3 (%6.4) hastada nüks gelişmesi nedeniyle cerrahi ihtiyacı olduğu görüldü. Takipleri sırasında ilk işlemde parsiyel yanıt alındığı görülen 7 (%14.9) hastada patolojik nüks geliştiği görüldü (Tablo 1).
SONUÇ:Çalışmamızda santral havayolu obstrüksiyonuna neden olan benign ve malign endobronşiyal lezyonlarda elektrokoter snare prob uygulamasının havayolu açıklığını sağlamada etkin ve güvenilir bir yöntem olduğu gösterilmiştir.

Tablo 1

Hasta Nu	Yaş	Cinsiyet	Sigara	ASA	Patoloji Tipi	Lezyonun Lokalizasyonu	EBT'ye Yanıt	İşlem Sonrası Takip Süresi (ay)	Nüks Gelişme Süresi (ay)	Nüks Sonrası Yapılan İşlem
1	52	E	Aktif İçici	3	KHDAK	Trakea	Parsiyel	12	6	Rijit ile Debulking
2	48	E	Aktif İçici	2	Müköz Gland Adenomu	Lober	Parsiyel	96	13	Rijit ile Debulking
3	35	K	Hiç İçmemiş	1	Karsinoid Tümör	Sağ Ana Bronş	Parsiyel	96	1	Rijit ile Debulking

4	33	E	Bırakmış	2	Karsinoid Tümör	Lober	Parsiyel	36	3	Sol Üst Lobektomi
5	75	E	Aktif İçici	2	Lipom	Lober	Parsiyel	120	2	Rijit ile Debulking
6	80	E	Bırakmış	3	Hamartom	Lober	Parsiyel	120	2	Rijit ile Debulking
7	60	E	Bırakmış	2	Hamartom	Lober	Parsiyel	60	3	Sol Alt Lobektomi

Nüks Gelişen Hastalar

SS-021

Bronşektazi cerrahisinde VATS – Torakotomi tercihi

Hakkı Ulutaş[1], Muhammet Reha Çelik[2], İlham Gülçek[1], Mehmet Ağar[3], Muhammed Kalkan[1], Merve Ünal[1], Oğuz Girgin[1]

[1]İnönü Üniversitesi Turgut Özal Tıp Merkezi Göğüs Cerrahi AD.

[2]Medicana Hastanesi Göğüs Cerrahisi Kliniği Ankara

[3]Elazığ Fethi Sekin Şehir Hastanesi Göğüs Cerrahi Kliniği

GİRİŞ VE AMAÇ:Bronşektazi, bronşların anormal dilatasyonu sonucu öksürük, balgam, tekrarlayan enfeksiyonlar ile karakterize irreversible kronik inflamatuar bir solunum yolu hastalığıdır. Daha çok çocukluk çağlarında başlayan ve iyi tedavi edilmeyen, yanlış tanılar ile takip edilen olgular erişkin yaşta semptomlarda progresyon ile seyretmektedir. Uzun yıllardır standart cerrahi yaklaşım torakotomi iken, son yıllarda minimal invazif cerrahi (VATS), tecrübeli ekip ve klinikler tarafından etkin bir şekilde kullanılmaktadır
YÖNTEM:İnönü üniversitesi Turgut Özal Tıp Merkezi Göğüs Cerrahi Kliniğinde yaklaşık 20 yıllık, bronşektazi nedeni ile opere edilen 208 hasta retrospektif olarak incelendi. Hastaların demografik özellikleri, semptomları, uygulanan cerrahi yaklaşım ve post operatif komplikasyonlar analiz edildi. Hemen hemen bütün olguların yüksek rezolüsyonlu bilgisayarlı tomografi (YRBT) ile cerrahi kararı verildi. Olguların tümüne preoperatif bronkoskopi yapıldı.
BULGULAR:Çalışmaya alınan 208 olgu iki gruba ayrıldı ve istatistiksel olarak karşılaştırıldı. Torakotomi grubunda 93 (%44,7), VATS grubunda 115 (%55,3) olguya anatomik rezeksiyon uygulandı. Her iki grup karşılaştırıldığında VATS grubunda daha ileri yaşta operasyon uygulandığı ve istatistiksel olarak anlamlı olduğu saptandı (p: 0.006). Yine VATS grubunda operasyon endikasyonu olarak tekrarlayan enfeksiyon istatistiksel olarak daha fazla saptandı (Tablo 1). Rezeksiyon seviyesine bakıldığında VATS grubunda torakotomiye kıyasla daha fazla alt lobektomi yapılırken orta lobektomi ise daha düşük oranda saptandı. Segmentektomi oranı VATS grubunda anlamlı olarak daha fazla izlendi (p:0.002). torakotomi grubunda ise pnömonektomi yapılan hasta yüzdesi anlamlı olarak daha fazlaydı (p:0.011). VATS grubunda hastanede yatış süresinin kısalığı istatistiksel olarak daha anlamlı saptandı. Cerrahi sonuçlar ve postoperatif analizler Tablo 2. de gösterildi.
SONUÇ:Bronşektazi cerrahi olarak tedavi edilmesi gereken bir hastalıktır ve en etkin tedavisi anatomik rezeksiyondur. Günümüzde VATS bronşektazi cerrahisinde tecrübeli klinikler tarafından güvenli bir şekilde uygulanabilir. İyi bir preoperatif değerlendirme ile açığa geçme oranı minimalize edilebilir.

Tablo 1

	Total (208) n (%)	Torakotomi (93) n (%)	VATS (115) n (%)	p
Yaş	36,3 ± 14,8	33,2 ± 15,2	38,8 ± 13,9	0,006
Cinsiyet				0,635
Kadın	117 (56,3)	5 (58,1)	63 (54,8)	
Erkek	91 (43,8)	39 (41,9)	52 (45,2)	
Semptom				
Balgam	164 (78,8)	80 (86)	84 (73,0)	0,023
Öksürük	177 (85,1)	90 (96,8)	87 (75,7)	<0,001
Göğüs Ağrısı	14 (6,7)	7 (7,5)	7 (6,1)	0,680
Hemoptizi	51 (21,5)	20 (21,5)	31 (27,0)	0,364
Nefes Darlığı	17 (8,2)	3 (3,2)	14 (12,2)	0,019
Tekrarlayan Enfeksiyon	21 (10,1)	3 (3,2)	18 (15,7)	0,003

Olguların demografik ve semptom bilgilerinin karşılaştırılması

Tablo 2

	Total (208) n (%)	Torakotomi (93) n (%)	VATS(115) n (%)	p
Taraf				0,516
Sağ	91 (43,8)	43 (46,2)	48 (41,7)	
Sol	117 (56,3)	50 (53,8)	67 (58,3)	
Lokalizasyon				0,036
Üst	34 (17,3)	16 (19,8)	18 (15,9)	
Alt	122 (61,9)	44 (52,4)	78 (69,0)	
Orta	41 (20,8)	24 (28,6)	17 (15,0)	
Operasyon				
Lobektomi	169 (81,3)	75 (80,6)	94 (81,7)	0,841
Segmentektomi	34 (16,3)	7 (7,5)	27 (23,5)	0,002
Bilobektomi	15 (7,2)	5 (5,4)	10 (8,7)	0,358
Pnömonektomi	11 (5,3)	9 (9,7)	2 (1,7)	0,011
Conversion	12 (10,4)		12 (10,4)	
Komplikasyon	59 (28,4)	23 (24,7)	36 (31,3)	0,296
Ek İşlem	16 (7,7)	8 (8,6)	8 (7)	0,658
Yatış Süresi (ort±Std)	8,4 ± 5,1	10,1 ± 5,7	6,9 ± 4,1	< 0,001

Operatif ve postoperatif verilerin karşılaştırmaları

SS-022

Covid-19 ilişkili trakeal stenozun histopatolojik analizi: diğer benign etyolojilerden farklı mı?

Mevlüt Kürşad Gürdal[1], Muhammet Ali Beyoğlu[1], Fatma Yıldırım[2], Emre Yılmaz[1], Mehmet Furkan Şahin[1], Alkın Yazıcıoğlu[1], Erdal Yekeler[1]
[1]Ankara Şehir Hastanesi, Göğüs Cerrahisi Anabilim Dalı, ANKARA
[2]Ankara Şehir Hastanesi, Tıbbi Patoloji Anabilim Dalı, ANKARA

GİRİŞ VE AMAÇ:Koronavirüs tip 2'nin (SARS-CoV-2) neden olduğu Koronavirüs- 19 pandemisi (COVID-19) küresel bir sağlık krizine neden olmuştur. COVID-19 nedeniyle solunum yetmezliği gelişen hastaların büyük kısmına invaziv mekanik ventilasyon (IMV) uygulanmaktadır. IMV uygulanan hastalarda sitokin fırtınası, bulaş riski nedeniyle gecikmiş trakeostomi açılması ve sekonder enfeksiyon gelişimi gibi nedenlerle endotrakeal entübasyon süresi de uzamaktadır. Uzamış endotrakeal entübasyon nedeniyle COVID-19'a bağlı laringo-trakeal komplikasyonların artması öngörülmektedir.
SARS-CoV-2'nin solunum yollarındaki direkt sitopatik etkisi, neo-anjiogenezis, mikrovasküler tromboz ve sitokin fırtınası gibi nedenlerin trakeal stenoz gelişimine etkisi merak konusudur. Bu çalışmada COVID-19' a bağlı post-entübasyon trakeal stenoz nedeniyle trakea rezeksiyonu ve rekonstrüksüyonu uygulanan hastaların histopatolojik ve immünhistokimyasal bulgularının incelenmesi ve diğer benign etiyolojilerle kıyaslanması planlanmaktadır.
YÖNTEM:Bu çalışma; retrospektif ve kesitsel olarak tasarlanmış ve lokal etik kurul tarafından onaylanmıştır (Approval number: E1-22-2676). Analizden önce hastaların kimlik bilgileri çıkarıldığı için hastalardan bilgilendirilmiş onam alınmamıştır.
Tek merkezde, 2021 Haziran ile 2022 Haziran tarihleri arasında post-entübasyon trakeal stenoz nedeniyle trakea rezeksiyonu ve rekonstrüksiyonu uygulanan hastalar retrospektif olarak incelenmiştir. Toplamda 12 vaka çalışmaya dahil edilmiştir. Bu hastaların tamamında yoğun bakım yatışı ve endotrakeal entübasyon (EI) aracılığıyla mekanik ventilasyon (MV) uygulanma öyküsü mevcuttu. Bu hastalardan SARS-Cov-2 enfeksiyonu sonrası gelişen solunum yetmezliği nedeniyle entübasyon uygulanan 7 hasta 'COVID-19 grubu', COVID-19 dışı nedenlerle entübasyon uygulanan 5 hasta 'Kontrol grubu' olarak sınıflandırılmıştır. COVID-19 grubundaki hastaların tamamında klinik ve radyolojik olarak uyum yanında SARS-Cov-2 RT-PCR testi pozitifliği de mevcuttur.
BULGULAR:COVID-19 grubunda; 4 erkek 3 kadın, kontrol grubunda 4 erkek 1 kadın hasta yer almaktaydı. Hastaların ortalama yaşı COVID-19 grubunda 43,3, kotrol grubunda 68,2 olarak saptandı. Kontrol grubundaki hastaların entübasyon nedenleri; 2'si CABG sonrası pnömoni, 1'i subdural hematom, 1'i subaraknoid hemoraji ve 1'i miyokard enfarktüstü.
Ortalama entübasyon süresi COVID-19 grubunda 18.6, kontrol grubunda 10.4 gündü. Entübasyondan cerrahiye kadar geçen süre COVID-19 grubunda ortalama 23,4 haftayken kontrol grubunda 34,8 hafta saptandı.
Her iki grubun patolojik değerlendirme sonuçları tabloda sunulmuştur.
SONUÇ:COVID-19' a bağlı post-entübasyon trakeal stenoz nedeniyle trakea rezeksiyonu ve rekonstrüksüyonu uygulanan hastalar ile diğer benign etyolojilerle trakea rezeksiyonu ve rekonstrüksüyonu uygulanan hastalar arasında histopatolojik ve immünhistokimyasal olarak anlamlı fark görülmemiştir.

patolojik değerlendirme sonuçları

	Covid-19 Grubu	Covid-19 Grubu	Kontrol Grubu	Kontrol Grubu	
Patolojik değerlendirme	n mean	%SD	n mean	%SD	p değeri
Ülserasyon	7	100	5	100	-
Bazal membran hasarı	4	57,1	5	100	0,093
İnflamatuar hücre tipi					0,352
PNL	1	14,3	3	60	-
Lenfosit	4	57,1	1	20	-

Plazma hücresi	2	28,6	1	20	-
Kronik inflamasyon	7	100	5	100	-
Bazal lamina hiperplazisi	0	-	0	-	-
Kıkırdak dejenerasyonu	5	71,4	5	100	0,199
Kıkırdak remodelizasyonu	4	57,1	3	60	0,930
Metaplazik kemikleşme	3	43,0	3	60	0,601
Skuamöz metaplazi	5	71,4	4	80	0,762
Mikrotrombüs	2	28,6	1	20	0,762
Ig G	87,4	80,5	57	73,3	0,516
Ig G4	18,8	15,8	5,8	7,4	0,104
Ig M	4,5	3,4	1,4	0,8	0,064
Ig A	6,7	4,8	11,6	11,8	0,381

SS-023

Pediatrik Göğüs Cerrahisinde neler yapabiliyoruz?

Mehmet Ağar[1], İlham Gülçek[2], Muhammed Kalkan[2], Merve Ünal[2], Bilal Aydoğmuş[2], Oğuz Girgin[2], Muhammet Reha Çelik[3], Hakkı Ulutaş[2]

[1]Elazığ Fethi Sekin Şehir Hastanesi Göğüs Cerrahi Kliniği

[2]İnönü Üniversitesi Turgut Özal Tıp Merkezi Göğüs Cerrahi AD.

[3]Medicana Hastanesi Göğüs Cerrahisi Kliniği Ankara

GİRİŞ VE AMAÇ:Pediatrik yaş grubunda görülen akciğer patolojileri, tanıdaki gecikmeler ve hastaların tedaviye ulaşmasındaki zorluklar nedeni ile önem arz etmektedir. Son yıllarda trend haline gelen minimal invaziv yaklaşım çocuklarda uygun ekipman yetersizliği (çift lümenli entübasyon tüpü, pediatrik endokamera) nedeni ile yetişkinlere göre biraz daha yavaş ilerlemektedir.
YÖNTEM:İnönü Üniversitesi Göğüs Cerrahi Kliniğinde son 20 yılda malign ya da benign nedenlerden dolayı opere edilen 278 pediatrik hasta retrospektif olarak incelendi. Hastaların demografik özellikleri, tanıları, yapılan cerrahi işlem, hastanede yatış süresi ve tüp torakostomi süreleri analiz edildi.
BULGULAR:Hastaların 154'ü (%55,4) erkek, 124'ü (%44,6) kadın cinsiyet olup yaş ortalaması 11,7 ± 5,5 olarak saptandı. En küçük vaka mediastinal kitle eksizyonu yapılan 2 aylık bebek hasta idi. Olguların 95'ine (%34,2) sağdan yaklaşım, 63'üne (%22,7) soldan yaklaşım ve 10 (%3,6) hastaya bilateral yaklaşımla operasyon yapıldı. İlk yıllarda daha çok torakotomi (84 hasta, %30,2) uygulanırken son yıllarda VATS (81 hasta, %29,1) daha çok tercih edildi. VATS ile başlanan 5 (%6,1) olguda uygun exposure sağlanamadığından torakotomiye geçildi. Collar insizyon 8 (%2,9) hastaya uygulanırken 1 (%0,4) hastada sternotomi yapıldı. Anatomik rezeksiyon; 25 hastada benign nedenler (bronşektazi, Konjenital kistik malformasyon) ve 3 hastada malign nedenlerden olmak üzere 28 (%10,1) hastaya yapıldı. Uygulanan operasyonların verileri Tablo 1. de gösterildi. Tüp torakostomi ortalama süresi 4,9 ± 5,7 gün olarak saptandı. Kesi durumlarına göre karşılaştırıldığında VATS grubunda ortalama göğüs tüpü süresi 3,9 ± 4,5 gün, torakotomi grubunda 6,6 ± 6,6 gün olarak saptandı (p<0,001). Hastanede kalış süresi ortalama 5,8 ± 5,5 gün olarak izlendi. VATS ile opere edilen hastalarda ortalama hastanede kalış süresi 4,5 ± 4,2 gün iken torakotomi ile opere edilen hastalarda ortalama 8,3 ± 6,8 gün olarak saptandı (p<0,001).
SONUÇ:Pediatrik yaşda patolojilerin tesbit edilmesi ve sonrasında iyi bir preoperatif değerlendirme sonrası uygulanacak cerrahi seçenek kür sağlayabilir. Son yıllarda deneyimli klinikler tarafından pediatrik olgularda da minimal invaziv cerrahi (VATS) etkin ve güvenli bir şekilde kullanılabildiği bilinmelidir. Erken dönemde doğru zamanlama ile uygulanacak cerrahi ile çocukların erişkin yaşda daha sağlıklı bir nesil elde edebileceğimiz unutulmamalıdır.

Tablo 1

Operasyon	Sayı	Yüzde(%)
Rijit Bronkoskopi	62	22,3
Yabancı Cisim Aspirasyonu	24	8,7
Trakeal Stenoz	20	7,2
Atelektazi	18	6,4
Göğüs Duvarı Deformitesi	44	15,8
Nuss MİRPE	20	7,2
Ravitch	20	7,2
Abramson	4	1,4
Anatomik Rezeksiyon	28	10,1
Lobektomi	23	8,2
Bilobektomi	3	1,1
Pnömonektomi	2	0,8
Kistotomi – Kapitonaj	24	8,6
Mediastinal Kitle Eksizyonu	23	8,3
Wedge Rezeksiyon	20	7,2
Göğüs Duvarı Rezeksiyonu	19	6,8

Sempatektomi	14	5,0
Dekortikasyon	10	3,6
Plevra Biyopsi	6	2,2
Timektomi	6	2,2
Perikardial Pencere	4	1,4
Trakea Rezeksiyonu	4	1,4
Trakea Onarımı	3	1,1
Diyafragma Plikasyonu	3	1,1
Diyafragma Herni Operasyonu	3	1,1
Hemotoraks	3	1,1
Duktus Ligasyonu	2	0,7
Toplam	278	100

Pediatrik yaş grubunda yapılan operasyonlar.

SS-024

Evre III plevral ampiyemin cerrahi tedavisinde dekortikasyon: Uniportal VATS ve torakotominin karşılaştırılması

İlhan Ocakcıoğlu[1], Fuat Sayir[2], Ahmet Gökhan Gündoğdu[1]
[1]SBÜ Sancaktepe Şehit Prof. Dr. İlhan Varank SUAM, Göğüs Cerrahisi Kliniği, İstanbul
[2]Van Yüzüncü Yıl Üniversitesi, Göğüs Cerrahisi Ana Bilim Dalı, Van

GİRİŞ VE AMAÇ:Plevral ampiyem, akciğerler ile göğüs duvarının iç yüzeyi arasındaki boşlukta pürülan sıvı birikmesi durumudur. Plevral sıvıdan ampiyem gelişinceye kadar geçen süreç Amerikan Toraks Derneği'nin (ATS) sınıflamasına göre üç aşamaya ayrılır: eksüdatif (Evre I), fibrinopürülan (Evre II) ve organizasyon evresi (Evre III).
Plevral ampiyemin tedavisi, sıvının drenajı veya cerrahi olarak boşaltılması ve akciğerin yeniden genişlemesi yoluyla enfeksiyöz kaynağın kontrolüne dayanır. Evre III ampiyemde plevral kavitenin cerrahi olarak debridmanı, visseral ve parietal plevranın üzerini örten fibröz korteksin dekortikasyonu terapötik olarak zorunludur. Günümüzde video yardımlı torakoskopik cerrahi (VATS), ampiyemin erken evrelerinde etkili bir prosedür olarak bilinmektedir. Ancak evre III ampiyemde akciğer dekortikasyonu için torakotomi yaygın olarak kullanılmaktadır. Ampiyemin geç evrelerinde VATS dekortikasyonu cerrahların çoğunluğu tarafından zor bir işlem olarak görülmekte ve bu nedenle literatürde az sayıda yayın bulunmaktadır.
Çalışmamızda uniportal VATS veya torakotomi ile tedavi edilen evre III ampiyem hastalarının klinik özelliklerini ve cerrahi tedavi sonuçlarını karşılaştırmayı amaçladık
YÖNTEM:2013 ile 2022 tarihleri arasında evre III plevral ampiyem tanısı ile dekortikasyon ameliyatı uygulanan hastalar incelendi. Prospektif olarak tutulan hasta verileri retrospektif olarak analiz edildi. Hastalar yaş,cinsiyet, semptom ve süresi, preoperatif antibiyotik kullanımı ve süresi, ek hastalık, taraf, ameliyat süresi, intraoperatif kanama miktarı, 24 saatlik drenaj, dren süresi, narkotik analjezik gereksinimi, vizüel analog skala (VAS) değerleri,yatış süresi, intraoperatif ve postoperatif komplikasyon, mortalite, patoloji,nüks ve takip süresi açısından incelendi.
BULGULAR:2013 ile 2022 tarihleri arasında 92 hastaya evre III plevral ampiyem tanısı ile dekortikasyon uygulandı. Hastaların 57'si erkek (%61.9), 35'i kadın (%38.0) olup yaş ortalaması 34,8 yıl idi. Hastaların tamamı operasyon öncesi dekoritasyon kararı için toraks BT ile değerlendirildi. Hastaların 53'üne (%57.6) torakotomi, 39'una (%42.3) VATS ile dekortikasyon uygulandı. VATS grubundaki hastalarının 3'ünde (%7.6) torakotomi ihtiyacı gerekti. Operasyon süresi, drenaj miktarı, dren süresi, hastane yatış süresi, VAS skoru, narkotik analjezik kullanımı ve postoperatif komplikasyonlar açısından VATS grubu torakotomi grubuna göre daha üstün idi($p<0,05$). Postoperatif mortalite iki grupta da görülmedi. Takip süresi ortalama 16.6 ay idi ve torakotomi grubunda 3 hastada ve VATS grubunda 1 hastada nüks izlendi.
SONUÇ:Evre III plevral ampiyemin tedavisinde uniportal VATS dekortikasyon, ameliyat sonrası dönemde daha konforlu ve kozmetik olup kısa hastane yatış süresi ve az komplikasyon oranları ile torakotomiye göre avantajlı bir yöntemidir.

SS-025

Postentübasyon Trakeal Stenozlu Hastaların Yönetimi

Ahmet Uluşan, İbrahim Emre Tunca, Bekir Elma, Maruf Şanlı, Ahmet Ferudun Işık
Gaziantep Üniversitesi, Göğüs Cerrahisi Ana Bilim Dalı, Gaziantep

GİRİŞ VE AMAÇ:Postentübasyon trakea stenozu (PETS), sıklıkla trakeostomi veya uzun süreli entübasyon nedeniyle ortaya çıkan klinik bir durumdur.[1] Yoğun bakım prosedürlerindeki gelişmeler insidansını azaltsa da PETS hala bir sorun olmaya devam etmektedir. PETS, endotrakeal tüpün veya trakeotomi kanülünün kafının aşırı şişmesi nedeniyle oluşur ve trakeadaki basınç nedeniyle iskemik nekroza neden olur.[2] Uzamış entübasyona bağlı trakeal stenoz oranı %0,6- 21 arasında değişmektedir.[3] Amacımız PETS vakaların kliniğimizdeki yönetimini sunmaktır.
YÖNTEM:Gaziantep Üniversitesi Göğüs Cerrahisinde 2015-2022 yılları arasında PETS nedeniyle yatırılan 49 vaka retrospektif olarak incelendi.
Vakaların demografik özellikleri, komorbiditesi, yoğun bakıma yatış nedeni, entübasyon süresi, trakeadaki darlığın özellikleri, stentin tipi, cerrahi rezeksiyonun varlığı ve prognoz ile ilgili verileri çıkarıldı. PETS nedeniyle trakeal rezeksiyon yapılan ve/veya stent uygulanan hastalar ilk 1 hafta, 1 ay, 3 ay ve 6 aylık sürelerle takip edildi. Trakea rezeksiyonu ve rekonstruksiyonu yapılan veya stent takılan vakaların başarı oranları incelendi.
BULGULAR:Vakaların ortalama yaşı 43,6 olarak hesaplandı. Vakaların 35'i erkek, 14'ü kadındı.
Etiyolojide en sık ikl neden trafik kazası sonrası ve coronavirüs pnomonisi sonrası yoğun bakım ünitesine yatış ve uzun süreli entübasyon idi. Vakaların 6'sına uzamış endotrakeal entübasyon nedeniyle trakeotomi açılmıştı. Vakaların 29'unda trakeadaki darlık %75'den fazla idi. Trakeal darlığın kord vokallere uzaklığı ortalama 2,3 cm, uzunluğu ortalama 2,7 cm olarak hesaplandı.
Vakaların 6'sına trakeal rezeksiyon ve rekonstrüksiyon uygulandı. Vakaların 7'sine montgomery stent, 1'ine nitinol stent, kalanlarına dumon stent uygulandı (Resim 1, Resim 2). Uygulanan stentlerin ortalama uzunluğu 5 cm, ortalama genişliği 1,5 cm idi.
Stent komplikasyonu olarak stent migrasyonu (9 vaka), granülasyon dokusu oluşumu (7 vaka) görüldü. Vakaların 4'ünde stent çıkarıldıktan sonra restenoz gelişti ve yeniden stent uygulanmak zorunda kalındı. Vakaların 9'unda stent uygulaması sonrası takipte komplikasyona rastlanmadı ve başarılı kabul edildi. Başarılı stent uygulamalarında stentin ortama çıkarılma süresi 26 ay olarak hesaplandı.
Cerrahi rezeksiyon uygulanan hastaların trakeal darlık uzunluğu ortalama 1,75 cm, darlığın kord vokallere uzaklığı ortalama 3 cm olarak tespit edildi. Takiplerde 2 vakada postoperatif anastomoz darlığı izlendi. Uzun segment darlık sebebiyle 2 vakada ise rezeksiyon uygun görülmedi.
SONUÇ:PETS, yoğun bakım koşullarındaki ve teknolojideki gelişmelere rağmen hala yaşamı tehdit eden bir durumdur. Tedavide altın standart trakeanın ilgili segmentinin cerrahi rezeksiyondur. Cerrahiye uygun olmayan hastalarda stent uygulaması alternatif bir tedavi yöntemidir.

Resim1

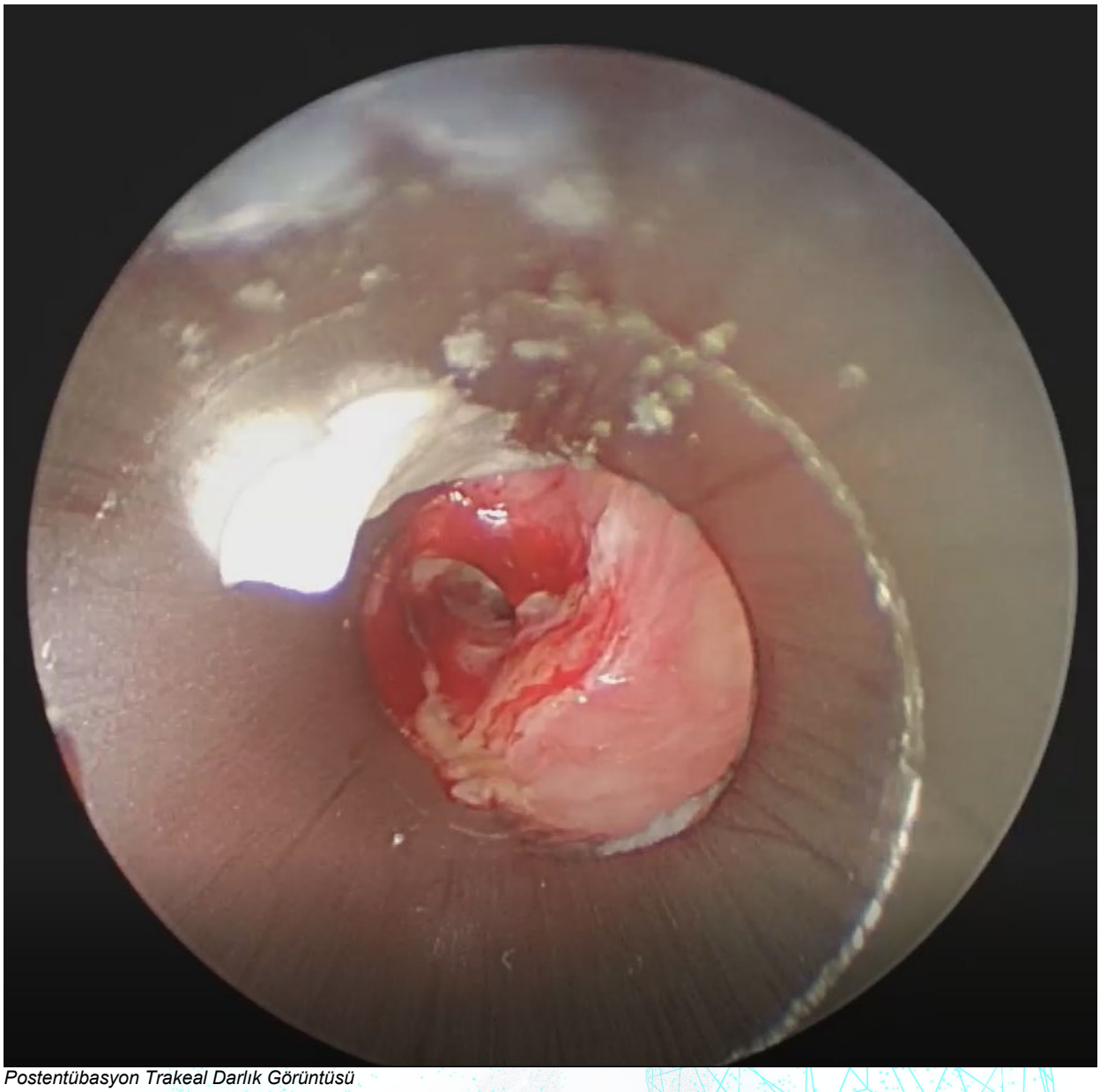

Postentübasyon Trakeal Darlık Görüntüsü

Resim 2

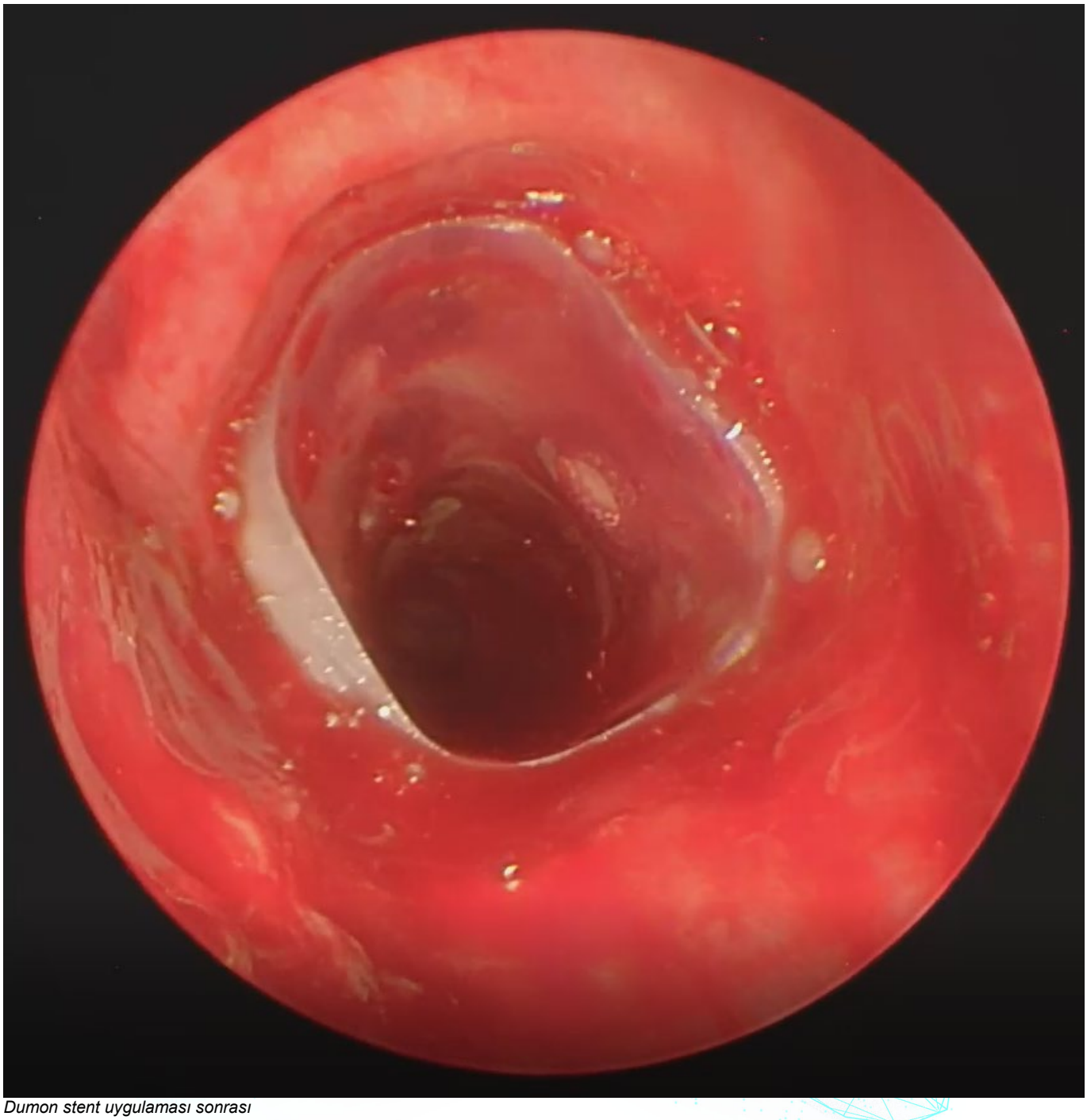

Dumon stent uygulaması sonrası

SS-026

Evre I Primer Küçük Hücre Dışı Akciğer Kanserinde Sublobar Rezeksiyon

Akin Eraslan Balci, Muharrem Çakmak, Siyami Aydın, Sema Ak, Hüseyin Nam, Şebnem Elif Muzoğlu
Fırat Üniversitesi Hastanesi

GİRİŞ VE AMAÇ:T1N0 evredeki küçük hücreli dışı akciğer kanserlerinde sublobar rezeksiyon yaptığımız olguları değerlendirmek.±±
YÖNTEM:2001 ve 2017 yılları arasındaki 16 yıllık dönemde sublobar rezeksiyon (segmentektomi/wedge) yapılan primer küçük hücreli dışı akciğer kanser hastaları arşiv kayıtları üzerinden retrospektif incelendi. Sublobar rezeksiyon çap < 3 cm tümörlerde yapılmıştı. Kriterlere uyan 63 hasta vardı. Hastalar 8. evreleme sistemine göre dosya kayıtları ve patolojik sonuçlara göre yeniden evrelendirildi. İzlem süresi 49,3 ± 11,6 ay oldu.
BULGULAR:Tümör çapına göre hastaların dağılımı Tablo I'de, histolojik tanı Tablo 2'de ve cerrahi ve klinik özellikler Tablo 3'de verilmektedir. Morbidite (9/63, %14.3) nedenleri uzamış hava kaçağı (5, %7.9), atelektazi (2, %3.2), ekspansiyon kusuru (1, %1.6) ve kanama > 500 ml (1, %1.6) olup mortalite görülmedi.

Tablo 3. Evre I akciğer KHDAK hastalarının klinik ve cerrahi özellikleri
Evre 1a Evre 1b Evre 1c
Yaş 58,3±10,7 60,2±11,2 61,7±11,3
Kadın/Erkek 19/7 20/5 9/3
Mediyastinoskopi 3 (%11,5) 2 (%8) 1 (8,3)
KOAH 7 (%26,9) 3 (%12) 4 (%33.3)
Tüberküloz öyküsü 1 (%3.8) - 2 (%16.7)
İskemik kalp hast 2 (%7.7) 3 (%12). 4 (%33.3)
Diabet 2 (%7.7) 5 (%20) 4 (%33.3)
Diğer yandaş hast 2 (%7.7) 3 (%12) 2 (%16.7)
Sigara 15 (%57.7) 21 (%84) 7 (%58.3)
Preoperatif FEV1% 73,9±14,8 74,8±14,3 70,2±7,8
VATS 9 (%34.6) 12 (%48) 5 (%41.7)
Hibrid operasyon 5 (%30,8) 10 (%40) 5 (%41.7)
Torakotomi 12 (%46.1) 3 (%12) 2 (%16.7)
Cerrahi sınır negatif 24 (%92.3) 20 (%87,5) 9 (%75)
Lokal Nüks 1 (%3,8) 2 (%8) 1 (%8.3)
Metastaz. - - -
SONUÇ:Evre I primer akciğer kanserlerinde sublobar rezeksiyon düşük morbidite ve düşük lokal nüks ile güvenle yapılabilmektedir.

Tablo 2. Sublobar rezeksiyon yapılan tümörlerin histolojisi

	T1a (%)	T1b (%)	T1c (%)
Adenokarsinom	13 (50)	10 (40)	7 (58.3)
Skuamöz hücreli karsinom	11 (42.3)	12 (48)	3 (25)
Diğer	2 (%7.7)	3 (12)	2 (16,7)
Toplam	26	25	12

Tablo 1. Tümör çapı ve evreye göre 63 hastanın dağılımı

Evre I	Hasta Sayısı (%)
≤1 cm, T1a	26 (41.3)
>1-2 cm, T1b	25 (39.7)
>2-3 cm, T1c	12 (19)

SS-027

Hastaneye ilk başvuru anında saptanan elektrolit bozuklukları COVID-19 hastalarında hastalığın prognozunu öngörebiliyor

Bahadır Mehmet Berktaş[1], Nevin Taci Hoca[2]
[1]Göğüs Hastalıkları Ana Bilim Dalı, Sağlık Bilimleri Üniversitesi, Atatürk Sanatoryum Eğitim ve Araştırma Hastanesi, Ankara
[2]Göğüs Hastalıkları Ana Bilim Dalı, Gazi Üniversitesi Tıp Fakültesi, Ankara

GİRİŞ VE AMAÇ:Hastaneye ilk başvuru anında, hastalığın ciddiyetinin önceden tahmin edilmesini sağlayacak laboratuvar belirteçlerinin saptanması kötü prognozla seyredebilecek hastaların erken tanınmasını ve sağlık kaynaklarının etkili kullanılmasını sağlar. Bu çalışmanın amacı; COVID-19 hastalarında, hastaneye ilk başvuru anında saptanan elektrolit dengesizliklerinin, hastalığın ciddiyetini ve mortalitesini tahmin etmekteki değerini araştırmaktır.
YÖNTEM:COVID-19 tanısı ile hastaneye başvuran ardışık 286 hastanın ilk başvuru anında saptanan kan elektrolit konsantrasyonları, hastalık ciddiyet belirteçleri ve prognoz bilgileri retrospektif olarak derlendi. Kan elektrolit konsantrasyonlarının COVID-19 inflamasyon ve trombozis belirteçleri ile korelasyonları incelendi. İlk ölçülen elektrolit konsantrasyonlarının hastalığın prognozunu belirlemekteki tahmin değeri işlem karakteristik eğrisi (ROC) analizi ve çok değişkenli lojistik regresyon analizi yöntemleri ile araştırıldı.
BULGULAR:COVID-19 hastalarının hastaneye ilk başvuru anında ölçülen sodyum, kalsiyum ve potasyum seviyelerinde sırasıyla %20.6, %14 ve %4.2 oranında anormallik saptandı. ROC analizinde hipokalsemi ve hiponatremi; hastalığın hastaneye yatış gerektirecek kadar ağırlaşacağının tahmininde (eğri altında kalan alan (AUC) sırasıyla 0.82, $p < 0.001$ ve 0.81, $p < 0.001$) ve 30 günlük mortalitenin tahmininde (AUC sırasıyla 0.85, $p < 0.001$ ve 0.91, $p < 0.001$) başarılı bulundu. İlk tanı anında saptanan hipokalsemi çok değişkenli lojistik regresyon analizinde hastalığın hastaneye yatış gerektirecek kadar ağırlaşması riskini belirleyen bağımsız bir risk faktörü olarak saptandı. Hastaneye ilk başvuru anında hipokalsemi saptanan hastalarda, hastalığın yatış gerektirecek kadar ağır seyretmesi olasılığı 7.5 kat daha fazlaydı.
SONUÇ:İlk başvuru anında saptanan hipokalsemi ve hiponatremi, hastalığın hastaneye yatış gerektirecek kadar ağırlaşması ve 30 günlük mortaliteyi öngörebiliyor. İlk başvuru sırasında elektrolit bozuklukları saptanan COVID-19 hastaları, başlangıçta semptomları hafif olsa bile yakından takip edilmeli ve tekrar değerlendirilmelidir.

Baseline electrolyte disorders predict disease severity in patients with coronavirus disease 2019

Bahadır Mehmet Berktaş[1], Nevin Taci Hoca[2]
[1]Department of Pulmonology, Health Sciences University, Atatürk Sanatorium Training and Research Hospital, Ankara, Turkey
[2]Department of Pulmonology, Gazi University, Faculty of Medicine, Ankara, Turkey

BACKGROUND AND AIM:Distinguishing critical laboratory biomarkers for disease severity at the time of hospital presentation is important to allow the early identification of patients that are most likely to have poor outcomes and effective allocation of health resources. The aim of this study to evaluate whether electrolyte imbalances at admission to the hospital predict severe disease and mortality in patients with COVID-19.
METHODS:We retrospectively collected data on blood electrolyte concentrations of 286 COVID-19 patients at admission. Correlations of electrolyte imbalances with inflammation and thrombosis markers of COVID-19 were evaluated. We assessed the predictive performance of baseline blood electrolyte concentrations to forecast severe disease and death with receiver operating characteristic curve (ROC) analysis and multivariate logistic regression methods.
RESULTS:Abnormality in serum sodium, calcium, and potassium levels at admission was found 20.6%, 14%, and 4.2% respectively in this study. In ROC curve analyses, hypocalcemia and hyponatremia effectively predicted disease progression to hospitalization (Area under the curve (AUC) of 0.82, $p < 0.001$ and 0.81, $p < 0.001$ respectively) and 30-day mortality (AUC of 0.85, $p < 0.001$ and 0.91, $p < 0.001$ respectively). Baseline hypocalcemia has been identified as an independent risk factor highly associated with the risk of hospitalization

(beta = 2.019 p = 0.010, OR: 7.53), in multivariate logistic regression analysis.
CONCLUSIONS:Baseline hypocalcemia and hyponatremia effectively predict disease progression towards hospitalization and 30-day mortality of patients with COVID-19. The clinician should closer follow-up or re-evaluate COVID-19 patients with baseline electrolyte disorders.

Hipokalsemi ve hiponatreminin 30 günlük mortaliteyi tahmin etmektedi başarısının ROC eğrisi analizi ile incelenmesi
Receiver operating characteristic curve analyses of the predictive performance of baseline serum calcium and sodium concentrations of patients to forecast 30-day mortality of COVID-19

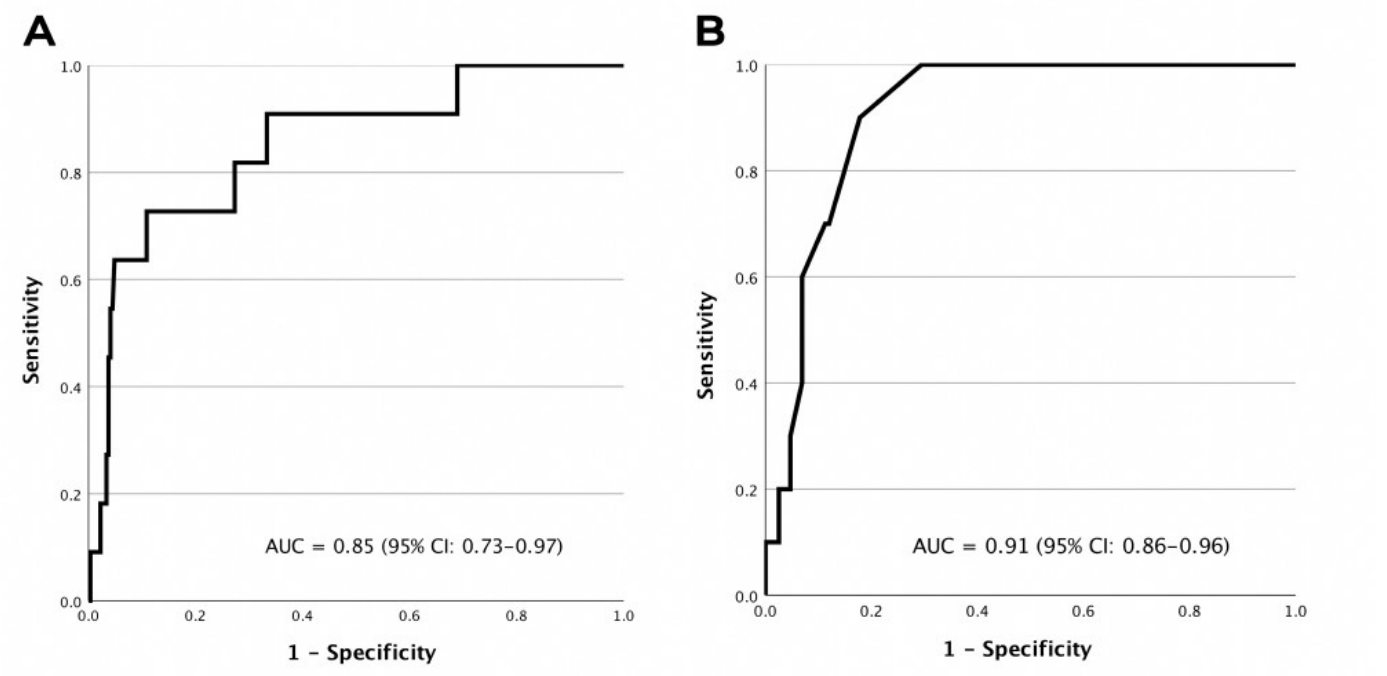

A: Hipokalsemi, B: Hiponatremi, AUC: eğri altında kalan alan, CI: Güven aralığı
Receiver operating characteristic curve analyses of the predictive performance of baseline serum calcium and sodium concentrations of patients to forecast 30-day mortality of COVID-19, A. Calcium, B. Sodium, AUC: area under the curve, CI: confidence interval.

Yatan ve ayaktan izlenen hastalarda elektrolit bozuklukları prevelansları
Figure 1. Electrolyte disorder prevalences of outpatient and hospitalized patients

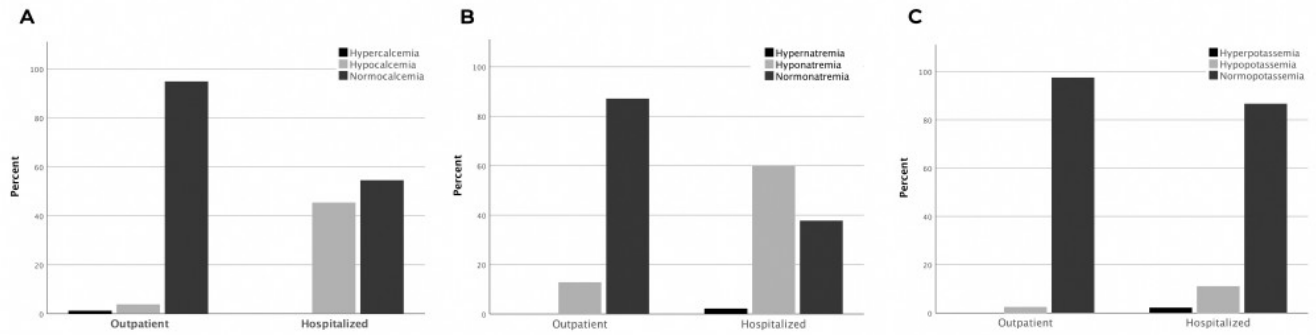

A: Hipokalsemi hastaneden yatan hastalarda (%46,7) ayaktan hastalara (%5,4) göre belirgin olarak daha fazla gözlendi (p < 0.001), B: Kan sodyum konsatrasyonu dengesizlikleri hastanede yatan hastalarda (%62,2) ayaktan hastalara (%12,9) göre belirgin olarak daha fazla saptandı (p < 0.001), C: Normal kan potasyum düzeyine sahip hastaların oranı hastanede yatan hastalarda (%86,7) ayaktan hastalara göre (%97,5) belirgin olarak daha azdı (p = 0.001).
Electrolyte disorder prevalence of outpatient and hospitalized patients, A: Hypocalcemia was observed significantly higher in hospitalized patients on admission (46.7%) than in outpatient patients (5.4%) (p < 0.001), B: Disnatremia was observed more frequently in hospitalized patients (62.2%) than outpatient patients (12.9%) (p < 0.001), C: Ratio of patients who have normal serum potassium levels at baseline in hospitalized patients (86.7%) was significantly lower than outpatient patients (97.5%) (p = 0.001).

Tablo 1. COVID-19 hastalarının hastaneye başvurunu anındaki demografik ve laboratuvar bilgileri

	Ayaktan hastalar (hafif COVID-19) (n=241), Ortalama (±SS)	Yatan hastalar (ağır COVID-19) (n=45), Ortalama (±SS)	p
Demografik veriler			
Yaş (yıl)	47.1 (±14.1)	60.1 (±11.8)	<0.001
Cinsiyet, Kadın, n (%)	128 (%53.1)	19 (%42.2)	0.180
Yakınma süresi (gün)	3.1 (±1.6)	5.0 (±1.9)	0.002
Komorbidite sayısı			0.133
0	176 (%73.0)	25 (%55.6)	
1	45 (%18.7)	14 (%31.1)	
2	16 (%6.6)	5 (%11.1)	
3	4 (%1.7)	1 (%2.2)	
Laboratuvar parametreleri			
Total serum kalsiyum konsantrasyonu, mg/dL	9.56 (±0.51)	8.88 (±0.55)	<0.001
Plazma sodyum konsantrasyonu, mEq/L	138.9 (±2.3)	135.9 (±4.2)	<0.001
Plazma potasyum konsantrasyonu, mEq/L	4.11 (±0.34)	4.05 (±0.51)	0.376
Lenfosit sayısı, x10^3/µL, medyan (IQR)	1667 (782-2552)	1090 (520-1660)	<0.001
Albumin, g/dL	4.35 (±0.33)	3.66 (±0.48)	<0.001
Glukoz, mg/dL, medyan (IQR)	115.4 (82.4-148.4)	133.4 (77.9-188.9)	0.078
eGFR, mL/min/1.73m2	91.0 (±17.5)	73.6 (±23.5)	<0.001
LDH, U/L, medyan (IQR)	197.9 (143.9-251.9)	380.4 (206.4-554.4)	<0.001
CRP, mg/L	10.8 (±17.6)	83.8 (±76.6)	<0.001
Ferritin, ng/mL	137.2 (±159.0)	760.7 (±594.8)	<0.001
Troponin, ng/L	4.7 (±7.6)	33.7 (±75.6)	<0.001
D-Dimer, mg/L, medyan (IQR)	0.32 (0.03-0.61)	0.76 (0.01-1.52)	<0.001

IQR: Çeyrekler arası aralık; SS: Standart sapma; CRP: C-reactive protein; eGFR: tahmini glomerular filtrasyon hızı; LDH: laktat dehidrojenaz; SpO2: periferik oksijen saturasyonu

Table 1. Demographics and laboratory parameters at the admission of patients

	Outpatients (Non-severe COVID-19) (n=241), mean (±SD)	Hospitalized (Severe COVID-19) (n=45), mean (±SD)	p
Demographics			
Age (year)	47.1 (±14.1)	60.1 (±11.8)	<0.001
Gender, Female, n (%)	128 (53.1%)	19 (42.2%)	0.180
Duration of symptoms, days	3.1 (±1.6)	5.0 (±1.9)	0.002
Number of comorbidities			0.133
0	176 (73.0%)	25 (55.6%)	
1	45 (18.7%)	14 (31.1%)	
2	16 (6.6%)	5 (11.1%)	

3	4 (1.7%)	1 (2.2%)	
Laboratory parameters			
Total serum calcium concentration, mg/dL	9.56 (±0.51)	8.88 (±0.55)	<0.001
Plasma sodium concentration, mEq/L	138.9 (±2.3)	135.9 (±4.2)	<0.001
Plasma potassium concentration, mEq/L	4.11 (±0.34)	4.05 (±0.51)	0.376
Lymphocyte count, x103/µL, median (IQR)	1667 (782-2552)	1090 (520-1660)	<0.001
Albumin, g/dL	4.35 (±0.33)	3.66 (±0.48)	<0.001
Glucose, mg/dL, median (IQR)	115.4 (82.4-148.4)	133.4 (77.9-188.9)	0.078
eGFR, mL/min/1.73m^2	91.0 (±17.5)	73.6 (±23.5)	<0.001
LDH, U/L, median (IQR)	197.9 (143.9-251.9)	380.4 (206.4-554.4)	<0.001
CRP, mg/L	10.8 (±17.6)	83.8 (±76.6)	<0.001
Ferritin, ng/mL	137.2 (±159.0)	760.7 (±594.8)	<0.001
Troponin, ng/L	4.7 (±7.6)	33.7 (±75.6)	<0.001
D-Dimer, mg/L, median (IQR)	0.32 (0.03-0.61)	0.76 (0.01-1.52)	<0.001

IQR: interquartile range; SD: Standard deviation; CRP: C-reactive protein; eGFR: estimated glomerular filtration rate; LDH: lactate dehydrogenase; SpO2: peripheral oxygen saturation.

Tablo 2. Çok değişkenli lojistik regresyon analizinde, ağır COVID nedeniyle hastaneye yatışı belirleyen bağımsız değişkenler

Değişken	B	SH	p	OR	OR için %95 GA
Hipokalsemi	2.019	0.780	0.010	7.530	1.634 – 34.707
D-Dimer	1.503	0.714	0.035	4.495	1.110 – 18.211
Troponin	0.029	0.009	0.002	1.029	1.011 – 1.048
CRP	0.015	0.007	0.042	1.015	1.001 – 1.030
Ferritin	0.003	0.001	0.001	1.003	1.001 – 1.005
Lenfosit sayısı	-0.002	0.001	0.007	0.998	0.996 – 0.999
Sabit	-1.892	1.000	0.058		

CRP: C-reactive protein; B: beta katsayısı; SH: B'nin standart hatası; OR: Odds oranı; GA: Güven aralığı

Table 2. Independent variables associated with hospitalization for severe COVID, in multivariable logistic regression

Variable	B	SE	p	OR	95% CI for OR
Hypocalcemia	2.019	0.780	0.010	7.530	1.634 – 34.707
D-Dimer	1.503	0.714	0.035	4.495	1.110 – 18.211

SS-028

COVID-19 nedeniyle hastanede yatan hastalarda adipokin seviyeleri ve prognozdaki rolü

Dorina Esendağlı[1], Deniz Topçu[2], Eylem Gül[3], Cansu Alperen[4], Şule Akçay[1]
[1]Başkent Üniversitesi, Tıp Fakültesi, Göğüs Hastalıkları Ana Bilim Dalı, Ankara
[2]Başkent Üniversitesi, Tıp Fakültesi, Biyokimya Ana Bilim Dalı, Ankara
[3]Başkent Üniversitesi, Tıp Fakültesi, Biyoistatistik Ana Bilim Dalı, Ankara
[4]Başkent Üniversitesi, Tıp Fakültesi, İç Hastalıkları Ana Bilim Dalı, Ankara

GİRİŞ VE AMAÇ:Hem pro-inflamatuar hem de anti-inflamatuar olan adipokinler, COVID-19 dahil enfeksiyonlara yönelik enflamatuar yanıtların düzenlenmesinde önemli bir rol oynamaktadır. Çalışmanın amacı, hastanede yatan COVID-19 hastalarının prognozunda ve klinik özelliklerinde kemerin, adiponektin ve leptin konsantrasyonlarının rolünü araştırmaktır.
YÖNTEM:Çalışma Etik Kurulu tarafından onaylanmıştır (KA20/392) ve çalışmaya dahil edilen tüm hastalara bilgilendirilmiş onam verilmiştir. Üç adipokinin (anti-inflamatuar olarak adiponektin ve kemerin ve pro-inflamatuar adipokin olarak leptin) serum düzeyleri, klinik sonuç ve akciğer sekel oluşumu açısından 6 ay boyunca takip edilen PCR ile doğrulanmış COVID-19 hastalarının kabulü üzerine ölçüldü. Prognoza göre 2 olarak gruplandırıldılar (DSÖ kriterleri kullanılarak iyi ve kötü prognoz). Analizler Windows için SPSS sürüm 25.0 yazılımı kullanılarak gerçekleştirilmiştir. İstatistiksel anlamlılık düzeyi tüm testlerde 0,05 olarak alınmıştır.
BULGULAR:Çalışmaya toplam 77 hasta dahil edildi. Hastaların %58.4'ü erkekti ve yaş ortalaması 18.3 yıl (R: 21-96) ±63.2 idi. 51 hastada (%66.2) 6 aylık takibe göre iyi prognoz saptandı. Lökosit sayısı, nötrofil-lenfosit oranı, GGT, D-Dimer, ferritin, CRP, prokalsitonin, CK, troponin, başvuruda oksijen satürasyonu hastalığın prognozu ile anlamlı olarak ilişkiliydi ($p<0.05$). Adipokinler arasında sadece Chemerin kötü prognoz grubunda anlamlı derecede düşüktü ($p=0.044$) ve serum düzeyleri yaşla negatif korelasyon gösterdi ($p=0.037$). Leptin düzeyleri kötü prognostik grupta anlamlı derecede yüksek olan GGT düzeyleri ile negatif korelasyon gösterdi ($p=0.036$). 24 hastada akciğer sekeli yoktu ve 20 hastada enfeksiyondan sonraki 6 ay içinde sekel gelişti. Chemerin/adiponektin oranı 0.96 ve üzeri olduğunda sekel formasyonu ile ilişkili bulundu ($p=0.043$).
SONUÇ:Bu çalışmada ilk kez anti-inflamatuar olan chemerin düzeylerinin özellikle kötü prognozlu hastalarda daha düşük olduğunu ve chemerin/adiponektin oranının COVID-19 hastalarında akciğer sekellerinin veya fibrozis gelişimini ilk baştan öngörebileceğini gösteriyoruz. Adipokin düzeyleri ve oranları, COVID-19 hastalarının klinik sonuçlarını en baştan tahmin etmeye yardımcı olabilir, böylece bu hastaların daha yakından takip edilmesine yardımcı olabilir.

Adipokines levels in hospitalized patients for COVID-19 and their role in prognosis

Dorina Esendağlı[1], Deniz Topçu[2], Eylem Gül[3], Cansu Alperen[4], Şule Akçay[1]
[1]Baskent University, Faculty of Medicine, Chest Diseases Department, Ankara
[2]Baskent University, Faculty of Medicine, Biochemistry Department, Ankara
[3]Baskent University, Faculty of Medicine, Biostatistics Department, Ankara
[4]Baskent University, Faculty of Medicine, Internal Medicine Department, Ankara

BACKGROUND AND AIM:Adipokines, both pro-inflammatory and anti-inflammatory ones, play an important role in regulation of inflammatory responses toward infections including COVID-19. The aim of the study was to investigate the role of chemerin, adiponectin and leptin concentrations in prognosis and clinical features of hospitalized COVID-19 patients.
METHODS:The study was approved by the Ethics Committee (KA20/392) and all the patients included in the study provided an informed consent. Serum levels of the three adipokines (adiponectin and chemerin as anti-inflammatory and leptin as pro-inflammatory adipokine) were measured upon admission of PCR-confirmed COVID-19 patients who were followed up for 6 months for the clinical outcome and lung sequelae formation. They were grouped into 2 according to prognosis (good and bad prognosis by using the WHO criteria). Analyzes were performed using SPSS version 25.0 software for Windows. The statistical significance level was taken as 0.05 in all tests.
RESULTS:A total of 77 patients were included in the study. 58.4% of patients were male and the average age was 63.2± 18.3 years (R: 21-96). 51 patients (66.2%) had a good prognosis based on 6-month follow-up.

Leucocyte number, neutrophil to lymphocyte ratio, GGT, D-Dimer, ferritin, CRP, procalcitonin, CK, troponin, oxygen saturation at admission were all significantly related with prognosis of disease ($p<0.05$). Among adipokines only Chemerin was significantly lower in the bad prognosis group ($p=0.044$) and the serum levels showed a negative correlation with age ($p=0.037$). Leptin levels were correlated negatively with GGT levels which were significantly higher in bad prognostic group ($p=0.036$). 24 patients had no lung sequelae and 20 patients developed sequelae within 6 months after infection. Chemerin/adiponectin ratio with a cut-off 0.96 and AUC 0.679 could predict sequelae formation ($p=0.043$).
CONCLUSIONS:Here we show for the first time that chemerin levels are lower especially in patients with bad prognosis and that chemerin/adiponectin ratio might predict the development of lung sequelae or fibrosis in COVID-19 patients from the time of admission. Adipokine levels and their ratio can help to predict the clinical outcome of COVID-19 patients from the beginning, thus might help to follow-up these patients more closely.

SS-029

Ağır Covid-19 Pnömonili Hastalarda Steroid Başlama Sürelerinin Mortalite ve Yatış Süresi Üzerine Etkilieri

Bengül Gürsoy, Abdurrahman Yılmaz, Deniz Demir Yılmaz, Elif Torun Parmaksız, Nagihan Durmuş Koçak
Sancaktepe Şehit Prof. Dr. İlhan Varank Eğitim ve Araştırma Hastanesi

GİRİŞ VE AMAÇ:Çalışmada ağır Covid-19 pnömonili hastalarda covid PCR test pozitifliğinden sonraki ilk 7 gün içerisinde steroide başlanması ile 7 gün sonrasında başlanmasının 28 günlük mortalite ve hastane kalış süresi üzerine etkilerinin incelenmesi amaçlanmaktadır.
YÖNTEM:Çalışma İstanbul, Türkiye'deki pandemi hastanesinde Eylül 2020 ve Aralık 2020 tarihleri arasında PCR testiyle doğrulanmış ağır COVID-19 pnömonili hastanın dahil edildiği retrospektif bir çalışmadır. Tüm karakteristik veriler, vital bulgular ve laboratuvar parametreleri elektronik medikal kayıtlardan elde edilmiştir. Ağır Covid-19 pnömonili hastalar Covid-19 PCR test pozitifliğinden sonraki ilk 7 gün içerisinde düşük doz(0.5-1 mg/kg/gün) sistemik steroid başlananlar ile 7. günden sonra sistemik steroid başlanan olgular olmak üzere iki gruba ayrılmıştır. Ayrıca Covid-19 PCR pozitifliğinden sonraki ilk 7 gün içerisinde yüksek doz (≥250mg/gün) sistemik steroid alan hastalar ile 7. günden sonra yüksek doz alan olgular da kendi aralarında farklı iki gruba ayrılmıştır. Bu hastalar 28 günlük mortalite ve hastane kalış süresi açısından incelenmiştir.
BULGULAR:Retrospektif tek merkezli çalışmada sistemik steroid başlanan 655 ağır Covid-19 pnömonili hasta incelenmiştir. Bu hastalardan Covid-19 PCR pozitifliğinden sonraki ilk 7 gün içerisinde düşük doz ve yüksek doz sistemik steroid başlanan hastalarda(Grup 1) 7. günden sonra başlananlarda(Grup 2)kıyasla 28 günlük mortalite istatiksel olarak anlamlı yüksek saptanmıştır($p<0.001$). Ayrıca yüksek doz steroid alanlarda %12.8, almayanlarda ise %28.5 oranında mortalite gelişmiş olduğu görüldü($p=0.002$). Yüksek doz steroid alan hasta grubunda ortalama hastane kalış süresi 11.86±7.29, düşük doz steroid alan grupta ise bu süre ortalama 9.39±6.78 ($p=0.002$) idi.
SONUÇ:Ağır Covid-19 pnömonili hastalarda ilk 7 gün içinde steroid başlananlarda mortalite oranı 7 günden sonra başlananlara göre yüksek iken, steroid başlanma süresi ile hastanede yatış süresi arasında arasında ilişki saptanmadı. Steroid başlama zamanından bağımsız olarak, yüksek doz steroid verilenlerde mortalite oranı daha düşük, ancak hastanede yatış süresi ise daha fazla bulundu.

SS-030

Covid-19 Tanılı Hastalarda Serum IL-1,Surfaktan Protein D Düzeylerinin Prognoz İle İlişkisi

Fatmanur Ay[1], Dilek Ergün[1], Recai Ergün[1], Burcu Yormaz[1], Baykal Tülek[1], Hüsamettin Vatansev[2], Muslu Kazım Körez[3], Fikret Kanat[1]

[1]Selçuk Üniversitesi,Göğüs Hastalıkları Ana Bilim Dalı,Konya

[2]Selçuk Üniversitesi,Tıbbi Biyokimya Ana Bilim Dalı,Konya

[3]Selçuk Üniversitesi,Biyoistatistik Ana Bilim Dalı,Konya

GİRİŞ VE AMAÇ:COVID-19 hastalığı, gribal semptomlardan pnömoni, sitokin fırtınası,akut solunum sıkıntısı sendromu(ARDS), multipl organ yetmezliği, mortaliteye kadar uzanan geniş spektrumlu bir klinik seyre sahip solunum yolu ile bulaşan viral bir enfeksiyondur. Çalışmamızda; COVID-19 tanılı hastalarda serum interlökin-1(IL-1), surfaktan protein D (SP-D) değerlerinin hastalığın şiddeti, klinik seyri, mortalitesiyle ve bu markırların birbirleriyle korelasyonunun değerlendirilmesini amaçladık.
YÖNTEM:Çalışmamıza, Göğüs Hastalıkları Kliniğine COVID-19 pnömonisi tanısı ile yatırılmış 262 hasta dahil edildi. Bu hastaların yatış sırasında rutin olarak alınan kan numunelerinden ELISA kitleri ile serum SP-D, IL-1alfa, IL-1beta düzeyleri çalışıldı. Hastalar, T.C. Sağlık Bakanlığı tarafından yayınlanan COVID-19 Erişkin Hasta Tedavisi Rehberine (9 Ekim 2020) göre sınıflandırılarak hafif ve orta geçirenler, ağır geçirenler olmak üzere 2 gruba ayrıldı.
BULGULAR:Bizim çalışmamızda bu hastalığı ağır geçirenlerde IL-1beta değeri hafif ve orta geçirenlere kıyasla anlamlı şekilde düşük bulundu ($p=.021$). Yine bu hastalığı ağır geçirenlerde IL-1alfa, SP-D değeri hafif ve orta geçirenlere göre istatistiksel olarak anlamlı fark izlenmedi ($p>.05$). Ayrıca serum IL-1alfa, IL-1beta, SP-D değerlerinin mortalite üzerine istatistiksel olarak anlamlı etkisi saptanmadı ($p>.05$). Serum SP-D ile IL-1alfa, IL-1beta ile pozitif bir korelasyonunun olduğunu saptadık($p<.001$).
SONUÇ:Sonuç olarak, IL-1 ve SP-D değerlerinin COVID-19 patogenezinde belirteç olarak yerinin anlaşılabilmesi için uzun süreli takip ve farklı biyomarkırlarla daha fazla araştırmaya ihtiyaç vardır.

Tablo 1

Kan parametreleri	Hastalığın Şiddeti				
	Hafif ve orta (n=132)	Ağır (n=130)	p-değeri[a]	OR (%95 GA)	p-değeri[b]
WBCsayımı	5.5 (4.2 – 6.8)	7.9 (5.8 – 11.15)	<.001[1]	1.32 (1.19 – 1.47)	<.001
HGB	13.73 ± 1.72	13.27 ± 1.53	.023[2]	0.74 (0.62 – 0.90)	.002
HCT	41.08 ± 4.62	39.73 ± 4.23	.014[2]	3.14 (1.42 – 6.93)	.005
PLT	204 (163 – 244.7)	207.5 (160 – 272.5)	.608[1]	2.69 (0.22 – 32.23)	.436
RBC	4.75 ± 0.5	4.58 ± 0.48	.005[2]	0.46 (0.26 – 0.82)	.008
MCV	85.52 ± 5.74	86.11 ± 6.43	.434[2]	0.99 (0.95 – 1.04)	.704
MCH	28.56 ± 2.36	28.76 ± 2.56	.514[2]	0.98 (0.87 – 1.09)	.656
MCHC	33.36 ± 0.96	33.38 ± 1.06	.824[2]	0.97 (0.74 – 1.26)	.810
RDW	13.6 (13.1 – 14.63)	13.9 (13.3 – 14.88)	.072[1]	1.15 (0.96 – 1.37)	.119
PDW	16.94 ± 0.51	17.03 ± 0.62	.189[2]	1.18 (0.75 – 1.87)	.478
MPV	8.88 ± 0.96	8.83 ± 1.07	.707[2]	0.89 (0.69 – 1.15)	.372
NEU	3.5 (2.3 – 4.6)	6.3 (4.3 – 9.73)	<.001[1]	10.70 (4.78 – 23.98)	<.001
LY	1.4 (0.97 – 1.8)	0.9 (0.6 – 1.3)	<.001[1]	4.29 (2.38 – 7.71)	<.001
NLR	2.45 (1.6 – 4.1)	6.65 (3.32 – 14.35)	<.001[1]	1.41 (1.26 – 1.58)	<.001
MO	0.5 (0.4 – 0.7)	0.45 (0.3 – 0.6)	.311[1]	0.86 (0.64 – 1.15)	.315
eGFR	100.8 ± 20.35	90.52 ± 19.55	<.001[2]	0.99 (0.97 – 1.01)	.320
Albumin	3.79 ± 0.45	3.36 ± 0.42	<.001[2]	6.14 (3.36 – 11.21)	<.001
Totalprotein	6.76 ± 0.59	6.41 ± 0.61	<.001[2]	2.49 (1.46 – 4.27)	<.001
Glukoz	102 (94 – 121.5)	125.5 (10.925 – 158.75)	<.001[1]	4.79 (2.68 – 8.56)	<.001
ALT	24 (17 – 40)	26.5 (19 – 43.25)	.224[1]	1.15 (0.67 – 1.98)	.596
AST	29 (23 – 38.5)	36 (25 – 51)	<.001[1]	2.14 (1.25 – 3.65)	.005
LDH	251.5 (206 – 312.25)	360 (296 – 446)	<.001[1]	7.73 (3.22 – 18.53)	<.001
ALP	72.5 (61.75 – 90)	71 (54 – 83.75)	.140[1]	1.31 (0.59 – 2.92)	.496
Totalbiluribin	0.45 (0.35 – 0.60)	0.51 (0.39 – 0.73)	.001[1]	4.51 (0.48 – 42.09)	.186
Kreatinin	0.84 ± 0.18	0.91 ± 0.22	.006[2]	1.90 (0.44 – 8.26)	.391
Üre	29 (23 – 37)	34 (25 – 45)	.002[1]	2.03 (0.85 – 4.82)	.111
GGT	27.5 (17 – 43.25)	41.5 (26 – 80.25)	<.001[1]	2.80 (1.66 – 4.73)	<.001
Na	138.30 ± 2.86	136.33 ± 3.16	<.001[2]	3.79 (1.99 – 7.21)	<.001
K	4.19 ± 0.37	4.16 ± 0.45	.555[2]	0.70 (0.38 – 1.30)	.260
Ca	9.03 ± 0.51	8.67 ± 0.54	<.001[2]	3.87 (2.06 – 7.28)	<.001
P	3.32 ± 0.61	3.19 ± 0.89	.163[3]	0.75 (0.53 – 1.08)	.118
Troponin	2.8 (2.3 – 5.1)	6.15 (3.9 – 12)	<.001[1]	4.50 (1.73 – 11.72)	.002
CKMB	1 (0.6 – 1.5)	1.1 (0.6 – 2)	.174[1]	1.17 (0.95 – 1.44)	.147
Prokalsitonin	0.05 (0.05 – 0.06)	0.09 (0.05 – 0.20)	<.001[1]	5.36 (1.11 – 25.71)	.036
Ferritin	80.70 (34.82 – 167.30)	279.40 (154.98 – 681.20)	<.001[1]	6.93 (3.75 – 12.78)	<.001
aPTT	27.49 ± 4.14	28.22 ± 4.10	.155[1]	1.05 (0.98 – 1.11)	.167
DDimer	416 (286.5 – 684.25)	715 (413 – 1295.5)	<.001[1]	2.57 (1.51 – 4.40)	<.001
INR	0.99 (0.94 – 1.02)	1.05 (0.98 – 1.13)	<.001[1]	5.35 (1.14 – 25.18)	.034
Fibrinojen	375 (314.25 – 451)	551 (442 – 665)	<.001[1]	5.87 (3.22 – 10.69)	<.001
CRP	12.10 (5.75 – 34.20)	116 (81.25 – 154.50)	<.001[1]	18.93 (5.58 – 64.29)	<.001
IL6	11.42 (6.47 – 17.10)	50.29 (19.13 – 79.53)	<.001[1]	3.32 (0.90 – 12.30)	.072
IL1alfa	3.90 (3.90 – 30.36)	3.90 (3.90 – 24.74)	.984[1]	1.01 (0.61 – 1.69)	.958
IL1beta	5.37 (3.90 – 21.11)	3.90 (3.90 – 7.52)	.021[1]	2.60 (1.53 – 4.42)	<.001
SurfaktanproteinD	27.47 (8.38 – 62.28)	24.18 (10.69 – 65.42)	.742[1]	1.39 (0.83 – 2.34)	.214

[a] İki grup karşılaştırması

[b] Yaş, cinsiyet ve ek hastalığa göre düzeltme yapılarak elde edilen lojistik regresyon sonuçları

[1] Mann-Whitney U testi, [2] Bağımsız örneklem t-testi, [3] Welch t-testi

COVID-19 tanılı hastalarda, hastalığın şiddetine göre laboratuvar bulguları

Tablo 2

	Mortalite		
	Survive (*n*=243)	Eksitus (*n*=19)	*p*-değeri
Demografik özellikler			
Yaş	54.59 ± 15.79	67.47 ± 12.05	<.001[1]
Cinsiyet (Erkek/Kadın)	126/117	9/10	.890[2]
Komorbiditeler			
Ek hastalık varlığı	130 (53.5)	13 (68.4)	.308[2]
Hipertansiyon	89 (36.6)	10 (52.6)	.254[2]
Diabetes mellitus	71 (29.2)	4 (21.1)	.621[2]
Koroner Arter Hastalık	20 (8.2)	6 (31.6)	.006[3]
Saturasyon	86.5 (81.5 – 89)	85 (77 – 87)	.334[4]
Laboratuvar			
WBC	6.1 (4.7 – 8.4)	10 (6.8 – 12.95)	.002[4]
PLT	206 (163 – 252)	194 (164.5 – 291.5)	.935[4]
NEU	8 (6.45 – 10.1)	9.4 (5.9 – 11.5)	.713[4]
LY	1.2 (0.8 – 1.6)	0.7 (0.55 – 0.9)	.001[4]
NLR	3.4 (2.1 – 6.3)	11 (7.4 – 13.85)	<.001[4]
Albumin	3.21 ± 0.52	3.25 ± 0.33	.787[1]
ALT	24 (18 – 40.5)	25 (19 – 32.5)	.952[4]
AST	31 (23 – 45.75)	46 (33 – 49)	.023[4]
LDH	301.5 (233 – 370.5)	386 (300.5 – 561.5)	.007[4]
Totalbiluribin	0.48 (0.36 – 0.61)	0.63 (0.47 – 0.84)	.016[4]
Kreatinin	0.87 ± 0.19	0.98 ± 0.34	.165[5]
Üre	31 (24 – 40)	37 (31 – 56)	.028[4]
GGT	48.5 (37 – 109)	39 (29 – 92)	.453[4]
Mg	2.23 ± 0.41	2.08 ± 0.25	.149[5]
Ürik asit	4.9 (3.73 – 5.92)	4.9 (4.1 – 6.3)	.745[4]
Troponin	4 (2.5 – 7.4)	14.3 (7.83 – 27.5)	<.001[4]
CKMB	1 (0.6 – 1.6)	1.65 (0.9 – 2.58)	.014[4]
Prokalsitonin	0.05 (0.05 – 0.10)	0.11 (0.07 – 0.27)	<.001[4]
Ferritin	155 (62.2 – 295.7)	465 (152 – 1081.95)	.002[4]
aPTT	27.97 ± 4.10	26.40 ± 4.27	.111[1]
DDimer	536 (296 – 894)	1361 (1002.75 – 6293.75)	<.001[4]
INR	1.04 (0.98 – 1.24)	1.05 (0.91 – 1.18)	.620[4]
Fibrinojen	433 (345 – 551)	579 (530 – 697.5)	<.001[4]
CRP	40.85 (10.13 – 111.75)	117 (95.05 – 232.5)	<.001[4]
IL6	32.04 (11.33 – 67.76)	75.63 (48.86 – 104.75)	.012[4]
IL-1α	3.9 (3.9 – 27.65)	15.41 (3.9 – 35.63)	.140[4]
IL-1β	3.9 (3.9 – 15.59)	3.9 (3.9 – 5.71)	.129[4]
SPD	25.39 (9.02 – 61.52)	55.20 (12.32 – 84.55)	.117[4]

[1] Bağımsız örneklem t-testi, [2] Yates süreklilik düzeltmeli ki-kare testi, [3] Fisher exact testi, [4] Mann-Whitney U, [5] Welch t-testi

COVID-19 tanılı hastalarda, mortalite durumuna göre demografik ve klinik bulgular, laboratuvar sonuçları

SS-031

Toplumda gelişen pnömonili hastalarda ekshale karbonmonoksit düzeyinin viral bakteriyel pnömoni ayrımdaki yerinin değerlendirilmesi

Buğra Kerget, Hatice Beyza Özkan, Fatih Alper, Ömer Araz, Metin Akgün
Atatürk Üniversitesi, Göğüs Hastalıkları Ana Bilim Dalı, Erzurum

GİRİŞ VE AMAÇ:Toplumda gelişen pnömoniler (TGP) yıllar içinde antibiyotik ve antiviral tedavilerdeki gelişmelere rağmen morbidite ve mortalitenin en önemli nedenleri arasında bulunmaktadır. Çalışmamızda bakteriyel ve COVID-19'a bağlı viral TGP nedeniyle yatan hastalarda ekshale karbonmonoksit (CO) düzeyini karşılaştırmayı amaçladık.
YÖNTEM:Çalışmamıza Şubat 2021 ve Mart 2022 tarihleri arasında yatarak tedavi gören 50 COVID-19, 50 bakteriyel TGP'li hastayla birlikte 50 sağlık kontrol grubu olmak üzere toplamda 150 kişi dahil edildi. Dahil edilen hastaların ve kontrol grubunun ekshale CO düzeylerinin yanı sıra pnömonili hastaların radyolojik skorları hesaplandı.
BULGULAR:Pnömoni nedeniyle takip edilen hastaların ekshale CO düzeylerinin kendi aralarında ve kontrol grubu ile yapılan karşılaştırmalarının yanı sıra radyolojik skorlarının değerlendirilmesinde bakteriyel pnömonisi olan hastalarla kontrol grup ekshale CO düzeyleri arasında istatistiksel olarak anlamlı fark gözlenmemişken, COVID-19 pnömonisi olan hastalarda her iki gruba göre daha yüksek ekshale CO düzeyi tespit edildi (p=<0.001). Radyolojik skor karşılaştırmasında ise viral ve bakteriyel pnömoni grupları arasında fark gözlenmedi (p=0.7) Ekshale CO düzeyi ile ferritin ve radyolojik skor arasında pozitif yönlü korelasyon olduğu gözlenmiştir (r=0.847, p=0.01, r=0.75, p=0.01 sırası ile). Radyolojik skorun ise ekshale CO düzeyinin yanı sıra ferritin, fibrinojen ve CRP düzeyi ile pozitif yönlü korele olduğu gözlendi (r=0.693, p=0.01, r=0.266, p=0.05, r=0.299, p=0.05 sırası ile).
SONUÇ:Viral etkenler alt solunum yollarında hem oksijenaz sistemine direk olarak etki ederek ferritin ve ekshale CO düzeyinde bakteriyel pnömoniye göre daha fazla artışa neden olabilmektedir. COVID-19 bağlı viral pnömonide olduğu gibi diğer viral ajanlara bağlı pnömonilerin bakteriyel pnömoniden ayrımında ekshale CO düzeyi yararlı olabilir.

SS-032

COVID-19'da Mortalite ile İlişkili Klinik Durumlar ve Ekokardiyografik Parametrelerin Değerlendirilmesi

Merve Nur Yıldız[1], Özge Aydın Güçlü[1], Ezgi Demirdöğen[1], Aslı Görek Dilektaşlı[1], Dane Ediger[1], Ahmet Ursavaş[1], Esra Uzaslan[1], Sümeyye Güllülü[2], Gökhan Gökalp[3], Funda Coşkun[1]
[1]Uludağ Üniversitesi Tıp Fakültesi, Göğüs Hastalıkları Anabilim Dalı, Bursa, Türkiye
[2]Uludağ Üniversitesi Tıp Fakültesi, Kardiyoloji Anabilim Dalı, Bursa, Türkiye
[3]Uludağ Üniversitesi Tıp Fakültesi, Radyoloji Anabilim Dalı, Bursa, Türkiye

GİRİŞ VE AMAÇ:Coronavirus hastalığı 2019 (COVID-19), akut respiratuar stres sendromu (ARDS), şiddetli aritmiler, akut koroner sendrom, miyokardit ve pulmoner emboli dahil olmak üzere kardiyovasküler komplikasyonlarla komplike olabilen bir viral enfektif hastalıktır. Çalışmamızda COVID-19'da hastane içi mortalite ile ilişkili klinik durumları ve ekokardiyografik parametreleri değerlendirmeyi amaçladık.
YÖNTEM:COVID-19 pnömonisi ile Nisan 2020-Ekim 2022 tarihleri arasında hastaneye yatırılan olgular tek merkezli retrospektif gözlemsel çalışmaya dahil edildi. Başlangıç değişkenleri, ekokardiyografi bulguları ve hastane içi mortalite riski arasındaki ilişki değerlendirildi.
BULGULAR:Çalışmaya dahil edilen 116 olgunun ortanca yaşı 60 [22-87] yıl olup 54'ü (%46,6) kadındı. En sık eşlik eden komorbid hastalıklar sırasıyla hipertansiyon (%44), malignite (%28,4) ve diyabetes mellitus (%26,7) idi. Olguların toraks bilgisayarlı tomografi (BT) bulgularından %57,8'i tipik, %10,3'ü olası, %2,6'sı belirsiz ve %29,3'ü COVID dışı olarak değerlendirildi. Hastane yatış süresi ortanca 8 [1-45] gün olup 26 (%22,4) olguda hastane içinde mortalite gerçekleşti. Mortaliteye kadar geçen süre ortanca 14 [3-45] gün idi. Ekokardiyografik bulgulardan aort duvar diastol (p=0,046) ve sistol sonu çapı (p=0,023), interventriküler septum sistol sonu çapı (p=0,05), sol atrium çapı (p=0,028); laboratuvar bulgularından troponin (p=0,001), d-dimer (p=0,042), ferritin (p<0,001), kreatinin (p=0,05), CRP (p=0,001), prokalsitonin (p<0,001) değerlerinde yükseklik, lenfosit (p=0,030), trombosit (p=0,049) ve hemoglobin (p=0,041) değerlerinde düşüklük istatistiksel anlamlı olarak mortalite ile ilişkili bulundu.
SONUÇ:Transtorasik ekokardiyografi, COVID-19 hastalarının risk sınıflandırmasında yararlı bir araç olabilir. Özellikle sistolde ve diastolde artmış aort duvar çapı, sol atrium çapı ve IVS çapı hastanede yatış sırasında daha yüksek ölüm riski taşıyan hastaların belirlenmesine yardımcı olabilir.

SS-033

KOAH'ta Pulmoner Re-rehabilitasyon Ne Kadar Etkili?

Seher Satar, Mustafa Engin Şahin, Pınar Ergün
Sağlık Bilimleri Üniversitesi, Ankara Atatürk Sanatoryum Eğitim Ve Araştırma Hastanesi, Türkiye

GİRİŞ VE AMAÇ:Kronik Obstrüktif Akciğer Hastalığında (KOAH) pulmoner rehabilitasyonun (PR) etkinliği çok sayıda araştırma ile gösterilmiştir ve yüksek kanıt düzeyine sahiptir. Ancak gereksinimi olan hastalarda tekrarlanan PR uygulamaları üzerine yapılmış çalışma sayısı azdır. Çalışmamızda KOAH'ta pulmoner re-rehabilitasyonun etkisini ve elde edilen kazanımların ilk PR uygulaması sonuçları ile karşılaştırılarak etkinliğinin belirlenmesini amaçladık.
YÖNTEM:2011-2021 yılları arasında re-rehabilitasyon gereksinimi olduğu saptanan ve bilgilerine ulaşılabilen 29 KOAH tanılı hasta değerlendirildi. Hastaların retrospektif olarak birinci ve ikinci PR programlarına ait mMRC (modifiye Medial Research Council), solunum fonksiyon testleri, AHMYT (artan hızda mekik yürüme testi), MIP (maksimal inspiratuvar basınç), MEP (maksimal ekspiratuvar basınç), el kavrama (HG) gücü, VKİ (vücut kitle indeksi), YVKİ (yağsız vücut kitle indeksi), St. George solunum anketi (SGRQ), hastane anksiyete ve depresyon ölçeği (HAD) sonuçları değerlendirildi. PR sonrası ortaya çıkan değişiklikler incelendi ve her 2 uygulama sonrası elde edilen kazanımlar karşılaştırıldı.
BULGULAR:Çalışmaya katılan 29 hastanın ilk PR uygulaması sırasında yaş ortalaması 57,83±12,80 iken, re-rehabilitasyon uygulandığındaki yaş ortalaması 60,14±11,51 olarak bulundu. Hastaların 23 tanesi erkek(79,3%), 6 tanesi kadındı (20,7%). Ortalama sigara tüketimi 50,22±37,24 paket/yıl olarak saptandı. PR uygulamaları arası ortalama süre 34 aydı. Her 2 PR programı sonrasında dispne algısı, egzersiz kapasitesi, psikososyal durum ve yaşam kalitesi istatistiksel anlamlı düzeyde iyileşmişti. Her 2 PR programı sonrasında elde edilen kazanımlar karşılaştırıldığında anksiyete dışında tüm sonuçlar benzer olarak saptandı.
SONUÇ:Bu çalışmada re-PR programı sonrasında elde edilen kazanımlar karşılaştırıldığında anksiyete dışında tüm sonuçları benzer olarak saptandı. PR programlarının içerikleri hastaların bireysel olarak ihtiyaçlarına göre şekillendirilirken, program sonrası yapılandırılmış takip programlarının oluşturulması re-PR gerekliliğinin saptanmasında önemlidir. Kontrollerde hastalar multidisipliner ekip tarafından değerlendirilmeli, hastalık progresyonu sebebiyle semptomların arttığı veya ilk PR uygulaması sonrası kazanımlarının azaldığı tespit edilirse hastanın re-PR programına dahil edilmesi düşünülmelidir.

How Effective Is Pulmonary Re-Rehabilitation In COPD?

Seher Satar, Mustafa Engin Şahin, Pınar Ergün
Health Sciences University, Ankara Atatürk Sanatorium Training and Research Hospital, Turkey

BACKGROUND AND AIM:The effectiveness of pulmonary rehabilitation(PR) in Chronic Obstructive Pulmonary Disease(COPD) has been demonstrated by numerous studies and has a high level of evidence. However, there aren't many studies on patients who require repeated PR applications. In this study, we aimed to determine the effect of pulmonary re-rehabilitation(re-PR) in COPD and to compare the gains after each 2 PR applications.
METHODS:Between 2011 and 2021, 29 COPD patients were evaluated who were found to require re-rehabilitation and whose information could be accessed. Results from the modified Medial Research Council(mMRC), pulmonary function tests, incremental shuttle walk test(ISWT), maximum inspiratory pressure (MIP), maximum expiratory pressure(MEP), hand grip(HG) strength, body mass index(BMI), fat-free mass index(FFMI), St. George respiratory questionnaire(SGRQ), and hospital anxiety and depression scale(HAD) were assessed. The changes that followed PR were investigated, and the gains after the each of the two treatments were compared.
RESULTS:The mean age of the 29 study participants was 57.83±12.80 at the time of the initial PR application, but it was 60.14±11.51 years at the time of re-rehabilitation. 23 of the patients were male(79.3%) and 6 of them were female(20.7%). The mean cigarette consumption was 50.22±37.24 pack/year. There were 34 months on average between PR applications. Perception of dyspnea, exercise capacity, psychosocial status and quality of life improved statistically after both PR programs. When the gains obtained after both PR programs were compared, all results were found to be similar except for anxiety.
CONCLUSIONS:In this study, when the gains obtained after the re-PR program were compared, all results were found to be similar except for anxiety. While the content of PR programs is tailored to the individual needs of the patients, the development of structured follow-up programs after the PR is crucial in determining whether

re-PR is necessary. A multidisciplinary team should assess patients in the controls, and if it is found that symptoms worsen as the disease progresses or that their gains decline after the first PR application, the patient should be given consideration for enrollment in the re-PR program.

Tablo 1: 1.PR Ve Re-PR Öncesi Ve Sonrası Hastaların Verileri

		1. PR			Re-PR	
	Başlangıç	Bitiş	p	Başlangıç	Bitiş	p
mMRC	3,24±0,98	2,70±0,86	<0,001	3,52±0,87	3,15±0,73	0,001
FEV1(%)	34,74±16,80	35,93±19,17	0,307	32,90±11,35	31,47±17,54	0,348
FVC (%)	49,63±17,93	51,21±17,92	0,536	50,85±14,18	45,26±17,97	0,046
FEV1/FVC	56,52±14,41	57,64±14,92	0,904	54,30±16,97	54,42±14,42	0,587
AHMYT	213,00±108,80	264,06±122,97	0,001	180,00±96,90	205,91±91,26	0,033
El Kavrama	27,28±7,41	30,35±5,71	0,012	25,13±8,46	26,87±8,92	0,184
MIP	55,65±20,61	57,18±22,24	0,174	66,19±25,09	70,00±25,79	0,307
MEP	96,12±52,32	99,36±43,24	0,248	106,63±43,85	113,53±46,27	0,124
VKİ	25,04±8,61	23,52±8,36	0,861	25,21±8,50	24,60±7,55	0,024
YVKİ	17,05±3,29	17,46±2,56	0,512	17,76±3,21	17,97±2,73	0,524
SGRQ	68,78±13,67	38,01±10,05	<0,001	72,09±14,92	49,28±17,12	<0,001
HADa	10,89±1,61	7,53±1,61	<0,001	10,69±1,67	8,68±1,46	<0,001
HADd	10,25±1,89	7,53±1,80	<0,001	10,48±1,84	8,64±1,55	<0,001

Table 1: Data of patients before and after first PR and re-PR

		1. PR			Re-PR	
	Before	After	p	Before	After	p
mMRC	3,24±0,98	2,70±0,86	<0,001	3,52±0,87	3,15±0,73	0,001
FEV1(%)	34,74±16,80	35,93±19,17	0,307	32,90±11,35	31,47±17,54	0,348
FVC (%)	49,63±17,93	51,21±17,92	0,536	50,85±14,18	45,26±17,97	0,046
FEV1/FVC	56,52±14,41	57,64±14,92	0,904	54,30±16,97	54,42±14,42	0,587
ISWT (meter)	213,00±108,80	264,06±122,97	0,001	180,00±96,90	205,91±91,26	0,033
Handgrip	27,28±7,41	30,35±5,71	0,012	25,13±8,46	26,87±8,92	0,184
MIP	55,65±20,61	57,18±22,24	0,174	66,19±25,09	70,00±25,79	0,307
MEP	96,12±52,32	99,36±43,24	0,248	106,63±43,85	113,53±46,27	0,124
BMI	25,04±8,61	23,52±8,36	0,861	25,21±8,50	24,60±7,55	0,024
FFMI	17,05±3,29	17,46±2,56	0,512	17,76±3,21	17,97±2,73	0,524
SGRQ	68,78±13,67	38,01±10,05	<0,001	72,09±14,92	49,28±17,12	<0,001
HADa	10,89±1,61	7,53±1,61	<0,001	10,69±1,67	8,68±1,46	<0,001
HADd	10,25±1,89	7,53±1,80	<0,001	10,48±1,84	8,64±1,55	<0,001

Tablo 2: Hastaların 1.PR Ve Re-PR Sonrası Kazanımlarının Karşılaştırılması

	Δ1.PR (Mean± SD)	Δre-PR (Mean± SD)	p

ΔmMRC	-0,55±0,51	-0,38±0,31	0,247
ΔAHMYT	52,67±55,71	44,45±62,67	0,249
ΔMIP	10,00±9,67	9,38±8,05	0,346
ΔMEP	8,90±7,81	7,13±6,45	0,809
ΔHG	8,88±3,99	6,09±11,08	0,220
ΔVKİ	-8,90±13,85	-3,17±11,08	0,880
ΔYVKİ	0,10±0,85	0,13±0,90	0,729
ΔSGRQ	-30,54±14,3	-24,48±15,4	0,189
ΔHADa	-5,59±3,78	-3,21±3,54	0,017
ΔHADd	-4,97±3,90	-3,03±3,65	0,057

Table 2: Comparison of the gains of the patients after the first and re-PR

	Δ1.PR (Mean± SD)	Δre-PR (Mean± SD)	p
ΔmMRC	-0,55±0,51	-0,38±0,31	0,247
ΔISWT	52,67±55,71	44,45±62,67	0,249
ΔMIP	10,00±9,67	9,38±8,05	0,346
ΔMEP	8,90±7,81	7,13±6,45	0,809
ΔHG	8,88±3,99	6,09±11,08	0,220
ΔBMI	-8,90±13,85	-3,17±11,08	0,880
ΔFFMI	0,10±0,85	0,13±0,90	0,729
ΔSGRQ	-30,54±14,3	-24,48±15,4	0,189
ΔHADa	-5,59±3,78	-3,21±3,54	0,017
ΔHADd	-4,97±3,90	-3,03±3,65	0,057

SS-034

KOAH tanılı hastalarda kronik bronşit, amfizem ve bronşektazi alt tiplerinin mortalite karşılaştırması

Emine Sena Dikmentepe Yılmaz, Sami Deniz
İzmir SBÜ Dr. Suat Seren Göğüs Hastalıkları ve Göğüs Cerrahisi Eğitim ve Araştırma Hastanesi

GİRİŞ VE AMAÇ:Kronik obstrüktif akciğer hastalığı (KOAH), genellikle havayolu veya alveolar anormalliklere bağlı persistan solunum semptomları ve hava akımı kısıtlaması ile karakterize bir hastalıktır. Amfizem ve kronik bronşit, KOAH'ın bileşenleri olup zamanla farklı oranlarda gelişebilir. Bronşektazi, enfeksiyon veya inflamasyona bağlı olarak bronş duvarlarındaki elastik doku yıkımının sonucunda oluşan, kalıcı genişleme ve harabiyet ile karakterize kronik bir akciğer hastalığıdır. Bronşektazide KOAH'a benzer şekilde egzersiz toleransında azalma, dispne algısında artma, kaşeksi gibi semptomlar görülebilmekle birlikte iki hastalık birliktelik gösterebilmektedir. Bu üç hastalığın radyolojik paternleri birbirinden farklı olup, klinik benzerlik olsa dahi yüksek çözünürlüklü bilgisayarlı tomografide (YÇBT) parankim bulguları ile birbirinden kolayca ayırt edilebilmektedir. Çalışmamızda; KOAH tanılı kronik bronşit, amfizem ve bronşektazi alt tiplerinin mortalitesinin karşılaştırılması amaçlanmıştır.
YÖNTEM:Çalışmamız retrospektif ve kesitsel olarak tasarlandı. Hastanemize 2015-2020 yılları arasında KOAH tanısıyla başvurmuş, postbronkodilatör solunum fonksiyon testi ve YÇBT'si olan ve KOAH tanısı yanı sıra alt tip tanıları girilmiş olan hastalar değerlendirildi. Otuzu bronşektazi (Grup 1), 30'u amfizem (Grup 2), 30'u kronik bronşit (Grup 3) olmak üzere toplam 90 hasta dahil edildi. Hastaların spirometrik ölçüm değerleri, laboratuvar parametreleri, tanı konulma zamanı, öldü ise ölüm zamanı, komorbiditeleri ve demografik verileri kaydedildi.
BULGULAR:3 grup arasında bazal değerlerde FEV1/FVC hariç istatistiksel olarak fark saptanmadı (oran%; grup1; 57, grup 2; 50, grup 3; 57 p=0.023). Kategorik değişkenler arasında koroner arter hastalığı hariç fark saptanmadı (Grup 1'de %20, grup 2'de %53.3, grup 3'de %40 p=0.03). Gruplar arasında yaşam süresi en kısa grup3'te, en uzun grup 1'de görüldü (p=0.037).
SONUÇ:Daha önce yapılan çalışmalar; YÇBT'nin, KOAH tanılı hastalarda amfizem, kronik bronşit, bronşektazi alt tiplerinin ayırt edilmesini sağlayabileceği belirtilmiştir. Çalışmamızda KOAH tanısı yanı sıra bronşektazi alt tipindeki hastaların, amfizem ve kronik bronşit alt tiplerine göre daha uzun yaşadığı sonucuna varılmıştır.

Grafik 1

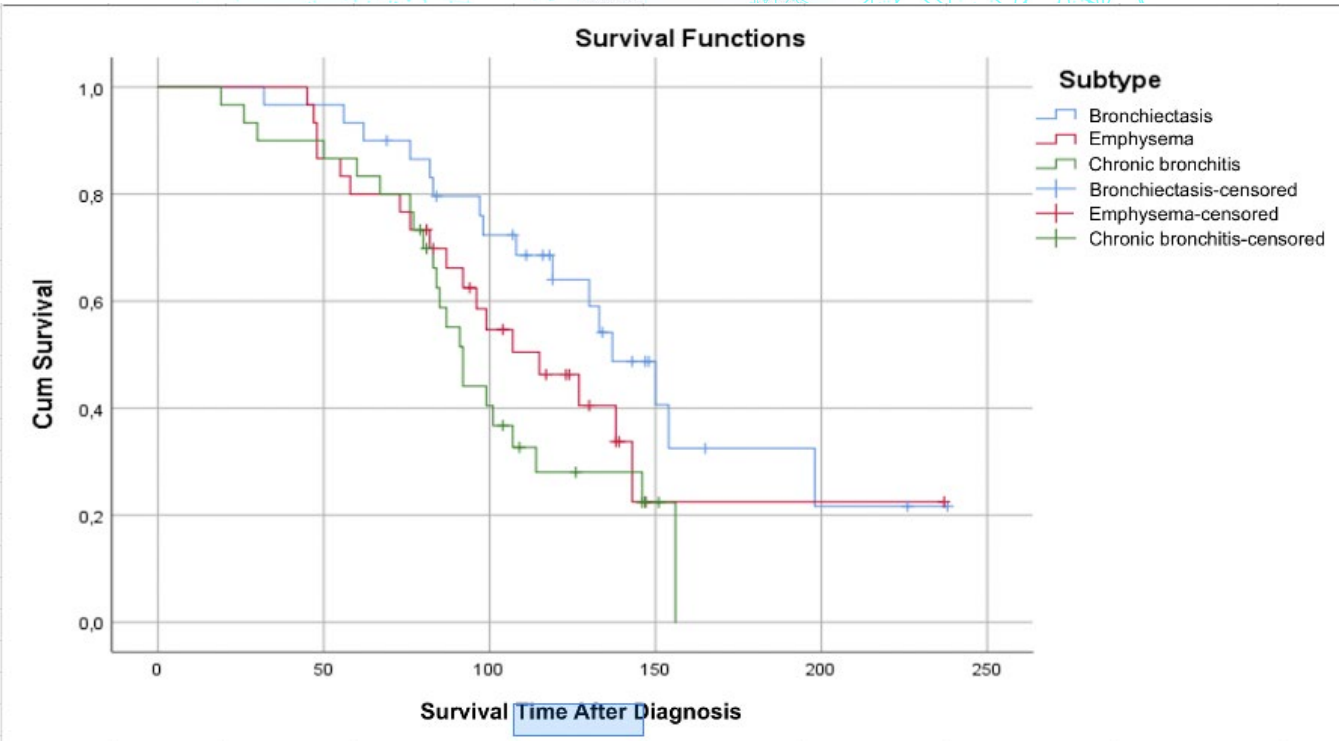

Tablo 1

	Subtypes					
	Bronchiectasis		Emphysema		Chronic bronchitis	
Variables	Mean±SD	Med (min,max)	Mean±SD	Med (min,max)	Mean±SD	Med (min,max)
Age	64±11	66(27,79)	65±8	65(47,78)	68±10	69(49,84)
Pack-year	53±34	43(0,150)	58±27	50(20,125)	53±26	50(3,120)
FEV1 (lt)	1.06±0.47	1.05(0.47,2.74)	0.91±0.35	0.89(0.33,1.47)	1.06±0.44	0.90(0.34,2.15)
FVC (lt)	1.90±0.73	1.84(0.73,3.71)	1.80±0.55	1.80(0.61,2.83)	1.86±0.64	1.83(0.52,2.92)
Ratio	0.57±0.11	0.57(0.36,0.75)	0.50±0.10	0.50(0.32,0.70)	0.57±0.10	0.60(0.39,0.74)
BMI	23±6	23(13,40)	25±7	24(13,45)	26±4	26(17,34)
Hemoglobin	13.2±2.1	13.4(8.9,17.0)	12.8±1.8	12.7(9.2,16.4)	13.5±1.9	14.0(9.0,15.9)
Hematocrit	40±6	40(28,52)	40±5	40(30,52)	41±6	43(27,49)
Platelet	303±89	303(144,494)	259±92	243(62,468)	246±85	243(84,388)
ALT	15±6	13(5,33)	26±28	16(3,135)	28±34	16(8,174)
AST	21±8	19(11,47)	28±23	21(7,117)	27±19	19(10,113)
Urea	33±15	31(13,64)	41±20	39(16,92)	41±20	35(10,89)
Creatinine	0.8±0.2	0.8(0.4,1.2)	0.9±0.2	0.8(0.4,1.4)	0.9±0.4	0.9(0.5,2.4)
T-Troponin	4.5±11.0	0.1(0.1,43.2)	1.1±5.3	0.1(0.1,28.0)	0.4±1.1	0.1(0.1,5.3)
pBNP	1387±3010	147(37,12768)	1248±2799	254(27,12877)	1233±2299	212(55,7476)

	Bronchiectasis	Emphysema	Chronic bronchitis
Smoking Situation Active/ Ex-smoker	n=5(%16.6) / n=24(%80)	n=6(%20) / n=24(%80)	n=7(%25) / n=21(%75)
DM	n=1(%3.3)	n=4(%13.3)	n=6(%20)
HT	n=11(%36.6)	n=11(%36.6)	n=15(%50)
CHF	n=5(%16.6)	n=12(%40)	n=10(%33.3)
CAD	n=6(%20)	n=16(%53.3)	n=12(%40)

SS-035

FSTL1 düzeylerinin KOAH'lı hastalarda gelişen pulmoner hipertansiyon için öngördürücü değerinin klinik pratikte kullanımı

Meltem Yılmaz, Levent Cem Mutlu
Namık Kemal Üniversitesi Tıp Fakültesi, Göğüs Hastalıkları Anabilim Dalı / Tekirdağ

GİRİŞ VE AMAÇ:KOAH genellikle zararlı partikül veya gazlara ciddi maruziyetin neden olduğu havayolu ve/veya alveoler anormalliklere bağlı kalıcı hava akımı kısıtlanması ve solunumsal semptomlarla karakterize bir hastalıktır. Kardiyovasküler komorbiditeler içinde pulmoner hipertansiyon (PH) artmış alevlenme riski ve azalmış sağ kalım ile ilişkilidir. EKO pulmoner hipertansiyon için kesin tanı yöntemi olmamakla birlikte risk grubundaki hastaların taranması, klinik tanının desteklenmesi ve tanısı kesinleşmiş hastaların izleminde yararlanılan bir yöntemdir. Çalışmanın amacı KOAH hastalarında Follistatin like 1 (FSTL1) düzeylerinin EKO'da PH'yi destekleyen ve prognostik olan parametrelerle korelasyounu saptamak, bu hastalarda PH'nin öngörülmesinde klinik kullanılabilirliğini belirlemektir.
YÖNTEM:Çalışmamız prospektif çalışma olup, Haziran 2020-Kasım 2020 tarihleri arasında Namık Kemal Üniversitesi Araştırma ve Uygulama Hastanesi Göğüs Hastalıkları Polikliniği'ne başvuran, 40 yaş ve üzeri GOLD 2020 kriterlerine göre spirometrik olarak tanı konmuş ve dahil edilme kriterlerine uyan gönüllü 80 KOAH hastası, KOAH tanısı dışlanmış ve dahil edilme kriterlerine uyan 40 sağlıklı gönüllü ile gerçekleştirildi.KOAH grubu EKO'da sPAB (sistolik pulmoner arter basıncı)<35 mmHg olan 41 kişi, sPAB≥35 mmHg olan 39 kişi olarak ayrıldı. 40 kişilik sağlıklı kontrol grubu sigara içen ve içmeyenler olarak ikiye ayrıldı. FSTL1'in serum seviyeleri ticari olarak temin edilen ELISA kitleri olan Human Follistatin Like Protein 1 ELISA KIT 96 TEST kullanılarak ELISA yöntemi ile ölçüldü.
Bu çalışma Tekirdağ Namık Kemal Üniversitesi Bilimsel Araştırma Projeleri Koordinasyon Birimi tarafından desteklenmiştir. Proje numarası: NKUBAP.02.TU.20.249.
BULGULAR:Gruplar arasında yaş, cinsiyet, beden kitle indeksi için anlamlı fark yoktu. sPAB≥35 mmHg olan grubun sPAB<35 mmHg olan tüm hastaları içeren grupla karşılaştırılmasında FSTL1 düzeyleri sPAB≥35 mmHg olan grupta anlamlı olarak düşük saptandı (p=0,006, p=0,006). Korelasyon analizlerinde FSTL1 düzeyleri EKO'da PH için tanıyı destekleyen ve prognoz göstergelerinden olan sPAB, TRV (tricuspid regurgitation velocity), RA (right atrium) ve PA (pulmoner arter) çapı ile anlamlı negatif korelasyon gösterdi. sPAB≥35 mmHg olan grubun sPAB<35 mmHg olan tüm hastalardan ayrılmasında FSTL1 için eşik değer %82 duyarlılık ve %57 özgüllük ile 148,870ng/mL olarak belirlendi.
SONUÇ:Verilerimiz gösteriyor ki periferik kandan ölçülen FSTL1 düzeyleri KOAH hastalarında PH için öngördürücü olacaktır. KOAH'lılarda gelişen PH'nin birçok mekanizması vardır. Ayrıca FSTL 1'in akciğerlerde, KOAH'ta ve PH'da rolü henüz netleştirilememiştir. Mekanizmaları açıklayacak ileri çalışmalara ihtiyaç bulunmaktadır. Çalışma sonuçlarımızın ileride yapılacak daha geniş kapsamlı çalışmalara yol gösterici olacağını düşünmekteyiz.

Şekil 1

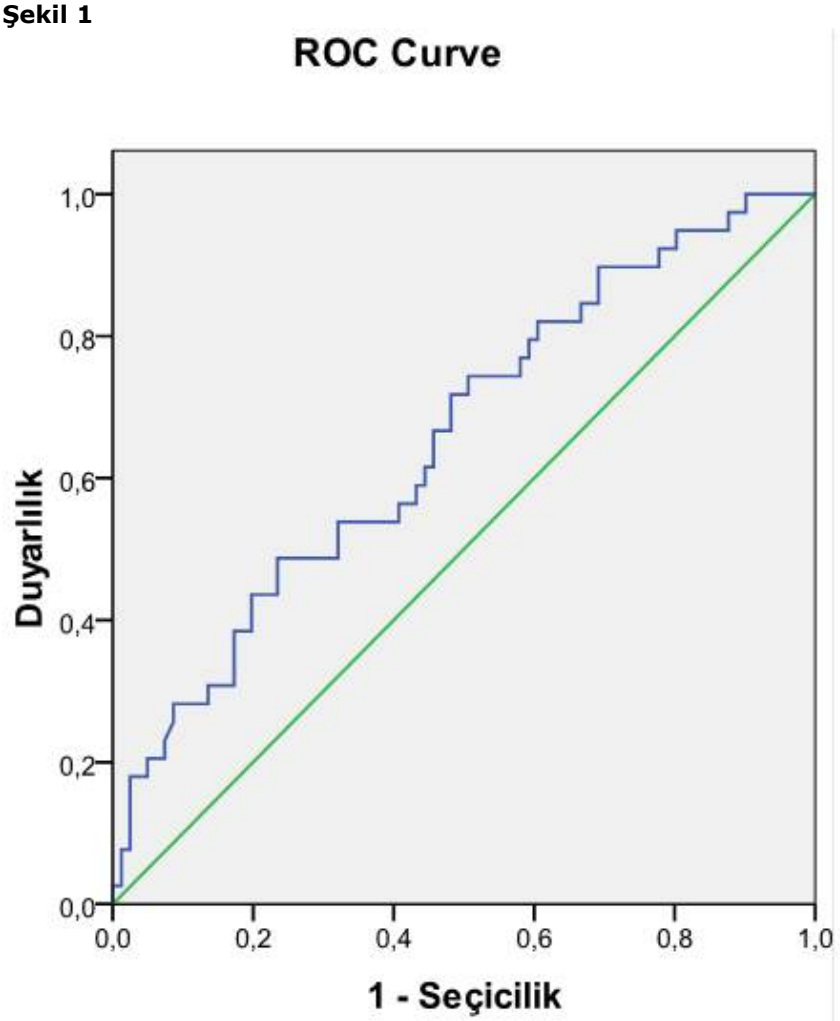

Serum FSTL1 konsantrasyonu kesme değeri, sPAB≥35 mmHg olan hastaları sPAB<35mmHg olan tüm hastalardan ayırmak için 148,870 ng/mL idi. Bu noktada PH duyarlılığı %82 ve özgüllük %57'dir.

Şekil 2

Eğri Altında Kalan Alan				
FSTL1 değişkeni için test sonucu				
			Odds Oranı için 95% Güven Aralığı	
Alan	Standart Hata[a]	Asymptotic Sig.[b]	Alt Sınır	Üst Sınır
,656	,053	,006	,552	,759
a. Parametrik olmayan varsayım altında.				
b. Sıfır hipotezi: gerçek alan = 0.5				

FSTL1 için Roc analizi

Tüm hastalarda FSTL1'in EKO parametreleri ile korelasyonları

	FSTL1	FSTL1
	r	p
TRV	-0,208	0,023*
sPAB	-0,255	0,005**
PA çapı	-0,228	0,012*
RA çapı	-,0282	0,002**

. Correlation is significant at the 0.05 level (2-tailed).,. Correlation is significant at the 0.01 level (2-tailed). r =korelasyon katsayısı, p<0,05*

SS-036

Pnömokonyoz Vakalarında Mesleksel KOAH Gelişimi Etkileyen Faktörler

Merve Acun Pınar, Gülden Sarı, Adem Koyuncu, Cebrail Şimşek
Ankara Atatürk Sanatoryum Eğitim ve Araştırma Hastanesi

GİRİŞ VE AMAÇ:Kronik Obstrüktif Akciğer Hastalığı (KOAH), dünya çapında sigara kullanımındaki azalmaya rağmen en külfetli altıncı hastalık olmaya devam etmektedir. Bu durum KOAH gelişiminde sigara dışı mesleki ve çevresel faktörlerin rolünü ön plana çıkarmaktadır. Yapılan çalışmalarda işyeri maruz kalımlarının tüm KOAH olgularının %14'ünden sorumlu olduğu belirtilmektedir. Bu çalışmada özellikle mesleki maruziyetleri net bir şekilde ortaya konulmuş olan pnömokonyoz vakalarında KOAH gelişimini etkileyen faktörlerin belirlenmesi amaçlanmıştır
YÖNTEM:Çalışmaya 2017-2021 yılları arasında bir eğitim ve araştırma hastanesi meslek hastalıkları kliniğinde tanı alan pnömokonyoz vakaları dahil edildi. Solunum fonksiyon testlerinde post-bronkodilatör FEV1/FVC değeri 0,7'nin altına olan vakalar KOAH olarak kabul edildi. KOAH dışında kronik akciğer hastalığı tanısı olan vakalar çalışma dışı bırakıldı. Vakalar sadece pnömokonyozu olan vakalar ile pnömokonyoz ve KOAH birlikteliği olanlar olarak iki gruba ayırıldı. Vakaların demografik verileri, sigara alışkanlıkları, solunum fonksiyon testleri, radyolojik bulguları, meslek öyküleri ve mesleki maruziyet süreleri incelendi. İki grup arasında sayısal verilerin karşılaştırılmasında Mann-Whitney U, kategorik verilerin karşılaştırılmasında ise Ki-kare testi kullanıldı. $p<0,05$ olması istatistiksel olarak anlamlı kabul edildi.
BULGULAR:Üçüncü basamak sağlık kuruluşu, meslek hastalıkları eğitim kliniğinde pnömokonyoz tanısı alan 514 hasta dosyası incelendi. KOAH dışında kronik pulmoner hastalığı olan 49 vaka dışlanarak 465 hasta çalışmaya dahil edildi. Tamamı erkek olan hastaların yaş ortalaması 50,9±12,3 idi. 134 (%28,8) hastada KOAH varlığı tespit edildi. 368 hastada aktif veya eski sigara öyküsü mevcuttu ve ortalama sigara tüketimi 21,96±14,7 pk/yıl idi. Hiç sigara öyküsü olmayan 97 hastanın 25'inde (%25,8) KOAH varlığı tespit edildi. KOAH tanısı alan vakaların çoğunu, madenciler (%40,3), dökümcüler (%14,9) ve diş teknisyenleri (%11,2) oluşturmaktaydı. Vakaların karşılaştırılması Tablo 1'de gösterilmiştir. Sigara içen ve içmeyen vakalar arasında KOAH gelişimi açısından istatistiksel olarak anlamlı farklılık saptanmadı ($p=0,457$).
SONUÇ:Sigara kullanımının KOAH oluşumundaki baskın etkisi nedeni ile mevcut güncel kılavuzlarda buharlar, gazlar, tozlar ve dumanlar gibi mesleki maruziyetler hastalığın nedenleri arasında sunulsa da genellikle göz ardı edilmektedir. Bu çalışmada mesleki maruziyeti gösterilmiş olan pnömokonyoz tanılı hastalarda sigara kullanımı olmasa da KOAH sıklığının yüksek olduğu gösterilmiştir. Ayrıca pnömokonyoz vakalarında sigara kullanımı ile KOAH varlığı arasında istatistiksel olarak anlamlı ilişkinin saptanmaması mesleki maruziyetlerin etkisinin ne denli yüksek olduğunun göstergelerindendir.

KOAH+pnömokonyoz ve sadece pnömokonyoz vakalarının karşılaştırılması

	Pnömokonyoz Ortalama ± SS	KOAH+ Pnömokonyoz Ortalama ± SS	p*
Yaş	48,30±11,33	57,34±12,15	<0,001
Sigara(pk/yıl)	20,04±12,26	26,51±18,62	0,006
Maruziyet süresi	19,21±8,78	21,01±9,10	0,010
FEV1	85,97±14,28	58,60±19,54	<0,001
FVC	85,37±15,10	69,21±21,82	<0,001
FEV1/FVC	83,41±8,61	65,20±9,60	<0,001

Mann-Whitney U testi

SS-037

HASTANEDEN TABURCULUK SIRASINDA YÜKSEK PaCO2 SEVİYELERİ, EVDE NON-İNVAZİV MEKANİK VENTİLATÖRÜ OLMAYAN KRONİK SOLUNUM YETMEZLİĞİ HASTALARINDA ORTA VADELİ MORTALİTEYİ ÖNGÖRÜYOR MU?

Deniz Çelik[1], Murat Yıldız[2], Hasret Gizem Kurt[2], Zeynep Tilbe Saymaz[2]
[1]Alanya Alaaddin Keykubat Universitesi, Tıp Fakültesi, Göğüs Hastalıkları Anabilim Dalı, Alanya, Antalya TÜRKİYE
[2]Sağlık Bilimleri Üniversitesi Ankara Ataturk Sanatoryum Eğitim ve Araştırma Hastanesi, Göğüs Hastalıkları Anabilim Dalı, Ankara, TÜRKİYE

GİRİŞ VE AMAÇ:Uzun süreli evde NIV kullanımı, kompanse ılımlı hiperkapnik KOAH olan hastalar için tartışmalı bir tedavi şeklidir. Çalışmamızın amacı kliniğimizden taburcu edilen kompanse fakat ılımlı hiperkapnik hastalardan evde non-invaziv mekanik ventilatörü olmayan hasta grubunun taburculuk sonrası hastaneye başvuru sayıları, hastaneye yatış sayıları ve orta vadeli (6-8 ay) mortalite durumlarını incelemektir.
YÖNTEM:Çalışma grubunu oluşturan hastalar 01.01.2019 ve 31.12.2020 tarihleri arasında Göğüs Hastalıkları Yoğun Bakım Kliniğinde yatarak tetkik edilip taburcu edilmiş kompanse hiperkapnik olgulardan oluşmaktadır. Araştırmamız retrospektif gözleme dayalı kohort çalışma olarak planlanmıştır.
BULGULAR:Çalışmaya 01.01.2019 ve 31.12.2020 tarihleri arasında yüksek PaCO2 düzeyiyle taburcu edilmiş toplam 245 hasta dahil edildi. Olguların %58'i erkek (n=142) cinsiyette idi. Hastaların yaş ortalaması 71,89±12,63 idi. Her iki grup arasında cinsiyet, yatışları sırasında NIV kullanımı, yatışları sırasında NIV kullanım gün sayısı, evde USOT veya Oksijen tüpü kullanımı ve GYBÜ yatışı öncesinde entübasyon öyküsü bulunması açılarından istatistiksel olarak anlamlı farklılık bulunmamaktadır (p>0,05). Mortalite grubunda konjestif kalp yetmezliği, koroner arter hastalığı ve atriyal fibrilasyon bulunma oranları istatistiksel olarak anlamlı düzeyde daha yüksektir (sırasıyla p=0,017, p=0,032 ve p=0,002). Her iki grup arasında yatış, taburcu ve kontrol sonuçları açısından istatistiksel olarak anlamlı farklı izlenmemiştir. Yüksek PaCO2 düzeyiyle taburcu olmuş olguların 1, 3, 6, 8, 12 aylık ve takip süresinin tamamındaki mortalite oranlarına karşılık taburculuk PaCO2 düzeyleri ROC analizine tabi tutulmuştur. ROC analizi sonucunda, taburculuk PaCO2 düzeyleri için 8. ay mortaliteyi belirlemede cut-off değeri 50,25 mmHg sınır değer kabul edildiğinde, duyarlılık %78,6 özgüllük %43 olarak hesaplanmıştır.
SONUÇ:Taburculukta ılımlı hiperkapnisi (PaCO2 > 50 mmHg) olan, kalp ilişkili hastalığı bulunan hasta grubunda evde NIV tedavisinin dikkatle değerlendirilmesi gerektiğini düşünüyoruz.

Tablo 1. Demografik veriler ve diğer özelliklerin gruplar arasında karşılaştırılması

		Mortalite grubu (n=88)		Sağ kalan grubu (n=157)		Total (n=245)		p
		n	%	n	%	n	%	
Cinsiyet (Erkek)		51	%58	91	%58	142	%58	0,999 β
Yaş		76,61	±10,70	69,24	±12,89	71,89	±12,63	**<0,001***
NIV gün sayısı		4,77	±3,68	4,58	±3,37	4,65	±3,48	0,733 *
GYBÜ ne geldiği yer	Acil	30	%34,1	76	%48,4	106	%43,3	**0,037 β**
	Servis	1	%1,1	5	%3,2	6	%2,4	
	AYBÜ	57	%64,8	76	%48,4	133	%54,3	
GYBÜ de NIV kullanımı	Yok	26	%29,5	53	%34	79	%32,4	0,478 β
	Var	62	%70,5	103	%66	165	%67,6	
Evde Oksijen kullanımı	Yok	10	%11,4	18	%11,5	28	%11,4	0,981 β
	Var	78	%88,6	139	%88,5	217	%88,6	
Entübasyon öyküsü	Yok	81	%92	143	%91,1	224	%91,4	0,796 β
	Var	7	%8	14	%8,9	21	%8,6	

Sürekli değişkenler ortalama ± standart sapma (SD) olarak ifade edildi ve kategorik değişkenler frekans (yüzde) olarak ifade edildi.
*Student t testi *, Ki kare testi β*
p<0,05 anlamlı kabul edildi.

Tablo 2. Komorbidite varlığının gruplara göre karşılaştırılması

		Mortalite grubu (n=88)		Sağ kalan grubu (n=157)		Total (n=245)		p
Kronik Obstrüktif Akciğer Hastalığı	Yok	11	(12,5%)	20	(12,7%)	31	(12,7%)	0,957
	Var	77	(87,5%)	137	(87,3%)	214	(87,3%)	
Diabetes Mellitus	Yok	67	(76,1%)	115	(73,2%)	182	(74,3%)	0,620
	Var	21	(23,9%)	42	(26,8%)	63	(25,7%)	
Hipertansiyon	Yok	35	(39,8%)	78	(49,7%)	113	(46,1%)	0,136
	Var	53	(60,2%)	79	(50,3%)	132	(53,9%)	
Konjestif Kalp Yetmezliği	Yok	52	(59,1%)	116	(73,9%)	168	(68,6%)	**0,017**
	Var	36	(40,9%)	41	(26,1%)	77	(31,4%)	
Koroner Arter Hastalığı	Yok	66	(75,0%)	135	(86,0%)	201	(82,0%)	**0,032**
	Var	22	(25,0%)	22	(14,0%)	44	(18,0%)	
Atriyal Fibrilasyon	Yok	77	(87,5%)	153	(97,5%)	230	(93,9%)	**0,002**
	Var	11	(12,5%)	4	(2,5%)	15	(6,1%)	
Pulmoner Tromboemboli	Yok	85	(96,6%)	151	(96,2%)	236	(96,3%)	0,999
	Var	3	(3,4%)	6	(3,8%)	9	(3,7%)	
Pnömoni	Yok	81	(92,0%)	148	(94,3%)	229	(93,5%)	0,499
	Var	7	(8,0%)	9	(5,7%)	16	(6,5%)	
Bronşiektazi	Yok	87	(98,9%)	152	(96,8%)	239	(97,6%)	0,424
	Var	1	(1,1%)	5	(3,2%)	6	(2,4%)	
Kronik Böbrek Hastalığı	Yok	84	(95,5%)	155	(98,7%)	239	(97,6%)	0,192
	Var	4	(4,5%)	2	(1,3%)	6	(2,4%)	
Akciğer Kanseri	Yok	87	(98,9%)	153	(97,5%)	240	(98,0%)	0,657
	Var	1	(1,1%)	4	(2,5%)	5	(2,0%)	
İnterstisyel Akciğer Hastalıkları	Yok	87	(98,9%)	157	(100,0%)	244	(99,6%)	0,359
	Var	1	(1,1%)	-		1	(0,4%)	
Kifoskolyoz	Yok	87	(98,9%)	154	(98,1%)	241	(98,4%)	0,999
	Var	1	(1,1%)	3	(1,9%)	4	(1,6%)	
Obstrüktif Uyku Apne Sendromu	Yok	87	(98,9%)	150	(95,5%)	237	(96,7%)	0,265
	Var	1	(1,1%)	7	(4,5%)	8	(3,3%)	

*Khi square test p=Level of Significance, p<0,05

Tablo 3. Taburculuk sonrası hastaneye başvuru şekli ve başvuru oranları

	Mortalite grubu (n=88)	Mortalite grubu (n=88)	Sağ kalan grubu (n=157)	Sağ kalan grubu (n=157)	Total (n=245)	Total (n=245)	p
	n	%	n	%	n	%	
Hastaneye başvuru yok	38	48,1	39	25,2	77	32,9	0,004
Acil Servis başvurusu var	19	24,1	44	28,4	63	26,9	0,004
Hastane yatışı var	0	0	2	1,3	2	0,9	0,004
Yoğun bakım yatışı var	0	0	1	0,6	1	0,4	0,004
Poliklinik başvurusu var	22	27,8	69	44,5	91	38,9	0,004

İlk 30 günde başvuru var	29	33	66	42	95	38,8	0,162
İlk 90 günde başvuru var	35	39,8	92	58,6	127	51,8	0,005
İlk 180 günde başvuru var	40	45,5	104	62,2	144	58,8	0,002
İlk 360 günde başvuru var	41	46,6	117	74,5	158	64,5	<0,001

**Ki kare testi, p<0,05 anlamlı kabul edilmiştir*

Tablo 4. Mortalite süreleri ile taburculuk PaCO2 düzeyleri arasında yapılan ROC analizi

	n (%)	AUC	SE	p	95% CI
1 aylık mortalite	17 (%6,9)	0,630	0,066	0,073	(0,501-0,759)
3 aylık mortalite	31 (%12,7)	0,594	0,053	0,090	(0,491-0,698)
6 aylık mortalite	46 (%18,8)	0,585	0,045	0,074	(0,496-0,674)
8 aylık mortalite	57 (%23,3)	0,594	0,041	0,034	(0,512-0,675)
12 aylık mortalite	68 (%27,8)	0,561	0,040	0,140	(0,483-0,640)
Genel mortalite	88 (%35,9)	0,547	0,039	0,222	(0,471-0,623)

Test Result Variable(s): Taburculuk PaCO2 AUC: Area under the ROC Curve SE: Standard Error CI: Confidence interval

SS-038

Meslek Hastalıkları Polikliniğinde Değerlendirilen Kaynakçılarda Mesleki Akciğer Hastalıkları

Nur Şafak Alıcı
Dr. Suat Seren Göğüs Hastalıkları ve Cerrahisi Eğitim Araştırma Hastanesi, İş ve Meslek Hastalıkları, İzmir

GİRİŞ VE AMAÇ:Kaynakçılık; iki metal parçayı birbirine ısı ile birleştirildiği veya metal parçaların kesildiği endüstri ve sanayinin birçok kolunda yer alan bir meslektir (1). Türkiye'de kaynakçılık yapılan işyeri sayısı 6417 olarak belirlenmiş olsa da kaynakçı sayısı tam olarak bilinmemektedir (2). İşlem sonrası genellikle duman ve gazlar ortaya çıkmaktadır ve maruz kalım sonucu siderosis, pnömokonyoz, metal dumanı pnömonisi, interstisyel pulmoner fibroz, bronşit, ağır metal zehirlenmesi gibi birçok hastalık gelişebilmektedir (3). Çalışmamız ile ülkemizde yeni kurulan bir meslek hastalıkları polikliniğine başvuran kaynakçılarda gelişen mesleki akciğer patolojilerinin sunulması ve ülke verilerinde katkı sağlanması amaçlanmıştır.
YÖNTEM:Çalışma kesitsel bir çalışmadır. Ocak 2019 ve Ağustos 2021 tarihleri arasında Meslek Hastalıkları polikliniğine başvuran 1138 olgu içerisinden kaynakçı olarak çalışan 63 (%5,5) olgunun cinsiyet, yaş, başvuru şekilleri, yönlendiren kurumlar ve nedeni, maruz kalım süresi ve son tanıları değerlendirilmiştir. Radyolojik ve fonksiyonel bulguları sunulmuştur.
BULGULAR:Toplam 63 olgunun hepsi erkekti. Olguların yaş ortalaması 42,05±11,3, çalışma süreleri ortalaması 173,3±143,3 aydı. Olguların iş öyküsünde birçoğunun (%82,5) koruyucu önlem alınmayan ve yetersiz havalandırılan ortamlarda kaynak yaptığı anlaşılmıştır. Sevk yerlerine göre dağılımları incelendiğinde; 22 olgu (%34,9) işyeri hekimi ve 19 olgu (%30,2) göğüs hastalıkları uzmanı tarafından meslek hastalıkları polikliniğine yönlendirildiği görülmüştür (Tablo 1). Tüm kaynakçılar içerisinde 21 (%33,3) olguda hastalık veya mesleki ilişki saptanmadı. Tanı konulan olgulardan 17 (%27) olgu pnömokonyoz, 9 (%14,3) olgu astım, 12 (%19) olgu Respiratuvar Bronşiolit, 2 (%3,2) olgu KOAH tanıları aldı. Astım tanısı alan olgulardan 3 (%4,8) olguya PEF izlemi yapılarak mesleki nedensellik ilişkisi kuruldu(Şekil 2). Olguların son tanıları Şekil 1'de verilmiştir. Pnömokonyoz olgularının akciğer grafilerinin ILO sınıflandırmasına göre sunumları ve YRBT bulguları Tablo 2 ve 3'de verilmiştir. Respiratuvar Bronşiolit tanısı alan olguların hepsi sigara kullanmaktaydı. Maruz kalım ve sigara bırakma sonrası tekrar değerlendirilen 2 olguda bulguların tamamen gerilediği görüldü.
SONUÇ:Kaynakçı akciğeri/pnömokonyoz gelişimi, iş akışı sırasında çalışma ortamında metal dumanı ve silika, kömür veya asbest gibi fibrinojenik maddelerin bir kombinasyonuna maruz kalma ile ilgilidir (4) (5). Ayrıca birçok irritan ve duyarlaştırıcı madde maruz kalımı nedeniyle Mesleki Astım gelişmektedir. Çalışmamızda, yetersiz havalandırma veya koruma ile ilkel çalışma koşullarında kaynak dumanlarına maruz kalınan ve koruyucu önlem alınmayan durumlarda kaynak dumanlarının Akciğer üzerindeki etkilerini ortaya koyduk.

Kaynakçılarda son tanılar

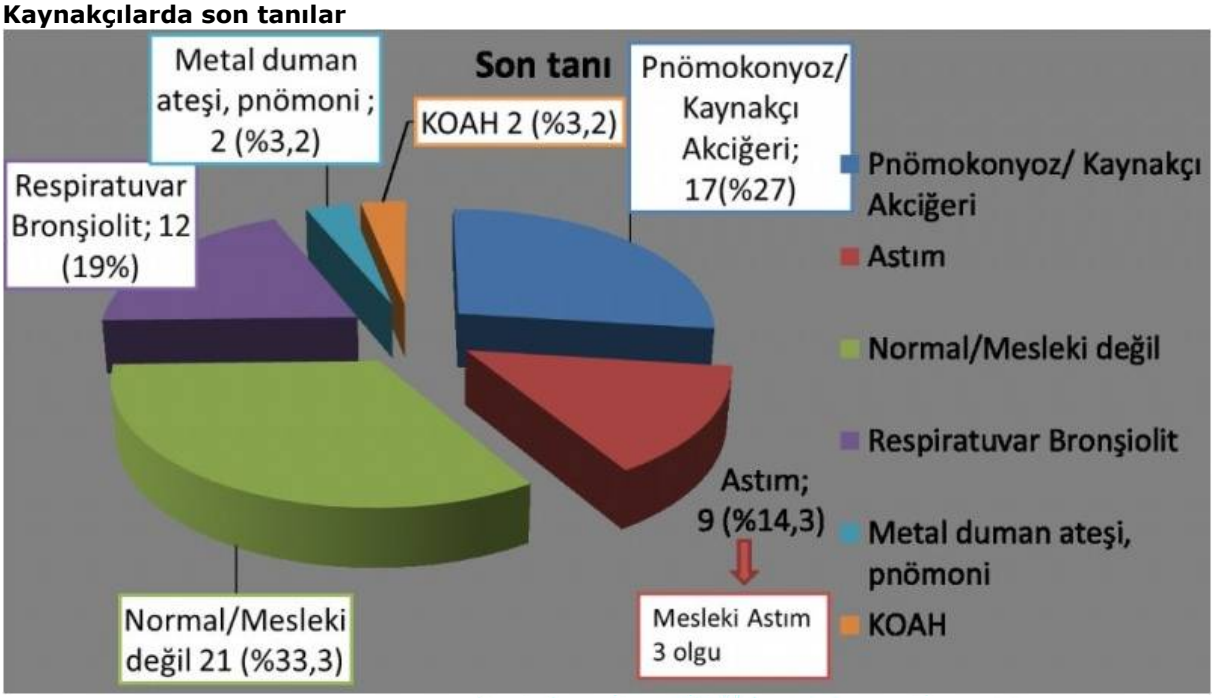

Mesleki astım tanısı konulan olguda PEF izlemi

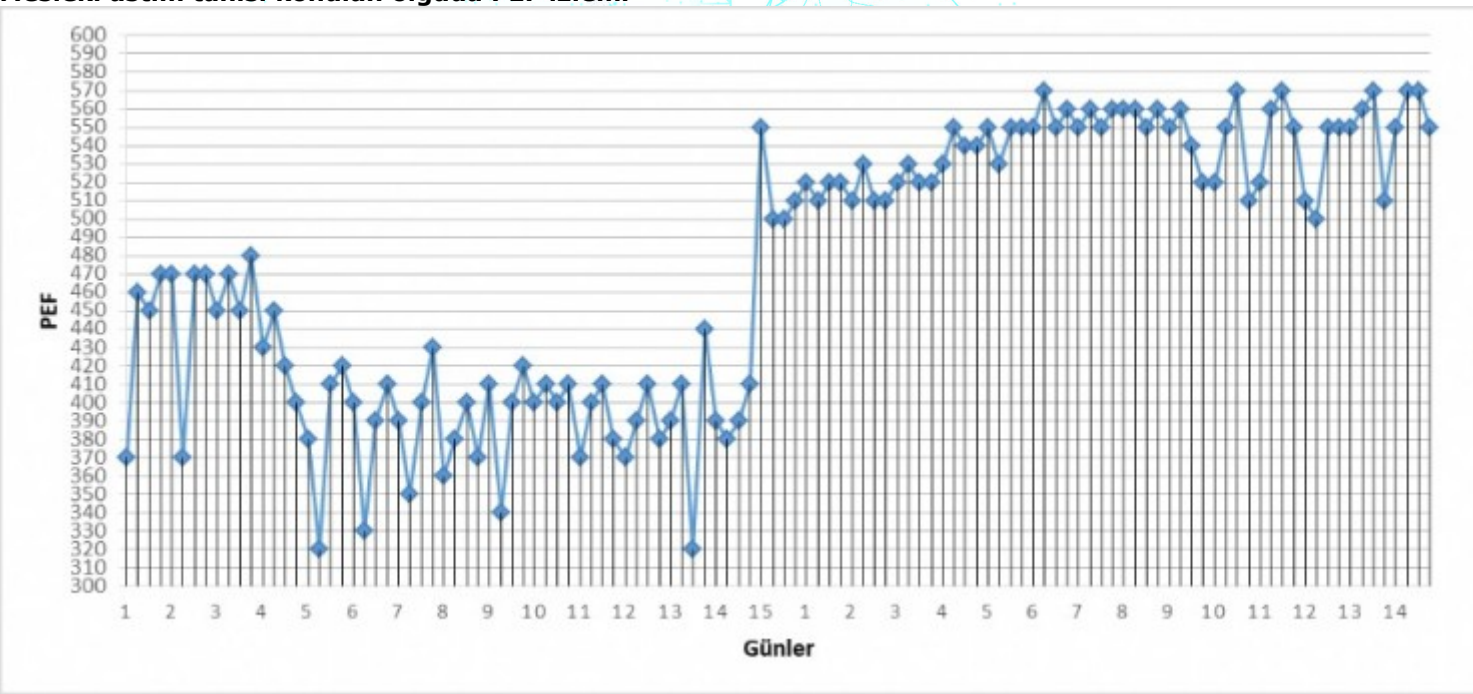

Pnömokonyozlu olguların radyolojik bulgularının ILO sınıflamasına göre değerlendirilmeleri

Küçük opasite		n: 17(%100)
	p	12(%70,6)
	q	3(%17,6)
	r	-
	s	2(%11,8)
	t	-

	u	-
Profüzyon		n (%)
	1/0	8(%47,1)
	1/1	5(%29,4)
	1/2	3(%17,6)
	2/1	1(%5,9)
	2/2	-
	2/3	-
	3/2	-
	3/3	-
Büyük opasite		
	A opasite	1(%5,9)
	B opasite	-
	B opasite	-

Tüm kaynakçı olgular, kaynakçı akciğeri/pnömokonyoz ve astımlı olguları genel özellikleri ve fonksiyonel bulguları

		Tüm olgular	Pnömokonyoz	Astım
Sayı (n)		63	17	9
Yaş (ortalama±SD, min-maks)		42,05±11,3(18-70)	48,5±12,2 (24-70)	34,1±10(18-45)
Sigara içme durumu (n %)	Aktif içici	35 (%55,6)	6 (%35,3)	7 (%77,8)
	Bırakmış	15 (%23,8)	8 (%4,1)	1 (%11,1)
	Hiç içmemiş	13 (%20,6)	3(%17,6)	1 (%11,1)
Sigara (paketyıl) (ortalama±SD, min-maks)		11,2±10,3(1-35)	22,9±16(2-60)	13,8±13,7(2-35)
Maruziyet süresi (ay) (ortalama±SD, min-maks)		173,3±143,3 (2-60)	275,2±170,1(24-600)	81,3±106(108-420)
Sevk yeri (n %)	İşyeri Hekimi	35 (%55,6)	5 (%29,4)	4 (%44,4)
	Göğüs Hastalıkları Uzmanı	19 (%30,2)	8(%47,1)	4 (%44,4)
	SGK/kendi başvurusu	9 (%14,2)	4(%23,5)	1 (%11,1)
FEV1 (lt ±SD)		3,2±0,8	3,03±0,8	3,11±0,6
FEV1(%±SD)		88,2±16,4	86,4±19,7	79,5±15,5
FVC (lt±SD)		5,4±10,6	3,7±0,9	4±0,8
FVC (%±SD)		87±19,9	79,8±11,3	87 ±18,7
FEV1/FVC (%±SD)		81,8±9,9	79,7±6,8	75 ±4,6
MEF25-75 (lt±SD)		5,1±11,7	8,4±20,7	2,6±0,8
MEF25-75 (%±SD)		81,3±29,4	77,1±32,9	60,2±15

SS-039

Oksijenle taburcu edilen COVID-19 hastaları için telerehabilitasyon oksijenden ayrılma süresini kısaltır mı?

Sami Deniz[1], Celalettin Yılmaz[1], Onur Sümeçli[2], Elmas Kuru Akyol[2]

[1]Sağlık Bilimleri Üniversitesi, Dr Suat Seren Göğüs Hastalıkları ve Cerrahisi Eğitim ve Araştırma Hastanesi, Göğüs Hastalıkları, İzmir

[2]Sağlık Bilimleri Üniversitesi, Dr Suat Seren Göğüs Hastalıkları ve Cerrahisi Eğitim ve Araştırma Hastanesi, Fiziksel Tıp ve Rehabilitasyon, İzmir

GİRİŞ VE AMAÇ:COVID-19 hastaları için erken dönemde pulmoner rehabilitasyon (PR), teleizlem ve telerehabilitasyon (TR) ile akut ve post-akut dönemde mobilizasyon önerilmiştir. Çalışmamızda PR alan ve almayan hastaların oksijenden ayrılma sürelerini karşılaştırmayı amaçladık.
YÖNTEM:Çalışma prospektif kontrollü girişimsel bir çalışma olarak planlandı ve Aralık 2021-Mayıs 2022 tarihleri arasında oksijen desteği ile taburcu edilen hastalara TR uygulandı. Hayat kalitesi, oksjen saturasyon takibi, periferik kan sonuçları, demografik verileri kaydedildi. Hastalara oksijenden ayrılana kadar veya ayrılamadı ise 8 hafta süresince TR uygulandı. Oksijen kullanım süresi açısından pulmoner rehabilitasyon (PR) verilen ve verilmeyen hastalar karşılaştırıldı.
BULGULAR:Çalışmayı toplam 61 hasta (her grupta 9 kadın) tamamladı. Ortalama yaş 65 ±12 idi. Otuz hastaya PR uygulandı (grup 1), kalan 31 hasta grup 2 olarak sınıflandırıldı. Gruplar oksijen kullanım sürelerine göre karşılaştırıldığında PR yapılan hastalar yapılmayanlara göre istatistiksel olarak anlamlı daha kısaydı (p=0.012). Ek olarak; PR uygulanan hastaların yaşam kaliteleri grup-2'ye kıyasla daha iyi sonuçlandı.
SONUÇ:Pulmoner rehabilitasyonun birçok endikasyonu olmasına rağmen uzamış enfeksiyonlarda da etkili, uygulanabilir ve güvenli olduğu ve TR'nin denetimli PR ile benzer sonuçlara sahip olabileceği sonucuna varıldı.

Gruplar arası oksijenden ayrılma sürelerinin karşılaştırılması

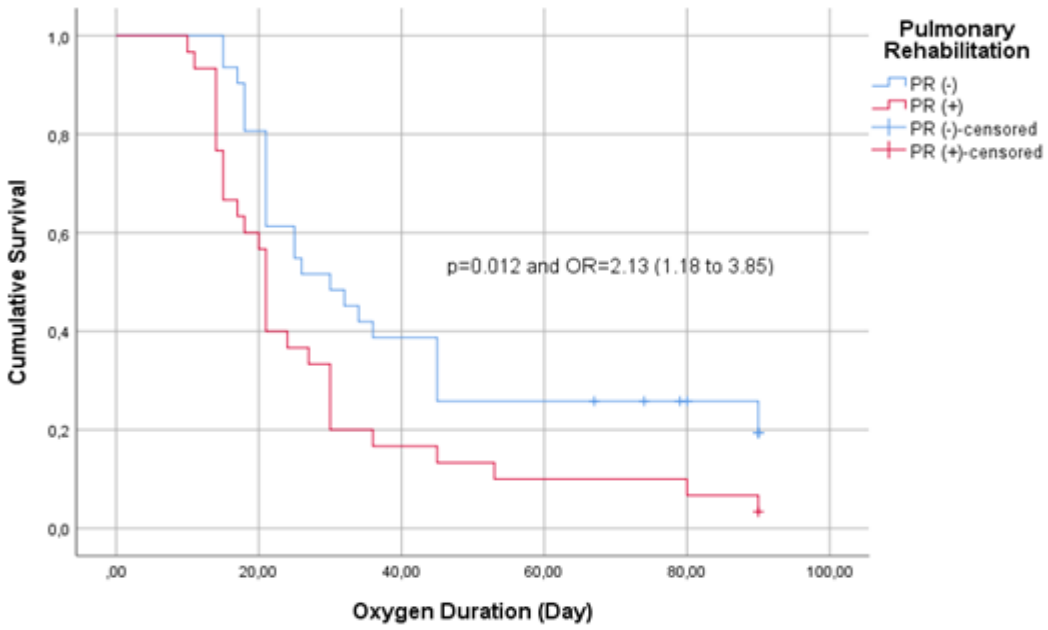

SGRQ total skorun gruplar arası PR öncesi ve sonrası karşılaştırılması

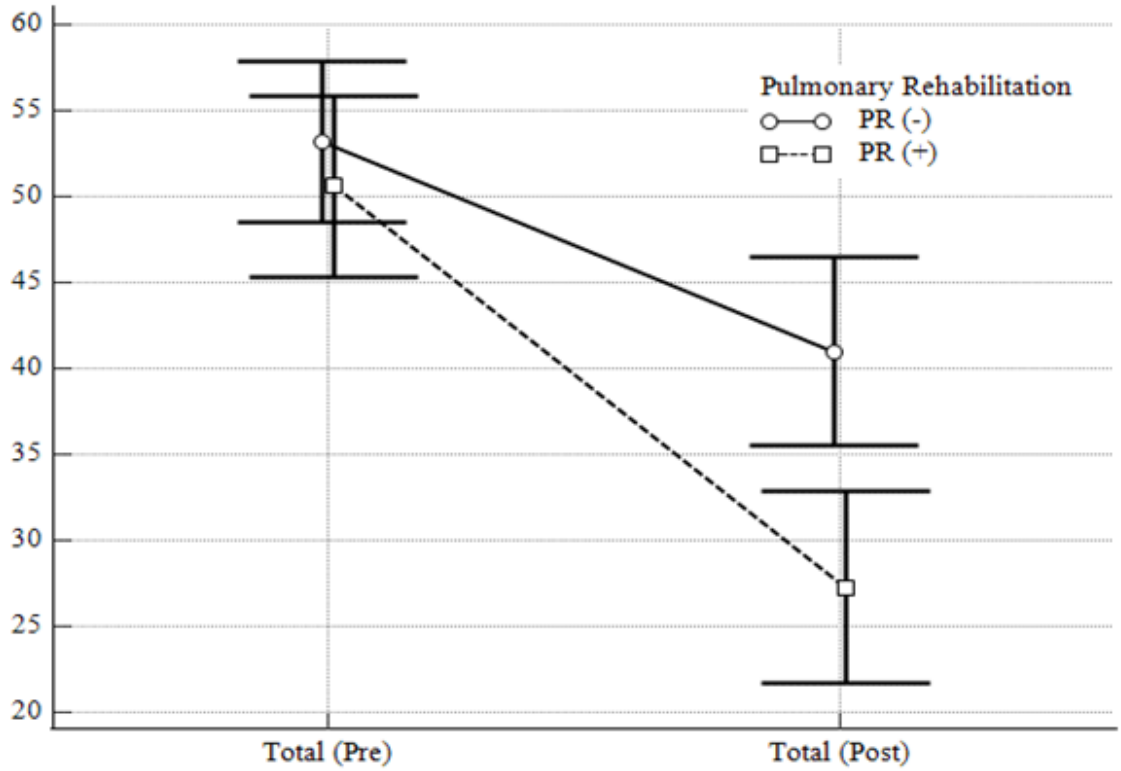

SS-041

Sarkoidozlu hastalarda egzersiz kapasitesini değerlendirmek için 6-dk stepper testini kullanabilir miyiz?

Melih Zeren[1], Rengin Demir[2], Esma Yıldız[2], Sema Nur Atmaca[3], Ersan Atahan[4]
[1]İzmir Bakırçay Üniversitesi, Sağlık Bilimleri Fakültesi, Fizyoterapi ve Rehabilitasyon Bölümü, İzmir
[2]İstanbul Üniversitesi- Cerrahpaşa, Kardiyoloji Enstitüsü, Kardiyoloji Anabilim Dalı, İstanbul
[3]İstanbul Üniversitesi- Cerrahpaşa, Sağlık Bilimleri Fakültesi, Fizyoterapi ve Rehabilitasyon Bölümü, İstanbul
[4]İstanbul Üniversitesi- Cerrahpaşa, Cerrahpaşa Tıp Fakültesi, Göğüs Hastalıkları Anabilim Dalı, İstanbul

GİRİŞ VE AMAÇ:Sarkoidozun klinik seyri oldukça çeşitlilik gösterse de genel yorgunluk ve egzersiz intoleransı en sık karşılaşılan non-spesifik semptomlar arasındadır. Egzersiz kapasitesi bu hastalarda yaşam kalitesinin en önemli belirleyicilerindendir. Bu nedenle, sarkoidozun yönetiminde egzersiz kapasitesinin de yakından takip edilmesi önem arz etmektedir. Pulmoner hastalıklarda egzersiz kapasitesini değerlendirmek için en yaygın kullanılan test 6-dk yürüme testi (6DYT)'dir. Ancak, 6DYT'nin 30 metrelik kesintisiz bir koridor gerektirmesi yoğun klinik pratiğe entegre edilebilmesine engel teşkil etmektedir. Bu çalışmadaki amacımız sarkoidozlu hastalarda muayane odası gibi küçük ortamlarda dahi egzersiz kapasitesini değerlendirmeyi mümkün kılabilecek alternatif bir test sağlamaktır.
YÖNTEM:Sarkoidoz tanısına sahip 36 hasta (yaş: 49±9 yıl; DLCO: 67±16 %pred) ve 18 sağlıklı kontrol 6-dk stepper testi (6DST) ve 6DYT ile değerlendirildi. Güvenirliği değerlendirebilmek adına 6DST 2 kez tekrarlandı. Tüm testlere gösterilen kardiyovasküler ve semptom yanıtları kaydedildi. 6DST'nin ayırıcı yeteneği, sensitivitesi ve geçerliliği alıcı işletim karakteristiği (ROC) analizi ve regresyon analizi kullanılarak değerlendirdi. Güvenilirliğin değerlendirilmesi için sınıf içi korelasyon katsayısı (ICC) hesaplandı. 6DST ve 6DYT'ye gösterilen kardiyovasküler yanıtlar t-test ile karşılaştırıldı.
BULGULAR:ROC analizi 6DST'nin hastaları sağlıklı kontrollerden ayırabildiğini gösterdi (ROC eğrisinin altında kalan alan: 0,74; $p<0,05$). Hastalar 6DST'de sağlıklı kontrollere kıyasla anlamlı şekilde daha kötü performans gösterdi (277±54'e karşı 349±87 adım; $p<0.001$). 6DST, 6DYT'deki varyansın %66'sını açıklayabildi ve iki test arasında "kuvvetli" bir ilişki saptandı ($r=0,812$). İki teste gösterilen SpO2 yanıtları benzerdi, ancak 6DST daha şiddetli kalp hızı, nefes darlığı ve yorgunluk yanıtlarına sebep oldu. 6DST'nin test-tekrar test skorları için hesaplanan ICC 0,990'du ve 6DST'nin 'mükemmel' test-tekrar test güvenilirliğine sahip olduğu saptandı.
SONUÇ:6DST, sarkoidozlu hastalarda egzersiz kapasitesini geçerli ve güvenilir şekilde değerlendirmeyi sağlayan alternatif bir testtir. 6DST'nin 6DYT'ye kıyasla daha şiddetli kalp hızı ve semptom yanıtları yaratması onun fiziksel olarak daha zorlayıcı bir test olduğunu göstermektedir. Bu açıdan, kardiyak sistemin ve fiziksel enduransın üst limitlerini değerlendirmek adına 6DST, 6DYT'ye kıyasla daha avantajlı bir konumda olabilir. 6DST, sadece basit bir 'stepper' cihazı gerektirdiğinden dolayı her ortamda egzersiz kapasitesinin ölçülebilmesine olanak sağlar. Bu test, sarkoidozlu hastaların rutin takibine egzersiz kapasitesi ölçümlerini entegre etmeye yardımcı olabilir.

6-dk stepper testinin uygulanışı

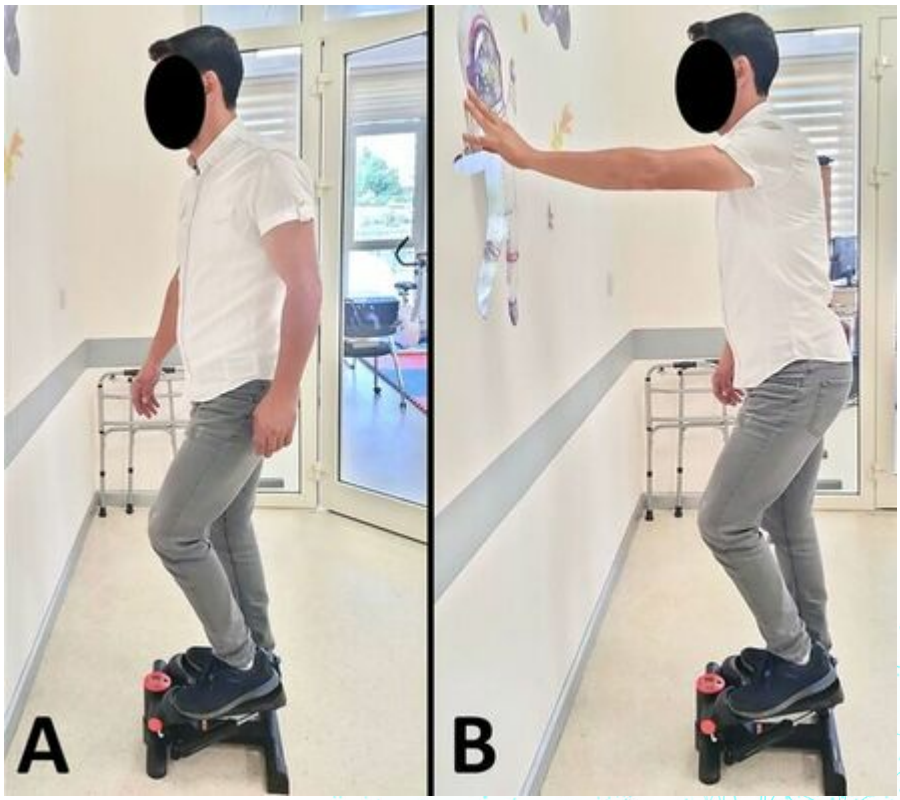

SS-042

Sigara İçiminin HDL Monosit Oranı ve Kardiyovasküler Risk Düzeyiyle İlişkisi

Burcu Akkök[1], Esra Yarar[2]
[1]Göğüs Hastalıkları, Kahramanmaraş Sütçü İmam Üniversitesi
[2]Göğüs Hastalıkları, Necip Fazıl Şehir Hastanesi

GİRİŞ VE AMAÇ:Çalışmamızda HDL monosit oranının (HMO) sigara kullanan ve kullanmayan hastalarda kardiyovasküler hastalık riskiyle ilişkisini ortaya koymayı amaçladık.
YÖNTEM:Çalışmamıza 41 sigara içen ve 18 sigara içmeyen toplam 59 hasta dahil edildi. Hastalar sigara içme durumuna göre sigara kullanan ve kullanmayan (kontrol grubu) olarak iki gruba ayrıldı. Hastaların demografik özelliklerinin yanında laboratuvar tetkiklerinde HDL ve monosit değerleri hastane veritabanından elde edildi. İstatistiksel analizler SPSS 20.0 kullanılarak yapıldı.
BULGULAR:Gruplar arasında yaş, cinsiyet, HMO açısından anlamlı fark saptanmadı (p=0,609). Sigara içenlerde paket-yıl hesaplamasıyla sigara yükü fazla olan hastalarda bakılan HMO korelasyonu açısından anlamlı fark saptanmadı (p=0,583). HDL düzeyi ortalamaları açısından iki grup arasında anlamlı fark saptanmadı (p=0,593). Hastaların 6 ay içinde yeni tanı kardiyovasküler hastalık tespiti açısından bakıldığında, kardiyak tanı ile HMO arasında negatif yönde bir korelasyon saptanmıştır ancak bu ilişki istatistiksel olarak anlamlı değildir (r=-0,067, p=0,623).
SONUÇ:Çalışmamız sigara kullanımının HMO üzerine etkisi olmadığını göstermiştir. Bunun nedeni hasta sayılarının az olması olarak değerlendirilmiş, bu ilişkiyi analitik değerlendirmek için daha büyük ölçekli çalışmalara ihtiyaç olduğu kanısına varılmıştır.

SS-043

Obez ve Obez Olmayan Obstrüktif Uyku Apne Sendromlu Hastalarda Küçük Hava Yolu Direnci

Aytan İsmayilova[1], Nigar Aliyeva[1], Tamer Alhelou[1], Ayşenur Özdil[2], Nejdiye Güngördü[1], Ersan Atahan[1], Şermin Börekçi[1], Bilun Gemicioğlu[1]

[1]İstanbul Üniversitesi Cerrahpaşa /Cerrahpaşa Tıp Fakültesi, Göğüs Hastalıkları Anabilim Dalı, İstanbul

[2]İstanbul Üniversitesi Cerrahpaşa /Cerrahpaşa Tıp Fakültesi, Halk Sağlığı Anabilim Dalı, İstanbul

GİRİŞ VE AMAÇ:: Obstrüktif uyku apne sendromu (OUAS), uyku esnasında solunum çabasının sürmesine rağmen ağız ve burunda hava akımında kısıtlanma (hipopne) veya durma (apne) ile karakterize olan yaygın uykuda solunum bozukluğudur. OUAS riskinin, beden kitle indeksi (BKI)>29 kg/m2 olan hastalarda 8-10 kat arttığı bildirilmektedir. Obez ve obez olmayan OUAS'lı hastalarda küçük hava yollarındaki patolojik değişikler ile ilgili bilgiler kısıtlıdır. Bu çalışmada obez ve obez olmayan OUAS'lı hastalarda impuls osilometri (IOS) ile küçük hava yollarındaki küçük hava yollarındaki patolojik değişiklerin erken dönemde saptaması amaçlamıştır.
YÖNTEM:Kasım 2021-Mart 2022 tarihleri arasında uyku polikliniğine başvuran orta ve ağır OUAS tanılı hastalardan, spirometri ve IOS ile küçük havayolu direnci ölçümü yapılan 34 hasta çalışmaya alındı. Hastalar, VKİ'i >30 kg/m2 (obez) ve VKİ'i ≤30 kg/m2 (normal) olmak üzere iki gruba ayrıldı. Her iki grup; yaş, cinsiyet, sigara öyküsü, komorbiditeler, solunum fonksiyon testi
parametreleri ve IOS sonuçları açısından SPSS 21.0 istatistik programı kullanılarak karşılaştırıldı.
BULGULAR:Yaş ortalaması 47.7±11.5 olan 34 olgunun %29.4'ü erkek, %70.6'sı kadın olup, obez grup 17 olgu içermekteydi. Obez grubun yaş ortalaması 48.9±10.3, obez olmayan grubun yaş ortalaması ise 46.4 ± 12.8 idi. İki grup karşılaştırıldığında; FEV3, R5, R5-R20, Fres değerlerinde istatistiksel olarak anlamlı farklılık saptandı ($p<0.05$) (Tablo 1).
SONUÇ:OUAS küçük hava yollarında meydana gelen fibroenflamatuvar reaksiyona neden olmaktadır. Literatürde OUAS'ta küçük hava yolu direncinde artma olduğunu gösteren çalışmalar mevcuttur. Bizim çalışmamızda da obez ve obez olmayan OUAS'lı hastalarda IOS ile özellikle obez grupta küçük hava yollarındaki direncin arttığı desteklenmiştir.

Tablo 1: Obez olan ve obez olmayan hastaların sosyodemografik özellikleri, SFT ve IOS değerlerinin karşılaştırılması

Klinik parametre	BMI ≤ 30olan hastalar (n=17)	BMI >30olan hastalar (n=17)	p
Yaş, *Ortalama ± SD*	48,9 ± 10,3	46,4 ± 12,8	0,413**
Cinsiyet, *n (%)*			0,132*
Kadın	7 (70)	3 (30)	
Erkek	10 (41,7)	14 (58,3)	
Sigara içme durumu, *n (%)*			0,753*
İçmemiş	6 (54,5)	5 (45,5)	
aktif	7 (53,8)	6 (46,2)	
burakmış	4 (40)	6 (60)	
FVC (ml), *Ortalama ± SD*	3,9 ± 1,4	4,7 ± 1,1	0,085*
FVC (%),*Ortalama ± SD*	102,9 ± 19,3	109,7 ± 13,7	0,25***
FEV1 (ml), *Ortalama ± SD*	3,1 ± 1,1	3,9 ± 1	0,062**
FEV1 (%),*Ortalama ± SD*	95,3 ± 21,9	106,2 ± 12,3	0,057**
MEF25–75, *Ortalama ± SD*	2,9 ± 1,6	3,6 ± 1,3	0,161***
FEV3, *Ortalama ± SD*	3,5 ± 1,4	4,5 ± 1,3	**0,034****
FEV6, *Ortalama ± SD*	2,9 ± 1,6	3 ± 2,1	0,946**
R5 (%),*Ortalama ± SD*	248,2 ± 89,3	182,5 ± 86,1	**0,026****
R20 (%), *Ortalama ± SD*	205,6 ± 73,4	177,5 ± 71,1	0,14**
R5–R20 (%),*Ortala ± SD*	41,8 ± 30,5	19,1 ± 13,8	**0,004****
x5Hz (%),*Ortalama ± SD*	547 ± 2441	−984,3 ± 20717	0,919**
Fres, *Ortalama ± SD*	22,1 ± 6	15,7 ± 6,3	**0,005****

*Pearson ki-kare testi, **Mann-Whitney U testi, ***Bağımsız iki grup t testi

SS-044

Geleneksel risk faktörlerinin yokluğunda OUA şiddetini tahmin etmek için trigliserit-glikoz indeksini kullanabilir miyiz?

Sinem Nedime Sökücü[1], Şenay Aydın[1], Celal Satıcı[1], Seda Tural Önür[1], Cengiz Özdemr[2]
[1]SBU Yedikule Göğüs Hastalıkları ve Göğüs Cerrahisi Eğitim ve Araştırma Hastanesi
[2]Liv Hastanesi, Vadi İstanbul

GİRİŞ VE AMAÇ:Obstrüktif uyku apne sendromu (OUA), artmış insülin direnci ile ilişkilidir. Çalışmamızda non-diyabetik, non-obez ve metabolik sendromu olmayan hastalarda insülin direncinin bir belirteci olduğu gösterilen trigliserit-glikoz indeksi (TyG) ile OUA şiddeti arasındaki ilişkiyi değerlendirdik
YÖNTEM:Geniş bir OUA hasta grubuyla retrospektif bir kohort çalışması planlandı. Bu çalışmaya 1527 hasta dahil edildi. OSA'nın bağımsız öngörücülerini ortaya çıkarmak için tek değişkenli ve çok değişkenli analizler kullanıldı.
BULGULAR:Ortalama yaş 43.9 ± 11.1 (15-90) olup, %81.5'i erkekti. Hastalar apne hipopne indeksi (AHİ) ile değerlendirildiğinde, hastaların 353'ü (%23,1) kontrol grubuna dahil edilmiş olup, hastaların %32,4'ü hafif OUA, %23,5'i orta OUA ve %21,0'ı şiddetli OUA idi. OUA hastaları ile karşılaştırıldığında kontrol olgularında TyG değerleri istatistiksel olarak anlamlıydı (p=0,001)(şekil 1). Oksijen Desatürasyon İndeksi (ODI), AHI, minimum Sat %O2 ve TST90 ortalama değerleri, TyG indeksi tertillerine göre istatistiksel olarak anlamlı bulundu (p: 0.000; p:0.000; p:0.000; p:0.003). OSA'yı öngörmek için optimal bir TyG indeksi eşik değeri 8.615 (AUC 0.638, p =0.001) olarak bulundu (Şekil 2). Çok değişkenli lojistik regresyon analizinde; ileri yaş, erkek cinsiyet ve yüksek vücut kitle indeksi (BMI) ile birlikte, TyG'nin OSA ile bağımsız olarak ilişkili olduğu bulundu.(OR: 1.58, CI:1.206-2.073, p =0.001) (Tablo 1).
SONUÇ:TyG indeksi, OUA riski ile bağımsız olarak ilişkiliydi. Özellikle ağır OUA'yı ayırt etmek ve bekleme listelerinde öncelik sırasına koymak için ucuz ve rutin olarak temin edilebilen bir biyobelirteç olarak kullanılabilir.

Can we use triglyceride glucose index for predicting severity of OSA in the absence of traditional risk factors?

Sinem Nedime Sökücü[1], Şenay Aydın[1], Celal Satıcı[1], Seda Tural Önür[1], Cengiz Özdemr[2]
[1]University of Health Sciences Yedikule Chest Disease and Thorasic Surgery Training and Research Hospital
[2]Liv Hospital, Vadi İstanbul

BACKGROUND AND AIM:Obstructive sleep apnea syndrome (OSA) is associated with increased insulin resistance. In our study we evaluated the relation between trigylyceride–glucose index (TyG) which is showed to be a marker of insulin resistance and severity of OSA in non-diabetic, non-obese and non-metabolic syndrome patients.
METHODS:A retrospective cohort study was planned with a large group of OSA patients. 1527 patients were included in this study. Univariate and multivariate analyses were used to reveal independent predictors of having OSA.
RESULTS:Mean age was 43.9 ± 11.1 (15-90), and 81.5% of them were male. When patients were evaluated by Apne hypopnea index (AHI), 353 (23.1%) of patients were included in control group and 32.4% were mild OSA, 23.5% were moderate OSA, and 21.0% were severe OSA. TyG values in control cases compared with OSA patients were statistically significant (p=0.001). (figure 1) Mean value of Oxygen Desaturation Index (ODI), AHI, mimimum Sat O2%, and (TST90) were found to be statistically significant due to TyG index tertiles (p: 0.000; p:0.000; p:0.000; p:0.003). An optimal TyG index cut-off value for predicting OSA was found to be 8.615 (AUC of 0.638, p =0.001). (figure 2) In multivariate logistic regression analysis; along with an older age, male gender and a high body mass index (BMI), TyG was found to be independently associated with having OSA.(OR: 1.58, CI:1.206-2.073, p =0.001) (Table 1)
CONCLUSIONS:TyG index was independently associated with the risk of having OSA. It might be used as a cheap and routinely available biomarker especially for distinguishing severe OSA and prioritize them in the waiting lists.

Şekil 1
Figure 1

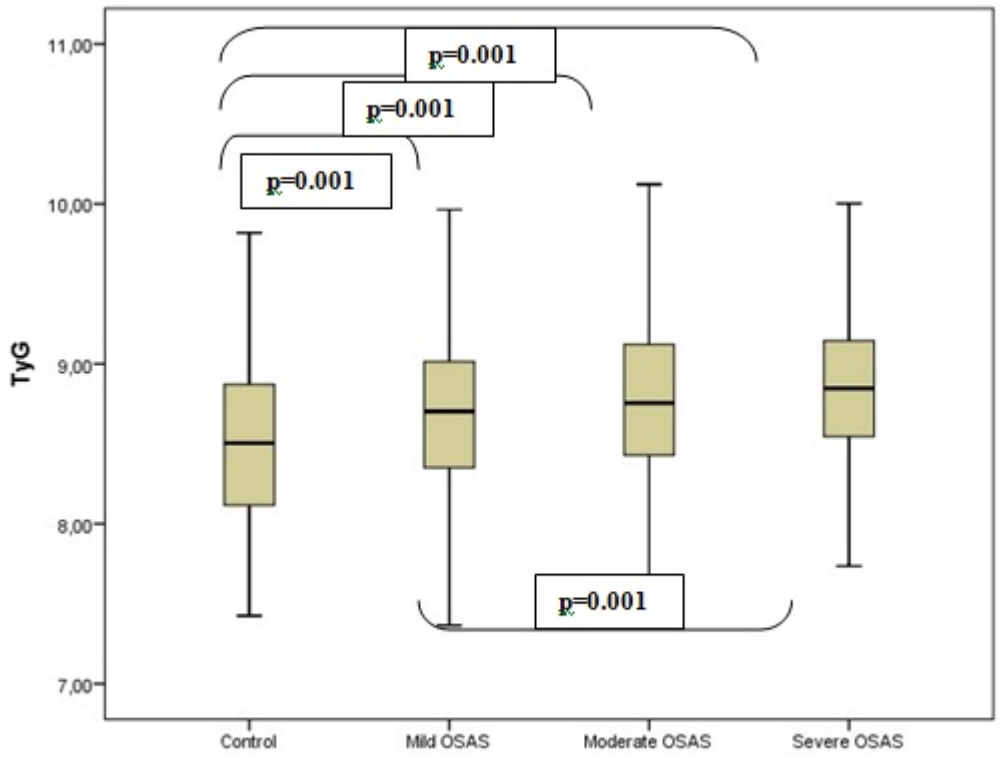

TyG değerlerinin OUA şiddetine göre çizim grafiği ile karşılaştırılması
Comparison of TyG values according to OSA severity by plot graph

Şekil 2
Figure 2

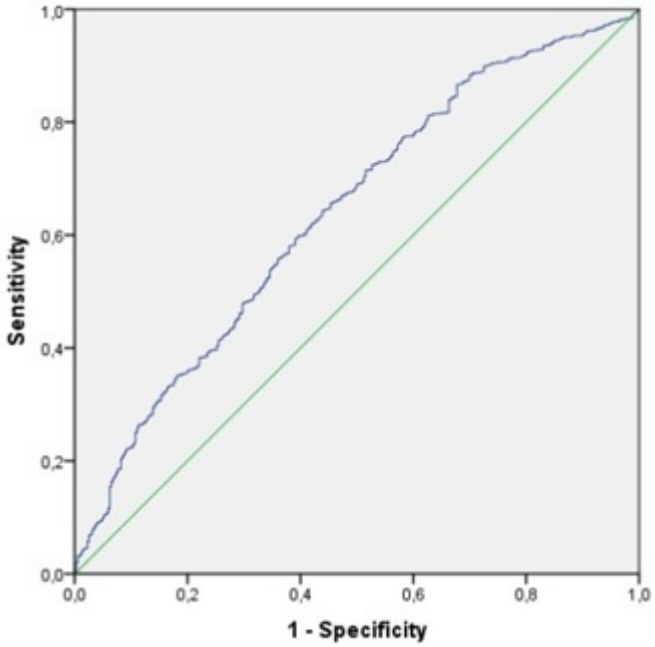

OSA'yı tahmin etmekte kullanılabilecek optimal TyG indeksinde ROC eğrisi
ROC curve at the optimal TyG index that can be used to estimate OSA

Tablo 1

	OR	CI(95%)	p value
Yaş (yıl)	1.05	1.041 - 1.068	<0.001*
Cinsiyet (erkek)	3.97	2.902 - 5.450	<0.001*
TgG	1.58	1.206 - 2.073	0.001*
Sigara	1.07	0.816 - 1.407	0.62
BMI (kg/m2)	1.20	1.144 - 1.277	<0.001*

OUA riski açısından bağımsız değişkenlerinin değerlendirildiği çoklu lojistik regresyon analizi

SS-046

Obstrüktİf Uyku Apne Sendromlu Olgularda Sİstemİk İmmün İnflamasyon İndeksİnİn (Sİİİ) Önemİ

Ayshan Mammadova[1], Zeynep Yalçınkaya[2], Oğuz Köktürk[1]
[1]Gazi Üniversitesi Gögüs Hastalıkları Anabilim dalı
[2]Afyonkarahisar Merkez Toplum Sağlığı Merkez

GİRİŞ VE AMAÇ:Sistemik immün inflamasyon indeksi (Sİİİ); tam kan parametreleri ile oluşturulmuş, vücudun kapsamlı bağışıklık durumunu yansıtan yeni nesil bir inflamasyon belirteçidir. Obstrüktif uyku apne sendromu (OSAS) ise hem lokal, hem de sistemik inflamasyonla seyreden bir hastalıktır. Bu olgularda inflamasyon belirteçlerindeki değişiklikleri saptamak; uykuda solunum bozukluğunun şiddetini, ilişkili sistemik inflamasyonu ve komorbiditelerin varlığını tahmin etmemize yardımcı olabilir. Bu çalışmada, OSAS tanısı alan olgularda Sİİİ'nin önemini araştırmayı amaçladık.
YÖNTEM:Horlama, tanıklı apne, gündüz aşırı uyku hali yakınmaları ile Ocak 2017- Temmuz 2022 tarihleri arasında uyku merkezimize başvuran; polisomnografi (PSG) ve tam kan sayımı tetkikleri yapılmış olan olgular retrospektif olarak tarandı. Tam kan sayımı değerlerinde trombosit x nötrofil / lenfosit oranı Sİİİ olarak tanımlandı. Çalışmaya uygunluk kriterlerini karşılayan 126 olguda PSG bulguları (yaş, cinsiyet, vücut kitle indeksi (VKİ), apne-hipopne indeksi (AHİ), ortalama oksijen satürasyonu) Sİİİ ile karşılaştırıldı. AHİ değerine göre olgular 4 gruba ayrıldı; AHİ<5, 5-14, 15-29 ve ≥30 şeklinde, sırasıyla basit horlama, hafif, orta ve ağır dereceli OSAS olarak gruplandırıldı. Sİİİ değerinin OSAS için tanısal değer taşıyıp taşımadığının ve bu amaçla kullanılıp kullanılamayacağının belirlenmesinde ROC analizinden yararlanıldı. İstatistiksel anlamlılık düzeyi p<0,05 olarak kabul edildi.
BULGULAR:Çalışmaya 78'i (%61,9) erkek, 48'i (%38,1) kadın toplam 126 olgu dahil edildi. Toplam 92 olguda ek hastalık bulunduğu saptandı. En sık görülen hastalıklar 57 olguda hipertansiyon, 35 olguda diyabetes mellitus, 13 olguda koroner arter hastalığı olarak belirlendi. Tüm olguların ortalama AHİ değeri 30,48±2,51 ve ortalama arteriyel O_2 satürasyonu (SpO_2) %89,99±0,74 idi. Yapılan korelasyon analizinde, toplam uyku süresinde SpO_2'nin %90'ın altında olduğu yüzde arttıkça Sİİİ'nin de istatistiksel olarak anlamlı şekilde arttığı görüldü (p<0,05, r=0,185). OSAS gruplarının ortalama Sİİİ değerlerine bakıldığında AHİ değeri ile ortalama Sİİİ değeri arasında istatistiksel olarak anlamlı ilişki bulundu (Tablo-1). Yapılan korelasyon analizinde, AHİ değeri arttıkça Sİİİ değerinin de arttığı saptandı (p<0,001, r=0,347). OSAS'lı olgularda Sİİİ; cut off değeri 492,34 olarak alındığında, AHİ≥30 olan ağır OSAS olgularını öngörmede %74,5 sensitif, %64,0 spesifik bulundu (p<0,001, AUC=0,722) (Grafik-1).
SONUÇ:Sİİİ ile OSAS ağırlığı arasında istatistiksel olarak anlamlı ilişki saptandı. Sİİİ rutin kan analizlerinde bulunan parametrelerden kolayca hesaplanabildiği için, OSAS olgularında gözlenen kronik sistemik inflamasyonu ortaya koymak amacıyla basit ve ucuz bir biyobelirteç olarak kullanılabileceği kanaatine varıldı.

Grafik 1. AHİ≥30 olan Ağır OSAS'lı olgularda Sİİİ değerinin ROC analizi

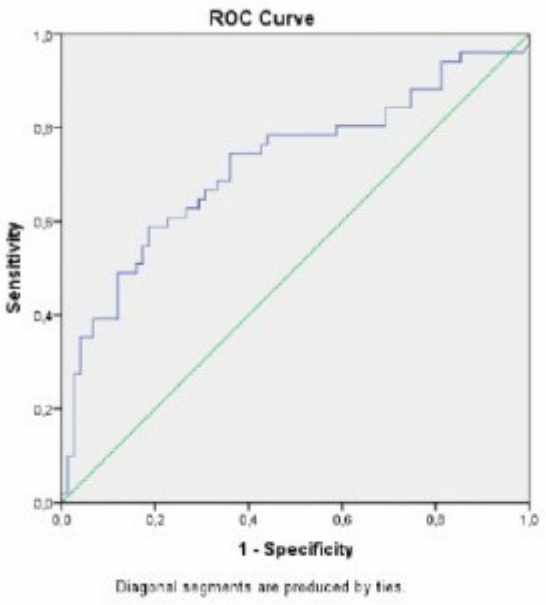

Tablo 1. Hastaların demografik verileri ve Sİİİ değerleri

OSAS Grupları	Cinsiyet n (%)		Yaş (Ort ± SS)	VKİ n (%)		Ortalama SpO_2 (%)	Minimum SpO_2 (%)	Maksimum SpO_2 (%)	Sİİİ (Ort ± SS)
	Erkek	Kadın		<30	≥30				
AHİ<5 (n=22) (B.Horlama)	9 (11,5)	13 (27,1)	47,91±11,58	11 (50,0)	11 (50,0)	88,95±18,36	85,86±3,50	96,95±1,86	509,32±211,03
AHİ:5-14 (n=30) (Hafif OSAS)	20 (25,6)	10 (20,8)	46,57±10,83	18 (60,0)	12 (40,0)	92,07±1,94	82,06±5,66	97,36±1,37	423,55±165,95
AHİ:15-29 (n=24) (Orta OSAS)	17 (21,8)	7 (14,6)	54,54±12,91	7 (30,4)	16 (69,6)	89,47±5,51	73,95±12,14	96,30±2,61	535,44±288,16
AHİ≥30 (n=50) (Ağır OSAS)	32 (41,0)	18 (37,5)	54,40±13,33	13 (25,5)	38 (74,5)	89,44±3,66	71,18±11,20	97,13±1,70	739,22±327,69
p değeri	0,151		0,017[a]	0,001		<0,001[b]	<0,001[c]	0,338	<0,001*

OSAS: Obstrüktif uyku apne sendromu, Ort ± SS: Ortalama ± standart sapma, VKİ: Vücut kitle indeksi, SpO_2: Arteriyel oksijen satürasyonu, Sİİİ: Sistemik immün inflamasyon indeksi, AHİ: Apne-hipopne indeksi

[a] Yaş ortalamasında AHİ=5-14 olan grup ile AHİ ≥30 olan grup arasında istatistiksel olarak anlamlı fark vardır.
[b] Ortalama SpO_2 değerinde AHİ=5-14 olan grup ile AHİ≥30 olan grup arasında istatistiksel olarak anlamlı fark vardır.
[c] Min SpO_2 (%) değerinde AHİ <5 olan grup ile AHİ=5-14, AHİ=15-29 ve AHİ ≥30 olan gruplar arasında istatistiksel olarak anlamlı fark vardır.
*Sİİİ ortalamasında AHİ≥30 olan grup ile AHİ <5 ve AHİ=5-14 olan gruplar arasında istatistiksel olarak anlamlı fark vardır.

SS-047

Obstrüktif Uyku Apnesi Hastalarında Pletelectrit Düzeylerin Hastalık Şiddetiyle İlişkisi

Nurcan Kırıcı Berber, Ayşegül Altıntop Geçkil, Erdal İn
Malatya Turgut Özal Üniversitesi Göğüs Hastalıkları AD.

GİRİŞ VE AMAÇ:Ostrüktif uyku apnesi (OSA), kardiyovasküler olayların gelişimi için bağımsız bir risk faktörüdür. Hastalık şiddeti arttıkça kardiyovasküler hastalıkların arttığı bilinmektedir. Trombosit aktivasyonu ve inflamasyon, OSA ile kardiyovasküler hastalıklar arasındaki ilişkide rol oynayan mekanizmalardır. Trombosit büyüklüğü ile ilgili parametreler trombosit aktivitesini yansıtır ve trombosit indeksleri olarak adlandırılır. Platelectrit, eritrosit kütlesinin göstergesi olan hematokritin trombositlerdeki analoğudur ve trombosit sayısı ve ortalama trombosit hacmi (MPV) kullanılarak hesaplanır. Trombosit plak oluşumunun trombosit sayısından ziyade büyük ölçüde trombosit kütlesi ile ilişkili olduğu düşünülmektedir. Platelectrit, primer hemostazın daha iyi değerlendirilmesi için ek bilgi sağlayabilir. Son yıllarda kardiyovasküler, serebrovasküler, inflamatuar ve tromboembolik hastalıklarda trombosit indekslerinin inflamatuar belirteç olarak kullanılabileceğini öne süren çalışmaların sayısı giderek artmaktadır. Bu çalışmanın amacı, kardiyovasküler hastalığı olmayan OSA hastalarında Platelectrit düzeylerinin saptanması ve hastalık şiddetiyle olası ilişkisinin analiz edilmesidir.
YÖNTEM:Bu çalışmaya son 6 ay içerisinde uyku bozukluğu merkezine yatırılıp OSA tanısı konulmuş ve çalışma kriterlerini karşılayan ardışık 150 hasta alındı. OSA hastaları apne-hipopne indeksine (AHİ) göre hafif-orta (AHİ: 5-30) ve ağır (AHİ>30 olmak üzere 2 gruba ayrılarak incelendi. Kontrol grubu ise OSA hastaları ile benzer özelliklerde, uyku merkezine başvurmuş ve polisomnografi sonuçları ile OSA tanısı dışlanan (AHI<5) 50 hastadan oluşturuldu.
BULGULAR:OSA hastaları ile kontrol grubu arasında cinsiyet ve yaş açısından istatistiksel olarak anlamlı fark saptanmadı. Ağır OSA, hafif-orta OSA ve kontrol grubunda platelectrit düzeyleri sırasıyla 0.29±0.05, 0.26±0.06 ve 0.25±0.05 olarak saptandı. Ağır OSA grubunda platelectrit düzeyleri, hafif-orta OSA ve kontrol grubuna göre istatistiksel olarak anlamlı düzeyde yüksek saptandı (sırasıyla p=0.018 ve p=0.001). Hafif-orta OSA ve kontrol grupları arasında ise platelectrit düzeyleri açısından anlamlı farklılık gözlenmedi (p>0.05). AHİ düzeyi ile platelectrit düzeyleri arasında pozitif yönde korelasyon olduğu görüldü (r=0.385, p<0.001). Platelectrit için eşik değer 0.26 olarak alındığında, %73 duyarlılık ve %55 özgüllük ile şiddetli OSA hastalarını öngördüğü saptandı (AUC:0.653 %95Cl:0.542-0.764; p=0.01).
SONUÇ:Plateletcrit düzeylerinin ağır OSA hastalarında hafif-orta OSA ve kontrol grubuna göre yüksek ve hastalık şiddetiyle ilişkili olduğu saptanmıştır. Platelectrit hastalık şiddetinin tahmin edilmesinde kullanılabilecek basit ve yararlı bir belirteç olabilir.

Figur 1.

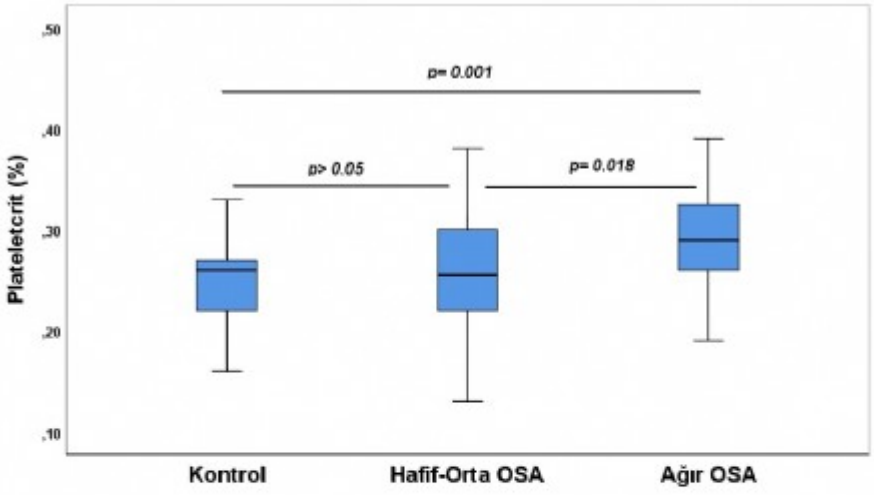

Kontrol olguları, hafif-orta OSA ve Ağır OSA hastalarının plateletcrit düzeylerinin boxplot grafiği

Figür 2.

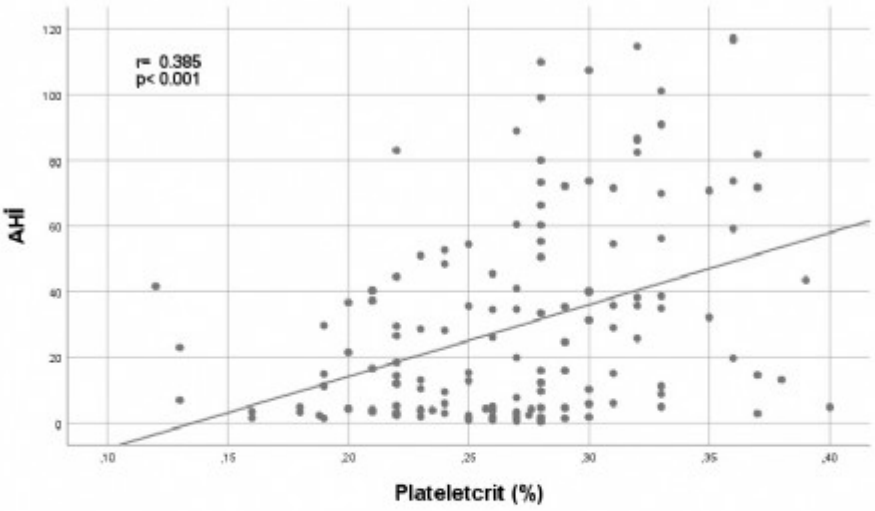

AHİ ve Platelectrit düzeylerinin korelasyon grafiği

Tablo 1

	Kontrol (n=50)	Hafif-Orta OSA (n=40)	Ağır OSA (n=60)	p
Yaş	44,4 ± 9,9	43,1 ± 11,9	50,3 ± 10,8	0,002
Lökosit	7,5 ± 2,3	7,8 ± 2,2	8,4 ± 2.4	>0.05
Hemogram	14,8 ± 1,4	15,3 ± 1,2	15,1 ± 1,2	>0.05
Trombosit	253,1 ± 56,2	258,2 ± 53,7	272,7 ± 62,9	>0.05
MPV	10,1 ± 1,0	10,1 ± 0,8	10,5 ± 0,8	0,017
PDW	12,6 ± 2,4	11,8 ± 1,6	11,9 ± 2,3	>0.05
Plateletcrit	0,25 ± 0,04	0,26 ± 0,06	0,29 ± 0,05	0,001

OSA hastalarının ve kontrol grubunun demografik özellikleri ve temel laboratuar verilerinin karşılaştırılması

Table 1

	OR	CI (95 %)	p değeri
Age (years)		1.041 - 1.068	<0.001*
Gender (male)	3.97	2.902 - 5.450	<0.001*
TgG	1.58	1.206 - 2.073	0.001*
Ever smoker	1.07	0.816 - 1.407	0.62
BMI (kg/m2)	1.20	1.144 - 1.277	<0.001*

Multiple logistic regression analysis evaluating the independent variables of having OSA

SS-048

Ara yoğun bakım ünitesinde solunum yetmezliği nedeni ile non-entübe takip edilen covid -19 hastalarında gelişen barotravma prevalansı ve barotravmaya etki eden faktörlerin saptanması

Gül Ünalan[1], Ayşe Bahadır[1], Sinem İliaz[2], Sibel Yurt[1], Mehmet Akif Özgül[1]
[1]Başakşehir Çam ve Sakura Şehir Hastanesi,Göğüs Hastalıkları Ana Bilim Dalı,İstanbul
[2]Memorial Hastanesi,Göğüs Hastalıkları Ana Bilim Dalı,İstanbul

GİRİŞ VE AMAÇ:SARS-COV 2 virüsünün neden olduğu COVID 19 hastalığına bağlı olarak pnömotoraks (pnx)ve pnömomediasten (pnm) geliştiği bilinmektedir. COVID 19 bağlı barotravma gelişimini inceleyen çalışmalarda ventile hastalarda olduğu kadar nonventile hastalarda da geliştiğinin gösterilmesi patogenezde barotravma dışında faktörlerin etkili olduğunu göstermekle beraber,barotravmaya yol açan mekanizma tam olarak bilinmemektedir. Bu nedenle çalışmamızda ara yoğun bakım ünitesinde takip ettiğimiz non-entübe NIMV veya HFNO alan hastalarda primer amaç COVID -19 bağlı barotravma prevalansını belirlemek sekonder amaç barotravmaya neden olan faktörleri ve klinik sonuçları değerlendirmek idi.
YÖNTEM:Çalışmaya Ocak 2021-Aralık 2021 tarihleri arasında 2.basamak YBU'de takip edilen toplam 283 hasta dahil edildi. Hastaların demografik özellikler (yaş, cinsiyet, ek hastalıklar), radyolojik bulguları, solunum desteği(HFNO,NIMV), uygulanan tedavi, total ve 28 günlük mortalite,YBU kalış günü retrospektif olarak kayıtlardan elde edildi. Hastalar barotravma gelişen (grup 1) ve gelişmeyen (grup2) olarak iki gruba ayrıldı. İstatiksel analiz için SPSS for Windows versiyon 22 kullanıldı. P değeri <0.05 ise istatiksel anlamlı olarak kabul edildi
BULGULAR:Ara YBU de takip ettiğimiz hastalarımızda barotravma oranımız %8.1 (n:23) idi. NIMV alanların %7.6'sında, HFNO alanların %6.8 'sinde barotravma saptandı. Gruplar arasında yaş, cinsiyet,ek hastalık, radyolojik tutulum ve uygulanan antisitokin ve antienflamatuar tedavi açısından fark saptanmazken, Grup 1 de olan olguların grup 2 de olan olgulara göre eozinofil düzeyi yüksek, fibrinojen ve albümin düzeyleri istatiksel olarak düşük bulundu. (p<0.001). Grup 1'de grup 2'e göre YBU de yatış günü daha uzun (p<0.001), ilk 28 günlük (p<0.008) ve genel mortalite oranının (p<0.014) daha fazla olduğu saptandı.
SONUÇ:Sonuçlarımız, COVID-19'a bağlı oluşan pnx ve pnm gibi komplikasyonların gelişmesine barotravma dışında etki eden faktörlerin varlığını desteklemektedir. Bu konuda yapılacak randomize kontrollü çalışmalara ihtiyaç bulunmaktadır.

SS-049

Erken dönemde uygulanan sitokin filtrasyonu mortaliteyi azaltabilir mi?

Asiye Yavuz[1], Behiye Deniz Kosovalı[1], Nevzat Mehmet Mutlu[1], Aziz Gümüş[2]
[1]Ankara Şehir Hastanesi, Yoğun Bakım Kliniği, Ankara
[2]Rize Recep Tayyip Erdoğan Üniversitesi, Göğüs Hastalıkları Anabilim Dalı, Rize

GİRİŞ VE AMAÇ:Yoğun bakımda takip edilen şiddetli COVID-19 vakalarında mortalite oldukça yüksektir(1). Mortaliteyi azaltmaya yönelik bir çok tedavi yöntemleri geliştirilmeye çalışılmaktadır. Sitokin fırtınası gelişmiş hastada sitokin filtre uygulaması inflamatuvar mediatör ve sitokin düzeyinde azalma sağlayarak inflamasyonun kontrol edilmesine, şok tablosunun düzelmesine katkı sağlayabilmektedir (2). Çalışmadaki amacımız yoğun bakımda takip edilen büyük çoğunluğu COVID-19 PCR pozitif vakalarda sitokin filtrelerinin etkinliğini araştırmaktır.
YÖNTEM:Yoğun bakım ünitesinde takip edilen ve hiperniflamasyon veya sitokin fırtınası özellikleri taşıyan 196 yoğun bakım hastası çalışmaya alındı. Hastaların verileri retrospektif olarak incelendi. Tüm hastalara en az bir en fazla 5 seans olmak üzere tamamına sitokin filtrasyon tedavisi uygulandı. Hastaların demografik özellikleri, komorbiditeleri, uygulanan tedavi yöntemleri kaydedildi. Filtre öncesi ve sonrası oksijen satürasyonları ve interlökin- 6, CRP, ferritin, d-dimer ve prokalsitonin ölçümleri yapıldı.İnflamasyon belirteçlerinin ölçümü yapıldı. Ölen ve hayatta kalan hastaların özellikleri karşılaştırıldı. Mortalite ile ilişkili faktörler belirlendi.
BULGULAR:Tüm hastaların yaş ortalaması 59.8±11.7 ve hastaların 44(%22.4)'u kadınlardan oluşmakta idi. En sık komorbidite olarak hipertansiyon 95 (%48) hastada saptandı. Ortalama 2.62±0.84 kez sitokin filtresi uygulandı. Takiplerde hastaların 162(%82.7)'si öldü. Semptom başlangıcı ile filtre uygulaması arasındaki süre hayatta kalanlarda 11.1±3.2 gün iken ölenlere 14.7±5,9 gün olarak saptandı. Aradaki fark anlamlı idi (p:0.001) (Tablo 1). Ayrıca hayatta kalanlarda uygulanan filtre seans sayısı, ölenlerden daha fazla olarak saptandı (sırasıyla 2.91±0.75 ve 2.56±0.84, p:0.020). Sitokin filtre uygulamasıyla interlökin-6 düzeyinde azalma olurken, oksijen satürasyonlarında ve oksijen satürasyonu/FiO2 (SpO2/FiO2) oranında anlamlı yükselme saptandı. Mortalite ile ilişkili faktörler incelendiğindi sepsis varlığı mortalite için en önemli prediktör olduğu görüldü. Semptom başlangıcı ile sitokin filtresi uygulaması arasındaki süre ölümle ilişkili bulundu. Sitokin filtresi uygulama süresi uzadıkça mortalite de artmaktaydı.
SONUÇ:Yoğun bakımda takip edilen viral sepsis, ön planda COVID-19 vakalarında mortalite oranları oldukça yüksek seyretmektedir. Bakteriyel sepsis varlığında ve/veya İMV uygulanan hastalarda mortalite oranları artmaktadır. Sitokin filtrasyon tedavisinin zamanlamasında geç kalınmaması ve eşlik eden bakteriyel sepsisin olmamasının mortaliteyi azalttığı bu çalışmadan elde edilen sonuçlarla özellikle vurgulanmak istenmiştir.

Tablo 1

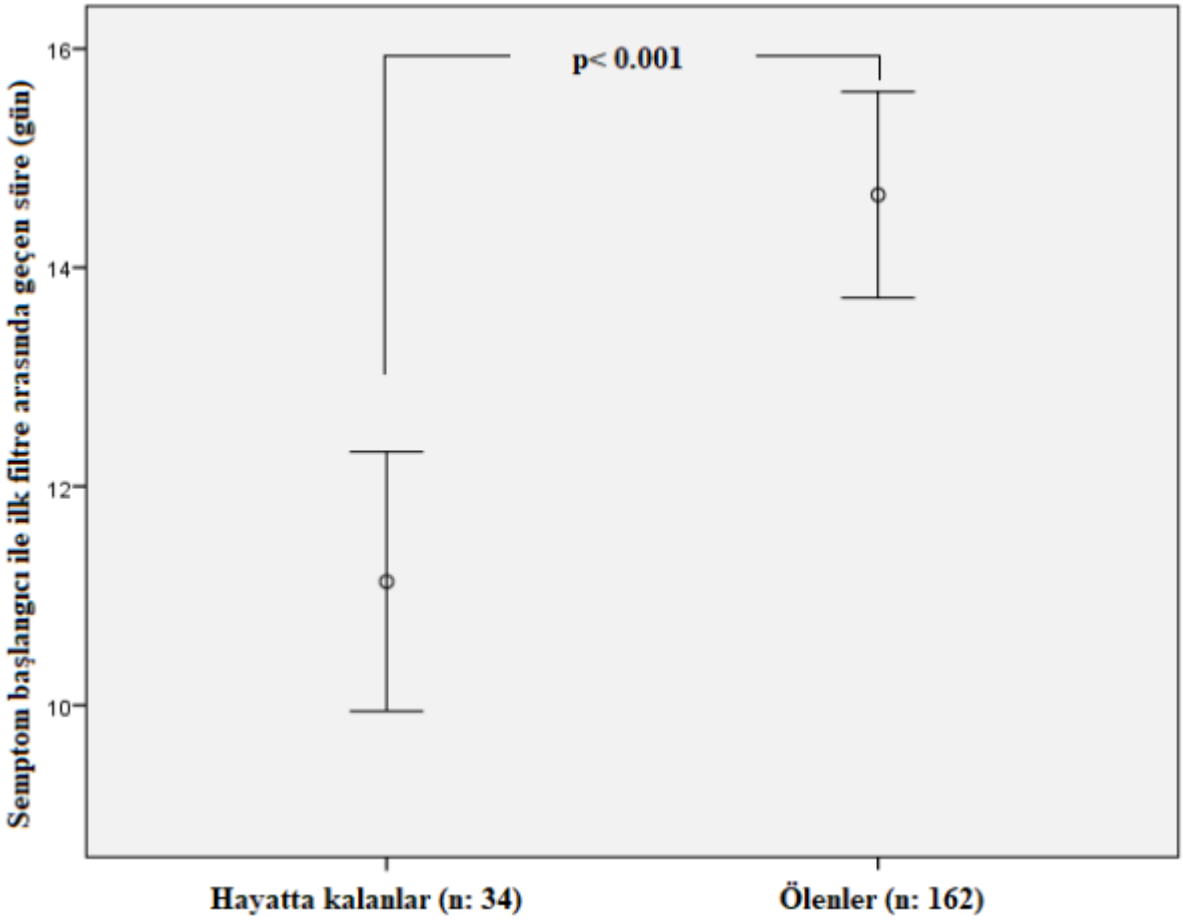

Sitokin filtresi uygulama zamanı ve mortalite arasındaki ilişki

SS-050

Ekstrakorporal Membran Oksijenasyonu (ECMO) Gereken COVID-19 Hastalarının Klinik Özellikleri ve Sonuçları

Süleyman Yıldırım, Cenk Kirakli
Sağlık Bilimleri Üniversitesi, Dr. Suat Seren Göğüs Hastalıkları ve Cerrahisi Eğitim ve Araştırma Hastanesi, Yoğun Bakım Bilim Dalı

GİRİŞ VE AMAÇ:Coronavirüs hastalığı 19 (COVID-19) hipoksemik solunum yetmezliğine neden olmakta ve hastaların bir kısmı invaziv mekanik ventilasyonda (İMV) takip edilmektedir. IMV'de takip edilen hastalarda yeterli oksijenasyonun sağlanamaması durumunda kurtarıcı tedavi olarak ekstrakorporal membran oksijenasyonunun (ECMO) yapılması önerilmektedir. Bu çalışmanın amacı ECMO gereken COVID-19 hastalarının klinik özellikleri ve sonuçlarının belirlenmesidir.
YÖNTEM:Çalışmamız 15 Mart 2020 ve 31 Mart 2022 tarihleri arasında Dr. Suat Seren Göğüs Hastalıkları ve Cerrahisi Eğitim ve Araştırma Hastanesi Yoğun Bakım Ünitesinde ECMO uygulanan COVID-19 hastalarında yapılmıştır. Hastaların klinik özellikleri ve sonuçları retrospektif olarak taranmıştır.
BULGULAR:Çalışma süresi boyunca 26'sı (%76.5) erkek 34 hastaya ECMO tedavisi uygulanmıştır. Hastaların ortalama yaşı 45.8±15.2'dir. Hastalar yoğun bakımda ortalama 9. günlerinde ECMO'ya alınmıştır. Hastaların entübe edilmelerinden ECMO'ya alınmalarına kadar geçen süre ortalama 2.9±2 gündür. Hastaların ECMO'da geçirdikleri süre ortalama 17.6±9.7 gündür. Hastaların 11'i (%32.4) ECMO'dan ayrılabilmiş, 23 (%67.6) hasta ECMO tedavisi altında vefat etmiştir. ECMO'dan ayrılabilen hastalardan 7'si yoğun bakımdan taburcu olmuş, 4 hasta sekonder infeksiyona bağlı yoğun bakımda vefat etmiştir.
SONUÇ:ECMO optimal mekanik ventilasyon ayalarına rağmen devam eden gaz değişim problemlerinde (hipoksemi ve/veya hiperkabi) hayat kurtarıcı bir tedavi seçeneğidir. COVID-19 nedeni ile ECMO'da takip edilen hastalarda mortalite %29 ile %65 arasında değişmektedir. Bizim çalışmamızda ECMO mortalitesi %67.6 olarak bulunmuştur. ECMO'da tedavi başarısını etkileyen birçok faktör bulunmaktadır. ECMO yapılan merkezin deneyimi ECMO başarısını etkileyen önemli bir faktördür. Merkezimizin ECMO konusunda deneyim eksikliği mortalite oranının yüksek çıkmasının nedeni olarak düşünülmüştür. Türkiye'de COVID-19'un yoğun bakım mortalitesinin %55 ve İMV'de takip edilen hastaların mortalitesinin %80'e kadar çıktığı göz önüne alındığında ECMO hastalarındaki mortalitenin makul sınırlar içerisinde yer aldığı düşünülmektedir.
Optimal mekanik ventilatör ayarlarına rağmen hipoksemik hastalarda ECMO hayat kurtarıcı bir tedavi yöntemidir. ECMO gerekliliği olan hastalarda mortalite oranı yüksektir, merkez deneyiminin artması ile mortalite oranının azaltabilmenin mümkün olacağı düşünülmektedir.

ECMO hastalarının klinik özellikleri ve sonuçları

	Tüm Hastalar (n=34)
Yaş, ortalama±SS, yıl	45.8±15.2
Cinsiyet, Erkek (%)	26 (76.5)
Vücut kitle indeksi, ortalama±SS, kg/m2	25.1±2.9
Charlson komorbidite indeksi, ortalama±SS	0.6±1.1
APACHE-2 skoru, ortalama±SS	16.9±6.7
Entübasyondan ECMO'ya kadar geçen süre, ortalama±SS, gün	2.9±2.0
Yoğun bakımda yatıştan ECMO'ya kadar geçen süre, ortalama±SS, gün	9.0±7.0
ECMO'da geçen süre, ortalama±SS, gün	17.6±9.7
ECMO'dan ayrılma, (%)	11 (32.4)
Mortalite, (%)	23 (67.6)

APACHE, Akut Fizyoloji ve Kronik Sağlık Değerlendirmesi; ECMO, Ekstrakorporal Membran Oksijenasyonu; SS, Standart Sapma

SS-051

Mekanik ventilatördeki hastada ultrasonografik diyafram kalınlığının, mekanik güç ve solunum mekanikleri ile ilişkisi

Bahar Gökçen Solmaz Ergin, Kazım Rollas, Tunzala Yavuz, Ömer Emgin, Ali Çayır
İzmir Tepecik Eğitim ve Araştırma Hastanesi

GİRİŞ VE AMAÇ:İnvaziv mekanik ventilasyon sırasında diyafram kalınlığının artması hastanın solunum eforu artması ile koraledir. Hava yolu basıncı ile dakika ventilasyonun bir sonucu olarak, mekanik ventilatördeki hastaya uygulanan mekanik güç, ventilatör ilişkili hasara yatkınlık oluşturabilecek bir dizi parametreyi yansıtır. Solunum eforunun hem diyafram kalınlığını hem de mekanik güçü etkileyebileceği temel alarak, mekanik ventilatörde uygulanan "mekanik güç"ün "diyafram kasının kalınlığı" ile korele olduğunu hipotez ettik ve bu ilişkiyi araştırmayı amaşladık. Ayrıca, mekanik ventilasyon parametrelerinden dinamik kompliyans, delta inspiryum basıncı içeren solunum mekaniklerinin diyafram kasının kalınlığı ile ilişkili olup olmadığının araştırmayı amaçladık.
YÖNTEM:Yoğun bakım ünitemize yatan ve invaziv mekanik ventilatörde izlenen hastalar prospektif olarak çalışmaya alındı. Hastaların demografik verileri; yaş, cinsiyet, vücut kitle indeksi, APACHE II skoru, yoğun bakıma yatış endikasyonları, ek hastalıkları ve PaO2/FiO2 oranı kaydedildi. Hastalar entübasyon sonrası basınç kontrollü mekanik ventilasyonda 48 saat stabil olarak izlendikten edildikten sonra inspiriyum ve ekspiryumda ultrasonografik diapragma kalınlık ölçümü alındı. Eş zamanlı olarak, basınç kontrollü ventilasyonda tidal volüm, solunum sayısı, pozitif ekspiryum sonu basıncı (PEEP), pik basınç, delta inspiryum basıncı (pik basınç- PEEP) ve dinamik kompliyans ölçümleri kaydedildi. Mekanik güç: 0.098 x tidal volüm (L) x solunum sayısı (/dak) x (PEEP+ delta inspiryum basıncı) formülü ile Joule / dak birimine çevrilerek hesaplandı. İstatistiksel analiz, Pearson korelasyon testi kullanılarak yapıldı.
BULGULAR:Yoğun bakım ünitemize yatan toplam 22 hasta çalışmaya alındı. Demografik verileri Tablo 1'de sunuldu. Hiçbir hastada mekanik ventilasyon sırasında nöromüsküler blokör kullanılmamıştı. Tablo 2'de ultrasonografik diyafram ölçümü sırasında mekanik ventilatörde ölçülen parametreler gösterildi. Hem ekspiryum hem de inspiryumda diyafram kalınlığının mekanik güç ile pozitif korele olduğu bulundu (r= 0,817: p <0,001; r= 847, p < 0,001; sırasıyla) (Figür 1 ve 2). Diyafram kalınlıklarının dinamik kompliyans, delta basınç ile korele olmadığı görüldü (ekspiryumda kalınlık için sırasıyla: r= -0,143: p=0,66; r= 307, p=0,35; r= 888; inspiryumda kalınlık için sırasıyla: r= -0,034: p=0,92; r= 0,187, p=0,58).
SONUÇ:Diyafram kalınlığı dinamik kompliyans, delta basınç ile korele bulunmadı. Diyafram kalınlığı ile uygulanan mekanik güç arasında korelasyon olması dikkat çekicidir. Bu veri ışığında, diafram kalınlığı ile mekanik güç arasında bir neden sonuç ilişkisinin kurulabilmesi için daha ileri çalışma yapılması ihtiyacı oluşmaktadır.

The relationship of ultrasonographic diaphragm thickness with mechanical power and respiratory mechanics in patients with mechanical ventilatory support

Bahar Gökçen Solmaz Ergin, Kazım Rollas, Tunzala Yavuz, Ömer Emgin, Ali Çayır
İzmir Tepecik Training and Research Hospital

BACKGROUND AND AIM:The diaphragm thickness is correlated with the respiratory effort of patients who underwent invasive mechanical ventilation (IMV). As a result of airway pressure and minute ventilation, mechanical power may reflect several parameters that may predispose to ventilator-induced damage. Based on the idea that respiratory effort may affect both mechanical power and diaphragm thickness, we aimed to investigate this relationship by hypothesizing that "mechanical power" is correlated with the thickness of the diaphragm. In addition, we aimed to investigate the correlation of respiratory mechanics including dynamic compliance, and delta inspiration pressure with the thickness of the diaphragm.
METHODS:Patients hospitalized in the intensive care unit(ICU) and followed up on IMV were prospectively included in the study. The ultrasonographic diaphragm thickness measurement in inspiriyum and expirium were taken after the patients were followed up for 48 hours in pressure-controlled IMV after intubation. Simultaneously, tidal volume, respiratory rate, positive end-expiratory pressure (PEEP), peak pressure, delta inspiratory pressure (peak pressure-PEEP), and dynamic compliance measurements were recorded in pressure-controlled ventilation. Mechanical power: It was calculated by converting to Joule/min with the formula 0.098 x

tidal volume (L) x respiratory rate (/min) x (PEEP+ delta inspiratory pressure). Statistical analysis was done using the Pearson correlation test.
RESULTS:Twenty-two patients admitted to the ICU were included in the study. Demographic data are presented in Table 1. Neuromuscular blocker was not used during mechanical ventilation in any of the patients. Table 2 shows the parameters measured by the ventilator during ultrasonographic measurement. Diaphragm thickness was found to be positively correlated with mechanical power in both expiration and inspiration (r= 0.817: p <0.001; r= 847, p < 0.001; respectively) (Figures 1 and 2). The diaphragm thicknesses were not correlated with dynamic compliance and delta pressure (r= -0.143: p=0.66; r= 307, p=0.35 for expiration; r= 888; r= -0.034: p=0.92; r= 0.187, p=0.58 for inspiration).
CONCLUSIONS:Diaphragm thickness was not correlated with dynamic compliance and delta pressure. It is noteworthy that there is a correlation between diaphragm thickness and mechanical power. In light of this data, further studies are needed to establish a cause-effect relationship between diaphragm thickness and mechanical power.

Mekanik güç ile ekspiryum diyafram kalınlığının korelasyonu
Correlation of mechanical power and diaphragm thickness during expirium

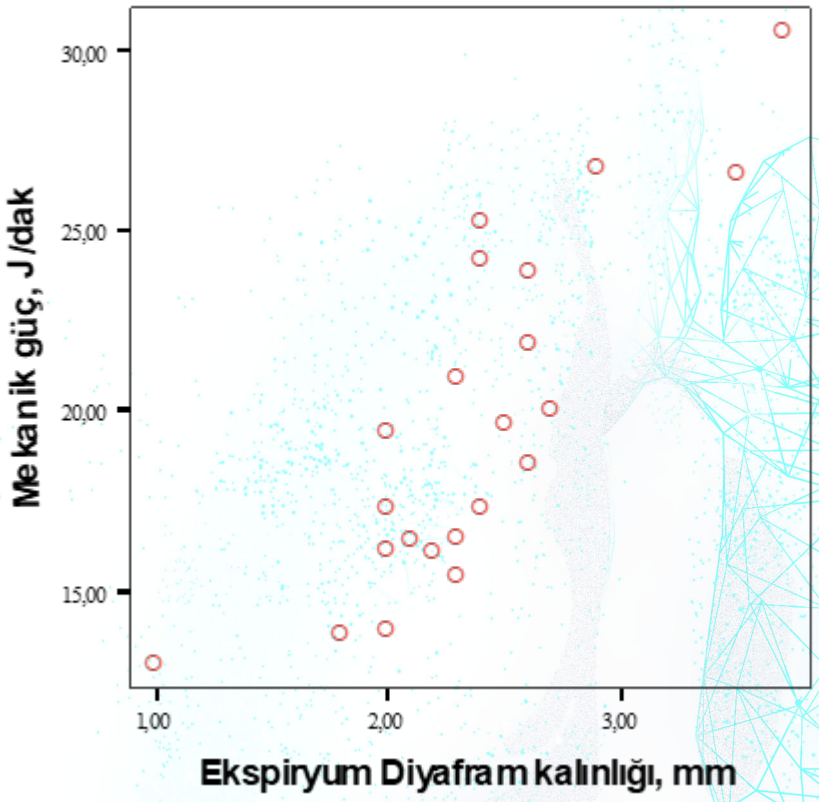

Mekanik güç ile inspiryumda diyafram kalınlığının korelasyonu
Correlation of mechanical power and diaphragm thickness during inspirium

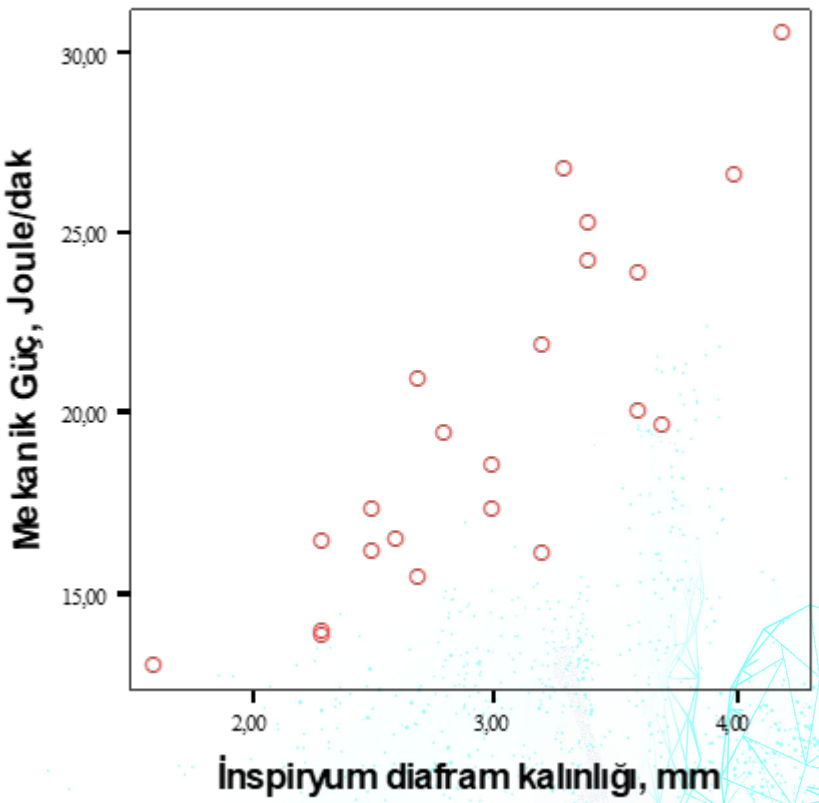

Hastaların temel karakteristik özellikleri

Parametre	
Yaş, yıl	63,1± 14
Cinsiyet, kadın/erkek, n/n	8 /14
Vücut kitle indeksi, kg/m2	25,2± 3,1
Yoğun bakıma yatış nedeni, n	
Solunum yetmezliği, COVID	10
Postoperatif solunum yetmezliği	4
Postarrest	4
Sepsis	2
Pnömoni	1
Miyokard enfarkt sonrası	1
Komorbiditeler, n	
Hipertansiyon	9
Diabetes Mellitus	6
Kalp Yetmezliği	4
Malignansi	3
Kronik Böbrek Hastalığı	1

APACHE II skoru	18,5 ±5,5
PaO2/FiO2, mmHg	202 (160-240)

Basic characteristics of patients

Parameters	
Age	63,1±14
Sex; female/male, n/n	8/14
Body mass index, kg/m2	25,2±3,1
Reason for admission to intensive care, n	
Respiratory failure, COVID	10
Postoperative respiratory failure	4
Postarrest	4
Sepsis	2
Pneumonia	1
Post Myocardial Infarction	1
Comorbidities, n	
Hypertension	9
Diabetes Mellitus	6
Heart Failure	4
Malignancy	3
Chronical Renal Diseases	1
Pao2/Fio2, mmHg	202 (160-240)
APACHE 2 score	18,5±5,5

Ultrasonografik ölçüm sırasında ölçülen mekanik ventilatör parametreleri ve ultrasonik diafram kalınlığı

Pozitif ekspiryum sonu basınç, cmH2O	6. 3 ±1,5
Pik basınç, cmH2O	23,5 ± 5,1
Delta inspiryum basıncı, cmH2O	16,27 ±3,60
Solunum sayısı, / dk	17±3,3
Tidal Volüm, ml	480 ±71
Dakika Ventilasyonu, L/dak	8,0 ± 1,5
Dinamik kompliyans, ml/cmH20	32,8 ±8,1
Mekanik güç, Joule/dakika	20,11± 4,67
Diyafram ekspiryum kalınlığı, mm	2,42 ±0,58
Diyafram inspiryum kalınlığı, mm	2,96 ±0,65

Mechanical ventilator parameters and ultrasonographic diaphragm thickness

Positive end-expiratory pressure, cmH2O	6,3±5,1
Peak pressure, cmH2O	23,5±5,1

Delta inspiratory pressure, cmH2O	16,27±3,60
Respiratıry rate, /min	17±3,3
Tidal volüme, ml	480±71
Minute ventilation, L/dk	8,0±1,5
Dynamic compliance, ml/cmH2O	32,8±8,1
Mechanical power, Joule/minute	20,11±4,67
Diaphragm thickness (expiration)	2,42±0,58
Diaphragm thickness (inspiration)	2,96±0,65

SS-052

Gebe ve Gebe Olmayan Kadınlarda COVID-19'un Klinik Seyri

Fatih Seğmen, Elmas Uysal, Gamze Kılıçarslan, Deniz Erdem
Sağlık Bilimleri Üniversitesi Ankara Şehir Hastanesi, Yoğun Bakım Bllim Dalı, Ankara

GİRİŞ VE AMAÇ:Hamilelik, kadınları viral enfeksiyonların solunum yolu komplikasyonlarına yatkın hale getiren ve dolayısıyla daha ciddi hastalık geliştirme riski bulunan fizyolojik bir durumdur.Bu araştırmanın amacı, doğurganlık çağındaki gebe ve gebe olmayan kadınlarda COVID-19'un klinik seyrini aydınlatmaktı. Mortalite oranı, laboratuvar parametreleri, her iki grupta da sitokin fırtınası oluşumu ve tedaviye yanıt araştırıldı.
YÖNTEM:COVID-19 hastalığı teşhisi konan doğurganlık çağındaki toplam 88 kadın retrospektif olarak analiz edildi. Hastaların yaş, komorbidite, yoğun bakımda kalış süreleri ve tedavi rejimleri hastane veri tabanından elde edildi. Ferritin, IL-6, CRP, prokalsitonin, D-dimer, üre, kreatinin, GFR, ALT, AST, LDH, lenfosit sayısı, nötrofil sayısı, beyaz küre sayısı değerlendirildi. Tedavi öncesi ve sonrası oksijen gereksiniminde azalma ve vazopressör kullanımı gibi klinik yanıtlar incelendi.
BULGULAR:RT – PCR pozitif sonuç oranı gebelerde istatistiksel olarak anlamlı derecede yüksekti (p=0,003). Gebelerin medyan BKH, lenfosit ve lökosit değerleri daha yüksek gözlendi (sırasıyla p=0.038, p=0.006 ve p=0.035). Gebelerin medyan hemoglobin, LDH ve ferritin değerleri gebe olmayanlara göre daha düşüktü (sırasıyla p=0.032, p<0.001 ve p=0.010). Mortalite ikinci trimesterde %17.5 ve üçüncü trimesterde %15 oranında görülürken, ikinci trimesterde kadınların %22.5'i ve üçüncü trimesterde kadınların %45'i COVID-19 enfeksiyonunu atlatmayı başarmıştır
SONUÇ:Bu çalışmanın sonuçlarına göre, gebe ve gebe olmayan bireylerin BKH, lenfosit ve lökosit, medyan hemoglobin, LDH ve ferritin değerlerinde farklılıklar gözlemledik. Ek olarak, mortalite oranı her iki grup için benzer bulundu.

Tablo 1 Gebe olan/olmayan hasta grupları arasında demografik ve klinik özelliklerin karşılaştırılması

	n	Gebe Olan	n	Gebe Olmayan	p-value
Yaş	60	29(23:40)	28	34.50(20:39)	0.096[a]
PCR Sonucu					
Pozitif	60	56(93.33%)	28	19(67.86%)	**0.003[b]**
Negatif		4(6.67%)		9(32.14%)	
BT Sonucu					
Covid Uyumlu	21	20(95.24%)	25	23(92%)	>0.99[b]
Covid Uyumsuz		1(4.76%)		2(8%)	
WBC	60	9.35(4.10:29.60)	28	6.61(2.35:37.60)	**0.038[a]**
LENFOSİT	60	0.75(0.15:4.50)	28	0.62(0.14:1.25)	**0.006[a]**
LOKOSİT	60	7.65(2.79:26.30)	28	5.65(1.94:35.60)	**0.035[a]**
TROMBOSİT	60	295.50(99:720)	28	268.50(58:478)	0.284[a]
Hb	60	11.20(5.70:15.20)	28	11.80(4.60:15.70)	**0.032[a]**
AST	60	41(12:733)	28	43.50(12:237)	0.893[a]
ALT	60	25.50(5:550)	28	25(6:310)	0.788[a]
LDH	60	383.50(213:3821)	28	529(314:1081)	**<0.001[a]**
ferritin	60	84.50(11:1748)	28	177(10:1075)	**0.010[a]**
CRP	60	83(0.20:198)	28	73.50(25:218)	0.230[a]
IL6	60	12.50(2:1000)	28	10(2:1360)	0.943[a]
D-dimer	60	1.73(0.19:31)	28	1.21(0.29:26)	0.081[a]
H skoru	58	2(0:4)	28	2(1:5)	0.989[a]
PCT	60	0.13(0.02:3.70)	28	0.06(0.02:36)	0.114[a]
STEROİD					
dxz		2(3.39%)		0	
dxm		2(3.39%)		1(3.57%)	
80 mg		8(13.56%)		1(3.57%)	
40 mg	59	7(11.86%)	28	4(14.29%)	0.436[c]
250 mg		24(40.68%)		9(32.14%)	
>250 mg		12(20.34%)		8(28.57%)	
yok		4(6.78%)		5(17.86%)	

Tablo 2 Her İki Gruba Uygulanan Tedaviler

	n	Gebe Olan	n	Gebe Olmayan	p-value
Entübasyon					
var	60	20(33.33%)	28	5(17.86%)	0.134[d]
yok		40(66.67%)		23(82.14%)	
Nazal Yüksek Akım ihtiyacı					
var	60	49(81.67%)	28	22(78.57%)	0.732[d]
yok		11(18.33%)		6(21.43%)	
NIMV İhtiyacı					
var	59	4(6.78%)	28	2(7.14%)	>0.99[b]
yok		55(93.22%)		26(92.86%)	
Vazopressör İnotrop İhtiyacı					
var	60	13(21.67%)	28	4(14.29%)	0.414[d]
yok		47(78.33%)		24(85.71%)	
HDF					
evet	60	0	28	1(3.57%)	0.318[b]
hayır		60(100%)		27(96.43%)	
CRRT					
evet	60	1(1.67%)	28	1(3.57%)	0.538[b]
hayır		59(98.33%)		27(96.43%)	
ECMO İhtiyacı					
evet	60	5(8.33%)	28	0	0.173[b]
hayır		55(91.67%)		28(100%)	
Mortalite					
Hayatta	60	44(73.33%)	28	24(85.71%)	0.197[d]
Ex		16(26.67%)		4(14.29%)	
Bakteriyel Enfeksiyon Üreme					
var	60	21(35%)	28	12(42.86%)	0.478[d]
yok		39(65%)		16(57.14%)	
Semptomların Başlangıç Süresi	60	5(1:17)	28	4(1:10)	0.101[a]
MV Kalış Süresi*	20	4.50(1:28)	4	13.50(4:35)	-
Yoğunbakım Kalış Süresi	60	6(1:40)	28	7.5(2:50)	0.261[a]

SS-053

Torasik ultrasonografi rehberliğinde plevral tru-cut biyopsi

Coşkun Doğan[1], Ömer Zengin[1], Murat Ersin Çardak[2], Serap Diktaş Tahtasakal[3], Elif Hazal Karadağ[1], Orhan Zor[4]

[1]İstanbul Medeniyet Üniversitesi Göztepe Prof. Dr. Süleyman Yalçın Şehir Hastanesi, Göğüs Hastalıkları Ana Bilim Dalı, İstanbul Türkiye

[2]Sağlık Bilimleri Üniversitesi KoşuYolu Yüksek İhtisas Eğitim ve Araştırma Hastanesi Göğüs Cerrahi İstanbul, Türkiye

[3]Sağlık Bilimleri Üniversitesi Fatih Sultan Mehmet Eğitim Ve Araştırma Hastanesi Göğüs Hastalıkları İstanbul, Türkiye.

[4]İstanbul Medeniyet Üniversitesi Göztepe Prof. Dr. Süleyman Yalçın Şehir Hastanesi, Aile Hekimliği Ana Bilim Dalı, İstanbul Türkiye

GİRİŞ VE AMAÇ:Plevral sıvının (PS) bilinen en yaygın nedenleri konjestif kalp yetmezliği (KKY), malignite ve parapnömonik PS'lerdir. Plevral boşlukda 0.1 - 0.3 mL/kg PS fizyolojik olarak bulunmaktadır. Bu miktarın dışında bulunan PS'lerin nedenleri klinik, radyolojik, biyokimyasal veya histopatolojik yöntemler ile aydınlatılmaya muhtaçtır. Klinik-radyolojik bulgular ve biyokimyasal-sitopatolojik incelemeler neticesinde aydınlatılamayan PS'lerin nedenleri için plevra biyopsisi (PB) gerekebilir.
Bu çalışma torasik ultrasonografi (USG) rehberliğinde yapılan plevral tru-cut biyopsi (PTCB) işleminin işlemin tanısal verimliliğini göstermek için planlanmıştır.
YÖNTEM:Klinik-radyolojik-biyokimyasal ve sitopatolojik incelemeler ile tanı koyulamayıp plevra biyopsi endikasyonu koyularak USG rehberliğinde PTCB yapılan olguların dosyaları retrospektif olarak incelendi. Torasik USG ile ölçülen plevra kalınlıkları (PK), USG rehberliğinde PTCB ile tespit edilen tanıları, tanı gelmeyen olguların final tanıları, final tanı yöntemleri kayıt edildi.
BULGULAR:Çalışmaya toplam 54 olgu ile dahil edildi. Olguların 34'ü (%63) erkek, 20'si (%37) kadın, yaş ortalaması 61±17.5'di.
Toraks USG rehberliğinde yapılan PTCB işlemi 36 (%66.7) olguda tanısal olur iken, 18 (%33.3) olguda işlem tanısal olmamıştı. Toraks USG rehberliğinde yapılan PTCB işleminin tanısal olduğu grupta 22 (%61.1) olgunun final tanısı benign, 14 (%38.9) olgunun tanısı malign geldi. PTCB işleminin tanısal olmadığı grupta 2 (%11.1) olgunun final tanısı benign, 16 (%88.9) olgunun tanısı malign geldi.
Toraks USG ile ölçülen ortalama PK 0.84±0.5 santimetre (cm) idi. PTCB işleminin tanısal olduğu grupta (n=36) ortalama PK 0.81±0.5 cm iken tanısal olmadığı grupta (n=18) 0.9±0.4 cm idi (p=0.338).
Olguların final tanı yöntemleri incelendiğinde 22 (%40.8) olgunun cerrahi biyopsi ile, 17 (%31.4) olgunun PTCB ile, 15 (%27.8) olgunun klinik-radyolojik takip ile konulduğu tespit edildi (Tablo 1).
Final tanısı malign gelen 30 olgunun 14'ünde (%46.6) PTCB işlemi tanısal olur iken, final tanısı benign gelen 24 olgunun 22'sinde (%91.6) PTCB işlemi tanısal olmuştu (p=0.001).
Maligniteler için işlemin Spesifitesi %88, Sensitivitesi %48.2, Pozitif Prediktif Değeri: %82 Negatif Prediktif Değeri: %59.4 olarak hesaplandı.
İşlemler sırasında majör veya minör komplikasyonumuz olmadı.
SONUÇ:Toraks USG rehberliğinde yapılan PTCB işlemi genel tanı başarısı %66.7 olarak hesaplandı. Malign PS'larda tanı başarısı %46.6 iken benign PS'larda %91.6 olarak hesaplandı. Malign olgularda tanı başarısını artıracak-biyopsi yeri ve sayısını artırmak gibi vs...- ek yöntemlere ihtiyaç var iken benign olgularda tanı başarısı yüksektir. İşlem USG rehberliğinde yapıldığı için güvenle yapılabilir.

Resim 1

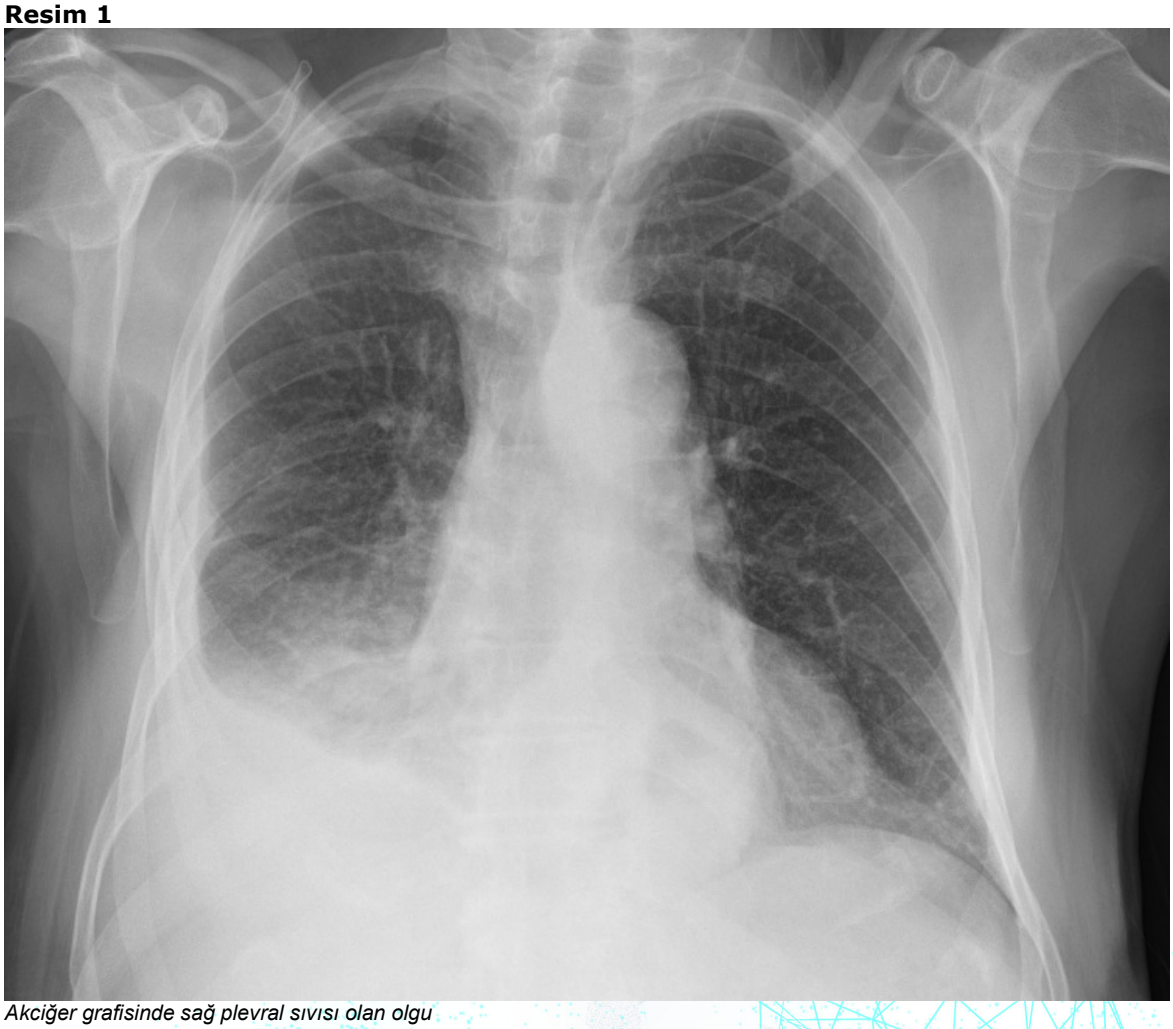

Akciğer grafisinde sağ plevral sıvısı olan olgu

Resim 2

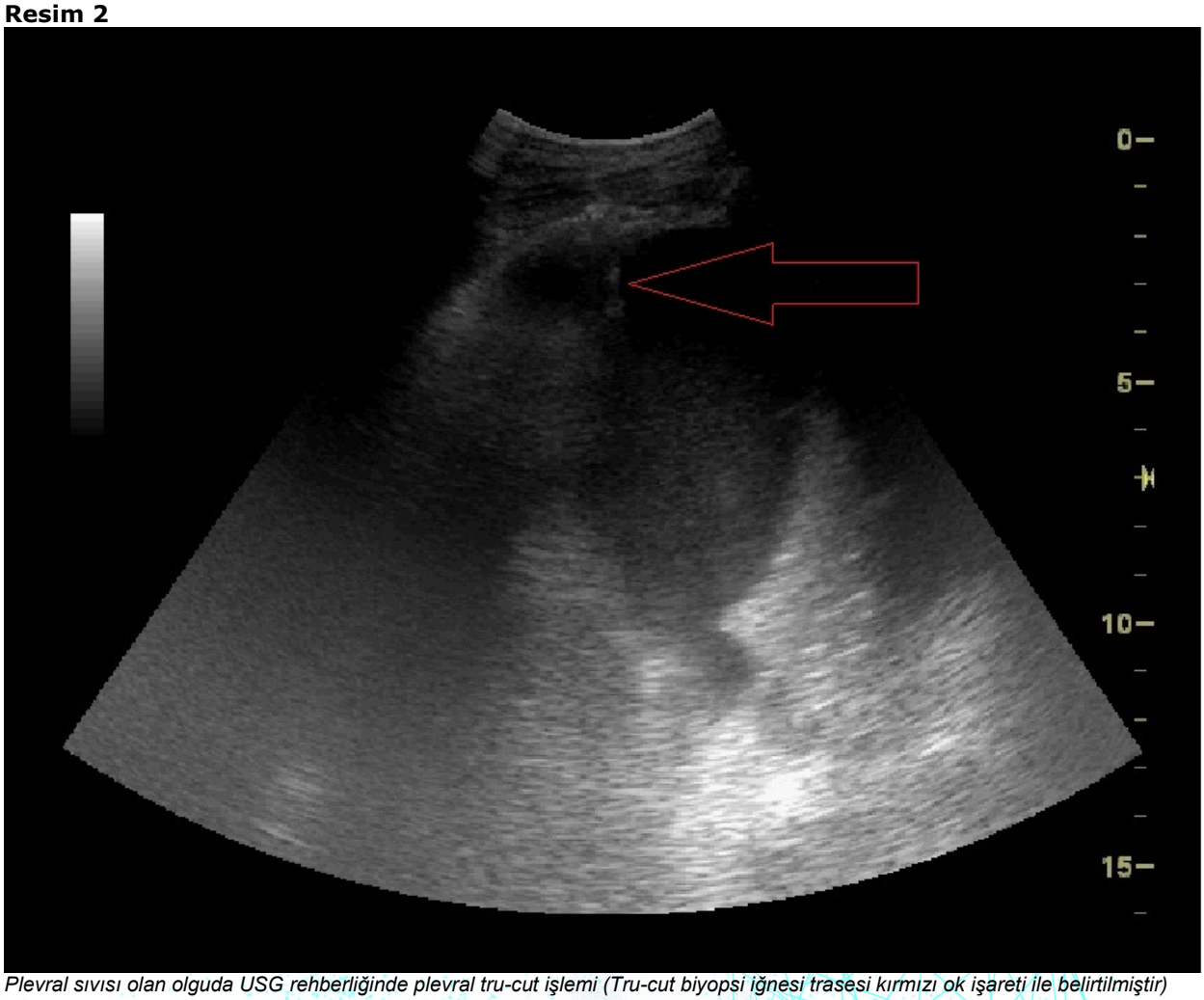

Plevral sıvısı olan olguda USG rehberliğinde plevral tru-cut işlemi (Tru-cut biyopsi iğnesi trasesi kırmızı ok işareti ile belirtilmiştir)

Tablo 1

	PTCB işlemi Tanısal (n=36)	PTCB işlemi Tanısal değil (n=18)	Toplam n (%)
Yaş (yıl±SS)	57.8±19.4	67.5±10.8	61±17.5
Cinsiyet (k/e) (%)	12 (%33.3)/24 (%66.7)	8 (%44.4)/10 (%55.6)	-
Sigara Öyküsü (Paket yılı±SS)	16.7±12.9	13.6±11.3	15.9±13.7
Kronik Non-spesifik enflamasyon	18 (%33.3)	1 (%1.9)	19 (%35.2)
Diğer kanser metastazları	7 (%12.9)	5 (%9.2)	12 (%22.2)
Akciğer kanseri metastaz	4 (%7.4)	4 (%7.4)	8 (%14.8)
Mezotelyoma	3 (%5.5)	5 (%9.2)	8 (%14.8)
Tüberküloz	4 (%7.4)	3 (%5.5)	7 (%12.9)
Final tanı yöntemleri dağılımı (n) (%)			
Cerrahi biyopsi	8 (%14.8)	14 (%25.9)	22 (%40.7)
PTCB	17 (%31.4)	-	17 (%31.4)
Klinik-Radyolojik takip	11 (%20.4)	4 (%7.5)	15 (%27.9)

Olguların final tanılarının dağılımı

SS-054

Covid Sonrası Gelişen Diğer Bir Uzun Dönem Komplikasyon ve Cerrahi Tedavisi: Post-Covid KTEPH

Nezih Onur Ermerak[1], Şehnaz Olgun Yıldızeli[2], Derya Kocakaya[2], Gamze Gül Tiryaki[1], Yasin Güçtekin[3], Bülent Mutlu[4], Koray Ak[3], Serpil Gezer Taş[5], Bedrettin Yıldızeli[1]

[1]Marmara Üniversitesi, Göğüs Cerrahisi Anabilim Dalı, İstanbul

[2]Marmara Üniversitesi, Göğüs Hastalıkları Anabilim Dalı, İstanbul

[3]Marmara Üniversitesi, Kalp ve Damar Cerrahisi Anabilim Dalı, İstanbul

[4]Marmara Üniversitesi, Kardiyoloji Anabilim Dalı, İstanbul

[5]Kartal Koşuyolu Eğitim ve Araştırma Hastanesi, Kalp ve Damar Cerrahisi Kliniği, İstanbul

GİRİŞ VE AMAÇ:İlk defa 2019 yılında tanımlanan Covid-19, 2 yıldan fazla bir süre geçmesine rağmen hala etkisini devam ettirmektedir. Bu çalışmayla post-covid kronik tromboembolik pulmoner hipertansiyon (KTEPH) gelişen hastalarının cerrahi tedavi sonuçlarını sunmaktayız.
YÖNTEM:Temmuz 2021- Temmuz 2022 yılları arasından kliniğimizde post-covid KTEPH nedeniyle pulmoner endarterektomi (PEA) olmuş olan hastalar çalışmaya dahil edilmiştir. Covid-19 geçirdiği dönemde veya geçirdikten sonra PE gelişen ve sonrasında 3 ay antikoagülan kullanmasına rağmen KTEPH gelişen hastalara PEA yapılmıştır. Covid öncesi PE geçirme öyküsü olan, herhangi bir mevcut koagülopatisi veya risk faktörü olan hastalar çalışmaya alınmamıştır. Hastalar prospektif oluşturulmuş veri tabanından den retrospektif olarak taranmıştır. Bazı hastalardan çıkarılan operasyon materyalleri Resim'de sunulmaktadır.
BULGULAR:Belirlenen zaman aralığında toplam 108 hastaya PEA yapılmıştır. Bu hastalardan 11'i çalışmaya dahil edilmiştir. Hastaların 7'si erkek 4'ü kadındır ve ortalama yaş 52 (22-63) dir. Hastaların ameliyat sonrası pulmoner vasküler rezistansları (PVR) anlamlı olarak düşmüştür (572 dyn/s/cm-5 (240–1192)'den 240 (195–377) dyn/s/cm-5 ($p<0.005$). Ayrıca hastaların mPAP'larıda anlamlı ölçüde azalmıştır (40 mmHg'dan (24-54) 24 mmHg 'ye (15-36) ($p<0.005$). Bir hastada postoperatif 5. günde sepsise bağlı mortalite izlenmiştir. Sağ kalan hastaların ortalama hastanede yatış süreleri 10 (8-14) gündür. Hastaların intraoperatif ve postoperatif bulguları tabloda özetlenmiştir.
SONUÇ:Covid geçiren hastalarda, hastalık dönemi veya sonrasında pulmoner emboli gelişebilmekte ve sonrasında KTEPH oluşabilmektedir. Bu hastalarda "gold standard" tedavi diğer KTEPH hastalarında olduğu gibi pulmoner endarterektomidir. Polikliniklerde sık sık karşılaşa geldiğimiz solunum sıkıntısı ve efor dispnesi tarifleyen Covid geçirmiş hastalar mevcuttur. Bu hastaların birçoğunun geçirilmiş olan ağır pnönomilere sekonder gerçekleştiği yadsınamaz. Ancak klinisyenler olarak covide bağlı gelişen koagülolatilerin yol açabileceği patolojilerinde mevcut klinik tabloyu oluşturabileceğini aklımızda tutmalıyız. Bunlardan biri olan KTEPH bu hastalarda ayrıcı tanıda mutlaka bulunmalı ve gerektiğinde ilgili expert merkezlere yönlendirilmesi gerekmektedir.

Cerrahi specimen örnekleri

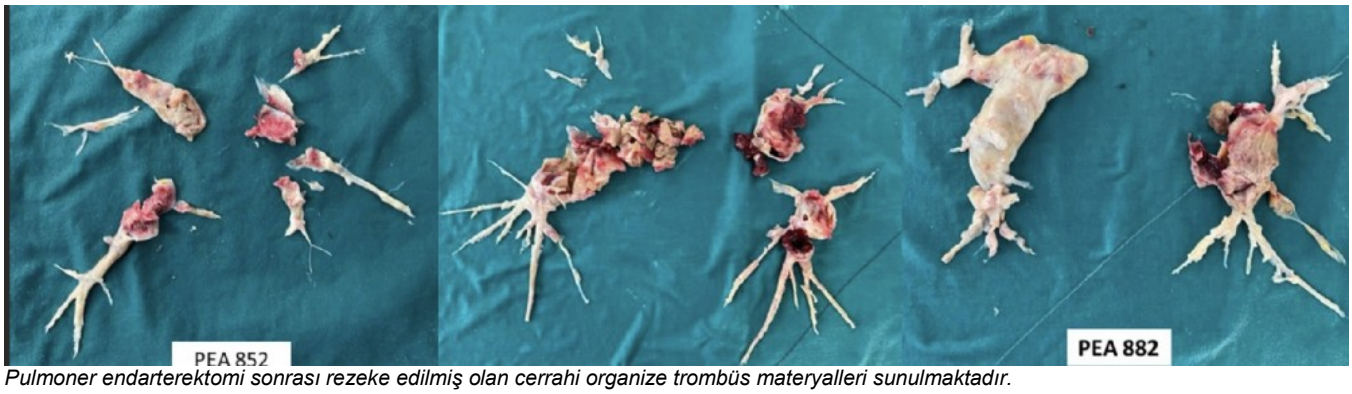

Pulmoner endarterektomi sonrası rezeke edilmiş olan cerrahi organize trombüs materyalleri sunulmaktadır.

Intraoperatif and postoperatif bulgur

Özellikler	Değer veya n
Kardiyopulmoner bypass (dk)	180 dk (215-149)
Aortik kross-clamp (dk)	29 dk (4-67)
Total sirkülatüar arrest (dk)	19 (4-44)
Mekanik ventilasyon süresi (gün)	1 gün (1-2)
Yoğun Bakım süresi (gün)	2 gün (2-3)
Hastanede yatış süresi (gün)	10 gün (8-14)
Postoperatif mPAP (mm Hg)	24 mm Hg (15-36)
Postoperatif PVR (dyn/s/cm-5)	240 dyn/s/cm-5 (195-377)
Postoperatif NYHA class I (n)	10 (90.1%)

Değerler sayı olarak (yüzde) veya median (range) olarak verilmiştir.

SS-055

Covid-19 Hastalarında Hepatik Fibrozis Skorlamalarının Prognoza Etkisi

Özlem Kaplan[1], Özgür Okuturlar[2], Serap Çetiner[3]
[1]Özel Liv Hospital Vadi İstanbul Hastanesi, İç Hastalıkları Kliniği, İstanbul
[2]Özel Rami Hastanesi, İç Hastalıkları Kliniği, İstanbul
[3]Özel Klinik, İç Hastalıkları, Teşvikiye, İstanbul

GİRİŞ VE AMAÇ:Covid-19 hastalığında birçok organ hasarı olduğu gibi karaciğer hasarı da yaygın olarak bildirilmektedir.Karaciğer fibrozisinin öngörülmesinde tanısal doğruluğu gösterilmiş algoritmalar olan Fibrozis-4 indeksi (FIB-4) ve AST-Platelet oran indeksi (APRI) kullanılmaktadır. Bununla birlikte, karaciğer ile ilgili prognoza ilişkin veriler yeterli değildir. Bu çalışmanın amacı hastanede yatan COVID-19 hastalarında anormal karaciğer testlerinin ve non-invaziv fibrozis belirteçleri olan FIB-4 ve APRI skorlamalarının hastalığın prognozu üzerindeki etkisini göstermektir.
YÖNTEM:Çalışmamızda Ocak-Ekim 2021 tarihlerinde MLPCARE Hastaneler Grubu bünyesinde yatırılan Covid-19 pozitif 820 hasta retrospektif olarak incelendi. 18-96 yaş arasında 71 kadın ve 81 erkek hasta çalışmaya dahil edildi. Hastalarda yaş, cinsiyet, hipertansiyon veya diabetes mellitüs varlığı, yoğun bakım ihtiyacı, mortalite durumu, hemogram ve biyokimyasal parametreler retrospektif olarak kaydedildi. Verileri tam olan, exitus olan hastalar Grup 1, exitus olmayan hastalarsa Grup 2 olarak değerlendirildi. Hastalara FIB-4 ve APRI skorlamaları hesaplanarak istatistiksel değerlendirme yapıldı.
BULGULAR:Ortalama yaş 57,9±19,1 idi. Hastaların %38,2'si (58 hasta) yoğun bakımda takip edilen hastalardan oluşuyordu. Exitus olan Grup 1 hasta sayısı 41 (kadın/erkek; 20/21), exitus olmayan Grup 2 (kadın/erkek; 51/60) 111 hastadan oluşuyordu. Hastaların %45,4'inde HT, %15,8'inde DM mevcuttu. İki grup arasında ALT, lenfosit, platelet, PLR anlamlı farklılık saptanmadı (p<0,05). Ancak yaş (p=0,0001), AST (p=0,001), CRP (p=0,0001), ferritin (p=0,001), kreatinin (p=0,0001), albümin (p=0,0001), nötrofil (p=0,0001), NLR (p=0,0001) ve AST/ALT düzeyinde (p=0,0001) anlamlı farklılık saptandı.
FIB-4 skoru Grup 1'de (medyan 2,90), Grup 2 'ye göre (medyan 1,51) anlamlı daha yüksek saptandı (p=0,0001). Aynı şekilde APRI skoru Grup 1'de (medyan; 0,64), Grup 2'ye (medyan; 0,40) göre yüksek saptandı (p=0,026).
Hastalara uygulanan korelasyon analizinde FIB-4 skorlaması yaş (r=0,552; p=0,0001), NLR (r=0,257; p=0,001), ferritin (r=0,332; p=0,0001), CRP (r=0,412; p=0,0001), kreatinin (r=0,391; p=0,0001) ile anlamlı pozitif korelasyon gösterirken, albümin (r=-0,385; p=0,0001), ve lenfosit (r=-0,332; p=0,0001) ile anlamlı negatif korelasyon gösterdi.
APRI skorlamasına bakıldığında ferritin (r=0,379; p=0,0001) ve CRP (r=0,209; p=0,01) ile pozitif korelasyon gösterirken, albümin (r=-0,210; p= 0,029) ve lenfosit (r=-0,235; p=0,004) ile anlamlı negatif korelasyon gösterdi.
SONUÇ:Bu çalışmada ortaya çıkan sonuçlar yüksek non-invaziv hepatik fibrozis skorlamalarının, kötü prognozla ilişkili olduğunu göstermektedir. Ayrıca her iki skorlamanın albümin ve lenfosit düzeyi ile anlamlı negatif korelasyon gösterdiği tespit edilmiştir.

SS-056

Eş zamanlı pulmoner emboli ve kronik obstrüktif akciğer hastalığı olan hastalarda derin ven trombozu varlığının prognoza etkisi

Sinem Nedime Sökücü[1], Celal Satıcı[1], Nurdan Şimşek Veske[1], Fatma Elif Koçal[1], Fatma Tokgöz Akyıl[1], Seda Tural Önür[1], Cengiz Özdemir[2]
[1]SBU Yedikule Göğüs Hastalıkları ve Göğüs Cerrahisi Eğitim ve Araştırma Hastanesi
[2]Liv Hastanesi, Vadi İstanbul

GİRİŞ VE AMAÇ:Hem pulmoner emboli hem de kronik obstrüktif akciğer hastalığı (PE-KOAH) ile başvuran hastalarda derin ven trombozunun (DVT) etkisini araştıran az sayıda çalışma vardır. Çalışmamızda PE-KOAH'ta DVT sıklığını ve prognoza etkisini belirlemek istedik.
YÖNTEM:Ocak 2016-Ocak 2021 tarihleri arasında Üçüncü basamak göğüs hastalıkları hastanesine PE-KOAH tanısı ile başvuran hastalar dosyalarından geriye dönük olarak değerlendirildi. 40-90 yaş arasında KOAH tanısı ile takipli olup akciğer bilgisayarlı tomografi (BT) anjiyografi ile pulmoner emboli tanısı doğrulanan ve alt ekstremite doppler ultrasonografi değerlendirmesi yapılan hastalar çalışmaya dahil edildi. Tüm denekler için demografik parametreler, başvuru sırasındaki semptomlar, komorbiditeler, laboratuvar parametreleri, ekokardiyografik ve alt ekstremite ultrasonografi kayıtları toplandı. Olgular DVT olup olmamasına göre iki gruba ayrıldı.
BULGULAR:Bu retrospektif çalışmaya 233 hasta (yaş ortalaması 65.1±12.2; 158 erkek (%67.5)) dahil edildi. Hastaların 45 (19.31) tanesinde tanı anında DVT mevcuttu. Gruplar arasında pulmoner emboli sınıflaması (ESC), MMC, solunum fonksiyon testlerinde Post β-2 FEV1 (%pred)ve Post β-2 FVC (%pred) arasında istatistiksel fark yoktu. DVT olan grupta DVT saptanmayan gruba göre tanı anında Wells Skoru ve d-dimer değeri istatistik olarak anlamlıydı ve pulmoner bt de lezyon daha santral lokalizeydi (p <0.001; p <0.001; p 0.02). Bir ay, üç ay ve bir yıllık mortaliteye bakıldığında mortalite DVT saptanan grupta anlamlı yüksekti (p <0.04; p <0.018; p <0.001) (şekil1)
SONUÇ:Mortalite DVT nin eşlik ettiği PE-KOAH vakalarında DVT nin eşlik etmediği vakalara göre daha yüksek saptandı.

Prognostic effect of deep venous thrombosis in patients presented with both pulmonary embolism and chronic obstructive pulmonary disease

Sinem Nedime Sökücü[1], Celal Satıcı[1], Nurdan Şimşek Veske[1], Fatma Elif Koçal[1], Fatma Tokgöz Akyıl[1], Seda Tural Önür[1], Cengiz Özdemir[2]
[1]University of Health Sciences Yedikule Chest Disease and Thorasic Surgery Training and Research Hospital
[2]Liv Hospital, Vadi İstanbul

BACKGROUND AND AIM:There are few studies with small number of patients investigating effect of deep venous thrombosis (DVT) in patients presented with both pulmonary embolism and chronic obstructive pulmonary disease (PE-COPD) In our study we want to define the prevalence of DVT in PE-COPD and its effect to the prognosis
METHODS:atients admitted to our tertiary hospital between January 2016 till January 2021 with the diagnosis of PE-COPD were retrospectively evaluated form the files. Patients between 40 to 90 years of age; have been under treatment with diagnosis of COPD; whose diagnosis has been verified by pulmonary computer tomography (CT) angiography and have undergone lower extremity doppler ultrasonography evaluation were included in this retrospective cohort study. Demographical paremeters, symptoms at admission, comorbidities, laboratory parameters, echocardiographic and lower limb ultrasonography recordings were collected for all subjects. Subjects were divided into two groups according to the presence or absence of DVT.
RESULTS:233 patients (age 65.1±12.2;158 men (67.5%)) were included in this retrospective study. DVT was present at the time of diagnosis in 45 (19.31) of the patients. There was no statistical difference between the groups in pulmonary emboli classification (ESC), MMC, and post β-2 FEV1 (%pred) and Post β-2 FVC (%pred) values in pulmonary function tests. Wells Score and D-dimer value were statistically significant at the time of

diagnosis in the group with DVT compared to the group without DVT (p <0.001; p <0.001). Also the thrombus was more centrally localized in the pulmonary CT in the group with DVT (p 0.02). When the one-month, three-months, and one-year mortalities were analyzed, mortality was found to be significantly higher in the group with DVT (p <0.04; p <0.018; p <0.001).(figure 1)
CONCLUSIONS:Mortality were worse in PE-COPD cases with accompanying DVT compared to cases without DVT.

Şekil 1
Figure 1

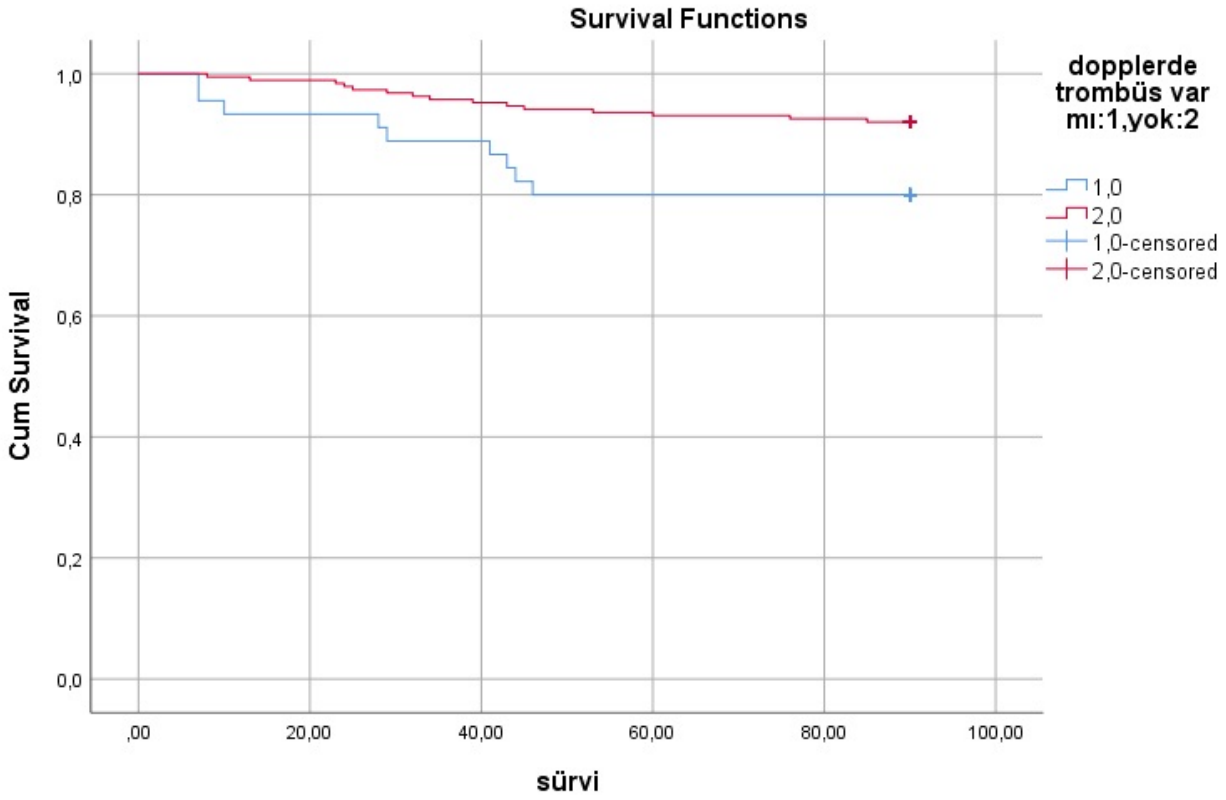

DVT saptanan ve saptanmayan olgularda 90 günlük mortalite
90 days mortality in cases with or without DVT

SS-057

İleri Amfizemli Hastalarda Hedef Lob Belirlemede Kantitatif Perfüzyon Sintigrafisi/Tomografinin(StratX) Kullanımı

Barış Demirkol[1], Mustafa Çörtük[2], Elif Tanrıverdi[2], Şule Gül[2], Ramazan Eren[2], Kürşad Nuri Baydili[3], Erdoğan Çetinkaya[2]

[1]Sağlık Bilimleri Üniversitesi, Başakşehir Çam ve Sakura Şehir Hastanesi, Göğüs Hastalıkları Kliniği, İstanbul

[2]Sağlık Bilimleri Üniversitesi, Yedikule Göğüs Hastalıkları ve Göğüs Cerrahisi Eğitim ve Araştırma Hastanesi, Göğüs Hastalıkları Kliniği, İstanbul

[3]Sağlık Bilimleri Üniversitesi Hamidiye Tıp Fakültesi, Biyoistatistik ve Tıbbi Bilişim Anabilim Dalı, İstanbul

GİRİŞ VE AMAÇ:Kronik obstruktif akciğer hastalığı yaygın, önlenebilir ve tedavi edilebilir küçük havayolu hastalığıdır. Tedavi seçenekleri arasında farmakolojik tedavilerin yanısıra bronkoskopik hacim azaltıcı ve cerrahi tedaviler de yer almaktadır. Hacim azaltıcı tedavilerde hedef lobu belirlemek kritik öneme sahiptir. İleri amfizemli hastalarda işlem öncesi hedef lobu belirlemede kullanılan kantitatif perfüzyon sintigrafisinin ve tomografinin rolünü araştırmayı amaçladık.
YÖNTEM:Tek merkezli, retrospektif çalışmamız 01/01/2022-01/06/2022 tarihleri arasında gerçekleştirildi. Bronkoskopik hacim azaltıcı tedavi adayı ileri amfizemli 54 hasta çalışmaya dahil edildi. Hedef lob belirlemek amaçlı tüm hastaların kantitatif akciğer perfüzyon sintigrafisi ve kantitatif tomografisi değerlendirildi ve hedef loblar belirlendi. Ek olarak hastaların demografik özellikleri, solunum fonksiyon testleri ve 6 dakika yürüme mesafeleri kaydedildi.
BULGULAR:Hastaların 49'u (%90.7) erkek olup, yaş ortalaması 64.7±7,5 idi. Tüm hastalar bronkoskopik hacim azaltıcı tedavi adayı ileri amfizem tanılıydı ve hastaların KOAH dışında bilinen akciğer hastalıkları yoktu. Tüm hastaların sigara öyküsü mevcuttu ve ortalama 45(16-120) paket/yıl idi. Solunum fonsiyon testleri sırasıyla FEV1 %28,4(15-45), RV %211(150-424) ve TLC %117(102-181) idi. 6 dakika yürüme testi mesafesi ortalama 271(150-400) metreydi (Tablo 1). Kantitatif perfüzyon sintigrafisi ve kantitatif tomografinin 1. ve 2. hedef lobu belirlemede birbirleri ile korele olduğu görüldü ($p<0.001$) (Tablo 2). Kantitatif perfüzyon sintigrafisinde 1. ve 2. hedef loblar için perfüzyon yüzdeleri sırasıyla %7,61±3,14 ve %9,82±2,67 iken kantitatif tomografilerin voxel dansisiteleri sırasıyla %68,28±9,16 ve %63,79±7,42 idi.
SONUÇ:Kantitatif tomografinin kantitatif perfüzyon sintigrafisi yerine kullanılabileceği ve kantitatif tomografinin fissür bütünlüğünü göstermesi nedeniyle daha değerli olabileceği düşünülmektedir.

	n (%)
Cinsiyet	
Erkek	49 (90,7)
Kadın	5 (9,3)
	Med (min-maks)
Yaş	64,7 (42-75)
Sigara paket/yıl	45 (16-120)
KOAH süresi (ay)	117 (60-310)
FEV1, L	0,84 (0,39-1,82)
FEV1 %	28,4 (15-45)
FVC, L	1,995 (0,86-4,64)
FVC %	52,5 (22-87)
FEV1/FVC %	42 (28-60)
RV, L	4,94 (3,59-10,04)
RV, %	211 (150-424)
TLC, L	7,34 (5,1-12,09)
TLC, %	117 (102-181)
RV/TLC %	72,3 (58-97)
6 dakika yürüme testi	271 (150-400)

Kantitatif Perfüzyon Sintigrafisi		**Kantitatif Tomografi**				**Kat sayı**	**p**
		Sağ üst n (%)	Sağ alt n (%)	Sol üst n (%)	Sol alt n (%)		
1. Hedef Lob	Sağ üst	24 (80)	0 (0)	1 (3,3)	0 (0)	0,703	<0,001*
	Sağ alt	0 (0)	6 (85,7)	0 (0)	0 (0)		
	Sol üst	1 (11,1)	1 (11,1)	5 (55,6)	0 (0)		
	Sol alt	0 (0)	0 (0)	0 (0)	8 (100)		
2. Hedef Lob	Sağ üst	4 (40)	0 (0)	1 (10)	2 (20)	0,500	<0,001*
	Sağ alt	2 (22,2)	5 (55,6)	1 (11,1)	0 (0)		
	Sol üst	0 (0)	0 (0)	13 (68,4)	2 (10,5)		
	Sol alt	0 (0)	0 (0)	1 (6,3)	11(68,8)		
3. Hedef Lob	Sağ üst	3 (37,5)	0 (0)	2 (25)	0 (0)	0,090	0,163
	Sağ alt	0 (0)	3 (27,3)	1 (9,1)	0 (0)		
	Sol üst	0 (0)	3 (23,1)	4 (30,8)	0 (0)		
	Sol alt	0 (0)	0 (0)	1 (9,1)	3 (27,3)		
4. Hedef Lob	Sağ üst	0 (0)	0 (0)	0 (0)	0 (0)	-0,147	0,062
	Sağ alt	0 (0)	0 (0)	1 (20)	0 (0)		
	Sol üst	0 (0)	0 (0)	0 (0)	0 (0)		
	Sol alt	0 (0)	0 (0)	0 (0)	1 (25)		

SS-057

İleri Amfizemli Hastalarda Hedef Lob Belirlemede Kantitatif Perfüzyon Sintigrafisi/Tomografinin(StratX) Kullanımı

Barış Demirkol[1], Mustafa Çörtük[2], Elif Tanrıverdi[2], Şule Gül[2], Ramazan Eren[2], Kürşad Nuri Baydili[3], Erdoğan Çetinkaya[2]

[1]Sağlık Bilimleri Üniversitesi, Başakşehir Çam ve Sakura Şehir Hastanesi, Göğüs Hastalıkları Kliniği, İstanbul

[2]Sağlık Bilimleri Üniversitesi, Yedikule Göğüs Hastalıkları ve Göğüs Cerrahisi Eğitim ve Araştırma Hastanesi, Göğüs Hastalıkları Kliniği, İstanbul

[3]Sağlık Bilimleri Üniversitesi Hamidiye Tıp Fakültesi, Biyoistatistik ve Tıbbi Bilişim Anabilim Dalı, İstanbul

GİRİŞ VE AMAÇ:Kronik obstruktif akciğer hastalığı yaygın, önlenebilir ve tedavi edilebilir küçük havayolu hastalığıdır. Tedavi seçenekleri arasında farmakolojik tedavilerin yanısıra bronkoskopik hacim azaltıcı ve cerrahi tedaviler de yer almaktadır. Hacim azaltıcı tedavilerde hedef lobu belirlemek kritik öneme sahiptir. İleri amfizemli hastalarda işlem öncesi hedef lobu belirlemede kullanılan kantitatif perfüzyon sintigrafisinin ve tomografinin rolünü araştırmayı amaçladık.
YÖNTEM:Tek merkezli, retrospektif çalışmamız 01/01/2022-01/06/2022 tarihleri arasında gerçekleştirildi. Bronkoskopik hacim azaltıcı tedavi adayı ileri amfizemli 54 hasta çalışmaya dahil edildi. Hedef lob belirlemek amaçlı tüm hastaların kantitatif akciğer perfüzyon sintigrafisi ve kantitatif tomografisi değerlendirildi ve hedef loblar belirlendi. Ek olarak hastaların demografik özellikleri, solunum fonksiyon testleri ve 6 dakika yürüme mesafeleri kaydedildi.
BULGULAR:Hastaların 49'u (%90.7) erkek olup, yaş ortalaması 64.7±7,5 idi. Tüm hastalar bronkoskopik hacim azaltıcı tedavi adayı ileri amfizem tanılıydı ve hastaların KOAH dışında bilinen akciğer hastalıkları yoktu. Tüm hastaların sigara öyküsü mevcuttu ve ortalama 45(16-120) paket/yıl idi. Solunum fonsiyon testleri sırasıyla FEV1 %28,4(15-45), RV %211(150-424) ve TLC %117(102-181) idi. 6 dakika yürüme testi mesafesi ortalama 271(150-400) metreydi (Tablo 1). Kantitatif perfüzyon sintigrafisi ve kantitatif tomografinin 1. ve 2. hedef lobu belirlemede birbirleri ile korele olduğu görüldü ($p<0.001$) (Tablo 2). Kantitatif perfüzyon sintigrafisinde 1. ve 2. hedef loblar için perfüzyon yüzdeleri sırasıyla %7,61±3,14 ve %9,82±2,67 iken kantitatif tomografilerin voxel dansisiteleri sırasıyla %68,28±9,16 ve %63,79±7,42 idi.
SONUÇ:Kantitatif tomografinin kantitatif perfüzyon sintigrafisi yerine kullanılabileceği ve kantitatif tomografinin fissür bütünlüğünü göstermesi nedeniyle daha değerli olabileceği düşünülmektedir.

Tablo 1. Hastaların Demografik ve Fonksiyonel Verileri

	n (%)
Cinsiyet	
Erkek	49 (90,7)
Kadın	5 (9,3)
	Med (min-maks)
Yaş	64,7 (42-75)
Sigara paket/yıl	45 (16-120)
KOAH süresi (ay)	117 (60-310)
FEV1, L	0,84 (0,39-1,82)
FEV1 %	28,4 (15-45)
FVC, L	1,995 (0,86-4,64)
FVC %	52,5 (22-87)
FEV1/FVC %	42 (28-60)
RV, L	4,94 (3,59-10,04)
RV, %	211 (150-424)
TLC, L	7,34 (5,1-12,09)
TLC, %	117 (102-181)
RV/TLC %	72,3 (58-97)
6 dakika yürüme testi	271 (150-400)

Tablo 2. Kantitatif Perfüzyon Sintigrafisi/Tomografinin Hedef Lobu Belirlemede Korelasyonu

Kantitatif Perfüzyon Sintigrafisi		Kantitatif Tomografi				Kat sayı	p
		Sağ üst n (%)	Sağ alt n (%)	Sol üst n (%)	Sol alt n (%)		
1. Hedef Lob	Sağ üst	24 (80)	0 (0)	1 (3,3)	0 (0)	0,703	<0,001*
	Sağ alt	0 (0)	6 (85,7)	0 (0)	0 (0)		
	Sol üst	1 (11,1)	1 (11,1)	5 (55,6)	0 (0)		
	Sol alt	0 (0)	0 (0)	0 (0)	8 (100)		
2. Hedef Lob	Sağ üst	4 (40)	0 (0)	1 (10)	2 (20)	0,500	<0,001*
	Sağ alt	2 (22,2)	5 (55,6)	1 (11,1)	0 (0)		
	Sol üst	0 (0)	0 (0)	13 (68,4)	2 (10,5)		
	Sol alt	0 (0)	0 (0)	1 (6,3)	11(68,8)		
3. Hedef Lob	Sağ üst	3 (37,5)	0 (0)	2 (25)	0 (0)	0,090	0,163
	Sağ alt	0 (0)	3 (27,3)	1 (9,1)	0 (0)		
	Sol üst	0 (0)	3 (23,1)	4 (30,8)	0 (0)		
	Sol alt	0 (0)	0 (0)	1 (9,1)	3 (27,3)		
4. Hedef Lob	Sağ üst	0 (0)	0 (0)	0 (0)	0 (0)	-0,147	0,062
	Sağ alt	0 (0)	0 (0)	1 (20)	0 (0)		
	Sol üst	0 (0)	0 (0)	0 (0)	0 (0)		
	Sol alt	0 (0)	0 (0)	0 (0)	1 (25)		

SS-059

Sars-Cov-2 enfeksiyonunda hastalığın şiddeti ve prognozunda ACE2 reseptör polimorfizmi ve diğer polimorfizmlerin etkisi

Esen Sayın Gülensoy[1], Basak Çeltikçi[2], Leyla Özer[3], Aslıhan Alhan[4], Evrim Eylem Akpınar[1]
[1]Ufuk Üniveritesi Tıp Fakültesi Göğüs Hastalıkları Anabilim Dalı
[2]Hacettepe Üniversitesi Tıp Fakültesi Biyokimya Anabilim Dalı
[3]Yüksek İhtisas Üniversitesi Tıp Fakültesi Tıbbi Genetik Anabilim Dalı
[4]Ufuk Üniversitesi Tıp Fakültesi Biyoistatistik Anabilim Dalı

GİRİŞ VE AMAÇ:Sars-Cov-2 nin neden olduğu Covid 19 hastalığı için çeşitli risk faktörleri tanımlamıştır. Bunlar arasında; erkek olmak, yaşlı olmak ve komorbiditelerin bulunması gibi faktörler gösterilebilir. Bu risk faktörleri gözönüne alındığında bile bireyler arasında çok farklı klinik seyirler gözlemlemekteyiz. Yaşamı tehdit eden Covid19'un altında yatan ayrıntılı moleküler, hücresel ve doku ve vücut düzeyindeki mekanizmaları keşfetmek ve bu hastalığın temel patogenezini çalışmak, biyolojik, sosyoekonomik ve tıbbi açıdan son derece önemlidir. ACE2 ekspresyonundaki, aktivitesindeki ve regülasyonundaki potansiyel farklılıkları, TNF ve IFN genetik dizilim farklılıklarını değerlendirerek, hastalık şiddetine ve prognozuna etkisinin bilinmesinin mevcut pandemi ve gelecekteki olası salgınlar için yol gösterici olabileceğini düşünmekteyiz. Bizde bu çalışma ile Türk popülasyonunda izlenen polimorfizmlerin hastalık seyrine etkisini, yeni polimorfizmlerin keşfi, diğer popülasyonların araştırmalarında katkıda bulunmayı amaçladık
YÖNTEM:Covid 19 tanısıyla Ufuk Üniversitesi Tıp Fakültesi Göğüs Hastalıkları Anabilim Dalında tedavi görmüş 33 hastanın genetik onamları alınarak, kan örnekleri alındı. Hastaların kan örneklerinde ACE2 reseptörleri, TNF-α, IFN gen polimorfizmleri, yeni nesil dizinleme yöntemiyle sekanslanıp tespit edilerek, bulunan farklı polimorfizmlerin, birbiriyle aralarındaki ilişkiler ve biyokimyasal parametrelerle ilişkisi değerlendirildi.
BULGULAR:Çalışmaya alınan 33 hastanın yaş ortalaması 50.79±12,14 idi. 13 (%39.4) hasta erkek,20 (%60.6) hasta kadındı. Hastaların 14 (%42.4)'ü hafif klinik, 3(%9.1)'i hafif-orta klinik, 9(%27.3)'ü orta klinik, 3(%9.1)'i ağır klinik ve 4 (%12.1)'i çok ağır klinik olarak sınıflandı. Hastalar klinik ve laboratuar bulguları ile değerlendirilmek üzere iki grupta incelendi. Hafif hastalar bir grup(Grup 1), hafif-orta, orta, ağır ve çok ağır seyreden hastalar bir grup (Grup 2)olacak şekilde değerlendirildi. Her iki grup arasında hastaneye başvuru laboratuar değerleri değerlendirildiğinde lenfosit sayıları, ferritin, D-dimer ve Crp düzeyleri arasında anlamlı fark izlendi (sırasıyla; p:0.014, p:0.017, p:0.001, p<0.001). Bir komorbidite eşlik etmesinin hastalığın daha ağır seyretmesine katkıda bulunduğunu gözledik. (p:0.024) (Tablo 1) Yüksek D-dimer seviyesinin hastalığın daha ağır seyretmesi için risk faktörü olarak değerlendirilebileceğini gözlemledik.(OR:1.004(1.001-1.008) p:0.045)
SONUÇ:ACE2 ekspresyonu, hem kendi başına hem de başka etkenlerle (yaş, cinsiyet ve obezite) üzerinden, COVİD-19 enfeksiyonunun hem şiddetine hem prognozuna etki etme potansiyeline sahiptir. Bizde çalışmamızda çok ağır seyreden dört hastada patolojik ACEc.2312C>T rs780755664, ACEc.3490G>A rs145579007, ACEc.3801C>T rs144242912, ACEc.731A>Grs3730025 varyasyonları olduğunu saptadık. Ayrıca IFNGrs2234686c.115-3delT varyasyonunun hastalık için koruyucu olabileceğini saptadık.

Tablo 1. Analiz edilen parametreler ve genetik varyasyonlar açısından grupların karşılaştırılması

	Hafif Hastalık (n = 17)	Orta, Ağır ve Çok Ağır Hastalık (n = 16)	*p*
Yaş, yıl	45 (39 - 73)	53.5 (22 - 80)	0.087
Cinsiyet, kadın	10 (58.8%)	10 (62.5%)	1.000
Nötrofil sayısı (bin/ **µL**)	5.77 (2.34 - 72.5)	5.21 (2 - 9.6)	0.709
Lenfosit sayısı (bin/ **µL**)	2.15 (1.3 - 19.3)	1.51 (0.7 - 2.71)	**0.014**
Tombosit sayısı (bin/ **µL**)	230 (127 - 454)	254.5 (141 - 453)	0.901
Ferritin(**µg/L**)	150 (25 - 1289)	428 (103 - 3072)	**0.017**
D-dimer(**µg/ml**)	280 (140 - 750)	950 (153 - 2700)	**0.001**
C-reactive protein(mg/L)	10 (5 - 360)	114 (39.9 - 235)	**<0.001**
Aspartate aminotransferase(U/L)	20 (16 - 87)	34 (13 - 51)	0.093
Alanine aminotransferase(U/L)	27 (14 - 137)	35 (9 - 162)	0.387
Komorbidite	5 (29.4%)	11 (68.8%)	**0.024**
Hipertansiyon	2 (11.8%)	6 (37.5%)	0.118
Diabetes	3 (17.6%)	5 (31.3%)	0.438
Astım	1 (5.9%)	3 (18.8%)	0.335
Obesite	1 (5.9%)	5 (31.3%)	0.085
Aterosklerotik kalp hastalığı	0 (0%)	2 (12.5%)	0.227
Kalp yetmezliği	1 (5.9%)	1 (6.3%)	1.000
Hastane yatışı	3 (17.6%)	14 (87.5%)	**<0.001**
Hastane yatış gün sayısı, gün	6 (6 - 10)	13 (3 - 27)	0.156
Genetik varyasyonlar			
ACEc.582C>T rs4298	2 (11.8%)	2 (12.5%)	1.000
ACEc.2312C>T rs780755664	0 (0%)	1 (6.3%)	0.485
ACEc.3490G>A rs145579007	0 (0%)	1 (6.3%)	0.485
ACEc.3801C>T rs144242912	0 (0%)	1 (6.3%)	0.485
ACEc.3836G>A rs4980	0 (0%)	1 (6.3%)	0.485
ACEc.511+66A>G rs4296	12 (70.6%)	12 (75%)	1.000
ACEc.1488-58T>C rs4311	3 (17.6%)	2 (12.5%)	1.000
ACEc.418-70C>G rs4295	8 (47.1%)	5 (31.3%)	0.567
ACEc.3281+25C>T rs4354	1 (5.9%)	1 (6.3%)	1.000
ACEc.1710-90G>C rs529300793	1 (5.9%)	0 (0%)	1.000
TNFc.27C>T rs377627218	1 (5.9%)	0 (0%)	1.000
IFNGrs2234686 c.115-3delT	12 (70.6%)	7 (43.8%)	0.228
ACEc.731A>G rs3730025	0 (0%)	1 (6.3%)	0.485
ACE2193A>G rs4331	2 (11.8%)	2 (12.5%)	1.000
ACEc.3387T>C rs4362	8 (47.1%)	2 (12.5%)	0.057

Kategorik veriler grubun n (%)'si olarak, sürekli veriler medyan (min-maks) değerlerle gösterilmştir.
p değerleri istatistiksel anlamlılığı gösterir.

SS-060

Post Covid-19 Hasta Semptomlarına Etki Eden Faktörler

Öznur Sezer[1], Ahmet Cemal Pazarlı[1], Handan İnönü Köseoğlu[1], Halil İbrahim Yakar[1], Gökhan Aykun[1], Osman Demir[2]

[1]Tokat Gaziosmanpaşa Üniversitesi Eğitim ve Araştırma Hastanesi, Göğüs Hastalıkları Ana Bilim Dalı,Tokat

[2]Tokat Gaziosmanpaşa Üniversitesi Eğitim ve Araştırma Hastanesi, Biyoistatistik Ana Bilim Dalı,Tokat

GİRİŞ VE AMAÇ:Bu çalışma ile PCR + vaka olarak tedavi altına alınan Covid-19 hastalarının, hastalık sonrasında, hastaneye başvurmalarına neden olan semptomlarına etki eden faktörlerin (demografik özellikler, ek hastalıklar, tedavi yeri, tedavide kullanılan ilaçlar, radyolojik tutulumun derecesi, labaratuar parametreleri) araştırılması amaçlanmıştır.
YÖNTEM:Mayıs 2020-Mayıs 2021 tarihleri arasında PCR + Covid-19 tanısı sonrasında polikliniğimize semptomatik olarak başvuran 570 hastanın tıbbi dosyaları; demografik özellikler, ek hastalıklar, tedavi yeri, tedavide kullanılan ilaçlar, radyolojik tutulumun derecesi, labaratuar parametreleri açısından incelenerek, hastalık sonrası başvuru semptomlarına etki edebileceği öngörülen faktörler kaydedilmiştir. (Tablo 1)
BULGULAR:Tarafımıza başvuran hastaların başvuru anındaki en sık yakındığı semptom halsizlik-yorgunluk olarak bulundu. Bunu nefes darlığı, öksürük, myalji ve sırt-göğüs ağrısı izledi (Şekil 1). Başvuru günü, sigara içimi, radyolojik tutulum derecesi ile herhangi bir semptom arasında ilişki saptanmadı. Halsizlik-yorgunluk için ileri yaş, hipertansiyon ve diabet varlığı, WBC değerinin normal değer aralığının dışında olması (düşük ya da yüksek), CRP değerinin yüksek olması, tedavide steroid kullanılması risk faktörü olarak bulundu.Sırt-göğüs ağrısı için kadın cinsiyet risk faktörü olarak bulundu. Myalji için hipertansiyon varlığı, lenfopeni, antiviral tedavi kullanımı, ferritin değerinin normal değerin dışında olması (düşük ya da yüksek) risk faktörü olarak bulundu.Nefes darlığı için CRP değerinin yüksek olması, hastanede yatırılarak tedavi görmek, steroid, antisitokin ve post-covid rehber profilaksisi kullanımı, Astım-KOAH varlığı risk faktörü olarak bulundu (Tablo 2).
SONUÇ:Virüs ile enfekte veya reenfekte olan kişi sayısının her geçen gün artması, post-covid semptomatik olan kişi sayısını da artırmakta ve tüm dünyada günlük hayat olumsuz etkilenmektedir. Bu nedenle bu semptomlara etkisi olabilecek faktörlerin belirlenmesi önem arz etmekte ve nedenlerin belirlenmesi için daha fazla sayıda araştırma yapılması gerekmektedir.

Şekil1: Hastalarda Görülen Covid-19 Semptomlarının Dağılımı

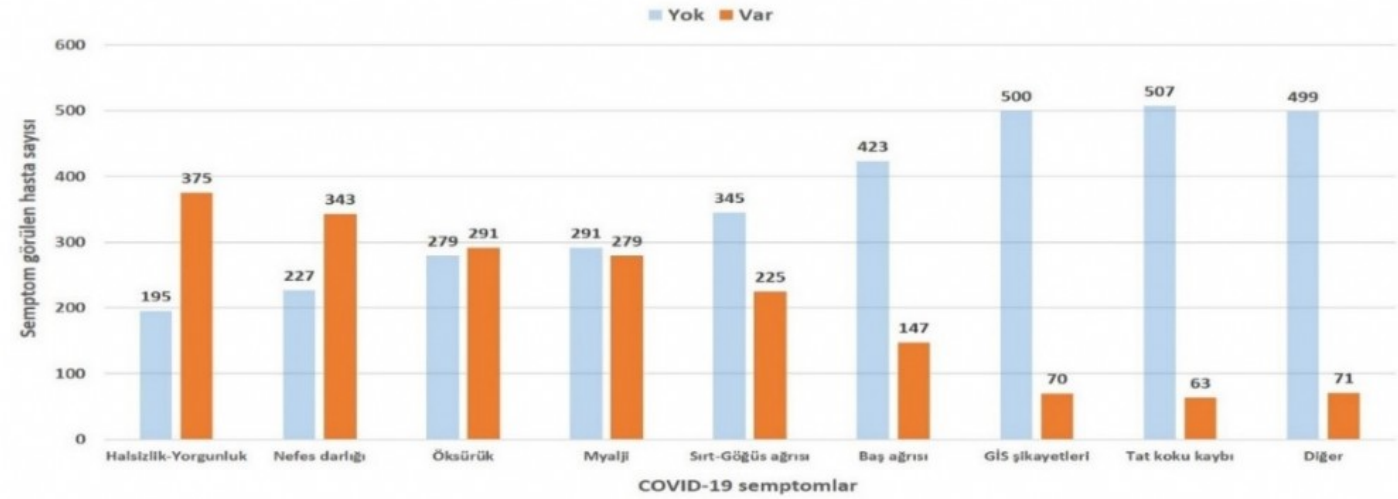

Hastaların Sosyo-demografik Özelliklerine ve Ek Hastalıklarına İlişkin Tanımlayıcı İstatistikleri

		Frekans (n)	Yüzde (%)

Cinsiyet	Erkek Kadın	234 336	41,1 58,9
BKİ grup	<18,5 18,5-24,9 25-29,9 30-34,9 >35	5 147 248 127 43	0,9 25,8 43,5 22,3 7,5
Sigara kullanımı	İçmiyor İçiyor Bırakmış	286 141 143	50,2 24,7 25,1
Ek hastalık	Var Yok	258 312	45,3 54,7
Hipertansiyon	Var Yok	115 455	20,2 79,8
Diyabet	Var Yok	88 482	15,4 84,6
Astım-KOAH	Var Yok	111 459	19,5 80,5
KKY	Var Yok	71 499	12,5 87,5
SVH	Var Yok	4 566	0,7 99,3
Malignensi	Var Yok	10 560	1,8 98,2
Başvuru günü	10. gün 11.-30. gün 31.-60. gün 61.-90. gün 90 günden sonra	15 261 180 51 63	2,6 45,8 31,6 8,9 11,1
Toplam		570	100

Hastaların ek hastalıkları, tedavi ve klinik özellikleri ile halsizlik-yorgunluk,myalji,nefes darlığı görülme oranları arasındaki ilişkiler

			Halsizlik-Yorgunluk Olmayanlar	Halsizlik-Yorgunluk Olanlar	Toplam	p
Diabetes Mellitus	Var Yok	n(%) n(%)	22(%25) 173(%35,9)	66(%75) 309(%64,1)	88(%100) 482(%100)	0,048
Hipertansiyon	Var Yok	n(%) n(%)	27(%23,5) 168(%36,9)	88(%76,5) 287(%63,1)	115(%100) 455(%100)	0,007
WBC	Düşük (<4,5) Normal (4,5-12,5) Yüksek (>12,5)	n(%) n(%) n(%)	1(%7,7) 186(%35,7) 8 (%22,2)	12(%92,3) 335(%64,3) 28(%77,8)	13(%100) 521(%100) 36(%100)	0,032
CRP	Normal (0-5) Yüksek (>5)	n(%) n(%)	150(%36,9) 45(%27,4)	256(%63,1) 119(%72,6)	406(%100) 164(%100)	0,030
Steroid Kullanımı	Kullanmamış Kullanmış	n(%) n(%)	163(%36,2) 32(%26,7)	287(%63,8) 88(%73,3)	450(%100) 120(%100)	0,049
			Myalji Olmayanlar	Myalji Olanlar	Toplam	p

Hipertansiyon	Var Yok	n(%) n(%)	49(%42,6) 242(%53,2)	66(%57,4) 213(%46,8)	115(%100) 455(%100)	0,043
Antiviral Tedavi Kullanımı	Kullanmamış Kullanmış	n(%) n(%)	36(%65,5) 255(%49,5)	19(%34,5) 260(%50,5)	55(%100) 515(%100)	0,025
Lenfosit Oranı	Düşük (<%18) Normal (%18-%45) Yüksek (>%45)	n(%) n(%) n(%)	24(%38,7) 257(%52) 10 (%71,4)	38(%61,3) 237(%48) 4(%28,6)	62(%100) 494(%100) 14(%100)	0,043
Ferritin	Düşük (<13) Normal (13-150) Yüksek (>150)	n(%) n(%) n(%)	22(%40,7) 242(%54) 27 (%39,7)	32(%59,3) 206(%46) 41(%60,3)	54(%100) 448(%100) 68(%100)	0,025
			Nefes Darlığı Olmayanlar	Nefes Darlığı Olanlar	Toplam	p
CRP	Normal (0-5) Yüksek (>5)	n(%) n(%)	182(%44,8) 45(%27,4)	224(%55,2) 119(%72,6)	406(%100) 164(%100)	<0,001
Tedavi Yeri	Evde Tedavi Servis Yoğun Bakım	n(%) n(%) n(%)	197(%44,5) 28(%24,6) 2(%15,4)	246(%55,5) 86(%75,4) 11(%84,6)	443(%100) 114(%100) 13(%100)	<0,001
Steroid Kullanımı	Kullanmamış Kullanmış	n(%) n(%)	193(%42,9) 34(%28,3)	257(%57,1) 86(%71,7)	450(%100) 120(%100)	0,004
Antisitokin Kullanımı	Kullanmamış Kullanmış	n(%) n(%)	223(%40,8) 4(%17,4)	324(%59,2) 19(%82,6)	547(%100) 23(%100)	0,025
Post Covid Rehber Profilaksisi	Kullanmamış Kullanmış	n(%) n(%)	148(%44,0) 79(%33,8)	188(%56,0) 155(%66,2)	336(%100) 234(%100)	0,014
Astım-KOAH	Var Yok	n(%) n(%)	21(%18,9) 206(%44,9)	90(%81,1) 253(%55,1)	111(%100) 459(%100)	<0,001

SS-061

COVID-19 enfeksiyonu nedeniyle hastanede yatan hastalarda pulmoner emboliyi ekarte etmek için kullanılabilecek D-dimer düzeyinin belirlenmesi: Retrospektif tek merkezli çalışma

Emel Tellioğlu Cireli, Sami Deniz
Sağlık Bilimleri Üniversitesi İzmir Dr Suat Seren Göğüs Hastalıkları ve Cerrahisi Eğitim ve Araştırma Hastanesi

GİRİŞ VE AMAÇ:COVID-19 enfeksiyonunun hastaları arteriyel ve venöz tromboza yatkın hale getirebildiği bilinmektedir. Dolayısıyla günlük pratikte COVID-19 enfeksiyonuna sıklıkla pulmoner emboli de eşlik etmektedir. COVID-19 enfeksiyonu sırasında pulmoner emboliyi öngörmek için kullanılabilecek D-dimer düzeyi henüz netleşmemiştir. Çalışmamızın amacı COVID-19 enfeksiyonu nedeniyle hastanede yatan hastalarda pulmoner emboli olan ve olmayanlardaki D-dimer seviyelerini incelemek ve pulmoner emboliyi öngörmede kullanılabilecek seviyeyi belirlemekti
YÖNTEM:Çalışmaya hastanemizde COVID-19 tanısıyla yatarak tedavi gören hastalar alındı. Covıd-19 PCR sonucu negatif olanlar çalışmaya alınmadı.
BULGULAR:Toplam 237 COVID-19 hastası çalışmaya dahil edildi. 187 hastada pulmoner emboli tanısı vardı. Pulmoner embolisi olan ve olmayan COVID-19'lu hastaların demografik ve klinik özellikleri kaydedildi. D-dimerin COVID-19 hastalarında pulmoner emboliyi tahmininde kullanılan optimal cut-off değeri, duyarlılık, özgüllük değerleri ile Odds oranlarını analiz edildi ve ROC analizini kullanarak hesaplandı. D-dimerin pulmoner emboliyi öngörmesi için hesaplanan eşik 2046 ng/ml idi. Pulmoner embolisi olan hastaların 124 (%68,9)'sinde D-dimer düzeyi >2046 iken 56 (%31,1)'sında ≤2046 idi. (p<0,000) Bu değerin pulmoner emboliyi öngörmedeki duyarlılık, özgüllük, pozitif prediktif ve negatif prediktif değerleri sırasıyla %68,89, %73,33, %91,18 ve %37,08 idi. D-dimer'i 2046 ng/ml'den yüksek olan hastaların pulmoner emboli oranları 6 kat daha fazla bulundu (OR = 6,089; %95 CI 2,9-12,663; ROC-AUC = 0,725; p <0,000).
SONUÇ:COVİD-19 enfeksiyonuna eşlik eden pulmoner emboliyi öngörmek için 2046 ng/ml değeri %68,89 duyarlılık ve %73,33 özgüllükle kullanılabilir. Bunun üzerindeki D-dimer değerlerinde pulmoner emboli riski altı kat artmıştır.

Şekil 1- ROC analizi

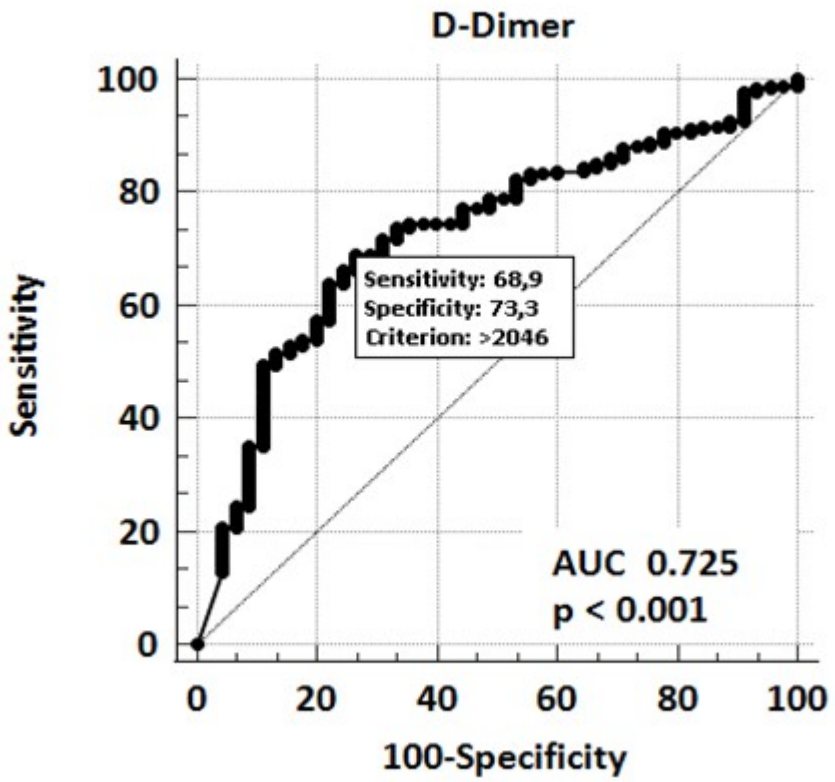

Tablo 1- Pulmoner embolisi olan ve olmayan COVID-19 lu hastaların demografik ve klinik özellikleri

	Pulmoner emboli var	Pulmoner emboli yok	P değeri
Yaş (Median) yıl (min- maks)	63 (22-96)	72,50 (38-93)	0,000
Sigara kullanımı (paket / yıl)	23,63 ± 24,5	31,98 ± 34,7	0,35
D-dimer (ng/mL)	4421 ± 3289	2115 ± 2377	0,000
ProBNP (pg/mL)	1474,88 ± 316,8	4863,06 ± 7066,9	0,000
Troponin (pg/mL)	27,93 ± 44,2	49,13 ± 92,7	0,077
Ferritin (ng/mL)	426,1 ± 410,2	738,38 ± 995,99	0,237
C-reaktif protein (mg/L)	14,46 ± 33,97	98,93 ± 84,66	0,000
Lökosit (x10.3/uL)	9848,66 ± 3995,0	8348,0 ± 4765,3	0,041
Lenfosit (x10.3/uL)	1735,62 ± 1321,1	894,0 ± 516,0	0,000
Pulmoner arter basıncı (mmHg)	34,53 ± 17,3	21,41 ± 2,5	0,000
Kadın / erkek	58 /129	13/37	0,49
Sigara öyküsü Aktif n (%) Ex-smoker n (%) Nonsmoker n (%)	. 24 (75) 39 (63,9) 32 (68,1)	. 8 (25) 22 (36,1) 15 (31,9)	0,554
Kalp yetmezliği n (%)	10 (55,6)	8 (44,4)	0,011
Hipertansiyon n (%)	60 (73,2)	22 (26,8)	0,11
Diyabetes mellitus n (%)	27 (73)	10 (27)	0,328

Kronik böbrek yetmezliği n (%)	4 (2,1)	0	0,298
Karaciğer hastalığı n (%)	1 (0,5)	0	
Koroner arter hastalığı n (%)	26 (13,8)	2 (4)	0,055
Kanser n (%)	18 (9,6)	13 (26)	0,002
KOAH n (%)	2 (1,1)	4 (8)	0,005
Buzlu cam infiltrasyonu pnömoni n (%)	51 (27,9)	11 (32,4)	0,309
Pulmoner emboli ağırlığı Segmental Subsegmental	. 155 (83,8) 30 (16,2)		0,000
Pulmoner emboli tedavisi Düşük moleküler ağırlıklı heparin YOAK Varfarin Trombolitik	. 110 (58,8) 14 (7,4) 53 (28,2) 11 (5,9)		0,000

SS-062

COVID-19 pnömonisi olgularında inflamatuvar belirteçler ile mortalite öngörülebilir mi?

Işil Kibar Akıllı[1], Müge Bilge[2], Arife Uslu Güz[3]

[1]Bakırköy Dr. Sadi Konuk Eğitim ve Araştırma Hastanesi, Göğüs Hastalıkları Kliniği, İstanbul

[2]Bakırköy Dr. Sadi Konuk Eğitim ve Araştırma Hastanesi, İç Hastalıkları Kliniği, İstanbul

[3]Mehmet Akif Ersoy Göğüs Kalp ve Damar Cerrahisi Eğitim ve Araştırma Hastanesi, Göğüs Hastalıkları Kliniği; İstanbul

GİRİŞ VE AMAÇ:COVID-19'da kötü prognoza sahip olguların daha erken saptanması sonucu uygun tedavi yaklaşımları ile mortalitenin azaltılabileği düşünülmektedir. Çalışmamızda, COVID-19 pnömonisinde nötrofil/lenfosit oranı (NLR), monosit/lenfosit oranı (MLR), fibrinojen/albumin oranı (FAR), CRP/albumin oranı (CAR), prokalsitonin/albumin oranı (PAR), fibrinojen, CRP ve prokalsitonin gibi inflamasyonla ilişkili belirteçlerin hastane içi mortalite ile ilişkisinin araştırılması amaçlandı
YÖNTEM:Çalışmaya 01.06.2020-31.12.2020 tarihlerinde Prof. Dr. Murat Dilmener Acil Durum Hastanesi'nde yatarak tedavi gören orta ve ağır şiddette COVID-19 pnömonisi tanısı olan olgular alındı. Retrospektif olarak elektronik hastane kayıt sisteminden tüm olguların demografik verileri, vital bulguları, komorbiditeleri, bilgisayarlı toraks tomografisi (BT) bulguları, laboratuvar parametreleri ve sağkalım durumları kaydedilerek SPSS ile istatistiksel değerlendirme yapılmıştır.
BULGULAR:COVID-19 pnömonisi tanısı ile yatırılan, PCR pozitifliği saptanmış, 824 (%58.64) erkek ve 581 (%41.35) kadın olmak üzere toplam 1405 olgu çalışmaya alındı. Olgular taburcu olan ve kaybedilenler olarak iki gruba ayrıldı. Olguların demografik verileri, klinik-laboratuvar-radyolojik bulguları Tablo 1 ve 2'de gösterilmektedir. 554 (%39.43) olguda orta şiddette, 851 (%60.56) olguda şiddetli hastalık saptandı. Hipertansiyon (729, %51.88), diyabetes mellitus (507, %36) ve koroner arter hastalığı (214, %15.23) en sık rastlanan ek hastalıklar olarak bulundu. Toraks BT tutulumu açısından değerlendirildiğinde, 301 (%21.42) olguda hafif, 673 (%47.9) olguda orta ve 431 (%30.67) olguda ağır tutulum olduğu izlendi. 130 (%9.25) olguda mortalite saptandı.
İki grup arasında yaş, solunum dakika sayısı, oksijen satürasyon değeri ve nabız dakika sayısı açısından anlamlı fark olduğu (sırasıyla p <0.001, <0.001, p=0.01, <0.001); cinsiyet açısından fark olmadığı saptandı. Kaybedilen olgularda hipertansiyon, koroner arter hastalığı, konjestif kalp yetmezliği, serebrovasküler hastalık, kronik böbrek yetmezliği ve malignite sıklığı daha yüksek bulundu (sırasıyla, p<0.001, p<0.001, p<0.001, p <0.001, p=0.01, p=0.01).
Kaybedilen olgularda glukoz, üre, D-Dimer, LDH, ferritin ve troponin I değerlerinin anlamlı derecede yüksek olduğu bulundu (sırasıyla, p=0.004, p<0.001, p<0.001, p<0.001, p<0.001, p<0.001). İnflamatuvar parametreler açısından yapılan karşılaştırmada iki grup arasında trombosit, nötrofil, NLR, MLR, CRP, albümin, fibrinojen ve CAR açısından anlamlı fark olduğu saptandı (sırasıyla, p<0.001, p<0.001, p<0.001, p=0.03, p<0.001, p<0.001, p=0.008, p<0.001). Lenfosit, monosit, prokalsitonin, FAR ve PAR açısından iki grup arasında fark saptanmadı.
SONUÇ:COVİD-19 tanısı ile yatarak tedavi edilen olgularda trombosit, nötrofil, NLR, MLR, CRP, albümin, fibrinojen ve CAR değerleri hastane içi mortalitenin öngörülmesinde klinisyene yol gösterebilir.

Tablo 1

	Taburcu olan olgular n:1275	Kaybedilen olgular n:130	p
Yaş	59.93±14.71	73.173±12.131	<0.001
Cinsiyet, (n,%) Erkek 824, 58.64 Kadın 581, 41.35	747 (58.58) 528 (41.41)	77 (59.23) 53 (40.76)	AD
Ateş (°C)	36.91±0.67	36.94±0.63	AD

Solunum dakika sayısı	20.11±4.36	30.02±4.72	<0.001
SpO2 (O2 desteği ile)	94.46±1.86	92.89±2.23	<0.001
Sistolik kan basıncı (mmHg)	126.49±18.23	129.38±22.25	AD
Diyastolik kan basıncı(mmHg)	70.64±10.28	70.24±12.25	AD
Nabız dakika sayısı	82.77±14.62	86.22±20.60	0.01
Komorbiditeler, (n,%)			
Diyabetes mellitus 507, 36	456 (35.76)	51 (39.23)	AD
Hipertansiyon 729, 51.88	637 (49.96)	92 (70.76)	<0.001
Koroner arter hastalığı 214, 15.23	174 (13.64)	40 (30.76)	<0.001
Konjestif kalp yetmezliği 91, 6.47	69 (5.4)	22 (16.92)	<0.001
Serebrovasküler hastalık 53, 3.77	39 (3.05)	14 (10.76)	<0.001
Kronik böbrek hastalığı 68, 4.83 5	6 (4.39)	12 (9.2)	0.01
KOAH 67, 4.76	56 (4.39)	11 (8.46)	AD
Astım 128, 9.11	118 (9.25)	10 (7.69)	AD
Malignite 75, 5.33)	62 (4.41	13 (10)	0.01

Olguların demografik ve klinik verileri

Tablo 2

	Taburcu olan olgular n:1275	Kaybedilen olgular n:130	P
Hct (%)	37.45±5.00	36.70±.56	AD
Trombosit, $10^3/mm^3$	251.42±111.35	221.74±128.29	<0.001
Nötrofil sayısı	5.48±3.62	6.92±3.80	<0.001
Lenfosit sayısı	1.64±8.71	0.88±0.77	AD
Monosit	0.59±0.96	0.45± 0.38	AD
NLR (nötrofil/lenfosit oranı)	5.74±5.05	11.52± 9.99	<0.001
MLR (monosit/lenfosit oranı)	0.55±0.67	0.68±0.91	0.03
C-reaktif protein (mg/dl)	101.87±77.25	144.08±78.74	<0.001
Albümin (g/L)	35.84±5.51	32.81±5.13	<0.001
Fibrinojen (mg/dL)	511.57±133.88	544.03±146.52	0.008
Prokalsitonin (PC) (ng/ml)	0.69±7.84	0.79±2.27	AD
CAR (CRP/albümin oranı)	3.03±2.67	4.53±2.61	<0.001
FAR (fibrinojen/albümin oranı)	15.26±15.44	17.01±5.55	AD
PAR (PC/albümin oranı)	0.02±0.25	0.02±0.07	AD

Glukoz (mg/dl)	151.49±71.84	170.42±73.44	0.004
Üre (mg/dl)	40.06±25.77	71.60±48.07	<0.001
Kreatinin (mg/dl)	1.02±2.95	1.43±1.54	AD
D-Dimer (µg FEU/mL)	0.84±1.22	1.29±1.30	<0.001
LDH (U/L)	342.34±142.10	476.03±227.45	<0.001
Ferritin (µg/L)	504.87±570.36	750.70±684.71	<0.001
Troponin I (ng/ml)	18.90±119.47	123.10±447.73	<0.001
Hastalık şiddeti (n,%)			<0.001
Orta 554, 39.43	552 (43.29)	2 (1.53)	
Ağır 851, 60.56	723 (56.70)	128 (98.46)	
BT tutulumu, (n,%)			<0.001
Hafif 301, 21.42	290 (22.74)	11 (8.64)	
Orta 673, 47.9	629 (49.33)	44 (33.84)	
Ağır 431, 30.67	356 (27.92)	75 (57.69)	
Hastanede yatış süresi (gün)	11.16 ± 6.63	14.38 ± 8.81	<0.001

Olguların labaratuvar ve radyolojik bulguları

SS-063

Küçük hücreli dışı akciğer kanserinde cerrahi yapılan hastalarda N2 lenf nodu pozitifliğinin sağkalıma etkisi

İsmail Can Karacaoğlu, Cemal Özçelik
Çukurova Üniversitesi, Göğüs Cerrahisi Anabilim Dalı, Adana

GİRİŞ VE AMAÇ:Çalışmamızda, küçük hücreli dışı akciğer kanseri tanısı olan ve akciğer rezeksiyonu yapılan hastalar arasından ipsilateral mediastinal metastatik lenf nodu (N2) olanlar belirlenerek, saptanan N2 lenf nodunun yerinin, sayısının, büyüklüğünün, N1 lenf nodu metastazı olmaksızın N2 lenf nodu pozitifliğinin (skip N2) sağkalıma etkisini araştırmak amaçlanmıştır.
YÖNTEM:Çukurova Üniversitesi Tıp Fakültesi Göğüs Cerrahisi Anabilim Dalı'na başvuran, preoperatif veya intraoperatif küçük hücreli dışı akciğer kanseri (KHDAK) tanısı konulan ve akciğer rezeksiyonu uygulanan hastalar retrospektif taranarak içlerinden patolojik N2 (pN2) pozitif olanlar çalışmaya dahil edildi. Hastalar üç gruba ayrıldı; intraoperatif pN2 gösterilen "sürpriz N2" grubu, neoadjuvan kemoterapi (KT) veya kemoradyoterapi (KRT) uygulanan ve tedavi sonrası pN2'lerinde kısmi veya tam regresyon gözlenen "persistan N2" grubu ile neoadjuvan tedavi uygulanmayan, öncelikle cerrahiye alınan "bilinen tek N2" grubu. Saptanan N2 lenf nodunun yerinin, sayısının, büyüklüğünün, skip N2 durumunun, sürpriz N2, ve olası rezektabl N2 gruplarının (persistan N2 ve bilinen tek N2) sağkalıma etkisi araştılmıştır.
BULGULAR:Araştırma kapsamında Ocak 2011 ile Aralık 2017 tarihleri arasında Çukurova Üniversitesi Tıp Fakültesi Göğüs Cerrahisi Anabilim Dalı'na başvuran ve KHDAK tanısı konulup rezeksiyon uygulanan 953 hasta retrospektif olarak incelenerek patolojik N2 pozitifliği bulunan 99 hasta çalışmaya dahil edildi. Hastaların ortalama yaşı 59 ± 9 idi. Hastaların tümör histolojisi incelendiğinde %51,5'i adenokarsinom, %40,4'ü squamöz hücreli karsinom, %8,1'i ise diğerleri olarak tespit edildi. Hastaların %34,4'ü (n=34) bilinen tek N2, %17,1'i (n=17) persistan N2, %48,5'i (n=48) sürpriz N2 olarak değerlendirildi. 78 hastada tek istasyon N2 pozitifliği mevcuttu. Hastaların %40,4'ünde skip N2 mevcuttu. Kadınlar istatistiksel olarak erkeklerden daha iyi prognoza sahiptiler (p:0.025). Adjuvan KT uygulanan hastalar uygulanmayanlara göre istatistiksel olarak daha iyi prognoza sahiptiler (p:0.014). Hastaların genel ve 5 yıllık sağkalımı sırasıyla 38.3 ay ± 3.9 (30.66- 46.06) ve %24,8 olarak tespit edildi. Sürpriz N2, persistan N2, bilinen tek N2 gruplarının sağkalım kıyaslamasında istatistiksel anlamlı farklılık saptanmadı (p: >0.05)
SONUÇ:Mediasten lenf nodu metastazı olan KHDAK hastalarının tedavisinde cerrahi tedavinin yeri konusunda görüş birliği bulunmamaktadır. Çalışmamızda cerrahi uygulanmış hastalarda "sürpriz N2" ve "olası rezektabl N2" alt gruplarının sağkalıma etkisi istatistiksel olarak anlamlı saptanmamıştır. Kadınlar erkeklere göre, adjuvan KT uygulananlar uygulanmayanlara göre daha iyi prognoza sahiptiler. N2 alt gruplarının incelenmesi için daha geniş hasta gruplarıyla çalışmaların gerekliliği ortaya konmuştur.

Hastalara Klinik Yaklaşım

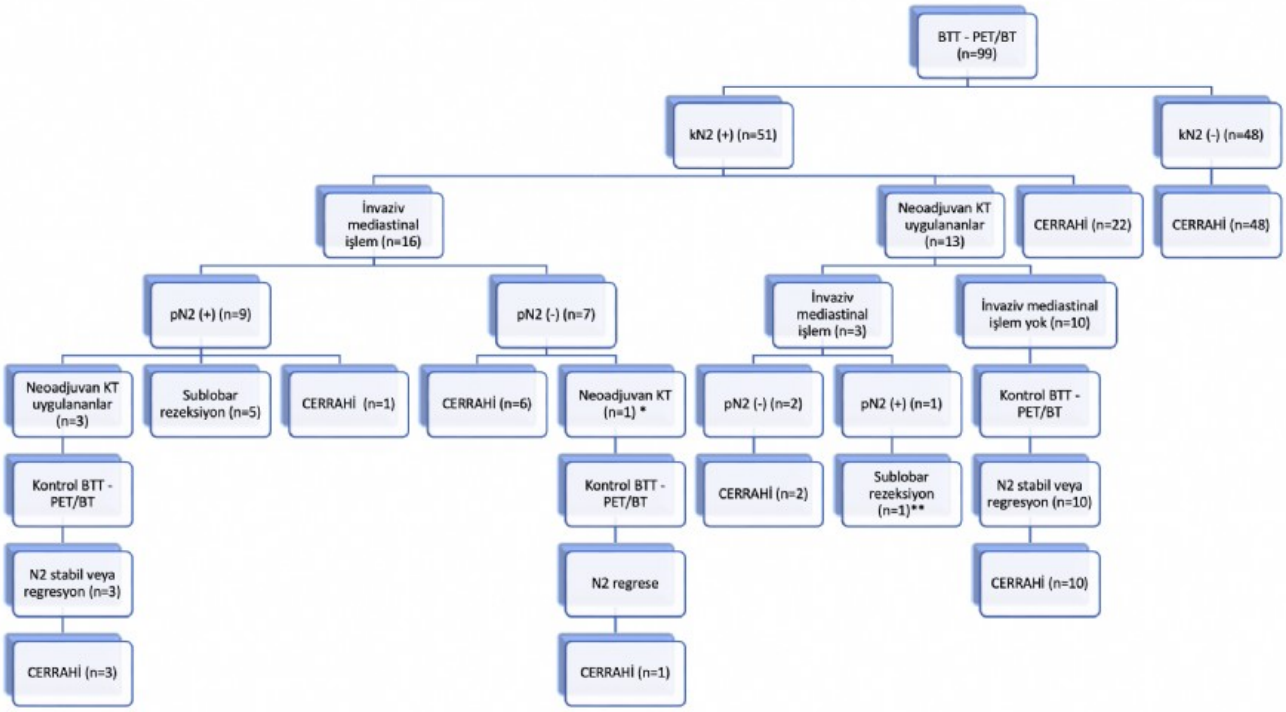

Şekil 3. Hastalara klinik yaklaşım

*kN2; klinik N2, pN2; patolojik N2, invaziv mediastinal işlem; mediastinoskopi veya VATS eksplorasyon *. Sol üst lobda kitlesi olan, PET/BT'de paratrakeal, subkarinal ve AP pencerede hipermetabolik lenf nodları olan ve tanısı olmayan hastaya tanısal ve evreleme amaçlı öncelikle N3 lenf nodlarına yönelik mediastinoskopi yapılmıştır, hastanın 4R ve 7 nolu istasyonları reaksiyoner olarak değerlendirilmiştir. Sonrasında hastaya tanısal sol VATS eksplorasyon yapılarak kitleden biyopsi ile tanı konulmuştur ancak intraoperatif, kitlenin hiler bölgeye yakınlığı ve büyüklüğü nedeniyle AP pencereden lenf nodu örneklemesi yapılamamıştır. Hastaya adenokarsinom tanısı konularak kN2(+) olarak neoadjuvan tedavi görmesini takiben kN2'de regresyon sonrası cerrahiye alınmıştır. **. Sağ orta lobda KHDAK tanılı kitlesi olan, PET/BT'de paratrakeal, subkarinal ve sağ hiler hipermetabolik lenf nodları olan hastaya neoadjuvan KT uygulanarak kontrol PET/BT'de N2 lenf nodlarında regresyon gözlenerek VATS ile ekplorasyona alınmış ve intraoperatif kitleye ekplorasyonda oluşan hemorajiye sekonder wedge rezeksiyon ile birlikte paratrakeal ve subkarinal lenf nodlarından örnekleme yapılmıştır. Frozen sectionda 4R ve 7 nolu istasyonların pN2(+) olması üzerine anatomik rezeksiyona devam edilmemiştir.*

SS-064

Evre I ve IIA Akciğer Kanserinde STAS gerçekten Prognoza Etkili mi?

Berk Çimenoğlu, Atilla Özdemir, Talha Doğruyol, Mesut Buz, Fatma Tuğba Özlü, Selime Kahraman, Recep Demirhan
Kartal Dr. Lütfi Kırdar Şehir Hastanesi, Göğüs Cerrahisi Kliniği, İstanbul

GİRİŞ VE AMAÇ:Patoloji piyeslerinde tümörün hava yolları vasıtasyla dağılımı (Spread through air space - STAS) çalışılması ile beraber STAS'ın akciğer kanserindeki prognostik öneminin ne olduğu sorusu gündeme gelmeye balşamıştır. Bu çalışmamızda akciğer kanseri nedeni ile opere edilmiş erken evre akciğer kanseri hastalarında STAS'ın genel sağkalıma ve hastalıksız sağkalıma etkisini araştırdık.
YÖNTEM:Hastanemizde 2018 Ocak'tan itibaren akciğer rezeksiyonu piyeslerinde STAS bakılmaya başlanmıştır. 2018 Ocak – 2021 Ağustos arasında opere edilmiş akciğer kanseri hastaları geriye dönük tarandı. Çalışmamıza erken evre akciğer kanseri nedeni ile anatomik rezeksiyon uygulanmış, 5 cmden küçük, pN0 olan ve adjuvant tedavi verilmemiş toplam 165 hasta dahil edildi. Hastalar STAS mevcudiyetine göre gruplandı. Tümör boyutu, SUVmax değeri ve histopatolojik alt tiplendirmeye göre STAS'ın klinik önemi araştırıldı.
BULGULAR:Çalışmaya dahil edilen 165 hastanın 59'unda(%36) STAS(+), 106'sında (%64) STAS(-) idi. Bu hastaların 125'inde nüks izlenmemişken 40 hastada nüks geliştiği izlenmiştir. Toplam 29 hasta kaybedilmiştir. Stas (+) olan hastaların 3 yıllık sağkalım %79.8, 5-yıllık sağkalım %69.6, STAS (-) olan hastaların 3 yıllık sağkalımı %79.5, 5 yıllık sağkalım %74.5 olarak hesaplandı (p=0.884). Stas mevcudiyedine göre hastalıksız sağkalım analizi yapıldığında STAS(+) hastaların 3 yıllık hastalıksız sağkalımı %61.9, 5 yıllık hastalıksız sağkalım %51.1 olarak hesaplandı. STAS(-) hastaların 3 yıllık hastalıksız sağkalımı %76.3, 5 yıllık hastalıksız sağkalımı %73.1 olarak hesaplandı. Aralarındaki fark istatistiksel olarak anlamlı saptandı (p=0.034) (HR=1.929 95%CI 1.037- 3.590).
SONUÇ:STAS pozitif hastaların hastalıksız sağkalımları STAS negatif hastalara göre belirgin olarak daha düşük izlenmiştir. Bu grup hastaların genel sağkalımları da STAS negatif hastara göre daha düşük olmasına ragmen aralarındaki farkın hastalıksız sağkalım kadar belirgin olmadığı izlenmiştir. Bu da nüks gelişen hastalarda nüks saptanır saptanmaz başlanan kemoterapinin etkinliği ile açıklanabilir. Bu çalışma bize nüks gelişmesinde STAS varlığının önemli bir risk faktörü olduğunu düşündürmüştür.

STAS varlığına göre genel sağkalım grafiği

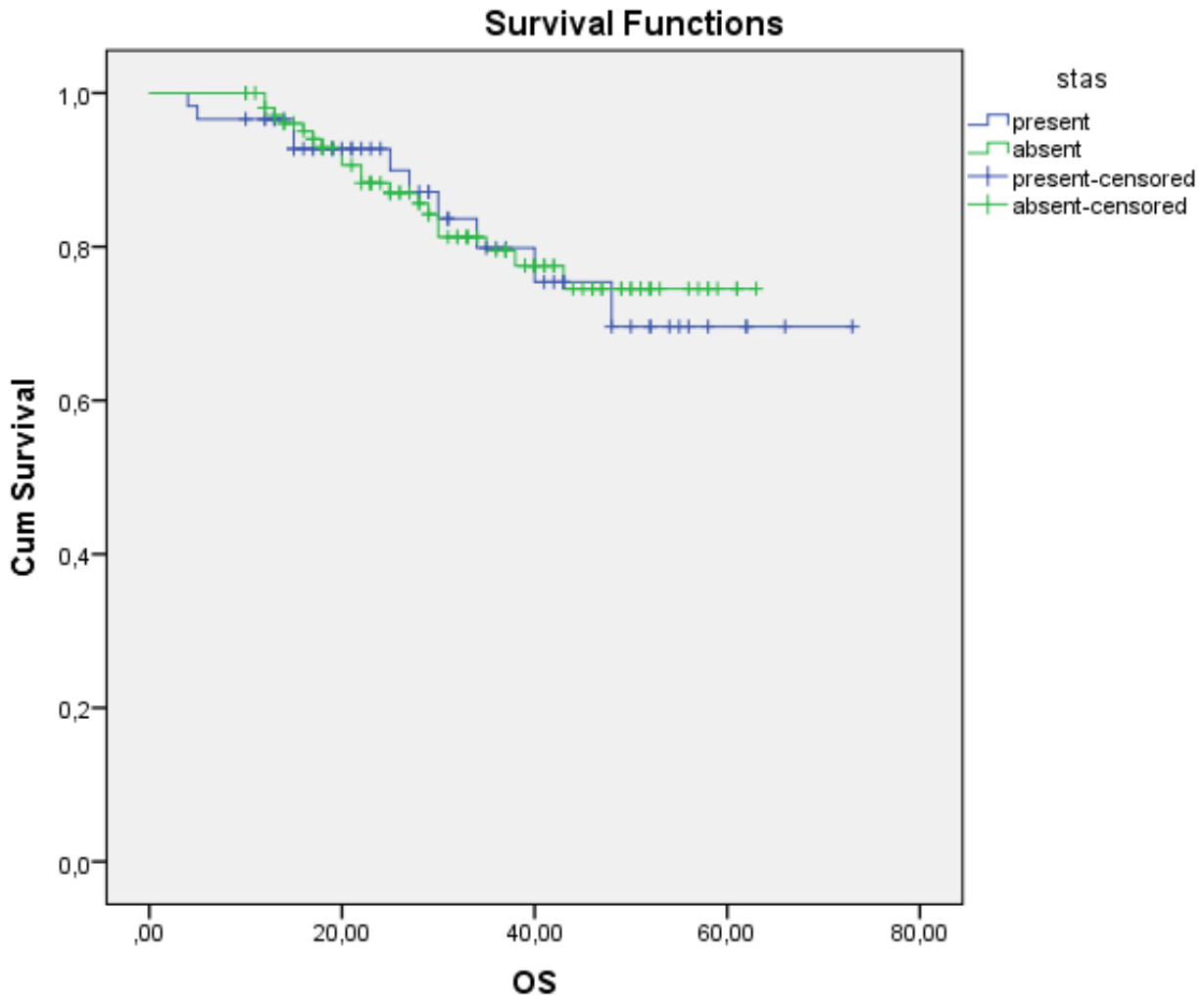

Stas (+) olan hastaların 5-yıllık sağkalımı %69.6, stas (-) olan hastaların 5 yıllık sağkalımı %74.5 olarak hesaplandı (p=0.884).

STAS varlığına göre hastalıksız sağkalım grafiği

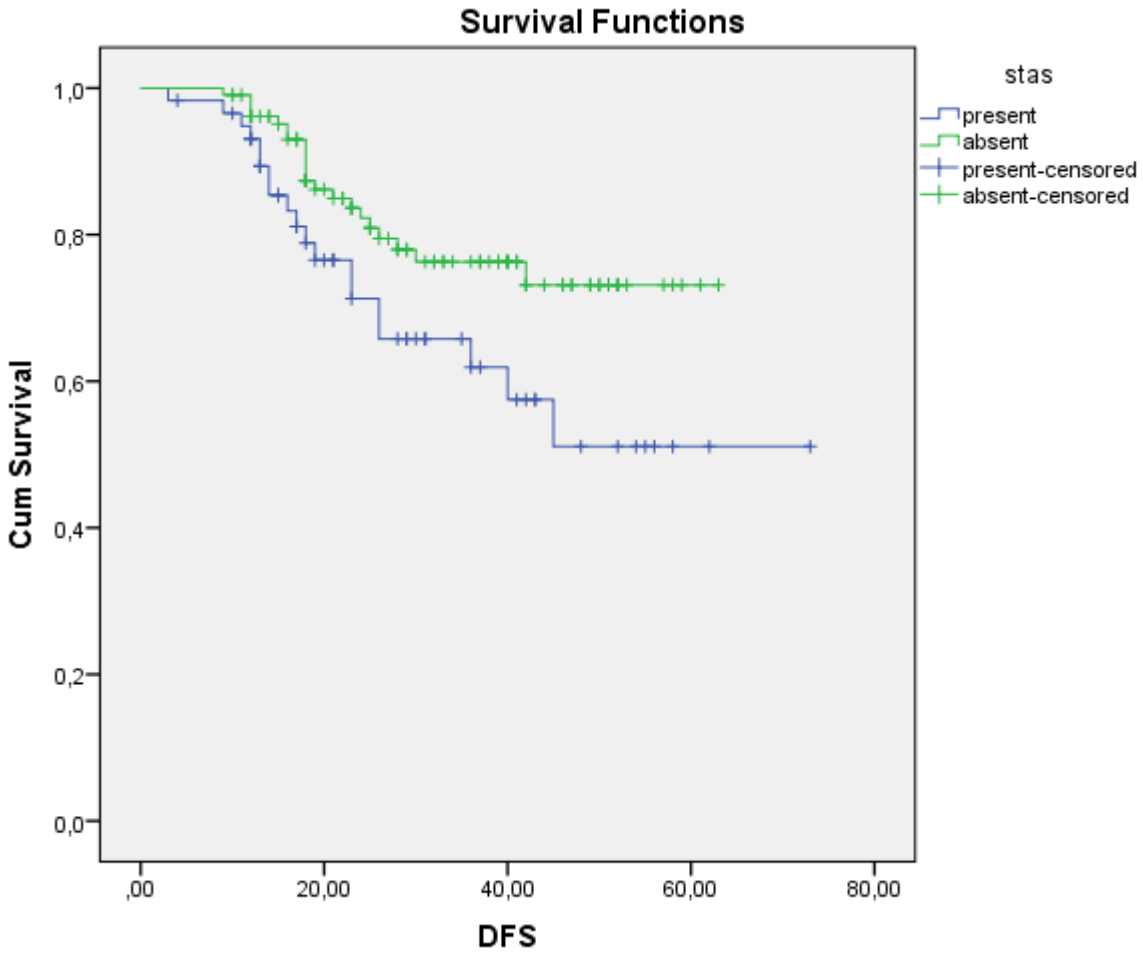

STAS(+) hastaların 5 yıllık hastalıksız sağkalım %51.1, STAS(-) hastaların 5 yıllık hastalıksız sağkalımı %73.1 olarak hesaplandı (p=0.034)

SS-065

Küçük Hücreli Dışı Akciğer Kanserinde (KHDAK) Nadir Metastazların Değerlendirilmesi: Tek Merkezli Çalışma

Akın Öztürk[1], Merve Nur Okurer Çakır[2], Abdulhamit Çakır[2], Özlem Oruç[2]

[1]Sağlık Bilimleri Üniversitesi Süreyyapaşa Göğüs Hastalıkları ve Göğüs Cerrahisi Eğitim ve Araştırma Hastanesi, Onkoloji, İstanbul

[2]Sağlık Bilimleri Üniversitesi Süreyyapaşa Göğüs Hastalıkları ve Göğüs Cerrahisi Eğitim ve Araştırma Hastanesi, Göğüs Hastalıkları, İstanbul

GİRİŞ VE AMAÇ:Akciğer kanserinde yeni tedavi alanlarının ve görüntüleme tetkiklerinin gelişmesiyle sağkalım uzamış ve nadir metastazlar daha sık görülmeye başlamıştır. KHDAK'de sık görülen metastazlar beyin, karaciğer, kemik, karşı akciğer, sürrenal bezler ve uzak lenf nodlarıyken; diğer organ ve bölge tutulumları nadir metastaz olarak tanımlanmaktadır. Çalışmamızda nadir metastazların dağılımını ve prognozla ilişkisini saptamayı hedefledik.
YÖNTEM:Hastanemiz onkoloji merkezine 2017-2022 yılları arasında başvuran KHDAK tanısı olan evre IV 399 hasta retrospektif olarak taranarak nadir ve nadir olmayan metastazlar saptandı. İstatistiksel yöntemlerle bu iki grubun klinik özellikleri, prognozla ve patolojik tanılarla ilintisi değerlendirildi.
BULGULAR:399 hastanın 96'sında (%24) nadir metastaz saptandı, birden fazla nadir metastaz sayısı ise 143'tü. Yaygın olmayan metastazlar arasında en sık sırasıyla kas içi (31), cilt-cilt altı (19), periton (19), renal (16), yumuşak doku (16) metastazları geliyordu. Yaygın ve yaygın olmayan metastazları olan gruplar arasında yaş, BMI, sigara kullanımı, sigara(paket/yıl), cinsiyet ve eşlik eden hastalık durumu açısından gruplar benzer bulundu. Adenokansinomlu hastalarda skuamoz karsinomu olanlara göre nadir metastaz sayısı oldukça fazla olmasına rağmen istatistiksel olarak anlamlı sonuç elde edilemedi. Yaygın olmayan metastazlardan periton ve renal metastazlarda sağkalım medyan süreleri anlamlı derecede düşük bulundu (p:0,035).
SONUÇ:Çalışmamızda nadir metastazların sık görülmeye başlandığını ve bazı tutulumların daha kötü prognozla ilgili olduğunu saptadık. Literatürde bu konuda yapılan az sayıda çalışma vardır ve genellikle nadir metastazlar klinik olgu bazında değerlendirilmektedir. Seçilmiş nadir metastazların tedavileri ve planlamaları ile ilgili yeni çalışmalara ihtiyaç vardır.

Figür 1 ve 2

Figür 1. Yaygın olmayan metastazların dağılımı

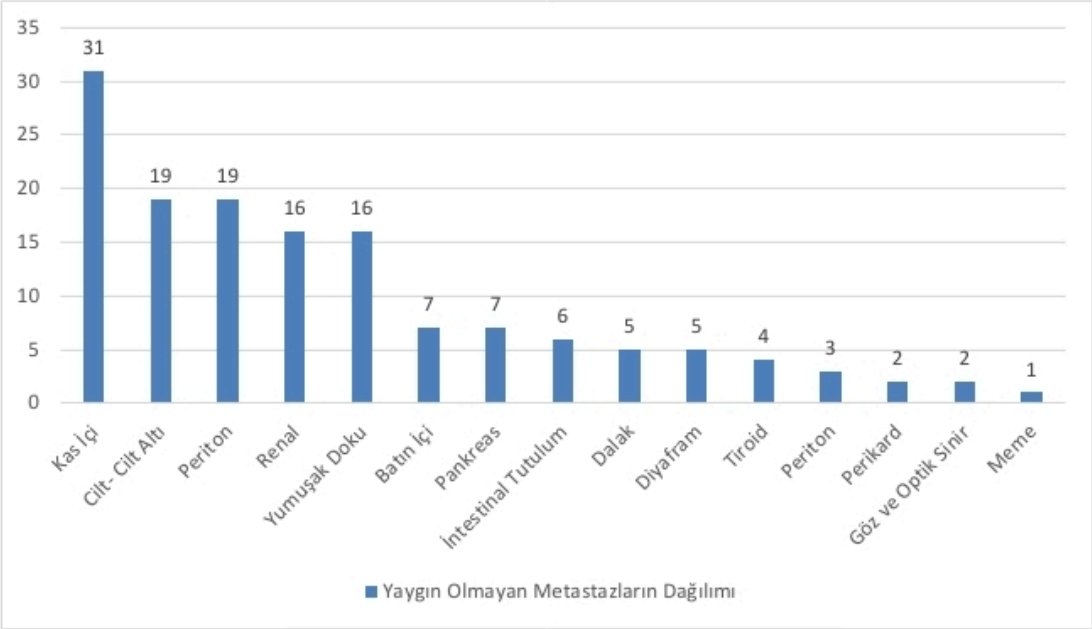

Figür 2. Tanı anından itibaren yaygın ve yaygın olmayan metastaza sahip hastaların sağkalım grafiği

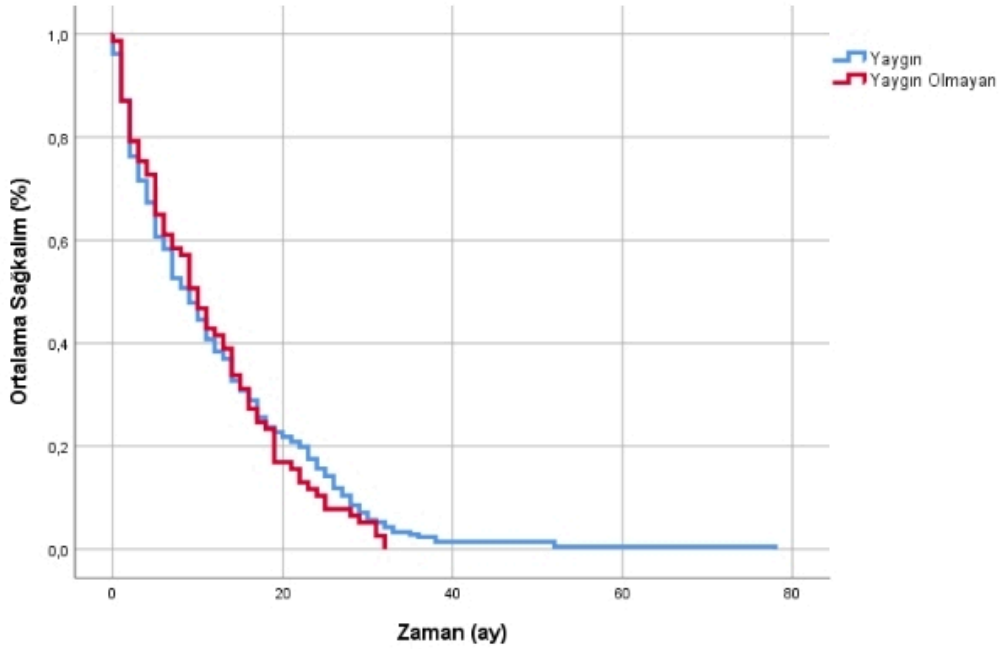

Figür 1. Yaygın olmayan metastazların dağılımı Figür 2. Tanı anından itibaren yaygın ve yaygın olmayan metastaza sahip hastaların sağkalım grafiği

Tablo 1

Tablo 1. Nadir ve Yaygın Metastazların Klinik Özellikleri

	Nadir		Yaygın		
	Ortalama±SS	**Median**	**Ortalama± SS**	**Median**	**p***
Yaş (yıl)	60,5± 10,3	60,0	62,1 ± 10,5	63,0	0,098
BMI	25,9 ± 4,5	25,0	26,3 ± 5,1	25,7	0,472
Sigara (Paket/Yıl)	49,7 ± 31,3	40,0	53,9 ± 30,9	45,0	0,200
Cinsiyet	**n**	**%**	**n**	**%**	**p****
Erkek	72	75,0	231	76,2	0,786
Kadın	24	25,0	72	23,8	
Sigara					
Kullanıyor	85	88,5	247	81,5	0,119
Hiç Kullanmamış	11	11,5	56	18,5	
Eşlik Eden Hastalık (Dm-HT vb)					
Var	53	55,2	184	60,7	0,427
Yok	43	44,8	117	38,6	
Histoloji					
Adenokarsinom	81	84,4	231	76,2	0,092
Skuamöz Karsinom	15	15,6	72	23,8	

*Mann-Whitney U

**Ki-kare

Yaygın ve yaygın olmayan metastazları olan gruplar arasında yaş, BMI, sigara kullanımı, paket/yıl, cinsiyet eşlik eden hastalık durumu ve histolojik tip açısından gruplar benzer bulundu (Tablo 1).

Nadir ve Yaygın Metastazların Klinik Özellikleri

SS-066

Küçük Hücre Dışı Akciğer Kanserinde PET SUV max, MTV, TLG Değerlerinin Prognozu Öngörmedeki Rolü

Nurdan Şimşek Veske[1], İbrahim Fatih Ceran[2], Gülşah Günlüoğlu[1], Mehmet Zeki Günlüoğlu[3], Erkut Bolat[4], Ekrem Cengiz Seyhan[1], Sinem Nedime Sökücü[1], Sedat Altın[1]

[1]Sağlık Bilimleri Üniversitesi Yedikule Göğüs Hastalıkları ve Göğüs Cerrahisi Eğitim ve Araştırma Hastanesi,Göğüs Hastalıkları,İstanbul,Türkiye

[2]Sağlık Bilimleri Üniversitesi Yedikule Göğüs Hastalıkları ve Göğüs Cerrahisi Eğitim ve Araştırma Hastanesi,Nükleer Tıp,İstanbul,Türkiye

[3]İstanbul Medipol Üniversitesi Tıp Fakültesi, Göğüs Cerrahisi ABD, İstanbul, Türkiye

[4]Trakya Üniversitesi Tıp Fakültesi, Biyoistatistik ve Tıbbi Bilişim ABD,Edirne, Türkiye

GİRİŞ VE AMAÇ:Küçük hücreli dışı akciğer kanserli (KHDAK) olgularda, tedavi öncesi 18Floro deoksi glikoz-Pozitron Emisyon Tomografi ve Bilgisayarlı Tomografi'de (18FDG-PET/BT) SUVmax (standart uptake value), MTV (Metabolic tumor volüme), TLG (Total lesion glycolysis) değerlerinin sağkalım ile korele olup olmadığını belirlemek ve primer tümör SUVmax,TLG ve MTV değerlerinin histolojik alt tip, uzak organ, lenf bezi ilişkisini araştırmayı amaçladık.
YÖNTEM:Ocak 2019 ile Ekim 2020 tarihleri arasında KHDAK tanısı almış ve herhangi bir tümör tedavisi almadan FDG PET-BT si elde edilmiş 134 olgu (114 erkek, 18 kadın) retrospektif olarak tarandı. PET görüntülerinde SUVmax, MTV, TLG değerleri hesaplandı. MTV ve TLG değerleri SUV max ın % 42 eşiği kullanılarak ölçüldü. Hastaların yaş, cinsiyet, sigara öyküsü, performans durumu, komorbid hastalık varlığı, tanısal işlemler, histolojik tipi, tümör evresi (preop-postop) tümör yeri, metastaz yeri, tanı sonrası tedavileri ve ölüm tarihi kaydedildi.
BULGULAR:Hastaların yaş ortalaması 62.24 (±11.19) olup, 18 (%13.64)'i kadın, 114 (%86.36)'ü erkek idi. Tümörlerin tipleri, 59 (%44.7) hastada skuamöz hücreli karsinom (SCC), 44 (%33.3) hastada adenokarsinom (ACA) iken, 29 (%22) hastada tanımlanamamıştı. Tümör evresi 14 (%10.6) hastada evre 1, 5 (%3.8) hastada evre 2, 60 (%45.5) hastada evre 3 ve 53 (%40.2) hastada evre 4 idi. 86 (%65.2) hastada uzak metastaz saptanmışken, 46 (%34.8) hastada metastaz yoktu. 28 (%21.2) hastada lenf nodu metastazı saptanmışken, 102 (%77.3) hastada lenf nodu metastazı bulunmuyordu, 2 (%1.5) hastada kesin lenf nodu evresi saptanmamıştı. Hastaların genel 2 yıllık sağkalım oranı 36.6 bulundu. Median sağkalım süresi 13 ay (±1.67) idi. Tek değişkenli analizde sağkalım üzerinde yaş ve evrenin etkili olduğu, SUVmax değeri etkili değilken, MTV ve TLG değerlerinin ise etkili olduğu izlendi.
Histopatolojik tipin etkisini incelediğimizde de, MTV ve TLG değerleri, SCC hastalarında sağkalım üzerine etkili bulunmazken (MTV -p=0,52 TLG-P=0,39), ACA hastalarında anlamlı şekilde etkili bulundu (MTV -p=0,002 TLG-P=0,006).
SONUÇ:KHDAK' li hastalarda sağkalım üzerinde SUVmax değeri etkili değilken, MTV ve TLG değerlerinin ise etkili olduğu izlendi. Çok değişkenli analizde yaş ve evre değişkenlerinden bağımsız olarak MTV değerinin anlamlı düzeyde sağkalım üzerinde etkisi devam ederken TLG düzeyinin anlamlı olmaya eğilimli olduğu görüldü. Ayrıca MTV ve TLG adenokanser histolojik alt tipte prognoz tayininde SCC alt tipine göre anlamlı idi.

The Role of PET SUV max, MTV, TLG Values in Predicting Prognosis in Non-Small Cell Lung Cancer

Nurdan Şimşek Veske[1], İbrahim Fatih Ceran[2], Gülşah Günlüoğlu[1], Mehmet Zeki Günlüoğlu[3], Erkut Bolat[4], Ekrem Cengiz Seyhan[1], Sinem Nedime Sökücü[1], Sedat Altın[1]

[1]Department of Chest disease,University of Health Sciences Yedikule Chest Diseases and Thorasic Surgery Training and Research Hospital,Istanbul,Turkey

[2]Department of Nuclear Medicine,University of Health Sciences Yedikule Chest Diseases and Thorasic Surgery Training and Research Hospital,Istanbul,Turkey

[3]Department of Chest Surgery,Istanbul Medipol University Faculty of Medicine, Istanbul, Turkey

[4]Department of Bioistatistics and Medical Informatics, Trakya University Faculty of Medicine, Edirne, Turkey

BACKGROUND AND AIM:In patients with non-small cell lung cancer (NSCLC), SUVmax (standard uptake value), MTV (Metabolic tumor volume), TLG (Total lesion glycolysis) in 18Fluorodeoxyglucose-Positron Emission Tomography and Computed Tomography (18FDG-PET/CT) before treatment We aimed to determine whether) values are correlated with survival and to investigate the relationship between primary tumor SUVmax, TLG and MTV values with histological subtype, distant organ, and lymph node.
METHODS:Between January 2019 and October 2020, 134 patients (114 men, 18 women) diagnosed with NSCLC and whose FDG PET-CT was obtained without any tumor treatment were retrospectively scanned. SUVmax, MTV, TLG values were calculated on PET images. MTV and TLG values were measured using the 42% threshold of SUV max. Age, gender, smoking history, performance status, presence of comorbid disease, diagnostic procedures, histological type, tumor stage (preop-postop), tumor location, metastasis site, post-diagnosis treatments, and date of death were recorded.
RESULTS:The mean age of the patients was 62.24 (±11.19) and 18 (13.64%) were female and 114 (86.36%) were male. The tumor stage was stage 1 in 14 (10.6%) patients, stage 2 in 5 (3.8%) patients, stage 3 in 60 (45.5%) patients, and stage 4 in 53 (40.2%) patients. While distant metastasis was detected in 86 (65.2%) patients, there was no metastasis in 46 (34.8%) patients. Lymph node metastasis was detected in 28 (21.2%) patients, 102 (77.3%) patients did not have lymph node metastasis, and the exact lymph node stage was not determined in 2 (1.5%) patients. The overall 2-year survival rate of the patients was 36.6. Median survival time was 13 months (±1.67).
When we examined the effect of histopathological type, while MTV and TLG values were not found to be effective on survival in SCC patients (MTV -p=0.52 TLG-P=0.39), they were found to be significantly effective in ACA patients (MTV -p=0.002 TLG-P= 0.006).
CONCLUSIONS:While SUVmax value was not effective on survival in patients with NSCLC, it was observed that MTV and TLG values were effective. In addition, MTV and TLG were significant in prognosis in adenocarcinoma histological subtype compared to SCC subtype.

Figür 1
Figure 1

Değişken	Hazard Ratio	Univariate anlamlılık	Multivariate anlamlılık
Yaş	1.03	0.03	<0.0001
Cins	1.29	0.47	
Tip	0.65	0.13	
Evre	2.61	<0.0001	<0.0001
SUVmax	0.99	0.80	
MTV	1.00	0.003	0.02
TLG	1.00	0.045	0.08

Tek değişkenli analizde sağkalım üzerinde yaş ve evrenin etkili olduğu, PET değişkenlerinden SUVmax değeri etkili değilken, MTV ve TLG değerlerinin ise etkili olduğu izlendi.
In univariate analysis, it was observed that age and stage were effective on survival, while SUVmax value, which is one of the PET variables, was not effective, while MTV and TLG values were effective.

Figür 2
FIGURE 2

Değişken	SCC hastalarında	ACA hastalarında
Yaş	0.09	<0.0001
Evre	0.01	<0.0001
MTV	0.52	0.002
TLG	0.39	0.006

SCC ve ACA tanısı bulunan hastalar için, hücre tipine göre yapılan alt analiz
Subanalysis by cell type for patients diagnosed with SCC and ACA

SS-067

Türkiye'de 2015-2019 yılları arasında akciğer kanseri nedenli yaşam yılı ve üretkenlik kaybının değerlendirilmesi

Selma Metintaş[1], Güntülü Ak[2], Muzaffer Metintaş[2]

[1]Eskişehir Osmangazi Üniversitesi Akciğer ve Plevra Kanserleri Uygulama ve Araştırma Merkezi, Tıp Fakültesi Halk Sağlığı AD, Eskişehir

[2]Eskişehir Osmangazi Üniversitesi Akciğer ve Plevra Kanserleri Uygulama ve Araştırma Merkezi, Tıp Fakültesi Göğüs Hastalıkları AD, Eskişehir

GİRİŞ VE AMAÇ:Akciğer kanseri küresel ölçekte en önemli kanser problemi olmaya devam etmektedir. Hastalık yükünün ölçülmesi, ekonomik kaynakların tahsisinde optimal kararlar verilerek hastalık kontrol programları oluşturulmasında "kaybedilen yaşam yıllarının sayısı (Years of Life Lost-YLL)" ve "üretkenlik kaybı (Cost of Lost Productivity-CLP)'nın hesaplanması önemli değişkenler olarak kullanılmaktadır. Çalışmada, Türkiye'de 2015-2019 yılları arasında yaş gruplarına göre akciğer kanserine bağlı yaşam yılları kaybı ve bu yükün oluşturduğu maliyetin hesaplanması amaçlanmıştır.
YÖNTEM:Çalışmada, YLL hesaplaması için, popülasyon, ölüm sayısı ve her yaş aralığı için standart yaşam beklentisi (Life Expectancy-LE) ile ilgili veriler Türkiye İstatistik Kurumu (TÜİK)'ndan alındı. Öncelikle akciğer kanserine bağlı ölümlerin cinsiyet ve 20 yaş üzeri 5'erli yaş grubundaki dağılımları sayı, 100.000 nüfustaki ölüm hızı ve toplam ölüm sayısının yüzdesi (% ölüm) olarak hesaplandı. Prematüre ölümlerle oluşan kaybedilen YLL erkekler ve kadınlar için, her yaş grubunda görülen ölümlerin sayısı ile o yaş grubu için beklenen standart yaşam beklentileri arasında enterpolasyonla hesaplandı. Belirli cinsiyet ve yaş grubundaki YLL, toplam YLL sayısının bir yüzdesi(%YLL) ve 100.000 nüfustaki YLL hızı olarak, ortalama YLL, toplam YLL'nin toplam ölüm sayısına bölünmesiyle hesaplandı. Türkiye'de akciğer kanserine bağlı prematür ölümler nedeniyle kaybedilen üretkenlik kaybını tahmin etmek için insan sermayesi yaklaşımı kullanıldı.
BULGULAR:Türkiye'de 2015-2019 yılları arasında 98.464 erkek, 18.200 kadın akciğer kanseri nedeniyle hayatını kaybetmiştir. Akciğer kanseri yıllık ortalama kaba mortalite hızı erkeklerde 100.000 kişide 71,67, kadınlarda 13,06'ydı. Erken ölümler nedeniyle kaybedilen yaşam yıllarının toplam sayısı 1.428.709 yıl olup, ortalama YLL erkeklerde 12,09, kadınlarda 13,07 yıldı. Toplam YLL'nin %83,36'sı erkeklere, %16.64'ü kadınlara aitti. Kaybedilen yaşam yıllarının yaş gruplarına dağılımında en büyük yüzde erkeklerde 60-64, kadınlarda 75 ve üzeri yaş grubundaydı (sırasıyla %21,24 ve %18,18). Erkeklerde YLL hızı her 100.000 nüfusta 866,89, kadınlarda 170,57'ydi. Yaşa özel YLL hızı erkeklerde ve kadınlarda en yüksek 70-74 yaş grubundaydı (sırasıyla 100.000 kişide 3683,07 ve 558,94). Akciğer kanserine bağlı CLP erkeklerde 391.556.720,5, kadınlarda 78.183.000,28 toplamda 469.739.720,7 satın alma gücü paritesine göre 2017 yılı US Dolar'dı. Buna göre her bir akciğer kanseri ölümünde 4026,4 US dolar kaybedilmekteydi.
SONUÇ:Türkiye'de akciğer kanseri nedeniyle kaybedilen prematür ölümlerin ve bu ölümlerin oluşturduğu üretkenlik kaybı oldukça yüksektir. Biran önce akciğer kanseri erken tanı, önlem ve kontrol programlarının geliştirilmesi ve uygulamaya geçilmesinin gerektiği açıktır.

SS-068

ADAMTS13, Von willebrand faktör seviyelerinin ve ADAMTS13 gen mutasyonunun pulmoner embolideki yeri

Seda Tural Önür[1], Neslihan Boyracı[1], Sacide Pehlivan[2], Fatma Tokgöz Akyıl[1], Kaan Kara[1], Sinem Nedime Sökücü[1], Yasemin Oyacı[3], Mehmet Toptaş[4], Mustafa Pehlivan[5]

[1]Yedikule Göğüs Hastalıkları ve Göğüs Cerrahisi Eğitim ve Araştırma Hastanesi, Göğüs Hastalıkları

[2]İstanbul Üniversitesi, İstanbul Tıp Fakültesi, Tıbbi Biyoloji

[3]İstanbul Üniversitesi, Sağlık Bilimleri Enstitüsü

[4]Yedikule Göğüs Hastalıkları ve Göğüs Cerrahisi Eğitim ve Araştırma Hastanesi, Anestezi ve Reanimasyon

[5]Gaziantep Üniversitesi, Tıp Fakultesi, Hematoloji

GİRİŞ VE AMAÇ:Pulmoner tromboemboli; pulmoner arter ve dallarının venöz sistemden özellikle alt ekstremite derin venlerinden kaynaklanan trombüs parçası tarafından tıkanmasıyla oluşan acil bir durumdur. Metalloproteaz ADAMTS13 VWF multimerlerinin boyutunu ve aktivitesini düzenlemek ve trombüs oluşumunu önlemek için Von willebrand faktör VWF A2 alanı içindeki Tyr1605-Met1606 bağını spesifik olarak ayırır. ADAM TS 13 geni (a disintegrin and metalloproteinase with thrombospondin type 1 motif, member 13) 9. kromozom uzun kolunda (9q34) yer alır, 29 ekzondan oluşur. ADAMTS13'ün bilinen en temel biyolojik rolü, trombozun düzenlenmesidir. Bu literatürlerin ışığında fizyopatolojisinde endovaskuler trombozla devam eden, önemli mortalite ve morbidite nedeni olan pulmoner emboli hastalarında araştırılmaya değer bulduğumuz için merkezimizde çalışmayı gerçekleştirdik.
YÖNTEM:01.09.2020-31.12.2021 tarihleri arasında göğüs hastalıkları servislerine yatırılan akut non-masif PTE tanıları BTPA ile netleşmiş olan toplamda 135 hasta ve 45 sağlıklı kontrol çalışmamıza alındı.
BULGULAR:Çalışmaya 101 (%60.5) erkek ve 66 (%39.5) kadın olmak üzere toplam 167 kişi dahil edilmiştir. Katılanların toplam yaş ortalaması 52.41±14.15 dır. Erkeklerin yaş ortalaması 52.51±14.09 olup kadınların yaş ortalaması 52.25±14.35 tir. Hasta grubunda ADAMTS 13 düzeyi ortalama 244 ng/ml (min: 119-max:591) iken kotrol grubunda ortalama 398 ng/ml (min: 172-max:1517) saptandı. Hasta grubunda vWF düzeyi ortalama 16 ng/ml (min: 7-max:42) iken kotrol grubunda ortalama 32 (min: 14-max:85) saptandı. Hasta ve kontrol grubunun ADAMTS 13 ve vWF düzeylerinin karşılaştırmasında istatistiksel açıdan anlamlı fark görülmektedir ($p<0.05$). Hasta grubunda ADAMTS 13 ve vWF değerlerinin kontrol grubuna göre anlamlı düşük saptandığı gözlenmiştir. ADAMTS 13 ve vWF değerlerinin hastalık tanısı için yapılan ROC analizi sonuçlarına göre cut off değerleri sırasıyla 277.13 ve 20.57'dir. Eğri altında kalan alanlar 0.802 (0.719-0.885) ve 0.886 (0.823-0.948) olup duyarlılık değerleri %70.0 ve %80.0 özgüllük değerleri %69.6 ve %86.6 dir.
SONUÇ:Akut pulmoner tromboemboli tanı ve tedavi alanında yapılan yeni gelişmelere rağmen mortalitesi yüksek olarak seyreden bir hastalık konumundadır ve tanı konmada bazen gecikmeler yaşanmaktadır. Patofizyolojide yer alan hiperkoagülabilite basamakları önem arz etmektedir. Tromboz oluşumunda primer ve sekonder kaskadı etkileyen vWF ve onunla etkileşimde olan ADAMTS13 pulmoner emboli hastalarında etkisini göstererek literatüre katkı sağladık.

Roc curve

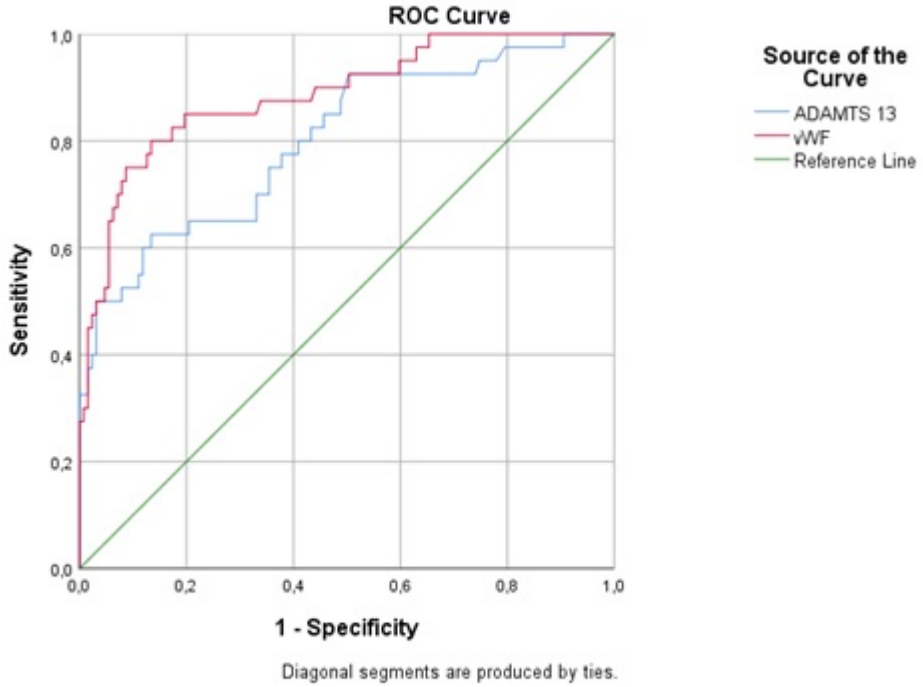
ROC Curve
Sensitivity
1 - Specificity
0,0
0,2
0,4
0,6
0,8
1,0
Source of the Curve
ADAMTS 13
vWF
Reference Line
Diagonal segments are produced by ties.

SS-069

İdiopatik pulmoner fibroz hastalarında mortalite için prediktif faktörler: yeni bir skorlama modeli

Gülru Polat, Özer Özdemir
Sağlık Bilimleri Üniversitesi Dr. Suat Seren Göğüs Hastalıkları ve Cerrahisi Eğitim ve Araştırma Hastanesi, Göğüs Hastalıkları Kliniği, İzmir

GİRİŞ VE AMAÇ:İdiyopatik pulmoner fibroziste (IPF) tedavi kararına rehberlik edecek yeterli prognostik bilgi veren bir test bulunmamaktadır. Çalışmamızın amacı antifibrotik tedavi alan IPF olgularında mortalite için prediktif faktörleri belirlemektir.
YÖNTEM:Çalışmaya 2016-2021 yılları arasında IPF tanısı ile antifibrotik tedavi verilen olgular dahil edildi. Olguların demografik, klinik ve laboratuvar özellikleri hastane kayıtlarından retrospektif olarak elde edildi. Mortaliteyi öngören faktörlerin belirlenmesi için Kaplan Meier ve çok değişkenli Cox regresyon analizi gerçekleştirildi. En iyi sensitivite ve spesifite değerlerine sahip eşik değerin belirlenmesi için ROC analizi uygulandı.
BULGULAR:Çalışma populasyonu 119 IPF hastasından oluşuyordu. Erkek cinsiyet oranı % 80.7 (n=96) idi. Hastaların yaş ortalaması 67.9 ± 7.07 idi. Tek değişkenli analizde cinsiyet mortalite için anlamlı bir prediktif değer olarak saptanmadı (HR 1.79; 95% CI: 0.87 – 3.69, p =0.11). BKİ (beden kitle indeksi) ≤ 26,6 m2/kg, DLCO ≤ 3.11 ml/mmHg/dk, 62 yaş üzeri olma, 6DYM (6 dakika yürüme mesafesi) ≤ 382 metre, NLR (nötrofil lenfosit oranı) ≤ 2.67 ve PDW ≤ 16.7% mortalite öngörmede anlamlı faktörler olarak bulundu. Çok değişkenli Cox regresyon analizinde 4 parametre anlamlılığını korudu: RDW (kırmızı küre dağılım oranı) > 14%, NLR ≤ 2.67, BKİ ≤ 26,6 m2/kg ve DLCO ≤ 3.11 ml/mmHg/dk (sırasıyla, HR: 2.0. 95% CI: 1.02 – 3.91, p=0.44; HR: 2.68. 95% CI: 1.48 – 4.85, p=0.001, HR: 2.07. 95% CI: 1.14 – 3.76, p=0.02, HR: 3.46. 95% CI: 1.85 – 6.47, p<0.001). Bu parametreler kullanılarak hesaplanan skorlama sistemi ile 2 puan eşik değer olarak alındığında %89.1 sensitivite ve % 65.8 spesifisite ile kötü prognostik olguların ayırtedilebildiği görüldü (Eğri altında kalan alan: 0.83, p<0.001).
SONUÇ:Bu çalışmada, DLCO, BKİ, RDW ve NLR düzeylerinin IPF olgularında anlamlı olarak mortalite çin prediktif değeri olduğu görüldü. GAP indeksi ile birlikte, bu basit parametreler ile elde edilen skorlama sisteminin antifibrotik tedavi alan IPF olgularında ek prognostik bilgi verebileceği düşünüldü.

Predictive factors of mortality in patients with idiopathic pulmonary fibrosis: a novel scoring model

Gülru Polat, Özer Özdemir
Department of Pulmonology, Health Sciences Univesity, Dr. Suat Seren Chest Diseases and Surgery Education and Training Hospital, İzmir, Turkey

BACKGROUND AND AIM:Any test that provides sufficient prognostic information to guide treatment decisions in idiopathic pulmonary fibrosis (IPF) is not available. The aim of our study was to determine the predictive factors of mortality in patients with IPF treated with antifibrotics.
METHODS:Patients with diagnosis of IPF who were treated with antifibrotics between 2016 – 2021 were included in the study. Demographic, clinical and laboratory characteristics of the patients was derived from hospital records retrospectively. Kaplan Meier and multivariate cox regression analysis were achieved for detection of mortality predictors.ROC analysis was used to determine the cut-off value with best sensitivity and spesificity.
RESULTS:Study population was composed of 119 IPF patients with a male predominance of 80.7% (n=96). Mean age of the patients was 67.9 ± 7.07 years. On univariate analysis, sex was not a significant predictor of mortality (HR 1.79; 95% CI: 0.87 – 3.69, p =0.11). BMI (body mass index) ≤ 26,6 m2/kg, DLCO ≤ 3.11 ml/mmHg/min, age over 62 years, 6MWT (6 minute walking test) ≤ 382 meters, NLR (neutrophil lymphocyte ratio) ≤ 2.67 and PDW ≤ 16.7% were found to be significant for predicting mortality. On multivariate cox regression analysis four parameters remained significant for prediction of mortality: RDW (red cell distribution width) > 14%, NLR ≤ 2.67, BMI ≤ 26,6 m2/kg and DLCO ≤ 3.11 ml/mmHg/min (respectively, HR: 2.0. 95% CI: 1.02 – 3.91, p=0.44; HR: 2.68. 95% CI: 1.48 – 4.85, p=0.001, HR: 2.07. 95% CI: 1.14 – 3.76, p=0.02, HR: 3.46. 95% CI: 1.85 – 6.47, p<0.001). A scoring system with these parameters discriminated patients with

worse prognosis with a sensitivity of 89.1 % and a specificity of 65.8 % when total point was over 2 (Area under curve (AUC) 0.83, p<0.001).
CONCLUSIONS:In this study, DLCO, BMI, RDW and NLR levels significantly predicted mortality in IPF patients. Along with GAP index, scoring system with these simple parameters may give information about the prognosis of an IPF patient treated with antifibrotics.

Figür 1
Figure 1

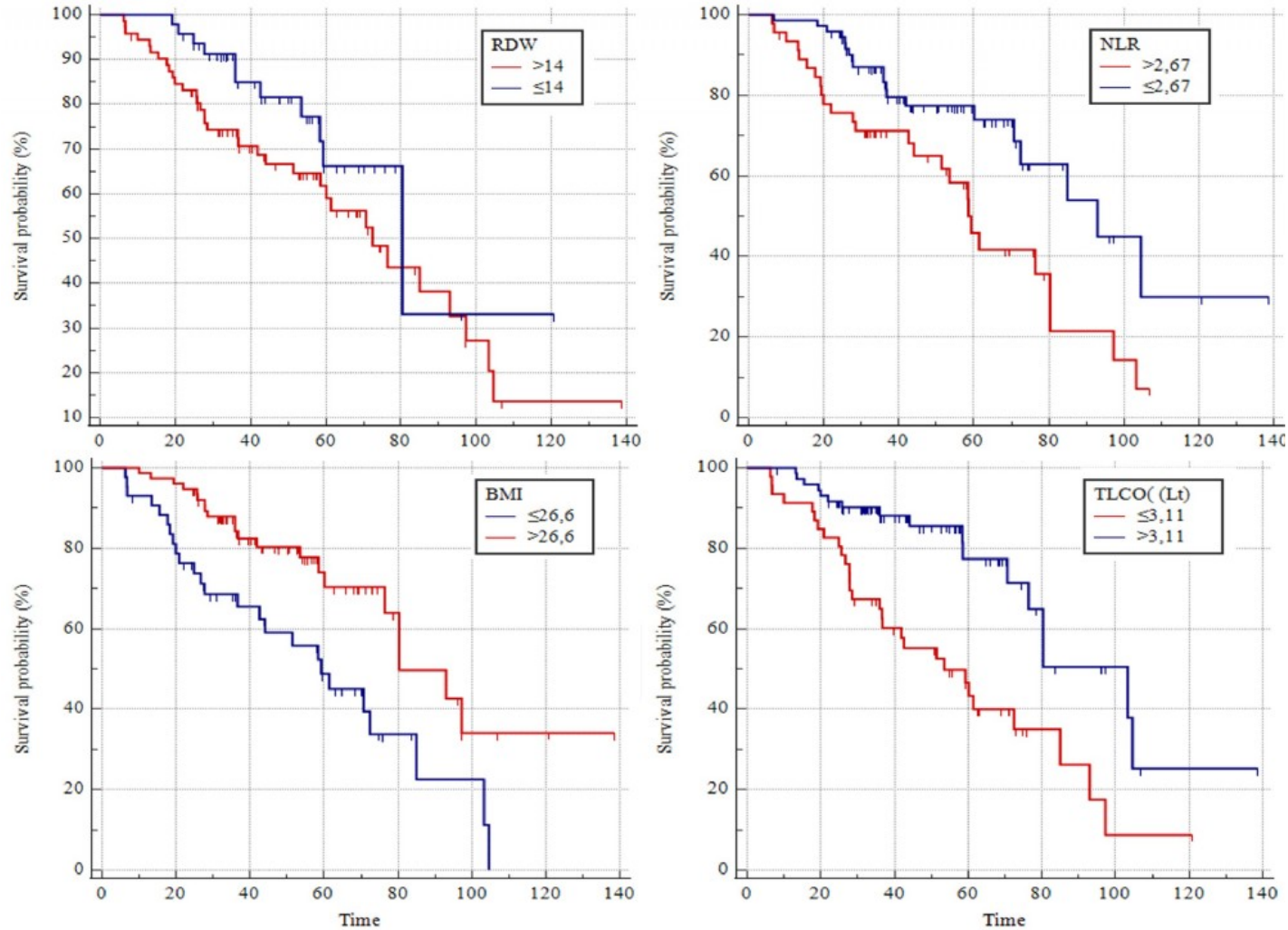

Çok değişkenli analizde anlamlı bulunan değişkenlerin Kaplan Meier sağkalım eğrileri
Kaplan Meier survival plots for the significant factor in multivariate analysis

Figür 2
Figure 2

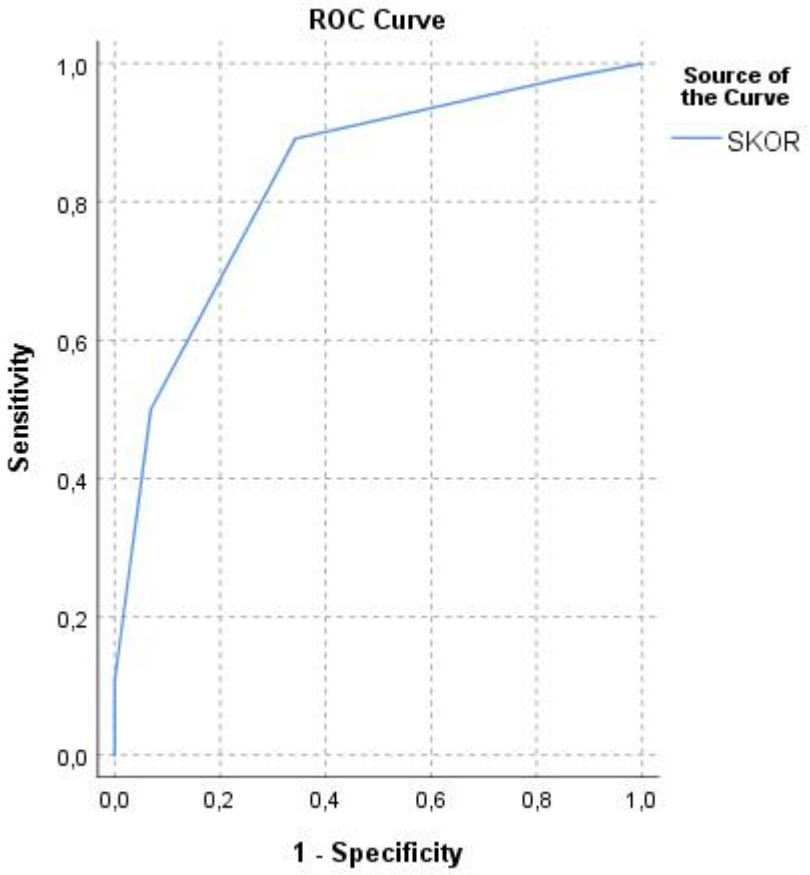

Yeni skorlama sistemi için ROC eğrisi
ROC analysis curve for the novel scoring system

Tablo 1 Çalışma populasyonunun demografik ve klinik özellikleri

	Çalışma populasyonu (n=119)
Yaş,yıl	67.9 ± 7.07
Erkek, n	96 (80.7%)
Sigara içmeyen, n	39 (32.8)
BKİ, m2/kg	27.9 ± 4.01
Komorbidite varlığı, n	66 (55.5)
Hastanede yatış öyküsü, n	20 (16.8)
Biyopsi kanıtlı IPF, n	28 (23.6)
Tipik UIP paterni (BT), n	88 (73.9)
Olası UIP paterni (BT), n	29 (24.4)
Belirsiz UIP paterni (BT), n	2 (1.7)
Bal peteği değişiklikler, n	90 (75.6)
Amfizem varlığı, n	17 (14.3)

Çomak parmak, n	26 (21.8)
Nintedanib kullanımı	52 (43.7)
Pirfenidon kullanımı	67 (56.3)
GAP Evre 1	46 (38.7)
GAP Evre 2	59 (49.6)
GAP Evre 3	14 (11.8)
Hemoglobin, g/dl	14.0 ± 1.93
Lökosit, /mm3	8650 ± 2130
Nötrofil, /mm3	5446 ± 1735
Lenfosit, /mm3	2224 ± 805
CRP, mg/dl	1.1 ± 2.62
Altı dakika yürüme mesafesi, m	376 ± 103
FVC, lt	2.4 ± 0.69
FVC, %	71.0 ± 16.04
DLCO, lt/mmHg/dk	3.95 ± 1.6
DLCO, %	50.1 ± 18.32
Sağkalım	73 (61.3)

BKİ: beden kitle indeksi; UIP: olağan interstisyel pnömoni; GAP: cinsiyet-yaş-fizyoloji; CRP: C- reactive protein; FVC: zorlu vital kapasite; FEV1: birinci saniyede zorlu ekspiratuvar hacim; DLCO: akciğerlerin karbonmonoksit iin diffüzyon kapasitesi

Table 1 Demographic and clinical characteristic of the study population.

	Study population (n=119)
Age, years	67.9 ± 7.07
Sex, male	96 (80.7%)
Non-smoker	39 (32.8)
BMI, m2/kg	27.9 ± 4.01
Presence of comorbidities	66 (55.5)
History of hospitalization	20 (16.8)
Biopsy proven IPF	28 (23.6)
Typical UIP (CT)	88 (73.9)
Probable UIP (CT)	29 (24.4)
Indeterminate UIP (CT)	2 (1.7)
Honeycomb changes	90 (75.6)
Emphysema	17 (14.3)
Clubbing	26 (21.8)
Nintedanib usage	52 (43.7)
Pirfenidone usage	67 (56.3)
GAP Stage 1	46 (38.7)
GAP Stage 2	59 (49.6)
GAP Stage 3	14 (11.8)
Hemoglobin, g/dl	14.0 ± 1.93

Leucocytes, /mm3	8650 ± 2130
Neutrophils, /mm3	5446 ± 1735
Lymphocytes, /mm3	2224 ± 805
CRP, mg/dl	1.1 ± 2.62
Six minutes walking distance, m	376 ± 103
FVC, lt	2.4 ± 0.69
FVC, %	71.0 ± 16.04
DLCO, lt/mmHg/min	3.95 ± 1.6
DLCO, %	50.1 ± 18.32
Survival	73 (61.3)

BMI: body mass index; UIP: usual interstitial pneumonia; GAP: gender-age-physiology; CRP: C- reactive protein; FVC: forced vital capacity; FEV1: forced expiratory volume in one-second; DLCO: diffusion capacity of lungs for carbon monoxide

Tablo 2 Antifibrotik tedavi verilen IPF olgularında mortalite için prediktif faktörlerin tek değişkenli ve çok değişkenli analiz sonuçları

		Tek değişkenli Analiz			Çok değişkenli analiz	
	HR	CI 95%	p	HR	CI 95%	p
Cinsiyet, erkek	1.79	0.87 – 3.69	0.11			
Yaş, >62	2.54	1.31 – 4.92	0.006			
Sigara içici	1.76	0.97 – 3.21	0.06			
Komorbidite	1.26	0.70 – 2.26	0.44			
RDW > 14 fl	1.65	0.90 – 3.03	0.1	2.0	1.02 – 3.91	0.04
PDW ≤ 16.7 fl	1.88	1.05 – 3.38	0.03			
NLR ≥ 2.67	2.44	1.33 – 4.46	0.004	2.68	1.48 – 4.85	0.001
6DYM ≤ 382 m	2.56	1.41 – 4.65	0.002			
BKİ ≤ 26.6 m2/kg	2.67	1.44 – 4.96	0.002	2.07	1.14 – 3.76	0.02
FVC ≤ 2.39 l	1.54	0.86 – 2.76	0.15			
DLCO ≤ 3.11 ml/mmHg/dk	3.09	1.69 – 5.65	<0.001	3.46	1.85 – 6.47	<0.001
Tipik UIP varlığı	0.68	0.34 – 1.35	0.27			
Amfizem eşlikli	1.49	0.67 – 3.30	0.33			
Tedavi uyumsuzluğu	0.95	0.45 – 2.01	0.90			
GAP>4	1.45	0.63 – 3.32	0.38			

HR: hazard ratio; CI: güven aralığı; RDW: kırmızı küre dağılım genişliği; PDW: platelet dağılım genişliği; NLR: nötrofil-lenfosit oranı; 6DYM: 6 dakika yürüme mesafesi; BKİ: beden kitle indeksi; FVC: zorlu vital kapasite; DLCO: akciğerlerin karbonmonoksit için difüzyon kapasitesi; UIP: olağan interstisyel pnömoni; GAP: cinsiyet-yaş-fizyoloji

Table 2 Univariate and multivariate analysis of predictive factors for mortality in patients with IPF treated with antifibrotics.

		Univariate Analysis			Multivariate analysis	
	HR	CI 95%	p	HR	CI 95%	p
Sex, male	1.79	0.87 – 3.69	0.11			
Age > 62 years	2.54	1.31 – 4.92	0.006			

Active or ex-smoker	1.76	0.97 – 3.21	0.06			
Comorbidity	1.26	0.70 – 2.26	0.44			
RDW > 14 fl	1.65	0.90 – 3.03	0.10	2.0	1.02 – 3.91	0.04
PDW ≤ 16.7 fl	1.88	1.05 – 3.38	0.03			
NLR ≥ 2.67	2.44	1.33 – 4.46	0.004	2.68	1.48 – 4.85	0.001
6MWT ≤ 382 m	2.56	1.41 – 4.65	0.002			
BMI ≤ 26.6 m2/kg	2.67	1.44 – 4.96	0.002	2.07	1.14 – 3.76	0.02
FVC ≤ 2.39 l	1.54	0.86 – 2.76	0.15			
DLCO ≤ 3.11 ml/mmHg/min	3.09	1.69 – 5.65	<0.001	3.46	1.85 – 6.47	<0.001
Typical UIP pattern	0.68	0.34 – 1.35	0.27			
Co-presence of emphysema	1.49	0.67 – 3.30	0.33			
Noncompliance to treatment	0.95	0.45 – 2.01	0.90			
GAP > 4	1.45	0.63 – 3.32	0.38			

HR: hazard ratio; CI: confidence interval; RDW: red cell distribution width; PDW: platelet distribution width; NLR: neutrophil-lymphocyte ratio; 6MWT: Six-minute walk test; BMI: body mass index; FVC: forced vital capacity; DLCO: diffusion capacity of lungs for carbon monoxide; UIP: usual interstitial pneumonia; GAP: gender-age-physiology

SS-070

Pulmoner Tromboemboli tanılı Trombolitik almış hastalarda kanama tahmini: EGEPET verilerinde RIETE ve HAS-BLED skorlarının karşılaştırılması

Ömer Selim Unat, Pervin Korkmaz
Ege Üniversitesi Tıp Fakültesi, Göğüs Hastalıkları Anabilim Dalı

GİRİŞ VE AMAÇ:Pulmoner Tromboemboli (PTE) mortal seyreden hızlı ve etkin müdahale edilmesi gereken bir hastalıktır.
ESC ve ERS ortak kılavuzunda PTE tanılı hastalar erken dönem mortalitesine göre düşük, orta-düşük, orta-yüksek ve yüksek risk sınıflarına ayrılmıştır. Yüksek risk sınıfında olan hastalarda trombolitik ilk tercih iken, orta-yüksek sınıfta bu karar klinisyenin görüşüne göre değişebilir(yarı doz trombolitik veya antikoagülan).
PTE tedavisinde kanama riski mevcuttur. Hangi hastanın kanama açısından daha riskli olduğunu bilmek tedavi seçimi konusunda klinisyenlerin elini güçlendirebilir. RIETE skoru ile HAS-BLED skorlarını EGEPET veri tabanında trombolitik alan hastalar arasında karşılaştırdık.
YÖNTEM:1.10.2018-15.04.2022 tarihleri arasında Ege Pulmoner Emboli Takımında değerlendirilen hastalar alındı. Yüksek ve orta-yüksek riskli PTE tanısı olan 193 hasta çalışmaya alındı. Trombolitik almayan 91 hasta, katater aracılı trombolitik alan 17 hasta ve veri eksikliği olan 7 hasta dışlandı. Trombolitik tedavi alan (tam doz/yarı doz) 80 hasta çalışmaya alındı. 80 hasta erken dönemde trombolitiğe bağlı kanama komplikasyonu açısından değerlendirilirken, bir aylık dönemde veri eksiği olmayan 64 hasta ise antikoagülan kullanımına bağlı kanama komplikasyonu açısından değerlendirildi (Figür 1).
Kanama riski HAS-BLED ve RIETE skorlamaları ile belirlendi. HAS-BLED skoru 0 olanlar, RIETE skoru 2'nin altında olanlar düşük riskli (negatif) olarak kabul edildi. Kanama komplikasyonunu tahmin etmede; RIETE ve HAS-BLED skorlamaları için duyarlılık, özgüllük, Pozitif Prediktif Değer (PPV) ve Negatif Prediktif Değer (NPV) parametreleri çalışıldı.
BULGULAR:Yaş ortalaması 61,30±16,29, 38'i (%47,5) erkek olan 80 hastada trombolitiğe bağlı kanama olup olmayanlar karşılaştırıldığında nabız ve SpO2/FiO2 dışında klinik, demografik ve laboratuvar parametreleri ile kanama arasında ilişki yoktu. Nabız değerinin medyanı kanama olanlarda 110 (81-122) iken olmayanlarda 118 (111-129) idi (p=0,041). SpO2/FiO2 değerinin medyanı kanama olanlarda 240 (201,5-335,75) iken olmayanlarda 321 (266-382) idi (p=0,027).
80 hasta arasında 14 hastada trombolitiğe bağlı erken dönem kanama görüldü. Bunlardan bir tanesi intrakraniyal kanama olup, diğerlerinin hiçbirinde kan transfüzyonu yapılma gereği olmamıştır.
RIETE erken dönem NPV %87 iken, HAS-BLED erken dönem NPV %91'di. RIETE geç dönem NPV %88 iken, HAS-BLED geç dönem NPV %90 idi (Tablo 1).
SONUÇ:Yarı veya tam doz doku plazminojen aktivatörü ile tedavi edilen PE olgularında, trombolitiğe bağlı erken dönemde kanama ve antikoagülan kullanımına bağlı geç dönemde kanama riskini tahmin etmede kullanılan, RIETE de HAS-BLED indekslerinin negatif prediktif değerlerinin önemli olduğu görülmüştür.

RIETE ve HAS-BLED skorlarının duyarlılık, özgüllük, PPV ve NPV değerlerinin karşılaştırılması

	Erken Dönem (n=80)		Geç Dönem (n=64)	
	RIETE (%)	HAS-BLED (%)	RIETE (%)	HAS-BLED (%)
Duyarlılık	71	93	57	86
Özgüllük	41	15	40	16
PPV	20	19	11	11
NPV	87	91	88	90

SS-071

Pulmoner Emboli Hastalarında Il-1 Reseptör Antagonisti (Il-1rn) Ve İnterlökin-4 (Il-4) Vntr Profillerinin Araştırılması

Sacide Pehlivan[1], Seda Tural Önür[2], Yasemin Oyacı[3], Neslihan Boyracı[2], Mustafa Pehlivan[4]
[1]İstanbul Üniversitesi, İstanbul Tıp Fakültesi, Tıbbi Biyoloji
[2]Yedikule Göğüs Hastalıkları ve Göğüs Cerrahisi Eğitim Araştırma Hastanesi, Göğüs Hastalıkları
[3]İstanbul Üniversitesi, Sağlık Bilimleri Enstitüsü
[4]Gaziantep Üniversitesi, Tıp Fakültesi, Hematoloji

GİRİŞ VE AMAÇ:Pulmoner emboli (PE) trombüsün venöz dolaşımdan pulmoner vaskülatüre göç etmesiyle ortaya çıkan ve bir veya daha fazla pulmoner arteri tıkayarak kan akışının bozulmasına neden olan akut bir durumdur. Klinik sunumu hastalığın şiddetine göre asemptomatikten kardiyojenik şoktaki hastalara kadar çok fazla çeşitlilik gösterebilmektedir. Tedavi edilmezse, PE yüksek oranda mortalite ve aritmi ile sonuçlanırken, etkili tedavisinden sonra bile, hastalar kalıcı dispneyle karakterize pulmoner hipertansiyon gibi hastalıklara neden olabilmektedir. PE, hemodinamik düzensizlikleri, inflamatuar süreçleri ve çeşitli hücresel disfonksiyonları içeren oldukça karmaşık bir patofizyolojiye sahip çok faktörlü bir hastalıktır. Hastalığın bu özellikleri de risk sınıflandırmasında, teşhisinde ve tedavi seçimlerinde zorluklar yaratmaktadır. Özellikle inflamatuar süreçler emboli varlığı ile ilişkilendirilmektedir. Yapılan çalışmalar pulmoner emboli hastalarında IL-1α, IL-1β, IL-2, IL-4, IL-6, IL-8, IL-10 gibi proinflamatuar sitokin seviyelerinin önemli ölçüde yükseldiğini bulmuşlardır. Bu çalışmada, IL-1 reseptör antagonistinin (IL-1RN) ikinci intronunda 86 baz çiftlik ve interlökin-4 geninin (IL-4) üçüncü intronunda 70 baz çiftlik Değişken Sayı Tandem Tekrarlar (VNTR) polimorfizmleri akut pulmoner emboli hastalarında çalışılarak sağlıklı bireylerle aralarında hem genotip/allel sıklığı hem de önemli klinik parametreler açısından bir farklılık olup olmadığı araştırıldı.
YÖNTEM:PE tanısı almış 123 hasta ve 95 sağlıklı gönüllü çalışmaya dahil edildi. Hasta ve sağlıklı kontrol gruplarından alınan kan örneklerinden genomik DNA izolasyonu gerçekleştirildi. IL-1RN ve IL-4 VNTR polimorfizmlerinin genotip ve allel analizleri için Polimeraz Zincir Reaksiyonu (PCR) yöntemi kullanıldı. Agaroz jel elektroforezi ile analiz edildi.
BULGULAR:PE hastaları ve sağlıklı kontroller arasında IL-1RN ve IL-4 genotip dağılımlarının ve allel frekanslarının istatistiksel olarak anlamlı bir farklılık saptanmadı. Aynı zamanda klinik parametrelerde de bir ilişki saptanmadı.
SONUÇ:Sonuç olarak, IL-1RN ve IL-4 genlerinin VNTR polimorfizmlerinin PE de bir risk faktörü olmadığı görüldü. VNTR polimorfizmlerinin gen ekspresyonunun ince ayarlayıcıları olduğu düşünüldüğünde daha büyük ve farklı etnik kökenli hasta grupları ile yapılacak çalışmalarla hastalığın farklı ağırlık şiddetindeki subgruplarında pulmoner emboli inflamasyon süreçlerini daha iyi anlayabilmemizi sağlayacaktır.

SS-072

Sarkoidoz Hastalarında Sistemik İmmün İnflamasyon İndeksinin Değerlendirilmesi

Fulsen Bozkuş[1], Celal Satıcı[2], Nilgün Yılmaz Demirci[3], Ayşen Mammadova[3], Gözde Kalbaran Kısmet[4], Onur Yazıcı[5], Şule Taş Gülen[5], Burcu Akkök[1], Ayşegül Erinç[2], Nevin Fazlıoğlu[6], Pelin Pınar Deniz[7], Pınar Yıldız Gülhan[8], Yasemin Söyler[9], Aysun Şengül[10]

[1]Sütçü İmam Üniversitesi Tıp Fakültesi
[2]Yedikule Göğüs Hastalıkları Eğitim ve Araştırma Hastanesi
[3]Gazi Üniversitesi Tıp Fakültesi
[4]Sultan 2. Abdülhamid Han Eğitim ve Araştırma Hastanesi
[5]Adnan Menderes Üniversitesi Tıp Fakültesi
[6]Tekirdağ Üniversitesi Tıp Fakültesi
[7]Çukuroca Üniversitesi Tıp Fakültesi
[8]Düzce Üniversitesi Tıp Fakültesi
[9]Atatürk Senatoryum Eğitim ve Araştırma Hastanesi
[10]Sakarya Üniversitesi Tıp Fakültesi

GİRİŞ VE AMAÇ:Sarkoidoz, esas olarak akciğerler olmak üzere, etkilenen organlarda granülom oluşumu ile karakterize, nedeni bilinmeyen, enflamatuvar bir hastalıktır. Tam kan sayımı parametreleri, bulunabilirlikleri ve satın alınabilirlikleri nedeniyle birçok inflamatuar hastalığın yararlı biyobelirteçleri olarak ortaya çıkmıştır. Yeni bir inflamatuar belirteç olan sistemik immün-inflamasyon indeksinin (SII), sarkoidoz hastalarıyla arasındaki korelasyon daha önce bildirilmemiştir. Bu nedenle, bu çalışma da sarkoidozlu hastalarda SII düzeyinin hastalık evresi ve extrapulmoner organ tutulumu ile olan ilişkisini ortaya koymak amaçlanmıştır.
YÖNTEM:Türkiye Solunum Araştırmaları Derneği Genç Akademisyenler Grubu'ndan(GEAK) çalışmacıların katılımı ile 10 merkezin dahil olduğu, retrospektif kohort çalışmamıza 2022 Mayıs ve 2012 Mayıs tarihleri arasında göğüs hastalıkları uzmanları tarafından, klinik ve radyolojik bulguların yanı sıra kazeifasyon nekrozu olmayan, histopatolojik incelemede epiteloid hücreli granülomun ortaya çıkması ve granülomatöz inflamasyona yol açan diğer nedenler dışlanarak sarkoidoz tanısı konulan 359 hasta dahil edildi
BULGULAR:Olgularımızın 248'i (%69,1) kadın, 111'i (%30,9) erkekti. Ortalama yaş %47,5 idi. 33'ünde (%9,3) ateş, 67'sinde (%18,9) artrit ve artralji, 164'ünde (%46,3) dispne, 164'ünde (%46,3) öksürük, 112'sinde (%31,6) halsizlik, 25'inde (%7,1) kilo kaybı, 25'inde (%7,1) gece terlemesi mevcuttu. Olguları evrelerine göre ayırdığımızda, 173 olgu Evre 0-1'de yeralırken, 186 olgu ise Evre 2-4'de yer aldı. 104 olguda (%29) extrapulmoner tutulum olduğu ve bu olgulardan 68'inin (%36,6) Evre 2-4 grupta olduğu gözlendi. Laboratuvar bulgularına bakıldığında ise serum ACE düzeyi Evre 2-4 grupta 89.2 ± 66.3 idi ve evre 0-1 grubuna göre anlamlı olarak yüksek olduğu gözlendi ($p<0.001$). Lökosit sayısı ve alt tipleri, ortalama NLR, SII düzeyi açısından her iki grupta anlamlı bir farklılık izlenmedi.
SONUÇ:SII tam kan parametreleri ile oluşturulmuş yeni nesil bir inflamatuar biyobelirteçtir. Bu çalışmada sarkoidoz hastalarında hematolojik parametreler ve inflamatuar biyobelirteçler değerlendirilmiş, klinik fenotip ve evrelerine göre sınıflandırılmıştır. Önceki çalışmalar sarkoidozda inflamasyonun hastalık etiyolojisinin bir parçası olabileceğini hatta inflamasyonu gösteren biyobelirteçlerin prognozuda belirleyebileceğini gösterse de, bizim çalışma da hem NLR hem de SII bunu göstermede başarısız olmuştur.
SONUÇ: Tam kan sayımı parametreleri ile oluşturulmuş bu biyobelirteçler, kritik hastaların ayrımına gitmek, çeşitli hastalıklarda risk sınıflamak gibi kullanım alanları olsa da yalnızca bu parametrelere bakmak hastaların yönetimine bir avantaj sağlamayabilir. Hastalık riskini belirleme özelliği, prospektif verilerle kanıtlandıkça rutin kullanıma girebilir. Ancak mevcut verilerle, klinik pratikte kullanımı henüz bulunmamaktadır. Çalışmamız da bunu desteklemektedir.

Çalışma Gruplarının Özellikleri, Laboratuvar Bulguları ve Solunum Fonksiyon Testleri

	Tüm Olgular (n=359)	Evre 0-1 (n=173)	Evre 2-4 (n=186)	p value

Yaş (yıl)(mean± SD)	47.5 ± 13.3	45.8 ± 12.1	49.0 ± 14.2	0.02
Kadın n (%)	248 (69.1)	125 (72.3)	123 (6.1)	0,25
Semptomlar n (%)				
Ateş	33 (9.3)	17 (10.1)	16 (8.6)	0,71
Artralji / artrit	67 (18.9)	42 (24.9)	25 (13.5)	0,01
Dispne	164 (46.3)	64 (37.9)	100 (54.1)	0,003
Öksürük	164 (46.3)	74 (43.8)	90 (48.6)	0.39
Halsizlik	112 (31.6)	47 (27.8)	65 (35.1)	0,17
Kilo kaybı	25 (7.1)	7 (4.1	18 (9.7)	0,06
Gece terlemesi	25 (7.1)	12 (7.1)	13 (7)	NS
Laboratuvar Bulguları (mean± SD)				
Lökosit sayısı (cells/mm3	7345.8 ± 2112.2	7252.0 ± 1969.5	7432.5 ± 2238.0	0,41
Nötrofil sayısı (cells/mm3)	4602.6 ± 1763.5	4512.7 ± 1606.1	4686.2 ± 1898.8	0,35
Lenfosit sayısı (cells/mm3	1738.5 ± 875.7	1755.0 ± 609.5	1723.2 ± 1066.9	0,73
Hemoglobin (g/dl)	13.2 ± 1.6	13.2 ± 1.5	13.2 ± 1.7	0,91
Platelet sayısı (103 / mm3)	287.3 ± 76.3	286.3 ± 66.9	288.2 ± 84.2	0,80
Mean platelet volume (f/L)	31.6 ± 425.5	55.9 ±613.8	9.1 ± 1.5	0,31
Red cell distribution width (f/L)	19.0 ± 10.7	19.6 ± 11.1	18.4 ± 10.2	0,30
NLR	3.1 ± 2.0	2.9 ± 1.8	3.3 ± 2.1	0,11
ACE level	77.2 ± 56.9	65.3 ± 42.9	89.2 ± 66.3	<0.001
SII (103 / mm3)	1072.2 ± 2944.3	912.2 ± 820.0	1220.9 ± 4013.0	0,32

Çalışma Gruplarının Özellikleri, Laboratuvar Bulguları ve Solunum Fonksiyon Testleri -2

	Tüm Olgular (n=359)	Evre 0-1 (n=173)	Evre 2-4 (n=186	p value
Solunum Fonksiyon Testleri (mean± SD)				
FEV1 (lt)	2.55 ± 0.88	2.68 ± 0.88	2.45 ± 0.87	0,028
FEV1 (%)	89.1 ± 19.0	93.1 ± 16.6	86.0 ± 20.3	0,001
FVC (lt)	3.17 ± 1.05	3.33 ± 1.05	3.05 ± 1.04	0,024
FVC (%)	94.1 ± 19.0	97.5 ± 16.9	91.4 ± 20.1	0,004
FEV1/FVC	82.0 ± 10.7	82.8 ± 10.7	81.3 ± 10.7	0,24
DLCO (%)	81.6 ± 20.5	86.2 ± 18.2	77.9 ± 21.6	77.9 ± 21.6
Extrapulmoner tutulum n(%)	104 (29)	36 (20.8)	68 (36.6)	0,001
Göz tutulumu	39 (10.9)	22 (12.7)	17 (9.1)	0,31
Cilt tutulumu	49 (13.6)	20 (11.6	29 (15.6)	0.28
Lenf nodu tutulumu	2 (0.6)	2 (1.2)	0 (0)	0,23
Kardiyak tutulum	1 (0.3)	1 (0.6)	0 (0)	0,48
Karaciğer tutulumu	9 (2.5)	3 (1.7)	6 (3.2)	0,50

SS-073

Malign Plevral Mezotelyomada Plevrektomi - Dekortikasyon etkinliğinin değerlendirilmesi

Funda Öz[1], Refik Ülkü[2]
[1]Binali Yıldırım Üniversitesi Mengücek Gazi Eğitim ve Araştırma Hastanesi, Göğüs Cerrahisi, Erzincan
[2]Dicle Üniversitesi Tıp Fakültesi,Göğüs Cerrahisi Ana Bilim Dalı, Diyarbakır

GİRİŞ VE AMAÇ:Malign mezotelyoma; periton ve plevra gibi seröz yüzeylerden kaynaklanan nadir görülen agresif seyirli bir tümördür. Histolojik tip en önemli prognostik faktör olup epiteloid tip MPM' nin sarkomatoid ve bifazik tiplerden daha iyi sağkalım süresi vardır. 5 yıllık surveyin %10' dan az olduğu bir hastalıktır.
YÖNTEM:Dicle Üniversitesi Tıp Fakültesi Göğüs Cerrahisi Kliniğinde MPM tanısı alan plörektomi ve dekortrikasyon yapılan 36 hasta ile, inoperabl kabul edilen veya cerrahiyi kabul etmediği için talk plöredez uygulan 36 hasta; toplam 72 hasta dahil edildi.
BULGULAR:Plörektomi/dekortikasyon (P/D) yapılan 36 hastanın 13'ü (%36,1) kadın, 23'ü (%63,9) erkek, medyan yaş 57,3 (35-78) idi. Talk plöredez uygulanan 36 hastanın 15'i (%41,7) kadın 21'i (%58,3) erkek, medyan yaş 69 (36-85) idi.
(P/D) yapılan 36 hastanın patoloji sonuçları; 30'u (%83,3) Epiteloid, 4'ü (%11,1) Bifazik Tip olarak raporlandırılmış. 2 (%5,6) hastada histopatolojik ayrım yapılamamıştır. Talk plöredez uygulanan 36 hastaların ise 16'sı (%44,5)Epiteloid, 8'i (%22,2) Bifazik Tip olarak raporlandırılmış.
P/D yapılan hastaların yaşam süreleri tiplerine göre değerlendirildiğinde ise; Epiteloid Tip hastalarının ortalama yaşam süresi; 791 gün, Bifazik tip hastalarının ise 198 gün olarak hesaplanmıştır.
(P/D) yapılan hastalardan 12' sine (%33,3) ekstended plörektomi, 13'üne (%36,1) plörektomi ile birlikte diyafram rezeksiyonu, 2'sine (%5,6) plörektomi ile birlikte perikard rezeksiyonu, 9 (%25) hastaya ise yalnızca P/D yapılmıştır.
P/D yapılan hastalarda ortalama yaşam süresi 798 gün talk plöredez uygulanan hastalarda ise 290 gün olduğu görülmüştür.
SONUÇ:P/D uygulanan 36 hastanın 16'sı halen yaşamakta olup (%44.4), talk plöredez uygulanan 36 hastanın 2'si (%5.5) yaşamaktadır. P/D yapılan grupta 65 yaş ve üstü hastaların ortalama sağkalım süresi 350 gün, 65 yaş altı hastaların ise 860 gün hesaplanmıştır. Talk plöredez yapılan grupta ise 65 yaş ve üstü hastaların ortalama sağ kalım süresi 300 gün, 65 yaş altı hastaların ise 268 gün hesaplanmıştır.
P/D ve talk yapılan hastaların sitoloji sonuçlarına göre ortalama yaşam süreleri karşılaştırıldığında iki grupta istatiksel olarak anlamlı değerlendirilmemiştir ($p>0.005$).
Extended P/D yapılan hastalarla yalnızca P/D yapılan hastaların sağ kalım süresi karşılaştırıldığında istatiksel olarak anlamlı değerlendirilmemiştir ($p>0.005$).
Talk plöredez ve P/D yapılan grupların ortalama yaşam süreleri karşılaştırıldığında; Talk uygulanan grubun ortalama yaşam süresi 290 gün, P/D uygulanan grubun ortalama yaşam süresi 798 gün olup aradaki fark istatiksel olarak anlamlı değerlendirilmiştir ($p=0.000$).

SS-074

Uniportal torakoskopik diyafram plikasyonu uygulanan 36 vakanın retrospektif analizi

İlhan Ocakcıoğlu, Ahmet Gökhan Gündoğdu
SBÜ Sancaktepe Şehit Prof. Dr. İlhan Varank SUAM

GİRİŞ VE AMAÇ:Diyafram paralizi ve eventrasyonu nefes darlığının klinik değerlendirilmesinde ya da radyolojik incelemeler sırasında tesadüfen saptanan nadir patolojilerdir.Yükselmiş olan diyafram akciğeri sıkıştırarak solunum anormalliklerine neden olabilir.
Günümüzde her ne kadar video yardımlı torakoskopik cerrahinin (VATS) kullanım sıklığı ve endikasyonları artmış olsada, diyafram paralizi ya da eventrasyonun cerrahi tedavisinde yaygın olarak torakotomi tercih edilmektedir. Literatürde yer alan az sayıdaki çalışma çoğunlukla multiport ya da hibrid çalışmalardan oluşturmaktadır. Çalışmamızda torakotomi ya da multiportal torakoskopik yaklaşım yerine, uniportal olarak diyafram plikasyonu uyguladığımız 36 hastanın klinik sonuçlarını ve yöntemin uygulanabilirliğini sunmayı amaçladık.
YÖNTEM:2013-2022 yılları arasında uniportal VATS diyafram plikasyonu uygulanan 36 semptomatik hastanın klinik verileri retrospektif olarak değerlendirildi. Preoperatif radyolojik değerlendirme tüm hastalarda akciğer grafisi ve toraks bilgisayarlı tomografisi kullanılarak gerçekleştirildi (Resim 1). Hastalar yaş, cinsiyet, ek hastalık, etyoloji, semptom, semptom süresi, taraf, ameliyat süresi, intraoperatif ve postoperatif komplikasyon, drenaj miktarı, dren kalış süresi, hastanede yatış süresi, preoperatif ve postoperatif akciğer fonksiyon testleri (FEV1), MRC dispne skoru, vizüel analog skala (VAS), narkotik analjezik kullanımı, yoğun bakım ihtiyacı, takip süresi ve nüks açısından değerlendirildi.
BULGULAR:Otuz altı hastanın 22'si erkek 14'i kadın idi. Yaş ortalaması 49.8 ± 13.0 yıl idi. Diyafram patolojisi 23 hastada sol, 13 hastada sağ tarafta idi. Hastaların tamamında torakoskopik olarak diyafram plikasyonu gerçekleştirildi ve torakotomi ihtiyacı gerekmedi (Resim 2). Ortalama ameliyat süresi 45.9 ± 10.7 dakika idi. Ortalama hastanede kalış süresi 3.3 ± 1.3 gün olup takip süresince hastaların hiç birinde nüks gelişmedi.
SONUÇ:Uniportal VATS diyafram plikasyonu düşük ağrı skorları, düşük morbidite oranları, kısa hastanede kalış süresi ve daha iyi estetik sonuçlar ile geleneksel yaklaşım olan torakotominin yerine kullanılacak minimal invaziv bir cerrahi yaklaşımdır ve aynı derecede etkili olabilir.

Resim 1

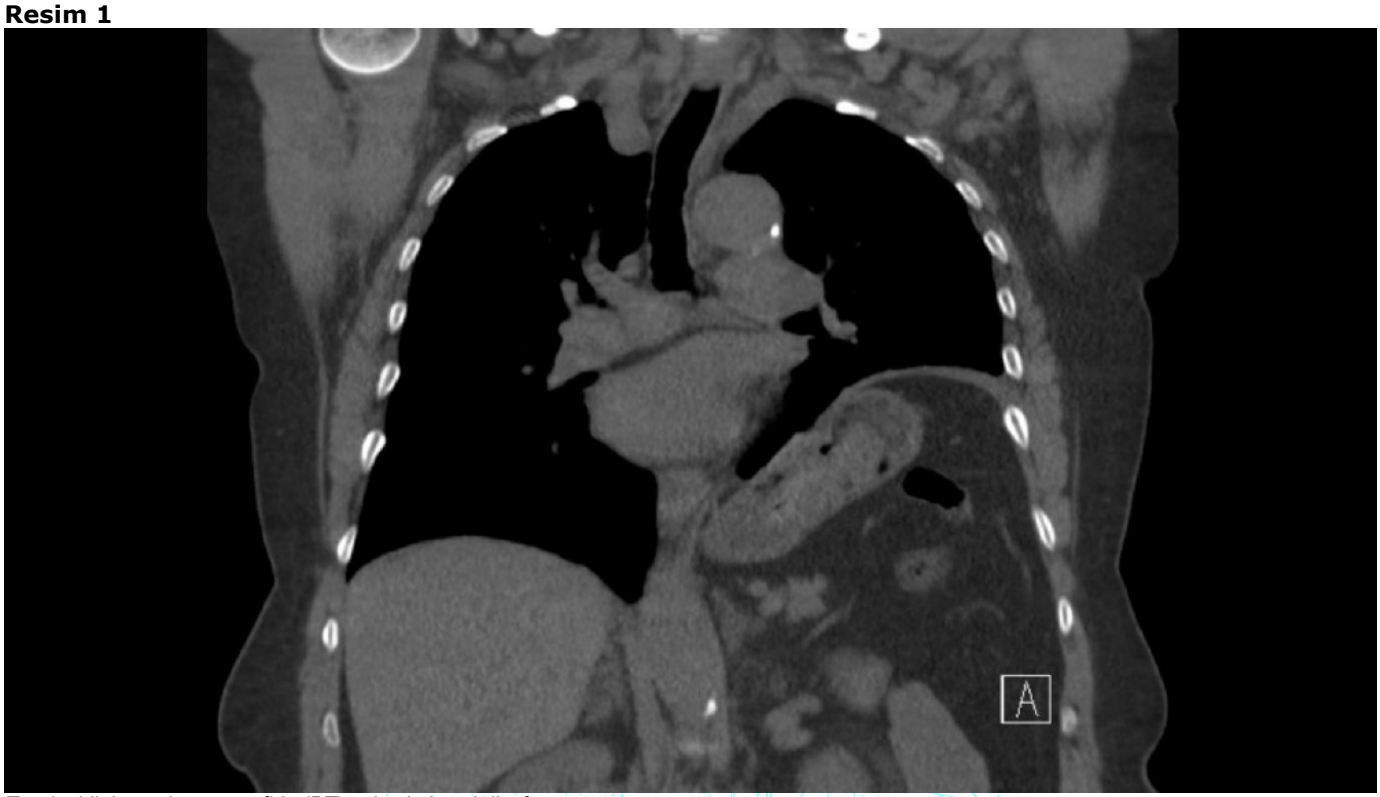

Toraks bilgisayarlı tomografide (BT) yükselmiş sol diyafram

Resim 2

1A: Torakoskopik plikasyon 1B: Plike edilmiş diyafram 1C: Kesi boyutu

SS-075

Non-miyastenik Evre I timomada timomektomi, timotimektomi ile eşdeğer mi?

Gökhan Kocaman, Betül Bahar Kazak, Buse Mine Konuk Balcı, Yusuf Kahya, Mustafa Bülent Yenigün, Ayten Kayı Cangır
Ankara Üniversitesi Tıp Fakültesi, Göğüs Cerrahisi Anabilim Dalı, Ankara

GİRİŞ VE AMAÇ:Timoma, erişkinlerde ön mediastenin en sık görülen tümörüdür ve tam rezeksiyon uygulanan hastalar en uzun sağkalımlıdır. Evre I timomada, tam rezeksiyon için sıklıkla kullanılan yöntem timoma ile birlikte tüm timus dokusunun rezeksiyonu yani timotimektomi (TME) olmasına karşın son yıllarda myastenia gravisi (MG) olmayan ve küçük timomalı hastalarda sadece timoma rezeksiyonu yani timomektomi (TMO) ile TME'ye benzer sağkalım sonuçları ile yayınlanmıştır. Günümüzde non-miyastenik Evre I timomada tanımlanmış standart bir cerrahi tedavi yöntemi yoktur
YÖNTEM:Kliniğimizde 2000-2022 yıllarında timoma nedeniyle opere edilen non-miyastenik Evre I, 83 hasta çalışmaya dahil edildi. Hastalar timomektomi (TMO; 40 hasta) ve timotimektomi (TME; 43 hasta) yapılanlar olmak üzere 2 gruba ayrıldı. İki grup arasında sağkalım analizleri yapıldı.
BULGULAR:Çalışmaya alınan 83 hastanın 46'sı (%55,4) erkek, 37'si (%44,6) kadındı. Hastaların yaş ortalaması 53 ± 13.5 (dağılım 17-78 yıl) idi ve hastaların %34'ü asemptomatikti. 69 (%83.1) hastada invaziv cerrahi, 14 (%16.9) hastada minimal invaziv cerrahi uygulandı. WHO histolojik sınıflamasına göre AB en sık görülen tipti (%44.6).
10 yıllık genel sağkalım oranı TMO grubu için %92 ve TME grubu için %70.4 idi (p=0.099). 10 yıllık nükssüz sağkalım oranı gruplar arasında benzerdi (sırasıyla %95 / %96,6, p=0,873).
SONUÇ:Geleneksel olarak, timoma hastalarında MG'nin varlığından bağımsız olarak kabul edilen standart cerrahi tümörle birlikte tüm timus dokusunun çıkarılmasıdır. Ancak son yıllarda postoperatif komplikasyonları, cerrahi travmayı ve hastanede kalış süresini azaltan doku koruyucu ve minimal invaziv yöntemler daha sıklıkla uygulanmaktadır. Literatürde bu konuda yapılan çalışmaların genelinde hem genel sağkalım hem nükssüz sağkalım için TMO veya TME yapılan hastalar arasında bizim çalışmamızda da olduğu gibi benzer sağkalım sonuçları elde edilmiştir.
Sonuç olarak, miyastenik olmayan, erken evrede, küçük boyutlu (≤ 3 cm), iyi sınırlı timomalarda cerrahi sınır konusunda kuşku olmadığında doku koruyucu ve minimal invaziv yöntemler ile uygulanan TMO güvenle yapılabilir.

Gruplar arasında hasta özelliklerinin karşılaştırılması

	Grup 1 Timomektomi (TMO:40)	Grup 2 Timotimektomi (TME:43)	P
Yaş (ort)	52.4	53.5	0.717
Cinsiyet (kadın,%)	35	53.5	0.09
Tümör çapı (ort)	67.6	58.6	0.2
Cerrahi sınır pozitiflik (%)	10	9.3	1
Masaoka evre (I,II; %)	37.5 62.5	39.5 60.5	0.849
WHO sınıflaması (A+AB / B1+B2+B3;%)	67.5 32.5	39.5 60.5	0.011
Adjuvan tedavi alma (%)	45	46.5	0.727
Nüks (%)	2.5	4.6	0.602
Ölüm (%)	15	27.9	0.154

SS-076

Opere Edilen T4 Küçük Hücreli Dışı Akciğer Kanserli Hastalarda Neoadjuvan Tedavi Sağkalımı Artırmaz

Akif Turna, Gizem Özçıbık Işık, Halil İbrahim Bulut, İsmail Sarbay, Ezel Erşen, Hasan Volkan Kara, Mehmet Kamil Kaynak
İstanbul Üniversitesi-Cerrahpaşa Cerrahpaşa Tıp Fakültesi

GİRİŞ VE AMAÇ:T4 evre küçük hücreli dışı akciğer kanseri tedavisi için onkolojik ve cerrahi gelişmelere rağmen en iyi strateji henüz net değildir. Mediastinal lenf nodu evrelemesi için N2/N3 dışlanan T4 hastalar cerrahi rezeksiyondan fayda görmektedir. T4N0-1 küçük hücreli dışı akciğer kanserli hastalarda neoadjuvan kemoterapi ve/veya yüksek doz radyasyon tedavisinin sağ kalım üzerindeki etkisini belirlemeyi hedefledik.
YÖNTEM:Ocak 2002 ve Aralık 2020 tarihleri arasında kliniğimizde T4 küçük hücreli dışı akciğer karsinomu nedeni ile opere edilen 107 hasta analiz edildi. Patolojik evreleme ile 9 hasta T4N2(%8,3); 65 hasta T4N0(%60,2); 33 hasta T4N1(%30,6) idi. T4N2 evresinde olan hastalar dışlandı. Neoadjuvan kemoterapi ve/veya radyoterapi alan hasta sayısı 86 idi. On iki hasta ise indüksiyon kemoterapi ve/veya radyoterapi almadı. Neoadjuvan tedavi alan ve almayan gruplar demografik özellikler, laboratuvar değerleri, solunum parametreleri, patolojik veriler açısından değerlendirildi. Ortalama hasta takip süresi 66,8(11-220) ay idi. Neoadjuvan tedavi+cerrahi ve cerrahi grubu sağ kalım açısından değerlendirildi.
BULGULAR:Postoperatif 90 günlük mortalite 6 hastada görüldü(%6,1). 5 yıllık, 10 yıllık ve medyan sağkalım verileri neoadjuvan+cerrahi grubunda sırasıyla; %58,3; %58,3; 117 ay iken(%95 GA:67,3-168,2 ay) cerrahi grubunda sırasıyla; %46,9; %45; %136,2 ay idi(%95 GA:90,9-136,2 ay). Cerrahi grubu neoadjuvan tedavi+cerrahi uygulanan gruba göre yüksek ölüm riskine sahip idi(Risk oranı; 1,309; %95 GA:0,519-3,302; p=0,567). Cinsiyet, yaş, tümör boyutu, nodal tutulum gibi karıştırıcı faktörler açısından düzeltme yapıldıktan sonra iki grup arasında sağkalım açısından istatistiksel farklılık izlenmedi(Risk oranı:1,26; %95 GA:0,49-3,21; p=0,631). N1 varlığı tek başına prognostik faktör olarak tespit edilmedi(Risk oranı: 1,26; %95 GA:0,49-3,21; p=0,631).
SONUÇ:Neoadjuvan kemoterapi ve/veya radyoterapi uygulanan T4N0-1 hastalarda uygulanmayan hastalara göre sağ kalımda bir anlamlı fark olmadığı görülmektedir. Ek olarak N1 varlığı tek başına prognostik faktör olarak tespit edilmedi. Mevcut sonuçlarımız çok merkezli ve geniş vaka serileri ile değerlendirilmelidir.

SS-077

Sol Atrium İnvazyonu Görülen Akciğer Kanseri Hastalarında Cerrahi Sonuçlarımız

Aysun Kosif, Elçin Ersöz Köse, Serda Kanbur Metin, Rıza Serdar Evman, Pelin Erdizci, Abidin Levent Alpay, Selami Volkan Baysungur
Süreyyapaşa Göğüs Hastalıkları ve Göğüs Cerrahisi Eğitim ve Araştırma Hastanesi Göğüs Cerrahisi Kliniği, İstanbul

GİRİŞ VE AMAÇ:Bu çalışmadaki amacımız, uzak metastazı olmayan ve sol atriumu invaze eden akciğer kanseri tanılı hastalarda cerrahi tedavi sonuçlarımızı değerlendirmektir.
YÖNTEM:Ağustos 2008- Haziran 2022 yılları arasında, Süreyyapaşa Göğüs Hastalıkları ve Göğüs Cerrahisi Eğitim ve Araştırma Hastanesi Göğüs Cerrahi Kliniği'nde akciğer kanseri nedeniyle cerrahi uygulanan ve atrium invazyonu saptanması üzerine atriyum rezeksiyonu yapılan 47 hastanın (5 kadın, 42 erkek; ort. yaş 61,5 yıl; dağılım 19-83 yıl) tıbbi verileri retrospektif olarak incelendi. Hastaların demografik özellikleri, tümör lokalizasyonu, uygulanan cerrahi yaklaşım, ek cerrahi girişimleri, tümör boyutları, tümör histolojisi, tümör evreleri, pozitif lenf nodu varlığı, neoadjuvan – adjuvan kemoradyoterapi tedavileri, morbidite ve sağkalımları kaydedildi (Tablo 1).
BULGULAR:Torakotomi tercih edilen insizyon şekliydi. Tümör lokalizasyonu 25 hastamızda sol (%53,2), 22 hastamızda ise sağda (%46,8) idi. Yapılan cerrahi yaklaşımlarımız 25 hastaya sol pnömonektomi (%53,2), 19 hastaya sağ pnömonektomi (%40,5), 2 hastaya bilobektomi inferior (%4,2), 1 hastaya sağ alt lobektomi (%2,1) yapıldı. Hastalarımızda saptanan tümör histolojisi skuamoz hücreli karsinom 38 hastada (%80,9), adenokarsinom 6 hastada (%12,8), büyük hücreli karsinom 1 hastada (%2,1) ve nöroendokrin tümör 2 hasta (%4,2) şeklindeydi. 8 hastada perikardial mesh kullanıldı. Preoperatif 6 hasta kemoterapi ve radyoterapi ile tedavi edildi. Ameliyat sonrası 20 hastaya ek tedavi verildi. 10 hastada postoperatif komplikasyonlar görüldü (%21,2), bunlardan 6'sı erken komplikasyonlar (%60), 4'ü geç komplikasyonlardı (%40). Hastalarda görülen erken komplikasyonlar bronkoplevral fistül, pnömoni, myokard infarktüsü, solunum yetmezliği, kardiak aritmilerdi. Geç komplikasyonlar ise bronkoplevral fistül, ampiyem, tümör nüksü idi. Operatif mortalite 3 hasta (%6,4) olarak tespit edildi. Sağkalım ort. 42,5 ay (1 gün – 157 ay)
SONUÇ:Parsiyel atriyum rezeksiyonu yapılan ekstended akciğer rezeksiyonlar morbidite ve mortalite açısından kabul edilebilir oranlara sahiptir. Preoperatif değerlendirmede; komplet rezeksiyon yapılabilecek olgulara cerrahi şansı verilmelidir. Bu rezeksiyonların onkoloji merkezlerinde tecrübeli cerrahi ekipler tarafından yapılması önerilmektedir.

Our Surgical Results in Lung Cancer Patients with Left Atrium Invasion

Aysun Kosif, Elçin Ersöz Köse, Serda Kanbur Metin, Rıza Serdar Evman, Pelin Erdizci, Abidin Levent Alpay, Selami Volkan Baysungur
Sureyyapasa Chest Diseases and Thoracic Surgery Training and Research Hospital, Department of Thoracic Surgery, Istanbul

BACKGROUND AND AIM:Our aim in this study is to evaluate our surgical treatment results in patients diagnosed with lung cancer invading the left atrium without distant metastases.
METHODS:Between August 2008 and June 2022, 47 patients (5 female, 42 male; mean age 61.5 years) who underwent surgery for lung cancer and underwent atrium resection in the Süreyyapaşa Chest Diseases and Thoracic Surgery Training and Research Hospital Thoracic Surgery Clinic. years; range 19-83 years) medical data were analyzed retrospectively. Demographic characteristics of the patients, tumor localization, surgical approach, additional surgical interventions, tumor dimensions, tumor histology, tumor stages, presence of positive lymph nodes, neoadjuvant – adjuvant chemoradiotherapy treatments, morbidity and survival were recorded (Table 1).
RESULTS:Thoracotomy was the preferred incision method. Tumor localization was on the left in 25 patients (53.2%) and on the right in 22 patients (46.8%). Our surgical approaches were left pneumonectomy in 25 patients (53.2%), right pneumonectomy in 19 patients (40.5%), bilobectomy inferior in 2 patients (4.2%), and right lower lobectomy in 1 patient (2.1%). Tumor histology detected in our patients was squamous cell carcinoma in 38 patients (80.9%), adenocarcinoma in 6 patients (12.8%), large cell carcinoma in 1 patient

(2.1%), and neuroendocrine tumor in 2 patients (4.2%). Pericardial mesh was used in 8 patients. Preoperatively, 6 patients were treated with chemotherapy and radiotherapy. Additional treatment was given to 20 patients after surgery. Postoperative complications were seen in 10 patients (21.2%), of which 6 were early complications (60%), and 4 were late complications (40%). Early complications in patients were bronchopleural fistula, pneumonia, myocardial infarction, respiratory failure, and cardiac arrhythmias. Late complications were bronchopleural fistula, empyema, and tumor recurrence. Operative mortality was determined as 3 patients (6.4%). survival avg. 42.5 months (1 day – 157 months)
CONCLUSIONS:Extended lung resections with partial atrial resection have acceptable rates in terms of morbidity and mortality. In preoperative evaluation; Patients who can undergo complete resection should be given a chance for surgery. It is recommended that these resections be performed by experienced surgical teams in oncology centers.

Tablo 1

	Gruplar	Sayı	%
Cinsiyet	- Kadın - Erkek	- 5 - 42	- 10,7 - 89,3
Yaş	Ort. Yaş: 61,5 (19-83 yıl)		
Kitle Lokalizasyonu	- Sol - Sağ	- 25 - 22	- 53,2 - 46,8
Yapılan Ameliyatlar	- Sol Pnömonektomi - Sağ Pnömonektomi - Bilobektomi İnferior - Sağ Alt Lobektomi	- 25 - 19 - 2 - 1	- 53,2 - 40,5 - 4,2 - 2,1
Patoloji	- Skuamöz hücreli karsinom - Adenokarsinom - Büyük Hücreli Karsinom - Nöroendokrin tümör	- 38 - 6 - 1 - 2	- 80,9 - 12,8 - 2,1 - 4,2
Komplikasyon (%21,2)	- Erken (Bronkoplevral fistül, Pnömoni, Solunum yetmezliği, Kardiak aritmiler) - Geç (Bronkoplevral fistül, Ampiyem, Tümör nüksü)	- 6 - 4	- 60 - 40
Operatif Mortalite	3 hasta (%6,4)		
Sağkalım	42,5 ay (1 gün- 157 ay)		

Hastaların Demografik Dağılımları

Table 1

	Groups	Number	%
Gender	- Female - Male	- 5 - 42	- 10,7 - 89,3
Age	Average Age: 61.5 (19-83 years)		
Mass Localization	- Left - Right	- 25 - 22	- 53,2 - 46,8

Operations	- Left Pneumonectomy - Right Pneumonectomy - Bilobectomy Inferior - Right Lower Lobectomy	- 25 - 19 - 2 - 1	- 53,2 - 40,5 - 4,2 - 2,1
Pathology	- Squamous cell carcinoma - Adenocarcinoma - Large Cell Carcinoma - Neuroendocrine tumor	- 38 - 6 - 1 - 2	- 80,9 - 12,8 - 2,1 - 4,2
Complication (21.2%)	- Early (Bronchopleural fistula, Pneumonia, Respiratory failure, Cardiac arrhythmias) - Late (Bronchopleural fistula, Empyema, Tumor recurrence)	- 6 - 4	- 60 - 40
Operative Mortality	3 patients (%6,4)		
survival	42.5 months (1 day - 157 months)		

Demographic distribution of patients



SS-078

SARS-CoV-2 pnömonisi ile diğer viral pnömonilerin klinik, laboratuvar, radyolojik ve prognostik veriler ışığında karşılaştırılması

Nur Yalman, Ecem Ay, Sevda Şener Cömert, Ahmet Cengiz Şen
Kartal Dr Lütfi Kırdar Şehir Hastanesi, Göğüs Hastalıkları Kliniği, İstanbul

GİRİŞ VE AMAÇ:Bu çalışmada Covid19 pnömonisi ile Covid dışı viral pnömonilerin klinik, laboratuar, radyolojik ve prognostik verilerinin karşılaştırılması planlanmıştır.
YÖNTEM:Çalışmamız hastane tabanlı, tek merkezli olan retrospektif bir çalışma olup dosya taraması yapılmıştır. Ocak 2018-Ocak 2021 arasında Sağlık Bilimleri Üniversitesi Kartal Dr. Lütfi Kırdar Şehir Hastanesi Göğüs Hastalıkları Kliniği'nde viral pnömoni ön tanısı ile yatırılan hastalar çalışmamıza dahil edilmiştir. Çalışmamıza viral pnömoni düşünülen ve yatış kriterleri taşıyan hastalardan yatış sırasında nazofarenks ve orofarenks süründüsü solunum paneli testinin sonucu pozitif olan veya Covid-19 PCR süründü sonucu pozitif olan hastalar dahil edilmiştir.
BULGULAR:Çalışmamız %50,5'i(n=52) kadın, %49,5'i (n=51) erkek, toplam 103 olguyla yapılmıştır, yaşları 17 ile 89 arasında değişmekte olup, ortalama 62,64±16,43 yaştır. Araştırmaya katılan olguların %71,8'inde (n=74) immünsüpresyon görülmektedir. Olguların %40'ı (n=26) sigara içmektedir. Çalışmada %41,7 (n =43) Covid-19 vakası ve %58,3 (n=60) CDVP (Covid Dışı Viral Pnömoni) olgusu mevcuttur. Solunum panel test sonucuna bakıldığında en yüksek oranda %36,8 ile İnfluenza A/H1-2009 saptanmıştır. Gruplara göre olgular karşılaştırıldığında istatistiksel olarak anlamlı farklılık görülmektedir. CDVP grubundaki olguların yaşları daha yüksek saptanmıştır (p=0.008). İmmünsüpresyon anlamlı bir şekilde CDVP'lerde daha yüksek oranda saptanmıştır (p=0.001). Semptom açısından kıyaslandığında öksürük (p=0.001) ve ateş (p=0.003) CDVP'lerde, miyalji ise (p=0.001) Covid-19 pnömonilerinde daha yüksek saptanmıştır. Ek hastalıklar ise genel olarak CDVP'lerde daha sık eşlik ettiği saptanmıştır (p=0.002). Yatış süresi CDVP'lerde daha uzun saptanmıştır (p=0.001). Yatış ve taburculuk SpO2 değeri CDVP'lerde daha düşük saptanmıştır (p=0.001). Laboratuvar bulguları kıyaslandığında Covid-19 hastaları daha çok lökopenik (p=0.002), nötropenik (p=0.001) ve lenfopenik (p=0.03) saptanmıştır. CDVP'ler ise daha çok anemik (p=0.04) saptanmıştır. Troponin, üre, total bilirubin, INR ve CRP değerleri CDVP'lerde daha yüksek saptanmıştır (p<0.006) Radyolojik olarak kıyaslandığında Covid-19 hastalarında daha çok tek taraflı ve periferik tutulum saptanmıştı (p=0.002). Konsolidasyon, hava-bronkogram ve nodüller daha çok CDVP'lerde görülmüştür (p=0.001). CDVP'lerin daha çok antibiyotik ihtiyacı olduğu saptanmıştır (p=0.001). Prognoz ve mortalite açısından her iki grup arasında anlamlı fark saptanmamıştır (p=0.07).
SONUÇ:Sonuç olarak; Covid-19 pnömonisinin CDVP'den radyolojik olarak belirgin farkı olup, klinik olarak bazı semptomlar da farklılık göstermektedir. Laboratuvar değerlerinde de farklılıklar saptanmıştır. Bu durumun, hastalığın tanısında ve ayırıcı tanısında faydalı olacağı düşünülmektedir. Bununla birlikte, prognoz açısından viral ajanlar arasında anlamlı fark saptanmamıştır.

Comparision of pneumonia caused by Covid-19 and pneumonia caused by other respiratory viruses in term of clinical feature, radiology, laboratory findings, and prognosis

Nur Yalman, Ecem Ay, Sevda Şener Cömert, Ahmet Cengiz Şen
Kartal Dr Lütfi Kırdar Hospital, Chest Diseases, Istanbul

BACKGROUND AND AIM:In our study, we decided to compare Covid-19 with other types of viral pneumonia in terms of clinical features, laboratory findings, radiological, and prognosis.
METHODS:Our study was a hospital-based, retrospective study made at one center. Patients admitted with suspected viral pneumonia to our hospital between January 2018- and January 2021 are collected. We collect patients that are admitted, their respiratory panel test or Covid-19 PCR test was positive.
RESULTS:In our study, there were 103 patients. %50,5 (n=52) of them were female and the rest were male. Their age was 62.64+- 16,43. %71,8 were immunocompromised, %40 were smokers. %41,7 of them were Covid-19 and %58,3 were other viral pneumonia. As a respiratory panel test result, %36.8 were influenza A/H1-2009. When two groups were compared, other viral pneumonia was older (p=0.008), more

immunocompromised (0.001), and more associated with chronic disease (p=0.002). They have more fever (p=0.003) and cough (p=0.001) and less myalgia (p=0.001). Covid-19 has less duration of admission (p=0.001), and less hypoxia (p=0.001). About laboratory findings, Covid-19 has more leucopenia (p=0.002), neutropenia (p=0.001),and lymphopenia (p=0.03), but less anemic (p=0.04). Troponin, urea, total bilirubin, INR, and CRP were high in other viral pneumonia (p<0.006). About radiological findings, the lesions in Covid-19 were more peripheric and focal than in other viral pneumonia (p=0.002) while consolidations and air-bronchogram and nodules were found more in other viral pneumonia (p=0.001). Covid-19 needs fewer antibiotics than other viral pneumonia (p=0.001). Regarding prognosis and mortality, there was no big difference between them (p=0.07).
CONCLUSIONS:As a result, we found that there is a big difference in between these two groups in terms of radiological findings, some differences in terms of laboratory findings, and their symptoms that will help to differentiate Covid-19 from other types of viral pneumonia. But there was no difference in terms of prognosis.

SS-079

COVID-19 Pnömonisi Olan Hastaların Taburculuk Sonrası Dönemdeki Akciğer Hasarının Değerlendirilmesi

Gizem Köybaşı[1], Celal Satıcı[1], Burcu Arpınar Yiğitbaş[2], Nurten Aysan[1], Ayşegül Erinç[1], Ali Kıraç[1], Ayşe Filiz Arpacag Koşar[1]
[1]İstanbul Yedikule Göğüs Hastalıkları ve Göğüs Cerrahisi Eğitim ve Araştırma Hastanesi, Göğüs Hastalıkları
[2]İstanbul Medeniyet Üniversitesi, Göğüs Hastalıkları

GİRİŞ VE AMAÇ:Bu çalışmada COVID-19 pnömonisi geçirmiş olan hastaların iyileşme sonrası takiplerinde; hastalığa bağlı gelişen uzun dönem/kalıcı akciğer hasarının SFT, DLCO, 6DYT ve toraks BT aracılığı ile araştırılması hedeflenmiştir. Hastalarda gelişmiş olabilecek DLCO kaybının değerlendirilmesi ve ilişkili olduğu faktörlerin tespit edilmesi primer amaç olarak belirlenmiş olup, fibrotik değişikliklerin araştırılması, obstrüktif ve restriktif solunum bozukluğu gelişimi üzerine etki eden risk faktörlerinin belirlenmesi çalışmamızın sekonder amaçlarıdır.
YÖNTEM:Ağustos 2020 – Mart 2021 tarihleri arasında COVID-19 pnömonisi sebebiyle hastanede yatarak tedavi gören 53 hastanın akut viral hastalık sırasındaki demografik verileri, toraks bilgisayarlı tomografi tutulum yaygınlığı ve paternleri, laboratuar bulguları, tedavi bilgileri, yatış süreleri ile taburculuk sonrası semptomları, kontrol toraks bilgisayarlı tomografi tutulum yaygınlığı ve paternleri, laboratuar bulguları, SFT ve DLCO bulguları, 6DYT sonuçları kaydedilmiştir.
BULGULAR:COVID-19 pnömonisi nedeniyle hastanede yatarak tedavi gören hastalarda en sık görülen solunum fonksiyon bozukluğu DLCO kaybı olarak bulunmuştur. Bunu sırasıyla restriktif ve obstrüktif solunum bozukluğu takip etmiştir. DLCO kaybı ve restriktif solunum bozukluğu gelişimi için, normal parankim skoru (3.ay) bağımsız değişken olarak bulunmuştur (0R: 1.478, %95 GA: 1.183-1.847, p=0.001; 0R: 1.172 %95 GA: 1.010-1.359, p=0.03; sırası ile). Obstrüktif solunum bozukluğu gelişimi için ise CRP yüksekliği bağımsız değişken olarak bulunmuştur (OR: 1.012 %95 GA: 1.001 – 1.025, p=0.04). Hastaların %43.3'ünde, 3.aydaki radyolojik değerlendirmede fibrozis bulguları tespit edilmiştir. Fibrozis gelişimi, akut viral hastalık sırasındaki toraks BT tutulum skoru (0R: 0.992, %95 GA: 0.988 - 0.999, p=0.02 ve 6DYT (0R: 1.230, %95 GA: 1.039 – 1.457, p=0.01) ile ilişkili bulunmuştur.
SONUÇ:COVID-19 pnömonisi nedeniyle hastanede yatarak tedavi gören hastaların 3.ay kontrollerinde DLCO kaybı ve fibrozis bulguları sık görülmektedir. Hastaların uzun dönem takiplerinde, SFT ve DLCO bulaş riski ya da hasta uyumsuzluğu gibi nedenlerle uygulanamadığında toraks BT normal parankim skoru ve 6DYT hastaların fonksiyonel değerlendirilmesinde yol gösterici olabilir.

Evaluation of Lung Damage After Discharge of Patients with COVID-19 Pneumonia

Gizem Köybaşı[1], Celal Satıcı[1], Burcu Arpınar Yiğitbaş[2], Nurten Aysan[1], Ayşegül Erinç[1], Ali Kıraç[1], Ayşe Filiz Arpacag Koşar[1]
[1]Istanbul Yedikule Chest Diseases and Thoracic Surgery Training and Research Hospital, Chest Diseases
[2]Istanbul Medeniyet University, Chest Diseases

BACKGROUND AND AIM:The aim of this study was to investigate the long-term/permanent lung damage due to the disease by PFT, DLCO, 6 Minute Walk Test (6MWT) and Thorax CT in the post-recovery follow-up of patients who had COVID-19 pneumonia. The primary outcome was to determine the possible diffusion impairment and the related factors. The secondary outcomes were to investigate the fibrotic changes, obstructive and restrictive respiratory disorders and the related factors.
METHODS:We conducted a follow up study of 53 hospitalised patients due to COVID-19 pneumonia, between August 2020- March 2021. Demographic data, thorax ct scores and patterns, treatment data, duration of hospital stay, laboratory findings during the acute illnes and control CT scores and patterns, laboratory findings, PFT, DLCO and 6MWT of the 3rd month follow up results were recorded.
RESULTS:The most common respiratory disorder was found to be DLCO impairment. This was followed by restrictive and obstructive respiratory disorders, respectively. Normal paranchymal score (3rd month) was found as independent parameter for DLCO impairment and restricitve respiratory disorder (0R: 1.478, %95 GA: 1.183-1.847, p=0.001; 0R: 1.172 %95 GA: 1.010-1.359, p=0.03; respecctively) Increased CRP level was

found as independent variable for the development of obstructive respiratory disorder (OR: 1.012 %95 GA: 1.001 – 1.025, p=0.04). In the radiological evaluation at the 3rd month, fibrosis was detected in the 43.3% of the patients. The development of fibrosis was associated with thoracic CT score (0R: 0.992, %95 GA: 0.988 - 0.999, p=0.02) and 6MWT results (0R: 1.230, %95 GA: 1.039 – 1.457, p=0.01), during the acute viral illness. CONCLUSIONS:In the third month of follow-ups among hospitalized patients with COVID-19 pneumonia, DLCO impairment and fibrosis are common findings. When the PFT and DLCO cannot be used due to the risk of transmission or patient incompatibility, the thorax CT normal parenchyma score and 6MWT might be beneficial in the functional evaluation of this patient group for long-term follow-ups.

SS-080

Başvuru anındaki anemi derecesinin COVID-19 pnömonisi prognozuna etkileri

Fatma Gizem Damar[1], Pakize Çağlayan[1], Faig Teymurlu[1], Ömer Selim Unat[1], Damla Serçe Unat[2], Pervin Korkmaz[1], Mehmet Sezai Taşbakan[1], Özen Kaçmaz Başoğlu[1], Mustafa Hikmet Özhan[1], Abdullah Sayıner[1]
[1]Ege Üniversitesi, Göğüs Hastalıkları Ana Bilim Dalı, İzmir
[2]Sağlık Bilimleri Üniversitesi Dr. Suat Seren Göğüs Hastalıkları ve Cerrahisi Eğitim Araştırma Hastanesi, Göğüs Hastalıkları Ana Bilim Dalı, İzmir

GİRİŞ VE AMAÇ:COVID-19 tanı anında aneminin olması, birçok enfeksiyon hastalığının prognozunu olumsuz etkilemektedir. Bu çalışmada, COVID-19 enfeksiyonunda hemoglobin düzeyi ile hastalık prognozu arasındaki ilişkinin değerlendirilmesi amaçlanmıştır.
YÖNTEM:Ege Üniversitesi Tıp Fakültesi Göğüs Hastalıkları Kliniği'nde Mart 2020 - Aralık 2020 tarihleri arasında COVID -19 pnömonisi nedeniyle hastaneye yatırılmış olan 384 hasta retrospektif olarak değerlendirmeye alınmıştır. Anemi sınıflaması Dünya Sağlık Örgütü (DSÖ)'ne göre yapılmıştır. Anemi sınırı; erkeklerde Hb < 130 g/L ve kadınlarda < 120 g/L alınmıştır. Hafif anemide hemoglobin değerleri sırasıyla; kadınlarda Hb:110-119 g/L ve erkeklerde Hb:110-129 g/L; orta- ağır anemilerde; Hb:80-109 g/L ve Hb: <80 g/L olarak belirlenmiştir. Anemi şiddeti ile Sağlık Bakanlığı tanımına göre ağır COVID -19 bulunması ve mortalite arasındaki ilişki değerlendirilmiştir.
BULGULAR:Olguların yaş ortalaması 64,5±15,9 yıl olup %56,3'ü erkek cinsiyet oluşturmaktadır. DSÖ'ye göre yapılan sınıflamada toplam 384 hastanın 219'unda (%57,0) anemi saptanmamış, 90'ında (%23,4) hafif anemi, 75'inde (%19,5) orta-ağır anemi saptanmıştır. Çalışma grubunda total mortalite %19,0 (n=73) saptanmış ve ağır COVID oranı %65,6 (n=252) bulunmuştur. Anemi şiddeti ve COVID ağırlığı arasındaki ilişki değerlendirildiğinde istatistiksel anlamlı fark saptanmamıştır (p=0,512). Anemi şiddeti ve mortalite ilişkisi incelendiğinde; anemi olmayanların %16,0'sında (n=35), hafif anemisi olanların % 16,7'sinde (n=15), orta-ağır anemisi olanların % 30,7'sinde (n=23) mortalite saptanmış ve aradaki fark anlamlı bulunmuştur (p= 0,016) (Tablo 1). Ek hastalıklar yönünden değerlendirildiğinde; anemisi olmayanların %63,3'ünde (n=138), hafif anemisi olanların %78,9'unda (n=71), orta-ağır anemisi olanların %92,0'ında (n=69) en az bir ek hastalık saptanmıştır. Anemi şiddeti artıkça COVID-19 biyobelirteçlerinden CRP, prokalsitonin ve d-dimer düzeylerinde anlamlı artış görülmüştür (Tablo 2).
SONUÇ:Anemi şiddeti ve ağır COVID-19 arasında ilişki saptanmamıştır ancak anemi şiddeti arttıkça mortalitenin arttığı gözlenmiştir.

Tablo 1: Anemi şiddeti ile ağır COVID-19 enfeksiyonu ve mortalite arasındaki ilişki

	Anemi (-) (n=219)	Hafif Anemi (n=90)	Orta- Ağır Anemi (n=75)	p değeri
Ağır COVID, n (%)	139 (63,5)	60 (66,7)	53 (70,7)	0,512
Mortalite, n (%)	35 (16,0)	15 (16,7)	23 (30,7)	0,016

Tablo 2: Anemi şiddeti ile COVID-19 prognostik biyobelirteçleri arasındaki ilişki

	Anemi (-) (n=219)	Hafif Anemi (n=90)	Orta- Ağır Anemi (n=75)	p değeri
CRP (mg/L)	70,5±68,8	95,6±76,1	93,6±81,1	0,003
Prokalsitonin (µg/L)	0,26±0,55	0,29±0,31	1,32±3,68	0,022
Ferritin (µg/L)	615,7±625,2	648,7±675,3	638,0±1554,3	0,87
D-dimer (µg/L)	1170,7±1226,1	1514,9±1218,8	1840±1446,3	0,000
LDH (U/L)	332,0±157,4	329,9±252,2	324,5±160,3	0,18

SS-081

COVID-19'da serum MBL ve IL-6 düzeylerinin hastalık ağırlığı ile ilişkisi

Yasemin Söyler[1], Pınar Akın Kabalak[1], Derya Kizilgöz[1], Abbas Taner[2], Bahadır Mehmet Berktaş[1], Ülkü Yilmaz[1]
[1]Ankara Atatürk Sanatoryum Eğitim ve Araştırma Hastanesi
[2]Ankara Viromed Laboratuarı

GİRİŞ VE AMAÇ:Geniş bir klinik yelpazeye sahip olan COVID-19'da ağır hastalık riski olan hastaları belirlemek için güvenilir belirteçlerin tanımlanması gereklidir. Bugüne kadar yapılan çalışmalarda yüksek interlökin-6 (IL-6) seviyelerinin kullanılabileceği göstermiştir. Kompleman sisteminin (KS) de ağır hastalığa katkıda bulunan çeşitli mekanizmaları harekete geçirdiği varsayılmaktadır. Mannoz bağlayıcı lektin (MBL), KS'nin ana bileşenlerinden biridir. Ancak COVID-19 hastalık ağırlığı ile ilişkisi belirsizdir. Biz de çalışmamızda COVID-19 hastalarında MBL düzeyini IL-6 ile birlikte analiz ederek bu belirteçlerin klinik-laboratuvar bulguları ve hastalık şiddeti ile ilişkilerini değerlendirmeyi amaçladık.
YÖNTEM:Prospektif ve gözlemsel tek merkezli olarak planlanan çalışmamıza PCR (+)'liği ile COVID-19 tanısı doğrulanmış ve hastaneye yatırılan hastalar alındı. Serum MBL ve IL-6 seviyeleri ölçüldü, laboratuvar verileriyle korelasyon analizi yapıldı. Ağır ve ağır olmayan COVID-19'u ayırt etmek için MBL ve IL-6'nın optimum eşik değerlerinin kullanılması için ROC analizi kullanıldı. Ağır COVID-19 için öngörücü faktörleri saptamak amacıyla lojistik regresyon (LR) analizleri kullanıldı.
BULGULAR:88 hasta (E/K=55/33, ortalama yaş 59,8±14,4) WHO kriterlerine göre ağır (n=28) ve ağır olmayan (n=60) olarak sınıflandırıldı. İki grup karşılaştırıldığında, yaş, cinsiyet ve komorbidite varlığı gibi demografik özellikler açısından anlamlı fark yoktu. IL-6 seviyeleri ağır grupta ağır olmayan gruba göre artmışken (36.6-14.5 pg/mL, p=0.033), MBL seviyeleri iki grup arasında benzerdi (0.81-0.80 ng/mL, p=0.767). Medyan hastanede kalış süresi toplam popülasyonda 12.2 (1-37) gündü (ağır COVID-19'da 14 gün, ağır olmayan COVID-19'da 8,5 gün, p<0,001). IL-6, medyan hastanede kalış süresi ile (r=0.228, p=0.032) anlamlı olarak ilişkiliyken, MBL değildi. IL-6 seviyeleri, şiddetli COVID-19'u şiddetli olmayanlardan ayırt etmek için uygundu (p = 0.033). ROC eğrisi analizinde, MBL ve IL-6 eğrilerinin altında kalan alanların sırasıyla 0,520 (%95Cl: 0.390-0.650, p=0.768) ve 0.642 (%95 Cl: 0.512-0.771, p=0.033) idi (Şekil 1). IL-6'nın cut-off değeri %60.7 duyarlılık ve %75 özgüllük ile 32.75 pg/mL idi. Ağır COVID-19 için risk faktörleri tek değişkenli LR'de lenfosit, ferritin ve IL-6'nın cut-off değeriyken çok değişkenli LR'de IL-6'nın cut-off değeriydi (OR:3.991, %95 Cl: 1.475–10.799, p = 0.006).
SONUÇ:MBL seviyeleri, hastalık şiddeti ile korelasyon göstermezken, IL-6 seviyeleri, hastalık şiddeti ve ayrıca hastanede kalış süresi için bir öngörücü olarak kullanılabilir.

Şekil 1

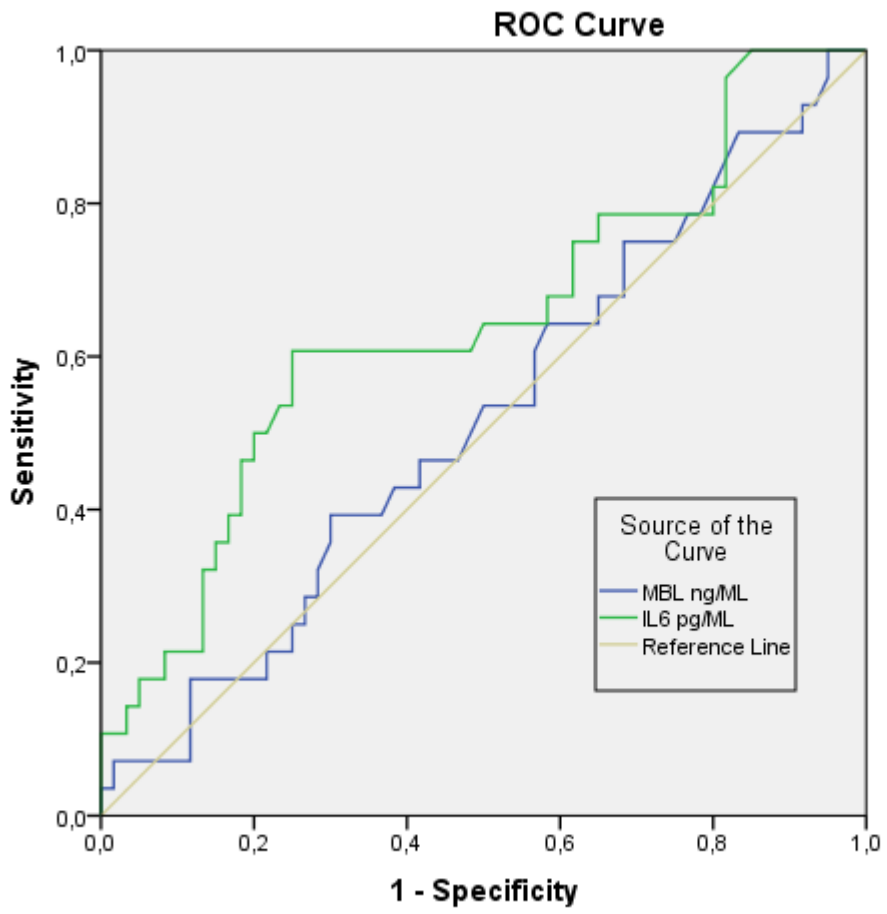

ROC analizi

Tablo 1. Çalışma popülasyonunun klinik özellikleri ve hastaların hastalık şiddetine göre karşılaştırılması

Değişkenler	Tüm popülasyon	Ağır hastalık (n=28)	Ağır olmayan hastalık (n=60)	p değeri
YAŞ	59.87 ± 14.44	60.43 ± 15.43	59.62 ± 14.09	0.808
CİNSİYET (K/E)	33/55	11/17	22/38	0.813
KOMORBİDİTE	66 (75%)	28 (82,1%)	43 (71,7%)	0.290
MEDYAN HASTANE YATIŞ SÜRESİ (GÜN)	12.2 (1-37)	14 (6-37)	8,5 (1-33)	<0.001
MORTALİTE	7 (8%)	7 (25,0%)	-	<0.001
Mannose-binding lectin (ng/mL)	0.80 (0.33 – 2.46)	0.81 (0.37 – 2.46)	0.80 (0.33 – 2.45)	0.767
Interleukin-6 (pg/mL)	15.64 (0 – 1124.92)	36.65 (4.66 – 1124.92)	14.53 (0 – 288.79)	0.033
Lymphocyte (/mm3)	880 (210 – 3500)	720 (210 – 1970)	945 (390 – 3500)	0.038
Lymphopenia (< 800/mm3)	39 (44,3%)	16 (57,1%)	23 (38,3%)	0.098

SS-082

Pulmoner Tüberkülozu Toplumda Gelişen Pnömoniden Ayırt Etmek: İnflamatuar ve Diğer Biyobelirteçler

Nurdan Şimşek Veske, Seda Tural Önür, Hülya Abalı, Kaan Kara, Fatma Tokgöz Akyıl, Sinem Sökücü, Mediha Gönenç Ortaköylü
Sağlık Bilimleri Üniversitesi Yedikule Göğüs Hastalıkları ve Göğüs Cerrahisi Eğitim ve Araştırma Hastanesi,Göğüs Hastalıkları,İstanbul,Türkiye

GİRİŞ VE AMAÇ:Toplumda yaygın görülen iki hastalık arasında ayırıcı tanıyı kolaylaştırmak, tanı ve tedavi planlanmasını hızlandırıp tüberküloz (TB) pnömoni gibi bulaştırıcılığı fazla olan hastalık grubunda,erken aşamada izolasyon ve spesifik tedavinin başlaması ve toplum sağlığını korumak adına, yüksek klinik şüphe ve radyografik tipik tüberküloz görünümü olmayan, tanı olarak tüberküloz pnömonisi tanısı alan vakalar ile toplumda gelişen pnömoniler (TGP) tanısı alan vakalarda serum PCT, CRP ve diğer biyokimyasal belirteçlerin ayırıcı tanıdaki yerini araştırmaktır.
YÖNTEM:01.01.2018-01.01.2020 tarihleri arası hastanemiz göğüs Hastalıkları klinikleri ve tüberküloz kliniği tarafından TGP ve TB pnömoni tanısı almış 4133 hasta retrospektif olarak tarandı. Bu hastalar arasından klinik şüphe ve tipik tüberküloz radyolojik görünümü olan hastalar dışlanarak; demografik ve klinik, laboratuar ve takip bilgilerine ulaşılabilen hastalar çalışmaya dahil edildi. Hastaların demografik özellikleri, ek hastalıkları, kullandığı ilaçlar, başvuru şikayeti, radyolojisi, hemogram, biyokimya verileri, arter kan gazı değerleri, mikrobiyoloji sonuçları ve radyolojik özellikler kaydedildi. CURB-65 skoru ve PSI (pneumonia severity index) skorları belirlendi. Tedavi sonuçları ve takiplerde son tanıya göre hastalar TB ve TGP olmak üzere iki gruba ayrıldı. Kaydedilen verilere göre TB pnömonisi prediktörleri araştırıldı. Çok yönlü regresyon analizinde belirgin anlamlı bulunan parametreler için ROC eğrisi çizilerek cut-off değerler belirlenmesi hedeflendi.
BULGULAR:Çalışma için kaydedilen baseline verilerin tümüne ulaşılabilen 576 hasta (506 TGP, 70 TB) çalışmaya dahil edildi. Başvuru şikayetleri, en sık nefes darlığı (n=430, %75) ve öksürük (n=300, %52) iken 6 hasta asemptomatik idi. Son tanı 70 (%12) hastada tüberküloz, 506 (%88) hastada pnömoni idi.
Tüm 576 hastanın yaş ortalaması 55 ve 423'ü (%73) erkek idi.Tek yönlü analizlerde iki grup arasında anlamlı bulunan parametreler arasından yapılan lojistik regresyon analizine WBC, MCV, Ne, PLT, CRP, Eo, BUN, LDH, Na, ALT, saturasyon değerleri dahil edildi. Buna göre laboratuar parametrelerinden Na (OR:0.809, %95 CI:0.716-0.914, p=0,001), BUN (OR:0.947, %95 CI:0.910-0.986, p=0,008), ALT (OR:0.955, %95 CI:0.913-0.998, p=0,043) ve oksijen saturasyonu (OR:1.133, %95 CI:1.007-1.268, p=0,037) TB ve pnömoni ayrımında bağımsız belirteç olarak saptandı.PCT değerleri incelendiğinde her iki hastalık arasında ayırt edici istatistiksel anlamlı farklılık saptanamadı.
SONUÇ:Tüberkülozun yaygın görüldüğü ülkelerde TB pnömoni ve TGP arasında ayırımın doğru yapılması önemlidir. Bunun için Na, AST, BUN düzeyleri, iki hastalığın ayırt edici laboratuar parametreleri arasında göz önünde bulundurulmalıdır.

Differentiating PulmonaryTuberculosis from Community Acquired Pneumonia: The Role of Inflammatory and Other Biomarkers

Nurdan Şimşek Veske, Seda Tural Önür, Hülya Abalı, Kaan Kara, Fatma Tokgöz Akyıl, Sinem Sökücü, Mediha Gönenç Ortaköylü
Department of Chest disease,University of Health Sciences Yedikule Chest Diseases and Thorasic Surgery Training and Research Hospital,Istanbul,Turkey

BACKGROUND AND AIM:In order to facilitate the differential diagnosis between two common diseaese in the community, to accelerate the diaognosis and treatment planning and to initiate isolation and spesific treatmant an early stage in highly contagious diseaase group such as tuberculosis pneumonia (TP),in order to protect public health,a diagnosis without high clinical suspicion and radiographic typical tuberculosis appearance is required.To investigate the place of serum PCT,CRP and other biochemical markers in differantial diagnosis in cases diagnosed asTP and Community-acquired pneumonia(CAP).
METHODS:Between 01.01.2018 and 01.01.2020, 4133 patients diagnosed with CAP and TP by the chest diseases clinics and tuberculosis clinic of our hospital were retrospectively screened. Among these patients, patients with clinical suspicion and typical tuberculosis radiological appearance were excluded; Patients whose

demographic and clinical, laboratory and follow-up information could be accessed were included in the study. Demographic characteristics, comorbidities, medications, admission complaints, radiology, hemogram, biochemistry data, arterial blood gas values, microbiology results and radiological characteristics of the patients were recorded. CURB-65 score and PSI (pneumonia severity index) scores were determined. Patients were divided into two groups as TP and CAP according to the treatment results and the final diagnosis in the follow-ups. According to the recorded data, predictors of TP were investigated.
RESULTS:A total of 576 patients (506 TGP,70 TB) whose baseline data recorded for the study could be accessed were included in the study. The final diagnosis was tuberculosis in 70 (12%) patients and pneumonia in 506 (88%) patients.
According to the logistic regression analysis performed among the parameters found to be significant between the two groups in the one-way analysis, the laboratory parameters were Na (OR: 0.809, 95% CI:0.716-0.914, p=0.001), BUN (OR:0.947, 95% CI:0.910-0.986, p=0.008), ALT (OR:0.955, 95% CI:0.913-0.998, p=0.043) and oxygen saturation (OR: 1.133, 95% CI:1.007-1.268, p=0.037) as independent markers in the differentiation of TB and pneumonia detected.
CONCLUSIONS:In countries where tuberculosis is common,it is important to make a correct distinction between TP and TGP. For this reason, Na,AST,BUN levels should be considered among the distinguishing laboratory parameters of the two diseases.

Figür 1
Figure 1

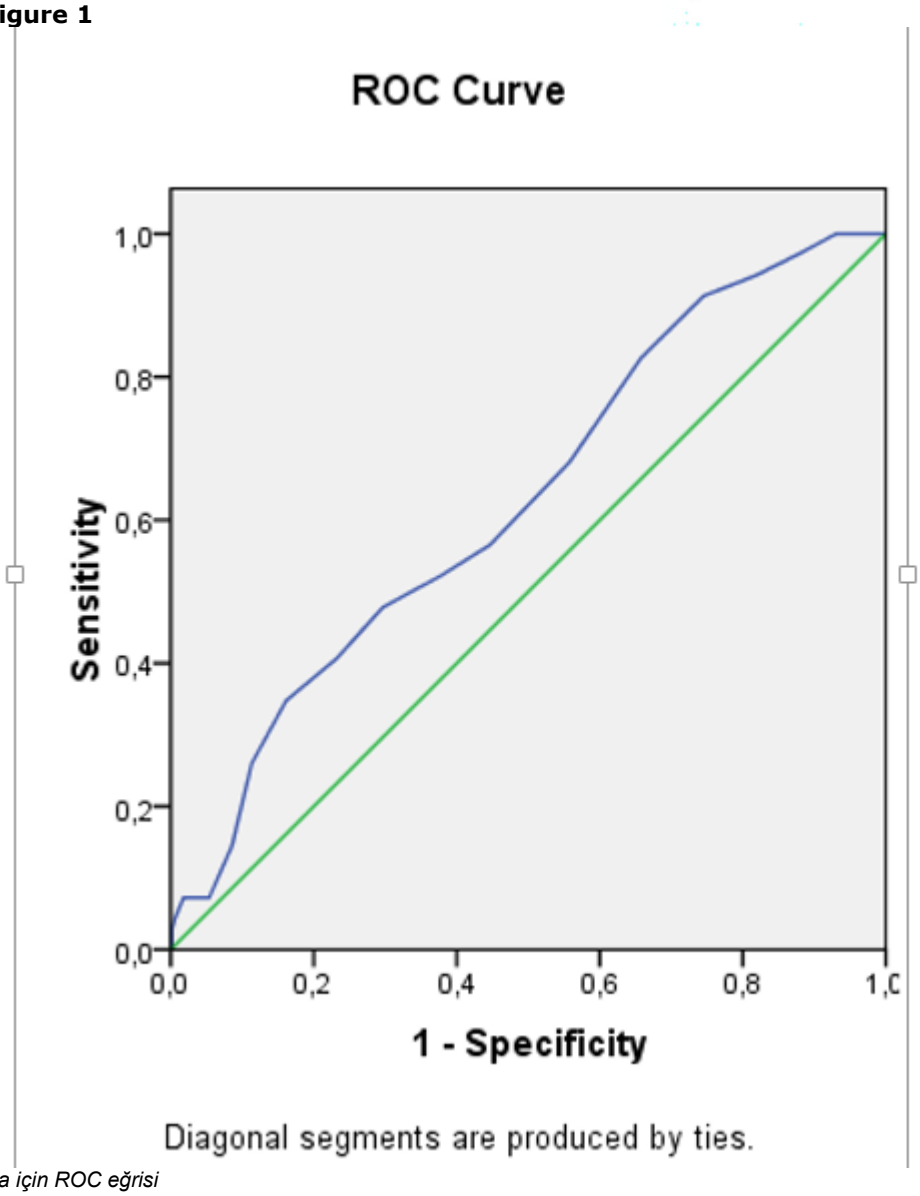

Na için ROC eğrisi
ROC curve for sodium

Figür 2
Figure 2

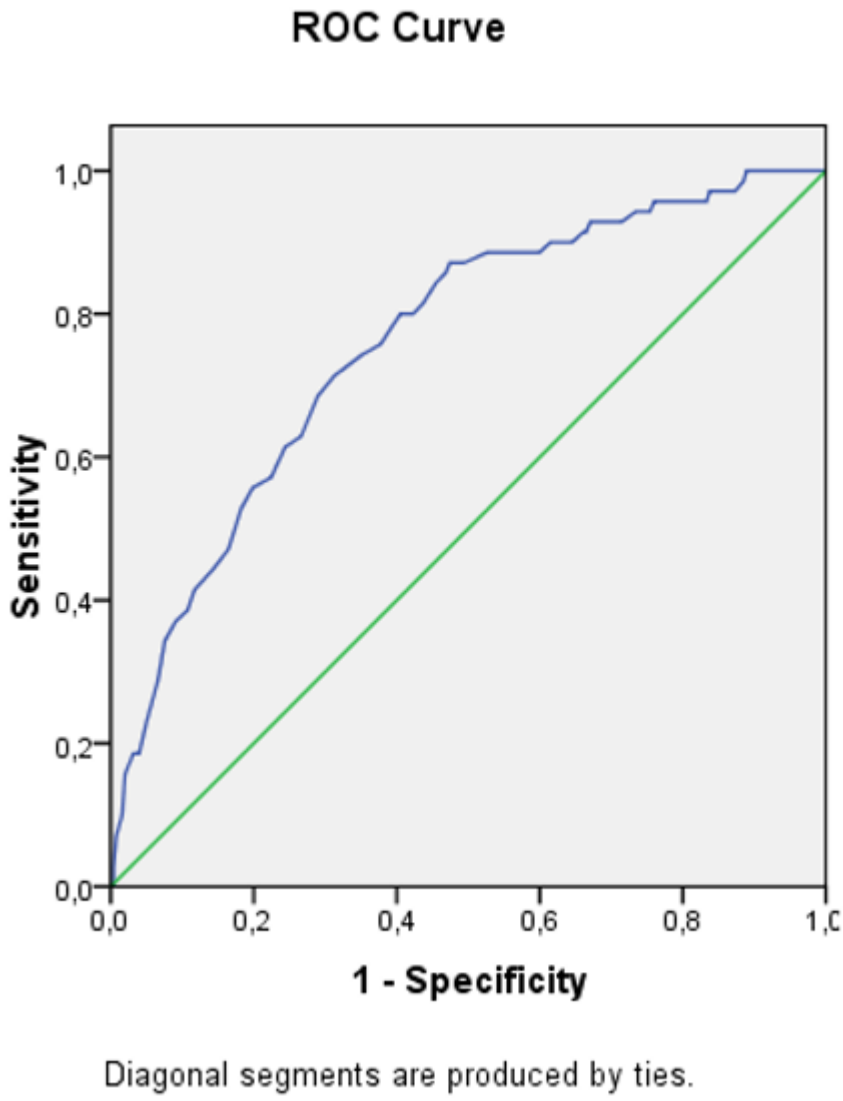

BUN seviyesi için ROC eğrisi
ROC curve for blood urea nitrogen levels (BUN)

TABLO 1

	Odds ratio	95% CI	P
WBC	1.009	0.702-1.452	0.960
MCV	0.979	0.895-1.071	0.647
Ne	0.909	0.609-1.358	0.642
PLT	1.004	0.999-1.009	0.138
CRP	0.998	0.990-1.005	0.518
Eo	1.603	0.126-10.419	0.716
BUN	0.947	0.910-0.986	0.008
LDH	1.005	0.999-1.011	0.120
Na	0.809	0.716-0.914	0.001
ALT	0.955	0.913-0.998	0.043
Saturasyon	1.133	1.007-1.268	0.037

Kesin tanıya göre çoklu lojistik regresyon analizi

TABLE 1

	Odds ratio	95% CI	P
WBC	1.009	0.702-1.452	0.960
MCV	0.979	0.895-1.071	0.647
Ne	0.909	0.609-1.358	0.642
PLT	1.004	0.999-1.009	0.138
CRP	0.998	0.990-1.005	0.518
Eo	1.603	0.126-10.419	0.716
BUN	0.947	0.910-0.986	0.008
LDH	1.005	0.999-1.011	0.120
Na	0.809	0.716-0.914	0.001
ALT	0.955	0.913-0.998	0.043
oxygen saturation	1.133	1.007-1.268	0.037

Multiple logistic regression analysis according to final diagnosis

SS-083

COVİD-19 Pnömonisi Sonrası Pulmoner Kaviter Lezyon Gelişen Olgularımızın Özellikleri

Aysun Şengül[1], Ayperi Merzi Öztürk[2], Özlem Soğukpınar[3], Yusuf Aydemir[1], Ersin Alkılınç[4], Burcu Akkök[5], Fulsen Bozkuş[5], Pınar Mutlu[6], Arzu Mirici[6], Ayşegül Bilgin Erinç[7], Kadir Burak Akgün[8]

[1]Sakarya Üniversitesi Tıp Fakültesi, Göğüs Hastalıkları ABD, Sakarya

[2]Atatürk Göğüs Hastalıkları ve Göğüs Cerrahisi Eğitim Araştırma Hastanesi Göğüs Hastalıkları Kliniği,Ankara

[3]İstanbul SBÜ Süreyyapaşa Göğüs Hastaıkları ve Göğüs Cerrahisi Eğitim Araştırma Hastanesi, İstanbul

[4]Sinop Devlet Hastanesi Göğüs Hastalıkları Bölümü,Sinop

[5]Kahramanmaraş Sütçü İmam Üniversitesi Tıp Fakültesi Göğüs Hastalıkları ABD, Kahramanmaraş

[6]Çanakkale Onsekiz Mart Üniversitesi Tıp fakültesi Göğüs Hastalıkları ABD, Çanakkale

[7]İstanbul SBÜ Yedikule Göğüs hastalıkları ve Göğüs Cerrahisi Hastanesi Göğüs Hastalıkları Kliniği,İstanbul

[8]Hatay Mustafa Kemal Üniversitesi Tıp fakültesi Göğüs Hastalıkları ABD, Hatay

GİRİŞ VE AMAÇ:Severe acute respiratory syndrome coronavirus 2 (SARS-COV2) tüm dünyada önemli mortalite ve morbidite nedeni olmuştur. COVİD sonrası gelişen pulmoner kaviter lezyonlar, hastalığın nadir görülen komplikasyonlarındandır. SARS COV-2'ye bağlı inflamatuar değişiklikler, tedavide kullanılan kortikosteroidlerin immunsupresif etkilerine bağlı bakteriyel-fungal sekonder infeksiyonlar, tromboemboli yatkınlığı olan olgularda mikroinfarktlar gibi nedenlerin kavite gelişiminde etkili olabileceği düşünülmektedir. Çalışmamızda COVİD-19 pnömonisi sonrası kaviter lezyon ile başvuran hastalarımızın özelliklerini değerlendirmeyi amaçladık.
YÖNTEM:Çok merkezli retrospektif çalışmamızda, COVİD pnömonisi sonrası altı ay içerisinde kaviter akciğer lezyonu ile başvuran hastalarımızın dosyaları COVİD sırasında uygulanan tedaviler, radyolojik, mikrobiyolojik özellikler, tedavi seyri bakımından incelendi.
BULGULAR:Post-COVİD kaviter lezyonu bulunan 25 olgumuzun yaş ortalaması 58,8 (±15,7) idi, 22'si (%88) erkekti. 14 hastada (%56) ek hastalık bulunuyordu. COVİD geçirildiği dönemde olguların 22'sinde (%88) COVİD pnömonisi bilateraldi; 16'sında (%64) hipoksemi gelişmişti ve kortikosteroid kullanılmıştı. Pulse steroid 7 olguda (%28) uygulanmıştı. Kullanılan ortalama steroid dozu 132 mg, toplam steroid dozu ortalama 1290,8mg, ortalama steroid kullanım süresi 14,3 (±9,4) gündü. COVİD'e yönelik tedavi olarak 14 olguda (%56) sadece favipiravir, 8 olguda (%32) sadece hidroksiklorokin, 3 olguda (%12) ise hidroksiklorokin ve favipiravir kullanılmıştı. COVİD geçirildiği sırada 7 olgunun (%28) yoğun bakım ünitesi yatışı olmuş ve 2 olguda (%8) mekanik ventilatör ihtiyacı gelişmişti. COVİD pnömonisi sonrası kaviter lezyon tespit edilme zamanı, ortalama 69,32 (± 46,93) gün, ortanca 53 (9-169) gündü. Olguların 9'unda (%38) multipl kaviter lezyon bulunuyordu. 22 hasta (%88) yatarak tedavi edilmişti. Kültürde üreme 7 (%28) olguda tespit edildi. Etkenler Pseudomonas aeruginosa, Streptococcus mitis, Serratia marcescens, Candida pneumonia, Enterococcus faecalis, Acinetobacter baumannii olarak bulundu. Olguların 5'inde (%20) yatış süresince mortalite gelişmişti.
SONUÇ:Pulmoner kaviter lezyonlar, COVİD pnömonisi sonrası solunumsal semptomlar ile başvuran hastalarda akılda bulundurulabilecek, COVİD-19'un nadir görülen, farklı etiyolojilere sahip komplikasyonlarındandır.

SS-084

Hastanede Yatarak Tedavi Görmüş Uzamış COVID-19 Hastalarının Semptom, Solunum Fonksiyonları ve Radyolojik Bulgularının Değerlendirilmesi: Çok Merkezli Çalışma

Berna Kömürcüoğlu[1], Şule Taş Gülen[2], Onur Yazıcı[2], Ezgi Baykul[2], Celalettin Yılmaz[1], Günseli Balcı[1], Muzaffer Onur Turan[3], Berba Akıncı Özyürek[4], Zeynep Tilbe Saymaz[4], Nigar Dirican[5], Fulsen Bozkuş[6], Pakize Ayşe Turan[7], Nazan Şen[8]

[1]Sağlık Bilimleri Üniversitesi, Dr.Suat Seren Göğüs Hastalıkları ve Göğüs Cerrahisi Eğitim ve Araştırma Hastanesi, Göğüs Hastalıkları Ana Bilim Dalı, İzmir

[2]Aydın Adnan Menderes Üniversitesi, Göğüs Hastalıkları Ana Bilim Dalı, Aydın

[3]İzmir Katip Çelebi Üniversitesi, Göğüs Hastalıkları Ana Bilim Dalı, İzmir

[4]Sağlık Bilimleri Üniversitesi, Atatürk Sanatoryum Eğitim Araştırma Hastanesi, Göğüs Hastalıkları Ana Bilim Dalı, Ankara

[5]İzmir Ekonomi Üniversitesi, Göğüs Hastalıkları Ana Bilim Dalı, İzmir

[6]Kahramanmaraş Sütçü İmam Üniversitesi, Göğüs Hastalıkları Ana Bilim Dalı, Kahramanmaraş

[7]Menemen Devlet Hastanesi, Göğüs Hastalıkları Ana Bilim Dalı, İzmir

[8]Başkent Üniversitesi, Adana Dr. Turgut Noyan Uygulama ve Araştırma Merkezi, Göğüs Hastalıkları Ana Bilim Dalı, Adana

GİRİŞ VE AMAÇ:Uzamış COVID, COVID-19'dan iyileşmiş, ancak hala enfeksiyonun kalıcı etkilerini bildiren ya da beklenenden çok daha uzun süredir olağan semptomları olan kişilerde hastalığı tanımlamak için kullanılan bir terimdir. Çalışmamızda COVID-19 tedavisi sonrası şikayetleri devam ederek göğüs hastalıkları polikliniğine başvurmuş olguların semptom, solunum fonksiyonları ve radyolojik bulgularının retrospektif çok merkezli çalışma ile değerlendirilmesi planlandı.

YÖNTEM:Çalışmaya hastaneye yatırılarak klinik ve/veya yoğun bakımda tedavi gören ve taburcu edilen COVID-19 enfeksiyonu hastalarından taburculuk sonrası bir aydan uzun süre semptomları devam eden olgular ile yeni semptomları gelişen olgular arasından 1 Mayıs 2021 ve 31 Mayıs 2022 tarihleri arasında toplam 8 ayrı merkezden göğüs hastalıkları polikliniğe ayaktan başvurmuş olan olgular alınmıştır. Bu olguların yaş, cinsiyet, kilo, boy, meslek, sigara öyküsü, ek hastalıkları ve kullandığı ilaçlar gibi demografik verileri ile devam eden veya yeni ortaya çıkan semptomları, radyolojik verileri, fonksiyonel parametereleri ile aldığı tedaviler kaydedilmiştir.

BULGULAR:Çalışmamıza 181 hasta dahil edildi. Yaş ortalaması 61,39 ± 14,11 olup, 66 (%36,5)'sı kadın, 115 (%63,5)'i erkek idi. Sigara alışkanlığına bakıldığında 88 (%58,6) olguda sigara öyküsü vardı. Sigara içimi ortalama 26,34 ±23,85 paket/yıl idi. Özgeçmişleri sorgulandığında; 125 (%69,1) olgunun en az bir ek hastalığı vardı ve en sık hipertansiyondu (%40,3). Kalp yetmezliği, koroner arter hastalığı, KOAH ve solid organ tümörü de diğer hastalıklar arasında idi. 105 (%72) olgunun en az 2 doz aşısı (ortalama 2,6 ± 1,2) varken, 72 (%39,8) olgunun aşısız olduğu görüldü. Olguların COVID geçirdiği dönemde 109 (%60,2)'sinin klinikte, 64 (%35,4)'ünün ise yoğun bakımda tedavi aldığı saptandı. COVID enfeksiyonu sırasında ve sonrasında 12 (%6,6) olguda pulmoner tromboembolizm geliştiği görüldü.

COVID tedavisi sonrası taburcu olan olguların 59 (%32,6)'unda mevcut semptomlar sebat ederken, 122 (%67,4) olguda yeni ortaya çıkan semptomlar gözlendi. Buna göre 100 olguda (%55,2) tek semptom, 81 (%44,7) olguda birden fazla semptom vardı. En sık görülen semptomlar sırasıyla nefes darlığı (%60,2), öksürük (%43,09), halsizlik ve çabuk yorulma (%38,12) ve sırt ve eklem ağrısı (%30,38) idi. 141 olgunun oda havası oksijen saturasyonu değerleri bakılmış olup en düşük %56 (ortalama %91,34±7,19) olduğu görüldü.

Olguların fonksiyonel değerlendirmesinde; 108 olgunun 6DYT ortalaması 356,25±197,77 m idi. 141 olgunun spirometri değerlerinden ortalama FVC%'si 87,10, FEV1%'si 66,55, FEV1/FVC%'si 78,79 olup, 79 olgunun DLCO%'si 61,71 idi.

Olguların tamamının akciğer grafisi değerlendirilmiş olup, en sık saptanan bulgular sırasıyla retiküler ve retikülonodüler dansite artışı, atelektazi, buzlu cam ve/veya lober konsolidasyon ve plevral efüzyon idi.

Olguların 146 (%80,6)'sının Toraks BT'si mevcut olup, en sık patolojiler fibroatelektatik bant (%45,2), bilateral (%25,3), unilateral buzlu cam (%15,8), plevral efüzyon (%3,4) ve pulmoner embolidir (%2,1).

Post COVID olguların 118'ine tedavi verildiği 63 olgunun ise izlem kararı ile taburcu edildiği görüldü. En sık

uygulanan tedavi oral kısa süreli steroid tedavisi (%39,8) idi. Diğerleri sırasıyla uzun süreli oksijen (%24,6), klaritromisin (%11,0), asetilsistein (%8,5) ve fibrinolitik tedavi (%0,8) idi.
SONUÇ:Çalışmamız ülkemizde ki 8 ayrı merkezde gerçekleştirilmiş olup, Post-COVID bulgularının değerlendirildiği geniş çaplı bir çalışmadır. Ön çalışma verilerimize göre yatarak tedavi görmüş COVID olgularında semptomlar uzun süre devam edebilmekte, tedavi gerektirecek düzeyde klinik, fonksiyonel ve radyolojik değişikliler ile karşımıza gelebilmektedir. Bu nedenle COVID geçiren olguların semptomları ve radyolojik bulguları ayrıntılı olarak değerlendirilmelidir.

SS-085

COVID-19 Teşhis Tahmin Modeli için Basit Risk Puanlama Sisteminin Geliştirilmesi ve Doğrulanması: COVID-19 Uludağ Tahmin Skoru (CUPS)

Özge Aydın Güçlü[1], Ahmet Ursavaş[1], Gökhan Ocakoğlu[2], Ezgi Demirdöğen[1], Nilüfer Aylin Acet Öztürk[1], Dilara Ömer Topçu[1], Orkun Eray Terzi[1], Uğur Önal[3], Aslı Görek Dilektaşlı[1], Funda Coşkun[1], Dane Ediger[1], Esra Uzaslan[1], Halis Akalın[3], Mehmet Karadağ[1]
[1]Uludağ Üniversitesi Tıp Fakültesi, Göğüs Hastalıkları Anabilim Dalı, Bursa, Türkiye
[2]Uludağ Üniversitesi Tıp Fakültesi, Biyoistatistik Anabilim Dalı, Bursa, Türkiye
[3]Uludağ Üniversitesi Tıp Fakültesi, Enfeksiyon Hastalıkları ve Klinik Mikrobiyoloji Anabilim Dalı, Bursa, Türkiye

GİRİŞ VE AMAÇ:Kaynakların kısıtlı olarak kullanıldığı bir durumda uygulanabilecek bir klinik risk sınıflandırma sistemi, daha fazla sayıda yüksek risk altında olan ve COVID-19 için test edilmesi gereken bireylerin belirlenmesine yardımcı olabilir. Bu çalışmanın amacı, Türkiye'de COVID-19 için risk altındaki bireyleri seçmek için kullanılabilecek bir tanı modeli oluşturmak ve doğrulamak için COVID-19 enfeksiyonunun varlığını veya yokluğunu tahmin edebilecek yeterli ve güvenli bir şekilde klinik, radyolojik ve laboratuvar parametreleri bulmaktır.
YÖNTEM:Bu retrospektif çalışmaya Nisan 2020 ile Mart 2021 arasında acil pandemi kliniğine başvuran hastalar dahil edildi. Başvuru sırasında demografik özellikler, semptomlar, komorbid hastalıklar, akciğer bilgisayarlı tomografi (BT) ve laboratuvar bulguları kaydedildi. Çalışma protokolü Şekil-1'de özetlenmiştir.
BULGULAR:Hastaneye başvuran 1187 hastanın medyan yaşı 58 [22-96] olup %52.7'si erkekti. Veri seti, geliştirme ve doğrulama veri setlerine bölünerek değerlendirilmiştir. Çok değişkenli analizde tipik radyolojik bulgular (OR: 8.47, CI: 5.48-13.10, p<0.001) ve dispne (OR: 2.85, CI: 1.71-4.74, p<0.001) iki önemli risk faktörü olarak bulundu, Ayrıca COVID-19 tanısında miyalji (OR: 1.80, GA: 1.08-2.99, p=0.023), öksürük (OR: 1.65, GA: 1.16-2.26, p=0.006) ve yorgunluk semptomları (OR: 1.57, GA: 1.06-2.30, p=0.023) da tanısal risk faktörü olarak tespit edildi. Puanlama sistemi, çok değişkenli lojistik regresyon analizi sonucunda elde edilen tahmin oranlarının katsayıları kullanılarak uygulanmıştır. İlgili katsayılar en yakın tam sayıya yuvarlanmıştır. Nihai modelin katsayılarına dayalı olarak üç risk puanı geliştirilmiştir. Skorlama sistemimizde dispne 2 puan, öksürük 1 puan, yorgunluk 1 puan, miyalji 1 puan, Toraks BT'de tipik radyolojik bulgular 5 puan olarak skorlandı. Bu skorlama sistemi >2 cut-off değeri için %71 duyarlılık ve %76.3 özgüllüğe sahipti ve toplam puan 10'du (p<0.001).
SONUÇ:Tahmine dayalı puanlama sistemi, klinisyenlere hızlı tedavi stratejileri geliştirmek için teorik bir temel sağlayarak COVID-19 hastalarının tanısını doğru bir şekilde öngörebilir. Öte yandan, çok merkezli bir çalışmada tahmine dayalı puanlama sisteminin harici doğrulaması, tahmin performansını daha fazla değerlendirmek için gereklidir.

Development and Validation of a Simple Risk Scoring System for a COVID-19 Diagnostic Prediction Model: COVID-19 Uludag Prediction Score (CUPS)

Özge Aydın Güçlü[1], Ahmet Ursavaş[1], Gökhan Ocakoğlu[2], Ezgi Demirdöğen[1], Nilüfer Aylin Acet Öztürk[1], Dilara Ömer Topçu[1], Orkun Eray Terzi[1], Uğur Önal[3], Aslı Görek Dilektaşlı[1], Funda Coşkun[1], Dane Ediger[1], Esra Uzaslan[1], Halis Akalın[3], Mehmet Karadağ[1]
[1]Uludag University, Faculty of Medicine, Department of Pulmonary Diseases, Bursa, Turkey
[2]Uludag University, Faculty of Medicine, Department of Biostatistics, Bursa, Turkey
[3]Uludag University, Faculty of Medicine, Department of Infectious Diseases and Clinical Microbiology, Bursa, Turkey

BACKGROUND AND AIM:In a resource-constrained situation, a clinical risk stratification system can assist in identifying individuals who are at higher risk and should be tested for COVID-19. The purpose of this study is to find clinical, radiographic, and laboratory parameters that can predict the presence or absence of COVID-19 infection in order to create and verify a diagnostic model that can be used to select individuals at risk for

COVID-19 in an adequate and safe method.
METHODS:This retrospective study included patients who applied to the emergency pandemic clinic between April 2020 and March 2021. At the time of admission, demographic characteristics, symptoms, comorbid diseases, chest computed tomography (CT) and laboratory findings were all recorded. The study protocol was summarized in Figure-1.
RESULTS:Among 1187 patients admitted to the hospital, the median age was 58 years old [22-96] and 52.7% were males. The dataset was split into development and validation datasets. In a multivariable analysis, typical radiological findings (OR: 8.47, CI: 5.48-13.10, p<0.001) and dyspnea (OR: 2.85, CI:1.71-4.74, p<0.001) were found to be the two important risk factors for COVID-19 diagnosis, followed by myalgia (OR: 1.80, CI:1.08-2.99, p=0.023), cough (OR: 1.65, CI:1.16-2.26, p=0.006) and fatigue symptoms (OR: 1.57, CI:1.06-2.30, p=0.023). The scoring system was used by using the coefficients of the odds ratios obtained as a result of the multivariable logistic regression analysis. The relevant coefficients have been rounded to the nearest integer. Three risk scores were developed based on the final model's coefficients. In our scoring system, dyspnea was scored as 2 points, cough as 1 point, fatigue as 1 point, myalgia as 1 point, and typical radiological findings in Thorax CT were scored as 5 points. This scoring system had a sensitivity of 71% and a specificity of 76.3% for a cut-off value of >2, with a total score of 10 (p<0.001).
CONCLUSIONS:The predictive scoring system could accurately predict the diagnosis of COVID-19 patients, providing clinicians with a theoretical foundation for developing rapid treatment strategies. External validation of the predictive scoring system in a multi-center study, on the other hand, is required to further assess its predictive performance.

Figure 1
Figure 1

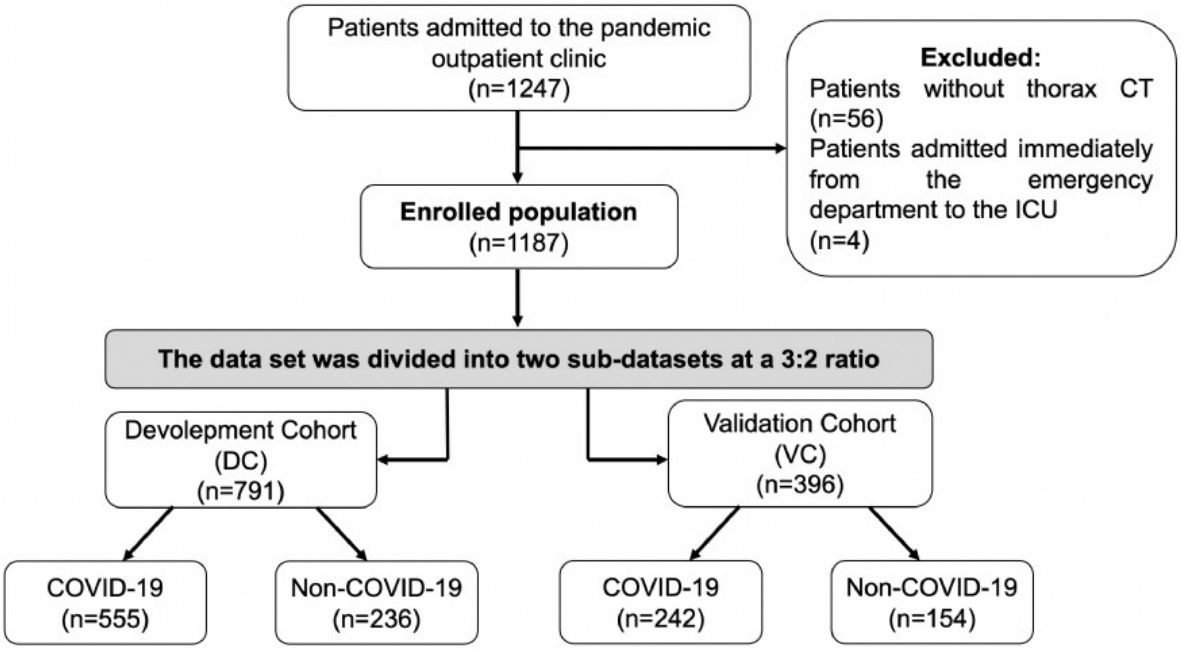

Flow Chart
Flow Chart

SS-086

COVID-19 hastalarında mortalitenin tahmin edilmesinde serum apelin ve galektin-3 düzeylerinin etkinliği

Nurcan Kırıcı Berber[1], Ayşegül Altıntop Geçkil[1], Nazife Özge Altan[2], Tuğba Raika Kıran[3], Önder Otlu[3], Mehmet Erdem[3], Erdal İn[1]

[1]Malatya Turgut Özal Üniversitesi Tıp fakültesi Göğüs Hastalıkları AD.

[2]Tunceli Devlet Hastanesi Göğüs Hastalıkları Kliniği

[3]Malatya Turgut Özal Ünivesitesi Tıp Fakültesi Biyokimya AD.

GİRİŞ VE AMAÇ:COVID-19'da kritik hasta grubunda ölüm oranının yaklaşık %50 olduğu bildirilmiştir.Apelin, vasküler endotelyal hücrelerde ve özellikle akciğer dokusunda bulunan G-protein kenetli (APJ) reseptörünün endojen bir ligandıdır ve etkilerini APJ'ye bağlanarak ortaya koymaktadır. Apelin kardiyoprotektif bir peptitdir ve kalp yetmezliği olan hastalarda plazma konsantrasyonlarının belirgin azaldığı saptanmıştır. Galektin-3, konakçı inflamatuar yanıtlarını ve IL-6, TNF-alfa dahil olmak üzere çeşitli sitokinlerin salınımını teşvik ederek viral enfeksiyonun etkilerini arttırdığı bilinen 29-35 kDa ß-galaktozit bağlayıcı bir lektindir.Galektin-3, endotelyal ve alveolar makrofajlar ile fibroblastlarda yüksek oranda eksprese edilir.Galektin-3'ün COVID-19'da inflamatuar yanıtın, fibrozisin ve enfeksiyon ilerlemesinin düzenlenmesinde önemli rolü olduğu düşünülmektedir.Galectin-3 proinflamatur ve profibrotif bir markır iken apelin kardiyoprotektif bir markırdır. Endotelyal disfonksiyon, hiperinflasyon ve fibrozis COVID-19 enfeksiyonunun progresyonuna ve olumsuz sonuçlarının gelişmesine katkıda bulunan kilit mekanizmalardır. Bu çalışmanın amacı; COVİD-19 pnömonisi nedeniyle hastaneye yatırılan hastalarda mortalite riski yüksek olan hastaları erken tahmin etmek için serum apelin ve galektin-3 düzeylerinin prognostik değerini analiz etmektir.
YÖNTEM:Çalışmaya 78 ağır COVID-19 hastası ve 40 sağlıklı kontrol olgusu dahil edildi. COVID-19 hastaları hastane içi mortalite durumlarına göre mortalite saptanan ve saptanmayan olarak 2 gruba ayrılarak incelendi. Tüm hastaların temel demografik ve klinik verileri toplandı ve tedavi öncesi kan örnekleri alındı.
BULGULAR:Çalışmada, COVID-19 hastalarında apelin ve galectin-3 düzeyleri kontrol olgularına göre istatistiksel olarak yüksek saptandı ($p<0.001$). Mortalite saptanan ve yaşayan COVID-19 hastalarında serum apelin düzeyleri açısından istatistiksel fark saptanmadı. Ancak serum galectin-3 düzeyleri mortalite saptanan hastalarda yaşayan hastalara ve kontrollere göre istatistiksel olarak anlamlı düzeyde yüksekti ($p<0.001$). Ayrıca serum galectin-3 düzeyleri ile CK-MB, NT-proBNP, ferritin düzeyleri arasında pozitif korelasyon saptanırken (sırasıyla $r=0.24$, $p=0.03$; $r=0.33$, $p=0.003$ ve $r=0.24$, $p=0.04$;), serum galectin-3 ve albümin düzeyleri arasında ise negatif korelasyon ($r=-0.31$, $p=0.006$) olduğu gözlendi. Multiple lojistik regresyon analizinde galectin-3'ün COVID-19 hastalarında mortalitenin bağımsız bir öngörücüsü olduğu görüldü (OR=2.272, %95 CI, 1.106-4.667; $p=0.025$). Ayrıca Galectin-3 için eşik değer 2.75 ng/mL olarak alındığında, %80 duyarlılık ve %67 özgüllükle (AUC:0.738 %95 Cl:0.611-0.866, $p=0.002$) mortaliteyi öngördüğü saptandı.
SONUÇ:Serum apelin ve galectin-3 düzeyleri COVID-19 hastalarında kontrol olgularına göre yüksek saptanmıştır. Ayrıca galectin-3 düzeylerinin mortalite saptanan hastalarda yaşayanlara göre daha yüksek olduğu görülmüştür. Galectin-3, COVID-19 hastalarında mortalite riski yüksek hastaların erken tahmin edilmesinde kullanılabilecek basit, yararlı ve prognostik bir biyobelirteç olarak kullanılabilir.

Figür 1.

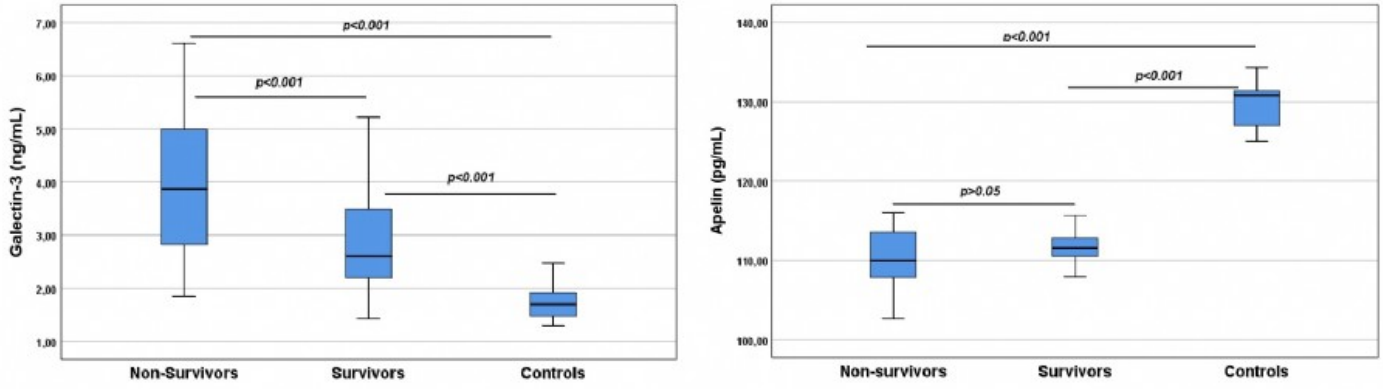

COVID-19 hastaları ve kontrol olgularında Galectin-3 ve apelin düzeylerinin box plot grafiği

Figür 2.

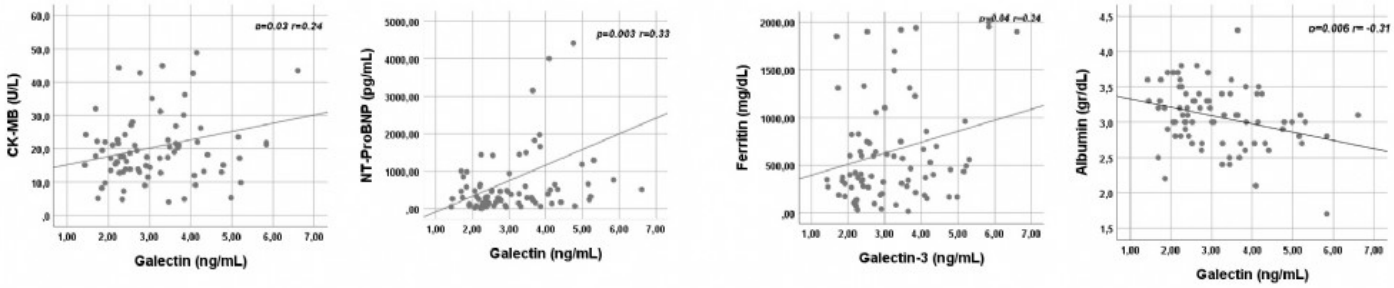

Galectin-3 düzeyleri ile CK-MB, NT-proBNP, ferritin ve albumin düzeyleri arasındaki korelasyonların grafikleri

SS-087

Primer ve sekonder akciğer abselerinin özelliklerinin karşılaştırılması

Saibe Fulya Elmastaş Akkuş, Zeynep Yalçınkaya, Seda Beyhan Sağmen, Nesrin Kıral, Sevda Cömert
Sağlık Bilimleri Üniversitesi Kartal Dr.Lütfi Kırdar Şehir Hastanesi, Göğüs Hastalıkları Kliniği, İstanbul

GİRİŞ VE AMAÇ:Akciğer absesi, piyojenik mikroorganizmaların akciğer parankiminde doku nekrozu ve kavite oluşuma yol açması ile oluşan lezyondur.Etyoloji ve klinik bakımından primer ve sekonder olarak sınıflandırılır.Primer akciğer abseleri altta yatan predispozan faktörü bulunmayan sağlıklı insanlarda görülürken, sekonder akciğer abseleri predispozan faktörü bulunan bireylerde, ekstrapulmoner infeksiyon, sepsis, immünosüpresyon veya malignite ile birlikte görülür.Bu iki grup tanısal özellikleri ve tedavi açısından da birbirinden ayrılır.Çalışmamızda kliniğimizde takip edilen akciğer absesi olgularının klinik özelliklerini belirlemeyi ve iki grubun özelliklerini birbiri ile kıyaslamayı amaçladık.
YÖNTEM:Hastanemiz Göğüs Hastalıkları Kliniği'nde 2019-2022 tarihleri arasında akciğer absesi tanısı ile yatan olgular prospektif olarak çalışmaya dahil edildi.Olguların demografik, klinik, radyolojik ve laboratuvar özellikleri, kültür sonuçları, tedavileri ve süresi, komplikasyonlar ve tedavi başarısı kayıt altına alındı.Primer ve sekonder akciğer abselerinin özellikleri ve tedavi başarısına etki eden faktörler istatistiksel olarak değerlendirildi.
BULGULAR:Çalışmaya yaş ortalamaları 54.9±18.6 (min:16;maks:87) yıl olan %19 (8)'u kadın, %71 (34)'i erkek toplam 42 olgu dahil edildi. Olguların %45.2 (19)'u primer, %54.8(23)'ü sekonder (%56.5) akciğer absesi idi. Klinik ve laboratuar değerler içerisinde sadece nefes darlığı görülme sıklığının primer ve sekonder abse olguları arasında istatistiksel olarak farklı olduğu görüldü (p=0.03). Kültürde etken patojen üremesi iki grup arasında benzer saptandı. Ortalama tedavi süresi 5.07±2.6 hafta bulundu. Tedavi süresinin sekonder abse olgularında daha uzun olduğu görüldü (p=0.004). Kültürde üreme saptanan olgularda tedavi süresinin daha kısa olduğu ve radyolojik tam regresyonun daha fazla olduğu tespit edildi (p=0.009, p=0.027).
SONUÇ:Akciğer absesi olgularının klinik ve laboratuar bulguları birbirine benzemekle beraber, kültürde etken patojen saptanabilmesinin her iki grup içinde tedavi süresi ve tedavi başarısını belirlemede en önemli parametre olduğu görülmektedir. Çalışmamız doğru tedavi planlaması yapabilmek için mutlaka mikrobiyolojik örnek gönderilmesi gerektiğini göstermektedir.

SS-088

İmmünoterapi Alan Kanser Hastalarında Pulmoner Toksisitesi Gelişimi ve Etkili Faktörler

İpek Çalık[1], Ferhan Karataş[1], Buket Bayram[2], Fatih Selçukbiricik[2], Benan Çağlayan[1]
[1]Koç Üniversitesi, Göğüs Hastalıkları Ana Bilim Dalı, İstanbul
[2]Koç Üniversitesi, Tıbbi Onkoloji Bilim Dalı, İstanbul

GİRİŞ VE AMAÇ:Son yıllarda kanser tedavisinde yeni bir modalite olarak kullanılan İmmün kontrol inhibitörleri (İKİ)' nin akciğer üzerinde toksik etkileri olduğu bilinmektedir. Bu çalışmada İKİ ile tedavi olan hastalarda pulmoner toksiste gelişme sıklığını ve ilişkili faktörleri retrospektif olarak araştırmayı amaçladık.
YÖNTEM:Koç Üniversitesi Hastanesi Medikal Onkoloji Bölümü tarafından, Haziran 2016 ve Mayıs 2021 tarihleri arasında İKİ tedavisi başlanmış tüm hastaların dosyaları retrospektif olarak incelendi.
BULGULAR:Çalışmaya yaş ortalaması 65±4.94 olan 46 (%35,1) kadın, 85 (%64,9) erkek toplam 131 hasta alındı. Hastaların 74 (%80,4)' ünde sigara, 17 (%13,8)' sinde kronik akciğer hastalığı ve 38 (%29,5)' inde akciğer operasyonu, 120 (%92,3)' ünde KT ve 103 (%79,2)' ünde RT öyküsü mevcuttu. 71 (%54,6)' inde PD-1, 63 (%51,6)' ünde PDL-1 mutasyonu pozitifti. Nivolumab alanların %9,7' sinde, pembrolizumab alanların %45,2' sinde ve atezolizumab alanların %45,2' sinde olmak üzere toplam 31 (%23,6) hastada pulmoner toksisite gelişti. Pulmoner toksisite gelişme zamanı ortalama 193±186,1 gündü. Pulmoner toksisite gelişimi ile yaş (p=0,501), cinsiyet (p=0,439), verilen İKİ (p=0,993), kanser tipi (p=0,916), sigara (p=0,320), kronik akciğer hastalığı (p=0,08), akciğer operasyon (p=0,066), RT (p=0,325), KT öyküsü (p=0,441), PD-1 (p=0,0428) ve PDL-1 (p=0,422) arasında istatistiksel olarak anlamlı ilişki bulunamadı. Pulmoner toksisite gelişen 31 hastada16 (%51,6) hastada PD-1, 16 (%51,6) hastada da PDL-1 pozitifti. 17 (%54,8)' sine hastane yatışı yapıldı, 13 (%41,9)' ünün oksijen ihtiyacı oldu, ortalama 5,06±9,5 hafta steroid tedavisi verildi, 4 (%12,9) hastada nüks gelişti. İKİ tedavi grupları ile cinsiyet (p=0,479), yaş (p=0,687), toksisite başlama zamanı (p=0,967), kronik akciğer hastalığı (p=0,569), akciğer operasyonu (p=0,709), RT (p=0,410), KT (p=0,682) öyküsü, semptomlar (p=0,132), toksisite evresi (p=0,361), radyolojik patern (p=0,429), hastane yatış gereksinimi (p=0,847), oksijen ihtiyacı (0,341) ve toksisite tedavisi kullanım süresi (p=0,469) arasında anlamlı ilişki bulunamadı. Atezolizumab tedavisi alan hastalarda sigara öyküsü olan hastaların oranı daha yüksekti (p=0,12). Nivolumab ve pembrolizumab alanlarda KHDAK oranını atezolizumab alanlara göre daha yüksekti (p=0,004). Atezolizumab alan hastalarda PD-1 negatif olanların oranı anlamlı olarak daha yüksekti (p=0,000). Atezolizumab alan hastalarda PDL-1 pozitif olanların oranı anlamlı olarak daha yüksekti (p=0,000).
SONUÇ:Önemli bir morbidite ve mortalite sebebi olması sebebiyle olgular pulmoner toksiste yönünden dikkatli takip edilmeli, klinik radyolojik bulgu varlığında göğüs hastalıkları değerlendirmesi istenmelidir.

SS-089

Malign Plevral Efüzyonda Serum Alkalen Fosfataz ve Plevral Sıvı Laktat Dehidrogenaz ile Oluşturulan Skorlama Sisteminin Prognoza Etkisi

Merve Ayık Türk[1], Yasemin Özdoğan[2], Özer Özdemir[2], Gülru Polat[2]

[1]İzmir Bozyaka Eğitim Araştırma Hastanesi, Göğüs Hastalıkları Ana Bilim Dalı, İzmir

[2]SBÜ İzmir Dr. Suat Seren Göğüs Hastalıkları ve Cerrahisi Eğitim Araştırma Hastanesi, Göğüs Hastalıkları Ana Bilim Dalı, İzmir

GİRİŞ VE AMAÇ:Malign plevral efüzyon (MPE), kanserin sık görülen bir komplikasyonudur ve kötü prognoza işaret eder. Çalışmamızın amacı MPE hastaları için serum alkalen fosfataz (sALP) ve plevral sıvı laktat dehidrogenazın (pLDH) kombinasyonu ile oluşturulan skorlama sisteminin (AL skoru) prognoza etkisini araştırmaktır.
YÖNTEM:Çalışma tek merkezli ve retrospektif dizayn edildi. Malignite tanısı ile takip edilen, plevral sıvı sitolojisi ve/veya plevra biyopsisi ile MPE olduğu kanıtlanmış hastalar çalışmaya dahil edildi. Tüm MPE hastalarında sALP ve pLDH eşik değerlerine göre AL skorması yapıldı. Aynı anda sALP (>120U/L) ve pLDH (>248 U/L) değerlerinin ikisi birden eşik değerin üzerinde ise 2 puan, yalnızca biri eşik değerin üzerinde ise 1 puan, iki parametre de normal sınırda ise 0 puan aldı.
BULGULAR:Toplam 231 hasta analiz edilmiş olup, hastaların 156'sı (%67,5) erkek hastalardan oluşmaktaydı. Ortalama yaş 63,8 ±11,9 idi. Hastaların 170'i (%73,7) küçük hücreli dışı akciğer kanseri, 29'u (%12,5) küçük hücreli akciğer kanseri, 32'si (%13,8) ise diğer ekstratorasik malignite ile takip edilmekteydi. AL skoruna göre hastalar 0-1 ve 2 olarak iki gruba ayırıldı. AL skoru 0-1 olan hastalarda genel sağkalım 9,92 ay iken, AL skoru 2 olan hastalarda genel sağkalım 4,96 ay olarak saptandı ve bu fark istatistiksel olarak anlamlıydı (p=0,02) (şekil 1). AL skorunun >1 olması MPE hastalarında genel sağkalımda etkili prognostik faktör olarak saptandı (HR: 1,50, %95 CI 1,053-2,163, p=0,02).
SONUÇ:AL skoru, MPE hastalarında prognozunu ön görmede kullanılabilecek bir parametredir. MPE'li hastalarda kolay hesaplanabilir olması ve hızlı sonuç vermesi nedeniyle klinisyene erken dönemde yol gösterici olması adına anlamlı olarak düşünülmüştür.

Kaplan-Meier Analizi

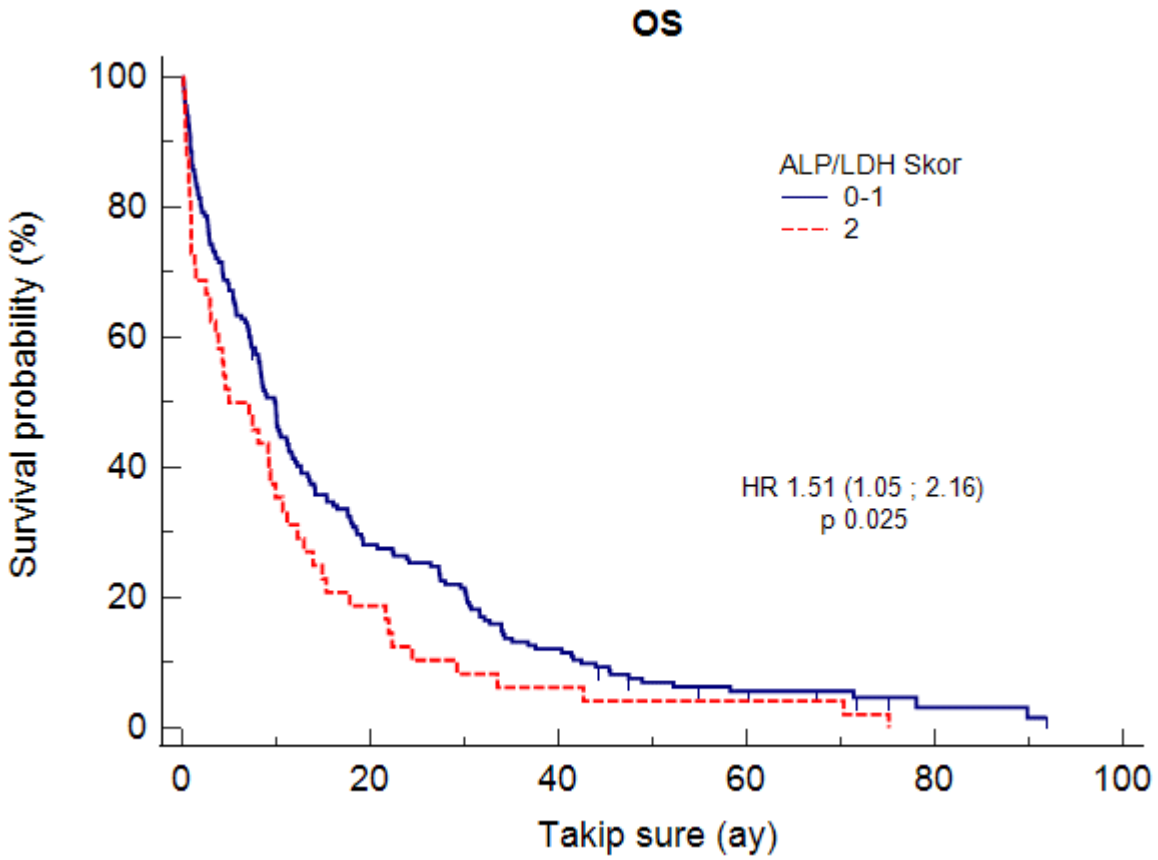

Kaplan-Meier Analizi Genel Sağkalım

SS-090

Birinci Basamak Kemoterapi Alan Metastatik Akciğer Adenokarsinomda Hastalarında Kemoterapi Öncesi ve Sonrası Glasgow Prognoz Skorunun Sağkalım Tahminine Katkısı

Ezgi Gürel Akan, Suna Kavurgacı, Nazan Erbaş Kanat, Ülkü Yılmaz
ANKARA ATATÜRK SANATORYUM EĞİTİM ARAŞTIRMA HASTANESİ

GİRİŞ VE AMAÇ:Akciğer kanseri tüm kanserler arasında en yüksek morbiditeye sahiptir.Küçük hücre dışı akciğer kanserinde(KHDAK) Tümor,Lenf Nodu,Metastaz(TNM)evrelemesi prognoz ve sağkalım belirlemede ön planda kullanılan yöntemdir.Bununla birlikte tek başına TNM evrelemesi prognostik sonuçları değerlendirmek için yetersizdir.Çalışmalar sistemik inflamasyonun ve beslenme bozukluğunun birçok kanserler türünün gelişiminde ve ilerlemesinde önemini göstermiştir.Albümin ve C-reaktif proteinin(CRP) bir kombinasyonu olan GlasgowPrognostikSkoru(GPS) hem sistemik inflamasyon hem de nutrisyonel durumu yansıtır.Bu çalışmada ileri evre akciğer adenokarsinom tanısı ile birinci basamakta taksan ve platin kombine tedavisini alan hastalarda kemoterapi(KT) öncesi ve sonrası GPS değerinin progresyonsuz sağkalım ve toplam sağkalıma etkisini incelemeyi amaçladık
YÖNTEM:Retrospektif yapılan çalışmamıza;2019-2020 yılları arasında evre4 akciğer adenokarsinom tanısı ile birinci basamak 4-6 kür taksan-platin tedavisi alan, en az iki senelik takip süreleri olan hastalar dahil edildi.Hedef mutasyonu olanlar çalışma dışı bırakıldı.Demografik veriler, kür öncesi ve sonrası GPS, tanı, progresyon ve ölüm tarihleri hastane veritabanı ve hasta dosyasından elde edildi.GPS 0,1 ve2 olarak gruplandırılarak istatistiksel analiz yapıldı
BULGULAR:Çalışmaya 54 hasta dahil edildi.Yaş ortalaması 63 idi.KT öncesi GPS 0,1ve2 olanlar arasında progresyonsuz ve toplam sağkalımda anlamlı fark bulunmadı(p=0,94,p=0,49).KT sonrası progresyonsuz sağkalımda GPS 0ile1ve 0ile2 arasında anlamlı farklı bulunurken(p=0,05,p=0,005) 1ve2 arasında fark saptanmadı(p=0,93)(Figür1).Toplam sağkalımda ise GPS 0ile2 arasındaki fark anlamlı olup(p=0,003)0ve1 ile 1ve2 arasındaki fark anlamlı bulunmadı(p=0,16,p=0,17)(Figür2)
SONUÇ:GPS ve kanser prognozu ile ilgili çok sayıda çalışma olup az sayıda çalışmada tedavi öncesi ve sonrası karşılaştırma yapılmıştır.İnflamatuvar ve nutrisyonel durumun KT sonrasında farklılık göstermesi olası bir durumdur.KT sonrasında ölçülen GPS'in sağkalım belirlemede etkili olması ile ilgili çeşitli hipotezler mevcuttur.Bunlardan biri etkili sistemik tedavinin kansere bağlı inflamasyonu azalttığı, diğeri sistemik inflamasyonun tümör mikroçevresindeki etkisinden dolayı KT etkinliğinin azalmasıdır.Çalışmamız literatürle benzer olarak tedavi sonrası GPS'in prognoz tahmininde katkısı olduğunu göstermiştir.Çalışmamızın kısıtlılıkları hasta sayısının az ve hastaların bir kısmında KOAH eşliğinin olmasıdır.KOAH kronik inflamasyon ile giden bir hastalık olması nedeni ile GPS değerinde yanıltıcı faktör olabilir.KOAH ve akciğer kanseri etyolojilerinde sigara olması nedenli birliktelik gösterebilir.GPS değerlendirmede KOAH'ın akılda bulundurulması gerektiğini düşünüyoruz.Çalışmamızda KOAH eşliği olan hastaların hepsi stabil dönemde olup optimal tedavisi düzenlenmişti ancak hasta sayıları yeterli olmaması nedeni ile karşılaştırma yapılamadı.Bu konuda daha geniş popülasyon ile çalışma yapılması gerekmektedir.Sonuç olarak KT sonrası bakılan GPS'in artması ile hem progresyonsuz hem de toplam sağkalımda azalma olduğu gösterilmişir

Kemoterapi sonrası GPS'e göre Toplam Sağkalım Kaplan-Meier analizi.

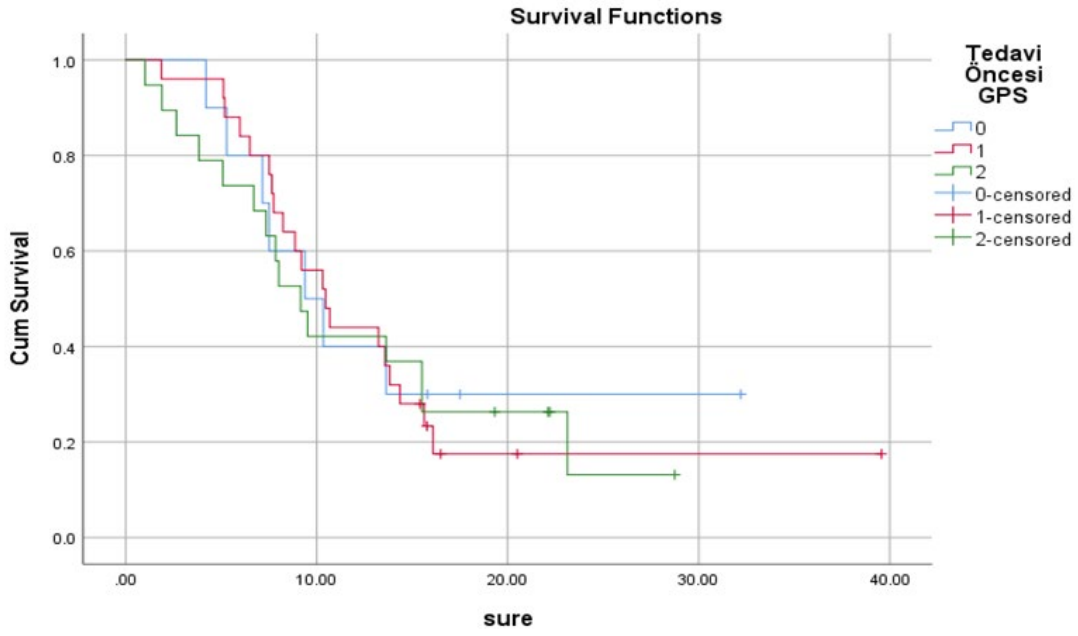

Kemoterapi sonrası GPS'e göreProgresyonsuzSağkalım Kaplan-Meier analizi.

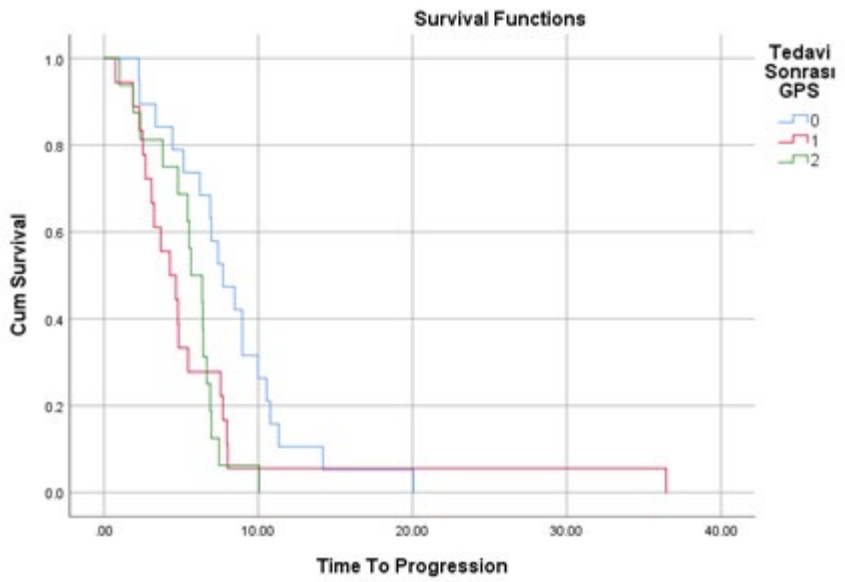

SS-091

Balgam Sitolojisinin Tanısal Rolünü Predikte Eden Faktörler

Merve Sarı Akyüz[1], Celal Satıcı[2], Fatma Elif Kocal[2], Sinem Nedime Sökücü[2], Cengiz Özdemir[2]
[1]Antalya Eğtim ve Araştırma Hastanesi
[2]İstanbul Yedikule Göğüs Hastalıkları ve Göğüs Cerrahisi Eğitim ve Araştırma Hastanesi

GİRİŞ VE AMAÇ:Akciğer kanseri kansere bağlı ölümlerin önde gelen nedenlerindendir. Hastalığın erken tespiti ve histopatolojik tanının hızlıca ortaya koyulması erken evre kanserlerde kür şansını artırırken ileri evre akciğer kanserlerinde koruyucu tedavilere erken başlanabilmesine olanak sağlamaktadır. Tümörün santral yerleşimi, çapının genişliği, hastalığın ileri evre olması balgam sitolojisinin tanısal gücünü arttırmaktadır [1]. Çalışmamızda akciğer kanseri tanısı kesinleşmiş hastalarda non- invaziv bir işlem olan balgam sitolojisi sonuçlarının hastaların radyolojik görüntüleme ve PET-CT bulgularıyla ilişkisinin değerlendirilmesi ve hangi radyolojik görüntülere veya PET-CT bulgularına sahip hastalarda tanısal olarak kullanılmasının faydalı olacağının belirlenmesi amaçlandı.
YÖNTEM:Çalışmamız nested vaka-kontrol çalışması olup 2012-2022 yılları arasında göğüs hastalıkları kliniklerinde takip edilen 18-85 yaşları arasındaki hastalardan akciğer kanseri tanısı kesinleşmiş olup tanı aşamasında en az 1 kez balgam sitolojisi istenmiş hastalar dahil edildi. İndüklenmiş veya spontan olarak toplanmış, alveoler makrofajların ve skuamöz epitel hücrelerin görüldüğü balgam örnekleri sitolojik olarak incemeye uygun kabul edildi. Vaka grubu/ Kontrol grubu 1/5 olarak belirlendi. 16 vaka için kontrol grubundaki 155 hastadan matching yapılarak 83'ü çalışmaya dahil edildi. İki grup arasında parametrelerin karşılaştırılması için tek değişkenli analiz yapıldı
BULGULAR:Çalışmaya tanısı balgam sitolojisi ile sağlanmış 16 hasta ve tanısı diğer invaziv işlemler le sağlanmış 83 hasta dahil edildi. Tüm hastaların yaş ortalaması 62.4 ± 12.0 olup 10 (%10.1)'i kadındı. Gruplar arasında yaş, cinsiyet, komorbidite, başvuru sırasında hemoptizi varlığı, sigara kullanımı/ kullanım süresi açısından istatistiksel farklılık saptanmadı. Tümör tipi dağılımında balgam sitolojisi ile tanı alan grupta adenokarsinom olma olasılığı yüksek (%81 vs %27.7, p<0.001), KHDAK tiplendirilemeyen olma olasılığı düşüktü (%0 vs. %22.9, p=0.03). Tümörün endobronşiyal proksimal yerleşimi değerlendirildiğinde gruplar arasında farklılık saptanmadı (p> 0.05). Tümörün radyolojik evresi, primer tümörün 19-FDG-PET SUVmax değeri ve primer tümörün uzun çapı bakımından gruplar arasında farklılık yoktu (p>0.05). Balgam sitolojisi ile tanı alan hastaların ortalama sürvilerinin (34 gün) daha kısa olduğu saptandı (p= 0.03).
SONUÇ:Balgam sitolojisinin diagnostik rolü sınırlı sayıdaki hasta grubumuzun sonuçları değerlendirildiğinde; akciğer kanserinin enbronşiyal tutulumu, klinik evresi ve SUVmax değerinden etkilenmemektedir. Adenokarsinom alt tipinde balgam sitolojisinin tanısal gücünün yüksek olabileceği düşünülmüştür. Bununla beraber evreleri benzer olmasına rağmen balgam sitolojisi malignite ile sonuçlanan hasta grubunun mortalitesinin yüksek olmasının, evreleme sisteminde yapılacak olan güncellemelere fikir verecek nitelikte olduğunu düşünmekteyiz

Factors of Predicting the Diagnostic Role of Sputum Cytology

Merve Sarı Akyüz[1], Celal Satıcı[2], Fatma Elif Kocal[2], Sinem Nedime Sökücü[2], Cengiz Özdemir[2]
[1]AntalyaTraining and Research Hospital
[2]İstanbul Yedikule Chest Disease and Thoracic Surgery Training and Research Hospital

BACKGROUND AND AIM:Since lung cancer is one of the leading causes of cancer related deaths, early diagnosis and with non invasive tools is crucial. Central localization, large diameter and advanced stage of the tumor increased the diagnostic power of sputum cytology. However, there is a little data on which patient group sputum cytology has a better diagnostic role. In our study, we aimed to investigate the characteristics of the patient group diagnosed with sputum cytology at a higher rate.
METHODS:Our study was a nested case-control study, and include patients with lung cancer, examined at least once for sputum cytology in pulmonology clinics between 2012 and 2022. Case group/ Control group was determined as 1/5. For 16 cases, 83 of 155 patients in the
control group were included in the study by matching. Univariate analysis was performed to compare parameters between the two groups.
RESULTS:Sixteen patients diagnosed with sputum cytology and 83 patients diagnosed with other invasive procedures were included in the study. The mean age of all patients was 62.4 ± 12.0 years and 10 (10.1%)

were female. There was no statistical difference between the groups about age, gender, comorbidity, presence of hemoptysis at admission, smoking/smoking duration of use, endobronchial localization, clinical stage, SUVmax value and long diameter of tumors (p> 0.05). Regarding tumor subtypes, patient diagnosed with sputum cytology were more likely to have adenocarcinoma (81.2 % vs. 27.7 %, p <0.001) and less for unclasified NSCLC (0% vs. 22.9%, p =0.03). The mean survival (34 days) of patients diagnosed with sputum cytology was found to be shorter than those diagnosed with invasive procedures (34 vs. 160, p =0.03). CONCLUSIONS:The diagnostic role of sputum cytology does not seem to be affected by bronchial involvement, clinical stage and SUVmax value in our limited number of patient group. We might conclude that the diagnostic power of sputum cytology might be high in the adenocarcinoma subtype. Although the groups have similar stages, the high mortality in the patient group whose sputum cytology resulted in malignancy may give an idea for updates to be made in the staging system.

Tablo 1
Table 1

Variable	Patients diagnosed with sputum cytology (n=16)	Patients diagnosed with invasive procedures (n=83)	p value
Age (years)(mean± SD)	66.8 ± 14.2	61.6 ± 11.4	0.11
Female n (%)	1 (6.3)	9 (10.8)	NS
Hemoptysis n (%)	4 (25)	34 (43)	0.26
Smoking status, n (%)			0.21
Never smoker	2 (12.5)	11 (13.3)	
Former smoker	10 (62.5)	33 (39.8)	
Active smoker	4 (25)	39 (47)	
Smoking (pack/year)	30 (16.2 - 40)	40 (30 - 65)	0.058
Comorbidities n (%)			
DM	2 (12.5)	11 (14.5)	NS
HT	8 (50)	20 (26.3)	0.07
COPD	8 (50)	39 (51.3)	NS
IHD	4 (25)	15 (19.7)	0.73
Lung cancer subtype, n(%)			**0.001**
Adenocarcinoma	13 (81.2)	23 (27.7)	**<0.001**
Squamous cell cancer	3 (18.8)	33 (39.8)	0.11
Unclassified NSCLC	0 (0)	19 (22.9)	**0.03**
Small cell lung cancer	0 (0)	8 (9.6)	0.19
Endobronchial proximal localization, n (%)			0.57
No endobronchial involvement	9 (56.3)	34 (41)	
Trachea	1 (6.3)	5 (6)	
Main bronchus	3 (18.8)	20 (24)	
Lobar bronchus	3 (18.8)	11 (13.3)	
Segment bronchus	0 (0)	13 (15.7)	
Lung cancer stage, n (%)			0.38
Stage 1A	0 (0)	5 (6)	
Stage 1B	1 (6.3)	3 (3.6)	
Stage 2A	1 (6.3)	2 (2.4)	
Stage 2B	1 (6.3)	3 (3.6)	
Stage 3A	5 (31.3	10 (12)	
Stage 3B	2 (12.5)	14 (16.9)	
Stage 3C	0 (0)	8 (9.6)	
Stage 4A	1 (6.3)	16 (19.3)	
Stage 4B	5 (31.3)	22 (26.5)	
T stage, n (%)			0.59
T1	0 (0)	8 (10)	
T2	4 (25.7)	22 (29.7)	
T3	1 (6.3)	11 (13.3)	
T4	11 (68)	39 (47)	

Tablo 2
Table 2

N stage, n (%)			0.40
N0	6 (37.5)	18 (22)	
N1	1 (6.3)	8 (9.8)	
N2	5 (31.3)	20 (24.4)	
N3	4 (25)	36 (43.9)	
M stage, n (%)			0.93
M0	9 (56.3)	43 (51.8)	
M1a	1 (6.3)	9 (10.8)	
M1b	1 (6.3)	7 (8.4)	
M1c	5 (31.3)	24 (28.9)	
Primary lung tumor SUVmax, median (IQR)	13.8 (7.4–21.6)	17.2 (9.5–22.5)	0.43
The diameter of the long axis of the tumor (cm), median (IQR)	4.9 (3-5.3)	5.3 (3.6-7.3)	0.20
Length of survival (day), median (IQR)	34 (17.7-243)	160 (35-463)	**0.03**

All statistical results refer to the comparison of patients diagnosed with and without sputum cytology

Abbreviations: DM: *Diabetes Mellitus*, HT: *Hypertension*, COPD: *Chronic obstructive lung disease*, IHD: *Ischemic heart disease*, SUVmax : *The maximum standardized uptake value*, NS: *Nonsignificant*

SS-092

Akciğer Kanseri Hastalarında Stıgmatızasyonu Etkileyen Faktörler

Özgür Batum[1], Melike Batum[2]
[1]Sbü Dr Suat Seren Göğüs Hastalıkları ve Cerrahisi Eğitim Araştırma Hastanesi, Göğüs Hastalıkları Kliniği, İzmir
[2]Celal Bayar Üniversitesi, Nöroloji Ana Bilim Dalı, Manisa

GİRİŞ VE AMAÇ:Damgalanma veya stigmatizasyon, bir kişi veya grup hakkında olumsuz bir sosyal yargının deneyimlenmesi, algılanması veya makul bir şekilde öngörülmesinden kaynaklanan dışlanma, reddedilme, suçlama veya değersizleştirme ile karakterize edilen, yaşanan veya beklenen bir sosyal süreçtir
Bu çalışmada akciğer kanseri hastalarında damgalanmayı demografik özellikler, sosyal çevre özellikleri ve hastalığa ait özelliklerle ilişkisini değerlendirmek istedik.
YÖNTEM:Çalışmaya Suat Seren Göğüs Hastalıkları hastanesi onkoloji polikliniğine 2021-2022 tarihleri arasında başvuran hastalar dahil edildi. Demografik veriler ve hastaların hastalığa ait özellikler (kanserin tipi, evresi, süresi, metastaz durumu, tedavi durumu) gibi özellikleri kaydedildi. Ayrıca tüm hastalara Cataldo Stigma Ölçeği(CSÖ), Beck Depresyon Ölçeği(BDÖ), Beck Anksiyete Ölçeği(BAÖ), Pittsburg Uyku Kalitesi indeksi(PUKİ) uygulandı.
BULGULAR:Çalışmaya dahil edilen hastaların yaş ortalaması 62,6±10 olan, 13 kadın, 37 erkek idi.
Hastaların demografik verilerini içeren özellikler Tablo-1'de, hastalık özelliklerini içeren veriler ve yapılan ölçeklerle ilgili veriler Tablo-2'de yer almaktadır.
Sosyal çevre ve cinsiyet karşılaştırmaları
Tüm bu değerlendirmelere bakılarak kadın ve erkeklerde CSÖ (p= 0,19), PUKİ (p=0,68), BDÖ(p=0,64) ve BAÖ(p=0,43) skorları anlamlı farklılık göstermedi.
Evli olanlar ve olmayanlar karşılaştırıldığında Cataldo Ölçeği (p= 0,88), PUKİ(p=0,30), BDÖ (p=0,10) ve BAÖ(p=0,48) skorları anlamlı farklılık göstermedi.

Çekirdek ailede yaşayanlarla geniş ailede yaşayanlar karşılaştırıldığında CSÖ(p= 0,312), PUKİ(p=0, 117), BDÖ(p=0,324) ve BAÖ(p=0,50) skorları anlamlı farklılık göstermedi.
İl ve ilçede yaşayanlar karşılaştırıldığında CSÖ(p= 0,86), PUKİ(p=0,59), BDÖ(p=0,96) ve BAÖ(p=0,62) skorları anlamlı farklılık göstermedi.
Hastalığa ait özelliklere ait karşılaştırmalar
Metastaz olanlar ve olmayanlar karşılaştırıldığında CSÖ(p= 0,84), PUKİ(p=0, 76) olarak saptandı ve her iki grup arasında farklılık gözlenmedi. BDÖ(p=0,07) ve BAÖ(p=0,04) değerleri ise metastazı olanlarda anlamlı olarak yüksek saptandı.
Korelasyon Analizi
Hastaların CSÖ, PUKİ, BDÖ ve BAÖ yaş ve hastalık süresi ile anlamlı korelasyon göstermedi (p>0,05). Yapılan ölçek skorlarının hastalığın evresi ile korelasyonuna bakıldığında ise CSÖ, PUKİ ve BAÖ anlamlı korelasyon göstermezken (p>0,05), BDÖ ve skorları kanserin evresi arttıkça artmaktaydı (p=0,007 r=, 380**).
SONUÇ:Yaptığımız çalışmada akciğer kanseriyle ilişkili olarak hastaların yaşamış olduğu stigmatizasyon ölçeği skorları ne demografik, ne sosyal, ne de hastalıkla ilgili özelliklerden biriyle ilişkili bulunmuştur. Bu göstermektedir ki stigmatizasyon, depresyon ve anksiyeteden bağımsız olarak, hasta hangi sosyal çevre ve statüde yaşarsa yaşasın tanı aldığı ilk evreden itibaren başlamakta ve hastalığın süresinden bağımsız ilerlemektedir.

tablo 1

Tablo-1 Çalışmaya katılan hastaların demografik ve sosyal özellikleri

Demografik Özellikler N=50	Ortalama±Standart Sapma	Minimum-Maksimum
Yaş	50±10	41-82
VKİ	22,5±2.8	17,3-27,3
Cinsiyet K/E: 13/37 Medeni Durum - Evli: 35 (%72) - Bekar: 1 (%2) - Boşanmış: 14 (%28) Eğitim durumu - Okuryazar 2 (%4) - İlkokul 2 (%4) - Ortaokul 16 (%32) - Lise 21 (%42) - Üniversite 9 (%18) Aktif çalışma durumu - Aktif çalışan 14 (%28) - Aktif çalışmayan 36 (%72) Yaşadığı yer - İl: 37 (%74) - İlçe: 11 (%22) - Köy: 2 (%4) Aile yapısı - Çekirdek aile: 41(%82) - Geniş aile: 9 (%18)		
Çocuk sayısı - Çocuğu olmayan: 4 (%8) - 1 çocuğu olan: 17 (%34) - 2 çocuğu olan: 22 (%44) - 3 çocuğu olan: 6 (%12) - 4 çocuğu olan: 1 (%2) Gelir durumu - Gelir giderden az: 5 - Gelir gidere eşit: 35 - Gelir giderden fazla: 10		

demografik veriler

Çalışmaya katılan hastaların akciğer kanseriyle ilgili özellikleri ve ölçek değerleri

Hastalığa ait özellikler N=50	Ortalama±Standart Sapma	Minimum-Maksimum
Hastalık süresi (ay)	10,7±6,3	3-36
Tanı - Skuamoz: 11 (%22) - Adeno ca: 28 - Büyük hücreli: 2 - Küçük hücreli: 9 (%18)		
Hastalık evresi - 1: 2 - 2A: 1 - 2B: 5 - 3A: 6 - 3B: 13 - 3C: 1 - 4: 22		
Metastaz olup olmadığı - Metastaz olan: 22 • Karaciğer: 6 • Surrenal: 6 • Beyin: 5 • Kemik: 5 - Metastaz olmayan: 28		
Cerrahi olup olmadığı - Cerrahi olan: 10 - Cerrahi olmayan: 40		
Kemoterapi alıp almadığı - Alan: 47 - Almayan: 3		
Radyoterapi alıp almadığı - RT alan: 26 - RT almayan: 24		
N=50	Ortalama±Standart Sapma	Minimum-Maksimum
Cataldo Ölçeği	46,4±5	25-60
Pittsburgh Uyku Kalitesi İndeksi	26,1± 6,4	15-41
Beck Depresyon Ölçeği	33,6±6,5	16-53
Beck Anksiyete Ölçeği	32,6±6,1	17-53

akciğer kanserine ait özellikler ve ölçek değerleri

SS-093

Postcovid Pulmoner Tromboembolide Genetik Yatkınlığın Rolü Var Mı?

Esma Sevil Akkurt, Sertan Bulut, Tuğçe Şahin Özdemirel, Nihal Mutlu, Berna Akıncı Özyürek
Sağlık Bilimleri Üniversitesi, Ankara Atatürk Göğüs Hastalıkları ve Göğüs Cerrahisi Eğitim Araştırma Hastanesi

GİRİŞ VE AMAÇ:Covid-19, koagülasyon sisteminin aktivasyonu ve endotel disfonksiyonu ile karakterize bir hastalıktır. Bu hastalıkta görülen yüksek mortaliteye tromboembolik olaylar ve in-situ trombozun da katkıda bulunduğu düşünülmektedir. Çalışmamızda postcovid pulmoner tromboemboli tanısı koyulan hastaların trombofilik mutasyonlar açısından değerlendirilmesini amaçladık.
YÖNTEM:Çalışmamıza Mayıs 2020-Aralık 2021 tarihleri arasında, 32 Covid-19 PCR pozitifliği sonrasında postcovid pulmoner tromboemboli (PTE) ve 29 non-covid pulmoner tromboemboli tanısı koyulan toplam 61 hasta dahil edildi. Tüm hastalarımızın PTE tanısı toraks bilgisayarlı tomografi anjiyografi ile konuldu. Hastaların demografik özellikleri, genetik mutasyon sonuçları, laboratuvar değerleri retrospektif olarak değerlendirildi.
BULGULAR:Olgularımızın median yaş 56 (25-81) olup 43'ü (%70.5) erkekti. Faktör 5 Leiden mutasyonu açısından her iki grup arasında fark gözlenmezken, Protrombin 20210A mutasyonu postcovid PTE hastalarında daha fazla gözlendi (5 hasta) ve istatistiksel olarak anlamlıydı ($p<0,05$). MTHFR gen mutasyonu, antikardiyolipin ve antifosfolipid antikorları ile protein S ve protein C değerleri açısından her iki grup arasında farklılık gözlenmedi. D-dimer değerleri ise postcovid PTE tanılı hastalarda daha yüksek düzeylerde saptandı ve istatistiksel olarak anlamlıydı ($p<0,05$).
SONUÇ:Postcovid dönemde hangi hastalarda pulmoner trombo emboli geliştiği net olarak tanımlanmamıştır. Önceden tromboz öyküsü olan veya tromboz için bilinen risk faktörlerine sahip kişilerin postcovid PTE geliştirme riskinin daha fazla olduğuna dair bir kanıt yoktur. D-dimer düzeyinin postcovid pte li hastalarda noncovid pte'li hastalara göre daha yüksek olduğu ve protrombin 20210a mutasyonunun post covid pte'li hastalarda daha sık olduğunu saptadık. Her ne kadar anlamlı sonuçlar elde etsek de bu konuda daha geniş hasta sayılı çalışmalara ihtiyaç vardır.

SS-094

İdiyopatik Pulmoner Fibrozis hastalarında C reaktif protein/Albümin oranı prognostik değere sahip mi?

Ayshan Mammadova[1], Aysel Orujlu[1], Zeynep Yalçınkaya[2], Ayşegül Erinç[3], Fulsen Bozkuş[4], Nilgün Yılmaz Demirci[1]

[1]Gazi Üniversitesi Göğüs Hastalıkları Anabilim Dalı

[2]Afyonkarahisar Merkez Toplum Sağlığı Merkezi

[3]Yedikule Göğüs Hastalıkları ve Göğüs Cerrahisi Eğitim ve Araştırma Hastanesi

[4]Kahramanmaraş Sütçü İmam Üniversitesi Tıp Fakültesi Göğüs Hastalıkları Anabilim Dalı

GİRİŞ VE AMAÇ:İdiyopatik pulmoner fibrozis (İPF), idiyopatik interstisyel pnömonilerin en sık görülen tipidir ve sağkalımı birçok solid organ tümörlerinden daha kötüdür. İPF için basit, uygun maliyetli prognostik biyobelirteçlere ihtiyaç vardır. Akut faz proteinlerinden CRP üretimindeki artış ve albümin düzeyindeki azalma en sık kronik hastalık ile ilişkilidir. CRP/Albümin oranı (CAO) akciğer, karaciğer, mide ve özofagus kanseri gibi farklı kanserlerde ve septik şok gibi inflamatuar durumlarda yeni ve güvenilir bir belirteç olarak çalışılmıştır. Bu çalışmada, İPF'li hastalarda CAO oranının prognostik değerini incelemeyi amaçladık.
YÖNTEM:Şubat 2014- Ağustos 2022 tarihleri arasında üç farklı merkezde İPF tanısı ile tetkik ve tedavi edilen hastalar retrospektif olarak değerlendirildi. Tanı anındaki klinik, laboratuvar ve fizyolojik verileri kaydedildi.
BULGULAR:Çalışmaya İPF tanılı 104 hasta dahil edildi. Olguların 23 (%22,1)' ü kadın, 81 (77,9)' i erkek, yaş ortalaması 66,24 ± 8,49 idi. Olguların 51 (%49,0)' i evre 1, 30(%28,8)' u evre 2, 23 (22,1)' ü evre 3 GAP evresindeydi. Olguların 92(%88,5)' sinde antifibrotik tedavi alma öyküsü mevcuttu ve tedavi süresi 25,81±20,31 ay idi. Olguların 17(%16,3)'sinde takipte akciğer kanseri geliştiği saptandı. Genel sağkalım süresi 35,0 (0,03-138,0) ay iken olguların 60(%55,1)' ı vefat etmişti. CAO ortalama değeri 1,6 (0,0-39,0) idi ve CAO ile GAP skoru arasında istatistiksel olarak anlamlı pozitif yönlü ilişki saptanırken CAO arttıkça GAP skorunun arttığı tespit edildi($p<0,05$, $r=0,204$). Vefat eden olgularda CAO yaşayan olgulara göre yüksek saptansa da fark istatistiksel olarak anlamlı değildi ($p=0,087$).
SONUÇ:CAO günlük pratikte kolaylıkla ölçülebilen ve kullanılabilecek bir biyobelirteç olabilir. Bu çalışmada, İPF' li olgularda prognostik belirteç olarak CAO değeri anlamlı çıkmaması olgu sayımızın az olması ile ilişkili olabilir.

SS-095

Sarkoidoz Hastalarında Sistemik İnflamatuar İndeksin Önemi Var mı?

Mehmet Parlak, Hülya Dirol
Akdeniz Üniversitesi, Göğüs Hastalıkları Ana Bilim Dalı, Antalya

GİRİŞ VE AMAÇ:Sarkoidoz etyolojisi bilinmeyen, nonkazeifiye granülomatöz bir hastalıktır. Başta akciğerler, mediastinal ve periferik lenf nodları, deri, göz, karaciğer, dalak, kalp ve parotis bezi olmak üzere pek çok sistemi tutabilmektedir. Klinik belirtiler, hastalık aktivitesi ve prognoz; hastalık süresi, tutulan organ, tutulumun yaygınlığı ve ırka göre farklılık gösterebilmektedir. Daha önce pek çok inflamatuar hastalıkta, sistemik inflamatuar indeks (SII) ile hastalık aktivitesi ve prognoz arasında ilişki olduğu tespit edilmiştir. Biz de bu çalışmada, kliniğimizde sarkoidoz tanısıyla takip edilen hastaların demografik, klinik, laboratuvar ve radyolojik bulgularını ve bu bulgularla SII arasındaki ilişkiyi inceledik.
YÖNTEM:Ocak 2016 - Aralık 2021 tarihleri arasında Akdeniz Üniversitesi Tıp Fakültesi Hastanesi Göğüs Hastalıkları polikliniğine başvuran sarkoidoz tanılı hastaların verileri retrospektif olarak incelendi. Elde edilen veriler IBM SPSS v23.0 (Armonk, New York, ABD) programı ile analiz edildi. Gruplar arasındaki istatistiksel ilişki için Bağımsız Değişkenler T-testi, ANOVA ve SII üzerine etkiyen faktörlerin anlamlılığı için Lineer Regresyon analizleri kullanıldı.
BULGULAR:Çalışmada toplam 101 sarkoidoz hastasının verileri incelendi. Hastaların 70 (69.3%)'i kadındı ve yaş ortalaması 54,52 (±12,54) idi. 83 (82.2%) hasta hiç sigara kullanmamıştı. En sık başvuru yakınmaları dispne (33.7%) ve halsizlik (22.8%)'ti. Hastalık evresine bakıldığında, 66 (65.3%) hastanın evre 1 hastalığı olduğu görüldü. Tanı anında hastaların 2 (2.0%)'sinin hiperkalsemisi, 12 (11.9%)'sinin hiperkalsiürisi, 8 (7.9%)'inin karaciğer enzimlerinde (AST, ALT) yükseklik olduğu izlendi. Hastaların ortalama ACE düzeyi 60.76 (±55.22) idi. Spirometrik değerlendirmede, 3 (3.0%) hastada obstrüktif paternde solunum fonksiyon kaybı vardı. Hastaların 89 (88.1%)'unda izole akciğer tutulumu vardı. En sık ekstrapulmoner tutulum yeri göz (5.9%) idi. Hastaların 81 (80.2%)'i ilaçsız takipte, 20 (19.8%)'si steroid, 4 (4.0%)'ü de metotreksat tedavisi ile takipliydi. Hastaların ortalama sistemik inflamatuar indeksi 740325 (±734753) idi. Hastaların cinsiyet, semptom, evre, ekstrapulmoner tutulumlarına göre ortalama SII'leri arasında anlamlı farklılık tespit edilmedi. Solunum fonksiyon parametrelerinden FVC %, FEV1/FVC, DLCO % ile SII arasında anlamlı bir ilişki bulunmazken, SII yüksek olanların FEV1 %'lerinin belirgin düşük olduğu görüldü.
SONUÇ:Çalışmaya dahil olan Sarkoidoz tanılı hastalarımızda sistemik inflamatuar indeks ile FEV1 % arasında negatif korelasyon izlendi. Hastaların solunum fonksiyonlarının değerlendirilemediği durumlarda sistemik inflamatuar indeks yüksekliği, düşük FEV1 % düzeylerini öngörebilir.

SS-096

COVID-19 hastalarında serum ST2 düzeylerinin akciğer tutulumu ve hastalık şiddeti ile ilişkisi

Tibel Tuna[1], Muhammet Uyanık[2], Leman Tomak[3], Yusuf Taha Güllü[1], Bahattin Avcı[4], Nurhan Köksal[1]
[1]Ondokuz Mayıs Üniversitesi Tıp Fakültesi Göğüs Hastalıkları Ana Bilim Dalı, Samsun
[2]Ondokuz Mayıs Üniversitesi Tıp Fakültesi Kardiyoloji Ana Bilim Dalı, Samsun
[3]Ondokuz Mayıs Üniversitesi Tıp Fakültesi Biyoistatistik Ana Bilim Dalı, Samsun
[4]Ondokuz Mayıs Üniversitesi Tıp Fakültesi Biyokimya Ana Bilim Dalı, Samsun

GİRİŞ VE AMAÇ:IL1R/Toll-like reseptör (TLR) ailesinin bir üyesi olan serumda çözünür tümörijenite 2 proteini (sST2), interlökin-33'ün (IL-33) proinflamatuar ve pro-fibrojenik etkilerini baskılayan bir tuzak reseptördür. sST2'nin COVID-19 enfeksiyonundaki rolü hakkında mevcut bilgiler kısıtlıdır, Bu nedenle bu çalışma, serum sST2 düzeylerinin SARS-CoV-2 enfeksiyonu tanısı ve akut hastalığın seyrindeki rolünü araştırmak amacı ile planlandı.
YÖNTEM:Bu çalışmaya Kasım 2020-Nisan 2021 tarihleri arasında hastanemiz acil servis, göğüs hastalıkları veya pandemi polikliniğine başvuran, COVID-19 şüphesi olan ve gerçek zamanlı polimeraz zincir reaksiyonu (RT-PCR) testi ile tanılar doğrulanan hastalar dahil edildi. Kontrol grubu olarak da COVID-19 geçirmeyen kronik hastalığı olmayan gönüllü kişiler alındı.
Hastaların demografik, klinik ve laboratuvar verileri ve hastaların göğüs BT görüntüleri kaydedildi.
BULGULAR:COVID-19 tanılı 79 hasta ve COVID-19 öyküsü olmayan 46 sağlıklı hastadan alınan veriler değerlendirildi. sST2 seviyeleri
hasta grubunda sağlıklı kontrollere göre istatistiksel anlamlı olarak daha yüksekti ($p<0,001$).
Akciğer tutulumu olan ve olmayan hastalar arasında sST2 seviyesinde istatistiksel anlamlı fark izlenmedi.
Hastalar hayatta kalan ve hayatta kalamayan olarak kategorize edildiğinde, sST2 değerleri hayatta kalmayan grupta anlamlı olarak daha düşüktü. Bu bulgular
IL-33 yolağı ile ilişkili olan ve bazı fibrotik hastalıklarda biyobelirteç olarak kullanılan sST2'nin pulmoner fibroziste koruyucu rolü olduğunu düşündürmektedir
SONUÇ:Bu çalışma, sST2 düzeylerinin hastalığın evrelenmesine akciğer tutulumu ve şiddeti açısından katkıda bulunmadığını göstermiştir. Her şeye rağmen, sST2'nin mortalite ile negatif korelasyonu koruyucu rolünü desteklemektedir. COVID-19 tedavisinde bu yolakları hedeflemek
potansiyel faydalar sağlayabilir.

The correlation between the serum soluble ST2 levels and lung involvement and disease severity in COVID-19 patients

Tibel Tuna[1], Muhammet Uyanık[2], Leman Tomak[3], Yusuf Taha Güllü[1], Bahattin Avcı[4], Nurhan Köksal[1]
[1]Department of Pulmonary Medicine, Ondokuz Mayıs University, İstanbul, Turkey
[2]Department of Cardiology, Ondokuz Mayıs University, İstanbul, Turkey
[3]Department of Biostatistics, Faculty of Medicine, Ondokuzmayis University, Samsun, Turkey
[4]Department of Biochemistry, Faculty of Medicine, Ondokuzmayis University, Samsun, Turkey

BACKGROUND AND AIM:Serum soluble tumorigenicity 2 protein (sST2), a member of the IL1R/Toll-like receptor (TLR) superfamily, is a decoy receptor that suppresses the proinflammatory and pro-fibrogenic effects of interleukin-33 (IL-33). Current knowledge
about the role of sST2 in COVID-19 infection is restricted, thus this study aimed to investigate the role of serum sST2 levels in diagnosis and the course of severe acute respiratory syndrome coronavirus 2 (SARS-CoV-2) infection.
METHODS:Patients who admitted to emergency, pulmonology or pandemic outpatient departments of our tertiary hospital with the suspicion of COVID-19 and whose diagnoses were confirmed with real-time polymerase chain reaction (RT-PCR) test between November 2020-April 2021 were enrolled in the study. Patients in the control group randomly selected among voluntary people with no history of COVID-19 and with no known chronic diseases. The demographical, clinical, and laboratory data and

the chest CT images of the patients were recorded.
RESULTS:The data from 79 patients with COVID-19 diagnosis and 46 healthy volunteers with no history of COVID-19 were evaluated. sST2 levels were statistically higher in the patient group compared to the healthy controls ($p<0.001$). sST2 was not significantly higher in patients with lung involvement compared to patients without lung involvement. When patients are categorized as surviving and non-surviving, sST2 values were significantly lower in non-surviving group. sST2, which is associated with IL-33 pathway and used as a biomarker in certain fibrotic diseases, is considered to have a preventive role in pulmonary fibrosis.
CONCLUSIONS:This study showed that sST2 levels did not contribute to the staging of COVID-19 patients regarding lung involvement and disease severity. Nonetheless, sST2's negative correlation with mortality supports its protective role. Targeting these pathways may provide potential benefits in the treatment of COVID-19.

Hasta akış şeması
Patient Flow Diagram

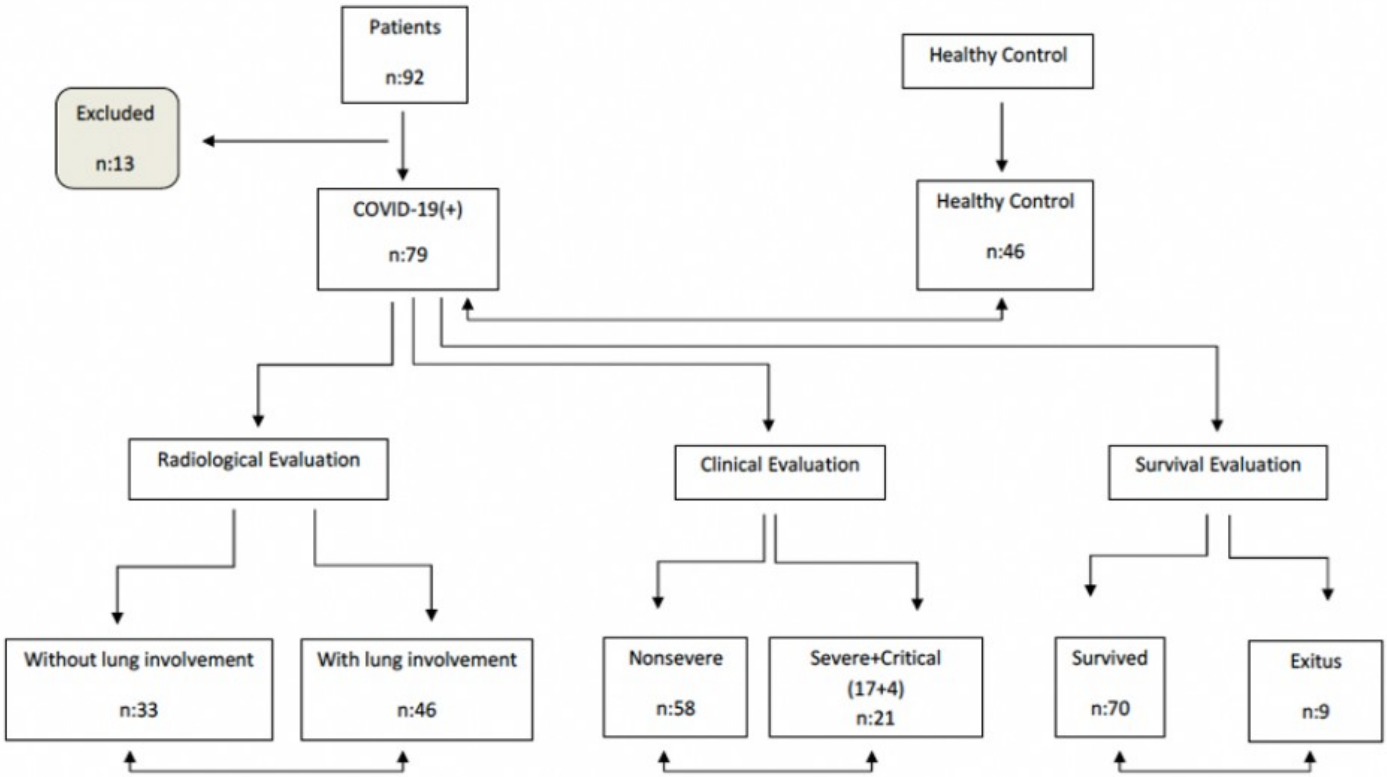

SS-097

"Kombine pulmoner fibrozis ve amfizem" (KPFA) olan ve olmayan Amfizematöz KOAH hastalarının karşılaştırılması

Muzaffer Onur Turan[1], Şebnem Karasu[2], Ceyda Anar[1], Bünyamin Sertoğullarından[1]
[1]İzmir Katip Çelebi Üniversitesi Atatürk EAH, Göğüs hastalıkları Anabilim dalı, İzmir
[2]İzmir Katip Çelebi Üniversitesi Atatürk EAH, Radyoloji Anabilim dalı, İzmir

GİRİŞ VE AMAÇ:Kronik obstruktif akciğer hastalığı (KOAH) ve idiyopatik pulmoner fibrozis (İPF) birbirlerinden farklı iki hastalık olmasına rağmen, sigara ve ileri yaş gibi ortak risk faktörlerinden dolayı aynı hasta grubunda bir arada da görülebilmektedir. Hem üst akciğer alanlarında amfizemi, hem de İPF'nin radyolojik bulguları olan hastalarda farklı bir klinik seyir olabileceği düşünülerek bu hastalarda "Kombine pulmoner fibrozis ve amfizem" (KPFA) tanımlaması kullanılmaktadır. Çalışmamızda, KPFA varlığı tespit edilen ve edilmeyen amfizematöz KOAH hastalarının karşılaştırılması amaçlanmıştır.
YÖNTEM:KOAH tanısı olan 246 hasta geçmişe dönük olarak tarandı. Toraks bilgisayarlı tomografisi (BT) mevcut 183 hastanın 104'ünde amfizem ile uyumlu radyolojik görünüm saptandı. Amfizem mevcut KOAH hastalarının toraks BT'leri radyoloji bölümü tarafından İPF'nin akciğer tutulumu açısından incelendi. KPFA saptanan ve saptanmayan amfizem hastaları klinik, radyolojik özellikler ve solunum rezervi açısından karşılaştırıldı.
BULGULAR:Amfizemli 104 hastadan 15'inde (%14.4) "usual interstisyel pnömoni" (UIP) paterni (11 kesin, 4 olası UIP) tespit edildi. Ortalama yaş, mMRC, CAT, FVC değerleri açısından iki grup arasında anlamlı fark yoktu (sırasıyla p= 0.340, 0.573, 0.426 ve 0.171). KPFA'lı hastalarda ortalama FEV1 değeri (FEV1: 1.82 lt - %72.1), sadece amfizemli hastalara göre (FEV1: 1.37 lt - %51.7) anlamlı olarak daha yüksek bulundu (sırasıyla p<0.001 ve p=0.006). Ortalama DLCO değeri ise KPFA hastalarında daha düşüktü (%56.3 vs. %64.7, p=0.104).
SONUÇ:Amfizem hastalarında KPFA varlığı yüksek oranda saptanmıştır. Bu nedenle amfizem açısından takip edilen KOAH hastalarında toraks BT görüntüleri incelenirken UIP açısından da değerlendirilmesi, KPFA varlığının tespiti açısından anlamlı olacaktır. Amfizematöz KOAH hastalarında DLCO değerinin beklenenden düşük olması UIP gelişimi açısından klinisyenin göz önünde bulundurabileceği bir belirteç olabilir.

Comparison of emphysematous COPD patients with or without Combined Pulmonary Fibrosis and Emphysema (CPFE)

Muzaffer Onur Turan[1], Şebnem Karasu[2], Ceyda Anar[1], Bünyamin Sertoğullarından[1]
[1]Izmir Katip Celebi University Atatürk Research and Training Hospital, Chest Diseases Department, İzmir-TURKEY
[2]Izmir Katip Celebi University Atatürk Research and Training Hospital, Radiodiagnostics Department, İzmir-TURKEY

BACKGROUND AND AIM:Although chronic obstructive pulmonary disease (COPD) and idiopathic pulmonary fibrosis (IPF) are two different diseases, they can be seen together in the same patient group due to common risk factors such as smoking and advanced age. The definition of "Combined pulmonary fibrosis and emphysema" (CPFE) terminology was used in patients with both emphysema in the upper lung areas and radiological findings of IPF, as it may have a different clinical course. In our study, we aimed to compare emphysematous COPD patients with and without CPFE.
METHODS:There were 246 patients with the diagnosis of COPD, who were retrospectively screened. A radiological appearance compatible with emphysema was detected in 104 of 183 patients with thorax computed tomography (CT). Thoracic CT scans of COPD patients with emphysema were examined by the radiology department for lung involvement of IPF. COPD patients having emphysema fenotype were compared in terms of clinical, radiological features and respiratory reserve according to the presence of CPFE.
RESULTS:"Usual interstitial pneumonia" (UIP) pattern (11 definite, 4 probable UIP) was detected in 15 (14.4%) of 104 patients with emphysema. There was no significant difference between two groups (having CPFE or not) in terms of mean age, mMRC, CAT, and FVC values (p= 0.340, 0.573, 0.426 and 0.171, respectively). The mean FEV1 value in patients with CPFE (FEV1: 1.82 lt - 72.1%) was found to be significantly higher than in patients with only emphysema (FEV1: 1.37 lt - 51.7%) (p<0.001 and p=0.006, respectively). The mean DLCO value was lower in CPFE patients (56.3% vs. 64.7%, p=0.104).
CONCLUSIONS:The presence of CPFE has been detected at a high rate in emphysema patients. Therefore, when examining thorax CT images in COPD patients followed up for emphysema, evaluation for UIP will be meaningful in terms of detecting the presence of CPFE. Presence of lower DLCO value than expected in emphysematous COPD patients may be a sign for the development of UIP for the clinicians.

SS-098

Akciğer kanseri nedeni ile lobektomi yapılan hastalarda platelet lenfosit oranının nüks ve sağkalım ile ilişkisi

Bahar Ağaoğlu Şanlı[1], Barış Gülmez[2], Yunus Türk[1], Serkan Yazgan[1], Ahmet Üçvet[1]
[1]SBÜ Dr Suat Seren Göğüs Hastalıkları ve Cerrahisi
[2]Van Bölge Eğitim Araştırma Hastanesi

GİRİŞ VE AMAÇ:Bu çalışmada kliniğimizde erken evre KHDAK nedeni ile opere olan hastalarda Platelet Lenfosit Oranının (PLR), sağkalım, nüks ve mortalite gibi sonuçlara etkisinin araştırılması amaçlanmıştır. Ayrıca inflamasyon tabanlı ve minimal invaziv prognostik bir gösterge olan Glasgow prognostik skoru (GPS)'un erken evre akciğer kanserinde nüks ve mortaliteyi öngörebilme gücünü saptamayı amaçladık.
YÖNTEM:Kliniğimizde Ocak 2010 ile Ocak 2020 yılları arasında KHDAK nedeni ile opere olan hastalar retrospektif olarak incelendi. Çalışmaya skuamöz hücreli karsinom ve adenokarsinom tanısı alan, lenf bezi tutulumu olmayan T1 ve T2 olgular dahil edildi. Hastaların albümin, CRP, preoperatif PLR ve postoperatif 5. gün PLR değerleri belirlendi. Bu değerlerin ve platelet lenfosit oranındaki değişimlerin postoperatif nüks ve sağkalıma etkisi araştırıldı. Postoperatif erken dönem glaskow skoru ile sağkalım ilişkisi analiz edildi.
BULGULAR:Çalışmaya yaş ortalaması 61.4±8.7 (39.0-84.0) 201 (%80.4), erkek ve 49 (%19.6) kadın toplam 250 hasta dahil edildi. Hastaların preoperatif PLR değeri ile nüks durumunun ilişkisi (p=0.005); postoperatif PLR ile nüks durumunun ilişkisi(p=0.011) istatistiksel olarak anlamlı bulunmuştur. ROC analizleri sonucunda preoperatif PLR için cut-off değer 1.05 (%67.8 sensitif, %66.2 spesifik), postoperatif PLR için cut-off değer 1.27 (%71.4 sensitif,%58.1 spesifik) olarak hesaplanmıştır. 28(%11,2) hastada nüks gelişmiş, 222(%88,8) hastada nüks gözlenmemiştir. 199(%79,6) hastada metastaz saptanmamış, 51 (%21.4) hastada metastaz saptanmıştır. Nüks ve metastaz gelişen hastalarda sağkalım olumsuz etkilenmiş ve istatistiksel olarak anlamlı bulunmuştur.(p değerleri sırası ile 0.001 ve <0,001)(Tablo 1). Çalışmadaki hastalarda Glasgow prognostik skoru ile sağkalım ilişkisi (p=0.005) istatistiksel olarak anlamlı bulunmuştur. (Tablo -2)
SONUÇ:İnflamasyon göstergesi kabul edilen ve hem ucuz hem de kolay hesaplanabilir bir oran olan platelet lenfosit oranı ve Glasgow prognostik skoru nüksü ve metastazı ön görmede anlamlı bulunmuştur. Sağ kalımı öngörmek amacıyla; preoperatif dönemde laboratuvar testleri arasında yer alması için geniş hasta serilerini içeren kapsamlı çalışmalara ihtiyaç vardır.

Tablo-1 ve 2

Tablo-1

	AUC	95%CI	P value	Cut-off	Sensitivity	Specificity
Pre-op PRL	0.664	0.566-0.761	**0.005**	1.05	67.8%	66.2%
Post-op PRL	0.647	0.551-0.744	**0.011**	1.27	71.4%	58.1%
fark PRL	0.501	0.397-0.604	0.988	-	-	-

Tablo-2

Glasgow prognostik skor			**0.005**
Iyi	103.4	(93.8-113.0)	
Orta	91.8	(72.9-110.7)	
Kötü	50.0	(7.7-92.3)	

SS-099

Küçük Hücreli Akciğer Kanserinde Tek Merkez Cerrahi Deneyimimiz

Gökhan Kocaman, Yusuf Kahya, Mustafa Bülent Yenigün, Cabir Yüksel, Serkan Enön, Ayten Kayı Cangır
Ankara Üniversitesi Tıp Fakültesi, Göğüs Cerrahisi Anabilim Dalı, Ankara

GİRİŞ VE AMAÇ:Akciğer kanserlerinin yaklaşık %14'ünü küçük hücreli akciğer kanseri (KHAK) oluşturur. En agresif akciğer kanseri tipi olup neredeyse tamamı sigara ile ilişkilidir. Kadın/erkek görülme oranı eşit olup, Avrupa'da yeni vaka sıklığı 1-5/10.000 kişidir. Kemoterapi ve radyoterapiye başlangıç yanıtı iyi olmasına rağmen, erken direnç gelişmektedir. 5 yıllık genel sağkalım <%10'dur. Genellikle büyük hiler kitle ve bulky mediastinal lenf bezleri ile tanı konur. Çok nadiren periferik soliter pulmoner nodül şeklinde görülür. 2015 WHO sınıflamasına 2 tipi vardır. KHAK ve kombine KHAK (KHAK+ yassı hc'li / adenokarsinom / pleomorfik / büyük hücreli). Yaklaşık %66'sında tanı anında hematojen metastaz bulunur. Klinik T1-2N0 hastalarda cerrahi tedavi önerilmektedir. Biz de kendi kliniğimizde cerrahi tedavi uyguladığımız KHAK hasta serimizi sunmak istedik.
YÖNTEM:Kliniğimizde akciğer kanseri nedeniyle opere edilen hastalar geri dönük tarandığında 2007-2022 yıllarında opere edilen 1700 civarındaki akciğer kanseri hastasından 13(%0.7) hastanın KHAK tanısı aldığını tespit ettik. Bu hastaların yaş, cinsiyet, uygulanan cerrahi tedavi tipi, patolojik tanıları, patolojik evreleri, adjuvan tedavileri ve sağkalım durumları kaydedildi.
BULGULAR:13 hastanın, 2'si kadın (%15.3), yaş ortalaması 67 idi. 3 (%23) hastaya pnömonektomi, 7(%54) hastaya lobektomi 2 (%15) hastaya segmentektomi, 1 (%8) hastaya wedge rezeksiyon uygulanmıştı. 5 (%38) hastada kombine tip KHAK tespit edildi. 5 (%38.5) hasta Evre I, 5 (%38.5) hasta Evre II, 3 (%23) hasta Evre III olarak sınıflandırıldı. 3 hastanın adjuvan tedavi bilgilerine ulaşılamadı. 1 hasta adjuvan tedaviyi reddedmiş, 1 hasta ise değerlendirme aşamasında. Bunların dışındaki 7 hastaya kemoterapi, 1 hastaya kemoradyoterapi verilmiş. 2 hastaya ise profilaktik kraniyal ışınlama uygulanmış.
Sağkalım verilerine ulaşılan 9 hasta için medyan sağkalım 27 ay, beş yıllık genel sağkalım oranı ise %50 olarak hesaplandı.
SONUÇ:Hasta sayısının az olması nedeniyle ileri istatistiksel analizler yapılamamış olsa da bu vaka serisinde elde edilen sağkalım oranları genel literatür bilgileri ile uyumludur. Bu sonuçlara dayanarak iyi seçilmiş erken evre (klinik T1-2N0M0) KHAK hastalarında multidisipliner yaklaşımla cerrahi rezeksiyon uygulanarak başarılı sonuçlar almak mümkündür.

SS-100

Akciğer kanserli hastaların seyrinde plevral sıvının etkisi

Nicat Ağayev[1], Güntülü Ak[2], Selma Metintaş[3], Muzaffer Metintaş[2]
[1]Eskişehir Osmangazi Üniversitesi, Tıp Fakültesi Göğüs Hastalıkları AD, Eskişehir
[2]Eskişehir Osmangazi Üniversitesi Akciğer ve Plevra Kanserleri Uygulama ve Araştırma Merkezi, Tıp Fakültesi Göğüs Hastalıkları AD, Eskişehir
[3]Eskişehir Osmangazi Üniversitesi Akciğer ve Plevra Kanserleri Uygulama ve Araştırma Merkezi, Tıp Fakültesi Halk Sağlığı AD, Eskişehir

GİRİŞ VE AMAÇ:Akciğer kanserli hastalarda tanı ve takipte saptanan plevral sıvıların sıklığı, nedenleri, klinik bulgular ve prognozla ilişkisini araştıran çalışma sayısı azdır. Bu tez çalışmasında, üç yıllık bir sürede kliniğimizde tanı konulan, tedavi ve takip edilen akciğer kanserli hastalarda, herhangi bir aşamada tespit edilen plevral sıvıların sıklığı, nedensel dağılımları, demografik, klinik, laboratuvar, görüntüleme bulguları ve sağ kalım üzerine etkilerinin değerlendirilmesi amaçlanmıştır.
YÖNTEM:Çalışmaya 1 Ocak 2014 ile 31 Aralık 2016 tarihleri arasında tanı alan 895 akciğer kanserli hasta dahil edildi. Hastaların demografik, klinik ve prognoz verileri ile tanı veya takipte plevral sıvı saptanma durumu ve nedenleri kaydedildi.
BULGULAR:Hastaların %32.1 (287/895)'inde tanıda, %27.6 (247/895)'sında ise sadece takipte plevral sıvı gelişti. Tanı sırasında malign plevral sıvı oranı (%47.7), takipte ise benign sıvı oranı (%45.4) daha fazlaydı (X2=59.008; p<0.001). Plevral sıvı gelişen hastalarda sağ kalım süresi malign plevral sıvısı olanlarda 8 ay, plevral sıvı nedeni bilinmeyenlerde 10 ay, benign plevral sıvısı olanlarda ise 19 aydı (Log-rank=50.583; p<0.001). En kötü sağ kalım tanıda malign plevral sıvısı olan hastalarda, en iyi sağ kalım ise takipte benign plevral sıvısı olanlarda idi. Çok değişkenli Cox regresyon analizi ile küçük hücreli akciğer kanseri ve diğer alt tiplerin skuamöz hücreli karsinoma göre (sırasıyla p<0.001 ve p=0.002), ECOG ≥ 1'in 0'a göre (p=0.001), herhangi bir antitümöral tedavi almayanların alanlara göre (tümü için p<0.001) ve tanıda malign plevral sıvısı olanların diğerlerine göre (p=0.028) kötü şans değerinin daha yüksek olduğu saptandı.
SONUÇ:Sonuç olarak; plevral sıvı akciğer kanserli hastalarda sık karşılaşılan ve sonuçlara etki etmesi nedeniyle dikkate alınması gereken önemli bir klinik sorundur.

The effect of pleural effusion on the course of patients with lung cancer

Nicat Ağayev[1], Güntülü Ak[2], Selma Metintaş[3], Muzaffer Metintaş[2]
[1]Eskisehir Osmangazi University, Medical Faculty, Department of Chest Disease, Eskisehir
[2]Eskisehir Osmangazi University, Lung and Pleural Cancers Research and Clinical Center, Medical Faculty, Department of Chest Disease,Eskisehir
[3]Eskisehir Osmangazi University, Lung and Pleural Cancers Research and Clinical Center, Medical Faculty, Department of Public Health, Eskisehir

BACKGROUND AND AIM:There are few studies addressing the frequency, causes, clinical findings, and prognosis of pleural effusions detected during diagnosis and follow-up of patients with lung cancer. The aim of this thesis was to investigate the frequency, the causal distribution, the demographic, clinical, laboratory, and imaging findings of pleural effusions detected at any time point, and their impact on survival of patients with lung cancer diagnosed over a three-year period, treated, and followed up in our clinic.
METHODS:A total of 895 lung cancer patients diagnosed between January 1, 2014, and December 31, 2016, were included in the study. Patient demographic, clinical, and prognostic data, the status and causes of pleural effusion at the time of diagnosis or follow-up were collected.
RESULTS:Pleural effusion developed in 32.1% (287/895) of the patients at diagnosis and 27.6% (247/895) only during follow-up. The rate of malignant pleural effusions at diagnosis (47.7%) and the rate of benign effusions at follow-up (45.3%) was higher (X2=59.008; p < 0.001). Survival time in patients with malignant pleural effusion, effusion of unknown origin, and benign pleural effusion was 8, 10, and 19 months, respectively (log-rank=50.583; p < 0.001). Patients with malignant pleural effusion at diagnosis survived the worst, whereas patients with benign pleural effusion at follow-up survived the best. Multivariate Cox regression analysis showed that small cell lung cancer and other subtypes had a higher hazard ratio than squamous cell carcinoma (p < 0.001 and p=0.002), ECOG ≥ 1 had a higher hazard ratio than ECOG=0 (p=0,001), patients who did not receive antitumor therapy had a higher hazard ratio than those who did (p < 0.001 for all), and those with malignant pleural effusion at diagnosis had a higher hazard ratio than others (p=0.028).
CONCLUSIONS:In conclusion; pleural effusion is a serious clinical problem that is frequently encountered in patients with lung cancer and should be considered as it affects outcomes.

SS-101

Akciğer Kanseri ve Şiddetli Akut Solunum Sendromu Coronavirüs 2 Enfeksiyonu: Hastaların Aşı Durumunun Covid-19 Hastalığının Şiddeti Üzerine Etkisi

Nazan Erbaş Kanat, Suna Kavurgacı, Ezgi Gürel Akan, Yasemin Söyler, Ülkü Yılmaz
SBÜ Ankara Atatürk Sanatoryum EAH

GİRİŞ VE AMAÇ:Kanser tedavisi gören hastalar arasında akciğer kanserli hastaların Covid-19'a yakalanma insidansı ve bu hastalar Covid-19'a yakalandıklarında mortalite diğer kanser hastalarına kıyasla en yüksektir. Akciğer kanseri ve Covid-19 aşılarına yönelik yapılan çalışmaların hemen hepsinde aşı sonrası antikor düzeyi ile yanıt değerlendirilmesi yapıldığı görülmüştür. Covid-19 ve akciğer kanseri birlikteliğinde hastaların aşılama durumunun hastalığın seyri üzerindeki etkisini incelemeyi amaçladık.
YÖNTEM:Çalışmamızda, akciğer kanseri tanısı bulunan ve Mart 2020 -Ağustos 2022 arasında Covid-19 tanısı almış olan 104 hastadan Covid-19 aşı verilerine ulaşılabilen 49'u erkek (%83), 10'u kadın (%17) toplam 59 olgu retrospektif incelendi.Hastaların demografik özellikleri, aşı durumları (hangi aşı: Sinovac-CoronaVac, Pfizer BioNTech, kaç doz),son aşıdan sonra Covid-19 enfeksiyonuna yakalanma süreleri, Covid-19' bağlı hastane yatış durumları, yatış gün sayısı, COVID-19'a bağlı mortalite durumları, akciğer kanseri patolojik alt tipi kaydedildi. Hastalar Sinovac, BioNTech, Sinovac+BioNTech, aşısız olarak gruplandırıldı. Son aşıdan sonra Covid-19'a yakalanma süreleri ve yatış gün sayıları arasındaki ilişki Kruskal-Wallis testi ile irdelendi. İstatistiksel anlamlılık için $p<0.05$ kabul edildi.
BULGULAR:104 hastanın 45'i (%43.3) Covid-19'a bağlı yaşamını yitirdiğinden aşı verilerine ulaşılamadı.Verilerine ulaşılabilen 59 hastanın ortalama yaşı 63.7 ± 9.1 ve % 62.7'sinde KOAH mevcut idi. Olguların 43'ünde (%72.9) KHDAK tespit edildi. Bu hastaların 20'sinde (%46.5) alt tip skuamöz hücreli akciğer kanseri idi.Hastaların %83'ü (n=49) Covid-19'a yakalandığında aşılı idi. Aşılıların ise %28.8'i (n=17) sadece Sinovac, %28.8'i (n=17) Sinovac+BioNTech, %25.4'ü (n=15) ise sadece BioNTech ile aşılanmıştı. Sadece Sinovac ile aşılanmış olan hastaların %47'si, sadece BioNTech olanların ise %20'si,her iki aşı aşılanmış hastalardan ise %17.6'sı 2 doz üzeri aşılı idi. Tüm hastaların %72.9'u Covid-19 enfeksiyonları sırasında hastaneye yattı ve ortalama yatış gün sayısı 5.5 gündü ve gruplar arasında istatistiksel anlamlı fark tespit edilmedi ($p=0.94$). Son aşıdan sonra Covid-19'a yakalanma ortalama gün sayısı 221,5 ± 130,2 idi ve gruplar arasında süre benzerdi ($p=0.42$).
SONUÇ:Akciğer kanserli hastalarda Covid-19'a yakalandıklarında mortalite yüksek olup hastane yatışı gerektiren enfeksiyon durumunda yatış gün sayısı aşı doz ve alt tipleri grupları ile aşısız grupta benzer görünmektedir. Covid-19'a karşı aşılanmış akciğer kanserli hastaların son aşıdan sonra enfeksiyona yakalanma süreleri benzerdir. Akciğer kanserli birçok hastanın, SARS-CoV-2 enfeksiyonuna veya aşılarına karşı bağışıklık tepkisini etkileyebilecek bağışıklık baskılayıcı kanser tedavileri aldığı göz önüne alındığında, öncelikli koruyucu ve tedavi edici stratejiler geliştirilmesi gerekmektedir.

Covid-19 aşı durumlarına bağlı mortalite, aşı sonrası enfeksiyona yakalanma süresi ve hospitalizasyon süresi arasındaki ilişki

	MORTALİTE		HASTANE YATIŞI		AŞI SONRASI COVİD (+) * (GÜN)	HOSPİTALİZAYON SÜRESİ ** (GÜN)
	EX	SAĞ	YOK	VAR		
SİNOVAC (N=17)	3	14	4	13	210 (37 – 540)	4.5 (3 – 100)
BİONTECH (N=15)	1	14	4	11	240 (58 – 510)	7 (5 – 14)
SİNOVAC+BİONTECH (N=17)	2	15	6	11	180 (4 – 360)	4 (2 – 15)
AŞISIZ (N=10)	1	9	2	8	-	6 (1 – 50)
TÜM HASTALAR	7	49	16	43	221,5 ± 130,2	5.5 (1 – 100)

* p=0.42, ** p=0.94 (Kruskal-Wallis testi)

Son Aşıdan Sonra Covid-19' ayakalanma süreleri

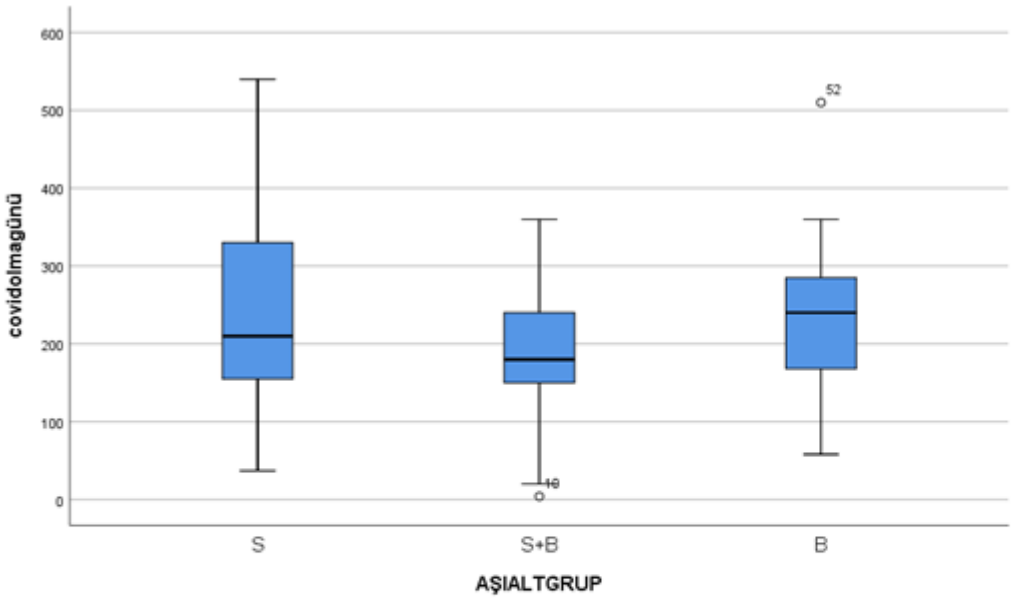
600
500
400
300
200
100
0
covidolmagünü
52
10
S
S+B
B
AŞIALTGRUP

SS-102

Timoma Alt Tipleri Ve Pet Bt Fdg Tutulumu Arasındaki İlişki

Bahar Ağaoğlu Şanlı[1], Barış Gülmez[2], Elif Duman[1], Serkan Yazgan[1], Ahmet Üçvet[1], Kenan Can Ceylan[1], Şeyda Örs Kaya[1]

[1]SBÜ İzmir Dr. Suat Seren Göğüs Hastalıkları ve Cerrahisi Hastanesi

[2]Van Bölge Eğitim Ve Araştırma Hastanesi

GİRİŞ VE AMAÇ:Bu çalışmada Timoma nedeni ile opere edilen hastaların alt tiplerine göre Preoperatif Pet Bt deki SUV Max değerleri ve sağkalıma etkisinin araştırılması amaçlanmıştır.
YÖNTEM:Ocak 2010 ile Ocak 2022 yılları arasında Timoma nedeni ile opere edilen ve preoperatif dönemde Pet BT ile tetkik edilen 45 hasta çalışmaya dahil edildi. Opere edilen 45 hastanın patolojik alt tiplendirmesi ile Pet Bt deki Suv max değerleri arasındaki ilişki değerlendirildi.
BULGULAR:: Olguların 18'i kadın (%40), 27'si erkek (60), ortalama yaş 54.5 (23-73) idi. 18 hasta median sternotomi ile, 5 hasta Vats ile 2 hasta ise sağ torakotomi ile opere edilmiştir. Alt tip değerlendirilmesi sonucunda Tip A 10 hasta (22.2), Tip AB 5 hasta (11.1), Tip B1 10 hasta(22.2), Tip B2 8 hasta (17.8), Tip B3 12 hasta (26.7) tespit edilmiştir. Timoma A ve AB Grup 1, Timoma B1, B2, B3 ise Grup 2 olarak değerlendirilmiştir. Hastaların Pet Bt 'de Suv max değeri ortalama 5.7 (1.2 - 15.7) idi. Gruplar arasında değerlendirildiğinde Grup 1 Suv max değeri 3.3 (1.9 -12.2), Grup 2 de ise Suv Max değeri 5.7 (1.2 – 15.7) olarak saptandı (p: 0,013) (Tablo 1). Postoperatif erken dönem mortalite iki grupta da görülmedi. Hastaların takip süresi 51.8 (0.6 – 147.8) ay idi. Gup 1 de 2 (13.3), grup 2 de 8 (26.8) hastada mortalite görüldü (p: 0,456).: PET SUV max değerinin mortaliteyi öngörme gücü (ROC analizine göre) anlamlı saptanmıştır (p: 0,048) (Resim 1).
SONUÇ:Timoma hastalarında Pet Bt Suv max değeri hastaların alt tiplendirilmesinde ve mortaliteyi ön görmede anlamlı bulunduğu gözlenmiştir. Pet Bt, Timoma hastalarında preoperatif dönemde tercih edilmesi gereken görüntüleme yöntemidir.

Resim 1

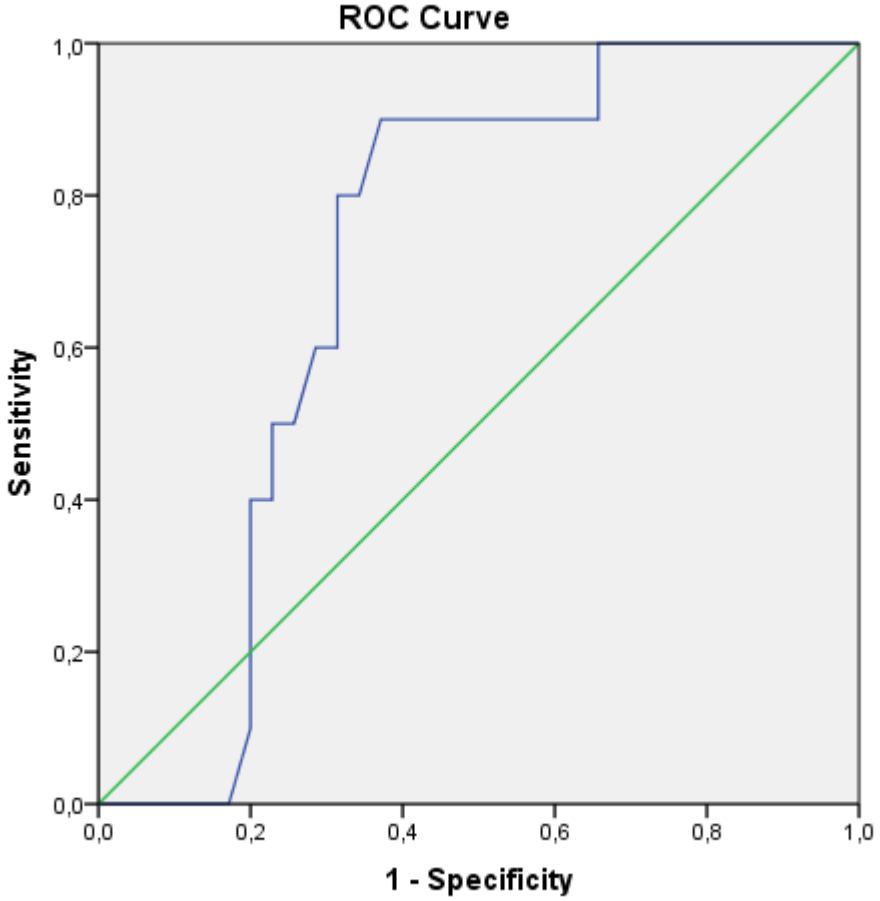

Bulguların en sonunda resim yerleştirilecek

Tablo 1

	AUC	95% CI	P value	Cut-off	Sensitivity	Specificity
Suvmax	0.707	0.555-0.859	**0.048**	5.65	80.0%	68.6%

Grup 2 de ise Suv Max değeri 5.7 (1.2 – 15.7) olarak saptandı (p: 0,013) (Tablo 1) olarak eklenecek

SS-103

OSAS'da Kardiyovasküler Hastalıkları Öngörmede NoSAS Skorunun Önemi

Handan İnönü Köseoğlu[1], Ahmet Cemal Pazarlı[1], Asiye Kanbay[2], Halil İbrahim Yakar[1], Gökhan Aykun[1], Osman Demir[3]

[1]Tokat Gaziosmanpaşa Üniversitesi, Göğüs Hastalıkları Anabilim Dalı, Tokat

[2]Medicana Ataşehir Hastanesi, İstanbul

[3]Tokat Gaziosmanpaşa Üniversitesi, Biyoistatistik Anabilim Dalı, Tokat

GİRİŞ VE AMAÇ:Obstrüktif Uyku Apne Sendromu (OSAS) yaygın görülen bir patolojidir. Dünyada 30-69 yaş arası erişkinlerde orta-ağır dereceli OSAS olgularının yaklaşık 425 milyon kişi olduğu tahmin edilmektedir. Ancak olguların büyük kısmına tanı konulamamakta ve tedavi verilememektedir. Bu duruma, hastalıkla ilgili farkındalığın az olmasının yanı sıra, tanı için kullanılan altın standart yöntem olan polisomnografi (PSG)'nin zaman alıcı, pahalı, teknik personel gerektirici, kompleks bir test olması ve uzun randevu süreleri neden olmaktadır. Bu nedenledir ki, OSAS şüphesi yüksek olguların belirlenmesine imkan veren tarama testlerinin kullanımı yaygınlaşmaktadır. Bu testler basit, ucuz, kolay uygulanabilir özelliktedir. Klinik, demografik, antropometrik özelliklere dayanan birçok test geliştirilmiştir. Son yıllarda yeni bir tarama aracı olarak geliştirilen NoSAS skoru (Şekil 1), popülasyon bazlı birçok araştırmayla valide edilmiş, STOP-BANG, Berlin, ESS anketleriyle benzer veya daha iyi performansa sahip olduğu gösterilmiştir. Bu çalışmada amacımız NoSAS'ın OSAS ağırlığı ile ilişkisini ve bu olgularda kardiyovasküler hastalık (KVH)'ları öngörmedeki etkinliğini araştırmaktır

YÖNTEM:Ocak 2014-Mart 2020 tarihleri arasında OSAS ön tanısıyla PSG yapılan vakalar retrospektif olarak incelenmiştir. Hastalara ait demografik veriler, antropometrik ölçümler, uyku özellikleri, ek hastalıkları, kullandığı ilaçlar, test öncesinde doldurulan anketlerden elde edilmiştir. Kalp yetmezliği, koroner arter hastalığı, hipertansiyon, aritmi veya serebrovasküler olay varlığı ''KVH'' olarak tanımlanmıştır. Onsekiz yaşından küçükler, daha önceden uykuda solunum bozukluğu tanısıyla tedavi uygulananlar, antropometrik/demografik/tıbbi verileri eksik olanlar, toplam uyku süresi <4 saat olanlar, OSAS dışı uyku hastalığı, eşlik eden hipoksemiyle seyreden akciğer hastalığı, aktif psikiyatrik hastalığı olanlar dahil edilmemiştir.

BULGULAR:Yaş ortalaması 49.21 ± 12.07, BKİ ortalaması 32.17±6.42 olan toplam 1514 (956 erkek, 558 kadın) olgu çalışmaya alınmıştır. 199 olguda OSAS tespit edilmezken, 391 olguda hafif, 342 olguda orta, 582 olguda ağır dereceli OSAS tespit edilmiştir. Hastalara ait klinik özellikler ve PSG bulguları Tablo 1'de sunulmuştur. PSG parametreleri ile NoSAS skoru arasındaki korelasyon incelendiğinde, minimum oksjien saturasyonu ile negatif yönde; AHİ, ODİ, desaturasyon % ile pozitif yönde anlamlı korelasyon tespit edilmiştir ($p<0.001$). Olgular kardiyometabolik hastalığı olan/olmayanlar şeklinde ikiye ayrıldığında, NoSAS skoru KVH, DM, HT, SVH olanlarda yüksek tespit edilmiştir (Tablo 2). ROC analizi ile NoSAS'ın kardiyometabolik hastalıklar için öngördürücü eşik değerleri hesaplanmıştır (Tablo 2, Şekil 2)

SONUÇ:NoSAS skoru, OSAS riskli yüksek hastaların yanı sıra, bu olgularda KVH'ları öngörmek için de belirleyicidir.

Şekil 1

	Puan
Boyun çevresi > 40 cm	4
BKİ	
25-30 kg/m^2	3
≥ 30 kg/m^2	5
Horlama	2
Yaş > 55	4
Cinsiyet: Erkek	2
NoSAS puanı 8 veya daha yüksekse, uykuda solunum bozukluğu olasılığı yüksektir	

NoSAS Skoru

Şekil 2

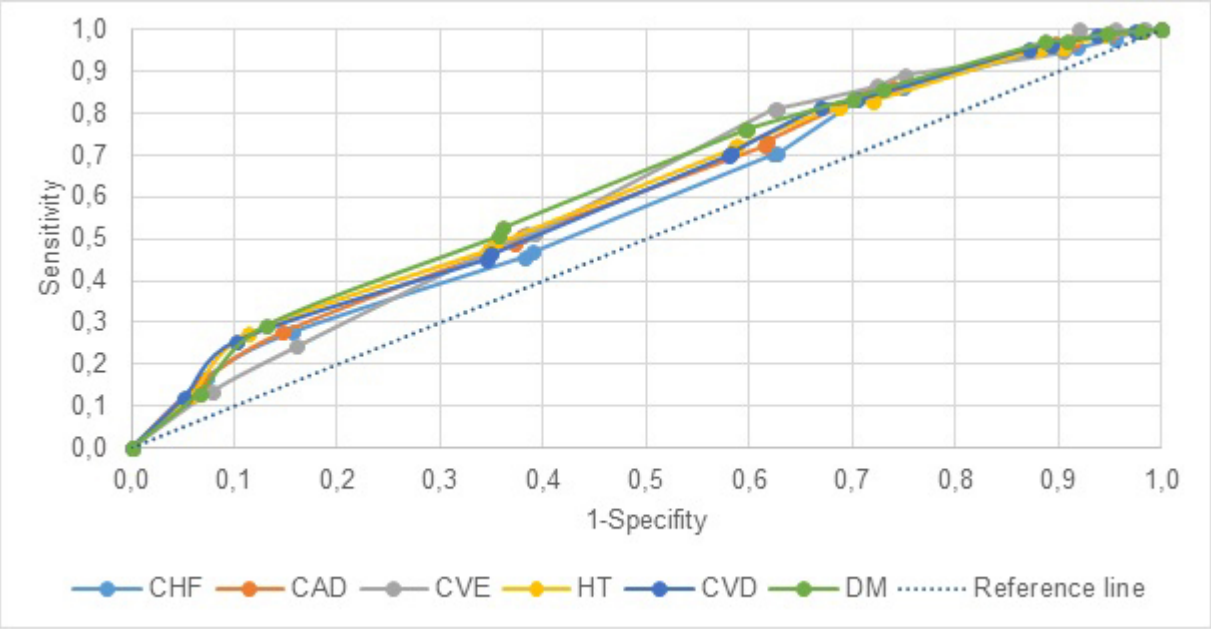

Kardiyometabolik hastalıkların varlığını gösteren NoSAS eşik değerleri ve ilgili ROC eğrileri

Tablo 1: Olguların klinik özellikleri ve PSG bulguları

	OSAS yok (n=199)	Hafif OSAS (n=391)	Orta OSAS (n=342)	Ağır OSAS (n=582)	p

Yaş	42.38±12.48 (a)	46.84±11.77 (b)	50.52±11.47 (c)	52.36±11.21 (d)	<0.001
Cinsiyet Erkek Kadın	87(43.7) (a) 112(56.3) (a)	242(61.9) (b) 149(38.1) (b)	221(64.6) (b) 121(35.4) (b)	406(69.8) (b) 176(30.2) (b)	<0.001
BKİ	28.46±5.39 (a)	31±5.91 (b)	31.98±5.89 (b)	34.32±6.58 (c)	<0.001
NoSAS	8.1±3.47 (a)	9.92±3.34 (b)	10.87±3.17 (c)	12.16±3.16 (d)	<0.001
KKY	1(0.5) (a)	11(2.8) (ab)	16(4.7) (b)	66(11.3) (c)	<0.001
KAH	8(4) (a)	22(5.6) (a)	42(12.3) (b)	112(19.2) (c)	<0.001
Aritmi	4(2) (a)	13(3.3) (a)	15(4.4) (a)	66(11.3) (b)	<0.001
SVH	1(0.5) (a)	1(0.3) (a)	3(0.9) (a)	32(5.5) (b)	<0.001
HT	22(11.1) (a)	81(20.8) (b)	122(35.7) (c)	253(43.5) (c)	<0.001
KVH	25(12.6) (a)	103(26.3) (b)	136(39.8) (c)	337(57.9) (d)	<0.001
DM	8(4) (a)	63(16.1) (b)	79(23.1) (bc)	154(26.5) (c)	<0.001
AHİ	2.24±1.4 (a)	9.18±2.84 (b)	20.55±3.8 (c)	56.75±21.65 (d)	<0.001
Uyku etkinliği	82.13±10.61	82.64±10.62	81.96±10.9	81.68±10.91	0.597
Minimum O2 saturasyonu	90.12±4.69 (a)	86.47±5.47 (b)	82.04±8.36 (c)	72.92±13.38 (d)	<0.001
Desaturasyon %	0.4±1.81 (a)	1.78±7.63 (a)	5.48±12.48 (c)	21.77±23.04 (d)	<0.001
ODİ	1.72±2.1 (a)	6.33±7.78 (b)	15.55±10.52 (c)	50.52±29.76 (d)	<0.001

Veriler frekans, yüzde veya ortalama ve standart sapma olarak gösterilmiştir. (abcd): Aynı satırda ortak harfler istatistiksel anlamsızlığı göstermektedir. BKİ: Beden Kitle İndeksi, KKY: Konjestif kalp yetmezliği, KAH: Koroner arter hastalığı, SVO: Serebrovasküler hastalık, HT: Hipertansiyon, KVH: Kardiyovasküler hastalık, DM: Diabetes mellitus, AHİ: Apne-hipopne indeksi, Desaturasyon %: Gece oksijen saturasyonunun <%90 geçtiği zaman dilimi, ODİ: Oksijen desaturasyon indeksi

Tablo 2: Kardiyovasküler hastalıklar için NoSAS ortalamaları ve eşik değerleri

		n (%)	NoSAS (Ort±SS)	p			
KKY	Yok Var	1420 (93.8) 94 (6.2)	10.68±3.52 11.83±3.47	0.002			
KAH	Yok Var	1330 (87.8) 184 (12.2)	10.59±3.52 11.95±3.37	<0.001			
Aritmi	Yok Var	1416 (93.5) 98 (6.5)	10.72±3.55 11.3±3.18	0.116			
SVH	Yok Var	1477 (97.6) 37 (2.4)	10.72±3.53 12.11±3.06	0.018			
HT	Yok Var	1035 (68.4) 478 (31.6)	10.3±3.49 11.73±3.41	<0.001			
KVH	Yok Var	913 (60.3) 601 (39.7)	10.19±3.52 11.62±3.37	<0.001			
DM	Yok Var	1210 (79.9) 304 (20.1)	10.43±3.52 12.03±3.27	<0.001			
NoSAS eşik değerleri							
	Cutoff	AUC (95% CI)	Se	Sp	PPD	NPD	p
KKY	≥ 8.5	0.58 (0.52-0.64)	0.85	0.28	0.07	0.97	0.007
KAH	≥ 9	0.60 (0.56-0.65)	0.84	0.29	0.08	0.96	<0.001
Aritmi	≥ 8	0.54 (0.48-0.60)	0.82	0.28	0.07	0.96	0.197

SVH	≥ 11	0.61 (0.52-0.69)	0.81	0.38	0.03	0.99	0.026
HT	≥ 14	0.61 (0.58-0.64)	0.89	0.27	0.53	0.73	<0.001
KVH	≥ 8.5	0.61 (0.58-0.64)	0.82	0.33	0.45	0.73	<0.001
DM	≥ 10	0.63 (0.59-0.66)	0.76	0.40	0.24	0.87	<0.001

AUC:Eğri altındaki alan; PPV:Pozitif tahmin değeri; NPV: Negatif tahmin değeri; Se: duyarlılık, Sp:özgüllük, KKY: Konjestif kalp yetmezliği, KAH: Koroner arter hastalığı, SVO: Serebrovasküler hastalık, HT: Hipertansiyon, KVH: Kardiyovasküler hastalık, DM: Diabetes mellitus

SS-104

BT Tabanlı Radiomics, Küçük Hücreli Dışı Akciğer Kanserinde PD-L1 Mutasyon Varlığını Belirlemede Noninvaziv Bir Biyobelirteç Olabilir Mi?

Yusuf Kahya[1], Kaan Orhan[2], Gökhan Kocaman[1], Esra Gümüştepe[3], Hilal Nalbant Özakıncı[4], Elif Berna Köksoy[5], Emre Utkan Büyükceran[6], Ayşegül Gürsoy Çoruh[6], Serap Akyürek[7], Serpil Dizbay Sak[4], Ayten Kayı Cangır[1]
[1]Ankara Üniversitesi Tıp Fakültesi, Göğüs Cerrahisi Anabilim Dalı, Ankara
[2]Ankara Üniversitesi Diş Hekimliği Fakültesi, Ağız, Diş ve Çene Radyolojisi Anabilim Dalı, Ankara
[3]Gülhane Eğitim ve Araştırma Hastanesi, Radyasyon Onkolojisi Anabilim Dalı, Ankara
[4]Ankara Üniversitesi Tıp Fakültesi, Tıbbı Patoloji Anabilim Dalı, Ankara
[5]Ankara Üniversitesi Tıp Fakültesi, İç Hastalıkları Anabilm Dalı, Tıbbı Onkoloji Bilim Dalı, Ankara
[6]Ankara Üniversitesi Tıp Fakültesi, Radyoloji Anabilim Dalı, Ankara
[7]Ankara Üniversitesi Tıp Fakültesi, Radyasyon Onkolojisi Anabilim Dalı, Ankara

GİRİŞ VE AMAÇ:PD-L1 (‘programmed cell death ligand 1') ekspresyonu gösteren küçük hücreli dışı akciğer kanser (KHDAK) hastalarının tedavisinde,immün kontrol noktalarını bloke eden monoklonal antikorların kullanımı akciğer kanserli hastalara umut ışığı olmuştur. Bu çalışmada, KHDAK’li hastalarda PD-L1 mutasyon durumunun tedavi öncesi dönemde tahmininde bilgisayarlı tomografi (BT) tabanlı radiomics performansının değerlendirmesi amaçlandı.
YÖNTEM:2012-2020 yılları arasında histolojik olarak KHDAK olduğu kanıtlanan ve tümor dokularından PD-L1 mutasyon analiz testi yapılmış olan 174 hasta içinden, kurumumuzda BT incelemesi olan ve lezyonu segmentasyona uygun olan 168 hasta çalışmaya dahil edildi. Hastalar 2 grup halinde tanımlandı; Grup 1=PD-L1 negatif (n=47), Grup 2=PD-L1 pozitif (n=121). Hastalar klinik ve radyolojik özelliklerin dengeli dağılımına göre ve rastgele olacak şekilde 2:8 oranında doğrulama seti ve eğitim setine dahil edildi. Radcloud platformu üzerinde BT görüntülerinden toplam 1409 nicel görüntüleme özelliği elde edildi. Variance threshold, Select K best ve Lasso algoritmaları ile sırasıyla 471, 248 ve 9 görüntü özelliği seçildi. Radiomics modeller oluşturmak için makine öğrenim algoritmaları kullanıldı. Farklı veri ve yöntemler arasındaki radiomics performansının değerlendirilmesi için ROC eğrisi analizi uygulandı.
BULGULAR:Eğitim ve test setlerinde Grup 1 ve Grup 2 için en iyi makine öğrenim algoritması RandomForest (RF) olarak saptandı. RF için ROC analiz sonuçları: eğitim setlerinde Grup 1 ve Grup 2’de AUC=0,99, 95%CI=0,97-1,00; duyarlılık 0,98, özgüllük 0,99 (Resim 1); test setlerinde Grup 1 için AUC=0,70, 95%CI=0,53-0,87; duyarlılık 0,64, özgüllük 0,67, Grup 2 için AUC=0,70, 95%CI=0,53-0,87; duyarlılık 0,67, özgüllük 0,64) (Resim 2).
SONUÇ:Bu çalışmada, tümörün PD-L1 mutasyon durumunun radiomics modelleme ile %70 oranında tahmin edilebildiği gösterilmiştir. Biyopsinin yetersiz veya teknik olarak mümkün olmadığı hastalarda PD-L1 mutasyon durumunu saptamak için radiomics hızlı, non-invaziv ve maliyet etkin bir seçenek olabilir. İlerleyen yıllarda radiomics alanındaki gelişmeler ile KHDAK'nin moleküler alt gruplarının belirlenmesi mümkün olabilir.

Resim 1

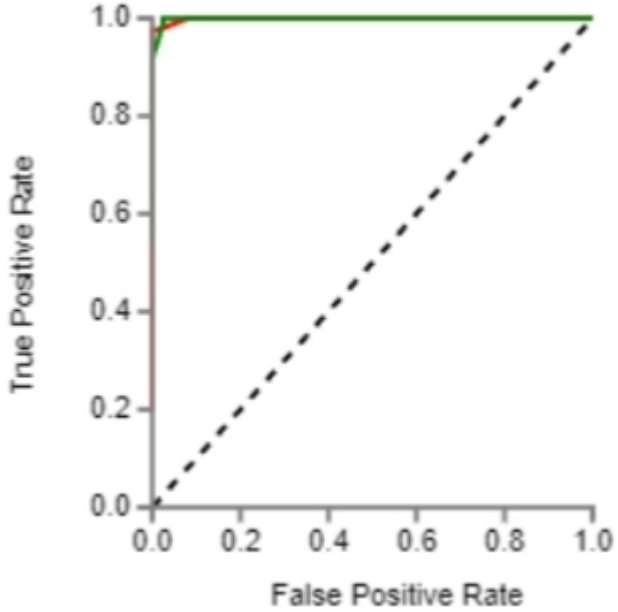

Eğitim seti için RF algoritmasına ait ROC eğrisi

Resim 2

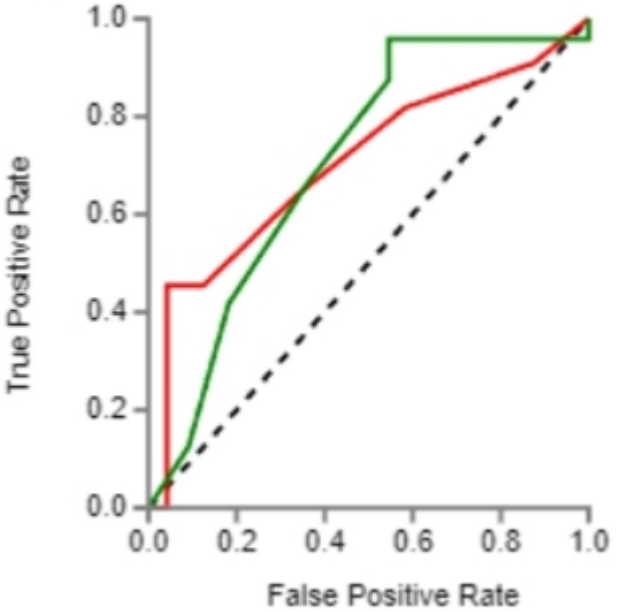

Test seti için RF algoritmasına ait ROC eğrisi

SS-105

Kronik obstrüktif akciğer hastalığında COVID-19 enfeksiyonuna bağlı morbidite ve mortalite ile ilişkili faktörler

Esra Yazar Ertan[1], Gülşah Günlüoğlu[2], Burcu Arpınar Yiğitbaş[1], Mukadder Çalıkoğlu[3], Gazi Gülbaş[4], Nilgün Demirci[5], Nurhan Sarıoğlu[6], Fulsen Bozkuş[7], Nevin Taci Hoca[5], Nalan Ogan[8], Seda Tural Önür[2], Muzaffer Onur Turan[9], Filiz Koşar[2], Evrim Eylem Akpınar[8], Burak Mete[10], Can Öztürk[5]

[1]İstanbul Medeniyet Üniversitesi, Göğüs Hastalıkları Ana Bilim Dalı, İstanbul

[2]Yedikule Göğüs Hastalıkları ve Göğüs Cerrahisi Eğitim ve Araştırma Hastanesi, Göğüs Hastalıkları Ana Bilim Dalı, İstanbul

[3]Mersin Üniversitesi, Göğüs Hastalıkları Ana Bilim Dalı, Mersin

[4]İnönü Üniversitesi, Göğüs Hastalıkları Ana Bilim Dalı, Malatya

[5]Gazi Üniversitesi, Göğüs Hastalıkları Ana Bilim Dalı, Ankara

[6]Balıkesir Üniversitesi, Göğüs Hastalıkları Ana Bilim Dalı, Balıkesir

[7]Kahramanmaraş Sütçü İmam Üniversitesi, Göğüs Hastalıkları Ana Bilim Dalı, Kahramanmaraş

[8]Ufuk Üniversitesi, Göğüs Hastalıkları Ana Bilim Dalı, Ankara

[9]İzmir Katip Çelebi Üniversitesi, Göğüs Hastalıkları Ana Bilim Dalı, İzmir

[10]Çukurova Üniversitesi, Tıp Fakültesi, Halk Sağlığı Ana Bilim Dalı, Adana

GİRİŞ VE AMAÇ:Bugüne kadar birçok ülkeden KOAH'lı hastaların sağlıklı popülasyona göre COVID-19 enfeksiyonunu daha ağır ve mortal geçirdiği bildirilmiştir. Bu çalışmalar çoğunlukla hastane kayıtlarına dayalı olması nedeniyle KOAH'a ait veriler bakımından önemli ölçüde eksiktir. Ayrıca KOAH olup COVID-19 geçiren hastalarda enfeksiyonun şiddeti ve mortalitesi ile ilgili de yeterli veri bulunmamaktadır. Bu çalışmada KOAH hastalarının COVİD-19 enfeksiyonunu geçirme durumu, enfeksiyonun şiddeti, morbidite ve mortalitesi ile ilişkili olabilecek faktörleri araştırmayı amaçladık.
YÖNTEM:Türkiye'de KOAH fenotiplerinin dağılımını incelediğimiz ve basım aşamasında olan COPET çalışmasına katılan 12 merkezden, 10 merkez bu çalışmaya katıldı. Hastalar aşısız oldukları periyotta retrospektif olarak tarandı. Bu hastalardan COVID 19 geçirmeyenler ve COVID-19 geçirdiği kesin olan PCR + hastalar çalışmaya dahil edildi. PCR (–) COVID-19 şüpheli olan ya da takipten düşen hastalar çalışma dışı bırakıldı. Hastane kayıtları ve telefon vizitleri ile hastaların COVID-19 geçirme durumları, geçirenlerde COVID-19'a bağlı pnömoni varlığı, hastane yatışı, yoğun bakım ya da entübasyon ihtiyacı, eğer enfeksiyon ölümle sonuçlandı ise nedeni, hasta COVID-19 dışı nedenlerle öldü ise yine ölüm nedeni kaydedildi. Hastaların COPET çalışmasında yüz yüze ayrıntılı olarak kaydedilmiş KOAH verileri ile COVID-19 geçirme durumları ve enfeksiyona bağlı morbidite ve mortalite arasındaki ilişki incelendi.
BULGULAR:689 hasta çalışmaya dahil edildi. Tarama periyodu içinde 65 ölüm meydana gelmişti. COVID-19 ile enfekte olan hastalarda (19/105) ölüm oranı %18, enfekte olmayanlarda (45/584) %7.7 idi. COVID-19 ile enfekte olan hastalardan ex olanların ADO ve VKİ'nin yüksek, FEV1, eozinofil yüzdesinin ise istatistiksel olarak anlamlı düzeyde düşük olduğu saptandı. Genel mortaliteyi tahmin etmek için oluşturulan binary lojistik regresyon analizine göre ADO indeksindeki her 0.549 birimlik artışın ölüm riskini 1.73 kat artırdığı, mMRC skorundaki her 0.551 birimlik azalmanın ölüm riskini 1.73 kat azalttığı, sigara paket yılındaki her 0.012 birimlik artışın riski 1.012 kat artırdığı gösterildi.
SONUÇ:Sonuçlarımız COVID-19 geçiren KOAH hastalarında FEV1 değerinin, eozinofil sayısının, ADO ve VKİ'nin mortalite ile ilişkili olduğunu, ayrıca ADO indeksi, sigara paket yılı ve mMRC skorunun bağımsız bir risk faktörü olduğunu göstermiştir. Bu çalışma ADO indeksinin KOAH hastalarında COVID 19'a bağlı mortaliteyi tahmin etmede kullanılabileceğine işaret etmektedir.

Factors associated with morbidity and mortality due to COVID-19 infection in chronic obstructive pulmonary disease

Esra Yazar Ertan[1], Gülşah Günlüoğlu[2], Burcu Arpınar Yiğitbaş[1], Mukadder Çalıkoğlu[3], Gazi Gülbaş[4], Nilgün Demirci[5], Nurhan Sarıoğlu[6], Fulsen Bozkuş[7], Nevin Taci Hoca[5], Nalan Ogan[8], Seda Tural Önür[2], Muzaffer Onur

Turan[9], Filiz Koşar[2], Evrim Eylem Akpınar[8], Burak Mete[10], Can Öztürk[5]
[1]Department of Pulmonology, İstanbul Medeniyet University, İstanbul, Turkey
[2]Department of Chest Diseases, Yedikule Chest Disease and Chest Surgery Research and Training Hospital, İstanbul, Turkey
[3]Department of Pulmonology,Mersin University, Mersin, Turkey
[4]Department of Pulmonology, İnönü University, Malatya, Turkey
[5]Department of Pulmonology, Gazi University, Ankara, Turkey
[6]Department of Pulmonology, Balıkesir University, Balıkesir, Turkey
[7]Department of Pulmonology, Kahramanmaraş Sütçü İmam University, Kahramanmaraş, Turkey
[8]Department of Pulmonology, Ufuk University, Ankara, Turkey
[9]Department of Pulmonology, İzmir Katip Çelebi University, İzmir, Turkey
[10]Department of Public Health, Faculty of Medicine, Çukurova University, Adana, Turkey

BACKGROUND AND AIM:To date, it has been reported that patients with COPD from many countries have more severe and mortal COVID-19 infection than the healthy population. Because these studies are mostly based on hospital records, there is a significant lack of data on COPD. In addition, there are insufficient data on the severity and mortality of the infection in patients with COPD and COVID-19. In this study, we aimed to investigate the factors that may be associated with the COVID-19 infection status, severity of infection, morbidity and mortality in COPD patients.
METHODS:Of the 12 centers that participated in the COPET study, which we examined the distribution of COPD phenotypes in Turkey and which is in print, 10 centers participated in this study. The patients were screened retrospectively during the period they were unvaccinated. Among these patients, those who did not have COVID 19 and PCR + patients who were certain to have COVID-19 were included in the study. Patients with suspected PCR (–) COVID-19 or lost follow-up were excluded from the study. With hospital records and telephone visits, the status of patients having COVID-19, the presence of pneumonia due to COVID-19, the need for hospitalization, intensive care or intubation, if the infection resulted in death, the cause of death, if the patient died due to non-COVID-19 reasons, again death The reason was recorded. In the COPET study, the relationship between the patients' COPD data recorded in detail in the face-to-face and their status of having COVID-19 and infection-related morbidity and mortality was examined.
RESULTS:689 patients were included in the study. There were 65 deaths during the screening period. The mortality rate was 18% in patients (19/105) infected with COVID-19 and 7.7% in uninfected patients (45/584). It was determined that among the patients infected with COVID-19, the ADO and BMI were high, and the percentage of FEV1, eosinophils was statistically significantly low. According to the binary logistic regression analysis created to estimate the overall mortality, it was shown that each 0.549 unit increase in the ADO index increased the risk of death 1.73 times, each 0.551 unit decrease in the mMRC score decreased the death risk 1.73 times, and each 0.012 unit increase in the cigarette pack year increased the risk 1.012 times.
CONCLUSIONS:Our results showed that FEV1 value, eosinophil count, ADO and BMI were associated with mortality in COPD patients with COVID-19, while ADO index, cigarette pack year and mMRC score were independent risk factors. This study indicates that the ADO index can be used to predict mortality due to COVID 19 in COPD patients.

Tablo 1 ve 2
Table 1 & 2

Tablo 1: COVID-19 enfeksiyonu geçirme durumuna göre hastaların özellikleri

	(X±SD or Median(IQR) or n(%))		
	COVID -19 geçiren (n=105)	**COVID -19 geçirmeyen (n=584)**	**p**
Cinsiyet M/F	92(87.6)/13(12.4)	505(86.5)/79(13.5)	0.871
Yaş	64.85±10.16	66.38±8.77	0.110
BMI	26.52±5.20	25.63±473	0.079
sigara p/y	40,0 (22.5)	40,0 (25)	0,301
Biomass maruziyet yılı	40,0 (40)	35,0 (37.3)	0,418
KOAH süresi	5,0 (7)	5,0 (5)	0,273
FEV1%	49,0 (40.52)	51,20 (30.10)	0,178
FVC%	64,0 (42.75)	70,0 (24.0)	**0,026**
FEV1/FVC	59,0 (16.75)	58,0 (17.25)	0,859
CAT skoru	14,0 (20.3)	14,0(13.3)	0,206
mMRC skoru	2,0 (2)	2,0 (1)	0,122
Son 1 yıldaki atak sayısı	1,0 (3)	1,0 (2)	0,125
Eozinofil sayısı	140 (233)	180 (190)	0,205
Eozinofil yüzdesi	2,1 (2.4)	2,1 (2.5)	0,523
ADO_İndeks	4,0 (3.75)	4,0 (2)	0,563

Tablo 2: COVID-19 geçiren KOAH hastalarından hayatta kalanlar ile enfeksiyona bağlı ölenlerin karşılaştırılması

	(X±SD or Median(IQR) or n(%))		
	Taburcu (n=86)	**Ex (n=19)**	**p**
Cinsiyet M/F	76(88.4)/10(11.6)	16(84.2)/3(15.8)	0.700
Yaş	66.88±9.05	63.60±11.03	0.137
VKI	26.40±4.77	26.80±6.44	**0.010**
Sigara p/y	40,0 (22.5)	45,0 (27.5)	0,629
KOAH süresi	5,0 (7)	5,0 (10)	0,536
FEV1%	51.88±20.14	34.81±18.04	**<0.001**
FVC	2,38 (1.21)	2,11 (1.02)	**0,032**
FEV1/FVC	54.68±9.14	49.33±10.86	**0.046**
CAT skoru	14,0 (14)	18,0 (16)	0,201
mMRC skoru	2,0 (2)	2,0 (1.3)	0,199
Son 1 yıldaki atak sayısı	1,0 (2)	1,0 (5)	0,668
Eozinofil sayısı	150 (220)	80 (50)	**0,003**
ADO_İndeks	4.37±2.09	5.60±1.81	**0.010**

Tablo 1: COVID-19 enfeksiyonu geçirme durumuna göre hastaların özellikleri ve Tablo 2: COVID-19 geçiren KOAH hastalarından hayatta kalanlar ile enfeksiyona bağlı ölenlerin karşılaştırılması
Table 1: Characteristics of patients according to the status of having COVID-19 infection and Table 2: Comparison of survivors of COPD patients with COVID-19 and those who died due to infection

SS-106

Malign plevral sıvıların ayırt edilmesinde klinik ve radyolojik belirteçler

Fatmanur Korul[1], Güntülü Ak[2], Selma Metintaş[3], Hüseyin Yıldırım[1], Muzaffer Metintaş[2]
[1]Eskişehir Osmangazi Üniversitesi, Tıp Fakültesi Göğüs Hastalıkları AD, Eskişehir
[2]Eskişehir Osmangazi Üniversitesi Akciğer ve Plevra Kanserleri Uygulama ve Araştırma Merkezi, Tıp Fakültesi Göğüs Hastalıkları AD, Eskişehir
[3]Eskişehir Osmangazi Üniversitesi Akciğer ve Plevra Kanserleri Uygulama ve Araştırma Merkezi, Tıp Fakültesi Halk Sağlığı AD, Eskişehir

GİRİŞ VE AMAÇ:Plevral sıvıların tanısında invaziv işlemler; önemli ölçüde klinik iş yükü, hastalar için olası zaman, konfor kaybı ve komplikasyon riski oluşturabilirler. İnvaziv işlem yapılan hastalarda da özgün tanı gelmediği takdirde ileri invaziv işlem yapılıp yapılmaması kritik bir karardır. Bu çalışmada, invaziv işlem öncesi malign plevral sıvı (MPS) olan hastaların ayırt edilmesinde yararlı olabilecek klinik, laboratuvar ve radyolojik belirteçlerin tanımlanması amaçlanmıştır.
YÖNTEM:Çalışmaya, kliniğimizde tanı konulan, tedavi ve takibi yapılan 611 hasta alındı. MPS'li hastaların tamamında histopatolojik tanıya ulaşıldı. Benign plevral sıvı (BPS) tanısı konulan hastalar en az 18 ay izlendi. Hastaların klinik, laboratuar ve radyolojik verileri prospektif olarak kaydedildi, çoklu hiyerarşik lojistik regresyon analizi ile MPS'yi öneren bulgular tespit edildi.
BULGULAR:Çalışma grubunu oluşturan 611 hastanın 220 (%36.0)'si BPS'li, 391 (%64.0)'i MPS'liydi. MPS'li hastaların 193 (%49.4)'ü malign plevral mezotelyoma, 198 (%50.6)'i akciğer veya diğer organ kanserleri metastazıydı. BPS'li hastaların 72 (%32.7)'si tüberküloz plörezi, 68 (%30.9)'i benign asbest plörezisi, 80'i çeşitli diğer BPS'li hastalardı. BPS'li hastaların yaş ortalaması 56.9 yıl, MPS'li hastaların 64.3 yıldı ($p<0.001$). Kadın hasta oranı MPS'li hastalar içinde anlamlı ölçüde yüksekti (%30'a karşın %47.3) ($p<0.001$). Klinik başvuruda nefes darlığı yakınması ($p=0.042$), serumda beyaz küre ($p<0.001$) ve hematokrit ($p=0.001$), sıvıda LDH ($p=0.032$) değerleri MPS'li hastalarda anlamlı ölçüde yüksek, sıvı pH değeri ($p=0.037$) düşüktü. MPS'li hastaların plevral sıvı yaymasında atipik hücre toplulukları gözlenme oranı yüksekti ($p<0.001$). Konvansiyonel grafide masif sıvı MPS'li hastalarda daha sıktı ($p<0.001$). Hastaların bilgisayarlı tomografi (BT) bulgularında çepeçevre plevral kalınlaşma ($p<0.001$), düzensiz yüzeyli veya nodüler plevral kalınlaşma, mediastinal plevral tutulum, plevral kalınlaşmanın 1 cm'den fazla olma bulguları daha sık olarak saptandı ($p<0.001$). Çok değişkenli analizde, ileri yaş ($p=0.017$), kadın hastalar ($p<0.001$), sıvıda atipik hücre topluluklarının gözlenmesi ($p=0.001$), konvansiyonel grafide masif sıvı ($p<0.001$), BT'de düzensiz yüzeyli veya nodüler plevral kalınlaşma veya kitlesel plevral lezyon ($p<0.001$), 1 cm'den fazla plevral kalınlaşma ($p<0.001$) ve mediastinal plevra tutulumu ($p=0.001$) MPS varlığını öneren belirteçler olarak bulundu.
SONUÇ:Plevral sıvı nedeniyle klinikte değerlendirilen hastalarda, ileri yaş, kadın cinsiyet, sıvının direkt mikroskobik incelemesinde atipik mezotelyal hücre topluluklarının gözlendiği, standart grafide masif sıvı, BT'de düzensiz yüzeyli veya nodüler plevral kalınlaşma veya kitle görünümü olan, 1 cm'den fazla plevral kalınlaşma, mediastinal plevra tutulum gözlenen hastalar bekletilmeden invaziv tanı işlemine alınmalıdır.

SS-107

Sıçanlarda deneysel pulmoner kontüzyon modelinde farklı tedavi modalitelerinin akciğer hasarı ve inflamatuar yanıt üzerine etkilerinin değerlendirilmesi

Mustafa Kuzucuoğlu[1], Cenk Balta[2], Eren Altun[3], Ali Cem Yekdeş[4]
[1]İzmir Katip Çelebi Üniversitesi Tıp Fakültesi, Göğüs Cerrahisi Ana Bilim Dalı, İzmir
[2]Hatay Mustafa Kemal Üniversitesi Tıp Fakültesi, Göğüs Cerrahisi Ana Bilim Dalı, Hatay
[3]Bağcılar Eğitim ve Araştırma Hastanesi, Patoloji Kliniği, İstanbul
[4]Trakya Üniversitesi Tıp Fakültesi, Halk Sağlığı Ana Bilim Dalı, Edirne

GİRİŞ VE AMAÇ:Çalışmamızda pulmoner kontüzyon tedavisinde farklı etken maddelerin deneysel olarak etkileri araştırıldı.
YÖNTEM:Çalışmamızda 42 adet Wistar Albino sıçan yedişerli altı gruba ayrıldı ve tüm sıçanlara anestezi uygulanarak beş gruptaki sıçanlara künt toraks travması ile pulmoner kontüzyon modeli uygulandı. Pulmoner kontüzyon oluşturulan sıçanlardan bir grup sham grubu kabul edilerek serum fizyolojik uygulanırken diğer gruplara tedavideki etkinliğini belirlemek için sırasıyla prednizolan, traneksamik asit, N-asetilsistein ve vitamin E uygulandı. Travmadan 24 saat sonra anestezi altında sıçanlar sacrafiye edilerek travmaya uğrayan akciğerleri histopatolojik inceleme için, kanları da kan gazı incelemesi için örneklendi. Histopatolojik olarak bronşial hasar, alveolar hemoraji, amfizem ve lökosit infiltrasyonu açısından skorlama sistemi kullanılarak değerlendirildi.
BULGULAR:Çalışmamızda immunhistokimyasal parametrelerin ortalama değerleri ile tek yön varyans analizine göre gruplar arasında intraalveolar hemoraji, bronşial hasar ve lökosit infiltasyonu parametrelerinde istatistiksel olarak anlamlı farklılık saptandı. Parametrelere post-hoc analiz yapıdığında alveolar hemorajide Sham grubu ile N-asetilsistein grubu arasında (p=0.028), lökosit infiltrasyonunda Prednizolon grubu ile Sham grubu, Traneksamik asit grubu ve Vitamin E grubu arasında (p=0.005, p=0.001, p=0.033, sırasıyla), bronşial hasarda Kontrol grubu ile Vitamin E grubu arasında (p=0.019) istatistiksel olarak anlamlı farklılıklar saptandı. Kan gazı değerlerinde ise istatistiksel olarak anlamlı farklılık saptanmadı.
SONUÇ:Pulmoner kontüzyon halen deneysel çalışmalara açık bir konu olup daha etkin tedavilerin belirlenmesi için ileri çalışmalara ihtiyaç vardır.

Pulmoner kontüzyon deney modeli

Resim 2

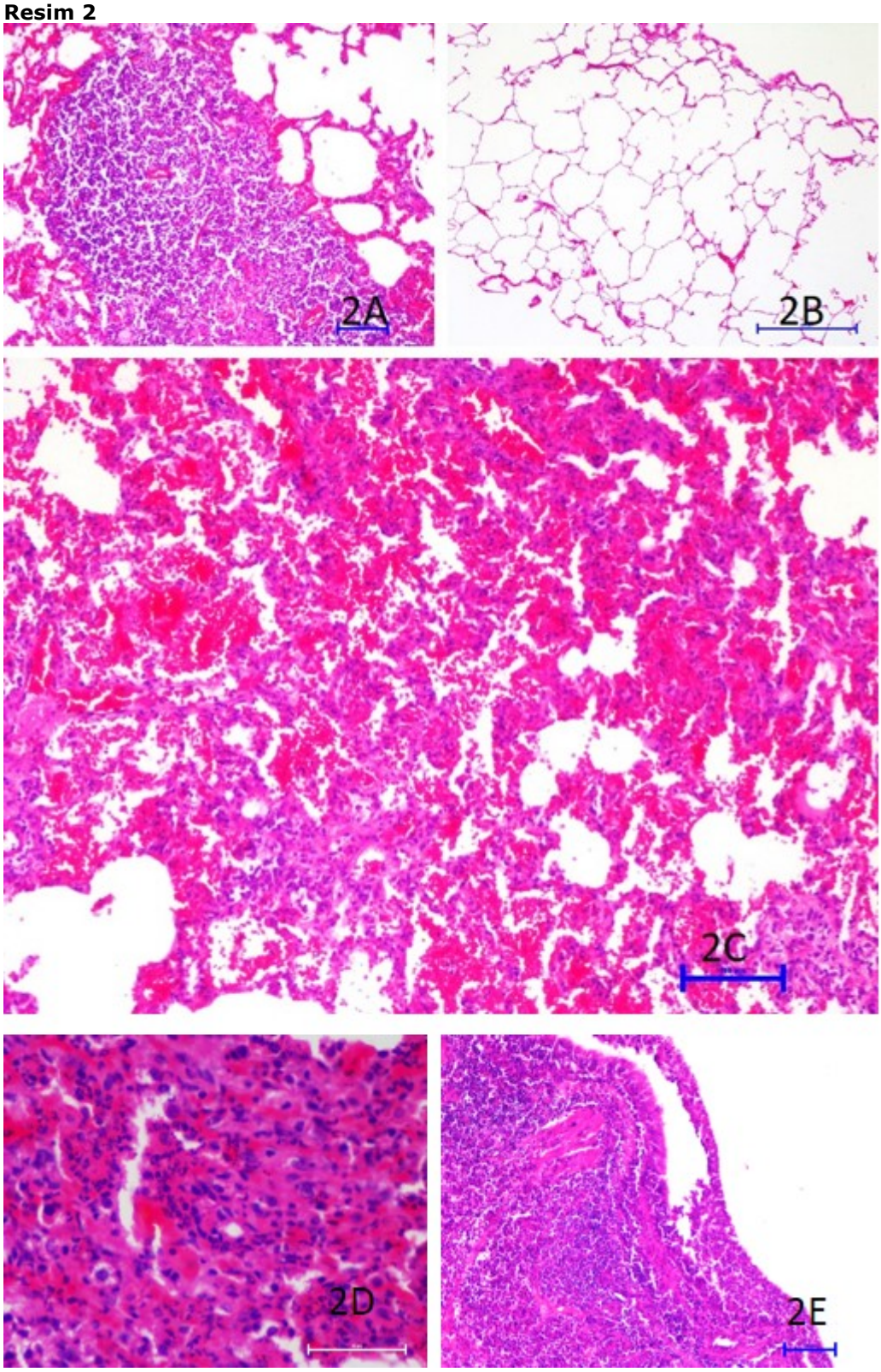

Histopatolojik görünüm

SS-108

Hafif-Orta Fonksiyonel Bozukluğu Olan İdiopatik Pulmoner Fibrozis Olgularımızda Mortalite ile İlişkili Faktörler

Aysun Şengül[1], Berna Akıncı Özyürek[2], Funda Coşkun[3], Onur Yazıcı[4], Fulsen Bozkuş[5], Pınar Yıldız Gülhan[6], Celal Satıcı[7]

[1]Sakarya Üniversitesi Tıp Fakültesi, Göğüs Hastalıkları ABD, Sakarya

[2]Atatürk Göğüs Hastalıkları ve Göğüs Cerrahisi Eğitim Araştırma Hastanesi Göğüs Hastalıkları Kliniği, Ankara

[3]Uludağ Üniversitesi Tıp Fakültesi, Göğüs Hastalıkları ABD, Bursa

[4]Aydın Adnan Menderes Üniversitesi Tıp Fakültesi, Göğüs Hastalıkları ABD, Aydın

[5]Kahramanmaraş Sütçü İmam Üniversitesi Tıp Fakültesi Göğüs Hastalıkları ABD, Kahramanmaraş

[6]Düzce Üniversitesi Tıp Fakültesi Göğüs Hastalıkları ABD,Düzce

[7]İstanbul SBÜ Yedikule Göğüs hastalıkları ve Göğüs Cerrahisi hastanesi Göğüs Hastalıkları Kliniği,İstanbul

GİRİŞ VE AMAÇ:İdiyopatik pulmoner fibroz (İPF), kötü prognozlu, ileri derecede fibroz ile karakterize, kronik ve ilerleyici bir akciğer hastalığıdır. Hastalığın seyri her hastada farklılık göstermektedir. Hastalığın seyrini belirleleyen faktörler henüz netleşmemiştir. Çalışmamızda İPF tanısı hastalarımızın özelliklerini, olgularımızın genel mortalitesini, mortalite ile ilişkili faktörlerinin değerlendirilmesini amaçladık.
YÖNTEM:Çok merkezli, retrospektif kohort çalışmamızda 2009- 2019 yılları arasında IPF tanısı koyulan hafif-orta fonksiyonel bozukluğu olan ve tanıdan itibaren en az bir yıl süre ile veya vefat edene kadar takip edilen 169 hastaların dosyaları retrospektif olarak incelendi.
BULGULAR:IPF tanılı 169 olgumuzun yaş ortalaması 69,7±8,8 yıl idi ve %73,4'ü erkek idiOlgularımızın 152'sine (%89,9) tanı, klinik radyolojik, 17'sine (%10) histopatolojik olarak konulmuştu. Olgularımızın %72,2'sinde sigara kullanım anamnezi bulunuyordu, ortalama sigara kullanım miktarı 35,6±14,7 paket-yıl idi. 28 (%16,6) olgumuz tedavi almamış, 87 olgu (%51,5) pirfenidon, 54 olgu (%31,95) nintedanib tedavisi almıştı.
Olgularımızın GAP skoru median değeri 3, FVC ortalaması %79,6±19,7, DLCO ortalaması %52,8±14,5, PH skoru median değeri 2, PA/Aort ortalaması 0,85±0,15, PaO2 ortalama 66±10,7 mmHg, median RVSP 30 (19-60) mmHg idi. 1 yıllık mortalite %7,1; 2 yıllık mortalite %19,6; 3 yıllık mortalite %42,5 idi.
1 ve 2 yıllık mortalite ile ilişkili faktörler yaş, GAP skoru, RVSP, tedavi almamış olma durumu; 3 yıllık mortalite ile ilişkili faktörler değerlendirildiğinde ise yaş, GAP skoru, tedavi almamış olma durumuna ek olarak PA/Aort oranı mortalite ilişkili bulundu.
SONUÇ:İPF tanısı koyulan hastalarda antifibrotik tedavinin hastalık prognozunda iyileşmeye yol açtığını ve mortaliteyi azaltabileceğini, GAP skoru gibi EKO'da RVSP yüksekliği ve Toraks BT'de PA/Ao' nın da mortalite tahmininde belirteç olarak kullanılabileceğini düşünmekteyiz.

SS-109

Akciğer Nodüllerinde Malignite Olasılığı: Mevcut Algoritmaların Uygunluğu ve Yeni Bir Ulusal Algoritmanın Geliştirilmesi

Hasret Gizem Kurt[1], Gizem Özçıbık[2], Prof.dr. Akif Turna[2], Prof.dr. Güntülü Ak[3], Prof.dr. Muzaffer Metintaş[3], İlteriş Türk[1], Pınar Mutlu[4], Prof.dr Ülkü Yılmaz[1], Doç.dr. Pınar Akın Kabalak[1], Doç.dr Selim Bakan[5]
[1]Ankara Atatürk Sanatoryum Eğitim Araştırma Hastanesi, Göğüs Hastalıkları, Ankara
[2]İstanbul Üniversitesi Cerrahpaşa Tıp Fakültesi, Göğüs Cerrahisi,İstanbul
[3]Eskişehir Osmangazi Üniversitesi, Göğüs Hastalıkları, Eskişehir
[4]Çanakkale 18 Mart Üniversitesi, Göğüs Hastalıkları, Çanakkale
[5]Memorial Bahçelievler Hastanesi, Radyoloji,İstanbul

GİRİŞ VE AMAÇ:Çapı 3 cm'den küçük; subsolid, solid, semisolid olabilen lezyonlar soliter pulmoner nodül olarak tanımlanır. Soliter pulmoner nodüllerin malignite riski açısından tanı ve takibi önemlidir. Teknolojinin gelişmesi ile ince kesit radyolojik görüntüler ile daha sık olarak soliter pulmoner nodüller saptanmaktadır. Çalışmamızda soliter pulmoner nodülü olan olgularda malignitenin matematiksel olarak öngörülmesi amaçlandı.
YÖNTEM:Çok merkezli çalışmada toplam 451 soliter pulmoner nodül nodül nedeniyle takip edilen hasta irdelendi. Hastaların yaşı, cinsiyetleri, sigara kullanım durumu, ek hastalık varlığı, ek malignite öyküleri, lezyon boyutu ve lezyonun yerleşim yeri ve tanı alma yöntemi(transtorasik ince iğne aspirasyonu/cerrahi eksizyon) kaydedildi. Student-t testi ve ki-kare testi yapıldı. Koşullu olasılık içeren bu hipotez için log-lineer ve lineer regresyon bayes analizi yapıldı.
BULGULAR:A grubunun (Malign Tanısı Alan Grup) yaş ortalaması 63.1 iken, B grubunun (Benign Tanısı Alan Grup) yaş ortalaması 58.1 idi. A grubunda erkek cinsiyet oranı %71.0 iken, B grubunda %55.9 idi. Nodül boyutu istatistiksel olarak anlamlı derecede Grup A'da yüksek idi(p<0,001). Ek malignite varlığı Grup A'da istatistiksel olarak yüksek idi(p=0,001). Sigara kullanım öyküsü Grup A'da istatistiksel olarak anlamlı derecede yüksek idi(p<0,001). Tanı şekli olarak ttiiab kullanılması Grup A'da istatistiksel olarak anlamlı derecede daha yüksek idi(p<0,001). Ek hastalık varlığı ve nodülün yerleşim yeri açısından iki grup arasında istatistiksel anlamlı farklılık yok idi(sırasıyla p=0,080, p=0,2). Bayes analiz sonuçlarında; sigara öyküsü, tanı şekli ve yaş verilerinde istatistiksel olarak anlamlı derecede bayes izlendi(sırasıyla p<0.001; p<0.001; p<0.001)
SONUÇ:Soliter pulmoner nodüllerde nodül boyutu, sigara içimi, ek malignite varlığı ve yaş, maligniteyi belirleyen değişkenler olarak saptanmıştır. Ülkemizde, soliter pulmoner nodülleri değerlendirirken kendi çok merkezli veri tabanımızdan elde ettiğimiz irdelememiz ile oluşturduğumuz algoritmamızı kullanabiliriz. Bulgularımızın ülkemizdeki diğer kliniklerden elde edilebilecek veriler ile teyid edilmesi gereklidir.

Tablo 1: Loglineer ve Lineer Bayes Analizi Sonuçları

	p Değeri
Cinsiyet	0.07
Sigara Öyküsü	**<0,001**
Tanı Şekli	**<0,001**
Yerleşim Yeri	0.1
Lezyonun Boyutu	0.212
Yaş	**0.02**

SS-110

Mepolizumab ile tedavi edilen ağır eozinofilik astımlı hastalarda gerçek yaşam verilerinin değerlendirilmesi

Hale Ateş, Kurtuluş Aksu, İlkay Koca Kalkan, Musa Topel, Şenay Demir, Selma Yeşilkaya, Sakine Nazik Bahçecioğlu
Ankara Atatürk Sanatoryum Eğitim ve Araştırma Hastanesi, Ankara, Türkiye

GİRİŞ VE AMAÇ:Ağır eozinofilik astımda IL-5'i hedefleyen biyolojik ajanlar geliştirilmiştir. Bunlardan mepolizumab IL-5'i IL-5 reseptörünün α zinciri ile etkileşimini önleyerek bloke eden IgG1/k sınıfı humanize monoklonal bir antikordur. Mepolizumabın ağır eozinofilik astımdaki etkinliği yapılan randomize kontrollü çalışmalar ve gerçek yaşam çalışmalarında gösterilmiş olup artık iyi bilinmektedir. Ancak gerçek yaşam çalışmaları gerek ülkemizde gerek dünya çapında sınırlıdır. Bu nedenle mepolizumabın astım alevlenmeleri, kan eozinofilleri, oral kortikosteroid (OKS) bağımlılığı ve astım kontrolü üzerindeki etkinliğini değerlendirmeyi amaçladık.
YÖNTEM:Bu çalışma, retrospektif analiz ile elde edilen gerçek yaşam verilerinden oluşturulmuş klinik gözlemsel bir çalışmadır. Kliniğimizde dört haftada bir subkutan 100 mg mepolizumab tedavisi başlanan ve en az 16 haftadır tedavi gören ağır eozinofilik astım tanılı hastalar çalışmaya alındı. Hastaların dosya kayıtlarından demografik verileri, astım tanı ve takip süreleri, daha önceden omalizumab ile tedavi alımı, başlangıçta ve mepolizumab enjeksiyonundan sonraki takiplerinde astım kontrol testi skoru, kan eozinofil sayısı, FEV1 ile FEV1/FVC değerleri, oral kortikosteroid kullanımı-dozu, astım tedavi basamağı ve atak sayısını içeren parametreler elde edildi. Belirlenen zaman noktalarında sık atak öyküsü olanlarda astım atak sayısında bir önceki yıla göre ≥ %50 azalma ya da sürekli OKS kullananlarda günlük OKS dozunda ≥ %50 azalma kriterlerinden birisini karşılayan hastalar 'yanıtlı', OKS tedavisi kesilebilmiş ve hiç atak geçirmemiş hastalar ise 'süper yanıtlı' olarak tanımlandı.
BULGULAR:Ağır eozinofilik astımı olan hastalarda mepolizumab tedavisinin astım alevlenmelerinin sayısında, idame oral kortikosteroid tedavi ihtiyacında, kan eozinofil sayılarında, akciğer fonksiyonlarında ve astım kontrol testi puanlarında iyileşme ile sonuçlandığını bulduk.6 ayda mepolizumab tedavisine yanıt verenlerin ve süper yanıt verenlerin oranı sırasıyla %75 ve %17.9'du ve sonuç olarak genel yanıt oranı %92,9'du. Tedavinin ilk yılında, süper yanıt verenlerin oranı %58.3'e yükseldi ve genel yanıt oranı %91,7 oldu. İkinci yılda yanıt verenlerin ve süper yanıt verenlerin oranı sırasıyla %7,7 ve %84,6 ve genel yanıt oranı %92,3'tü. 3 yılda, genel yanıt oranı %100'e yükselmişti.
SONUÇ:Ağır eozinofilik astımı olan hastalarda mepolizumab tedavisinin sonuçlarını değerlendirdiğimiz tek merkezli çalışmamızın sonuçları, gerçek yaşam ortamında yapılmış önceki çalışmalarda yayınlanan klinik, hematolojik ve fonksiyonel bulguları doğrular nitelikte idi.

Tablo 1: Hastaların demografik ve klinik özellikleri

Değişkenler
Yaş (yıl)
Kadın n (%)
BMI (kg/m^2)
Sigara öyküsü n (%)
Aktif içici
Hiç içmemiş
Bırakmış
Astım süresi (yıl)
Ortalama takip süresi (yıl)
Alevlenmeler (son 12 ayda)
Başlangıçta idame OKS alan hastalar n(%)
Başlangıçta metilprednizolon eşdeğeri OKS dozu (mg)
Başlangıç total IgE seviyesi (IU/mL)
Omalizumab ile tedavi öyküsü n (%)
Atopi n(%)
Pereniyal alerjen duyarlılığı n(%)
Nazal polip n(%)
Kronik eozinofilik pnömoni n(%)

Tablo 2: Hastaların belirli zaman noktalarında klinik, laboratuvar ve fonksiyonel parametrelerinin karşılaştırması

Değişkenler	Pre-mepolizumab n: 4	Mepolizumab 24.hafta n: 28	Mepolizumab 1.yıl n: 24	Mepolizumab 2.yıl n: 13	Mepolizumab 3.yıl n: 5
AKT skoru	16,62±4,72	21,14±3,92	22,5±3,46	24,23±1,17	24±1,41
Kan eozinofil sayımı (hücre/mm3) (%)	885,47±728,06 8,69±7,36	116,96±120,96 1,49±1,3	131,76±97,87 1,54±1,14	97,5±57,23 1,13±0,66	100±58,31 1,08±0,63
FEV1 (mL)	2375,86±733,22	2620±535,82	2777,78±645,38	2820±296,98	-
OKS dozu (mg/day)	6,38±4,01	2,24±1,81	2,9±2,44	8	0
Atak sayısı	2,38±1,84	0,25±0,5	0,79±1,14	0,23±0,6	0,4±0,89

SS-111

Malign ve Benign Plevral Efüzyonun Ayrımında Klinik, Torasik Ultrasonografi ve Plevral Sıvı Parametrelerinin Rolü

Ayshan Mammadova, Nilgün Yılmaz Demirci
Gazi Üniversitesi Gögüs Hastalıkları Anabilim dalı,Ankara

GİRİŞ VE AMAÇ:Toraks Ultrasonografinin (TUS) çeşitli akciğer hastalıklarının tanısında, takibinde ve girişimsel işlemlere kılavuzluk etmek amacıyla göğüs hastalıkları hekimleri tarafından kullanımı gün geçtikçe artmaktadır. Ultrasonografik değerlendirmeler torasentez işleminin başarı şansı arttırır, komplikasyon oranını azaltır. Bunun yanında plevral efüzyon tanısı için bir takım ipuçları sağlar.
YÖNTEM:Bu çalışmada, malign ve benign plevral efüzyon ayrımında; ultrasonagrafik görüntülerin ve elastografik değerlendirmelerin, klinik ve plevral sıvı laboratuvar parametreleri ile kombinasyonundaki rolünü değerlendirmeyi amaçladık. Prospektif, tek merkezli bu çalışmaya 95 plevral efüzyonlu hasta alındı. Plevral efüzyonu olmayan 26 hasta kontrol grubu olarak dahil edildi. Hastalarda TUS ile plevral sıvı ekojenitesi, plevral kalınlık, USG sıvı bulguları (Jellyfish sign, M-mode-sinusoid sign, color flow doppler olup olmadığı) değerlendirildi. B mod ile değerlendirme sonrası elastografi modu ile renk yoğunluğu değerlendirildi ve gerinim indeksi hesaplandı(Resim1).
BULGULAR:Çalışmaya 63 (%66,3)'ü erkek 32 (%33,7)'si kadın toplam 95 hasta dahil edildi. Hastaların 59 (%62,1)'unda eksuda, 36 (%37,9)'sında transuda vasfında sıvı saptandı. Malign plevral sıvı 12, benign plevral sıvı 83 hasta saptandı. Malign plevral sıvıların 11 (%91,7)'i, benign plevral sıvıların 34 (%41,0)'ü anekoik ekojenitede izlenmiş olup fark istatistiksel olarak malignite lehine anlamlı bulundu ($p<0,05$). Malign karakterde sıvı görülen hastaların 10 (%83,3)'unda, benign karakterde sıvı görülen hastaların 3 (%3,6)'ünde plevral nodül mevcut olup, malign grubunda plevral nodül varlığı benign grubuna kıyasla anlamlı olarak daha yüksekti ($p<0,05$). Plevral kalınlık malign grupta istatistiksel olarak anlamlı olacak şekilde yüksek saptandı ($p<0,05$). Ortalama gerinim indeksine bakıldığında malign grupta 49,1 ile benign gruptaki 8,9' a göre oldukça yüksek saptandı ancak, elastogram renk dağılımı ve gerinim indeksi açısından ne malign ve benign gruplar arasında ne de transuda ve eksuda grupları arasında da anlamlı fark saptandı ($p>0,05$). Ancak kontrol grubu ile kıyaslandığında plevral sıvılı hastalarda gerinim indeksi daha yüksekti. Elastografi renk skalasına bakıldığında mavi ağırlıklı renk, hasta grubunda 70 (%73,7) kişide, kontrol grubunda 2 (%7,7) kişide saptanmış olup, istatistiksel olarak anlamlı fark bulundu ($p<0,05$).
SONUÇ:Sonuç olarak, bu çalışma TUS' nin plevral efüzyon tanısında, malign/benign ve transuda/ eksuda ayrımında klinisyene önemli katkılar sağlayabileceğini göstermiştir. Plevral efüzyonların malign/benign ve transuda/ eksuda ayrımında elastogram, renk dağılımı ve gerinim indeksinin yeri, yeni çalışmalarla daha net kanıtlanacaktır.

Resim 1. Strain ratio ölçümü (Daireler ROI'ni gösteriyor). (Strain ratio-B/A)

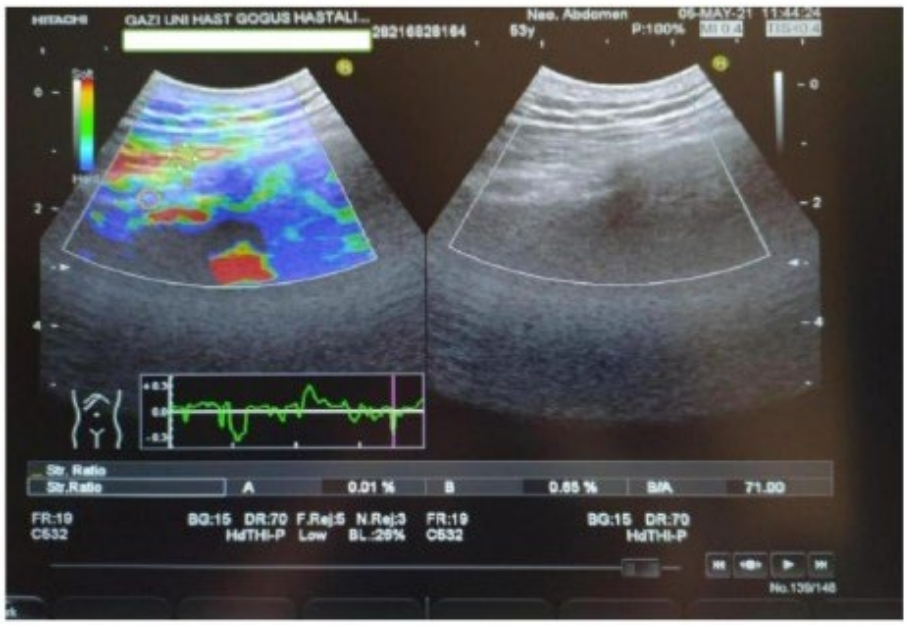

SS-112

EBUS-TBİA ile tanı konulan granülomatoz lenfadenitlerin klinik seyri

Hasret Gizem Kurt
Sağlık Bilimleri Üniversitesi, Ankara Atatürk Sanatoryum Eğitim Araştırma Hastanesi, Göğüs Hastalıkları, Ankara

GİRİŞ VE AMAÇ:Granülomatoz mediastinal lenfadenitin etyolojik tanısı önemli bir klinik sorundur. Endobronşial ultrasonografi kılavuzluğunda transbronşial iğne aspirasyonu (EBUS-TBİA) ile, lenf nodları ve parabronşial kitlelerin örneklenmesi mümkündür. Akciğer kanserinin tanısı ve evrelemesinde, tüberküloz lenfadenit, sarkoidoz gibi granülomatöz lenfadenit ile seyreden benign patolojileri saptamada tanı doğruluğu yüksek ve minimal invaziv bir işlemdir. Bu çalışmada EBUS-TBİA ile granülom saptanan hastaların, 1 yıllık takiplerinde etyolojiye yönelik klinik tanılarının ayrıntılı olarak tartışılması amaçlandı.
YÖNTEM:Ocak 2013-Aralık 2020 yılları arasında Sağlık Bilimleri Üniversitesi Ankara Atatürk Sanatoryum EAH Girişimsel Pulmonoloji Kliniği' nde EBUS-TBİA ile granülomatoz lenfadenit tanısı alıp, en az 1 yıl boyunca kliniğimizde takip edilen hastalar çalışmaya dahil edildi. Retrospektif olarak dosyaları incelendi.
BULGULAR:Kliniğimizde Ocak 2013-Aralık 2020 yılları arasında tanısal amaçlı 4711 hastadan EBUS-TBİA ile 9353 lenf nodu örneklemesi yapılmıştır. Bu lenf nodlarının 1505 tanesi granülomatoz lenf nodudur. Patolojik tanısı granülomatoz lenf nodu olup, 1yıl boyunca klinik izlemi olan hasta sayısı 453' tür. Bu hastalardan örneklenen toplam lenf nodu sayısı ise 873'tür (Şekil 1). Şekil 2' de görüldüğü gibi 453 hastanın tanı anında; 237'i sarkoidoz, 190'ı tüberküloz, 8'i maligniteye sekonder, 2' si intertisyel akciğer hastalığı (İAH), 9'si pnömokonyoz, 7'si nonspesifik granülomdur. Bu hastaların bir yıllık takipleri sonrasında klinik tanıları; sarkoidoz hastalarının 5'i klinik radyolojik tüberküloz, 1'i pnömokonyoz; tüberküloz tanılı hastalarının 5'i sarkoidoz, 1' i hodgkin lenfoma olarak değişmiştir. Meme kanseri öyküsü olan 3 hasta, klinik takipleri sonrasında; tüberküloz lenfadenit olarak kabul edilmiştir. Serum anjiotensin dönüştürücü enzim (ACE) düzeylerine bakıldığında, klinik verilerine ulaşılabilen 248 hastanın 93'ünde ACE < 50 U/L'dır. Bu hastaların 34'ü tüberküloz, 56' sı sarkoidozdur. ACE > 50 U/L üzerinde olan 29 hasta klinik radyolojik olarak tüberküloz kabul edilip tüberküloz tedavisi almıştır. Tüberküloz tanısı alan hastaların 4' ünde, EBUS-TBİA ile alınan ARB örneği pozitiftir. 20 hastada ise ARB negatif olmasına rağmen kültürde üreme olmuştur.
SONUÇ:Granülomatoz lenfadenitin, benign patolojilerin yanında maligniteye sekonder gelişebileceği akılda bulundurulmalıdır. Kesin klinik tanı için hastalar uzun süre takip edilmelidir. Granülomatoz lenfadenit düşünülen hastaların EBUS-TBİA örneğinden mutlaka ARB çalışılmalıdır.

Şekil 1. EBUS-TBİA ile tanısal amaçlı örneklenen lenf nodu sayısı ve hasta sayısı

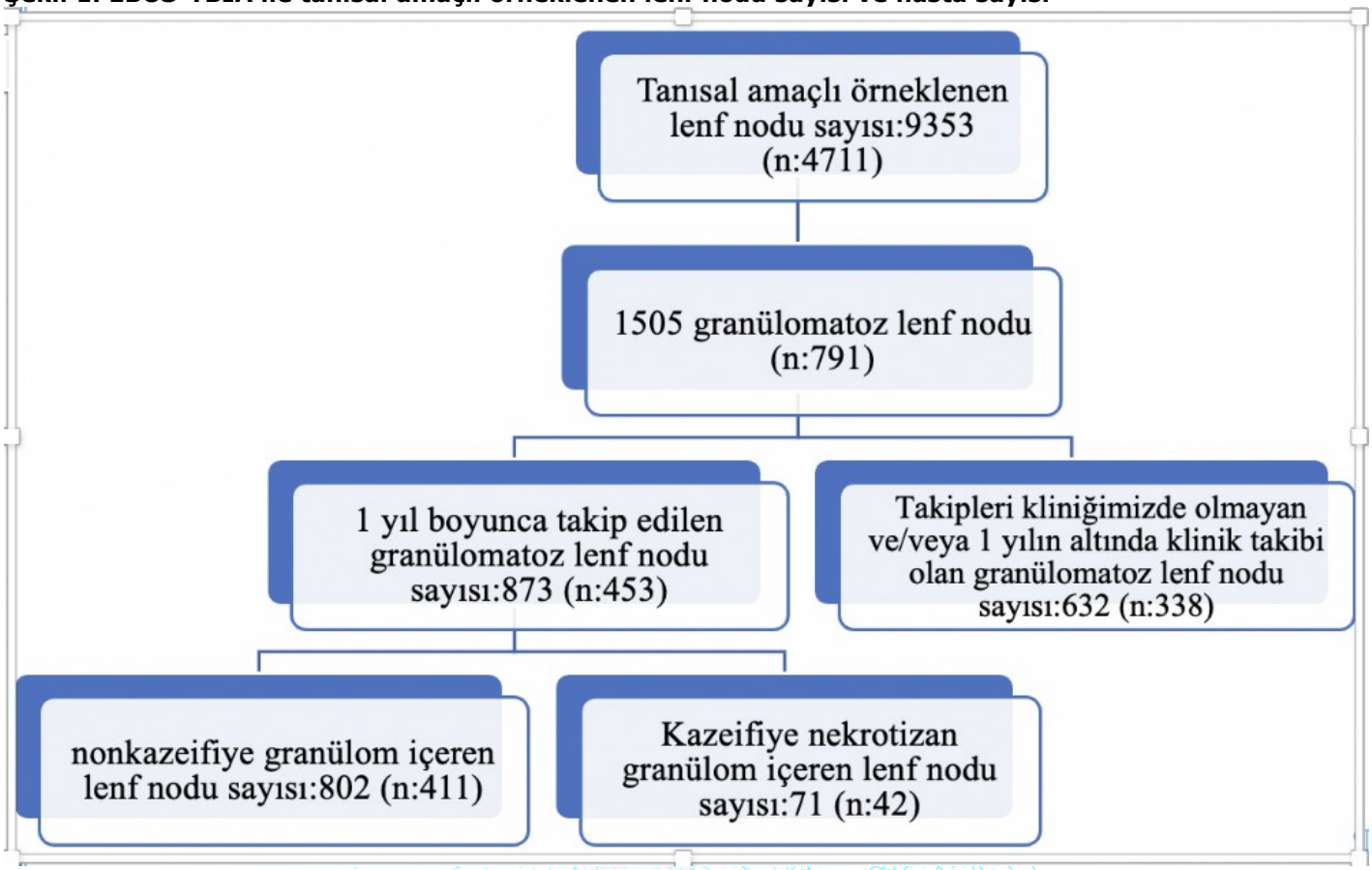

Şekil2. Granülomatoz lenf nodu olup 1 yıl boyunca takip edilen hastaların tanı anındaki etyolojileri

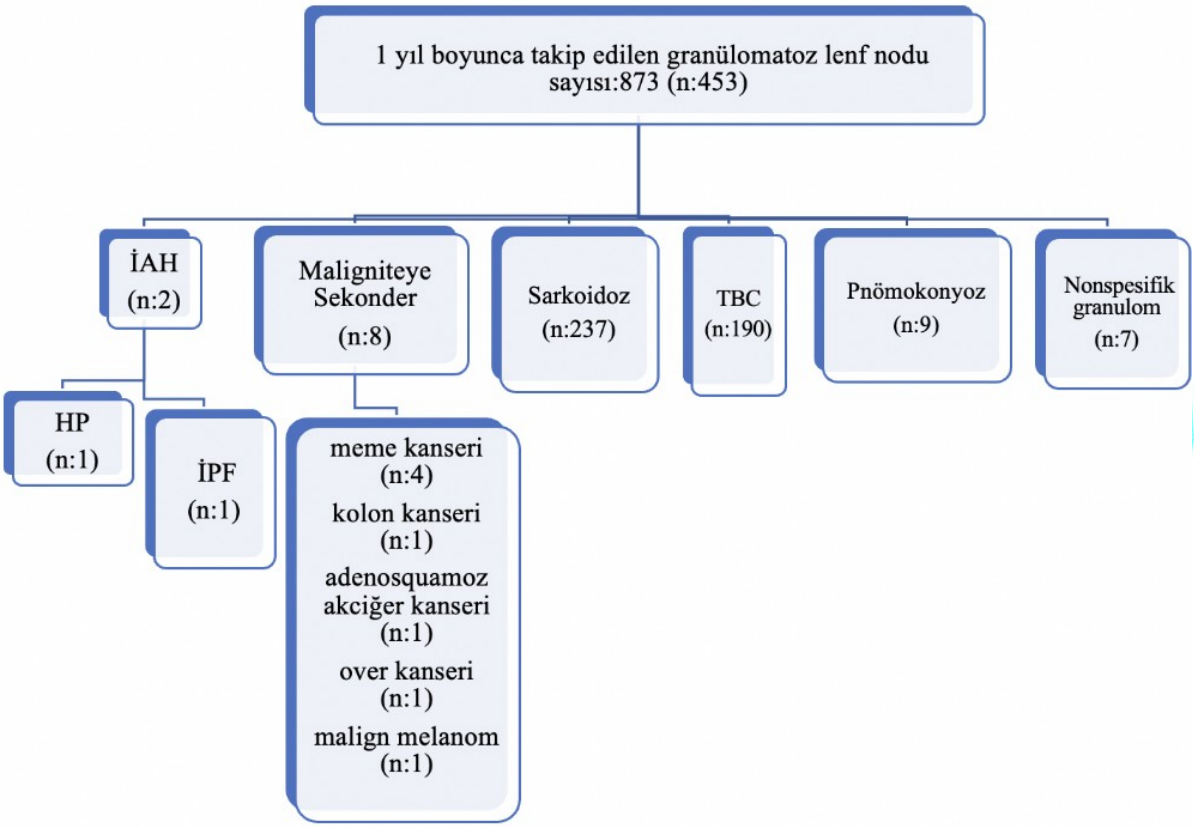

Tanı anı ve 1 yıl klinik takip sonundaki etyolojik karşılaştırma

DEĞİŞKENLER	1 YIL SONU KLİNİK TANI:SARKOİDOZ	1 YIL SONU KLİNİK TANI:TÜBERKÜLOZ	1 YIL SONU KLİNİK TANI:MALİGNİTEYE SEKONDER	1 YIL SONU KLİNİK TANI:PNOMOKONYOZ	1 YIL SONU KLİNİK TANI:İAH	1 YIL SONU KLİNİK TANI:NON-SPESİFİK GRANULOMATOZ
BAŞVURU KLİNİK TANI:SARKOİDOZ	231	5	0	1	0	0
BAŞVURU KLİNİK TANI:TÜBERKÜLOZ	5	184	1	0	0	0
BAŞVURU KLİNİK TANI:MALİGNİTEYE SEKONDER	0	3	5	0	0	0
BAŞVURU KLİNİK TANI:PNOMOKONYOZ	1	0	0	8	0	0
BAŞVURU KLİNİK TANI:İAH	0	0	0	0	2	0
BAŞVURU KLİNİK TANI:NON-SPESİFİK GRANULOMATOZ	0	1	0	0	0	6

İAH:İNTERTİSYEL AKCİĞER HASTALIĞI

SS-113

OSAS Şiddetinin Bir Belirteci Olarak Karbonik Anhidraz IX

Ayşegül Altıntop Geçkil[1], Tuğba Raika Kıran[2], Nurcan Kırıcı Berber[1], Önder Otlu[2], Mehmet Erdem[2], Erdal İn[1]
[1]Malatya Turgut Özal Üniversitesi, Tıp Fakültesi, Göğüs Hastalıkları Anabilim Dalı, Malatya
[2]Malatya Turgut Özal Üniversitesi, Tıp Fakültesi, Biyokimya Anabilim Dalı, Malatya

GİRİŞ VE AMAÇ:Karbonik anhidraz (CA) enzimleri, aktif bölgesinde çinko iyonu içeren bir metaloenzim ailesidir. CA enzimleri CO2 transportu, pH regülasyonu, üre sentezi, lipogenez, glukoneogenez gibi reaksiyonlarda görev almalarının yanı sıra kalsifikasyon, onkogenez gibi birçok fizyolojik ve patolojik olayda da görev alırlar. CA-IX, bir transmembran glikoproteini olup Hypoxia-Inducible Factor (HIF), CA-IX'un ekspresyonunu uyarmaktadır. HIF ve NF-κB gibi transkripsiyon faktörleri OSAS patolojisinde de önemli rol oynamaktadır. Bu çalışmada, intermitan hipoksinin önemli olduğu OSAS hastalarında serum CA-IX düzeylerinin saptanması ve serum CA-IX düzeyleri ile hastalık şiddeti arasındaki ilişkinin araştırılması amaçlanmıştır.
YÖNTEM:Çalışmaya, Malatya Turgut Özal Üniversitesi Eğitim ve Araştırma Hastanesi Uyku Bozuklukları Merkezi'ne başvuran hastalardan solunum yolu hastalığı, malignite öyküsü ve sigara öyküsü olmayan toplam 88 hasta dahil edildi. Hastalar; kontrol (AHİ<5, n=31), hafif-orta OSAS (AHİ=5-30, n=27) ve ağır OSAS (AHİ>30, n=30) olmak üzere 3 gruba ayrıldı. Tüm hastaların temel demografik ve klinik özellikleri kayıt altına alındı ve kan örnekleri toplandı. CA-IX düzeyleri ELISA Testi ile ölçüldü. Çalışma SPSS 25 programı ile değerlendirildi. Çalışmada gruplar arası farkı değerlendirmek için ANOVA ve Tukey Testi, korelasyon için Pearson Korelasyon Testi uygulandı. CA-IX için cut-off değeri ROC analiz yöntemi kullanılarak belirlendi. p<0,05 değeri istatistiksel olarak anlamlı kabul edildi.
BULGULAR:Serum CA-IX düzeyleri kontrol grubunda 126,3±24,5 pg/mL, hafif-orta OSAS grubunda 184,6±59,1 pg/mL, ağır OSAS grubunda 332,0±39,7 pg/mL idi. Serum CA-IX düzeyleri; ağır OSAS grubunda, hafif -orta OSAS grubuna ve kontrol grubuna göre anlamlı düzeyde yüksek olduğu bulundu (sırasıyla p<0,001, p<0,001). Serum CA-IX düzeyleri hafif-orta OSAS grubunda da kontrol grubuna göre istatistiksel olarak anlamlı düzeyde yüksek olduğu bulundu (p<0,001). Ayrıca serum CA-IX düzeyleri ile minimum oksijen satürasyonu ve ortalama oksijen satürasyonu arasında negatif korelasyon (sırasıyla r=-0,371, p=0,004; r=-0,319, p=0,017), desatürasyon indeksi arasında ise pozitif korelasyon (r=0,369, p=0,005) olduğu saptandı. Ek olarak CA-IX için cut-off değeri 254,5 pg/mL alındığında ağır OSAS'ı göstermede %96,7 sensitiviteye ve %94,8 spesifitiye sahip olduğu görüldü.
SONUÇ:Çalışmamızda, serum CA-IX düzeylerinin OSAS hastalarında kontrollere göre daha yüksek olduğu ve bu yüksekliğin hipoksemi ile ilişkili olduğu saptanmıştır. CA-IX değeri OSAS riski yüksek hastaları tahmin etmek için bir biyobelirteç olabilir.

ROC Eğrisi

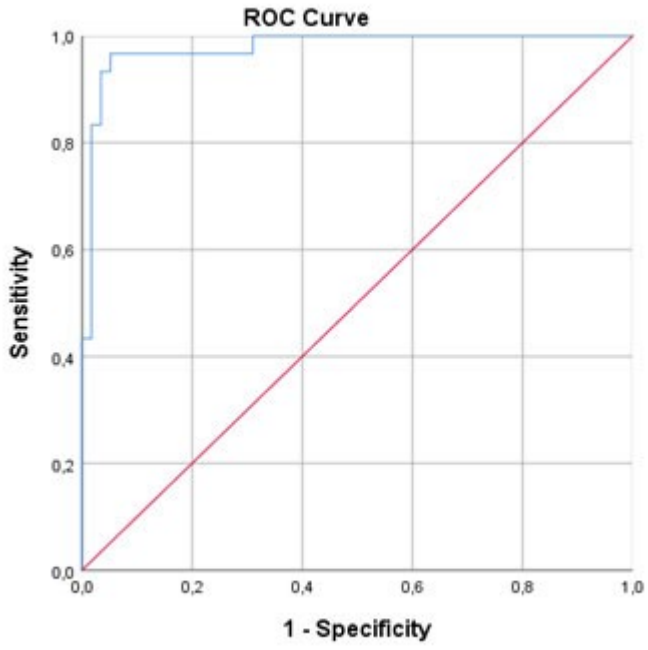

OSAS Şiddetinin Tahmininde CA-IX Düzeyinin ROC Analizi

Risk Faktörü	AUC (%95)	Cutt-off (pg/mL)	Sensitivite	Spesifite
CA-IX	0,978	254,54	%96,7	%94,8

SS-114

T1-3N2 Küçük Hücreli Dışı Akciğer Kanserli Olgularda Sağ Kalıma Etki Eden Faktörler: Çok Merkezli Çalışmanın Uzun Dönem Sonuçları

Pınar Akın Kabalak[1], Akif Turna[2], Sibel Yurt[3], Nevin Fazlıoğlu[4], Şenay Yılmaz[5], Güntülü Ak[5], Derya Kızılgöz[1], Mithat Fazlıoğlu[4], Selim Şakir Erkmen Gülhan[8], İsmail Sarbay[2], Berna Kömürcüoğlu[6], Nazan Erbaş Kanat[1], Suna Kavurgacı[1], Ezgi Gürel Akan[1], Muzaffer Metintaş[5], Ülkü Yılmaz[1]
[1]Atatürk Sanatoryum Eğitim ve Araştırma Hastanesi, Göğüs Hastalıkları, Ankara
[2]İstanbul Üniversitesi-Cerrahpaşa Tıp Fakültesi,İstanbul
[3]Yedikule Göğüs Hastalıkları ve Göğüs Cerrahisi Eğitim ve Araştırma Hastanesi, İstanbul
[4]Namık Kemal Üniversitesi Tıp Fakültesi, Göğüs Hastalıkları, Tekirdağ
[5]Eskişehir Osmangazi Üniversitesi Tıp Fakültesi, Eskişehir
[6]Suat Seren Göğüs Hastalıkları ve Göğüs Cerrahisi Eğitim ve Araştırma Hastanesi, İzmir
[7]Namık Kemal Üniversitesi Tıp Fakültesi, Göğüs Cerrahisi, Tekirdağ
[8]Atatürk Sanatoryum Eğitim ve Araştırma Hastanesi, Göğüs Cerrahisi, Ankara

GİRİŞ VE AMAÇ:Küçük hücreli dışı akciğerli olguların evre IA-IIIA(T3N1) arasında olan olgularda sağ kalımın en iyi olduğu tedavi olduğundan, hemen her zaman cerrahi tedavi uygulanmaktadır. Ancak, T1-3N2 olguların sağ kalımları ve uygulanacak tedavi tartışmalıdır. Çalışmamızın amacı, farklı yöntemler ile ipsilateral mediastinal lenf nodu tutulumu saptanmış hastalardaki sağ kalımı ve bu sağkalımı etkileyen faktörleri belirlemektir.
YÖNTEM:Çalışmamızda, Ocak 2015 ila Ağustos 2022 arasında ülkemizdeki 10 merkezden küçük hücreli dışı akciğer kanseri tanısı koyularak cerrahi ve/veya onkolojik tedavisi yapılmış 25'i kadın(%11.1), 200'ü erkek(%88.9) toplam 225 metastazı olmayan ipsilateral tek ya da multipl lenf nodu metastazı olduğu histolojik olarak teyid edilmiş olgu irdelendi. Olguların demografik özellikleri, aldıkları tedaviler, metastatik bulunan lenf nodları ve sayısı ile sağ kalımların saptanabilmesi için takipleri kaydedildi. Sağ kalımlar, Kaplan Meier testi ile hesaplandı; bir dizi parametrenin sağ kalıma etkisi, log-rank testi ile irdelendi. p değerinin 0.05'in altında olması istatistiksel anlamlılık olarak kabul edildi.
BULGULAR:Hastalarda ortalama yaş 61.5 idi(27-84 arası). Tüm olgularda ortanca sağ kalım 32.0 ay idi(%95 güvenilirlik aralığı: 24.4ay - 39.6 ay). Beş yıllık sağ kalım %19.6 olarak bulundu. Kadın hastaların erkek hastalardan sağ kalımlarının daha yüksek olduğu (Ortanca 39 ay'a[%95 güvenilirlik aralığı:27.1-50.9 ay] karşılık 32.0[%95 güvenilirlik aralığı 27.6-36.3 ay]) ancak, aradaki farkın anlamlı olmadığı görüldü(p=0.671). İrdelemelere göre tümörün sağ tarafta olmasının sağ kalımın daha iyi olmasına neden olduğu (p=0.029), N2 ile birlikte N1'in bulunmasının (pN2a)(p=0.708), birlikte multipl N1 bulunmasının (p=0,611),), adenokarsinomlu olgularda EGFR geni mutasyonu varlığının daha kötü sağ kalımın bir belirteci olduğu(p=0.032), yüksek LDH değerinin(200 IU/mL), daha iyi sağ kalımı işaret ettiği (p=0,044), hastaya cerrahi yapılmasının (p=0.156) ya da yüksek tümör SUV değerinin (SUVmax>12) sağ kalıma bir etkisi olmadığı görüldü (p=0.807) hastalarda sağ kalımı anlamlı ölçüde etkilediği saptandı.
SONUÇ:İpsilateral lenf nodu tutulumu (N2) saptanmış metastatik olmayan küçük hücreli akciğer kanserli olgularda sağ kalım oldukça düşüktür ve bir çok klinik parametre ve cerrahi uygulanıp uygulanmaması bu durumu etkilemiyor gibi gözükmektedir. Ancak adenokarsinomlu olgularda EGFR mutasyonu daha kötü sağ kalımı işaret ediyor iken sağ taraf yerleşimli tümörü olan hastalar ile LDH düzeyi yüksek olgularda sağ kalım daha iyi görünmektedir.

Factors Affecting Survival in Patients with T1-3N2 Non-Small Cell Lung Cancer: Long-Term Results of a Multicenter Study

Pınar Akın Kabalak[1], Akif Turna[2], Sibel Yurt[3], Nevin Fazlıoğlu[4], Şenay Yılmaz[5], Güntülü Ak[5], Derya Kızılgöz[1], Mithat Fazlıoğlu[4], Selim Şakir Erkmen Gülhan[8], İsmail Sarbay[2], Berna Kömürcüoğlu[6], Nazan Erbaş Kanat[1], Suna Kavurgacı[1], Ezgi Gürel Akan[1], Muzaffer Metintaş[5], Ülkü Yılmaz[1]
[1]Atatürk Sanatoryum Training and Research Hospital, Department of Chest Disease, Ankara

[2]İstanbul Üniversitesi-Cerrahpaşa Faculty of Medicine, İstanbul
[3]Yedikule Chest Disease and Thoracic Surgery Training and Research Hospital, İstanbul
[4]Namık Kemal University Faculty of Medicine, Department of Chest Disease, Tekirdağ
[5]Eskişehir Osmangazi University Faculty of Medicine, Eskişehir
[6]Suat Seren Chest Disease and Thoracic Surgery Training and Research Hospital, İzmir
[7]Namık Kemal University Faculty of Medicine, Department of Thoracic Surgery, Tekirdağ
[8]Atatürk Sanatoryum Training and Research Hospital, Department of Thoracic Surgery, Ankara

BACKGROUND AND AIM:Surgical treatment is almost the treatment with the best survival in patients with NSCLC cases between stages IA-IIIA(T3N1). However, the survival of T1-3N2 cases and the treatment to be applied are controversial. The aim of our study is to determine the survival of patients with ipsilateral mediastinal lymph node involvement with different methods and the factors affecting this survival.
METHODS:In our study, a total of 225 NSCLC (25 women (11.1%) and 200 men (88.9%)) patients who underwent surgical and/or oncological treatment with ipsilateral single or multiple histologically confirmed multiple lymph node metastases without distant metastasis were reviewed in 10 centers between January 2015 and August 2022. The demographic characteristics,treatments, number of metastatic lymph nodes, and their follow-up were recorded to determine survival. Survival was calculated with the Kaplan Meier test; The effect of a number of parameters on survival was examined with the log-rank test. P value below 0.05 was considered statistically significant.
RESULTS:The mean age of the patients was 61.5 (range 27-84). The median survival in all cases was 32.0 months (95% confidence interval: 24.4 months - 39.6 months). Five-year survival was found 19.6%. Female patients had higher survival rate than males (median 39 months [95% confidence interval: 27.1-50.9 months] vs. 32.0[95% confidence interval 27.6-36.3 months]), but the difference wasn't significant (p=0.671).). The right side of the tumor causes better survival (p=0.029), the presence of N1 together with N2 (pN2a) (p=0.708), the presence of multiple N1 together (p=0.611), EGFR in cases with adenocarcinoma. gene mutation is a predictor of worse survival (p=0.032), high LDH value (200 IU/mL) indicates better survival (p=0.044), surgery to the patient (p=0.156) or high tumor It was found that SUV value (SUVmax>12) had no effect on survival (p=0.807) and it was found to significantly affect survival in patients.
CONCLUSIONS:Survival is very low in patients with NSCLCr with ipsilateral lymph node involvement (N2), and many clinical parameters and surgery don't seem to affect this situation. However, while EGFR mutation indicates worse survival in patients with adenocarcinoma, survival seems to be better in patients with right-sided tumors and in patients with high LDH levels.

SS-115

Göğüs Cerrahisinde Yapay Zeka: Yoğun Bakım İhtiyacının Optimizasyonunda Yeni Bir Dönem

Gizem Özçıbık Işık[1], Burcu Kılıç[1], Ezel Erşen[1], Onur Sefa Özçıbık[2], Mehmet Kamil Kaynak[1], Akif Turna[1], Hasan Volkan Kara[1]

[1]İstanbul Üniversitesi-Cerrahpaşa Cerrahpaşa Tıp Fakültesi, Göğüs Cerrahisi Ana Bilim Dalı, İstanbul

[2]Boğaziçi Üniversitesi, Bilgisayar Mühendisliği Fakültesi

GİRİŞ VE AMAÇ:İleri evre akciğer kanseri haricinde altın standart tedavi yaklaşımı cerrahidir.Akciğer kanseri nedeniyle cerrahi gerekliliği olan hastalar genellikle ağır sigara içicisi, koroner arter hastalıkları, KOAH gibi çeşitli komorbid durumların eşlik ettiği yüksek riskli hasta grubudur.Komorbid durumların eşlik etmesi komplikasyon gelişme riski ve yoğun bakım yatış ihtiyacını artırmaktadır.Göğüs cerrahisinde gelişecek komplikasyonların tahmini ve yönetimi gelişecek mortalite/morbidite durumlarından korunmak için önemli olmakla birlikte yoğun bakım maliyet süreçleri açısından da önem arz etmektedir.Çalışmamızda akciğer kanseri nedeniyle opere edilen hastalarda yapay zeka modellemeleri kullanarak gerekli yoğun bakım yatış ihtiyacını yüksek doğrulukla tahmin etmek hedeflenmektedir.
YÖNTEM:Ocak 2001-Ocak 2021 tarihleri arasında kliniğimizde opere edilmiş 845 KHDAK'lu hasta irdelendi.Demografik veriler, solunum parametreleri, laboratuar değerleri, kardiyak risk indeksi ve pulmoner risk indeksi verileri girdi verileriydi.Sonuç verisi olarak postoperatif yoğun bakım ihtiyacı varlığına yer verildi.Parametrik veriler için ortalama değerler hesaplandı, veriler normalize edildi.Non-parametrik veriler için kategorizasyon yapıldı.Lineer nöral sinir ağı kullanılarak makine öğrenmesi gerçekleştirildi.Presicion(kesinlik) ve recall(hatırlama) değerlerinin birbirine en yakın ve yüksek olma durumunda(F1 fonksiyon ve grafiğinin başarısı ile tanımlandı) en uygun model oluşturuldu.
BULGULAR:845 hastanın ortalama yaşı 50'ydi.Erkek hasta sayısı 687(%81,3)'yken, kadın hasta sayısı 158(%19,7)idi.Solunum parametrelerinin ortalama değerleri; FVC:2910ml, FEV1:2245ml, %FVC:75, %FEV1:64 FEV1/FVC:90,5, DLCO:27.02, %DLCO:92'ydi.Klinik parametrelerden kardiyak risk indeksi için 1.Grupta 24 hasta(%2,8), 2.Grupta 689 hasta(%81,5), 3.Grupta 105 hasta(%12,4), 4.Grupta 25 hasta(%3,3) vardı. Klinik parametrelerden pulmoner risk indeksi için 0.Grupta 352 hasta(%41,6), 1.Grupta 323 hasta(%38,2), 2.Grupta 137(%16,2)hasta, 3.Grupta 33(%4)hasta vardı.Ortalama sigara paket yıl öyküsü 92'ydi.Ortalama laboratuar değerleri; albumin:4,075, CRP:1,3, LDH:175, lökosit:8350, lenfosit:1,3, monosit:0,4, nötrofil:3.9, hemoglobin:15'ti.633 hasta(%74,9) yoğun bakım ihtiyacı olmadan takip edilirken 212 hastaya(%25,1) yoğun bakım yatış ihtiyacı gerekmiştir.Makine öğrenmesi verilerinin sonuçları değerlendirildiğinde; makine öğrenme analiz başarısı %85'ti.Test analiz sonuç başarısı %63'tü.F1fonksiyonu test ve öğrenme grafiğinde benzer eğri gösterdi.
SONUÇ:Makine öğrenme başarısının %85 olması ön planda hasta veri setlerinin azlığıyla ilişkilidir.Daha büyük veri setleri ile makine öğrenmesinin eğitim kısmında daha başarılı sonuçlar elde edilebilir.Tüm hastalar içerisinde sadece %25, hastada yoğun bakım ihtiyacı olması yoğun bakım ihtiyacını açıklayabilecek klinik ve laboratuar durumların daha az sıklıkla görülmesine sebep olur.Bu sebeple %63 doğru tahmin başarısı kabul edilebilir bir oran olarak karşımıza çıkmaktadır.Makine öğrenme sürecinde başarı oranını artırmak için daha geniş hasta verilerine ve ileri regresyon analizlerine ihtiyaç vardır.Geliştirilecek algoritmalarla objektif sonuçlar verilecektir.

Grafik 1:

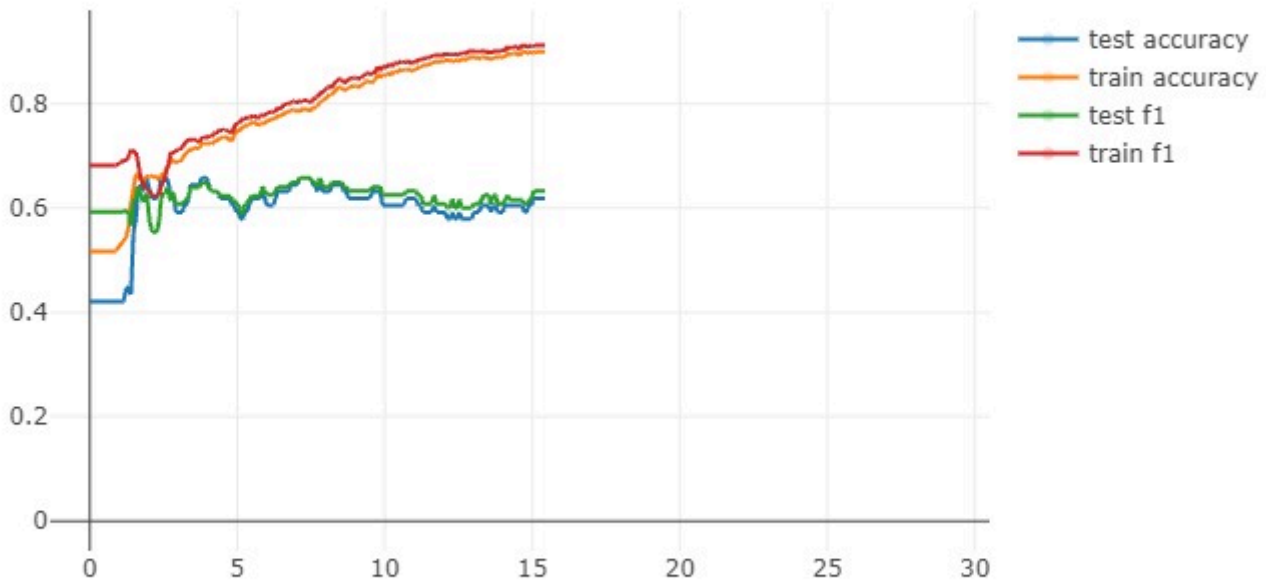

Lineer Nöral Network ile Öğrenme ve Test Doğruluk Grafikleri

Tablo 1

YAŞ	50
CİNSİYET -ERKEK -KADIN	687 158
FVC	2910
FEV1	2245
% FVC	75
% FEV1	64
FEV1/FVC	90,5
DLCO	27,02
%DLCO	92
KARDİYAK RİSK İNDEKSİ -1 -2 -3 -4	24 689 105 25
PULMONER RİSK İNDEKSİ -0 -1 -2 -3	352 323 137 33

SİGARA(PAKETXYIL)	92
ALBUMİN	4,075
CRP	1,3
LDH	175
LÖKOSİT	8350
LENFOSİT	1,3
MONOSİT	0,4
NÖTROFİL	3,9
HEMOGLOBİN	15
YOĞUN BAKIM İHTİYACI -VAR -YOK	 212 633

Ortalama Değerler ve Yüzdelik Veriler Verilmiştir.



SS-116

Küçük Hücreli Olmayan Akciğer Kanserinde T2 Tümörün Komşu Loba Sınırlı İnvazyonu T3 Hastalığa Benzer Bir Sağkalıma Sahiptir

Ahmet Üçvet, Serkan Yazgan, Esra Yamansavcı Şirzai, Bahar Şanlı
Sağlık Bilimleri Üniversitesi, İzmir Dr Suat Seren Göğüs Hastalıkları ve Cerrahisi SUAM

GİRİŞ VE AMAÇ:Küçük hücreli dışı akciğer kanserinin (KHDAK) TNM sisteminde komşu lobun invazyonu (T-ALI) olan tümörün, T faktörü açısından evrelemesi ve bu tümörlerde uygun cerrahi rezeksiyon şekli hala tartışmalıdır. T-ALI'nin prognozunu T2 veya T3 hastalığı ile karşılaştırmak ve bu tümörler için uyguladığımız cerrahi yöntemin etkisini görmek için bir analiz yaptık.
YÖNTEM:Ocak 2012 ile Kasım 2020 tarihleri arasında, lenf nodu metastazı yapmamış, T2 veya T3 primer KHDAK nedeniyle anatomik lobektomi (grup-2) veya T-ALI (T2-ALI ve T3-ALI) nedeniyle non-anatomik lobektomi (lobektomi plus wedge rezeksiyon [LWR]) (grup-1) (Figür 1) yapılan ardışık 200 hasta, retrospektif olarak analiz edildi. Tüm ameliyatlar aynı cerrahi tekniği benimseyen iki deneyimli cerrah tarafından gerçekleştirildi. Fissür invazyonu nedeni ile ilave segmentektomi uygulananlar ve bilobektomi uygulananlar çalışma dışı bırakıldı. Tüm hastaların sağkalım oranları belirlendi ve sağkalımı etkileyen faktörler tek değişkenli ve çok değişkenli analizler yapılarak değerlendirildi.
BULGULAR:Yaş ortalaması 62,2±7,8 olan hastaların, 175'i (%87,5) erkek ve 25'i (%12,5) kadındı. Grup-1'de 63 (%31,5) ve grup-2'de 137 (%68,5) hasta vardı. Grup 1'de ortalama tümör boyutu (4,9±1,4 cm) anlamlı olarak grup 2'den (4,4±1,4 cm) büyüktü (p=0,014). Grupların kendi içerisindeki T dağılımına bakıldığında, grup 1'de patolojik T3 oranı (%55,6), grup-2'den (%33,6) anlamlı olarak daha fazlaydı (p=0,005). 5-yıl sağkalım oranı sırası ile grup 1'de %50,6 iken, grup 2'de %70,1 olup aradaki fark istatistiksel olarak anlamlıydı (p=0,022). T-faktörüne göre tümörler T2, T2-ALI, T3 ve T3-ALI olarak gruplandırıldığında; 5-yıl sağkalım oranları T2 ve T3 tümörlerde sırasıyla %71,4 ve %67,8 iken,T2-ALI ve T3-ALI tümörlerde sırasıyla %49,2 ve %51,5 idi. Bu dört grubun çok değişkenli analizinde; T2-ALI ve T3-ALI için sağkalım oranları, T2 tümörlerden anlamlı derecede daha düşüktü (sırasıyla p=0,046 ve p=0,025). T2-ALI tümörler T3 grubuna upgrade edilerek oluşturulan yeni T3 grubu (T2-ALI, T3, T3-ALI) ile T2 tümör grubu arasında yapılan analizde; T2 tümörlerin anlamlı derecede daha iyi sağkalım oranına sahip olduğu saptandı (p=0,019) (Tablo 1).
SONUÇ:Sonuçlarımız, anatomik lobektomi ile karşılaştırıldığında, T-ALI için LWR'nin kabul edilebilir onkolojik sonuçlar ile uygulanabileceğini düşündürmektedir. T2-ALI,T2 tümörden daha kötü bir sağkalıma sahiptir ve T3'e benzer bir prognoz sunmaktadır. Bu durum göz önüne alındığında, T2-ALI'nin T3 olarak sınıflandırılması daha uygundur. Bu ön verileri doğrulamak için daha geniş serilere dayalı ileri çalışmalara ihtiyaç vardır.

Figür 1. Non-anatomik lobektomi (lobektomi plus wedge rezeksiyon) ameliyat görüntüsü.

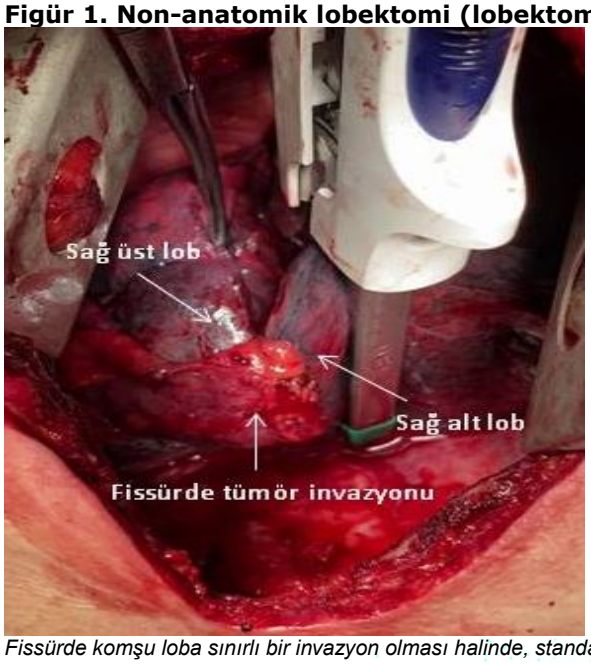

Fissürde komşu loba sınırlı bir invazyon olması halinde, standart anatomik lobektomiden farklı olarak, kalacak lob aleyhine wedge rezeksiyon eklenerek yapılan non-anatomik lobektomi ameliyat görüntüsü.

Tablo 1. Hastaların farklı değişkenler yönünden sağkalım analizleri.

Değişkenler		5-yıl sağkalım	Güven aralığı	p-değeri
Tüm hastalar		64,6	79,6-116,4	
Yaş grubu	≤60	65,2		0,69
	>60	64,3	84,8-123,4	
Cinsiyet	Erkek	63,3	78,2-130,0	0,92
	Kadın	73,3	72,8-123,2	
Taraf	Sağ	66,9		0,7
	Sol	61,7	77,4-130,8	
Histopatoloji	Skuamöz	66,3	73,0-116,0	0,7
	Non-skuamöz	62,5		
T-faktörü	2	66,4		0,15
	3	62,4	68,3-113,7	
Grup	1	50,6	22,8-100,1	0,022
	2	70,1		
T2 ve diğerleri	T2	71,4		0,019
	T2-ALI,T3,T3-ALI	58,4	62,2-105,0	
T2,T3 ve T2-ALI	T2	71,4		0,054
	T3	62,4	68,3-113,7	
	T2-ALI	49,2	2,3-97,5	
T2,T3,T2-ALI ve T3-ALI	T2	71,4		0,014
	T3	67,8	59,7-122,3	

	T2-ALI	49,2	2,3-97,5	
	T3-ALI	51,5	37,9-85,5	

SS-117

KOAH Alevlenme Tanısıyla Yatırılan Hastalarda Periferik Kan Eozinofil Düzeyinin Hastalığın Prognozu Üzerine Etkisi

Hasan Furkan Avcı, Zafer Kartaloğlu, Tayfun Çalışkan, Oğuzhan Okutan, Bengü Şaylan, Fatih Özçelik
SBÜ Sultan 2. Abdülhamid Han Eğitim ve Araştırma Hastanesi

GİRİŞ VE AMAÇ:GOLD rehberine 2019 senesinde giren, alevlenmelerin önlenmesine yönelik 'eozinofil sayısına göre KOAH tedavisi' önerileri sonrasında, alevlenme hastalarında da hastalığın seyrini ön görebilecek 'eozinofil eşik değerleri' üzerine çeşitli çalışmalar yapılmaktadır. Farklı çalışmalarda farklı eşik değerleri kullanılmıştır ancak henüz kesinleştirilmiş bir değer mevcut değildir. Alevlenme hastalarının klinik seyrini tahmin edebilecek belirteçlere ihtiyaç duyulmaktadır.
KOAH alevlenme ile hastaneye yatırılan hastaların, yatış süresi, non invaziv mekanik ventilasyon (NIMV) gereksinimi, invaziv mekanik ventilasyon (IMV) gereksinimi, yoğun bakım takibi ihtiyacı, mortalite ve taburculuk sonrasındaki alevlenme durumlarını kan eozinofil düzeyi ile kıyaslayarak, aralarındaki ilişkiyi belirlenmek amaçlanmıştır.
YÖNTEM:Göğüs Hastalıkları servisimize 1 Ekim 2016 – 1 Ocak 2020 tarihleri arasında KOAH alevlenme teşhisi ile yatırılan 711 hasta retrospektif olarak incelenmiştir. Hastaların yaş, cinsiyet, komorbiditeleri, evde kullanmakta oldukları tıbbi solunum cihazları, sigara tüketim durumları, semptomları, hastane yatış süresi, NIMV veya IMV gereksinimi, yatış sürecindeki ölüm, taburculuk sonrası ilk 1 sene ve takip sürecindeki toplam alevlenme ile ölüm durumları kaydedildi. Veriler hastane bilişim sistemi, görüntü arşivleme ve iletişim sistemi ortak görüntüleme ara yüzü ve T.C. Sağlık Bakanlığı kişisel sağlık kaydı sistemi ve T.C. Sağlık Bakanlığı Teleradyoloji Sistemi üzerinden geriye dönük incelendi.
BULGULAR:Hastaların eozinofil sayı ve oranlarına göre yoğun bakıma gidişlerinde farklılık olduğu saptandı. ROC analizinde eozinofil sayısı için 170 hücre/ µL (%90,7 sensitivite, %28,3 spesifite), oran için %1.15 (%80,0 sensitivite, %37,3 spesifite) düzeyinde en yüksek sensitivite ve spesifite saptandı. Bu verilere göre sınıflanan hastaların sayı ve orana göre düşük eozinofilli grupta daha fazla yoğun bakım gereksinimi olduğu (sayı için p<0,001; oran için p:0,008), yüksek olan grupta daha fazla alevlenme geliştiği (sayı ve oran için p<0,001) gözlendi. Eozinofil sayısı düşük olan grupta takip sürecinde tüm sebeplere bağlı ölümlerde daha fazla ölüm oranı gözlendi (p<0,001).
SONUÇ:KOAH alevlenme ile yatırılan ve eozinofil düzeyi düşük seyredenlerin yatış ve taburculuk sürecinde daha kötü bir prognoz gösterdiği, eozinofil düzeyi yüksek olanların ise daha sık alevlenme geçirdiği saptanmıştır.

KOAH alevlenme tanısı ile yatan hastalarda yoğun bakım gereksinimi olan ve olmayan hastaların Eozinofil düzeylerinin grafik karşılaştırması

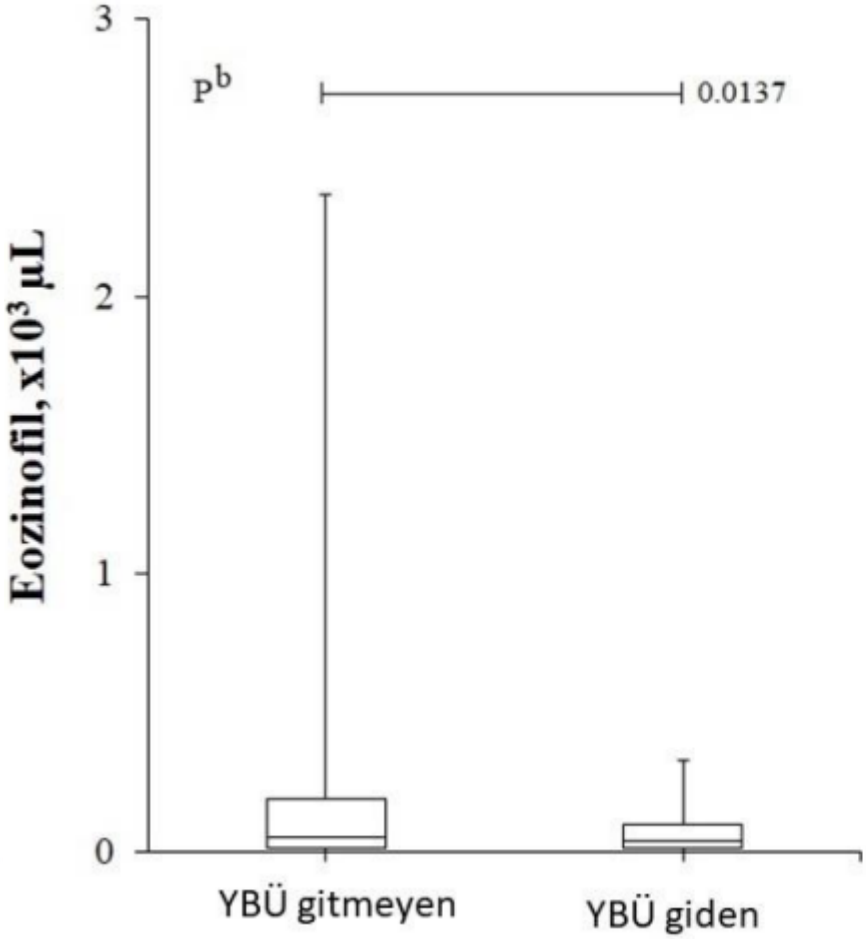



Eozinofil Sayısına Göre Alevlenmenin Prognozunun Değerlendirilmesi

		Eos Sayı (hücre/µL)		İstatistik test	Cramer's V
		≤170(n=337)	>170(n=103)		
Ort. Yatış Süresi	Gün,(min-max)	7,17(0-63)	6,11(1-19)	[a]0,233	
YBÜ Yatışı ihtiyacı	Yok	299 (88,7)	102 (99,0)	X^2:10,37 p:0,001	0,154
	Var	38 (11,3)	1 (1,0)		
NIMV Gereksinimi	Yok	202 (59,9)	64 (62,1)	X^2:0,15 p:0,777	
	Var	135 (40,1)	39 (37,9)		
Entübasyon	Yok	317 (94,1)	102 (99,0)	X^2:4,27 p:0,071	
	Var	20 (5,9)	1 (1,0)		
Ölüm	Yok	329 (97,6)	103 (100,0)	X^2:2,49 p:0,247	
	Var	8 (2,4)	0 (0,0)		
Taburculuk Sonrası İlk 1 Sene Alevlenme	Yok	202 (59,9)	32 (31,1)	X^2:26,41 p:<0,001	0,245
	Var	135 (40,1)	71 (68,9)		
HBSB Ölüm	Yok	155 (46,0)	69 (67,0)	X^2:13,91 p:<0,001	0,178
	Var	182 (54,0)	34 (33,0)		

a: Mann-Whitney U test, X^2: Fisher's Excat test, YBÜ: yoğun bakım ünitesi, NIMV: non invaziv mekanik ventilasyon, HBSB: herhangi bir sebebe bağlı

SS-118

İmmünoglobulin-G4 ilişkili akciğer hastalığı: Klinik ve radyolojik bulgular

Aslı Alkan Öncel[1], Gamze Durhan[2], Gözde Kübra Yardımcı[3], Ümran Özden Sertçelik[4], Bayram Farisoğulları[3], Macit Arıyürek[2], Ömer Karadağ[3], Deniz Köksal[5]

[1]Yıldırım Beyazıt Üniversitesi Yenimahalle Eğitim ve Araştırma Hastanesi, Göğüs Hastalıkları Kliniği; Hacettepe Üniversitesi Tıp Fakültesi Göğüs Hastalıkları Anabilim Dalı, Ankara

[2]Hacettepe Üniversitesi Tıp Fakültesi Radyoloji Anabilim Dalı, Ankara

[3]Hacettepe Üniversitesi Tıp Fakültesi İç Hastalıkları Anabilim Dalı Romatoloji Bilim Dalı, Ankara

[4]Ankara Şehir Hastanesi Göğüs Hastalıkları Kliniği; Hacettepe Üniversitesi Tıp Fakültesi Göğüs Hastalıkları Anabilim Dalı, Ankara

[5]Hacettepe Üniversitesi Tıp Fakültesi Göğüs Hastalıkları Anabilim Dalı, Ankara

GİRİŞ VE AMAÇ:İmmünoglobulin-G4 (IgG4) ilişkili hastalığın akciğer tutulumu nadir görülür ve asemptomatik seyri nedeniyle ilk tanı anında kolayca gözden kaçabilir. Bu çalışma ile IgG4 ilişkili hastalık tanısı olan hastalardan oluşan bir kohortta akciğer tutulum sıklığı ve şekillerinin belirlenmesi amaçlandı.
YÖNTEM:IgG4 ilişkili hastalık tanısı olan toplam 90 hasta (erkek/kadın: 47/43, ortalama yaş: 57,7±15,5 yaş) retrospektif olarak incelendi. Tüm toraks bilgisayarlı tomografi (BT) görüntülemeleri iki torasik radyolog tarafından yeniden değerlendirildi ve IgG4 ilişkili akciğer hastalığı tutulumu açısından mediasten, pulmoner parankim, hava yolları ve plevra olmak üzere dört kompartmanda incelendi. IgG4 ilişkili akciğer hastalığı kesin, yüksek olası, olası ve mümkün olarak kategorize edildi.
BULGULAR:En az bir toraks BT görüntülemesi bulunan 64 hasta belirlendi ve bunların 18'inde (%28) IgG4 ilişkili akciğer hastalığı saptandı. Kayıtlı veriler akciğer tutulumuna dair bulgularla yeniden değerlendirildiğinde IgG4 ilişkili akciğer hastalığı oranı %20 artarak %48,4'e (n=31) ulaştı. Mediasten %51,6 (n=16) sıklıkla en fazla tutulan kompartman iken, bunu %45,2 (n=14) ile pulmoner parankim, %32,3 (n=10) ile hava yolları ve plevra takip etti. Akciğer tutulumu olan hastalarda diğer organ tutulumları daha sık olarak gözlendi ve serum IgG4 düzeyleri daha yüksek tespit edildi. Eozinofil düzeyleri ise, akciğer tutulumu olan hastalarda istatistiksel anlamlı derecede yüksek saptandı (p=0.023).
SONUÇ:IgG4 ilişkili akciğer hastalığı heterojen bir grup hastalıktır ve sıklığı azımsanmaktadır. Mediasten en sık tutulan kompartmandır. Hastaların ilk tanı anında IgG4 ilişkili akciğer hastalığı açısından değerlendirilmesi önerilmektedir. Yüksek serum IgG4 ve eozinofil düzeyleri ile artan sayıda organ tutulumu IgG4 ilişkili hastalığın akciğer tutulumunun göstergesi olabilir.

Resim 1

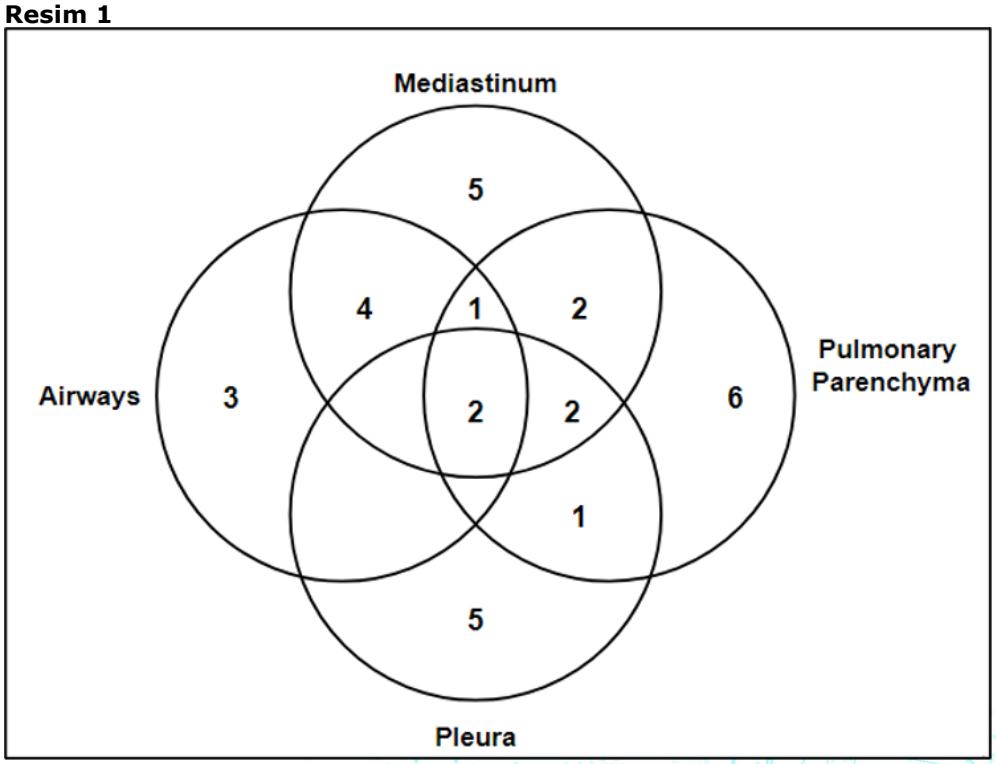

IgG4 ilişkili akciğer hastalığı olan 31 hastada akciğerde tutulan kompartmanlar.

Tablo 1

Torasik kompartman	N (%)
Mediasten	16 (%51.6)
-Lenfadenopati/kitle	11 (%35.5)
-Fibrozis	7 (%22.6)
Pulmoner parankim	14 (%45.2)
-Küçük nodüller	9 (%29)
-Büyük nodüller	-
-Buzlu cam opasiteleri	5 (%16.1)
-Konsolidasyon	1 (%3.2)
-Alveoler interstisyel patern	3 (%9.7)
-Bronkovasküler yapılarda kalınlaşma	1 (%3.2)
Hava yolları	10 (%32.3)
-Bronş duvarlarında kalınlaşma	8 (%25.8)
-Santral havayolu stenozu	4 (%12.9)
Plevra	10 (%32.3)
-Efüzyon	8 (%25.8)
-Kalınlaşma	3 (%9.7)
-Nodüller	-

IgG4 ilişkili akciğer hastalığı olan 31 hastanın Toraks BT bulguları.

Tablo 2

Parametre	Akciğer tutulumu olan hastalar (n=31)	Akciğer tutulumu olmayan hastalar (n=33)	p
Yaş (ortalama)	54.8±17.7	56±15	0.77
Cinsiyet (kadın, %)	15 (%48.4)	14 (%42.4)	0.63
Takip süresi (ortanca, ay)	26 (1-180)	25 (1-84)	0.17
IgG4 (mg/dL), ortanca (min-max)	108.8 (12.3 - 3800)	88.5 (18.5 – 699)	0.51
IgE (IU/mL), ortanca (min-max)	50.6 (1 - 327)	84.3 (3.1-1919)	0.59
CRP (mg/dL), ortanca (min-max)	0.95 (0.13 – 39.3)	0.72 (0.12-36.2)	0.71
ESR (mm/hr), ortanca (min-max)	31.5 (2 - 116)	24 (2-109)	0.42
LDH (U/L), ortanca (min-max)	204 (129 - 349)	186 (123-462)	0.99
Eozinofil /µL, ortanca (min-max)	200 (0 - 1200)	100 (0-400)	0.023*

IgG4 ilişkili akciğer hastalığı olan ve olmayan hastalarda demografik özellikler ve laboratuvar parametrelerinin karşılaştırılması.

SS-119

Bir Atipik Mikobakteri Enfeksiyonu ve Malignite Birlikteliği Olgusu

Mualla Elif Bayindir, Mücahit Fidan, Özgür Batum, Berna Kömürcüoğlu
İzmir Dr.Suat Seren Göğüs Hastalıkları ve Cerrahisi Eğitim ve Araştırma Hastanesi

GİRİŞ VE AMAÇ:Atipik tüberküloz enfeksiyonları radyolojik olarak pek çok farklı şekilde karşımıza çıkabilmektedir. Bu olguyu sunmaktaki amacımız; mutlaka ayırıcı tanının dikkatli şekilde irdelenmesi ve altta yatan bir malignite olasılığının her zaman düşünülmesi gerektiğidir.
OLGU:Altmışdört yaşında, KOAH ve hipertansiyon tanılarıyla takipli olan exsmoker erkek hasta, tarafımıza öksürük, nefes darlığında artış, sarı renkli balgam çıkarma şikayetleri ile başvurmuş olup, toraks BT'sinde her iki akciğerde yaygın amfizem alanları, sol alt lob süperior segment düzeyinde fissür tabanlı düzensiz sınırlı 3.5cm boyutlu kaviter kitlesel lezyon, konsolidasyon alanları ve nodüler lezyonlar(Resim 1) izlenen hasta ileri tetkik ve tedavi amacıyla servisimize yatırıldı. Tedavisi düzenlenen hastanın yatışı esnasında balgam bakısında ARB müsbet saptandı, ancak mikrobiyolojik olarak ön planda atipik mikobakteri enfeksiyonu düşünülmekle birlikte net tiplendirme yapılamadığı ve alınan sonraki balgam bakılarında ARB menfi saptandığı için, genel durumu stabil olan hasta kültür sonuçlarıyla kontrole çağırıldı. Balgam kültürü sonucu Myc. Abcessus üremesi olarak sonuçlanan olgu kontrole geldiğinde yapılan yeni Toraks BT tetkikinde sol alt lobda izlenen yaygın konsolidasyon alanlarında belirgin boyutsal regresyon olduğu, ancak yeni gelişen sol akciğer üst lobda santral olarak apikoposterior segment bronşu çıkımı düzeyinde yerleşimli lezyon ve sol hiler lenfadenopati saptandı. PET tetkikinde lezyonda yüksek tutulum saptanan(SUVmax:5,3) (Resim 2), yapılan bronkoskopide sol üst lob linguler segment girişinin vejetan lezyon ile tam tıkalı olduğu görülen hastanın lezyondan alınan fırça biyopsisi sonucu squamöz hücreli akciğer karsinomu olarak sonuçlandı. Evreleme için yapılan EBUS ile patolojik boyutta ve görünümde olan 10L lenf nodu örneklemesi benign olarak sonuçlandı ancak hasta operabilite açısından değerlendirildiğinde SFT'sinde FEV1 kısıtlılığı nedeni ile inoperable olarak değerlendirildi ve hastaya SBRT yapıldı. Myc.Abcessus üremesi olan ve kaviter lezyonu olan, semptomları azalmakla birlikte devam eden,SBRT'si tamamlanan hastanın atipik mikobakteri enfeksiyonu açısından yapılan ilaç duyarlılık testlerine göre klaritromisin, amikasin ve linezolid kemoterapileri düzenlendi.Hastanın halen takip ve tedavisi tarafımızda devam etmektedir.
SONUÇ:Atipik mikobakteri enfeksiyonlari radyolojik olarak kavitasyon, konsolidasyon, nodüller, bronşiektaziler, hipersensitivite pnomonisi gibi rpek çok farklı şekilde karşımıza çıkabilmektedir. Bu olguda hastaya atipik mikobakteri enfeksiyonu tanısı konmuş, ancak izlemde ek olarak malignite tanısı almıştır ve erken evrede tedavi şansı bulabilmiştir. Hastanın mevcut patolojik tanısının ötesinde, özellikle predispozan faktörleri olan hastalarda malignite olasılığını da her zaman aklımıza getirmenin önemini vurgulamak için bu olguyu sizlere sunduk.

Resim 1

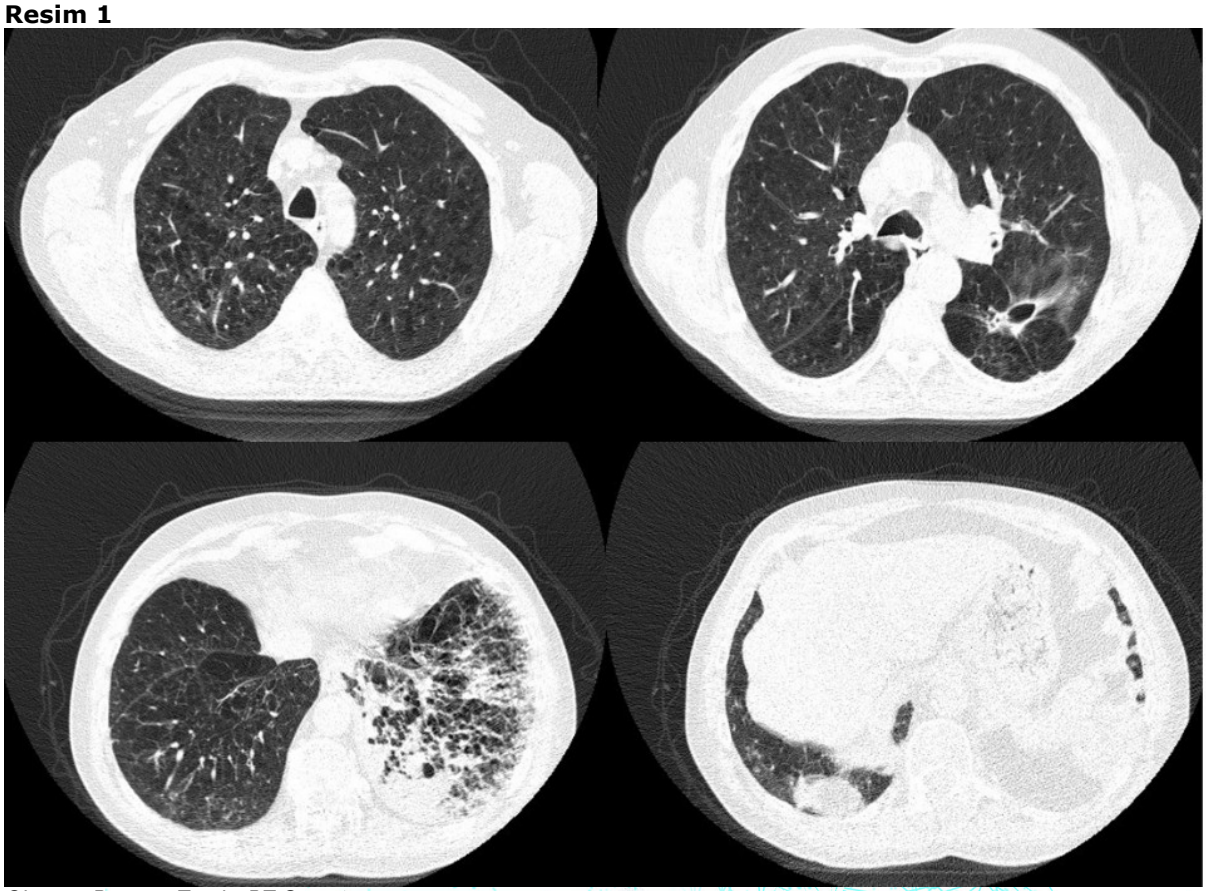

Olgunun Başvuru Toraks BT Görüntüsü

Resim 2

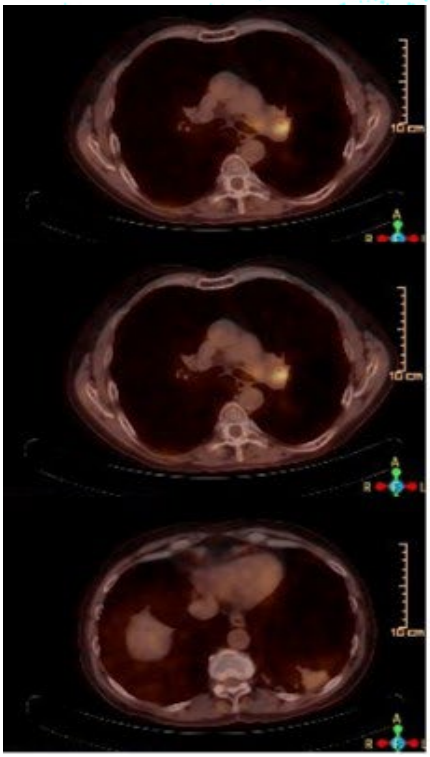

Olgunun PET-BT Görüntüsü

SS-120

Servikotorasik tümörlerde anterior transmanubrial yaklaşım

İlhan Ocakcıoğlu, Ahmet Gökhan Gündoğdu
SBÜ Sancaktepe Şehit Prof. Dr. İlhan Varank SUAM, Göğüs Cerrahisi Kliniği, İstanbul

GİRİŞ VE AMAÇ:Servikotorasik tümörlerin cerrahi tedavisi, klavikula ve kaburgalar tarafından gizlenen tümöre erişimin zor olması ve baş ve üst ekstremitelerin önemli vasküler ve sinir yapılarına yakın anatomik konumları nedeniyle cerrahlar için her zaman zorluk teşkil etmektedir. Çeşitli cerrahi yaklaşımlar önerilmiş ve bu yaklaşımlar bazı avantajlara sahip oldukları kadar bazı dezavantajları da içinde barındırmaktadır. Çalışmamızda transmanubrial yaklaşım ile opere ettiğimiz dört servikotorasik tümör olgusu teknik detaylarıyla sunulmuştur.
YÖNTEM:Ekim 2019 ile Temmuz 2022 tarihleri arasında anterior transmanubrial yaklaşım ile opere edilen dört servikotorasik tümör olgusu yaş, cinsiyet, ek hastalık,taraf, tümör tipi, tümör boyutu, rezeksiyon tipi (ilave göğüs duvarı,arter,ven ve sinir rezeksiyonu),yatış süresi, intraoperatif ve postoperatif komplikasyon,omuz hareketliliği ve nüks açısından değerlendirildi.
BULGULAR:Olgu1:71 yaşında erkek hasta göğüs ağrısı şikâyeti ile başvurdu.Toraks BT ve PET/BT'de toraks giriminden boyna uzanım gösteren, sol innominate ven ve subklavian artere invaze görünümde 10x6cm ebadında kitlesel lezyon (Sudmaks:55) tespit edildi (Resim1a).Kitleden alınan iğne biyopsisi sonucu timik karsinom olarak raporlandı. İnvazyon nedeniyle tümör ile birlikte sol nervus vagus, innominate ven, subklavian ven, internal juguler ven ve 1. kaburganın anterior parçası eksize edildi (Resim1b,c,d).
Olgu2:24 yaşında kadın hasta boyunda şişlik ve sağ kol ağrısı şikâyeti ile başvurdu. Daha önce menengiom tanısı ile üç kez servikal C6 seviyesinden opere edilmişti. Toraks BT ve PET/BT'de toraks girişine uzanan sağ subklavian damarlar, internal juguler ven ve karotis kommunis ile ilişkili yaklaşık 13x6cm ebadında malign karakterde (Sudmaks:13) kitle tespit edildi(Resim1e). Operasyonda invazyon nedeniyle sağ brakiyal pleksus, subklavian ven, innominate ven ve internal juguler ven eksize edildi(Resim1f).
Olgu3:58 yaşında erkek hasta göğüste şişlik ve ağrı şikayeti ile başvurdu.Toraks BT'de sağ akciğer üst lobda 8x10cm boyutunda 1.ve 2. kostayı ve internal mammarian arteri çevreleyen, subklavian arter ile yakın ilişkili, vena cava süperioru komprese eden gögüs ön duvarına uzanan kitlesel lezyon(Sudmaks:13.7) izlendi(Resim2a). Sağ üst lobektomi ve 1-2-3. kaburgalar rezeke edildi(Resim2b,c).
Olgu4:72 yaşında erkek hasta göğüs ağrısı şikayeti ile başvurdu. Toraks BT'de sağ üst lob apikalde 1-2-3 kostalara invaze görünümde, vasküler yapılarla ilişkili 6.3x3cm kitlesel lezyon tespit edildi(Resim2d). Sağ üst lobektomi ve 1-2-3. kaburgalar rezeke edildi(Resim2e,f). Klinik veriler tablo1'de sunulmuştur.
SONUÇ:Transmanubrial yaklaşım subklavian damarların ortaya çıkarılması için en uygun tekniklerdendir. Ayrıca sternoklavikuler eklem ve klavikula kesilmediği için omuz stabilitesi korunmuş olur.

Resim 1

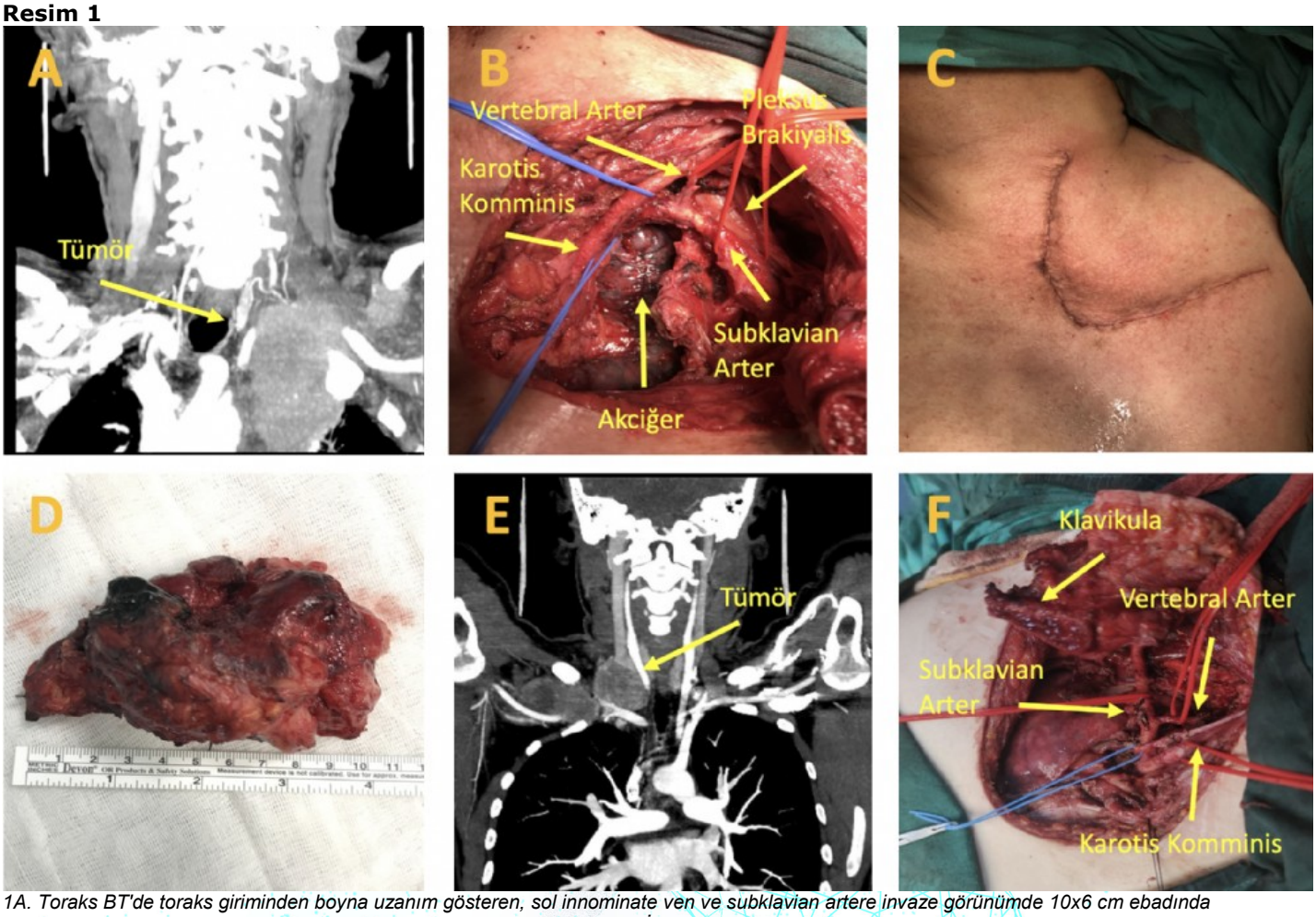

1A. Toraks BT'de toraks giriminden boyna uzanım gösteren, sol innominate ven ve subklavian artere invaze görünümde 10x6 cm ebadında kitlesel lezyon (Olgu 1) 1B: Kitle eksizyonu sonrası görünüm (Olgu 1) 1C: İnsizyon kesisi 1D: Piyes 1E: Toraks BT'de toraks girişine uzanan sağ subklavian damarlar, internal juguler ven ve karotis kommunis ile ilişkili yaklaşık 13x6 cm ebadında malign karakterde kitlesel lezyon (Olgu 2) 1F: Kitle eksizyonu sonrası görünüm (Olgu 2)

Resim 2

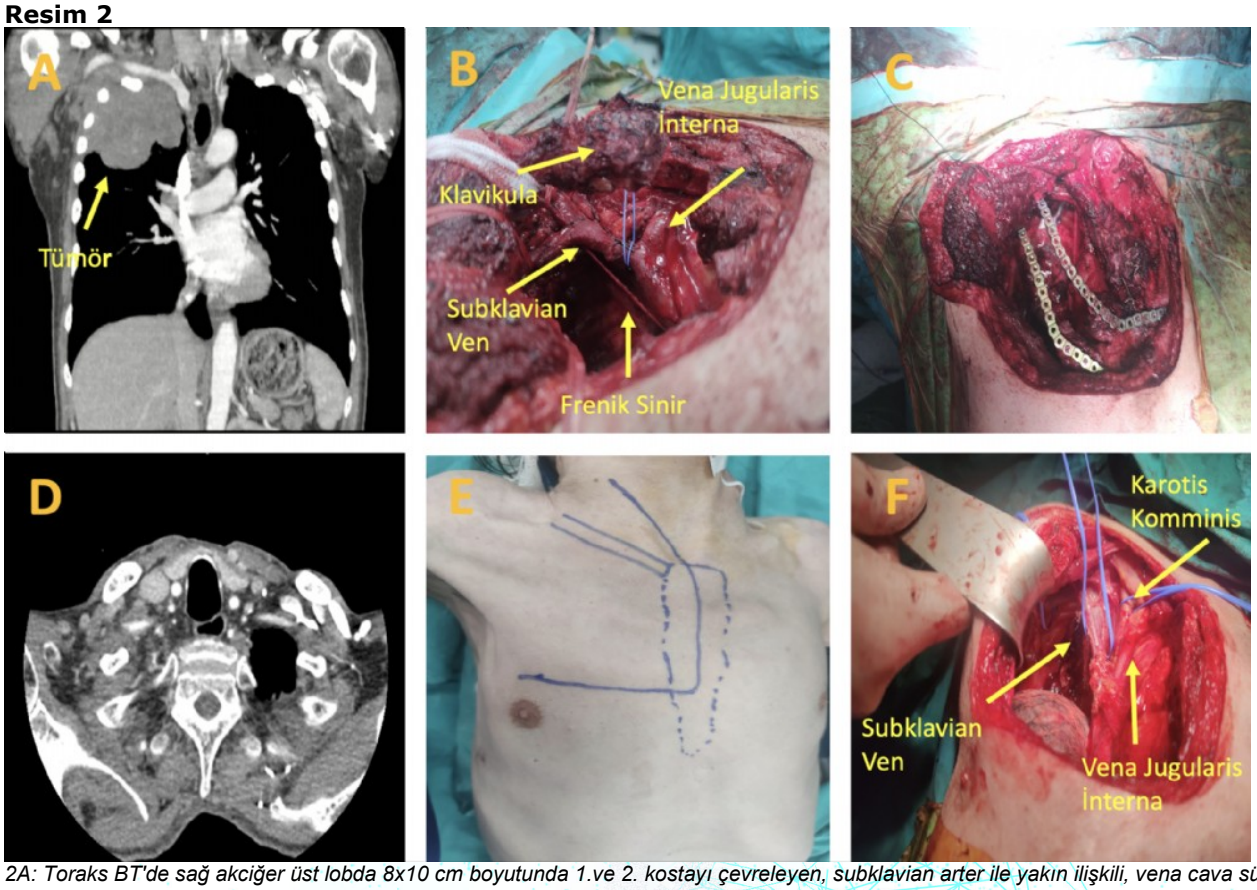

2A: Toraks BT'de sağ akciğer üst lobda 8x10 cm boyutunda 1.ve 2. kostayı çevreleyen, subklavian arter ile yakın ilişkili, vena cava süperioru komprese eden kitlesel lezyon (Olgu 3) 2B: Kitle eksizyonu sonrası görünüm (Olgu 3) 2C: Göğüs duvarı rezeksiyonu sonrası titanyum plak ve sonrasında prolen mesh ile rekonstrüksiyon (Olgu 3) 2D: Toraks BT'de sağ üst lob apikalde 1-2-3 kostalara invaze görünümde, vasküler yapılarla ilişkili 6.3x3 cm kitlesel lezyon (Olgu 4) 2E: İnsizyon 2F: Kitle eksizyonu sonrası görünüm (Olgu 4)

Tablo 1

	Hasta 1	Hasta 2	Hasta 3	Hasta 4
Yaş (yıl)	71	24	58	72
Cinsiyet (E/K)	E	K	E	E
Taraf	Sol	Sağ	Sağ	Sağ
Histoloji	Timik karsinom	Malign meningiom	Büyük hücreli nöroendokrin karsinom	Skuamöz hücreli karsinom
Boyut (cm)	10x6	13x6	10x8	6.3x3
Rezeksiyon tipi	Kitle, 1.kaburga, vena jugularis interna, innominate ven, subclavian ven, nervus vagus	Kitle,brakiyal pleksus, subklavian ven, innominate ven, internal juguler ven	Üst lobektomi, 1-3 kaburga rezeksiyonu	Üst lobektomi, 1-3 kaburga rezeksiyonu
Yatış süresi (gün)	8	6		
Komplikasyon	-	-	Atelektazi	Pnömoni
Omuz stabilitesi	N	N	N	N

Anterior transmanubrial yaklaşım ile opere edilen hastaların özellikleri

SS-121

Pulmoner Endarterektominin Uyku İlişkili Solunum Bozukluklarına Etkisi

Fidan Layijova[1], Gülbahar Darılmaz Yüce[1], Koray Hekimoğlu[3], Tankut Atay[2], Şerife Savaş Bozbaş[1]
[1]Başkent Üniversitesi, Göğüs Hastalıkları Anabilim Dalı, Ankara
[2]Başkent Üniversitesi, Kalp Damar Cerrahisi Anabilim Dalı, Ankara
[3]Başkent Üniversitesi, Radyoloji Anabilim Dalı, Ankara

GİRİŞ VE AMAÇ:Pulmoner hipertansiyon (PH) farklı etiyolojik nedenlere bağlı olarak ortaya çıkan, tedavi edilmediğinde morbidite ve mortalitesi yüksek bir hastalıktır. PH patofizyoloji, klinik ve tedavi seçeneklerindeki benzerliklerine göre beş gruba ayrılmıştır. Grup 4 PH, kronik tromboembolik pulmoner hipertansiyon (KTEPH) ve diğer pulmoner arter obstrüksiyonlarını kapsar. KTEPH pulmoner arterlerin organize trombüslerle kalıcı obstrüksiyonu ile karakterizedir. En az 3 ay etkin dozda antikoagülan tedavi alan hastalarda, sağ kalp kateterizasyonunda ortalama pulmoner arter basıncı (oPAB)≥25 mmHg, pulmoner arter uç basıncı (PAUB) ≤15 mmHg ve pulmoner vasküler rezistans (PVR)≥3WU olarak tanımlanmıştır. KTEPH hastalarında hipoksemi ve sağ ventrikül yetmezliğine bağlı uyku ile ilişkili solunum bozuklukları gelişebilir. KTEPH tanısı olan olgumuzda pulmoner endarterektomi sonrası uyku ile ilişkili solunum bozukluğundaki değişiklikleri sunmayı amaçladık.
OLGU:48 yaşında erkek hasta 2011 yılında geçirilmiş pulmoner tromboemboli sonrası varfarin kullanmaktaydı ve KTEPH tanısı ile pulmoner endarterektomi amacıyla merkezimize başvurdu. Operasyon öncesi değerlendirmede horlama ve tanıklı apne şikayetinin olması nedeniyle polisomnografi (PSG) yapıldı. PSG'de apne-hipopne indeksi (AHİ): 101.2, Santral apne indeksi:84.7, Oksijen satürasyonu (Uyanık- ortalama- en düşük) %95-%86-%76 saptandı (Resim 1). Santral uyku apne sendromu tanısı alan hastaya ikinci gece yatırılarak PAP titrasyonu yapıldı. Medikal tedavisine ek olarak PAP tedavisi önerildi. 1 ay sonra pulmoner endarterektomi yapıldı ve operasyon sonrası da PAP tedavisine devam edildi. Operasyon sonrası 3.ayda polisomnografisi tekrarlandı. AHİ: 23.6, Santral apne indeksi:0 saptandı (Resim 2). Hastanın operasyon öncesi varolan santral uyku apne sendromu etkin cerrahi tedavi sonrası düzeldi, takipte obstrüktif uyku apne sendromuna yönelik PAP tedavisine devam edilmesine karar verildi.
SONUÇ:KTEPH tanısı alan ve uyku apnesi semptomları olan hastalara polisomnografi yapılarak erken dönemde tanı ve tedavi başlanmalıdır. Uyku hastalıkları, pulmoner endarterektomi planlanan hastalarda perioperatif ve postoperatif komplikasyonlar ve klinik takip açısından önemlidir. Bu olgu pulmoner endarterektominin KTEPH etkin tedavisi yanısıra KTEPH ile birlikte gelişebilecek uykuda solunum bozukluğunda düzelme sağlayan başarılı bir cerrahi teknik olduğunun vurgulanması amacıyla sunulmuştur.

The impact of Pulmonary Endarterectomy on Sleep Related Breathing Disorders

Fidan Layijova[1], Gülbahar Darılmaz Yüce[1], Koray Hekimoğlu[3], Tankut Atay[2], Şerife Savaş Bozbaş[1]
[1]Baskent University, Department of Pulmonology, Ankara
[2]Baskent University, Department of Cardiovascular Surgery, Ankara
[3]Baskent University, Department of Radiology, Ankara

OBJECTIVE:Pulmonary hypertension (PH) is a disease that occurs due to various etiological causes with high mortality and morbidity ratio if not treated.Pulmonary hypertension is divided into five groups according to similarities in their pathophysiology,clinical and treatment options.Group 4 PH includes chronic thromboembolic pulmonary hypertension (CTEPH) and other pulmonary artery obstructions.CTEPH is characterized by persistent obstruction of pulmonary arteries by organized thromboembolic material.Mean pulmonary artery pressure (mPAP)≥25 mm Hg, pulmonary artery wedge pressure(PAWP) ≤15 mm Hg, and pulmonary vascular resistance (PVR)≥3WU at right heart catheterization in patients who received at least 3 months of anticoagulation therapy defines the diagnosis.Patients with CTEPH may develop sleep related breathing disorders due to hypoxemia and right ventricular failure. In this case we aimed to present a change in sleep related breathing disorder after pulmonary endarterectomy operation of the patient with CTEPH.
CASE:48 years old male patient with CTEPH who was on warfarine treatment since 2011 due to pulmonary thromboemboly was admitted to our clinic to plan the pulmonary endarterectomy.In preoperative evaluation Polysomnography was performed to the patient with complaints of snoring and witnessed sleep apnea.In

polysomnography apnea hypopnea index (AHI) was 101.2,central apnea index:84.7,oxygen saturation (maximum-average-minimum):%95-%86-%76(Picture 1).Patient was diagnosed with Central sleep apnea and was hospitalized on the second night to perform Positive airway pressure (PAP) titration therapy.PAP treatment was recommended in addition to medical treatment.After a month patient underwent pulmonary endarterectomy surgery and continued to receive a PAP treatment.Polysomnography was repeated 3 months after the surgery.Apnea hypopnea index(AHI) was 23.6,central apnea index was 0. Central sleep apnea which patient had before the surgery was improved and it was decided to continue PAP therapy for obstructive sleep apnea in follow-up.
RESULT:Polysomnography should be planned for patients diagnosed with CTEPH and who have sleep apnea to receive an early diagnosis and treatment.Sleep related breathing disorders are important in patients scheduled for a pulmonary endarterectomy surgery for preoperative and postoperative clinical follow-up.This case enlightens the pulmonary endarterectomy as a successfull surgical treatment method of CTEPH,as well as CTEPH associated sleep related breathing disorders.
Keywords: CTEPH, sleep related breathing disorders, pulmonary endarterectomy, case report

Postoperatif (3. ay) kontrol polisomnografi
Postoperative (3rd month) control polysomnography

	By Sleep Stage		By Position		TOTAL
	NREM	REM	Non-Supine	Supine	
Sleep Time (min.):	298	70	213.9	153.3	368
Obstructive Apnea:	15	3	0	18	18
Mixed Apnea:	0	0	0	0	0
Central Apnea:	0	0	0	0	0
All Apneas:	15	3	0	18	18
Hypopneas:	90	37	38	89	127
Apneas + Hypopneas:	105	40	38	107	145
RERA:	0	0	0	0	0
Apnea Index:	3.0	2.6	0	7.0	2.9
Hypopnea Index:	18.1	31.7	10.7	34.8	20.7
A/H INDEX:	21.1	34.3	10.7	41.9	23.6
RDI:	21.1	34.3	10.7	41.9	23.6

Oxygen Saturation Summary

	Wake	NREM	REM	Total Record
Total O2 Desaturations:	119	281	105	505
O2 Desaturation Index:	47.0	56.6	90	58.3
Average O2 Saturation (%)	93.4	89.7	90.2	90.9
Min O2 Saturation (%)	82.6	79.5	83.5	79.5
Max O2 Saturation (%)	100.0	95.9	96.0	100.0

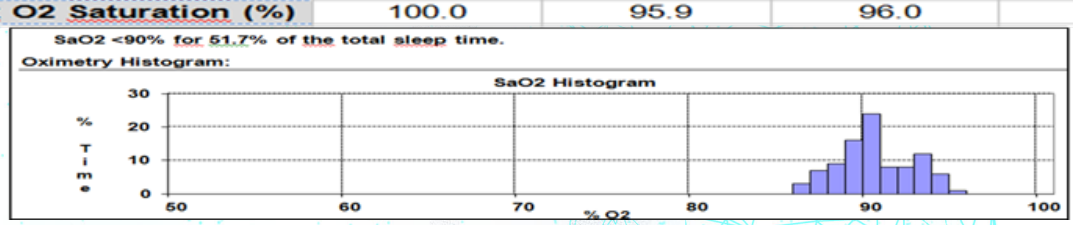

Postoperatif (3. ay) kontrol polisomnografi
Postoperative (3rd month) control polysomnography

Preoperatif polisomnografi
Preoperative polysomnography

	By Sleep Stage		By Position		TOTAL
	NREM	REM	Non-Supine	Supine	
Sleep Time (min.):	190	30	172.2	47.8	220
Obstructive Apnea:	8	0	8	0	8
Mixed Apnea:	0	0	0	0	0
Central Apnea:	308	3	232	79	311
All Apneas:	316	3	240	79	319
Hypopneas:	24	28	50	2	52
Apneas + Hypopneas:	340	31	290	81	371
RERA:	0	0	0	0	0
Apnea Index:	99.8	6	83.6	99.2	87
Hypopnea Index:	7.6	56	17.4	2.5	14.2
A/H INDEX:	107.4	62	101.1	101.7	101.2
RDI:	107.4	62	101.1	101.7	101.2

Oxygen Saturation Summary

	Wake	NREM	REM	Total Record
Total O2 Desaturations:	185	319	30	534
O2 Desaturation Index:	61.5	100.7	60	80
Average O2 Saturation (%)	88.3	85.6	82.9	86.6
Min O2 Saturation (%)	77	77	76	76
Max O2 Saturation (%)	95	94	91	95

SaO2 <90% for 93.5% of the total sleep time.
Oximetry Histogram:



Preoperatif polisomnografi
Preoperative polysomnography

SS-122

Romatoid Artrit ve Akciğer: Üç olgu üç farklı sonuç

Mustafa Aydoğduoğlu, Coşkun Doğan, Sedanur Coşkun Tok, Burcu Arpınar Yiğitbaş, İlyas Kocabağ, Esra Yazar
İstanbul Medeniyet Üniversitesi Göztepe Prof. Dr. Süleyman Yalçın Şehir Hastanesi, Göğüs Hastalıkları Anabilim Dalı, İstanbul, Türkiye.

GİRİŞ VE AMAÇ:Romatoid Artrit (RA) akciğerlerde hem plöroparankimal tutulum yaparak, hem de kullanılan immunsupresif ilaçlara bağlı olarak infeksiyon riskini artırarak önemli morbidite ve mortaliteye yol açmaktadır. Bu sunum kliniğimizde takip edilen üç RA olgusunun üç farklı klinik durumu ve RA tedavisinde kullanılan immunsupresif ilaçların akciğerler üzerindeki etkisine dikkat çekmek için sunulmuştur.
OLGU:Olgu 1: 25 yıldır RA tanısı olan 82 yaş kadın olgu. RA tedavisi için metilprednisolon ve hidroksiklorokin kullanmakta iken solunum sıkıntısı ile yoğun bakım ünitesine yatırıldıktan sonra servisimize devir alındı. Olgunun çekilen toraks bilgisayarlı tomografisi (BT) RA akciğer tutulumu ile uyumluydu (Resim 1). Yaklaşık 12 yıl önce ilk olarak RA'ya bağlı akciğer tutulum tanısı olan olgu yaklaşık 2 yıldır evde oksijen konsantratörü ile yaşamaktaydı. Olgu RA'ya bağlı akciğer tutulumu tanısı ile taburcu edildi.
Olgu 2: 5 yıldır RA tanısı olan 63 yaş kadın olgu. RA için prednisolon, leflunomid, Sulfasalazin tedavisi kullanmakta iken nefes darlığı ve titreme şikayeti ile YBÜ'ye yatan olgu servisimize devir alındı. Olgunun çekilen toraks BT yaygın kaviter lezyonlar ile uyumluydu (Resim 1). Kan kültüründe Staphilococcus Epidermidis üreyen olgu, genel durumda bozulma olması nedeni ile tekrar YBÜ'ye alındı. YBÜ yatışının 6. gününde kardiyak arrest sonucu exitus oldu.
Olgu 3: 7 yıldır RA tanısı olan 63 yaş kadın olgu. RA tanısı için leflunomid ve sulfasalazin kullanmakta. Menengiom operasyonu 2 sonrası pnömoni tanısıyla YBÜ yatışı olan olgunun çekilen toraks BT sağ akciğer iki kaviter lezyon tespit edilmiş (Resim 1). Kültürlerinde üreme tespit edilmeyen ve ampirik olarak başlanan antibiyoterapi ile şikayetleri düzelen olgu kontrol akciğer grafisinde belirgin gerileme olması üzerine, tedavinin 4 haftasında taburcu edildi (Resim 2).
SONUÇ:RA akciğerlerde başta intertisyel tutulum olmak üzere birden çok hastalığa yol açabilmektedir (Tablo 1). Ayrıca RA tedavisi için kullanılan immünsüpresif tedaviler hem akciğere toksisite yapabilmekte, hem de akciğer infeksiyon riskini artırabilmektedir. İlk olgumuz RA akciğer yaygın tutulumuna, ikinci olgumuz RA akciğer tutulumu mortalitesine, üçüncü olgumuz RA akciğer tutulumu morbiditesine dikkat çekmek için sunulmuşur.

Resim 1

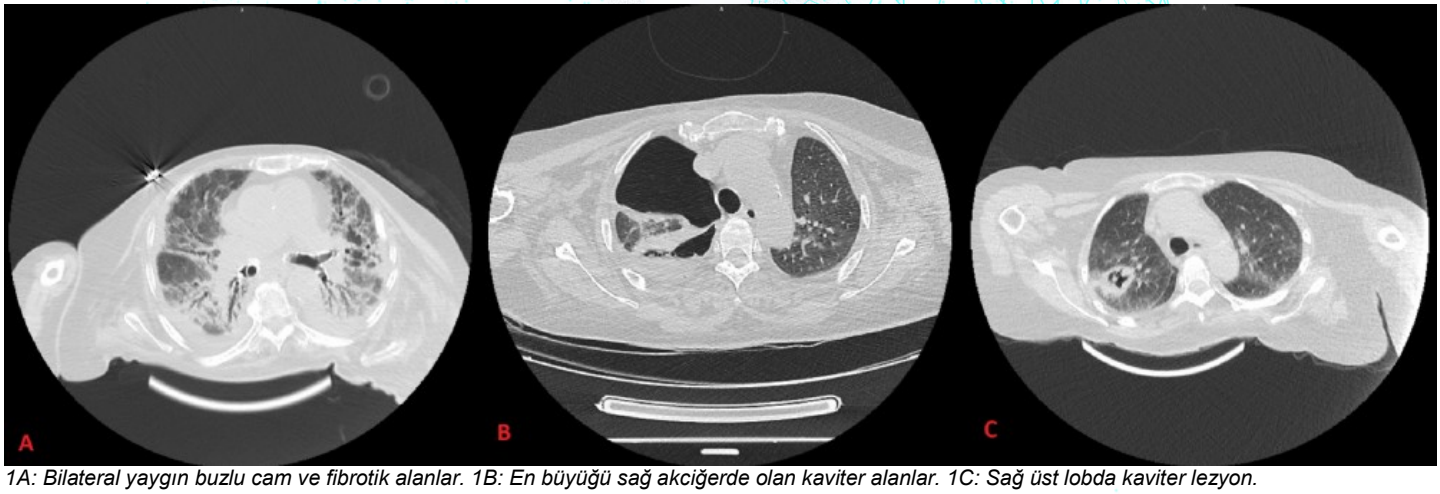

1A: Bilateral yaygın buzlu cam ve fibrotik alanlar. 1B: En büyüğü sağ akciğerde olan kaviter alanlar. 1C: Sağ üst lobda kaviter lezyon.

Resim 2

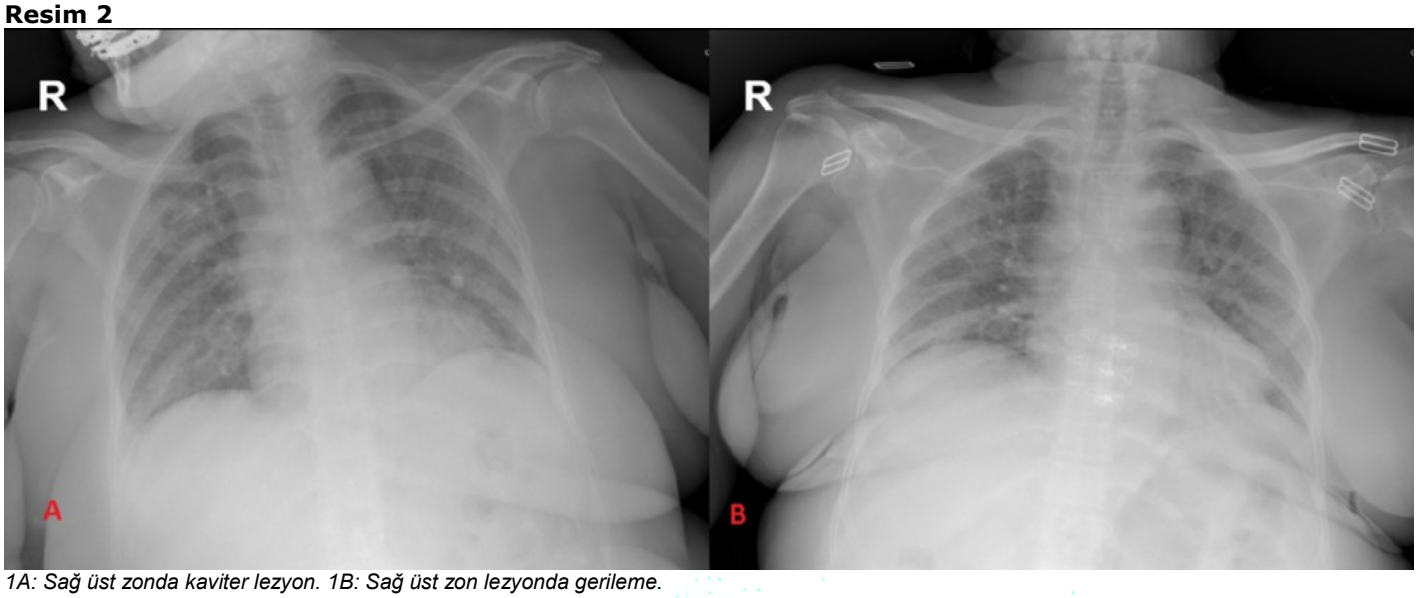

1A: Sağ üst zonda kaviter lezyon. 1B: Sağ üst zon lezyonda gerileme.

Tablo 1

İNTERSTİSYEL TUTULUM İnterstisyel Pnömonitis/Fibrozis (RA-İAH) • Usual İnterstisyel Pnömoni (UİP) • Organize Pnömoni (OP) • Non Spesifik İnterstisyel Pnömoni (NSİP) • Lenfoid İnterstisyel Pnömoni (LİP) • Desuqamatif İnterstisyel Pnömoni (DİP) • Plöroparankimal Fibroelastozis (PPFE) Romatoid Nodüller Apikal Fibrobüllöz Hastalık
HAVAYOLU HASTALIĞI • Küçük hava yolu obstrüksiyonu • Bronşektazi • Obliteratif / Folliküler Bronşiyolit
PLEVRAL TUTULUM • Plevral Efüzyon • Plörit • Plevral Kalınlaşma
PULMONER VASKÜLER TUTULUM • Pulmoner Hipertansiyon • Vaskülit
DİĞER • İlaç Toksisitesi • Enfeksiyon • Venöz Tromboembolik Hastalık

Romatoid Artrit hastalığında görülen akciğer tutulumları.

SS-123

İleri evre langerhans hücreli histiyositozis için bir umut

Sezgi Şahin Duyar[1], Özlem Sönmez[1], Sevim Düzgün[1], Murat Çelik[2], Dicle Kaymaz[1]
[1]Atatürk Sanatoryum Eğitim ve Araştırma Hastanesi, Göğüs Hastalıkları
[2]Gülhane Eğitim ve Araştırma Hastanesi, Kardiyoloji

GİRİŞ VE AMAÇ:Pulmoner langerhans hücreli histiyositozisda (PLHH) pulmoner hipertansiyon (PHT) sık görülür ve artmış mortalite ile ilişkilidir. Ancak altta yatan akciğer hastalığının varlığı PHT tanısını güçleştirmektedir. PAH patogenezinde erken dönemde pulmoner vaskülopati sorumludur ayrıca langerhans hücreleri pulmoner venülleri tıkayarak da pulmoner arter basıncının artmasına katkıda bulunurlar. Bu açıdan PLHH hastalarının takibinde transtorasik ekokardiyografi (TTE) ile PHT taraması mutlaka yapılmalıdır.
OLGU:Sağ alt lob anterior segmentten yapılan wedge rezeksiyon ile 2004 yılında PLHH tanısı almış olan ve son 6 aya kadar diş teknisyeni olarak aktif bir şekilde çalışan 39 yaşındaki erkek hasta, 6 aydır giderek artan nefes darlığı şikâyeti ile (mmrc4) ileri tetkik ve tedavi amacıyla servise yatırıldı. Fonksiyonel kapasitesi New York Kalp Birliği fonksiyonel sınıfı 3 idi. Altı dakika yürüme testinde (6DYT) 350 m yürüdü. Aktif sigara içicisi (20py) olan hastanın derin ven trombozu (DVT) öyküsü nedeniyle edoksaban 60 mg tb 1x1 kullanmakta idi.
Başvuru sırasındaki vital bulguları 120/70 mm Hg kan basıncı, kalp atım hızı 96 atım/dk ve oda havasında pulse oksimetre ile oksijen satürasyonu %89 idi. Fizik muayenede takipneikti. Solunum sesleri bilateral azalmıştı. Solunum fonksiyon testinde (SFT) FVC:%43 FEV1:%36 ve oran: 68 idi. D-dimer: 1,6 ng/ml olması üzerine istenen toraks BT anjiyografide pulmoner tromboemboli saptanmadı. Yüksek çözünürlüklü bilgisayarlı tomografi (YRBT)'de bilateral kistik değişiklikler izlendi (Şekil 1). TTE'de ejeksiyon fraksiyonu %60 ve sistolik pulmoner arter basıncı (PABs): 90 mmHg idi. N-terminal pro b-tipi natriüretik peptit (BNP):581ng/L bulundu. Nefes darlığı artışını ve PABs yüksekliğini açıklamak için sağ kalp kateterizasyonu yapıldı. Ortalama pulmoner arter basıncı: 68mmHg, pulmoner arter tıkanma basıncı 11mmHg, kardiyak indeks:1,83lt/dk/m2, pulmoner vasküler direnç:24,87 WU idi. İnhale iloprost ile yapılan vazoreaktivite testi negatif bulundu. Mevcut hemodinamik bulguların prekapiller PH ile uyumlu olduğu kabul edildi.
Hastaya Grup 5 PHT tanısıyla macitetan 10 mg 1x1 ve tadalafil 20 mg 1x2 ile başlangıç kombinasyon tedavisi başlandı.
PAH spesifik tedaviyi takip eden ilk birkaç gün içinde hastada semptomatik iyileşme gözlendi. Tedavinin 3. ayında yapılan kontrollerinde 6DYT, fonksiyonel kapasitede ve SFT parametrelerinde iyileşme olduğu gözlendi (Tablo 1).
SONUÇ:PLHH'de semptomları kötüleşen hastalarda PAH araştırılmalıdır. PAH spesifik tedaviler ile PLHH'li seçilmiş hastalarda semptomatik iyileşme ve klinik bulgularda kısmi düzelme sağlanabilmektedir.

Şekil 1

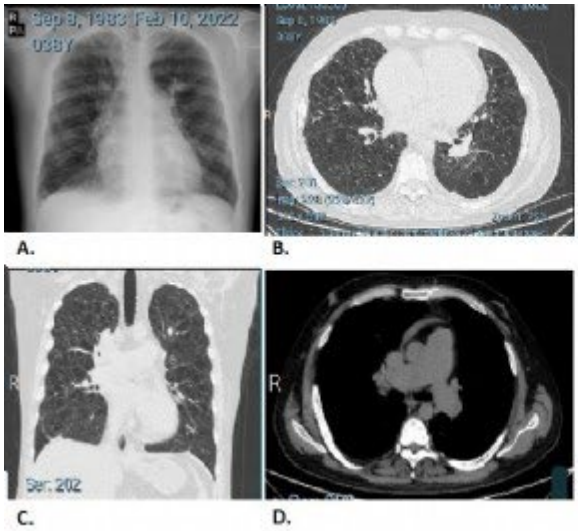

Şekil 1. Tedavi öncesi PA akciğer grafisi (A),YÇBT'debilateralkistik lezyonlar (B),YÇBTaksiyel kesitlerde kostofreniksinüler nispeten korunmuş (C), Mediasten penceresinde pulmoner arter çapının aorta çapından büyük olduğu görülmekte (D)

Tablo1

	Tedavi Öncesi	Tedavi sonrası (3. ay)
NYHA fonksiyonel sınıf	III	II
6DYT	350 m	420 m
EKO ile PAB	90 mmHg	46 mmHg
SFT FVC L(%) FEV1 L(%) FEV1/FVC	 2.20 (%43) 1.49 (%36) 68	 3.36 (%64) 2.28 (%54) 68

Tablo 1. Tedavi öncesi ve sonrası değerlendirme

ELEKTRONİK POSTERLER

EP-001

Küçük Hücreli Akciğer Kanserinde Nadir Bir Metastaz: Meme Metastazı

Zeynep Tilbe Saymaz Guvanjov, Suna Kavurgacı, Pınar Akın Kabalak, Ülkü Yılmaz
Ankara Atatürk Sanatoryum Eğitim ve Araştırma Hastanesi

GİRİŞ VE AMAÇ:Küçük hücreli karsinom (KHAK) genelde ileri evrede; lenf nodları, adrenal bezler, karaciğer, beyin, kemik metastazları klinikte sıkça karşımıza çıkar. Ancak cilt, meme, intestinal gibi organlarda da nadiren metastaz görülebilir. Bununla birlikte, akciğerin küçük hücreli karsinomlarından metastaz yapan meme maligniteleri daha önce çok nadiren rapor edilmiştir Burada küçük hücreli akciğer kanseri ile tedavi edilen ve tanısından yaklaşık 1 yıl sonra memeye metastaz gelişen olguyu sunmayı amaçlıyoruz.
OLGU:55 yaş kadın hasta. Ek hastalık ve sigara öyküsü yok. 3 aydır olan öksürük yakınması ile başvurdu. Fizik muayenesi normaldi. Laboratuar normaldi. Direkt akciğer grafisinde hiler dolgunluk saptanması üzerine çekilen bilgisayarlı toraks tomografisinde sağ hiler alanda 2,7 cm çapında kitle lezyonu ve patolojik boyutta mediastinal lenfadenopatiler saptandı. Evreleme amacıyla çekilen Pozitron emisyon bilgisayarlı tomografisinde sağ akciğer üst lob posteriorda SUVmax:12.5 olan 2.7x1.7 cm boyutlu nodül izlendi. Mediastende sağ paratrakeal-pretrakeal, prekarinal, subkarinal ve sağ hiler alanı dolduran lenf nodlarında SUVmax:16.55 saptandı. Ekstratorasik organ metastazı saptanmadı. Kranial Manyetik Rezonans görüntülemesinde metastaz saptanmadı. Endobronşiyal ultrasonografi ile 4R, 11RK, 7 ve 4Lden biyopsi alınmıştır. Tüm istasyonlardan KHAK tanısı elde edilmiştir.Toraksa sınırlı hastalık olarak değerlendirildikten sonra ardışık kemo-radyoterapi başlandı. Hasta 21 günde bir 100 mg/ m2etoposid- 80 mg/ m2sisplatin olmak üzere 6 siklus sistemik kemoterapi, ardından konsolidatif torakal radyoterapi ve profilaktik kranial ışınlama aldı. Tedavi tamamlandıktan 1 yıl sonra toraksta progresyon şüphesi ile çekilen PET-BT de mediastinal LAP larda progresyon, sol sürrenal glandda ve sağ böbrekte yeni nodüler lezyon ve sağ memede areola posterolateral kesiminde 1.7 cm boyutunda yumuşak doku (SUVmax: 6.23) saptanmıştır. Hastanın meme muayenesinde düzgün sınırlı ve saat 9 yönünde nodüler lezyon vardı. Cilt ve meme başı bulguları yoktu. Mamografide BIRADS-4 olarak raporlandı ve tru-cut biyopsi yapıldı. Patolojide kromogranin ve sinaptofizin pozitif, TTF-1 ile boyanan yüksek dereceli nöroendokrin karsinom, ön planda küçük hücreli akciğer kanseri metastazı düşünülmüştür şeklinde raporlandı. Tüm bu bulgular doğrultusunda yaygın evre olan hastaya ikinci aşama etoposid -karboplatin tedavisi başlanmıştır, tedavisi sürmektedir.
SONUÇ:Meme metastazı akciğer kanserlerinde nadir görülmesi ve primer meme kanserinden ayırmadaki zorluklar nedeni ile önem taşımaktadır. Mortaliteyi ciddi arttıran bir metastaz olması nedeni ile akciğer kanseri ile takipli hastalarda düzenli meme muayenesi ve gereğinde mamografi takiplerinin klinik rutine eklenmesi düşünülebilir.

A Rare Metastasis In Small Cell Lung Cancer: Breast Metastasis

Zeynep Tilbe Saymaz Guvanjov, Suna Kavurgacı, Pınar Akın Kabalak, Ülkü Yılmaz
Ankara Atatürk Sanatoryum Training and Research Hospital

OBJECTIVE:Small cell lung carcinoma is known for its frequent metastasis and poor prognosis among lung cancers.Although metastases to organs such as bone,liver, and brain are common,metastases to organs such as breast and skin are rare.We wanted to emphasize that even though metastases are rare,they should be thought of when a breast mass is discovered in patients with other malignancies in their history.
CASE:Female patient applied to the hospital with a complaint of a cough that was ongoing for 3 months.Physical examinations and laboratory values were normal. No history of smoking.There weren't any additional diseases.On the thorax computer tomography there is a right hilar mass(2.7 cm)and mediastinal lymphadenopathies,that was taken due to the detection of hilar fullness on the direct chest radiography.On the PET-BT 2.7x1.7 cm sized nodule with SUVmax:12.5 was in the right lung and paratracheal-pretracheal,precarinal, subcarinal and right hilar LAP with SUVmax 16.55 was detected.Cranial magnetic resonance scanning was normal.Biopsy was conducted on 4R,11RK,7 and 4L with endobronchial ultrasound and was reported as small cell lung carcinoma.The patient with thorax-limited disease,treated with chemoradiotherapy.The patient was given 6 cycle systemic chemotherapy once in every 21 days with 100 mg/m2etoposid - 80 mg/m2sisplatin,consolidative thoracic radiotherapy and prophylactic cranial irradiation was

also given.One year after the treatment was completed thePET-CTthat was taken with the progression suspicion has shown a progression in the mediastinal LAPs,newly emerging nodular lesions in left adrenal gland and right kidney,1.7cm sized nodular soft tissue in the posterolateral areola in the right breast(SUVmax:6.23).In the breast examination a well-circumscribed nodular lesion was palpated in the direction of 9o'clock.Skin and nipple were normal.In the mammography,BIRADS-4lesion was reported.Tru-cut's pathology reported that chromogranin and synaptophysin was positive, the high degree neuroendocrine carcinoma that was dyed with TTF-1and small cell lung carcinoma metastasis have been considered.Patien has been given a treatment of second stage etoposide-carboplatin treatment and it's ongoing.
RESULT:Breast metastasis carries importance because it’s rarely seen and it is difficult to differentiate from primer breast cancers.Since it is a metastasis that increases mortality,patients with lung cancers need to have consistent breast examination and mammography follow-ups can be added to the clinical routine.

Resim 1

Figure 1

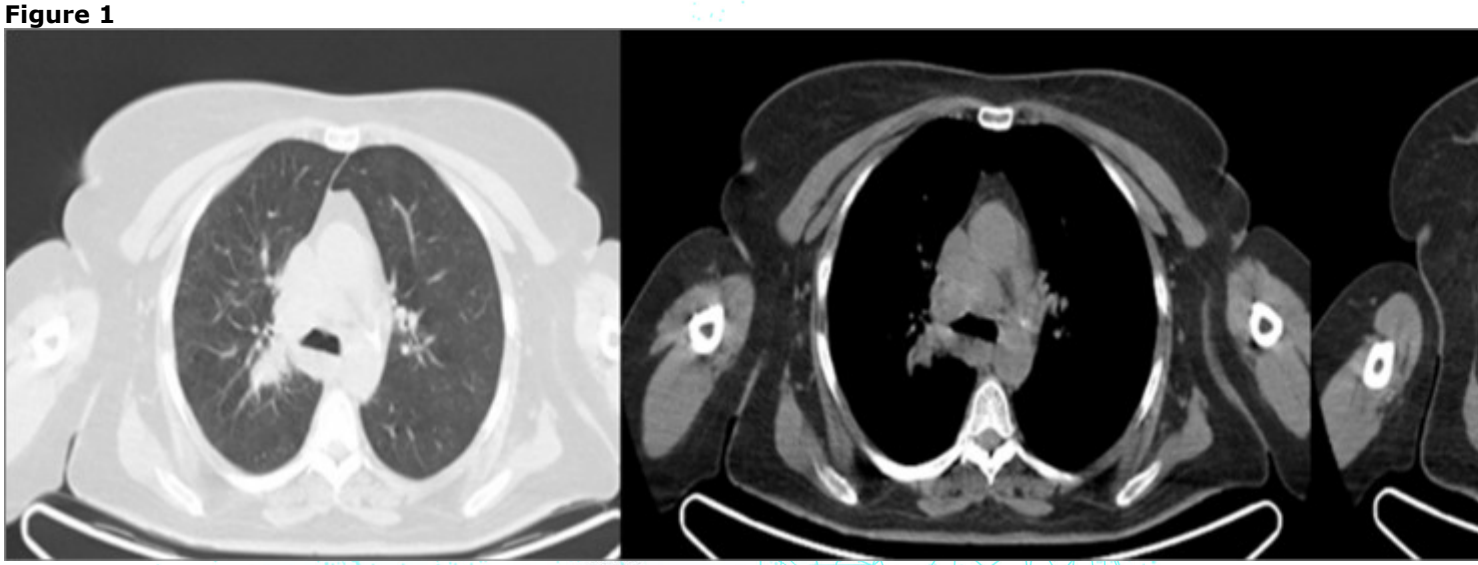

Tomografi görüntüleri

Tomography images

Resim 2

Figure 2

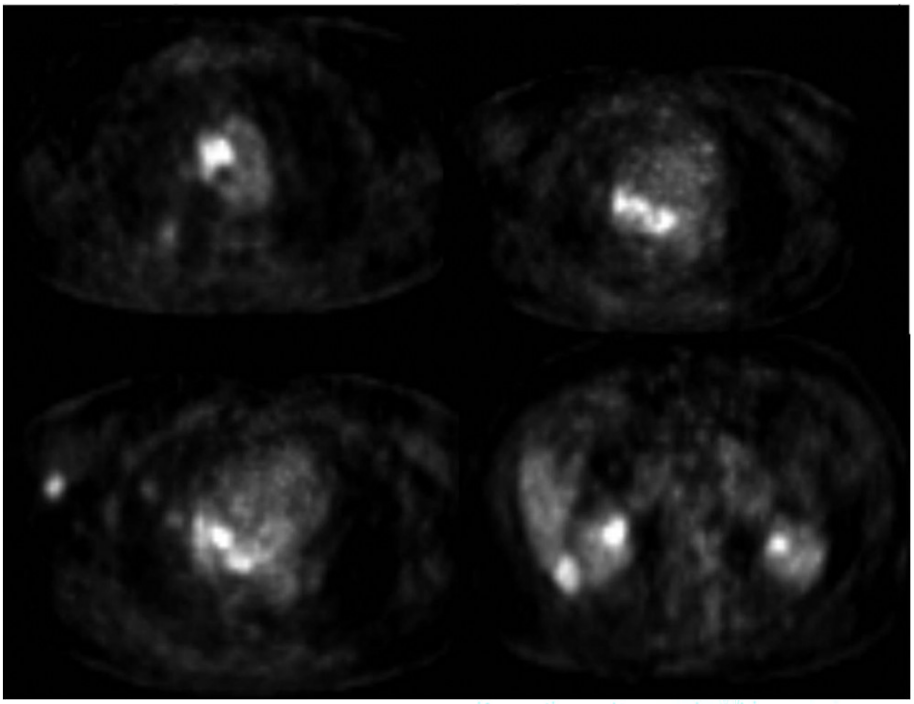

PET-BT kontrolünde meme metastazı görüntüsü

Breast metastasis image in PET-CT control

EP-002

Akciğerin İğsi Hücreli Karsinomu

Kadir Canoğlu[1], Gökçe Külah[1], Ömer Ayten[1], Oğuzhan Okutan[1], Zafer Kartaloğlu[1], İlyas Kocabağ[2]
[1]Sultan 2. Abdülhamid Han Eğitim ve Araştırma Hastanesi, Göğüs Hastalıkları, İstanbul
[2]Göztepe Prof. Dr. Süleyman Yalçın Şehir Hastanesi, Göğüs Hastalıkları, İstanbul

GİRİŞ VE AMAÇ:Akciğerin benign ve malign mezenkimal tümörleri nadir görülmektedir. Ayırıcı tanıda metastatik sarkomlar, sarkomatoid karsinomlar, mezotelyoma, germ hücreli tümörler, intrapulmoner timoma, melanoma yer almaktadır.
YÖNTEM:Olgu sunumu
BULGULAR:42 yaşında kadın hasta, 1 yıldır devam eden, aralıklı göğüs ve sırt ağrısı şikayetleriyle polikliniğimize başvurdu. Kardiyoloji poliklinik değerlendirmesinde herhangi bir patoloji saptanmamış. Hastanın sigara öyküsü yoktu. Fizik muayenesi doğal idi. Biyokimyasal parametrelerinde herhangi bir anormallik saptanmadı. Çekilen PA akciğer grafisinde, sağ akciğer alt zonda nodüler görünüm ve mediastinal genişleme izlendi (Resim 1). Çekilen toraks BT'si, her iki akciğer parankiminde, en büyüğü 2 cm çapa ulaşan, çok sayıda yuvarlak, düzgün konturlu, multipl metastaz ile uyumlu nodüler görünümler izlendi olarak raporlandı (Resim 2). Çekilen PET/BT'sinde sağ orta lob periferik yerleşimli lezyonda SUVmax 9.82, sağ paramediastinal lezyonda SUVmax 7.21 saptanmışken, diğer lezyonlarda FDG tutulumu saptanmamıştır. Girişimsel radyoloji tarafından sağ akciğer orta lob periferik yerleşimli lezyondan, ultrason eşliğinde trucut biyopsi yapıldı. Patoloji sonucu, düz kas diferansiasyonu gösteren benign iğsi hücreli mezenkimal tümor, Ki67 proliferasyon indeksi %2, immünohistokimyasal boyamalardan SMA, desmin, caldesmon ve calretinin pozitif, diğerleri ise negatif saptandı. Hasta sonraki takiplerine dış merkezde devam etmiştir. Dış merkezde hastaya VATS ile sağ akciğer orta lob periferik yerleşimli tümör eksizyonu yapılmış. Patoloji sonucunda atipi ve yüksek mitoz nedeniyle vaka iyi diferansiye leiomyosarkom olarak kabul edilmiş. Daha önce birçok kez uterus leiomyomatozis nedeniyle operasyon öyküsü olan hastanın, bu materyalleri de incelenmiş. Ancak, akciğerdeki lezyonun hem morfolojik hem de immünohistokimyasal özellikleri, uterustaki lezyonlardan farklı saptanmış. Akciğerdeki lezyonların başka bir düz kas tümörünün akciğere transportu olabileceği belirtilmiş. Hasta daha sonra onkoloji takibine alınmıştır.
SONUÇ:Bu olgu, nadir görülen pulmoner iğsi hücreli tümöre dikkat çekilmesi amacıyla sunulmuştur.

Resim 1

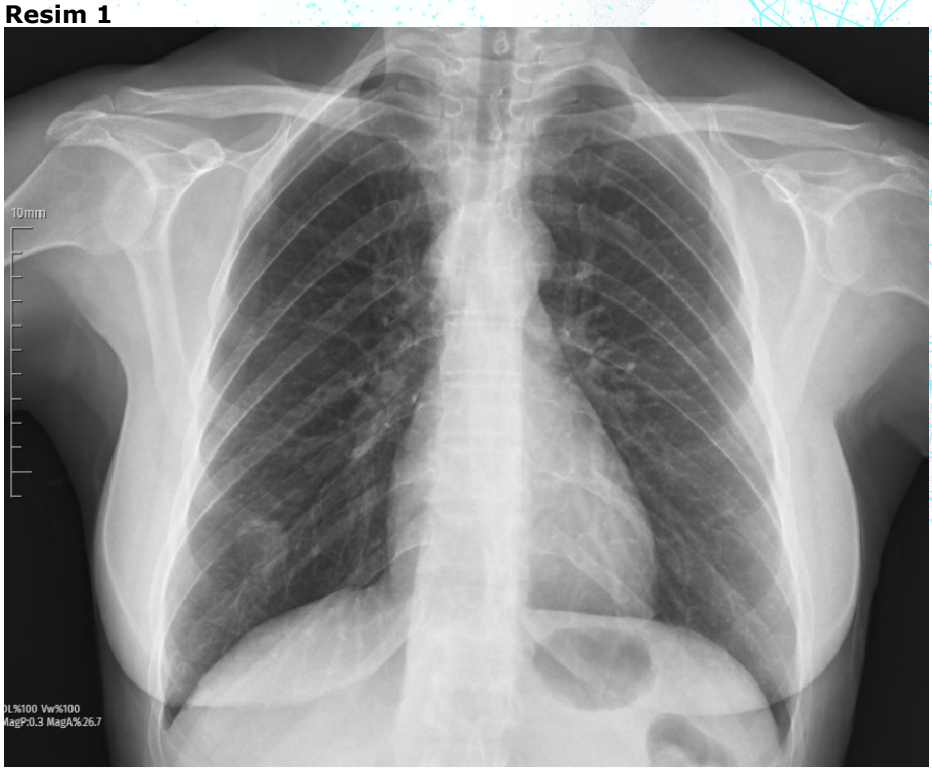

PA akciğer grafisinde, sağ akciğer alt zonda nodüler görünüm ve mediastinal genişleme izlendi

Resim 2

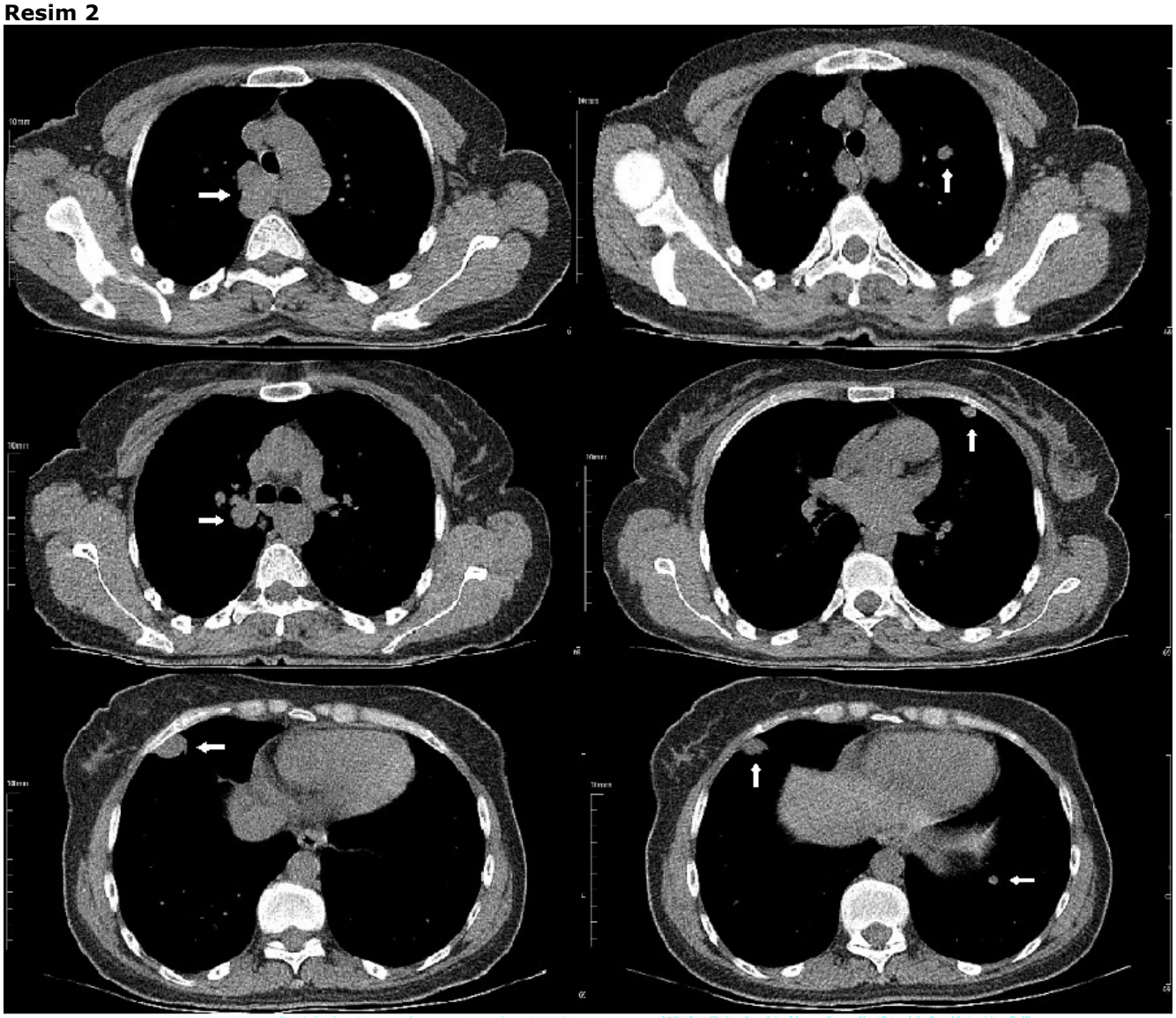

Toraks BT'sinde, her iki akciğer parankiminde, en büyüğü 2 cm çapa ulaşan, çok sayıda yuvarlak, düzgün konturlu, multipl metastaz ile uyumlu nodüler görünümler izlendi (beyaz oklar).

EP-003

Akciğerin Berrak Hücreli "Şeker Tümörü"

Seda Bingöl, Hülya Şahin, Alev Hacar
Dr. Suat Seren Göğüs hastalıkları ve Cerrahisi Eğitim ve Araştırma Hastanesi

GİRİŞ VE AMAÇ:Akciğerin berrak hücreli tümörü, literatürde şimdiye kadar bildirilen yaklaşık 50 vaka ile son derece nadir bir neoplazmdır. Perivasküler epiteloid hücrelerden kaynaklanan ve PEComa tümörleri olarak bilinen bir aileye aittir ve yüksek hücresel glikojen konsantrasyonu nedeniyle "şeker tümörü" olarak adlandırılır. İnsan vücudunun herhangi bir yerinde oluşabilirler, cinsiyet oranında hafif bir kadın baskınlığı gösterir. Radyografik olarak, kavitasyon veya kalsifikasyon göstermeyen periferik, yuvarlak ve iyi sınırlı bir nodül olarak ortaya çıkar. Bronkojenik karsinomun berrak hücreli bir varyantı veya akciğerin asinik hücreli karsinomu gibi akciğerin diğer primer tümörlerinden ve ayrıca metastatik berrak hücreli tümörlerden ayırt etmek büyük önem taşımaktadır. İyi huylu seyri nedeniyle, gereksiz geniş akciğer rezeksiyonlarından da kaçınılabilir, böylece bu hastaların konservatif tedavisine izin verilebilir.
OLGU:69 yaşında erkek hasta. Nefes darlığı, öksürük, üşüme-titreme, batıcı vasıfta göğüs ağrısı şikayeti ile dış merkezden hastanemize yönlendirildi. Hasta Pnömoni? Akciğer kanseri? ön tanıları ile servise interne edildi. Özgeçmiş; KBY nedeniyle 2014'te böbrek transplantasyonu, DM, HT
Sigara:40 pk/yıl. 3 aydır kullanmıyor.
Akciğer grafisinde mediasten geniş, sağ akciğerde kalbin sınırlarını silmeyen düzensiz sınırlı homojen dansite artışı görüldü. Toraks BT'de sağ akciğer alt lob bronşu çıkımı posteriorundan plevraya geniş tabanlı oturmuş yaklaşık 7x5.5 cm boyutlu kitlesel lezyon izlendi. Hastaya yapılan bronkoskopide sağ akciğer alt lob girişini tıkayan beyaz renkli, lobüle lezyon görüldü. TBİİAB yapıldı. Patoloji raporu:. yüzeyde minimal reaktif değişiklik gösteren bronşial epitel hücreleri ve epitel altında yer yer hafif nükleer atipi gösteren, şeffaf-granüler eozinofilik sitoplazmalı hücreler izlenmiştir. Bu hücreler, İHK yöntemle uygulanan S-100 fokal(+), CD34(-), Pansitokeratin(-), Kromogranin(-), Synaptofizin(-) ve TTF-1(-)' tir. Bulgular "Şeffaf Hücreli Tümör (Şeker Tümör - PEComa)" ile uyumludur. PET-CT: Metastaz izlenmedi. Hastaya göğüs cerrahisi tarafından operasyon planlandı. Operasyon öncesi alınan COVİD-19 PCR (+) olarak tespit edildi. BT'de her iki akciğerde dağınık yerleşimli yaygın buzlu cam dansitesinde konsolidasyon alanları izlendi. Hasta metabolik asidoz ve hipoksik solunum yetmezliği sebebi ile yoğun bakıma nakil olarak verildi. Yoğun bakımda entübe edilen hasta, tüm müdahelelere rağmen exitus oldu.
SONUÇ:Berrak hücreli şeker tümörün, nadir olması ve akciğerdeki diğer berrak hücreli tümörlerle benzerliği nedeniyle, bu tümörün farkındalığını artırmak, gereksiz geniş akciğer rezeksiyonlarını önlemek için doğru tanının önemine değinmek amacıyla bu olguyu sunmak istedik.

PA Ac grafi

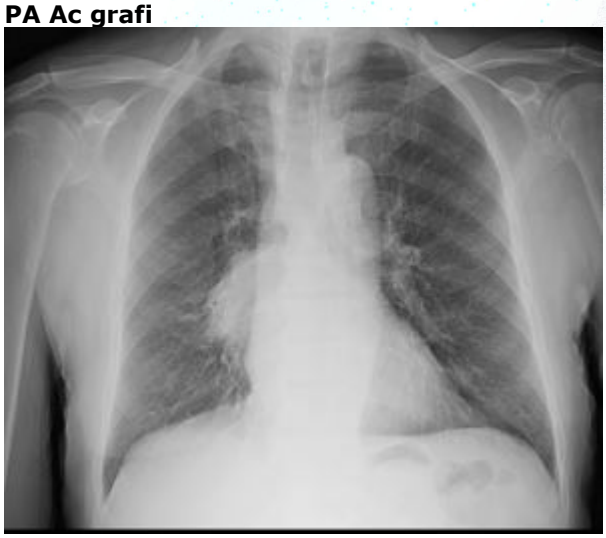

Toraks BT

EP-004

Pnömoniyi taklit eden Akciğer Adenokarsinomu: Bir Olgu Sunumu

Seçim Kolak, Neşe Dursunoğlu
Pamukkale Üniversitesi, Göğüs Hastalıkları Ana Bilim Dalı, Denizli

GİRİŞ VE AMAÇ:Akciğer kanseri dünyada en sık görülen kanserlerden biridir ve kansere bağlı ölümlerin en sık nedenidir.Ölümcül bir kanser olmasına rağmen, erken evrelerde tanı konulduğunda akciğer kanserinde yaşam süreleri anlamlı olarak uzamaktadır.Akciğer adenokarsinomu ayırıcı tanıda pnömoniyle en çok karıştırılan ve bu nedenle tanıda gecikmelere neden olabilen bir akciğer kanseri türü olup olgu sunumumuzda pnömoniyi taklit eden ve bu nedenle tanısı geciken akciğer adenokarsinomlu bir hastamızdan bahsedeceğiz.
YÖNTEM:İki aydır olan nefes darlığı,öksürük,göğüs ağrısı,hırıltı yakınmalarıyla polikliniğimize başvuran 67 yaşında kadın hasta iki ay önce bu şikayetleriyle dış merkeze başvurmuş ve akciğerlerinde enfeksiyon olduğu söylenerek ayaktan gemifloksasin verilmiş.Antibiyoterapisini tamamlamasına rağmen şikayetlerinde gerileme olmayan hasta tekrarlayan dış merkez başvurularının sonuç vermemesi üzerine tarafımıza başvurmuş.Antibiyoterapiye yanıt vermeyen hasta poliklinikteki klinik bulgu ve görüntülemeleriyle değerlendirildiğinde ön planda akciğer kanseri? bilateral pnömoni? ön tanılarıyla araştırma amaçlı servisimize interne edildi.Özgeçmişinde ev hanımı olan,hiç sigara içmeyen fakat pasif sigara maruziyeti ve biomass maruziyeti bulunan hastada bilinen hipertansiyon,diyabetes mellitus mevcut olup düzenli olarak medoksomil/hidroklorotiyazid 40/12.5mg ve metformin hidroklorür 1000mg kullanımı mevcuttu.Çevresel asbest maruziyeti bulunan hastanın geçirilmiş tüberküloz veya covid enfeksiyonu bulunmamaktaydı.Oda havasında oksijen satürasyonu %85 iken diğer vital bulguları normaldi.Fizik muayenede bilateral akciğerde yer yer krepitan raller duyuldu.Laboratuvar bulgularından CRP 18,5mg/L, WBC 26,14K/uL, Nötrofil 22,55K/uL idi.Hastaya servise yatırıldıktan sonra intravenöz sefuroksim başlandı.Hastanın iki ay önce dış merkez toraks bilgisayarlı tomografisi(BT) incelendiğinde;sağ akciğer üst lobdan başlayıp orta lob segmentini dolduran,içerisinde hava bronkogramlarının izlendiği pnömonik konsolidasyon alanı ve her iki akciğer orta,alt loblarda yaygın sentrilobüler nodüller görüldü(Şekil 1).Hastaya kontrol görüntüleme açısından malignite şüphesinin bulunması nedeniyle Pozitron emisyon tomografisi/BT(Pet/BT) çekildi.Sağ akciğerde üst,orta loblardaki konsolidasyon alanlarında,bilateral alt loblarda düzensiz sınırlı hiperdens alanlarda patolojik artmış FDG tutulumu izlendi(maling?yaygın tutulum nedeniyle olası primer odak saptanamadı).Sağ iliak kanatta,sol asetabulumda patolojik artmış FDG tutulumları izlendi(kemik met)(Şekil 2).Malignite ön tanısıyla bronkoskopi yapıldı.Endobronşial lezyon görülmedi;Genel lavaj alındı.Üreme olmadı.Lavaj patolojisi malignite yönünden kuşkulu sitoloji olarak raporlandı.Tanısı bronkoskopiyle net konulamayan hastaya transtorasik akciğer biyopsisi yapılarak akciğer adenokarsinomu tanısı konuldu.
BULGULAR:TANI:ADENOKARSİNOM,sağ akciğer kitle,tru-cut biyopsi
SONUÇ:Vakamızda olduğu gibi akciğer adenokarsinomu başta olmak üzere akciğer kanseri bazı hastalarda pnömoniyi taklit edebilmekte ve tanının gecikmesine neden olabilmektedir.Özellikle pnömoni ile takip edilen ve tedavi yanıtı alınamayan hastalarda ayırıcı tanıda maligniteyi mutlaka akla getirmeli ve ileri tetkikler açısından hastalar değerlendirilmelidir.

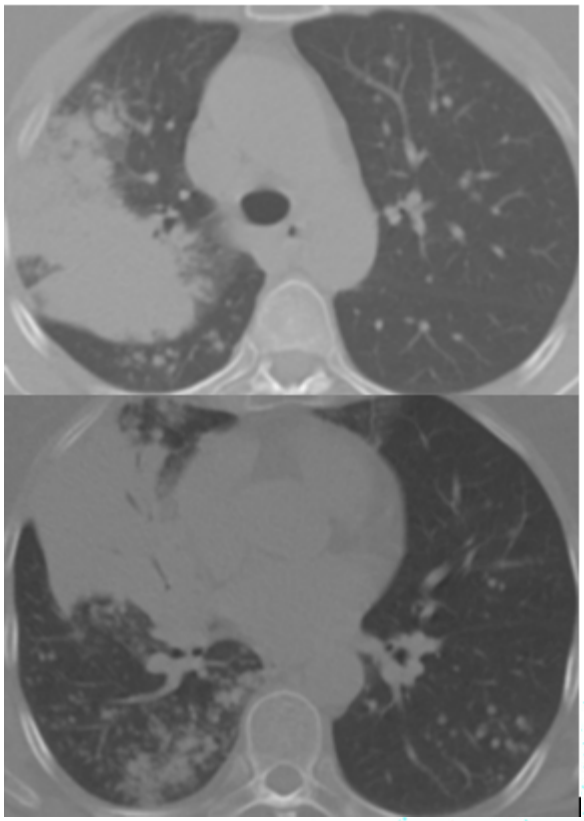

Hastanın tarafımıza başvurmadan iki ay önceki dış merkezde çekilen Toraks BT'si

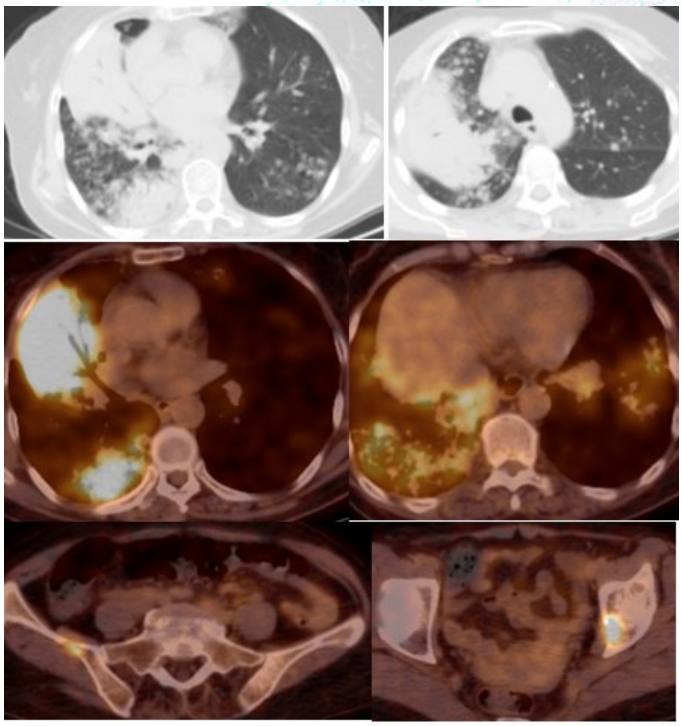

Hastanın kliniğimizde çekilen Pet/BT'si

EP-005

Çok Nadir Görülen Bir Akciğer Patolojisi: Pulmoner Hyalinize Granülom

Mustafa Düger[1], Gökhan Karakurt[2], Mahmut Subaşı[3]
[1]Medipol Mega Üniversite Hastanesi Göğüs Hastalıkları Anabilim Dalı, İstanbul
[2]Kırklareli Eğitim ve Araştırma Hastanesi, Göğüs Hastalıkları Anabilim Dalı, Kırklareli
[3]Medipol Mega Üniversite Hastanesi Göğüs Cerrahisi Anabilim Dalı, İstanbul

GİRİŞ VE AMAÇ:Pulmoner hyalinize granülom (PHG) ilk olarak Engleman tarafından 1977 yılında, sonrasında ise genellikle nadir rastlanan vakalar olarak rapor edilmiştir. Çoğu durumda sınırları belirgin soliter veya çoklu pulmoner nodüller olarak ortaya çıkar. Genellikle yavaş büyürler veya hiç büyümeyebilirler; Pozitron emisyon tomografi BT metastatik lezyonları ekarte etmede faydalı olsa da, PHG lezyonlarında metabolik aktivitede artış meydana gelebilir. Histolojik analizde, homojen hiyalin lamelleri genellikle plazma hücreleri, lenfositler ve histiyositlerin toplanmasıyla çevrili perivasküler bir dağılımda saptanır. Enfeksiyöz, otoimmün ve tümöral hastalıklarla sık birlikteliği nedeniyle, PHG gelişimini açıklamak için anormal bir immün reaksiyon tanımlanmıştır. Hastaların %25'i asemptomatiktir. Semptomatik hastalarda en sık görülen semptomlar öksürük, nefes darlığı ve göğüs ağrısıdır. Kortikosteroidler bir miktar etkinlik gösterse de genellikle spesifik tedavi gerekli değildir.
OLGU:Hiçbir şikayeti olmayan 39 yaşında bayan hasta, iş başvurusu öncesi kontrol amaçlı çekilen akciğer grafisinde mediastenin sağ üst zonunda kitle şüphesi ile kliniğimize başvurdu. Bilinen kronik hastalığı ve sigara öyküsü yoktu. Fizik muayene bulguları normal olarak saptandı. Toraks BT'sinde sağ akciğer üst lob arka segmentinde en kısa 14 mm, en uzun 31 mm çapında düzensiz sınırlı kitle lezyonu saptandı. Aynı zamanda trakeada düzensizlikler vardı. Prevasküler subkarinal yerleşimde mediastinal üst-alt paratrakealde yer yer kalsifiye olan ve sınırları özefagus lümeninden ayırt edilemeyen alt paratrakeal ve subkarinal alanda konglomera lenfadenopatiler saptandı. PET BT istendi. 27 mm x 23'te 18F-FDG alımı (SUVmax: 7.1) gözlendi. Sağ akciğer üst lobun arka segmentinde paravertebral bölgede mm lezyon. Özofagusun sağ lateral komşuluğunda, karina seviyesinde yaklaşık 1 cm çapında lezyonda 18F-FDG tutulumu (SUVmax: 6.5) izlendi. Öncelikle endobronşiyal kontrol dikkate alınarak tanı için fleksibl bronkoskopi planlandı. Fleksibl bronkoskopide arka duvara invaziv ve trakeanın orta seviyesinde vaskülarize lezyon izlendi, bronkoskop distal bölgesine ilerleyemedi. Çok sayıda bronş biyopsisi ve bronş lavajları alındı. Patolojiler tanısal değildi. Tüberküloz EZN ve kültürü negatifti. Sağ akciğer üst lob posteriorundaki lezyona transtorasik trucut biyopsisi yapıldı. Patolojide; kalın, keloid benzeri kollajen lifleri ve lenfoidlerden zengin inflamatuar hücre infiltrasyonu gözlendi. Antijenik özelliklere sahip reaktif lenfoid popülasyon gözlendi. Patoloji konsey değerlendirmesiyle birlikte pulmoner hyalinize granülom tanısı kondu. Toraks BT takibinde lezyonlar stabil seyretti, halen semptomu yoktu.
SONUÇ:Pulmoner hyalinize granülom nadirdir, tanısı zordur ve malignite şüphesi ile takip edilen ancak tanı konulamayan hastalarda akılda tutulmalıdır.

Resim 1. Hastanın Radyolojik ve Bronkoskopik Bulguları

EP-007

Akciğer Kanserine Eşlik Eden Trakeobronkomalazi

Hülya Abalı, Seda Tural Önür, Betül Kınık, Neslihan Boyracı, Aslı Kocaoğlu, Safiye Tamgüney
Yedikule Göğüs ve Hastalıkları ve Göğüs Cerrahisi Eğitim Araştırma Hastanesi

GİRİŞ VE AMAÇ:"Malazi", insan vücudundaki bir yapının zayıflığını tanımlar. Trakeobronkomalazi (TBM), trakeobronşiyal kıkırdağın yapısal bütünlüğünün kaybı, miyoelastik faktörlerin hipotonisine bağlı olarak trakeobronşiyal kollapsı ifade eder (1,2). Trakeobronşiyal lümenin daralmasına ve sekresyonların birikimine neden olabilir. Hastalar nefes darlığı, öksürük, hırıltı, tekrarlayan pnömoni nedenleriyle polikliniğe başvururlar. Tanısında dinamik fiberoptik bronkoskopi altın standarttır. Ekspirasyonda hava yolu çapında %50 oranında azalma, bir nedeni de TBM olan ekspiratuar ana hava yolu kollapsı için tanısaldır. TMB'nin primer ve sekonder etyolojik nedenleri vardır. Çoğu yetişkin TBM sekonder tiptedir. Kronik bronşiti olan hastaların ekspiryumda hava yolu kollapsının tahmini insidansı %23'tür (3). Herhangi bir nedenle bronkoskopisi yapılan hastaların %1'inde TBM'ye rastlanır (3). Özellikle sigara içen erkeklerde (4:1) sıktır (2). Radyoterapi kıkırdak hasarına ve hava yolu kollapsına neden olabilir (4). Burada akciğer kanseri ve TBM birlikteliği olan bir olgu ile yetişkin TBM'yi gözden geçirmeyi amaçladık.
OLGU:90 yaşında erkek hasta, 60 paket/yıl sigara içicisiydi ve KKY tanılıydı. Asetilsalisilik asit ve deksametazon kullanıyordu.2014'te sigmoid tümör operasyonu geçirmişti. Fizik muayenesinde takipnesi, oskültasyonla ronküsleri mevcuttu. 2 yıl önce kalp rahatsızlığı nedeniyle
başvurduğu poliklinikte çekilen PET-BT'sinde akciğerde kitle tespit edilmiş, pandemi nedeniyle doktora başvuramamış. Birkaç aydır olan sağ kol ağrısıyla başvurduğu dış merkez radyolojik tetkiklerinde en büyüğü sağ akciğer üst lob posteriorda 5 cm bilateral akciğer kitleleri ve kemik metastazları (Figür 1) saptanmış. Sol alt lobdaki nodüle yapılan transtorasik ince iğne aspirasyon biyopsisi nondiagnostik (seyrek reaktif bronş epitel hücreleri, az sayıda alveoler hücreler ve miks tip inflamatuar hücreler, bol fibrinöz materyal) bulunmuş. T4 vertebra, sağ iliak kanat ve sağ asetabuluma palyatif radyoterapi sonrası onkolojik tedavi başlanması amaçlı doku tanısı için tarafımıza sevk edilmiş. Bronkoskopide sol vokal kordun paralitik, trakea ve ana bronşların malazik, sağ üst lob posterior segment girişinin kirli sarı renkte vejetan kitleyle tam oblitere olduğu gözlendi (Figür 3). Kitleden alınan biyopsi squamöz hücreli akciğer kanseri olarak raporlandı, hasta onkolojiye sevk edildi.
SONUÇ:Yetişkin TBM etyolojisi; post entübasyon, post trakeostomi, post akciğer transplantasyonu, post pnömonektomi, göğüs travması, amfizem, astım, kronik bronşit, tekrarlayan polikondrit, trakeaya bası nedenleri (guatr, boğaz tümör, kistler, abseler, aort anevrizması), çocuklukta teşhis edilmemiş vasküler halkalar, şiddetli skolyoz ve radyoterapi gibi geniş spektrumludur. Olgumuz da kronik bronşit ve radyoterapiye sekonder gelişen TBM'ye demonstratif bir örnektir.

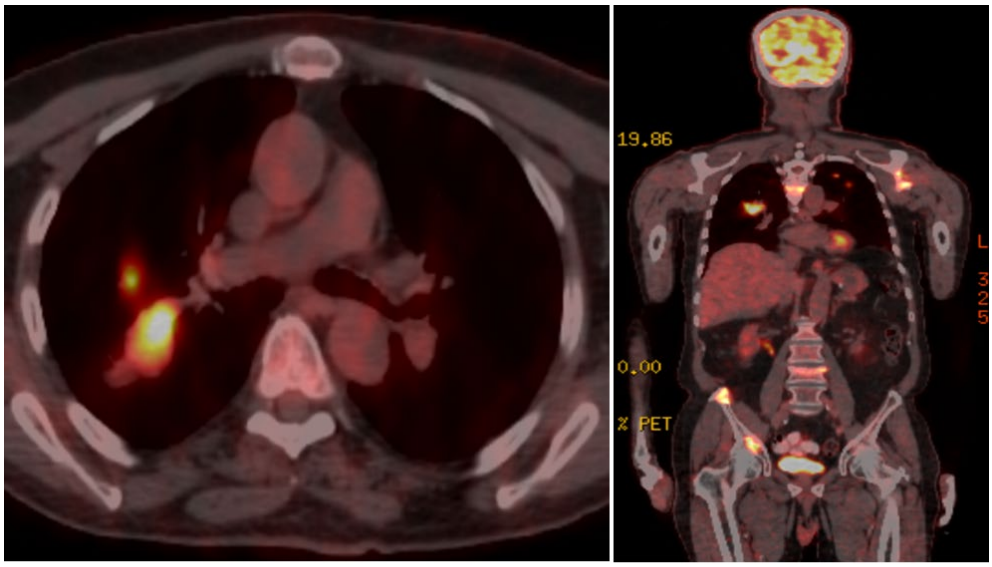

Figür 1a

Figür 1b

1a: PET BT'de sağ akciğer üst lob posterior segmentteki 5 cm kitle ve 1.5 cm nodül 1b: Sağ akciğer üst lob kitle ve bilateral metastatik akciğer nodülleri, kemik metastazları

Figür 2a **Figür 2b** **Figür 2c**

Figür 2a: Bronkoskopide sağ üst lob posterior segment girişini tam oblitere eden vejetan kitle ve bronkomalazi görüntüsü Figür 2b: İnspiryumda trakea, Figür 2c: Ekspiryumda trakeal kollaps

EP-008

Plevral Efüzyon İle Prezente Olan Rabdomyosarkom, Bir Olgu Sunumu

Selma Nur Özkiraz, Ali Kadri Çırak, Serpil Tekgül
Sbü. Dr. Suat Seren Göğüs Hastalıkları ve Cerrahisi Eğitim ve Araştırma Hastanesi, İzmir

GİRİŞ VE AMAÇ:Rabdomiyosarkom, iskelet kası kökenli malign bir neoplazmdır, özellikle gelişmemiş ülkelerde bulaşıcı hastalık etiyolojisinin neden olduğu en yaygın yumuşak doku sarkomudur. Nispeten nadir bir kanser olmasına rağmen, kaydedilen tüm yumuşak doku sarkomlarının yaklaşık %40'ını oluşturur. Vakaların yaklaşık %80'i yaşamın ilk otuz yılında ortaya çıkar.
Torasik neoplazmalar plevral efüzyonla ortaya çıkabilmesine rağmen, bu rabdomiyosarkomda nadir bir bulgudur. Bu olgu sunumunda masif plevral efüzyon ile prezente olan ve patolojik incelemesinde küçük yuvarlak mavi hücreli tümör raporlanan, ileri incelemelerde rabdomyosarkom tanısı alan nadir bir vakayı ele alıyoruz.
YÖNTEM:Hastanın klinik izlemi yapıldı.
BULGULAR:18 yaşında erkek hasta, 4 gündür olan öksürük şikayeti ile başvurdu. Hasta özgeçmişinde epilepsi tanısı dışında anlamlı özellik bulunmadı. Fizik muayenesinde sol hemitoraksta solunum sesleri duyulmayan hastanın vitalleri stabildi, LAP saptanmadı, skrotumda ele gelen kitle bulunmadı. Yapılan tetkiklerinde unilateral masif plörezi saptandı. Hastadan alınan mayi exudatif karakterde olup ADA düşüktü. Hastanın Toraks BT'sinde pnömonik infiltrasyon bulunmayıp mediastende en büyüğü 1,5 cm'e ulaşan lenf nodları mevcuttu. Ön planda malignite düşünülen hastanın Abdomen ultrasonunda batın içinde sol iliak trasede, sağ iliak trasede, paraaortik, parakaval bölgede multiple lenfadenomegali tespit edildi. Çekilen kontrastlı BT LAP'ları destekledi, yaygın litik kemik lezyonu görüldü, metastaz ile uyumlu olarak değerlendirildi fakat primer odağa yönelik ipucu vermedi. Takibinde testiste yeni gelişen şişlik olan hastanın Skrotal ultrasonda sol testiste kitlesel oluşum izlendi, beta-hcg ve alfafetoprotein negatif bulundu. Hasta üroloji tarafından değerlendirildi, ilk muayenesinde kitlesel lezyon olmaması nedeniyle metastaz olarak değerlendirildi. Beyin MR olağandı. Pet BTde multipl lenf nodlarında, plevrada, skrotumda, iskelet sisteminde aksiyal ve appendiküler kemiklerde ilik düzeyinde ve pelvik bölgede belirgin olmak üzere izlenen litik kemik lezyonlarında malignite düzeyinde artmış 18FDG tutulumu izlendi. Servis izleminde plörezide progresyon olup solunum yetmezliği gelişmesi üzerine Göğüs cerrahi tarafından pleurocan uygulandı. Hastanın ilk iki mayi patolojisi benign olup 3. Mayi patolojisi küçük mavi yuvarlak hücreli tümör olarak raporlandı. Hasta hematolojiye konsülte edildi, kemik iliği aspirasyon biyopsisi yapıldı. Alınan materyal rabdomyosarkom olarak raporlandı. Hasta tedavi için dış merkeze yönlendirildi.
SONUÇ:Plevral efüzyon ile gelen vakaların ayırıcı tanısında akciğerde nadir tutulum yapan rabdomyosarkom gibi maligniteler de yer almalıdır.

Bilgisayarlı Tomografi

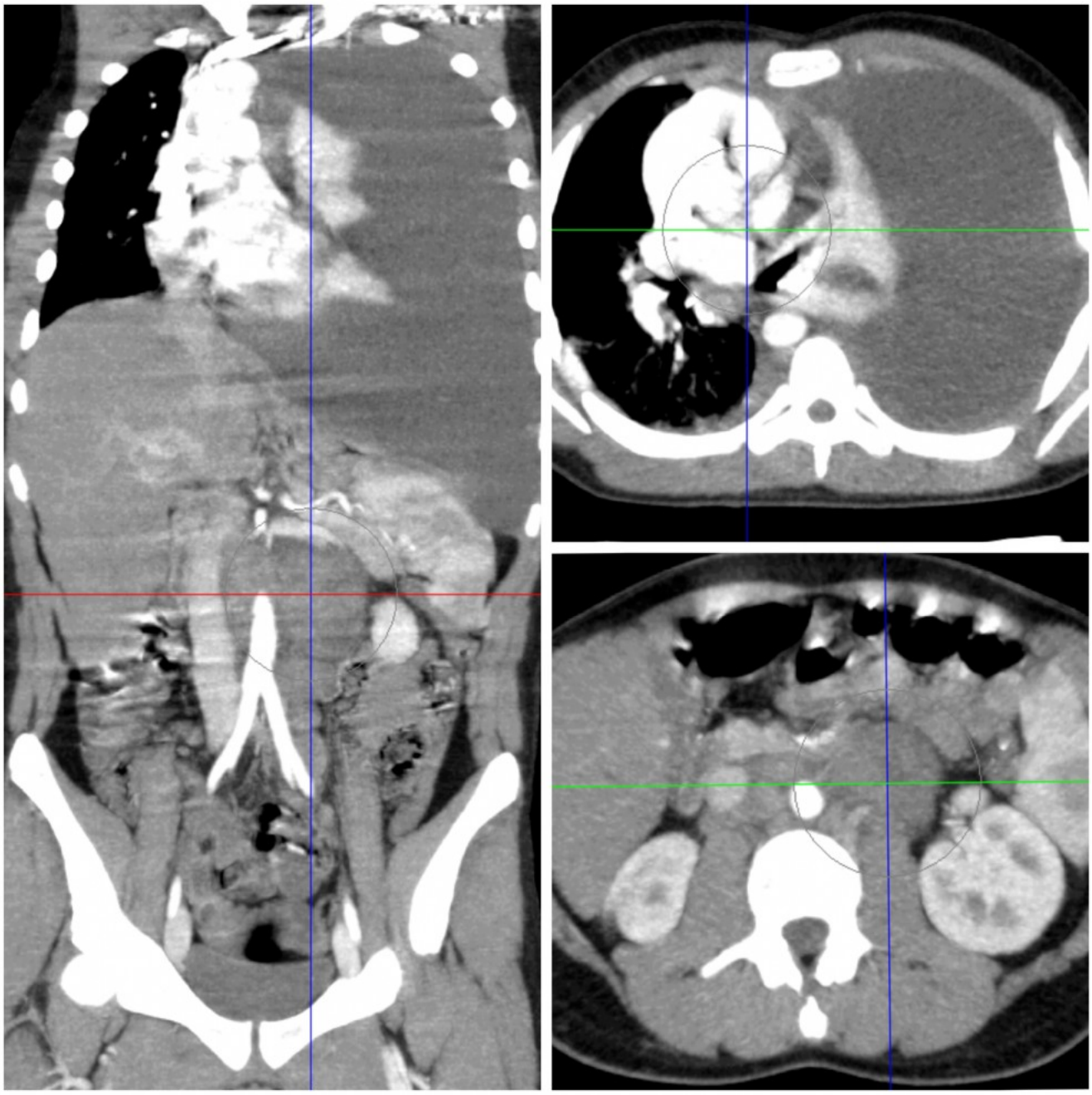

Hastanın Toraks ve Abdomen BT kesitlerinde masif plevral efüzyon ve konglomere LAP görünümü

EP-009

Psödomezotelyomatöz sarkomatoid karsinom: olgu sunumu

Nevin Taci Hoca[1], Kübra Taşkaraca[1], Nilgün Yılmaz Demici[1], Nalan Akyürek[2], Ahmet Selim Yurdakul[1]
[1]Gazi Üniversitesi Tıp Fakültesi Hastaneleri Göğüs Hastalıkları Anabilim Dalı, Ankara
[2]Gazi Üniversitesi Tıp Fakültesi Hastaneleri Patoloji Anabilim Dalı, Ankara

GİRİŞ VE AMAÇ:Akciğerin sarkomatoid karsinomları küçük hücreli dışı akciğer karsinomlarının (KHDAK) sarkom veya sarkom benzeri bileşen içeren ayrı bir tipidir. Sarkomatoid karsinomlar tüm akciğer tümörlerinin % 0.3-1.3 kadarını oluştururlar. Fanconi aplastik anemisi ve dilde skuamöz hücreli karsinom tanısı olan genç hastada, akciğerde oldukça nadir görülen bir malignite olan sarkomatoid karsinom saptanması ve radyolojik görünümün plevral malignitelere benzeyebileceğine dikkat çekmek amacıyla olguyu sunduk.
OLGU:Yirmi beş yaşında, sigara öyküsü olmayan, fankoni aplastik anemisi sebebiyle çocukluk döneminde kemik iliği nakli ve bir yıl önce dilde skuamoz hücreli karsinom saptanması nedeniyle parsiyel glossektomi ardından radyoterapi ve kemoterapi öyküsü olan hasta, nefes darlığı ve sağ hemitoraksta yaygın batıcı tarzda ağrı şikayeti ile başvurdu. Toraks BT'de; her iki akciğerde büyüğü sağ üst lob anteriorda 5x7 mm boyutta dağınık 5-6 adet nodül, sağ hemitoraksta plevral kalınlaşma, efüzyon ve subkarinal 10x15 mm boyutta lenf nodu görüldü. Torasentez yapıldı. Sıvı eksüda ile uyumlu idi. Asbest maruziyeti olmayan hastanın PET-BT'sinde; sağ hemitoraksta kostal, mediastinal, diafragmatik plevrada en kalın yerinde yaklaşık 1,5 cm'e ulaşan yaygın plevral kalınlaşma (SUVmaks: 13.1), bilateral üst-alt paratrakeal ve subkarinal büyüğü yaklaşık 12 mm çapında lenf nodları (SUVmaks: 5.3) ve bilateral üst loblarda büyüğü 6 mm çapında birkaç adet parankimal nodül (SUVmaks: 1,6) izlendi (Resim 1,2). Ön planda plevral malignite düşünülerek, video asssosiated torakoskop (VATS) ile plevradan biyopsi alınması planlandı. VATS yapılmasını kabul etmemesi nedeniyle BT eşiğinde tru –cut biyopsi yapıldı. Patoloji sonucu belirgin ekstrasellüler keratinizasyon içeren, geniş eozinofilik sitoplazmalı hiperkromatik, atipik nucleuslu atipik hücreler ve yer yer iğsi hücrelerden oluşan tümöral infiltrasyon izlendi. Yapılan immünhistokimyasal çalışmada; tümör hücrelerinde keratin 5/6, p40 yaygın, claudin 4 fokal pozitif saptandı. TTF-1, kalretinin, WT-1 negatif olması üzerine keratinize skuamoz hücreli karsinom komponenti içeren sarkomatoid infiltrasyon olarak değerlendirildi.
SONUÇ:Pulmoner sarkomatoid karsinom sıklıkla agresif seyir gösteren, preoperatif tanıda zorluk yaşanan, nadir görülen bir tümördür. Olgular genellikle tanı konulduğu sırada 6.-7. dekattadır. Karsinosarkom gelişimi sigara kullanımı ile yakın ilişkilidir. Asbest maruziyeti sonucu gelişen vakalar da bildirilmiştir.Fanconi anemisi; aplastik anemi ile karakterize otozomal resesif geçiş gösteren nadir bir hematolojik hastalıktır. Sonuç olarak; sarkomatiod karsinomun radyolojik görünümü malign plevral mezotelyomaya benzeyebilmektedir ve fanconi anemisi olan hastalarda maligniteye yatkınlık olduğu aklıda tutulmalıdır.

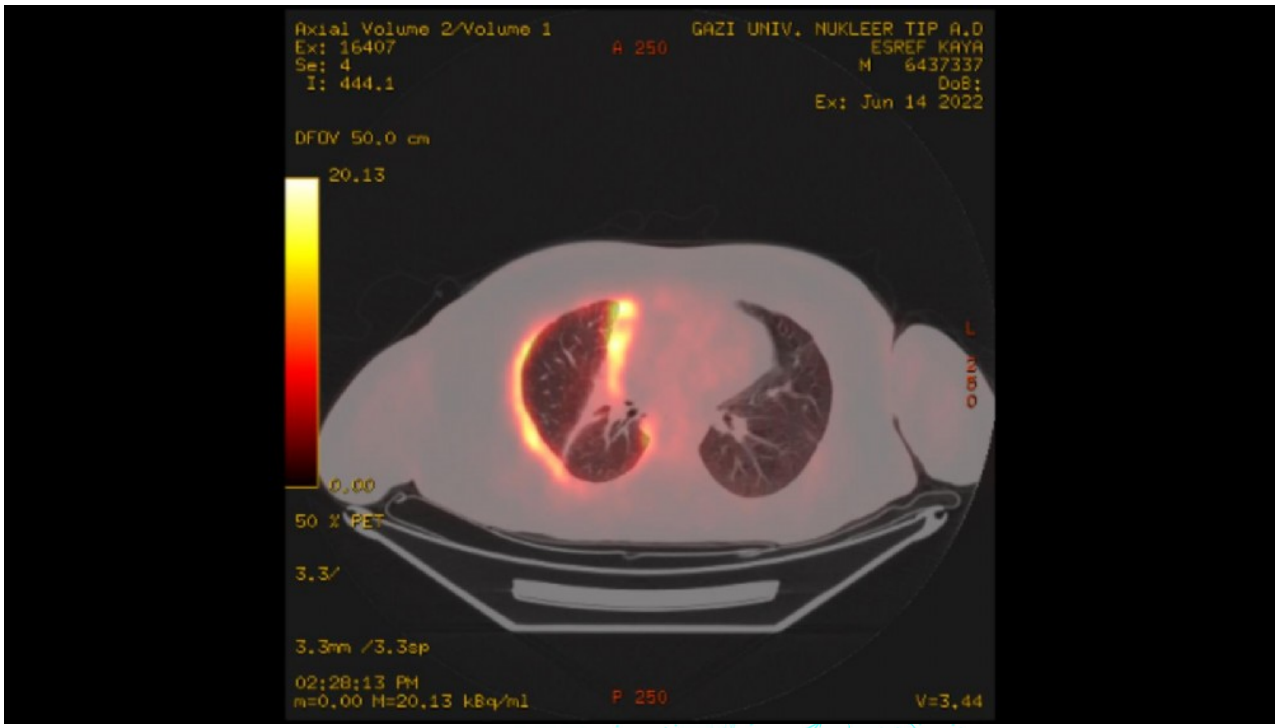

Plevrayı çepeçevre saran Suv max: 13.2 olan Pet-ct kesiti

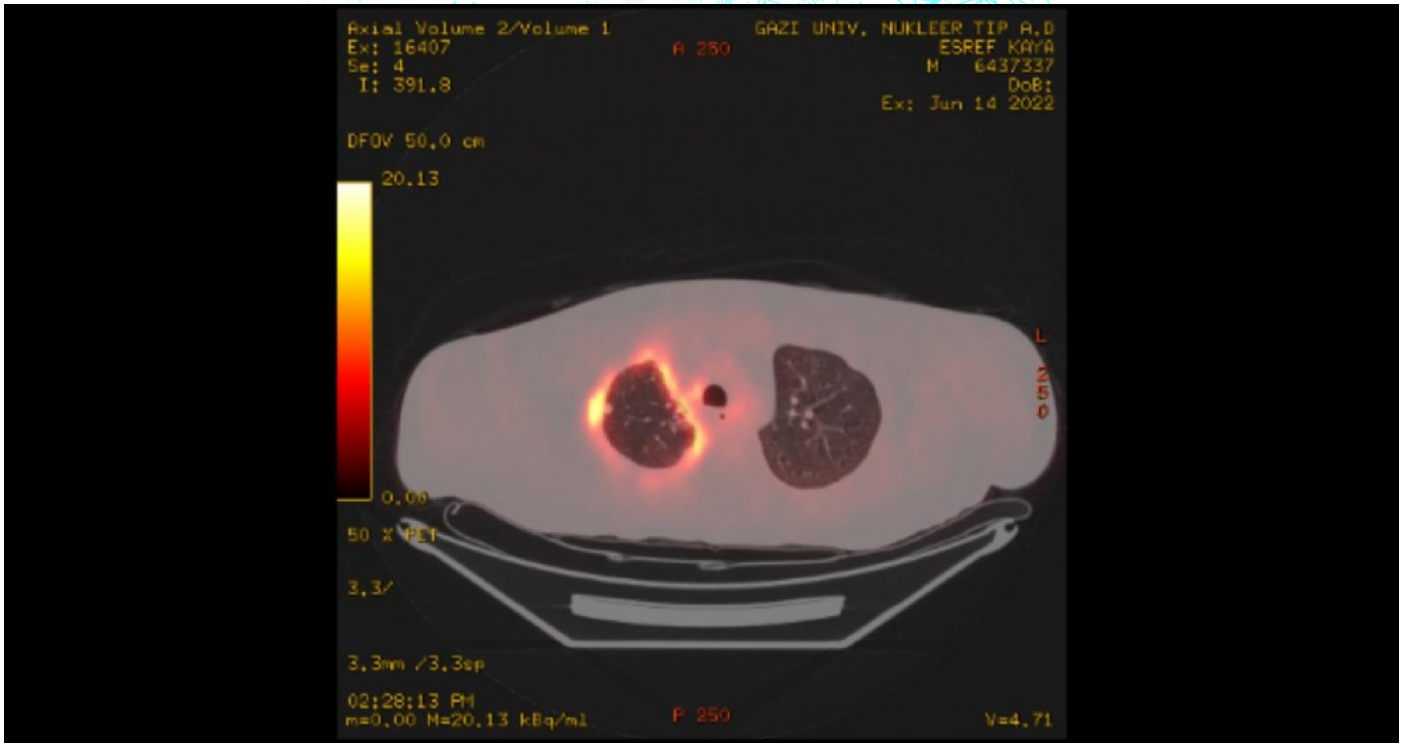

Plevrayı çepeçevre saran Suv max: 13.2 olan Pet-ct kesiti

EP-010

Adenokarsinomlarda T4 Olma Sebebi ve Prognoz Üzerine Etkisi

Bahar Ağaoğlu Şanlı[1], Fatma Mutlu[2], Fatma İlknur Ulugün[2], Umut Öykü İskenderoğlu[2], Volkan Karaçam[2], Aydın Şanlı[2]

[1]SBÜ Dr. Suat Seren Göğüs Hastalıkları ve Cerrahisi Eğitim ve Araştırma Hastanesi

[2]Dokuz Eylül Üniversitesi Araştırma ve Uygulama Hastanesi

GİRİŞ VE AMAÇ:IASLC 8. evrelemesine göre diyafram, mediasten, kalp, büyük damarlar, trakea, rekürren laringeal sinir, özefagus, vertebra gövdesi, karina invazyonu varsa, tümör boyutu 7 cm'den büyükse, primer tümörle aynı akciğerde farklı lobda nodül(ler) varsa T4 akciğer kanseri olarak kabul edilmektedir.
Biz de bu çalışmamızda T4 olma sebebinin hastalık prognozu üzerindeki etkisini değerlendirmeyi amaçladık.
YÖNTEM:Akciğer adenokarsinomu tanılı T4N0-N1, T4N2 olup tedaviye yanıt alınan ya da persistan N2 olan ve kliniğimizde akciğer rezeksiyonu uygulanan hastalar; yaş, cinsiyet, histolojik tanı, sağ kalım, nüks, T4 olma sebebine göre retrospektif olarak değerlendirildi.
BULGULAR:20 hastanın 16'sı erkek, 4'ü kadındı (ortalama yaş 62,3 yıl). Değerlendirme sırasında hastaların 3'ü hayattaydı. Ortalama sağ kalım süresi 29,7 ay. 1 aylık sağ kalım oranı %95, 6 aylık %90, 1 yıllık %70'ti. Histopatolojisine göre değerlendirildiğinde 6'sı asiner, 4'ü lepidik, 3'ü papiller, 2'si adenoskuamöz, 2'si asiner ve büyük hücreli kombinasyonu, 1'i mikropapiller, 1'i kolloidal, 1'i de solid paterne sahipti. Ortama tümör boyutu 55,2 mm'di. Patoloji sonucuna göre hastaların 9'u T4N0, 5'i T4N1, 6'sı T4N2 idi. T4 olma sebebi ise 8 hastada başka lobda tümör olması, 5'inde vertebra invazyonu, 5'inde 7 cm'den büyük tümör olması, 2'sinde mediasten invazyonu olmasıydı. Başka lobda tümör olanların ortalama sağ kalım süresi 38,5 ay, vertebra invazyonu olanlarda 28,4 ay, tümör boyutu 7 cm'den büyük olanlarda 24,6 ay, mediasten invazyonu olanlarda 10,5 aydı. Hastaların 5'inde nüks gelişmişti. Nüks gelişen bu hastaların 2'sinde başka lobda tümör, birinde 7 cm üzerinde tümör, birinde vertebra ve birinde mediasten invazyonu vardı. Histopatolojisine göre 3'ü asiner, 1'i lepidik, 1'i de papiller yapıdaydı. Mediastene invaze olanların 2'si de T4N1'di. Başka lobda tümör olan hastalarınsa 4'ü T4N2,1'i T4N1, 3'ü T4N0'dı. Vertebra invazyonu olanların 2'i T4N1, 3'ü T4N0 iken tümör boyutu 7 cm'de büyük olan olguların 2'si T4N2, 3'ü T4N0'dı.
SONUÇ:Nüks oranı asiner adenokarsinomda daha fazla olmakla birlikte T4 olma sebebi ve nüks arasında anlamlı bir ilişki tespit edilmemiştir. Ancak sağ kalım açısından değerlendirildiğinde başka lobda tümör olan olgular N2 oranı en yükek grup olmasına rağmen sağ kalım daha fazlaydı. Olgular içerisinde en uzun sağ kalıma sahip olgu da bu gruba aitti. En kötü prgnoz ise medastene invaze olgulardaydı.

EP-011

Nadir Bir Olgu: Primeri Akciğer Sinoviyal Karsinomu Olan Olgu

Fatma Mutlu[1], Bahar Ağaoğlu Şanlı[2], Fatma İlknur Ulugün[1], Meltem Sevinç[1], Duygu Gürel[1], Aydın Şanlı[1]
[1]Dokuz Eylül Üniversitesi Araştırma ve Uygulama Hastanesi
[2]SBÜ Dr. Suat Seren Göğüs Hastalıkları ve Cerrahisi Eğitim ve Araştırma Hastanesi

GİRİŞ VE AMAÇ:Sinovyal sarkom mezenşimal ve epitelyal diferansiasyon göstermekte ve tüm yumuşak doku sarkomlarının %5-10 'unu oluşturmaktadır. Sıklıkla olguların %65'ine yakını alt ekstremite yerleşimlidir. Toraksın primer sinoviyal sarkomu ise oldukça nadir görülmekte olup akciğer, plevra veya göğüs duvarı tutulumu izlenebilir. Ayrıca literatürde boyun, intraartikular, dil, larenks, mediasitinum, kalp, karın duvarı, vasküler, retroperiton yerleşimli olgular bildirilmiştir. Biz de nadir görülen primer akciğer sinoviyal srakomlu olgumuzu sunmaktayız.
OLGU:60 yaş erkek hasta, 1 aydır öksürük, minör-major hemoptizi ve kilo kaybı kliniği mevcutmuş. Bilgisayarlı tomografide(BT)'sinde sol parahiler bölgede, 6 cm boyutunda, sol üst lob bronşunu oblitere eden kitlesel lezyon izlenmiş (SUVmax:4,7). Hemoptizi sebebiyle yapılan rijid bronkoskopide sol ana bronş tümör ile tamamen tıkalı olarak izlenmiş. Tanı amaçlı tru-cut biyopsi yapılmış ve patoloji raporu iğsi hücreli malign tümör ön planda sinovyal sarkom olarak sonuçlanmış. Pet/bt'sinde ek tutulumu olmayan kitleden malignite tanısı olan hastaya intraperikardiyal sol pnömonektomi uygulandı. Raporda; mevcut tümörün en büyük boyutu 6 cm, mitotik hızı (2 milimetre karelik alanda 10'un üzerinde) ve histolojik derecesi yüksek olduğu belirtilmişti. Tümör mediastinal plevra ve hiler yağlı dokuya, myokard komşuluğundaki fibröz dokuya invaze ve lenfovasküler aralık invazyonu mevcuttu, sinir invazyonu yoktu. Bronş ve damar cerrahi sınırları salim, in-situ ya da invaziv karsinoma rastlanmadı. Disseke edilen 5, 6, 7, 8, 9 ve 10.nolu lenf düğümleri reaktif özellikte olduğu ancak materyal üzerinden diseke edilen lenf düğümlerinin birinde sarkom metastazı izlenmişti (T4N1M0).
Hastaya adjuvan 8 kür KT ve 10 seans RT uygulandı. Takiplerinde postop 11. ayda multilober pnömoni sebebiyle hastane yatışı olan ve yatıı sırasında akut koroner sendrom gelişen hasta, kardiak arrest sebebiyle kaybedilmiş.
SONUÇ:Akciğerin primer sinovyal sarkomları oldukça nadirdir ve akciğer kanserlerinin %0,1 ila %0,5'ini oluşturur. Göğüs ağrısı ve dispne en sık tanımlanan başvuru semptomlarıdır. Toraks görüntülemelerinde mediastinal şifte sebep olabilecek büyük kitleler olarak tespit edilir. Tümör boyutu nedeniyle tam cerrahi rezeksiyon genellikle mümkün değildir. Neoajuvan ve adjuvan kemo-radyoterapi ile tedavi şansı mevcuttur. Beş yıllık sağkalım <%50'dir. Kötü prognostik faktörler; >5 cm tümör, yüksek mitoz sayısı, nörovasküler invazyon ve sitogenetik SYT-SSX1 varyant varlığıdır.

PET/BT ve Toraks BT görüntüsü

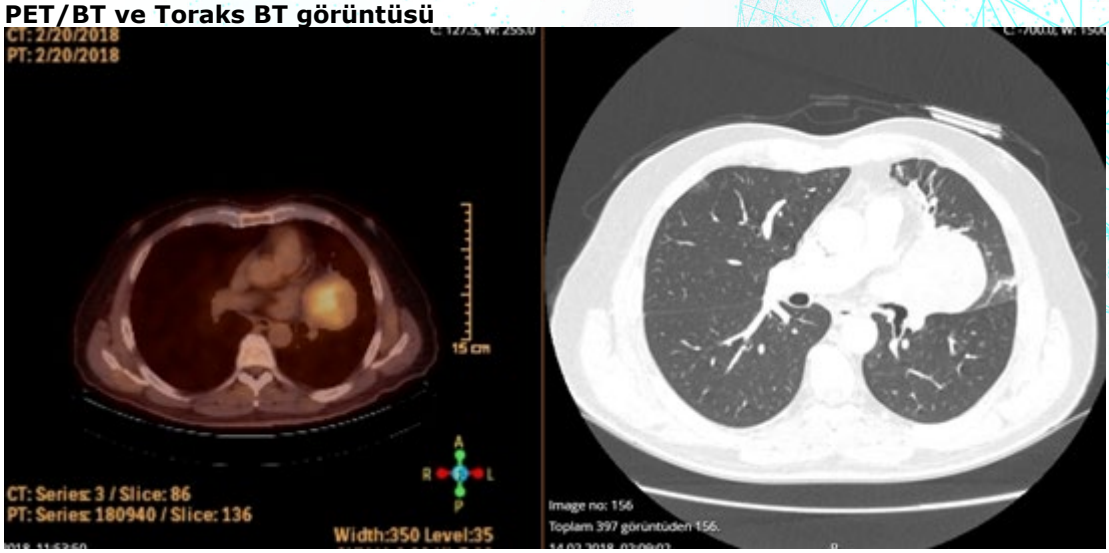

EP-012

Pnömoniyi Taklit Eden Pulmoner İnvaziv Müsinöz Adenokarsinom Olgumuz

Meltem Fidan Gündüz, Bahadır Benli, Tuncer Tuğ
Ankara Şehir Hastanesi, Göğüs Hastalıkları Kliniği

GİRİŞ VE AMAÇ:Akciğer adenokarsinomları, akciğer kanserleri arasında mortalite ve sıklık açısından önde gelen histopatolojik tip olup farklı klinik, radyolojik, moleküler, patolojik özellikleri vardır.Akciğerin diğer önemli patolojileri ile ayırıcı tanı algoritmasına girmesi açısından da hayati önem taşımaktadırlar.Radyolojik olarak sıklıkla soliter nodül şeklinde görülsede hava bronkogramları içeren yama tarzında, lober veya multilober infiltrasyon şeklinde de görülüp pnömoni ile karışabilir. Pnömoninin yanıda hipersensivite pnömonileri, bronşiolitis obliterans, atipik mikobakteriyel enfeksiyonlar, sarkoidoz gibi hastalıklarla da radyolojik benzerlik gösterebilir.Biz de nispeten uzun seyirli bir progresyon süreci göstermesi, akciğerde bilateral tutuluma rağmen kan gazı değerlerinde ve fonksiyonel fiziki kapasitesinde belirgin bozulma oluşturmaması nedeniyle ilginç klinik, radyolojik ve algoritmik ayırıcı tanısal nitelikleri ile nadir görülen invaziv müsinöz adenokarsinom tanısı alan olgumuzu sunmayı amaçladık.
OLGU:Ellidört(54) yaşında erkek hasta, acile üç gündür olan öksürük yakınması ile başvurması sonrasında çekilen toraks bilgisayarlı tomografide (BT) Sağ pulmoner arterde lober dolum defektleri saptanmış ayrıca parankimde sağ akciğerde totale yakın akciğer parankim harabiyeti geliştiren konsalide sahalar, sol akciğer üst ve alt lobda hava bronkogramları içeren konsalide alan ve yer yer fokal buzlu cam dansitesinde alanlar raporlandı.Hasta pulmoner emboli ve pnömoni ön tanıları ile servisimize yatırıldı, oksijen ihtiyacı olmayan hastaya antikoagulan tedavi ve antibiyoterapi başlandı.Hastanın eski tetkikleri incelendiğinde 2019 yılında sağ akciğerde başlayan ve progrese olan konsalidasyon alanları oldugu ve dönem dönem pnömoni tedavisi aldıgı ancak takiplerine devam etmediği görüldü. Akut faz reaktanları negatif olmasına ve klinik rahatlama sağlanmasına rağmen akciğer grafisinde konsalidasyon alanları sebat eden hastaya malignite, tüberküloz, fungal enfeksyon, organize pnömoni, lenfoma ve sarkoidoz-granülmatöz akciğer hastalığı ayırıcı tanıları düşünülerek ileri tetkikler ve bronkoskopi yapıldı, patolojik bulgu saptanmadı. Hastaya çekilen PET/BT de; Sağ akciğerde tüm segmentlerde hava bronkogramları içeren geniş konsolidasyon alanlarında, Sol akciğer alt lobda santral yerleşimli yaklaşık 4x3.5 cm boyutlarında buzlu cam dansitesi alanında ve Sol akciğer alt lob düzeyinde multiple sayıda artmış F-18 FDG tutulumu gösteren fokal konsolide alanlar saptandı.Sol akciğer alt lobdaki konsalide alandan yapılan transtorasik biyopsinin sonucu invaziv müsinöz adenokarsinom olarak raporlanan hasta onkolojiye yönlendirildi.
SONUÇ:4 yıldır gerilemeyen, progresif artış gösteren ve sağ akciğeri destrükte eden konsalidasyon sahaları olan vakamızın patoloji sonucu nadir bir histopatojik tanı olan invaziv müsinöz adenokarsinom olması, ayrıca ilginç klinik, radyolojik, laboratuvar nitelikleri ve seyri nedeniyle sunulmuştur.

akciğer grafisi

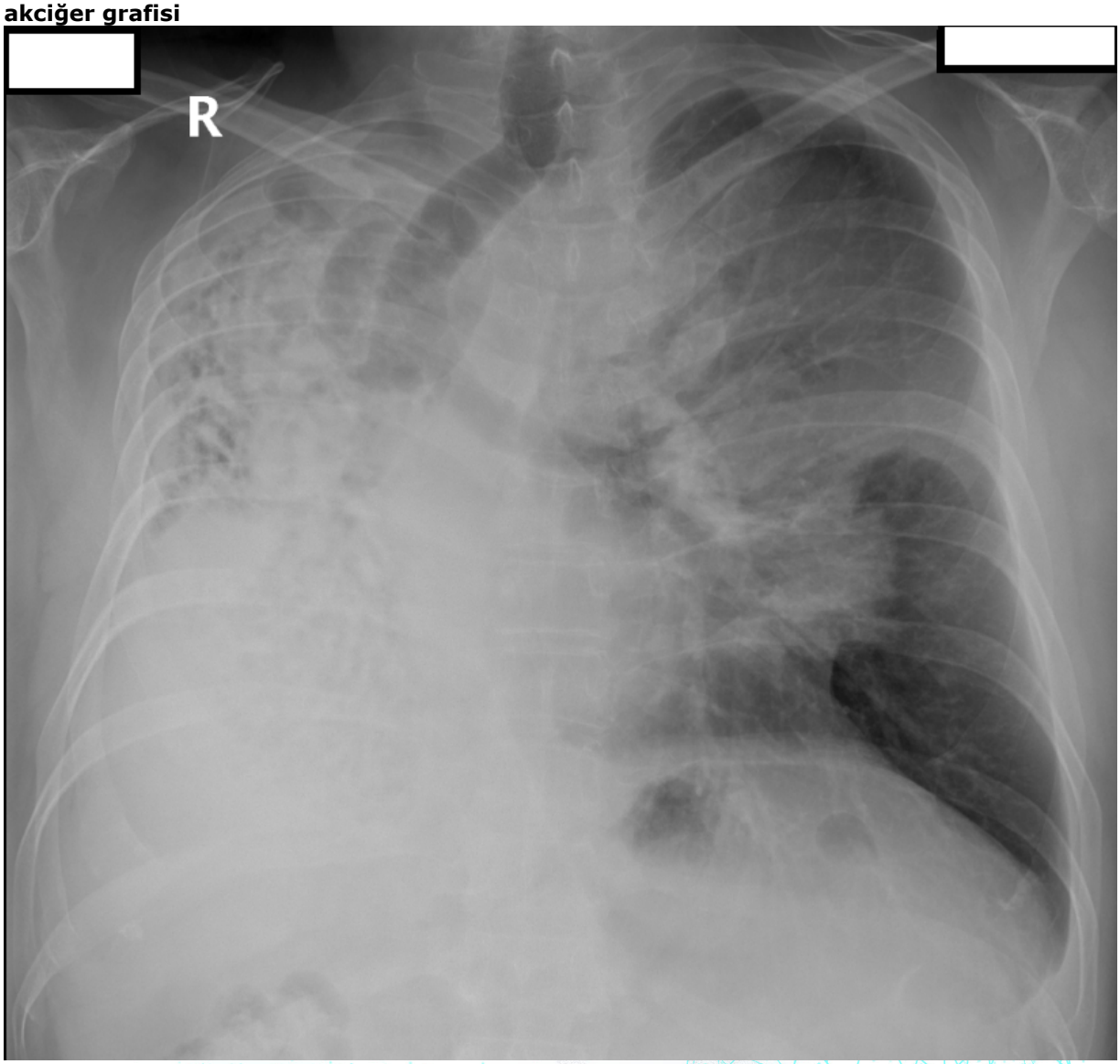

Haziran 2022 akciğer grafisi

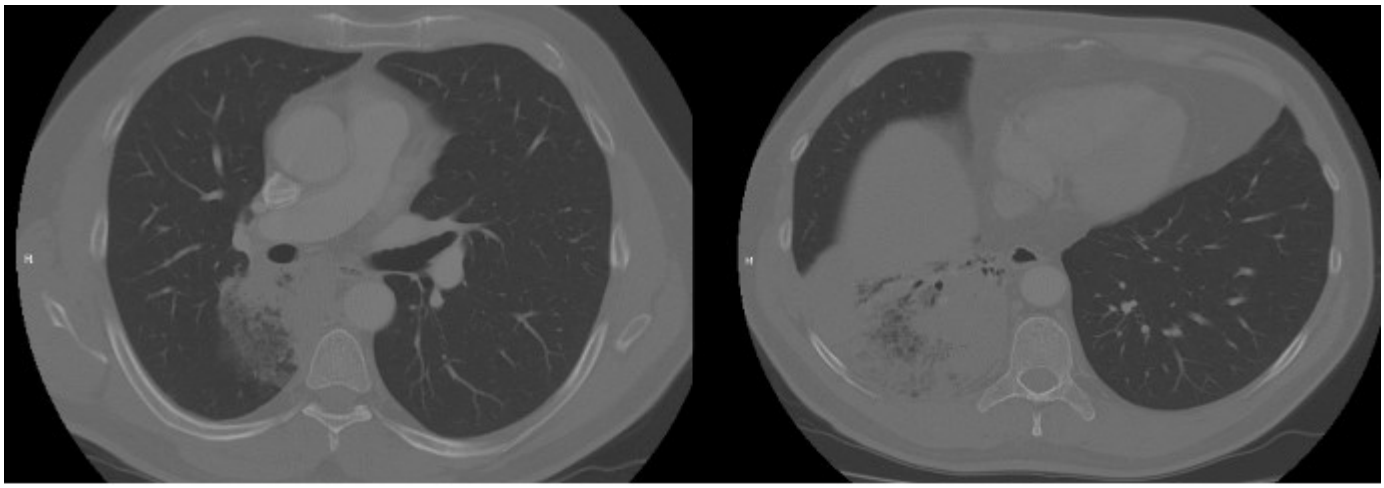

2019 Nisan Toraks BT

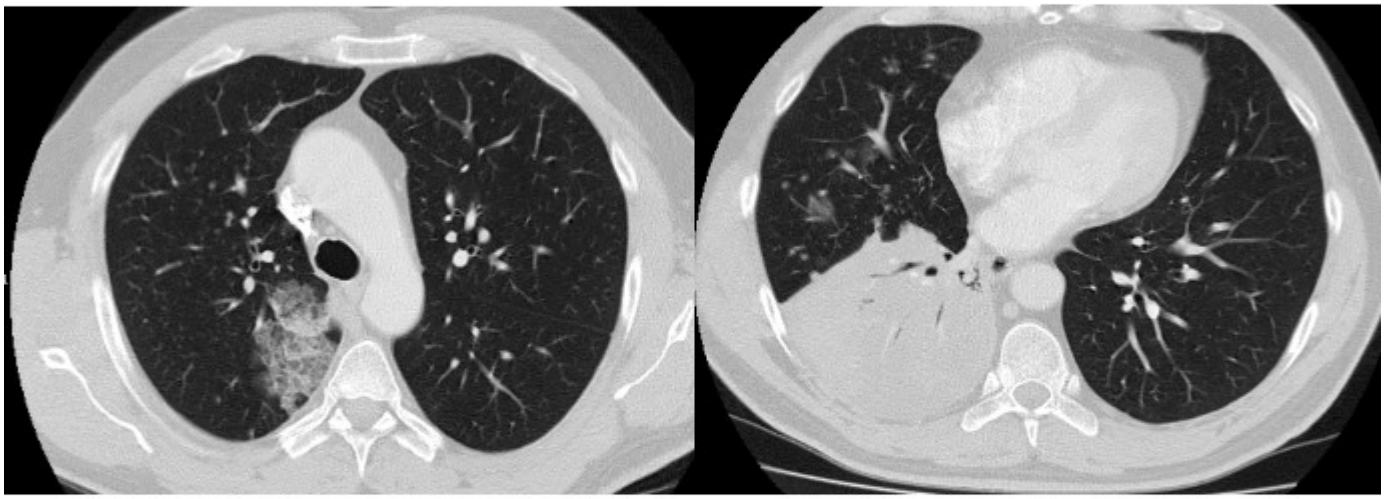

2019 Haziran Toraks BT

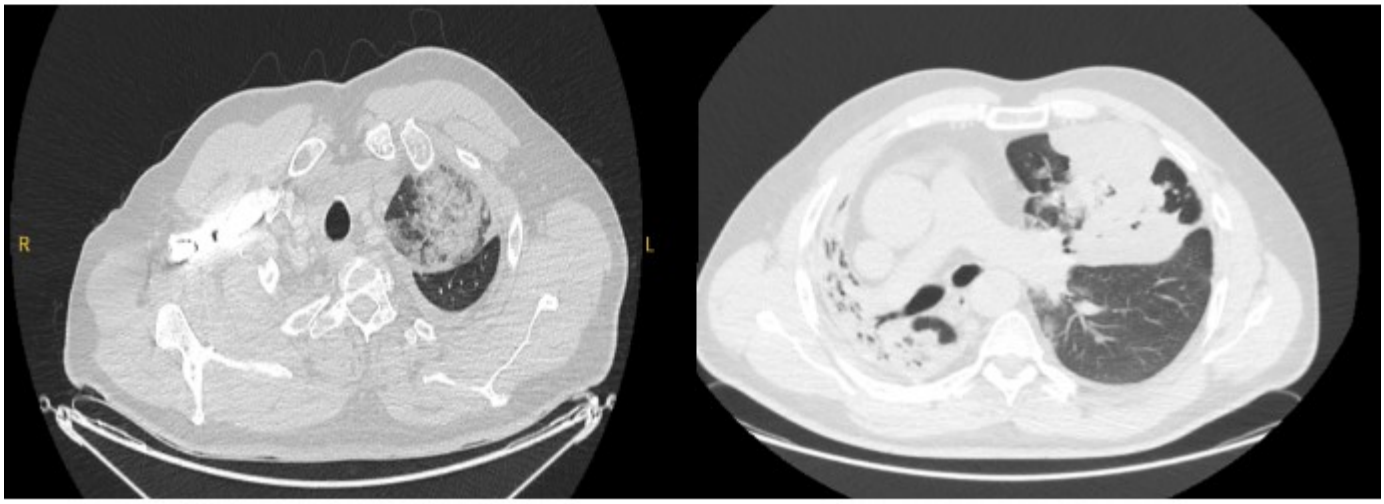

2022 Haziran Toraks BT

Toraks BT

PET/BT

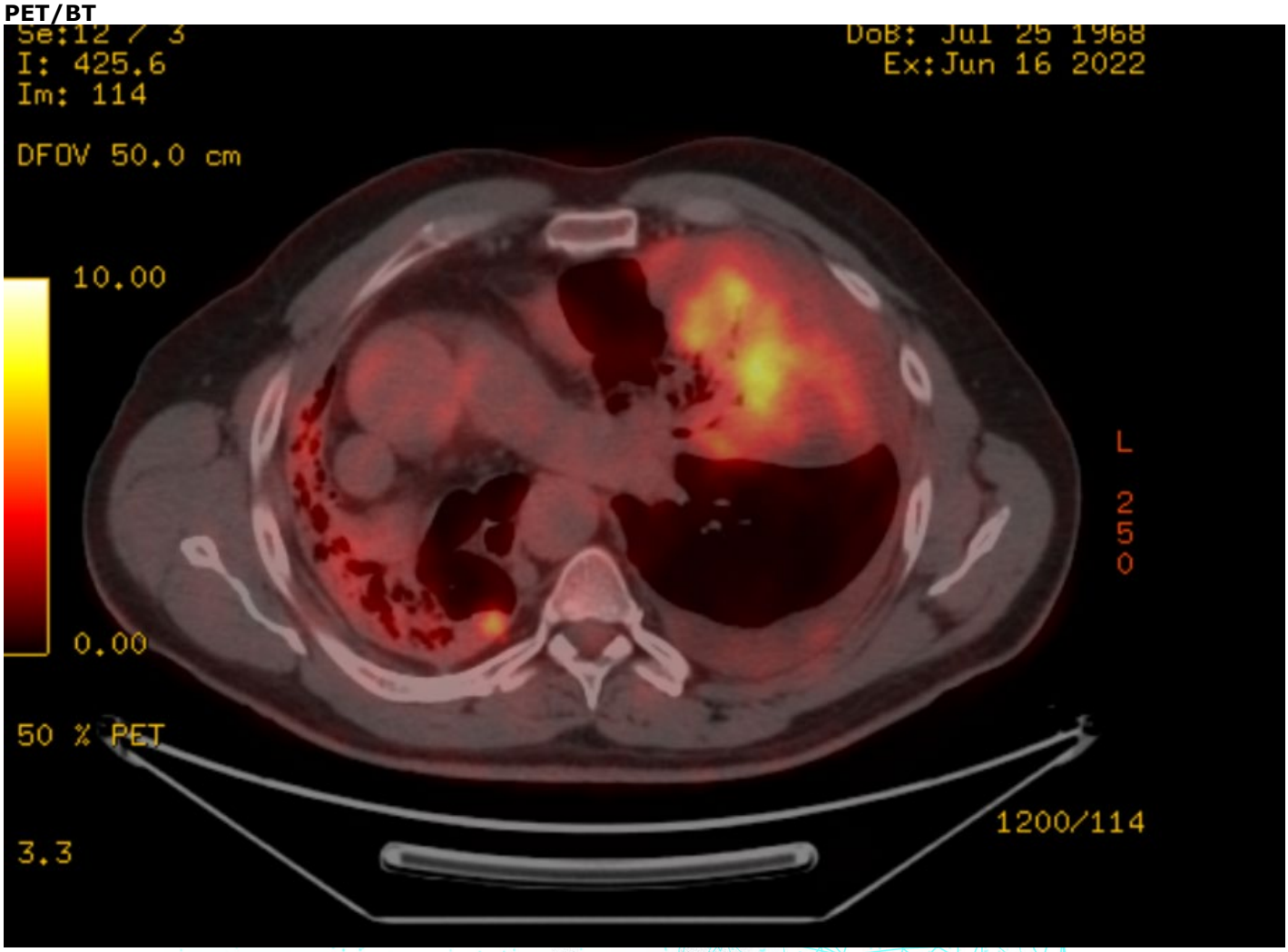

Haziran 2022 PET/BT

EP-013

Akciğer Adenokanserinde Genç Hastalarda İleri Dönem Uzak Metastazlarda Genetik İncelemelerin Önemi

Aylin Bayram, Özgür Batum, Berna Kömürcüoğlu
SBÜ Dr.Suat Seren Göğüs Hastalıkları ve Cerrahisi Eğitim ve Araştırma Hastanesi

GİRİŞ VE AMAÇ:Adenokarsinom, şu anda vakaların %40 ından fazlasını oluşturan birincil akciğer kanserinin en yaygın
histolojik alt tipidir ve göreceli sıklığı artmaktadır.
Adenokarsinomların moleküler ve genetik analizinin, yeni hedefli tedavilerin çoğalması nedeniyle akciğer adenokarsinomunun tanı ve tedavisine entegrasyonuna artan bir vurgu yapılmıştır. Akciğer adenokarsinomunda görüntüleme bulguları ile histolojik özellikler ve/veya prognoz arasında bir ilişki çok sayıda çalışma ile gösterilmiştir. Bu çalışmanın amacı genetik incelemelerin genç hastalarda ileri dönem uzak metastaz olabileceği düşünülerek erken yapılmasının gerekliliğini gösteren bir olgu çalışmasıdır.
YÖNTEM:Olgu Sunumu
BULGULAR:55 yaş erkek hasta.2018 haziran ayında göğüs ağrısı zayıflama şikayetleri ile başvurdu. Çekilen toraks bt
de sağ orta lobda kitle lezyonu saptandı. Hastaya bronkoskopi ile akciğer adenokarsinom tanısı kondu. Çekilen pet ct de sağ üst alt paratrekeal ve subkarinal lap saptanan hastaya bronkoskopi ile akciğer adenokarsinom tanısı kondu. Klinik evre t2aN2m0 olarak kabul edildi. Yapılan ebusta da paratrekeal ve subkarinal adenokarsinom metastazı saptanması üzerine hastaya neo adjuvan kemoterapi uygulandı. Kemoterapi sonrası regresyon saptanan hasta opere edildi. Patolojik evre t1bn2m0 olarak saptandı. Adjuvan radyoterapi verildi. Radyoterapi sonrası kontrolere alındı. Ağustos 2019 da pet ct de sağ paratrekeal lap larda yüksek suv tutulumu saptanması üzerine ebus tekrar edildi. Nüks saptandı. 2. seri pemetrexed sisplatin kemoterapisi 4 kür uygulandı. Sonrasında hasta devam etmek istemedi. Kontrol pet ct de yanıt saptandı. Takibe alındı. Kasım 2021 de hasta bilinç kaybı ile dış merkez acile başvurması üzerine çekilen beyin mr da sağ temporal bölgede metastatik lezyon saptanan hasta opere edildi. Beyine radyoterapi aldı. Operasyon materyalinden genetik inceleme gönderilen hastanın ALK pozitif saptanması üzerine hastaya crizotinib tedavisi başlandı. Hasta 8. ayında stabil olarak tedavisi devam etmekte.
SONUÇ:Genetik incelemelerin genç hastalarda ileri dönem uzak metastaz olabileceği düşünülerek erken yapılması önem arz etmektedir.

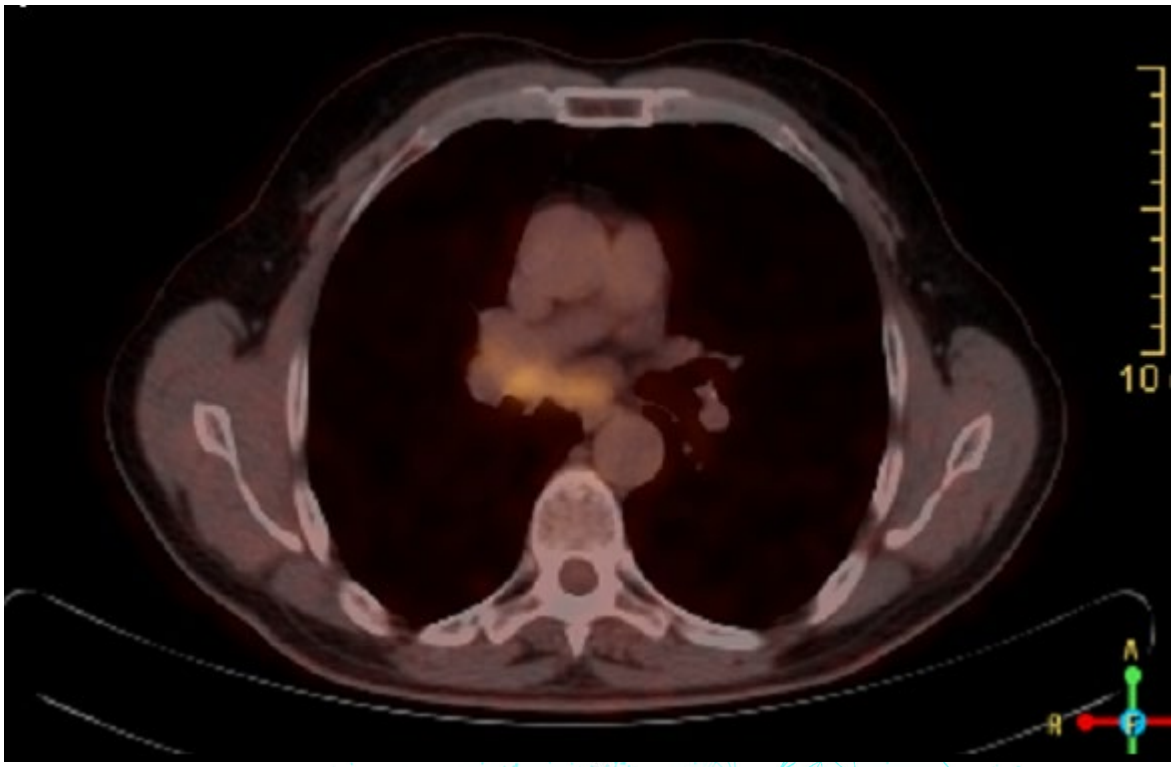
10
A
R
P

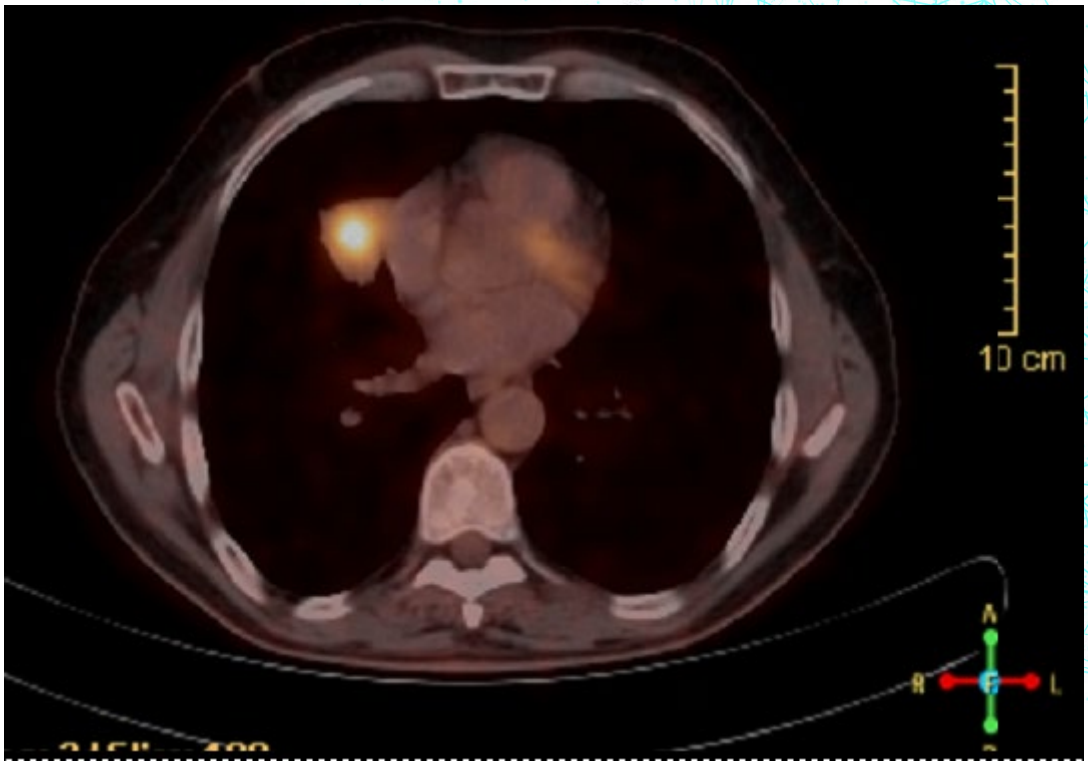
10 cm
A
R
P
L

EP-014

Trakeal kombine küçük hücreli akciğer kanserli olgu

Meltem Sevinç[1], Emrah Karcı[1], Burak Geyik[1], Kemal Can Tertemiz[2], Volkan Karaçam[1]
[1]Dokuz Eylül Üniversitesi Hastanesi, Göğüs Cerrahisi Ana Bilim Dalı, İzmir
[2]Dokuz Eylül Üniversitesi Hastanesi, Göğüs Hastalıkları Ana Bilim Dalı, İzmir

GİRİŞ VE AMAÇ:Küçük hücreli akciğer kanseri (SCLC), akciğer kanseri vakalarının %10'unu oluşturan kötü prognozlu agresif bir malignitedir. Kombine küçük hücreli akciğer kanseri (C-SCLC), SCLC'nin nispeten nadir bir alt tipidir ve küçük hücreli olmayan akciğer kanserinin (KHDAK) herhangi bir elementi ile kombine SCLC olarak tanımlanır. SCLC'nin izole bir saplı endotrakeal lezyon olarak klinik sunumu özellikle nadir görülen bir durumdur. Burada ilk kez acil servise nefes darlığı ve ateş şikayeti ile başvuran 67 yaşındaki KOAH atak olarak değerlendirilen erkek hastada trakeanın polipoid tümörü olarak C-SCLC'yi sunuyoruz.
YÖNTEM:Küçük hücreli akciğer kanseri (SCLC), akciğerin malign neoplazmaları arasında prognostik olarak en kötü kanserdir. Klinik olarak teşhis edilen tüm akciğer kanseri vakalarının %10'unu oluşturur. SCLC'lerin çoğu saf SCLC'dir (P-SCLC), bazıları ise küçük hücreli olmayan akciğer kanserinin (KHDAK) herhangi bir histolojik tipinin ek bileşenleri ile birleştirilebilir. Trakeanın hem birincil hem de metastatik yerleşimi özellikle nadir görülen bir durumdur.
BULGULAR:Burada ilk kez acil servise öksürük ve hırıltı şikayeti ile başvuran bir hastada izole polipoid pedinküllü endotrakeal lezyon olarak başvuran ve ince implantasyon tabanlı bir C-SCLC olgusunu sunuyoruz. 67 yaşında, 18 paket yılı aktif sigara içme öyküsü olan ve kronik obstrüktif akciğer hastalığı (KOAH) tanılı erkek hasta, nefes darlığı ve ateş şikayeti ile acil servise başvurdu.
Akciğer bilgisayarlı tomografisi (BT) taraması, trakea giriminde lateral duvardan kaynaklanan vejetatif bir trakeal lezyonun varlığını gösterdi. Rijit bronkoskopide subglottik düzeyde glottik seviyenin 2 cm altında trakea sol lateralinde köken alan pasajın büyük kısmını kapatan solunum ile yukarı aşağı hareketli sesil vasıfta polipoid lezyon saptandı. Lezyon tabanına bir lazer kullanılarak lezyon tamamen çıkarıldı. Hasta semptomlarında hemen rahatlama yaşadı ve postoperatif birinci günde taburcu edildi.
Patoloji sonucu: malign epitelyal tümör: tümörün çoğunda saptanan morfolojik ve immunohistokimyasal bulgular küçük hücreli karsinom ile uyumludur. Fokal olarak adenokarsinom ile uyumlu bulunan morfolojik bulguların da eşlik etmesi sebebiyle kombine küçük hücreli karsinom (küçük hücreli karsinom + adenokarsinom) olasılığı da söz konusudur.
SONUÇ:Primer ve metastatik SCLC için trakeal oluşum nadirdir. SCLC sıklıkla mediastene, karaciğere, kemiğe, adrenallere ve beyne metastaz yapar, ancak endotrakeal metastaz nadirdir. Benzer şekilde, SCLC nadir görülen bir primer trakeal malignitedir. literatürde bugüne kadar sadece üç trakeal C-SCLC vakası bildirilmiştir. KOAH atak ile gelen hastalarda trakeal patolojiler ekarte edilmelidir.

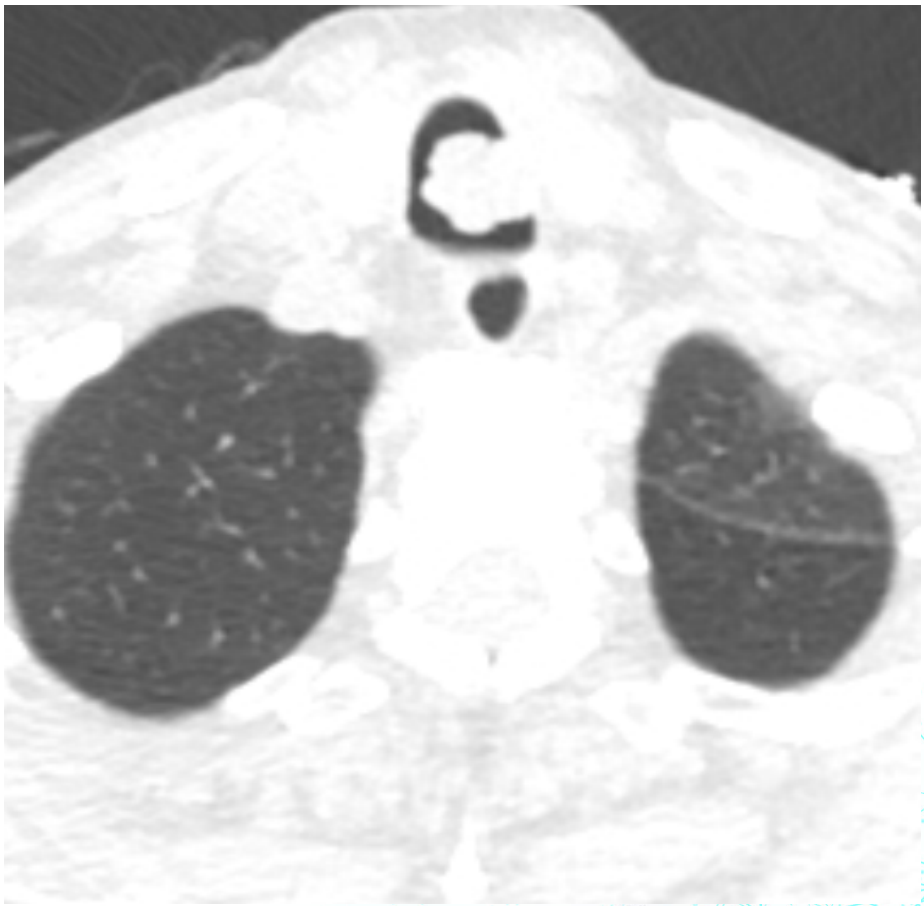

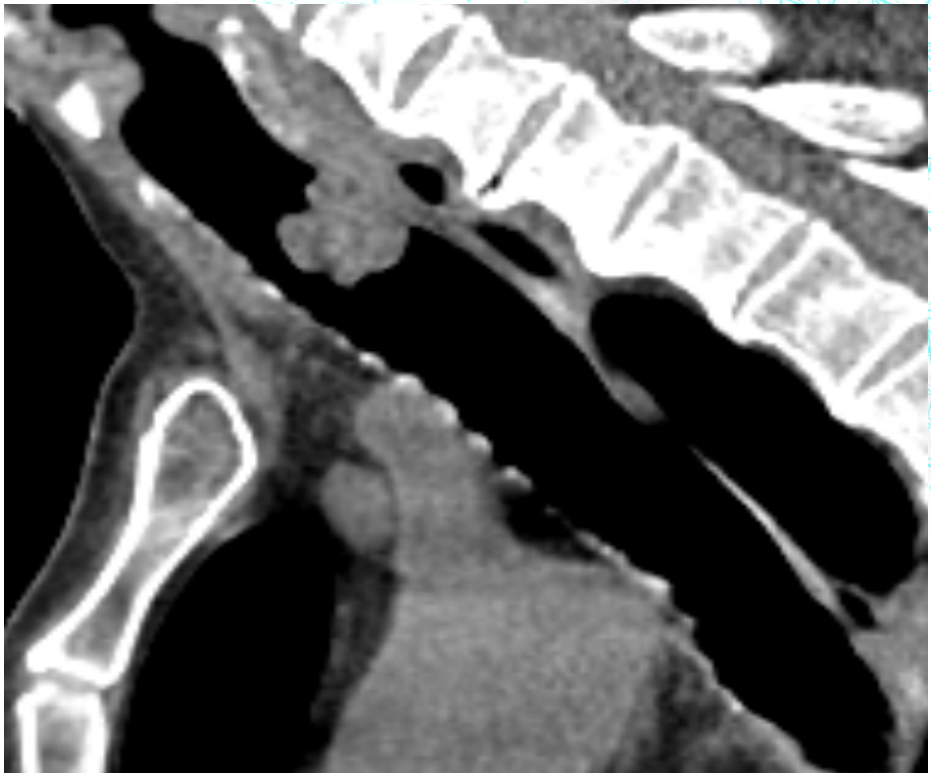

EP-015

Akciğer Adenokarsinomlarının Nadir Görülen Bir Alt Tipi, Hepatoid Diferansiasyon Gösteren Akciğer Adenokarsinomu: Olgu Sunumu

Sabri Can Mutlu, Bülent Koçer, Yücel Akkaş, Anıl Gökçe, Merve Hatipoğlu Yetim, Süleyman Anıl Akboğa
Ankara Şehir Hastanesi

GİRİŞ VE AMAÇ:Hepatoid diferansiasyon gösteren akciğer adenokarsinomu, akciğerden köken alan, oldukça nadir görülen bir tümördür. Biz de bu nadir olgumuzu sunmak istedik.
OLGU:Ellidokuz yaş erkek hasta, göğüs ağrısı şikayeti ile gittiği acil servis başvurusunda çekilen toraks BT'sinde insidental olarak sol akciğer alt lobda kitle saptanması üzerine göğüs hastalıkları polikliniğine yönlendirilmiş. Hasta 35 paket/yıl sigara içicisi idi. Hastadan göğüs hastalıkları polikliniğinde tru-cut biyopsi ve PET/BT istenmiş. PET/BT'de ek tutulum görülmemesi ve patolojisi hepatoid diferansiasyon gösteren akciğer kanseri gelmesi üzerine hasta operasyon amaçlı tarafımıza yönlendirilmiş. Hastanın çekilen toraks BT'sine giren abdomen kesitlerinde karaciğerinde hipodens lezyon saptanması üzerine hastaya dinamik kontrastlı karaciğer MR çektirildi ve patolojik kontrastlanma izlenmedi. Hastaya tarafımızca sol alt lobektomi ve bölgesel lenf nodu rezeksiyonu operasyonu yapıldı. Patoloji raporu T3N0M0 (Evre IIIA) olarak raporlandı, primer akciğer adenokarsinom olduğu teyit edildi. Hasta komplikasyon izlenmeden taburcu edilerek onkolojiye yönlendirildi.
SONUÇ:İlk kez 1990 yılında Ishikura ve arkadaşları tarafından tanımlanmıştır. Morfolojik olarak hepatosellüler karsinoma benzemekle birlikte diğer pulmoner adenokarsinomlarla aynı kliniği vermektedir. Diğer akciğer adenokarsinomları ile karşılaştırıldığında daha kötü prognozludur. Hastaların kan tetkiklerinde sıklıkla AFP pozitifliği saptanmaktadır. Tedavi yöntemi de diğer akciğer adenokarsinomları ile aynıdır. Akciğerin hepatoid adenokarsinomlar daha çok 50 yaş üstü, kronik sigara içicisi ve erkek hastalarda görülmektedir. Bizim olgumuzda literatürle uyumlu olarak 59 yaşında, kronik sigara içicisi ve erkekti. Hepatoid diferansiasyon gösteren adenokarsinomlar daha çok mide (%65) kökenli olmakla birlikte nadiren de olsa akciğerden (%5) köken alabilmektedir. 1990'dan beri sadece 36 hepatoid diferansiasyon gösteren akciğer adenokarsinomu vakası bildirilmiştir. En sık da akciğerin üst loblarında görülmektedir. Bizim olgumuzda literatüre ters olarak alt lobda idi. Non-spesifik bulgu vermesi sebebi ile sıklıkla evre III ve evre IV'te tanı almaktadır. Agresif bir klinik seyir ile karakterize olan bu tümörün cerrahi sonrası 7 ay ila 7 yıl arasında bir yaşam beklentisi bulunmaktadır ve 1 yıllık sağ kalım oranı %55'tir. Hepatoid diferansiasyon gösteren adenokarsinomlar klinik, yönetim ve sonuçlar açısından sınırlı veriye sahip bir tümördür. Morfolojik yönden hepatosellüler karsinoma benzemesi nedeni ile patoloğun ve klinisyenin gözünden kaçabilmektedir. Akciğer adenokarsinomlarının agresif bir varyantı olması nedeni ile zamanında tanı, tedavinin en önemli basamağıdır.

PET/BT Görünümü

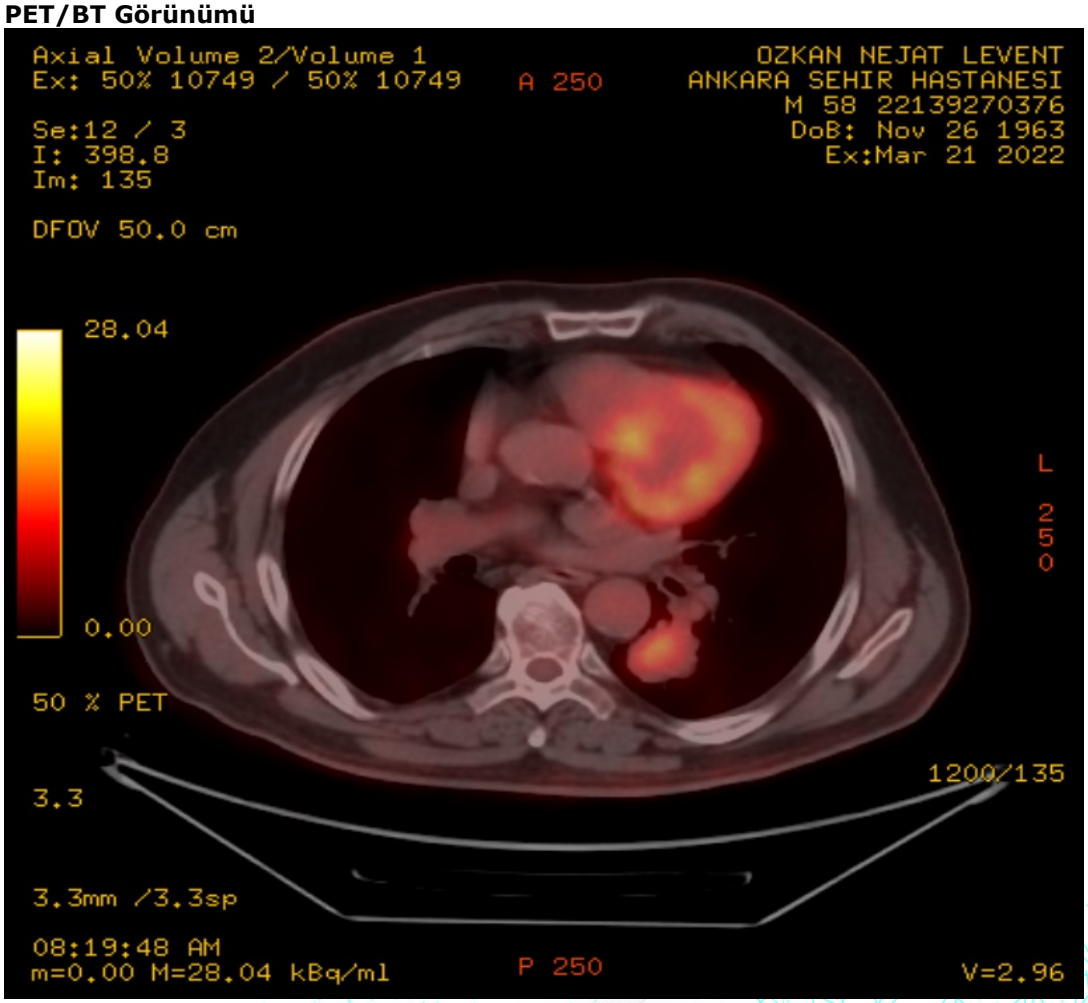

Hastanın Taburculuk Grafisi

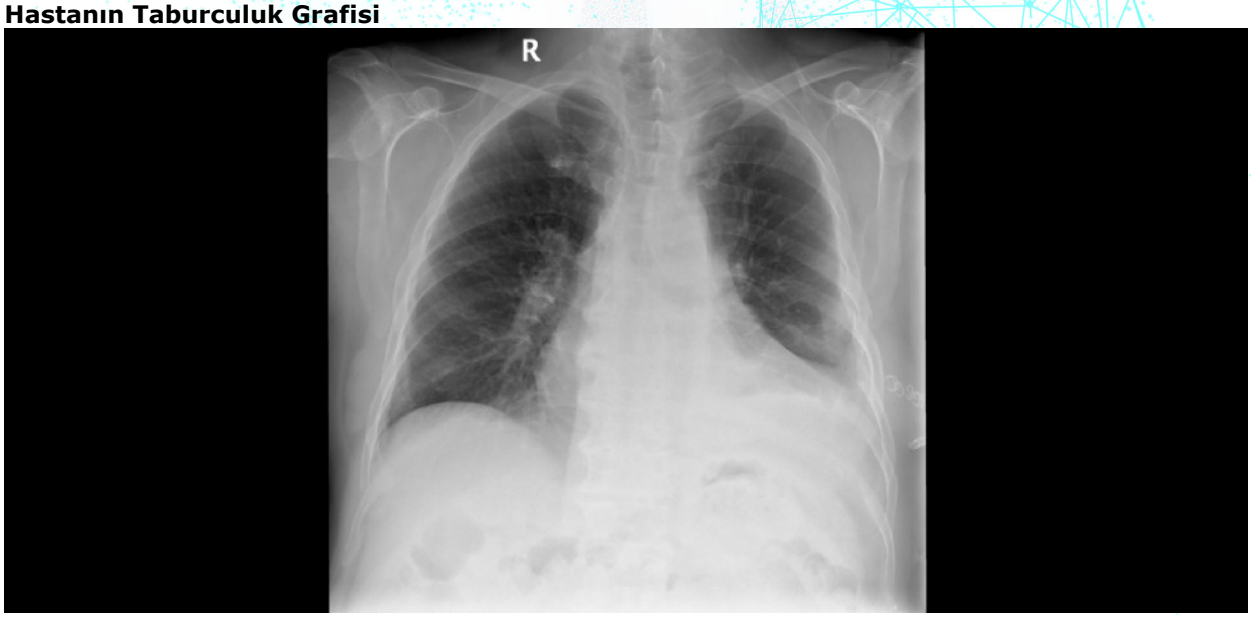

EP-016

Akciğerde kitle ile prezente olan nüks malign melanom olgusu

Serap Atik, Fikret Kanat, Recai Ergün, Burcu Yormaz
Selçuk Üniversitesi, Göğüs Hastalıkları Ana Bilim Dalı, Konya

GİRİŞ VE AMAÇ:Malign melanom, primer lezyonu tanımada güçlük yaşanabilen, hızlı klinik seyire sahip bir malignitedir.
MM, öncelikli olarak lenf nodlarına, iskelet ve merkezi sinir sistemine metastaz yapar.
Malign melanom melonositlerin malign transformasyonu sonucu gelişir ve akciğer metastazlarını esas olarak pulmoner artere ulaşan tümör embolileri ile yapar.
Bu olgu sunumunun amacı akciğerde hemorajik,kahverengi vejetan kitlesi olup primer akciğer kanserini taklit eden ve nadir olarak görülen malign melanom akciğer metastazı akılda bulundurulması gerektiğini belirtmektir.
YÖNTEM:51 yaşında erkek hasta geçmeyen öksürük şikayetiyle başvurdu. Hastanın anamnezi ayrıntılı alındığında 8 yıl önce malign melanom tanısı almış ve cerrahi rezeksiyonla lezyon kürate edilmiş olduğu öğrenildi. Hastada bu süreçte yeni gelişimli cilt lezyonu saptanmamıştı. Hastadan çekilen PAAG de sol hiler bölgede konsolidasyon artışı saptandı. Hastadan kontrastlı torax CT çekildi. Sol hiler bölgede kitlesel lezyon olduğu görüldü. Hastadan PET-CT istendi. PET-CT de sol akciğer hiler bölgede FDG tutulumu gösteren (SUV-max:13,76) 63x78 mm boyutunda kitle lezyonu izlendi.
BULGULAR:Hastaya bronkoskopi planlandı. Yapılan bronkoskopide sol üst lob lingula inferior segment dıştan basıyla yarık şekinde daralmıştı, sol ana bronş raylanma artışı sonrası hemorajik vejetan kitle ile tam obstrükteydi. Bunun dışında diğer lob ve segment bronş orifisleri açık, mukozası doğal olarak izlendi. Sol alt lobdaki kitleden biyopsi ve bronkoalveoler lavaj alındı. Hastada lezyon şekli ve rengi ön planda malign melanom akciğer metastazı görünümü düşündürdü. Hastanın alınan biyopsi sonucu malign melanom infiltrasyonu geldi. Hasta onkolojiye yönlendirldi ve immunoterapi başlandı
SONUÇ:Bu vakada primer akciğer kanserini taklit eden malign melanom olgusu anlatıldı. Cilt lezyonlarından tam kür sağlansa bile hastaların aralıklı rutin takiplerininde akciğer grafisi ve biyokimyasal tetkiklerin nüks saptamada erken tanı ve tedavi seçeneği sunabileceği ortaya çıkmıştır.

Resim 1

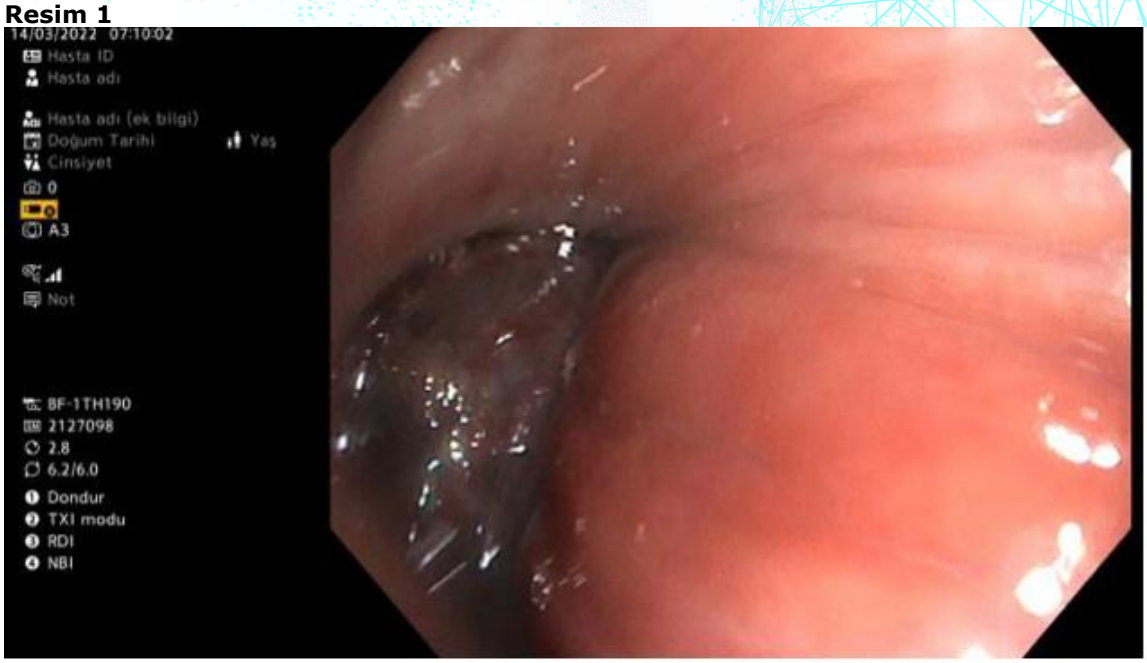

Bronkoskopi

Resim 2

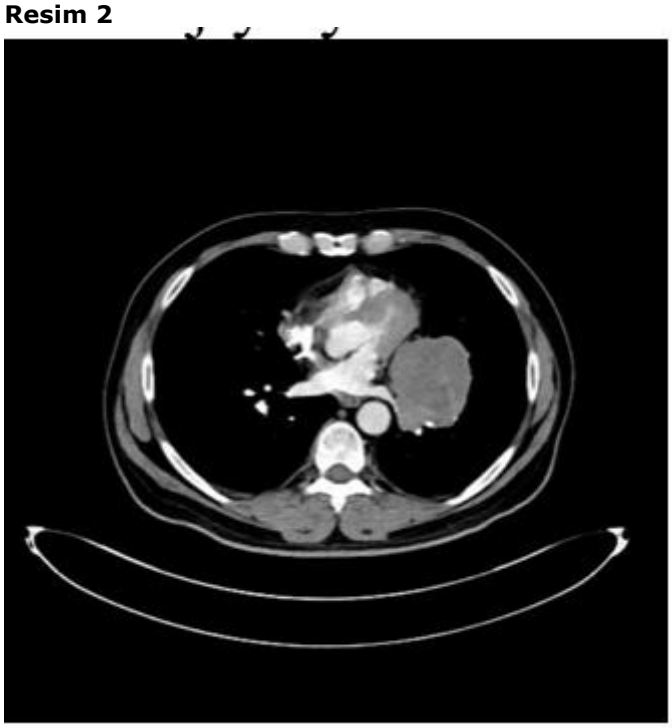

Torax CT

EP-017

Endobronşial Ewing Sarkom: Olgu Sunumu

Fatma Sinem Cander Torun[1], Ebru Şengül Parlak[1], Muhammed Furkan Göktaş[1], Ayşegül Karalezli[2]
[1]Ankara Şehir Hastanesi, Göğüs Hastalıkları Ana Bilim Dalı, Ankara
[2]Ankara Yıldırım Beyazıt Üniversitesi, Göğüs Hastalıkları Ana Bilim Dalı, Ankara

GİRİŞ VE AMAÇ:Ewing sarkomu (ES) küçük yuvarlak hücreli tümörler grubunda yer alan kötü huylu bir tümördür. En sık 10-20 yaş aralığında görülür. Genellikle alt ekstremite ve pelvis kemiklerinde başlamakla birlikte nadiren yumuşak dokudan da başlayabilir. Metastaz yaptığı yerler özellikle akciğer ve başladığı kemiğin dışındaki diğer kemiklerdir.
Ekstraskeletal ES ile çok daha az görülmektedir. Bu bildiride primer bronşiyal ES tanısı koyduğumuz bir olguyu paylaştık.
OLGU:Yirmi bir yaşında, erkek hasta iki aydır olan kuru öksürük yakınması ile göğüs hastalıkları polikliniğine başvurdu. Özgeçmişinde bilinen kronik hastalık yoktu. Sigara ara sıra kullanımı mevcuttu. Oskültasyonda sağ akciğerde alt lobda solunum sesleri azalmıştı. Posteroanterior akciğer grafisinde sağ hilusta kitle ile uyumlu lezyonu mevcuttu. Toraks BT'de sağda orta ve alt zonda en kalın yerinde 10 mm'ye ulaşan plevral efüzyon ve sağ akciğer alt lobda santral yerleşimli, bronkus intermediusa bası oluşturan, alt lob bronşunu belirgin daraltan, yaklaşık 73x52 mm boyutlarında nodüler kitle lezyonu izlendi. Hastaya bronkoskopi yapıldı ve bronkoskopide sağda intermediate bronş posterolateral duvarda, üzeri nekrotik, distale geçişe izin vermeyen endobronşiyal lezyon izlendi. Eş zamanlı hastaya çekilen PET-BT; "Öncelikle sağ akciğer alt lobda santral yerleşimli malign kitle lezyonu (SUVmax:22.58) ve onun sağ hiler ve subkarinal lenf nodu metastazları (SUVmax:13.48) ile uyumlu değerlendirilmiştir." şeklinde raporlandı. Hastanın endobronşiyal lezyondan alınan biyopsisinin patoloji tanısı ön planda yuvarlak hücreli sarkom (Ewing sarkom benzeri tümör) lehine değerlendirildi.
İmmunhistokimyasal çalışmalar ile hematolenfoid malignite, rabdomyosarkom, sinovyal sarkom, desmoplastik küçük yuvarlak hücreli tümör, epitelyal tümörün ekarte edildiği patoloji raporunda belirtildi.
Hasta torasik onkoloji konseyinde değerlendirilerek kemoterapi planlanmak üzere tıbbi onkoloji kliniğine yönlendirildi. Hasta yaklaşık 6 ay sonra exitus oldu.
SONUÇ:Ewing sarkom daha çok 10-20 yaş arasında beklenirken ekstraskeletal ES <5 yaş ve >35 yaş grubunda daha sık karşımıza çıkar. Lokalize (nonmetastatik) ekstaskeletal ES'un prognozu lokalize kemik ES'una kıyasla daha iyidir ve geniş cerrahi rezeksiyonun ekstraskeletal ES'da kemiğin ES'una göre sağkalımı daha olumlu etkilediğini gösteren çalışmalar mevcuttur. Unrezektable kitle varlığı ise kötü prognostik faktörlerden biridir. Olgumuzda lezyon genç erişkinlik döneminde saptanmış olup mortal seyretmiştir. ES'de metastaz alanlarından biri akciğer olmakla beraber bu olguda primer ES saptanmıştır. Genç erişkinlerde saptanan akciğerin malign olgularında nadir görülen ve agresif seyredebilen diğer tümörler de akılda tutulmalı ve erken tanı ve tedavi planlanmalıdır.

Resim 1

Sağ intermediate bronş posterolateral duvarında distale geçişe izin vermeyen endobronşiyal lezyon

Resim 2

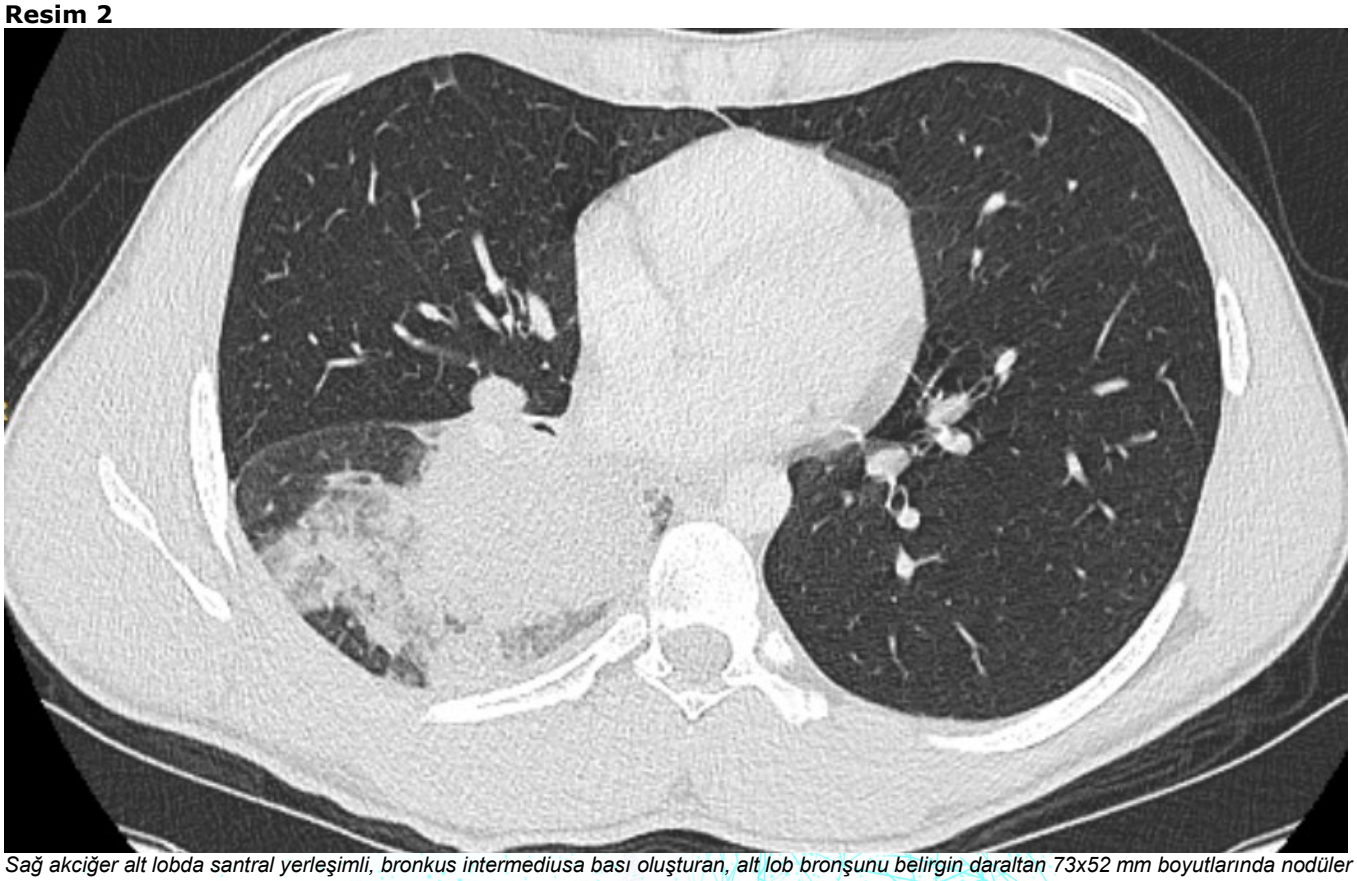

Sağ akciğer alt lobda santral yerleşimli, bronkus intermediusa bası oluşturan, alt lob bronşunu belirgin daraltan 73x52 mm boyutlarında nodüler kitle

EP-018

Plevranın Soliter Fibröz Tümörü:Nadir Olgu Sunumu

Tuğba Afşin Erdoğdu, Yasemin Söyler, Mehmet Bahadır Berktaş, Selim Şakir Erkmen Gülhan
Ankara Atatürk Sanatoryum Eğitim ve Araştırma Hastanesi

GİRİŞ VE AMAÇ:Plevranın Soliter Fibröz Tümörü nadir görülür. Plevra kaynaklı tümörlerin %5'inden azını oluşturur. Genellikle benign karakterdedir.
OLGU:73 yaşında kadın hasta 10 gündür olan nefes darlığı şikayetiyle başvurdu. Bilinen tiroidektomi öyküsü mevcut. Sigara öyküsü yok. Başvuruda oda havası saturasyonu 74 olarak ölçüldü. Fizik muayenede dinlemekle sol altta solunum sesleri alınamadı. Kan değerlerinde CRP:52 idi. PAAG'de sağda hiler dolgunluk ve solda açıklığı yukarı bakan opasite mevcuttu(resim1). Toraks BT istendi. Solda masif plevral efüzyon ve sol akciğer alt lob kollabe olarak raporlandı(resim 2). Toraks USG eşliğinde torasentez planlandı. Toraks USG de sıvı-kitle ayrımı net yapılamadı. PET-BT istendi. Sol hemitoraksta izlenen masif plevral efüzyon ile kollabe/konsolide olarak izlenen sol akciğer alt lobda ılımlı FDG tutulumları mevcuttu. Hastaya VATS planlandı. 20 cm boyutunda intratorasik kitle izlendi ve eksizyon yapıldı(resim3). Patoloji tanısı Plevranın Solid Fibröz Tümörü olarak raporlandı
SONUÇ:İlk olarak 1931'de tanımlanmıştır ve lokalize mezotelyoma olarak adlandırılmıştır. Fakat SFT lerin submezotelyal bağ dokudan kaynaklandığı gösterilmiştir. Asbest ile ilişkisi gösterilmemiştir.
En sık 5. ve 7. dekatta görülür. Radyasyon, tütün, asbest veya diğer toksik maddelerle bilinen bir ilişkisi yoktur. Başvuruda öksürük, nefes darlığı, göğüs ağrısı gibi nonspesifik semptomlar olabileceği gibi asemptomatik hastalarda tesadüfen saptanabilir ve büyük boyutlara ulaşabilir. Nadiren dijital clubbing, hipertrofik pulmoner osteoartropati, hipoglisemi gibi paraneoplastik sendromlar izlenebilir.
Plevral SFT lerin 2/3 si visseral plevradan, 1/3 i parietal plevradan kaynaklanır. Göğüs radyografisinde iyi tanımlanmış, yuvarlak, homojen kitle olarak görülür. BT'de plevradan kaynaklanan iyi sınırlı, yumuşak doku dansitesinde görülür. Büyük lezyonlar nekroz ve kanamadan dolayı heterojen görünümde olabilir. Pozitron emisyon tomografisinin (PET) değerlendirmedeki rolü bilinmemekle beraber, vaka bildirimlerinde orta yoğunlukta FDG tutulumu görülmüştür.
Kesin tanı histopatoloji ile konulur. Histopatolojik değerlendirme için tam rezeksiyon gereklidir. Genel olarak tümör çapı 1-40 cm arasındadır. Tümörler genellikle fibröz bir psödokapsül ile iyi sınırlıdır.
Plevral SFT için radyografik ayırıcı tanıda posttravmatik torasik splenozis, ekstraplevral hematom gibi fokal tümör benzeri durumlar, loküle plevral efüzyonlar, plevral metastazlar, sarkomatoid mezotelyoma ve lenfoma düşünülmelidir
Tedavi cerrahidir kitle eksize edilir. Nüks nadirdir
Sonuç olarak nadir görülen bir tümör olduğu ve bizim vakamızda da oldugu gibi non-spesifik semptomları olan hastada plevral efüzyon da dahil plevranın diğer hastalıkları ile ayırıcı tanıda akla gelmesi gereken bir olgu oldugu için sunulmuştur.

Resim 1-Resim 2

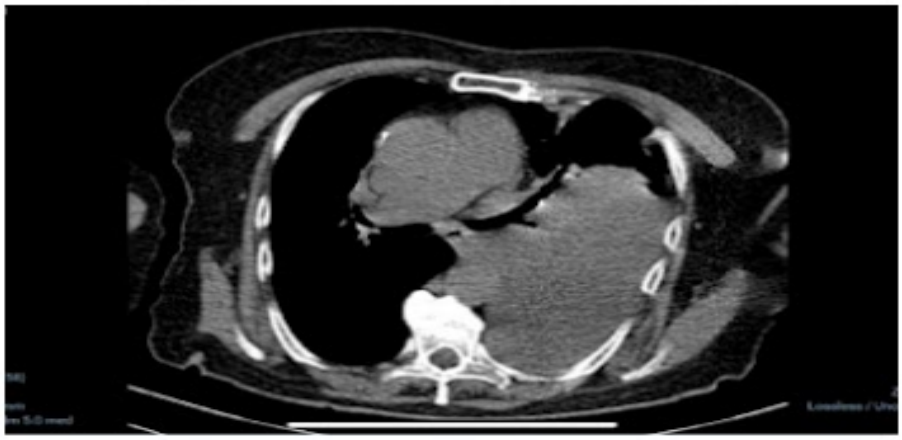

PAAG-Toraks BT

Resim 3

20 cm Tümör Dokusu

EP-019

Endobronşiyal Fibroepitelyal Polip İle Seyreden Polipozis Koli Vakası Olgu Sunumu

Şükran Aslan, Süreyya Yılmaz Çetin
Dicle Üniversitesi Hastaneleri Göğüs Hastalıkları Anabilim Dalı, Diyarbakır

GİRİŞ VE AMAÇ:Endobronşiyal polip iyi huylu bir hava yolu tümörüdür.İyi huylu hava yolu tümörleri nadirdir ve akciğer tümörlerinin sadece %1.9'unu temsil eder. Fibroepitelyal polipler deride, rahimde ve boyunda yaygın olarak görülen iyi huylu lezyonlardır; ancak trakeobronşiyal ağaçta sadece sporadik vaka raporları ile nadirdir. Etyolojisi net değildir. Akciğer dışı solid tümörlere sekonder endobronşiyal tutulumlar nadirdir..Bizde nadir görülmekte olan endobronşiyal fibroepitelyal polip ile seyreden polipozis koli vakasını sunacağız.
YÖNTEM:olgumuzu yazılı şeklde sunmayı planlamakayız
BULGULAR:35 yaşında erkek hasta yaklaşık 1 yıldır nefes darlığı öksürük şikayeti mevcut olup son 1 aydır öksürk,balgam,nefes darlığı şikayetleri artması üzerine polikliniğimize başvurdu.Hastanın 35 paket/yıl sigara öyküsü var,1 yıldır bırakmış.Bilinen ek hastalığı yok,kahve işletiyor.Hastanın fizik muaynesinde oskultasyonda sağ akciğer orta zonda ral duyulmakta idi.Laboratuvar sonuçlarında white blood cell(WBC):14 bin ve nötrofil hakimiyetinde,sedimentasyon:22 mm/saat,CRP:17,6 mg/dl idi.Toraks bilgisayarlı tomografisinde(BT):sağ üst,orta ve alt lobta perihiler yerleşimli buzlu cam ve konsolidasyon alanı mevcut,sağ ana bronş ve lober bronşlarda endobronşiyal dolum defekti izlendi.Hastamıza seftiriakson 2x1 ve moksifloksasin 1x1 tedavisi başlandı.Fiberoptik Bronkoskopi planlandı.Bronkoskopide ağız içi,dil kökü,vokal kordlar,ve tüm trakea boyunca nodüler lezyonlar,sağ hilus bölgesinde saplı kitle lezyonu mevcut olup yaklaşık 10 adet biyopsi alındı.Histopatolojik tanı olarak endobronşiyal fibroepitelyal polip tanısı geldi.Hastanın el üstünde,kolunda,gövdesindede nodüler lezyonlar mevcuttu.Anamnez derinleştirildiğinde 9 yıl önce genel cerrahi kliniğinde polipozis koli tansıyla yatış verilmiş kolonda yaygın polip,özefagus ve midede hiperplastik değişikler saptanmış.Endobronşiyal polip açısından göğüs cerrahisi görüşü istendi,cerrahi planlandı,hasta reddetti.Antibiyoterapi verilip 1 ay sonra kontrol BT çektirmek üzere kontrole çağrıldı.Hastamız polipozis koli daha ileri tetkik ve takip açsndan genel cerrahi polikliniğine yönlendrildi.
SONUÇ:Endobronşiyal tutulumlar, girişimsel pulmonoloji ile teşhis ve tedavi edilen merkezi hava yolu tıkanıklıklarının bir kısmını içerir. Endobronşiyal metastazlara (EBM) yönelik girişimsel prosedürler, erken tanıya ulaşmamıza yardımcı olabilir veya solunum semptomları olan ileri vakalarda palyatif olarak kullanılabilir.
Kaynaklar
. Schneider P, Schirren J, Muley T, Vogt-Moykopf I. Primary tracheal tumors: experience with 14 resected patients. Eur J Cardiothorac Surg 2001; 20:12–8. [CrossRef] 2. Refaely Y, Weissberg D. Surgical management of tracheal tumors. Ann Thorac Surg 1997; 64:1429–32. [CrossRef]

Resim 1

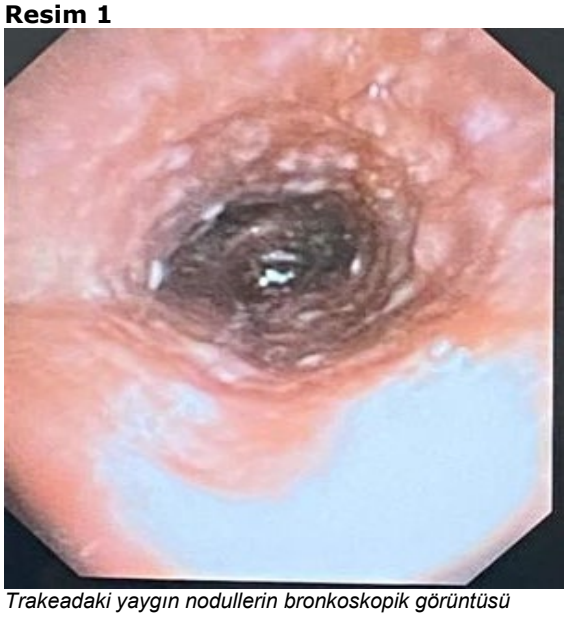

Trakeadaki yaygın nodullerin bronkoskopik görüntüsü

resim 2

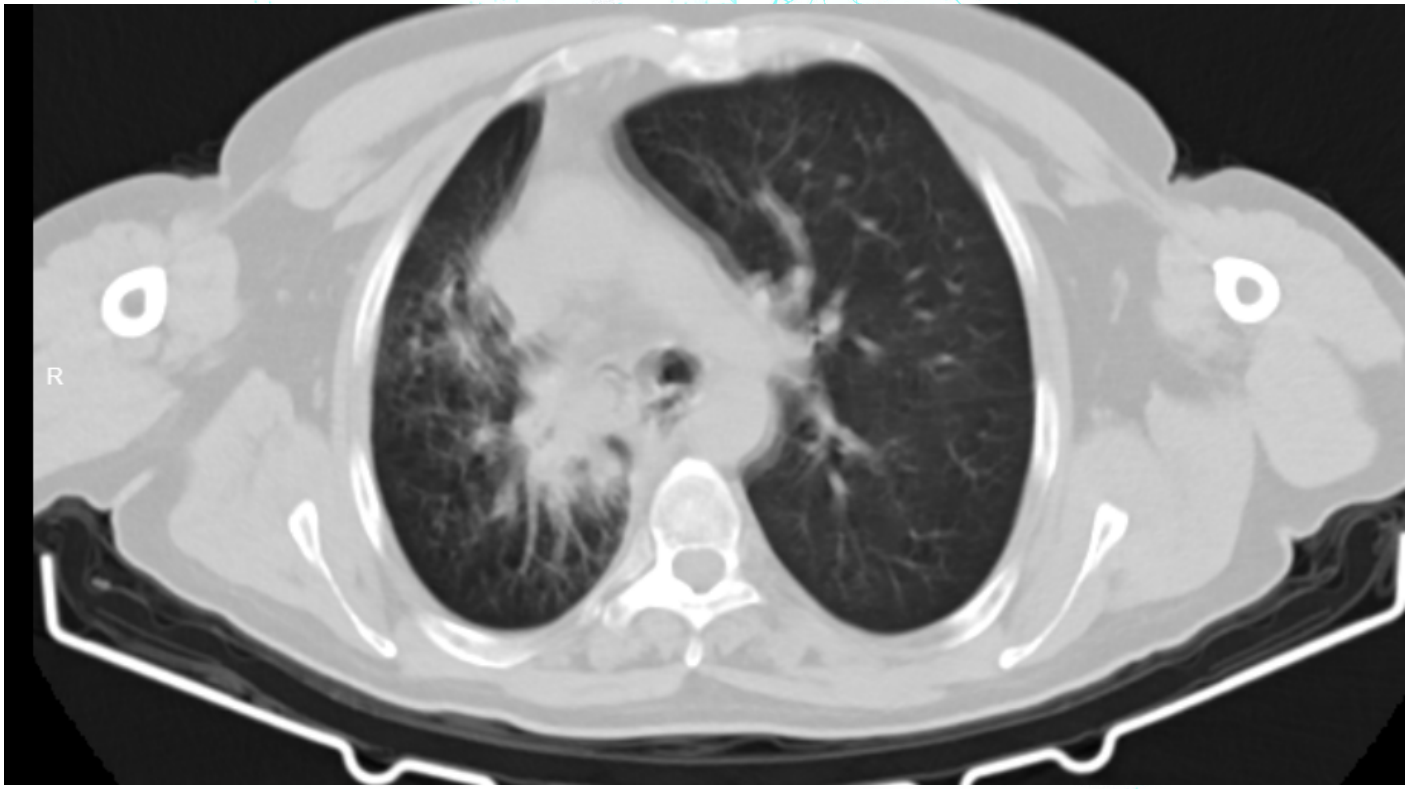

Sağ ana bronştaki dolum defekti ve santral,perihiler yerleşimli konsolide alan

EP-020

Akciğer Skuamöz Hücreli Karsinom Tanılı Hastada Nadir Görülen Paraneoplastik Sendrom Birlikteliği: Gullian Barre Sendromu ve Esansiyel Trombositoz

Emre Altın[1], Esra Betül Akkoç Tamer[1], Hatice Kılıç[2], Ayşegül Karalezli[2]
[1]Ankara Şehir Hastanesi, Göğüs Hastalıkalrı Kliniği, Ankara, Türkiye
[2]Ankara Yıldırım Beyazıt Üniversitesi Göğüs Hastlıkları AD, Ankara, Türkiye

GİRİŞ VE AMAÇ:Paraneoplastik sendromlar. neoplazmanın distalindeki organ veya dokulara zarar veren çok çeşitli hastalıkları ifade eder. Bu sendromlara doğrudan malignite neden olmaz, daha çok maligniteye karşı oluşturulan immün yanıtın hedef dışı bir etkisidir. GBS, akut, otoimmün bir poliradikülonöropatidir ve nadir görülen bir hastalıktır. Literatürde küçük hücreli akciğer kanserine eşlik eden 6 olgu sunumu mevcuttur. Ancak skuamöz hücreli karsinomla birliktelik görülmemiştir. Bu olgumuz, skuamöz hücreli akciğer kanserine eşlik eden Gullian Barre Sendromu (GBS) ve Esansiyel Trombositoz birlikteliği nedeniyle sunulmuştur.
OLGU:Elli dört yaşında bilinen tanılı hastalığı olmayan hasta, 15 gündür artan nefes darlığı ve 1 ay içerisinde 8-10 kilo kaybı olması üzerine hasta acil servise başvurmuş. Yapılan fizik muayenede; genel durumu orta, oksijen satürayonu %96, solunum sesleri sağ üst zonda azalmış izlendi. Toraks BT'de sağ akciğer üst lob bronşunu tıkayan heterojen görünümlü yarattığı atelektaziden net ayırt edilemeyen santral yerleşimli kitle lezyonu izlendi. Hastaya bronkoskopi planlandı. Yatışında alınan kan sonuçlarında trombosit düzeyi >2milyar hücre/mL izlenmesi üzerine hastanın bronkoskopi işlemi ertelenerek hematolojiye konsulte edildi.Hastada Esansiyel Trombositoz düşünüldü, periferik yayma ve JAK mutasyonları istendi ve sonuçlar ile hastaya hidroksiüre tedavisi başlandı.Trombosit düzeyi kademeli olarak azaldı.Hastanın trombosit değeri uygun aralığa ulaştığında hastaya tanı amaçlı bronkoskopi yapıldı ve patoloji sonucu akciğer skuamöz hücreli karsinom in situ şeklinde sonuçlandı.Hastanın takiplerinde alt ekstremitede başlayan asendan kas güçsüzlüğü ve paralizi izlenmesi gelişti ve assendan seyirle progrese olmaya başladı.Hastada Gullian-Barre Sendromu düşünüldü ve ileri tetkik planlandı.BOS sıvı örneği alındı, beyin MR, serviko-torako-lomber MR çekildi. GBS tanısı konan hastaya IVIG planlandı. Hasta oksijen ihtiyacı artması ve bilinç değişikliği olması üzerine yoğun bakıma devir edildi.
SONUÇ:Bu olguda nadir görülen paraneoplastik sendrom olan Gullian Barre Sendromu (GBS) ve Esansiyel Trombositoz izlenmektedir.Skuamöz hücreli karsinomda her iki paraneoplastik sendromun da nadir görülmesi nedeni ile olgumuz sunulmuştur.

Resim 1

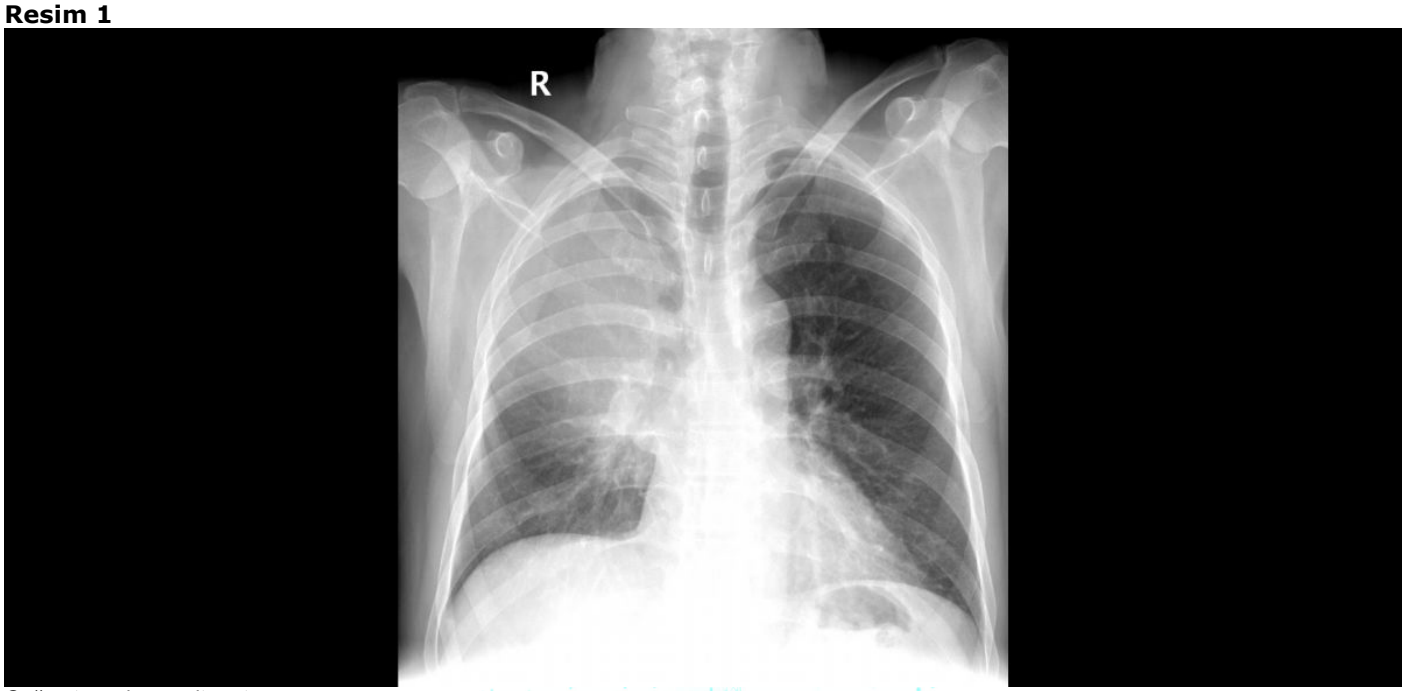

Sağ üst zonda opasite artışı

Resim 2a

Sağ akciğer üst lob bronşunu tıkayan heterojen görünümlü yarattığı atelektaziden net ayırt edilemeyen santral yerleşimli kitle lezyonu

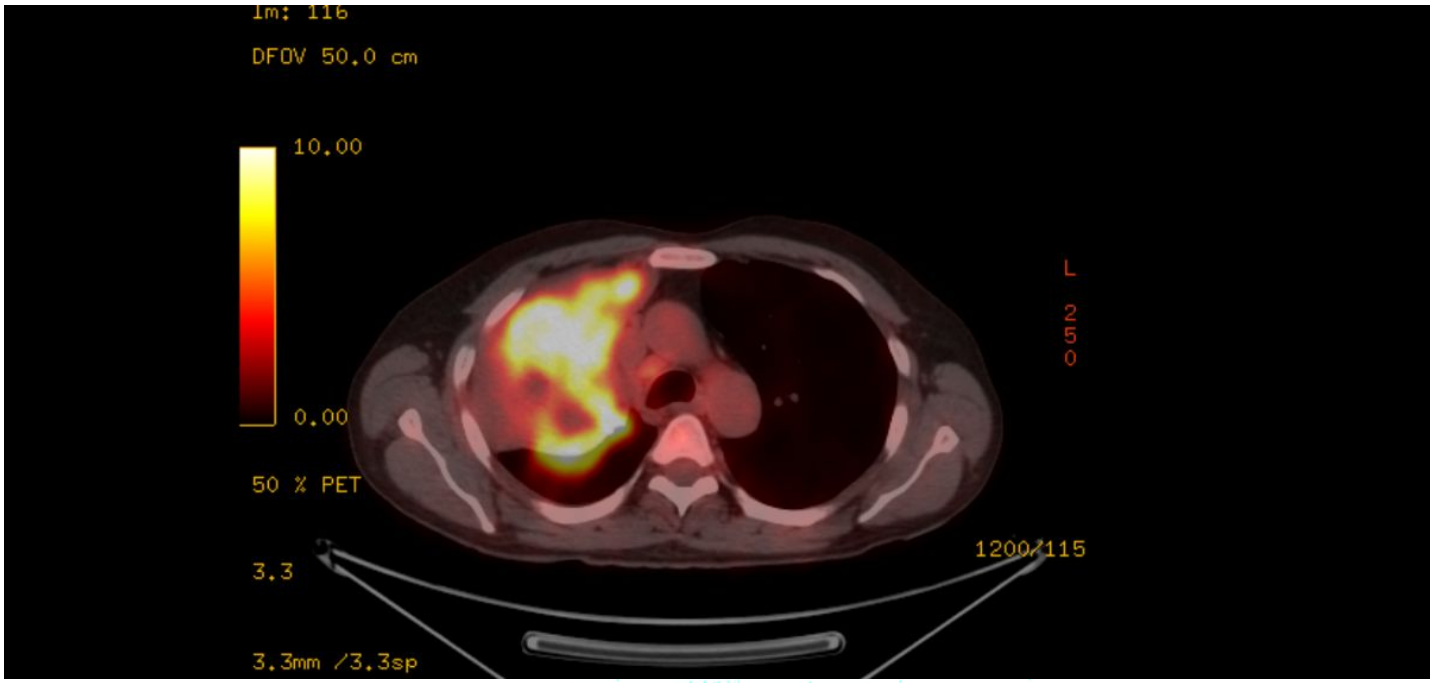

Sağ hiler böllgeden başlayarak atelektazi alanını büyük oranda kaplayan metabolik boyut 124x90x120 mm ölçülen yer yer nekrotik/hipometabolik alanlar içeren kitlede SUVmax:15.3 olan artmış F-18 FDG tutulumu

EP-021

İmmun Kontrol Noktası İnhibitörüne Bağlı Pnömonitis

Furkan Kangül[1], Hadice Selimoğlu Şen[1], Zuhat Urakçı[2]
[1]Dicle Üniversitesi, Göğüs Hastalıkları Bilim Dalı, Diyarbakır
[2]Dicle Üniversitesi, Tıbbi Onkoloji Bilim Dalı, Diyarbakır

GİRİŞ VE AMAÇ:İmmun kontrol noktası inhibitörleri(İKNİ), solid tümörleri tedavi etmek için bağışıklık sistemini uyararak kanserle savaşmasını sağlayan yeni bir biyolojik tedavidir. Sıklıkla iyi tolere edilse de bağışıklık sisteminin aktivasyonu, akciğerler de dahil olmak üzere birçok organ sistemini etkileyebilen, bağışıklıkla ilgili yan etkilerle sonuçlanabilir. İKNİ ye bağlı pnomoni gelişimine radyasyon pnömonisi ve enfeksiyöz pnömoni eşlik edebilir, akciğerlerde çeşitli inflamasyon türlerinin bir karışımının aynı anda ortaya çıkmasına neden olabilir.Biz bu olguda immun kontrol noktası inhibitörü pnömonisinin ortaya çıkmasının nadir ancak son derece yüksek mortaliteye sahip olduğundan onkolojik hastalarda gelişen pnomonik infiltrasyonlarda ön tanıda enfektif pnomoni ile birklikte görülebileceğinin göz önünde bulundurulmasının önemini vurgulamak istedik.
YÖNTEM:CASE: 70 yaşında kadın akciğer metastatik renal hücreli karsinom tanılı hasta. Üçüncü kür nivolunumab tedavisinden bir hafta sonra ateş kırgınlık nefes darlığı şikayeti ile başvuruyor. Enfeksiyon parametrelerinde anlamlı yükseklik olmayan hastaya çekilen toraks tomografisinde bir hafta öncesine göre yeni gelişen buzlu cam alanları görüşüyor. covid teması olmayan hastanın bakılan PCR negatif saptanıyor. Tarafımızca immun kontrol noktası inhibitörüne bağlı pnomonitis tanısı ile 1 mg /kg /gün steroid tedavisi ile geniş spektrumlu antibiyotik tedavisi başlandı. Takibinde ilerleyen günlerde enfeksiyon parametrelerinde artış gözlendi antibiyotik revizyonu yapıldı ancak hastada kortikosteroide veya geniş spektrumlu antibiyotiklere yanıt vermeyen solunum yetmezliği gelişti ve bir hafta sonra exsitus oldu.
BULGULAR:.....
SONUÇ:İmmun kontrol noktası inhibitörü pnömonisinin ortaya çıkmasının nadir ancak son derece yüksek mortaliteye sahip olduğundan onkolojik hastalarda gelişen pnomonik infiltrasyonlarda enfektif pnomoni ile birklikte görülebilir.

Resim 1

İKNİ tedavisi öncesi BT

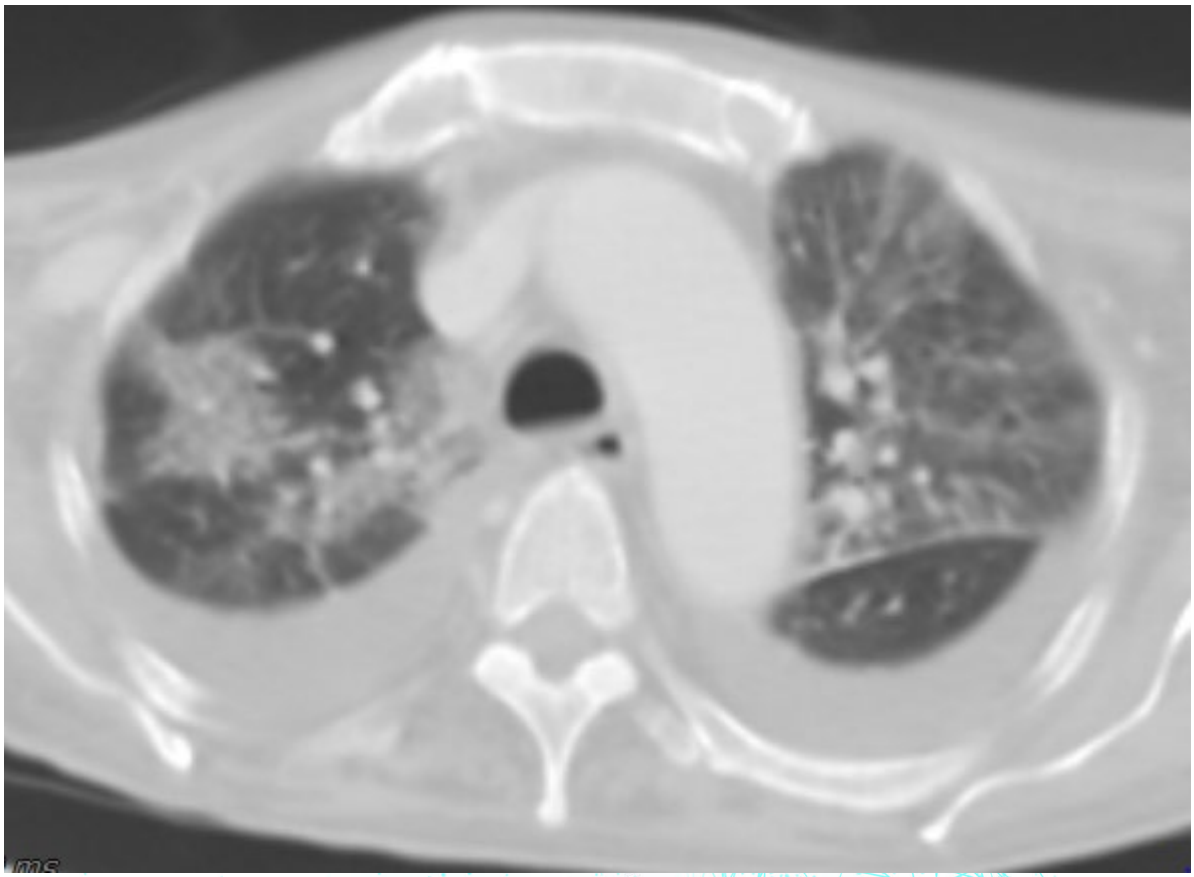

İKNİ tedavisi sonrası BT

EP-022

Akciğer kanseri taramasında volume doubling time(Bir olgu nedeniyle)

İbrahim Halil Üney
Hendek Devlet Hastanesi, Göğüs Hastalıkları

GİRİŞ VE AMAÇ:Volume doubling time(VDT) diğer bir adlandırmayla hacim ikiye katlama süresi akciğerin primer kanserlerinin taramasında ve takibinde kullanılan önemli bir hacimsel parametredir. Primer akciğer kanserinin büyüme hızı, malign yapısını yansıtır ve prognoz ile yakından ilişkilidir Daha uzun bir VDT, iyi huylu bir seyir önerirken, kısa bir VDT, daha agresif bir lezyonun göstergesidir. Çoğu çalışmaya göre, 400 günün altındaki VDT, yüksek bir malignite olasılığını gösterirken, 500 günün üzerindeki bir VDT, iyi huylu bir nodüle işaret edebilmektedir(1,2). VDT, modifiye Schwartz formülü ile hesaplanabilmektedir(3).
OLGU:69 yaşında erkek hasta, bir yıldır KOAH tanısı ile takipli, raporlu ilaçlarını yazdırmak için polikliniğe başvurusu mevcut idi. Covid 19 pandemisi nedeni ile düzenli kontrolü olmayan hastanın son dört yılda yaklaşık birer yıl aralıklarla çekmiş olduğu dört tomografide sol akciğer apeksteki bir lezyonun boyutunun zaman içindeki seyri dikkat çekmektedir. Dört yıl önce çekilmiş ilk tomografide sol akciğer apekste retiküler dansite artışı şeklinde izlenen lezyon(Resim 1A) bir yıl sonrasında buzlu cam dansitesi şeklinde izlenmekte idi(Resim 1B). İki yıl önceki görüntülerde ise lezyonun solid komponentinde belirgin artış olup hafif kaviteleşme eğiliminde olduğu izlendi(Resim 1C). Son çekilen tomografisinde ise lezyonun aksiyel boyutta minimal progresyon göstermesine rağmen solid ve kaviter morfolojide belirgin artış göstermekteydi(Resim 1D). Malignite şüphesi ile çekilen PET BT'de suvmax değeri 6,3 olması üzerine perkütan transtorasik akciğer biyopsisi yapıldı. Patoloji sonucu küçük hücreli dışı karsinom olarak raporlandı. Olgunun VDT'si 4451 gün olarak hesaplandı.
SONUÇ:Bir tümörün iki katına çıkma süresi, akciğer kanseri hastalarının prognozunda bağımsız bir faktör olduğu bilinmekte ve bu süre histolojik alt tiplerine göre önemli ölçüde değişmektedir(4). Lillington (5) çoğu benign pulmoner nodülün VDT'lerinin 450 günden fazla olduğunu, buna karşın malign lezyonlarda ise genellikle 400 günden az olduğunu belirtmiştir. Spratt ve arkadaşları, VDT'si 500 günden daha yavaş olan bir tümörün genellikle iyi huylu olduğunu bildirmiştir (6). Birçok çalışma buzlu cam komponenti baskın olan tümörlerin daha yavaş seyirli olduğunu, buna karşın solid komponentteki tümörlerin daha agresif seyrettiğini ortaya koymuştur(7,8). Olgudaki lezyonun özellikle aksiyel boyutunda yıllar içerisinde ciddi progresyon olmamasına rağmen morfolojisinde belirgin farklılıklar izlenmekteydi. Tümör taramalarında VDT'nin her ne kadar da yol gösterici bir faktör olduğunu bilsek de bu olgu bize tümörün morfolojisindeki değişiklikerin de yakından izlenmesi gerektiğini göstermektedir.

Resim 1

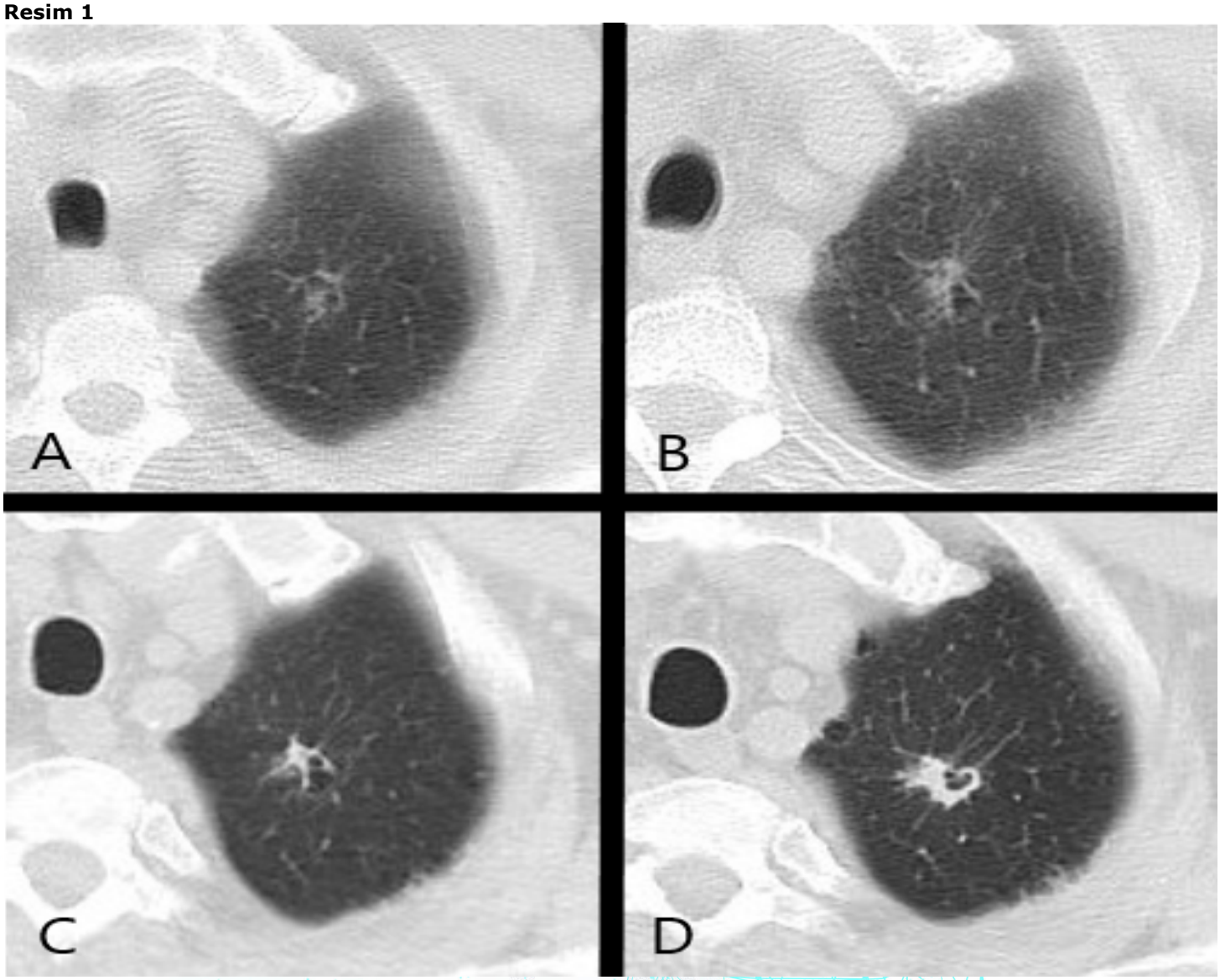

EP-023

Akciğer Malign Neoplazmının Nadir Görülen Submental Metastazı

Betül Hepduman, Özgür Batum, Lütfü Can Hepduman, Berna Kömürcüoğlu
Sağlık Bilimleri Üniversitesi Dr. Suat Seren Göğüs Hastalıkları ve Cerrahisi Eğitim Araştırma Hastanesi

GİRİŞ VE AMAÇ:67 YAŞ ERKEK HASTA TARAFIMIZA YAKLAŞIK İKİ AYDIR OLAN GÖĞÜS AĞRISI VE NEFES DARLIĞI ŞİKAYETLERİ İLE BAŞVURDU. HASTANIN BİYOKİMYA VE HEMOGRAM PARAMETRELERİ OLAĞAN GÖRÜLDÜ. POSTEROANTERIOR AKCİĞER GRAFİSİNDE SAĞ AKCİĞER ÜST ZONDA HOMOJEN DÜZGÜN SINIRLI 5 CM ÇAPINDA OPASİTE ARTIŞI GÖRÜLMESİ ÜZERİNE MALİGNİTE TETKİK AÇISINDAN TORAKS BİLGİSAYARLI TOMOGRAFİ TETKİKİ İSTENDİ. SAĞ AKCİĞER ÜST LOB ANTERİOR SEGMENTTE YERLEŞİMLİ YAKLAŞIK 5 CM UZUN AKSLI LOBÜLE YAPILI KİTLE LEZYONU GÖRÜLDÜ.
YÖNTEM:TRANSTORASİK İNCE İĞNE ASPİRASYON BİYOPSİSİ İLE AKCİĞER ADENOKARSİNOM TANISI ALAN HASTADAN EVRELEME AMAÇLI PET-CT İSTENDİ. PET-CT'DE SAĞ AKCİĞER ÜST LOB ANTERİOR SEGMENTTE YERLEŞİMLİ, SAĞ 2. KOSTA ANTERİOR KESİMDE DESTRÜKTE EDEREK EKSTRATORASİK UZANIM GÖSTEREN, SAĞ PEKTORALİS MİNÖR KASINA İNVAZE GÖRÜNÜMDEKİ KİTLE LEZYONUN MALİGNİTE DÜZEYİNDE PATOLOJİK 18F-FDG TUTULUMU İZLENMEKTE OLUP GÖĞÜS CERRAHİSİNE OPERASYON AÇISINDAN DANIŞILDI. PRE-OP TETKİKLERİ SIRASINDA HIV POZİTİFLİĞİ SAPTANDI ANCAK HASTA CERRAHİYİ KABUL ETMEDİ. HASTAYA 33 GÜN TORAKAL RADYOTERAPİ VE KT UYGULANDI.
BULGULAR:MALİGNİTE AÇISINDAN TEDAVİ ALTINDAYKEN STABİL SEYREDEN HASTADA YAKLAŞIK ALTI AY SONRA GELİŞEN ÇENEDE ALTINDA AKINTILI ŞİŞLİK YAKINMASI İLE TEKRAR BAŞVURMASI ÜZERİNE KULAK BURUN BOĞAZA KONSÜLTE EDİLDİ. APSE ÖN TANISIYLA ANTİBİYOTERAPİ BAŞLANDI. HASTANIN AĞRISININ DEVAM ETMESİ ÜZERİNE SUBMENTAL LEZYONDAN APSE VEYA MALİGNİTE ÖN TANILARIYLA BİYOPSİ PLANLANDI. BİYOPSİ MATERYALİNDE ADENOKARSİNOM METASTAZI İLE UYUMLU PATOLOJİ GÖRÜLMESİ ÜZERİNE HASTAYA PALYATİF AMAÇLI RADYOTERAPİ UYGULANDI.
SONUÇ:AKCİĞER KARSİNOMU TANILI HASTALARDA NADİR OLSA DA SUBMENTAL METASTAZ GÖRÜLEBİLMEKTEDİR.

PET-CT'de submental tutulum

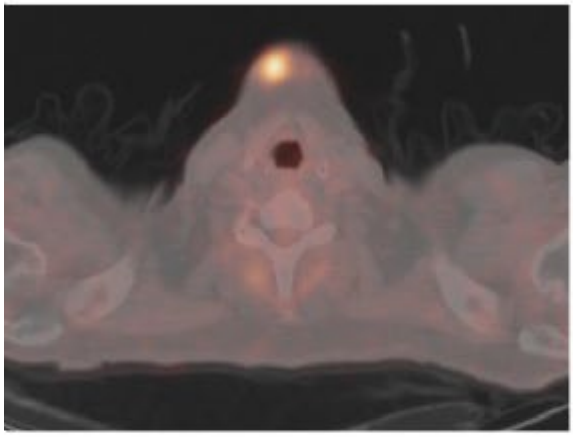

Sağ akciğer üst lobtaki kitle

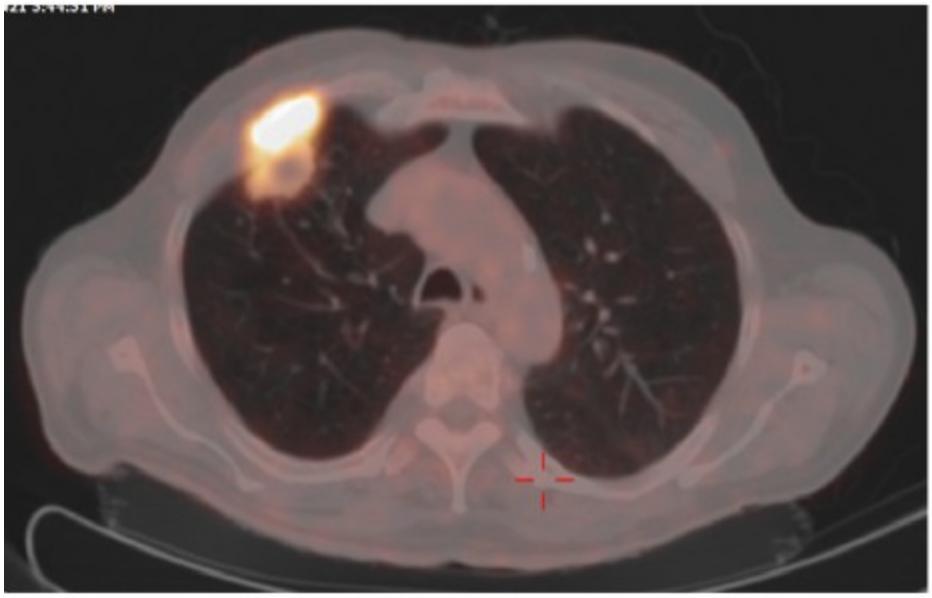

EP-024

Akciğer Malign Neoplazmının Nadir Görülen Sternum Metastazı

Lütfü Can Hepduman, Özgür Batum, Berna Kömürcüoğlu, Betül Hepduman
Sağlık Bilimleri Üniversitesi Dr. Suat Seren Göğüs Hastalıkları ve Cerrahisi Eğitim Araştırma Hastanesi

GİRİŞ VE AMAÇ:AKCİĞER KANSERİ GÜNÜMÜZDE KANSERE BAĞLI MORTALİTENİN EN ÖNEMLİ NEDENLERİNDEN BİRİSİDİR. GÜNÜMÜZDEKİ TÜM MODERN TANI VE TEŞHİS YÖNTEMLERİNE RAĞMEN, AKCİĞER KANSERİNİN ERKEN EVRELERDE TESPİTİ ÇOĞU HASTADA MÜMKÜN OLMAMAKTADIR.
AKCİĞER KANSERİNİN EN ÖNEMLİ KOMPLİKASYONLARINDAN BİRİSİ DE KEMİK DOKUYA METASTAZDIR. AKCİĞER KANSERİ KEMİĞE EN SIK METASTAZ YAPAN KANSERLER ARASINDA 3. SIRADA BULUNMAKTA OLUP, AKCİĞER KANSERİ HASTALARININ YAKLAŞIK %40'INDA HASTALIĞIN SEYRİ BOYUNCA KEMİK METASTAZI İZLENİR VE KEMİK METASTAZI GÖRÜLEN AKCİĞER KANSERLERİNDE SAĞKALIM CİDDİ ORANDA AZALIR. KEMİK METASTAZI OLAN HASTALARDA GENELLİKLE YÜK TAŞIYAN BÖLGELER ETKİLENDİĞİ İÇİN, HASTALARIN YAŞAM KALİTESİ VE MOBİLİZASYONU BELİRGİN ORANDA ETKİLENMEKTEDİR.
AKCİĞERİN KEMİK DOKUYA METASTAZLARINA BAĞLI HASTALIKTAKİ TEDAVİ YÖNTEMLERİ, DİĞER ODAKLARDAN KAYNAKLANAN METASTATİK KEMİK KANSERİNDEKİ TEDAVİLER İLE BENZERLİKLER TAŞIR. BU BİLGİLER IŞIĞINDA TEDAVİNİN BİRİNCİL AMACI, METASTAZLARIN NEDEN OLDUĞU AĞRIYI AZALTMAK, KIRIKLARI VE DİĞER KOMPLİKASYONLARI TEDAVİ ETMEK VEYA BU KOMPLİKASYONLARI ÖNLEYEREK HASTANIN YAŞAM KALİTESİNİ MÜMKÜN OLDUĞUNCA ARTIRMAKTIR.
METASTATİK KEMİK HASTALIĞININ GENEL TEDAVİ YÖNTEMLERİ; AĞRIYI KONTROL ALTINA ALAN İLAÇLAR VE TEKNİKLERLE PALYATİF TEDAVİLER, RADYOTERAPİ İLE BERABER MEDİKAL TEDAVİLER, BİSFOSFONAT VE RADYOAKTİF İZOTOPLAR GİBİ KEMİĞE ÖZEL TEDAVİLER VE CERRAHİ MÜDAHALELERİ İÇERİR.
YÖNTEM:64 YAŞ ERKEK HASTA POLİKLİNİĞE YAKLAŞIK BİR AYDIR OLAN GÖĞÜS AĞRISI ŞİKAYETİ İLE BAŞVURDU. HASTANIN LABORATUVAR TETKİKLERİ OLAĞAN GÖRÜLDÜ. POSTEROANTERIOR AKCİĞER GRAFİSİNDE SOL AKCİĞER ÜST ZONDA SANTRAL YERLEŞİMLİ, YUVARLAK HOMOJEN, DÜZGÜN SINIRLI YAKLAŞIK 7 CM BOYUTUNDA OPASİTE ARTIŞI GÖRÜLDÜ. HASTANIN BİLGİSAYARLI TORAKS TOMOGRAFİSİNDE MEDİASTİNAL PLEVRA VE PREAORTİK LOKALİZASYONDA MEDİASTİNAL YAĞ PLANLARINA GENİŞ TABANLA İNVAZYON OLUŞTURAN YAKLAŞIK 7x7,5 CM BOYUTLARDA MALİGN İNVAZİV SANTRAL KİTLE LEZYONU İZLENDİ. PET-CT VE BEYİN MR SONRASI T4N2M0 OLARAK EVERELEN HASTAYA 2 KÜR KEMOTERAPİ TEDAVİSİ SONRASI STABİL SEYRETMESİ ÜZERİNE RADİKAL RADYOTERAPİ PLANLANDI.
BULGULAR:8 YIL STABİL SEYRETMESİ ÜZERİNE GÖĞÜSTE BATMA HİSSİ YAKINMASI İLE POLİKLİNİĞE BAŞVURDU. KONTROL PET-CT'DE STERNUMDA 18F-FDG TUTULUMU OLAN LİTİK LEZYON GÖRÜLMESİ ÜZERİNE MR TETKİKİ YORUMU İLE BİRLİKTE METASTAZ LEHİNE DÜŞÜNÜLDÜ. RADYASYON ONKOLOJİSİ STERNUMDAKİ LİTİK LEZYONA SBRT PLANLADI.
SONUÇ:GÖĞÜS AĞRISI İLE BAŞVURAN HASTALARDA AKCİĞER MALİGN NEOPLAZMININ NADİR GÖRÜLEN STERNUM METASTAZI UNUTULMAMALIDIR.

PET-CT'de sternum tutulumu

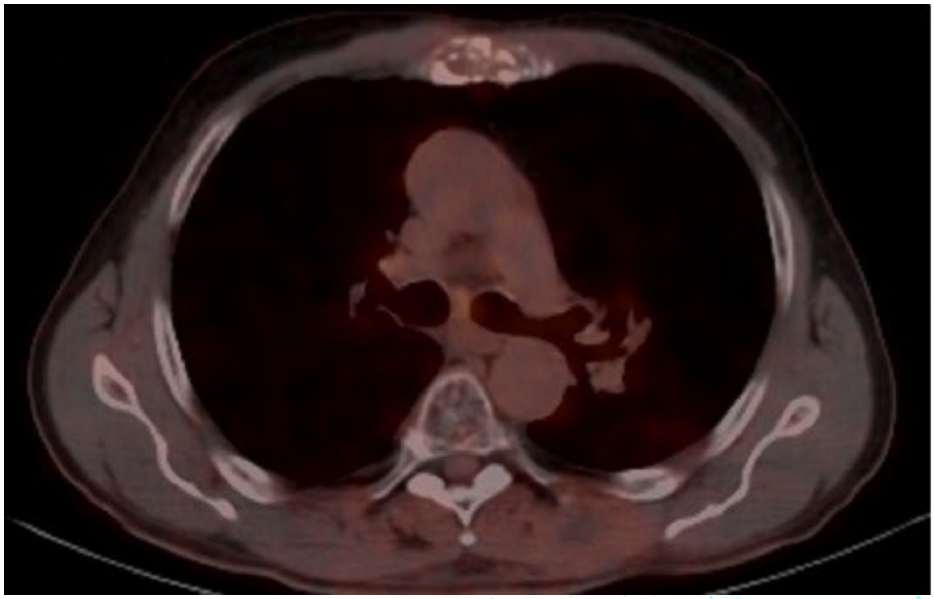

Sol akciğer üst lobtaki kitle

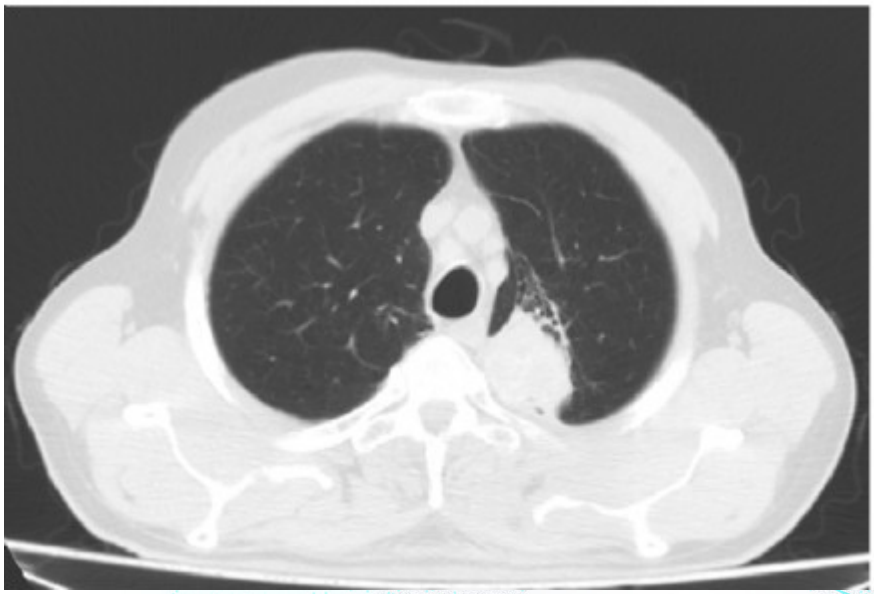

EP-025

Akciğer Kanserli Olguda Orbita Metastazı

Başak Gönen[1], İlker Yılmam[1], Ebru Çakır Edis[1], Serdar Solak[2], Hande Güçlü[3]
[1]Trakya Üniversitesi Tıp Fakültesi, Göğüs Hastalıkları Ana Bilim Dalı, Edirne
[2]Trakya Üniversitesi Tıp Fakültesi, Radyoloji Ana Bilim Dalı, Edirne
[3]Trakya Üniversitesi Tıp Fakültesi, Göz Hastalıkları Ana Bilim Dalı, Edirne

GİRİŞ VE AMAÇ:Akciğer kanseri dünya çapında kansere bağlı ölümlerin erkeklerde önde gelen sebebi iken kadınlarda ise en sık ikinci sebebidir.. Küçük hücreli dışı akciğer kanseri (KHDAK), olguların yaklaşık %80'ini oluşturur. Uzak metastazlar çoğunlukla, akciğer, plevra, kemik, kraniyal bölge ve karaciğerde izlenmektedir. Orbita metastazları ise KHDAK olgularında nadiren izlenir. İlk semptomu görme bozukluğu ve sol gözünde ağrı olan akciğer karsinomu olgusunu, nadir görülen orbita metastazı saptanması nedeni ile sunmak istedik.
OLGU:Bilinen diyabetes mellitus, hipertansiyon ve hipotiroidi tanıları olan hastanın yaklaşık bir aydır eforla oluşan nefes darlığı, bulantı-kusma ve sol gözünde ağrı ile beraber görme bozukluğu yakınması gelişmiş. Nefes darlığı yakınması ile Göğüs hastalıkları kliniğimize başvuran hastanın çekilen PA AC grafisinde patoloji (Şekil 1) ve plevral efüzyon izlenmesi üzerine hasta interne edildi. Malignite tetkik amaçlı PET-CT (Şekil 1) görüntülemesinde artmış FDG tutulumu (SUV max 5,1-6,0) ve sağ akciğerde santral kitle lezyonu ile multipl ekstratorasik metastazları saptandı. Nöroloji kliniğince değerlendirilip istenilen kraniyal MR ve orbital MR tetkiklerinde (Şekil 2) sol orbital kitle lezyonu ile multipl kraniyal metastaz saptandı. Antiödem tedavi ile beraber hastaya kranial radyoterapi tedavisi uygulandı. Primer hastalığına yönelik, tanısal amaçlı aksiller lenf nodu trucut biyopsisi patoloji tarafından karsinom infiltrasyonu olarak rapor edildi. Primer hastalık göz önüne alındığında orbitadaki kitle lezyonu metastaz olarak değerlendirildi.
SONUÇ:Akciğer tümörlerinde nadir metastazlardan biri de orbital kitle lezyonu şeklindedir. Olgumuz, görme bozukluğunun, primer akciğer kanserinin ilk hastaneye başvuru semptomunun olduğu nadir bir vaka örneğidir.

Şekil 1

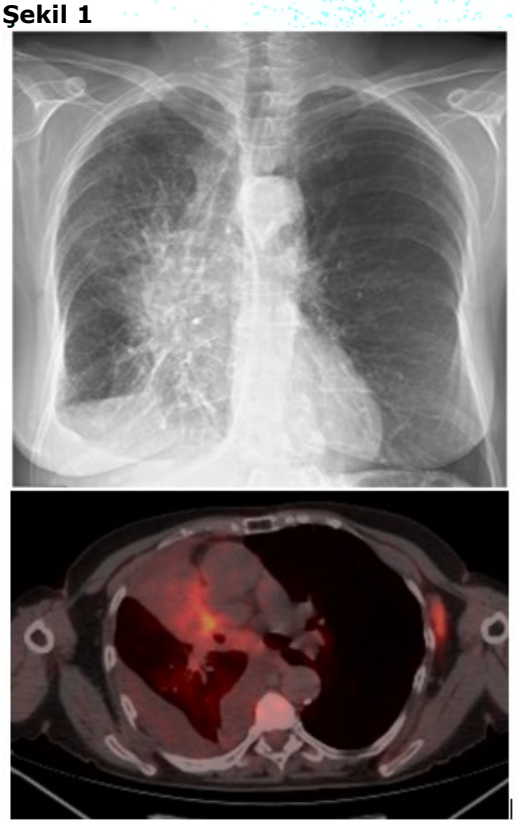

Sağ hiler kitle PAAc grafi ve PET/CT görüntüsü

Şekil 2

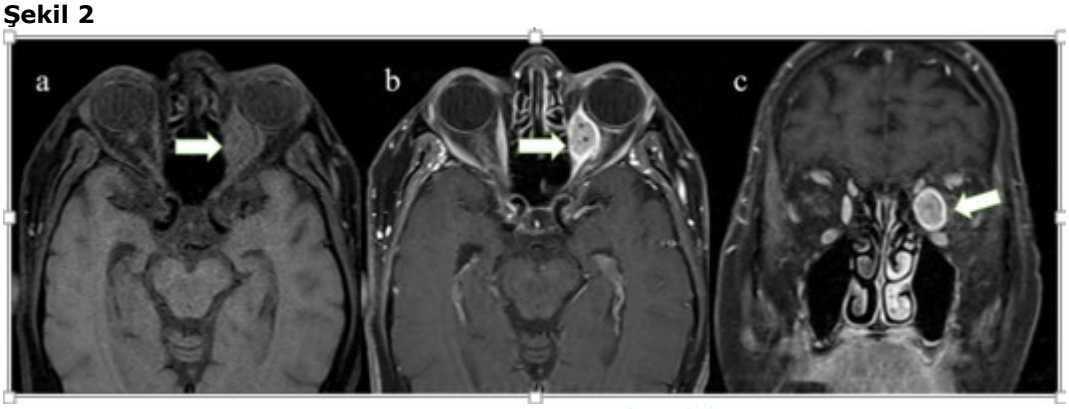

Sol medial rektus kası lokalizasyonunda heterojen kontrast tutulum gösteren kitlesel lezyon, orbital MR

EP-026

Klinik Ve Radyolojik Olarak İnterstisyel Akciğer Hastalıkları İle Karışan Adenokanser Vakası

Hediye Ürker Doğan, Selvi Aşker
Yüzüncü Yıl Üniversitesi, Göğüs Hastalıkları Ana Bilim Dalı, Van

GİRİŞ VE AMAÇ:Adenokanser vücudun mukus üreten glandüler hücrelerinden kaynaklanan kanser türüdür. Akciğerler hematolojik ve lenfatik yolaklar üzerinde bulunduğundan başta baş- boyun olmak diğer organlarında adenokanser uzak metastazlarının sık olarak gözlendiği bir bölgedir. Adenokanserler değişik radyolojik tutulumu ile birlikte diğer hastalıkların akciğer tutulumu ile karışabilmektedir. İnterstisyel Akciğer Hastalıkları (İAH) inflamasyon, fibrozis ve yapısal bozulmaya neden olan, akut ya da kronik seyirli bir grup hastalıktır. İAH çoğu zaman klinik ve radyolojik tanıdan ibarettir. Bu sunumda klinik ve radyolojik olarak interstisyel akciğer hastalığı düşündüren fakat adenokanser metastazı tanısı alan bir olgu sunulması planlandı.
YÖNTEM:Olgu Sunumu
BULGULAR:35 yaşında erkek hasta göğüs hastalıkları polikliniğine 5 aydır devam eden öksürük ve nefes darlığı şikâyeti ile başvurdu. Sigara öyküsü yok.6 aydır evde kuş beslediğini belirtti. Mesleki maruziyeti olmayan hastanın 2 hafta önce ağır bir gribal enfeksiyon geçirdiği öğrenildi. Solunum sistemi muayenesinde her iki akciğer tüm alanlarda ekspiratuar sibilan karakterde ronküs duyuldu. Radyolojik değerlendirmesinde her iki akciğer tüm zonlarda interstisyel infiltratlar ile birlikte sağ orta zonda konsolide alan ve her iki hilusda, sağ paratrakeal alanda genişleme saptandı(Resim 1).Kan hematolojik, biyokimyasal değerleri ve solunum fonksiyon testi normal olan hastaya Covid 19 Pnömonisi, hipersensitivite pnömonisi, sarkoidoz ön tanıları ile bilgisayarlı tomografi çekildi. Her iki akciğerde buzlu cam opasiteleri ile birlikte en büyüğü 29*23 mm büyüklüğünde mediastinel, hiler lenf bezleri saptandı.Granülamatoz hastalık? vaskülit? olarak rapor edildi(Resim 2).PCR testi negatif olan hastanın Romatoloji konsültasyonu normal olarak değerlendirildi. Hastaya BAL yapıldı.Hücre sayıları ve CD4/CD8 oranı normal olarak kaydedildi.Endobronşial lezyona rastlanmadı.İntermedier bronş mukus biyopsisi kronik inflamasyon olarak geldi. Hastaya inhaler steroid,nonspesifik antibiyotik ve kısa süreli metilprednizolon başlandı.Hastanın öksürüğü kesildi.1 ay sonra kontrole gelen hastanın akciğer grafisinde değişiklik saptanmadı.Kilo kaybı olduğu gözlenen hastaya EBUS yapıldı.Sonuç adenokanser metastazı olarak geldi. PET-BT çekildi.Boyun lenf bezlerinden ve akciğerdeki konsolide alandan biyopsi alınması planlandı.
SONUÇ:Akciğer hematolojik ve lenfatik yolaklar üzerinde bir organ olduğundan bir çok sistemik hastalık kendini bu dokuda gösterir.Özellikle lenf bezi tutulumu,interstisyel akciğer dansiteleri sarkoidoz gibi granülomatöz hastalıkları düşündürürken;hastanın genç olması,sigara içmiyor olması,evde kuş besliyor olması ve şikayetlerinin eş zamanlı olması hipersensitivite pnömonisi gibi interstisyel akciğer hastalıklarını düşündürdü.Yapılan ön tetkiklerin bu hastalıklarla uyumlu olmaması sonucu alınan biyopsinin kanser ile uyumlu olması bu hastalarda izlenecek yolun doğruluğunu gösterdi.

Hastamızın Başvurusundaki PAAC

Resim 1 PAAC

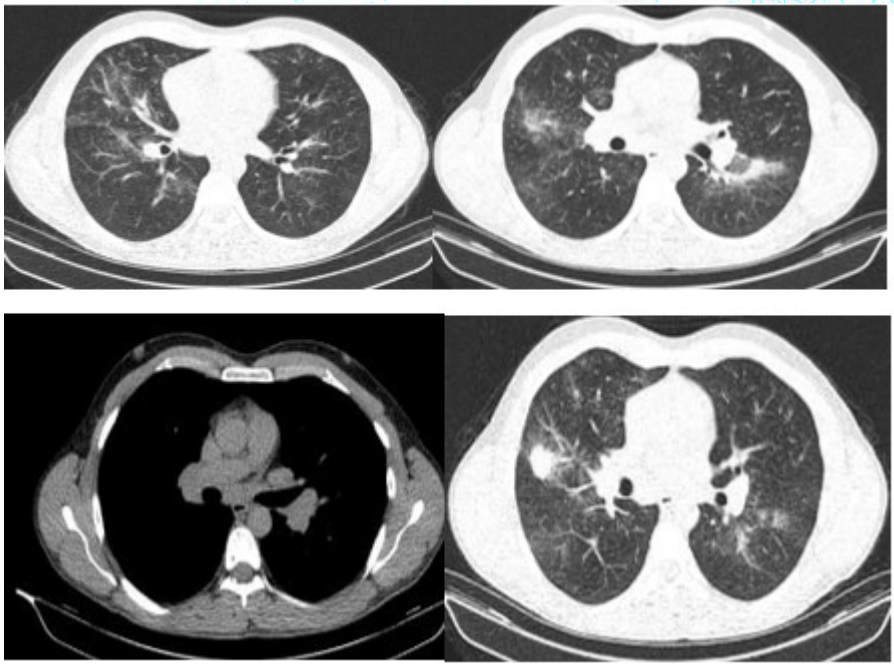

Resim 2 Toraks BT

EP-027

Akciğer Kanserinin İlk Bulgusu Olarak Paraneoplastik Serebellar Dejenerasyon

Bahar Ağaoğlu Şanlı, Serkan Yazgan, Ahmet Üçvet
SBÜ İzmir Dr. Suat Seren Göğüs Hastalıkları ve Cerrahisi Hastanesi

GİRİŞ VE AMAÇ:GİRİŞ: Paraneoplastik serebellar dejenerasyon (PSD), kanser hastarını etkileyen bir paraneoplastik sendromdur (PNS). Hastalar yürüyüş ataksisi, dizartri, gövde ve apendiküler ataksi gibi semptomlar yaşarlar. Bu sunumda, başlangıçta ataksi ve dizartri şikayeti olan, yapılan cerrahi girişimden sonra küçük hücreli akciğer kanseri (KHAK) tanısı alan ve PSD düşünülen hastanın, tanı ve tedavi sürecini paylaşmayı amaçladık.
OLGU:OLGU: Temmuz 2021'de konuşma ve yürüme bozukluğu ortaya çıkan 61 yaşında erkek hasta, Nöroloji bölümüne başvurmuş. Yapılan değerlendirmede; gövde ve yürüme ataksisi, dizartri, serebellar dismetri saptanmış. Kraniyal manyetik rezonans görüntülemede, patoloji saptanmamış. Serebellar yetmezlik tanısı ile medikal tedavi başlanmış. Ağustos 2021'de öksürük ve balgam yakınmaları başlaması üzerine, toraks bilgisayarlı tomografi çekilmiş. Sağ akciğer alt lobda 15x15 mm nodül saptanmış. PET-BT de artmış FDG tutulumu (SUVmax:4.6) izlenmiş. Solunum fonksiyon testinde FEV1: 2.81 L (%86) idi. Preoperatif tanısı bulunmayan hasta, tanı ve tedavi amacıyla operasyon planı ile interne edildi. Nöroloji, radyoloji, anestezi ve dahiliye konsültasyonları istendi. Hastanın operasyonuna engel görülmedi, hasta operasyona alındı. Lezyona VATS ile wedge rezeksiyon yapıldı ve frozen çalışıldı, sonucu nöroendokrin tümör olarak öğrenildi. Lezyonun küçük, periferik ve sınırlı olması nedeni ile hastaya VATS ile sağ alt lobektomi, lenf bezi diseksiyonu uygulandı. Hastanın 7. günde dreni sonlandırılıp 12. günde taburcu edildi. Patolojik tanısı T1cN0M0, KHAK olarak raporlandı. Nörolojik yakınmaları gerileyen hastada paraneoplastik antikor paneli negatif saptanmasına rağmen, cerrahi tedavi sonrasında klinik iyileşme olması nedeniyle PNS düşünüldü. Hastaya adjuvan 6 kür kemoterapi ve 10 seans proflaktik kranial radyoterapi uygulandı. Bir yıllık takipleri olağan seyreden hastada serebellar bulgular geriledi. Yıllık kontrolünde çekilen toraks bilgisayarlı tomografide sağ akciğerde santral kitle tespit edildi. Hastanın nörolojik semptomlarında artma gözlendi. Semptomların, yeni gelişen kitleye bağlı PNS'a bağlı olduğu düşünüldü. Genel durumu düşkün ve tanısı KHAK olan hastaya cerrahi düşünülmedi. Tekrar nöroloji ve onkoloji kliniklerine yönlendirildi. Hastaya plazmaferez uygun görülmedi.
SONUÇ:SONUÇ: PSD semptomları, malignite teşhisinden aylar veya yıllar önce ortaya çıkabilir. Kanser habercisi olan paraneoplastik sendromlar, özellikle tetkiklerin tanısal olmadığı durumlarda, ayırıcı tanıda düşünülmelidir. Bu sendromların erken teşhisi ve tedavisi, hastaların yaşam kalitesini iyileştirebilir. Ayrıca mümkün olan hastalarda, cerrahi tedavi ve sonrasında uygulanan onkolojik tedavinin yanı sıra, fiziksel ve konuşma terapileri yaşam kalitesinde iyileşme sağlayabilir.

EP-028

Ekstrapulmoner Malignitelerde Akciğerdeki Her Lezyon Metastaz Değildir

Yusuf Özkeser, Aysel Sünnetçioğlu
Yüzüncü Yıl Üniversitesi, Göğüs Hastalıkları Ana Bilim Dalı,Van

GİRİŞ VE AMAÇ:Uzak organ kanserleri akciğerlere hematojen veya lenfanjitik yayılım gösterebilir. Gerek cerrahi gerekse kemoradyoterapi ya da immünoterapi tedavisi alan akciğer dışı malignitelerde; takiplerde akciğerlerde yeni gelişen odakların saptanması ön planda metastaz lehine düşünülmektedir. Ancak en az metastaz ihtimali kadar mevcut immünsüpresyona sekonder enfektif odakların olabileceği de düşünülerek erken dönemde gereksiz ileri tetkik yapılmasından kaçınılması gerekir.
YÖNTEM:Olgu Sunumu
BULGULAR:19 yaşında kadın hasta.Temmuz 2016 da iştahsızlık,bulantı-kusma,karın ağrısı ve kilo kaybı şikayetleri üzerine başvurmuş. Yapılan tetkiklerde pankreasta kitle-leyon görüntüsü saptanan hastaya cerrahi rezeksiyon yapılmış.Histopatolojik pankreas psödopapiller tümör tespit edilen hasta takibe alınmış. Hastaya 6 ay aralıklarla kontrol görüntülemeler yapılmış. 2020 ocak ayında kontrol batın mr da karaciğerde tespit edilen lezyonların patolojik incelenmesi pankreas psödopapiller tümör metastazı olarak raporlanmış.Tedavisiz takip edilen hastanın; ara ara öksürük ve bir defa hemoptizi şikayetlerinin olması üzerine haziran 2022 tarihinde çekilen toraks bt de büyüğü sol akciğerde olmak üzere bilateral 1-2 cm boyutlarında, düzensiz sınırları olan nodüler görünümlü lezyonlar saptanmış. Lezyonlar ön planda metastaz lehine düşünülerek kontrol PET-CT görüntülemesi planlanmış.Bir haftalık antibiyoterapiden 3 hafta sonra çekilen pet-ct de önceki toraks bt de mevcut nodüler görünümler tamamen regrese olmuş ve bilateral akciğerlerde patolojik bir görünüm saptanmamıştır.
SONUÇ:Uzak organ kanserlerinin takibi esnasında akciğerlerde yeni gelişen lezyonların her zaman metastaz olarak değerlendirilmemesi ve erken dönemde gereksiz ileri tetkik yapılmasından kaçınılması gerekir.

Hastanın toraks BT görüntüsü

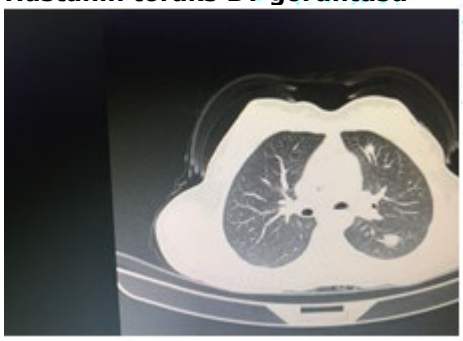

Toraks BT

EP-029

Nadir bir olgu: Akciğer plazmasitom

Didem Doğu Zengin, Fikret Kanat, Recai Ergün, Burcu Yormaz
Selçuk Üniversitesi Tıp Fakültesi

GİRİŞ VE AMAÇ:Soliter plazmasitom(SP), ekstramedüller veya intraosseöz tek bir monoklonal plazma hücresi kitlesi olarak ortaya çıkan, nadir görülen bir plazma hücre diskrazi formudur.
EMP, en sık baş ve boyun bölgesi (sinüsler, nazo- ve orofarinks), gastrointestinal sistem ve akciğerler olmak üzere herhangi bir bölgeyi veya organı tutabilir.[1]
Erkeklerde kadınlarda görülen SP oranı 2/1 olup, hastaların ortalama yaşı 55'tir. Yaş ilerledikçe görülme sıklığı katlanarak artar. SBP'nin miyelomaya ilerleme açısından anlamlı derecede daha yüksek bir riski vardır ve tedavi seçimi, küratif amaçla uygulanan radyoterapidir.
Extramedüller plazmasitoma endobronşiyal lokalizasyonu nadir görülmesi nedeniyle size bu olgumuzu sunuyoruz.
YÖNTEM:49 yaş erkek hasta nefes darlığı nedeniyle polikliniğimize başvurdu. Fizik muayenesinde T.A. 120/70 mmHg, Nb:90/dk, genel durumu iyi, oryante koopere idi. Solunum sistemi muayenesinde; bazallerde solunum seslerinin azalması dışında bir patolojiye saptanmadı. Rutin laboratuvar bulguları normaldi.Diğer sistem muayeneleri de normal olarak değerlendirildi. PAAG (Posteroanterior Akciğer Grafisi)solda apikal ve üst zonda belirgin radyolüsensi artışı, sağ ana bronşta opasite artışı görüldü(RESİM 1)Toraks tomografisinde(RESİM2)endobronşiyal lezyon görülmesi üzerine hastaya tarafımızca bronkoskopi planlandı.
BULGULAR:Fiberoptik bronkoskopi de;Trakea distalde sağ lateral duvardan başlayan sağ ana bronşu % 95 a yakın obtrükte eden vejetan kitle izlendi. Bronş Ca ön tanısı düşünülen hastanın biyopsi örneğinin histopatolojik incelenmesi sonucunda,tanı plazmasitoma olarak raporlandı. PET BT(Pozitron Emisyon Tomografi+ Bilgisayarlı Tomografi); lezyon bölgesinde FDG(florodeoksi glukoz) tutulumu görüldü.Göğüs cerrahisi ile konsulte edilen hastanın, rijit bronkoskopi ile değerlendirilen sağ ana bronştaki endobronşiyal kitlenin rezeksiyon materyalinin histopatolojik tanısı plazmasitoma ile uyumlu geldi.Hasta hematoloji ile konsulte edilip devredildi.Tarafımızca da takip edilen hasta için cerrahi sonrası lezyon bölgesine yönelik küratif radyoterapi(RT) tedavisi uygulandı.Hastamız rutin takiplerine dış merkezde devam etmiştir.
SONUÇ:Extramedüller plasmasitomalar organ ve dokularda lokalizasyonuna göre semptom gösterebileceği bildirilmiştir.Akciğer parankiminde bulunan lezyonlar semptom vermeyeceği gibi,endobronşiyal lokalizasyonda bulunan lezyonlar öksürük,hemoptizi,nefes darlığı gibi semptomlar verebilir.Bizim vakamızda hastanın belirgin nefes darlığı şikayeti mevcuttu.
Vakamızda tomografide ek bulgu görülmese de endobronşiyal yerleşimli kitleler atelektazi,obstrüktif pnömoni ile seyredebilirler.
PET-BT özellikle ekstramedüller hastalık ve plazmositom araştırılmasında güvenilir ve önerilen bir yöntemdir. Soliter plazmositom tanısı ile radyoterapi planlanan bir hastada mutlaka diğer plazmasitomların veya litik lezyonların varlığını dışlayabilmek için PET-BT uygulanmalıdır.(5)
Bu nadir olgumuzdan yola çıkarak endobronşiyal lezyonların ayırıcı tanısında plazmasitoma akla gelmelidir.

RESİM 1

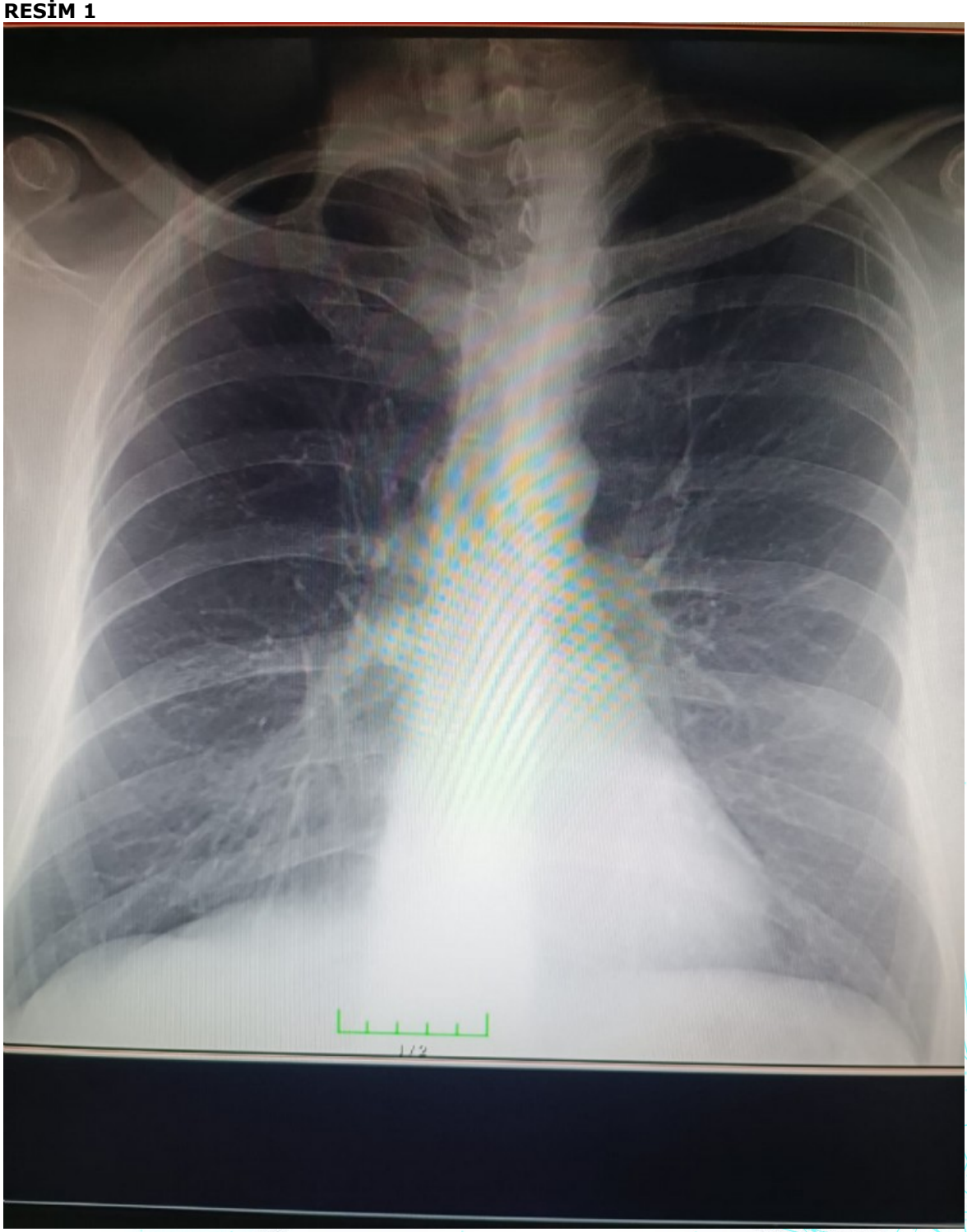

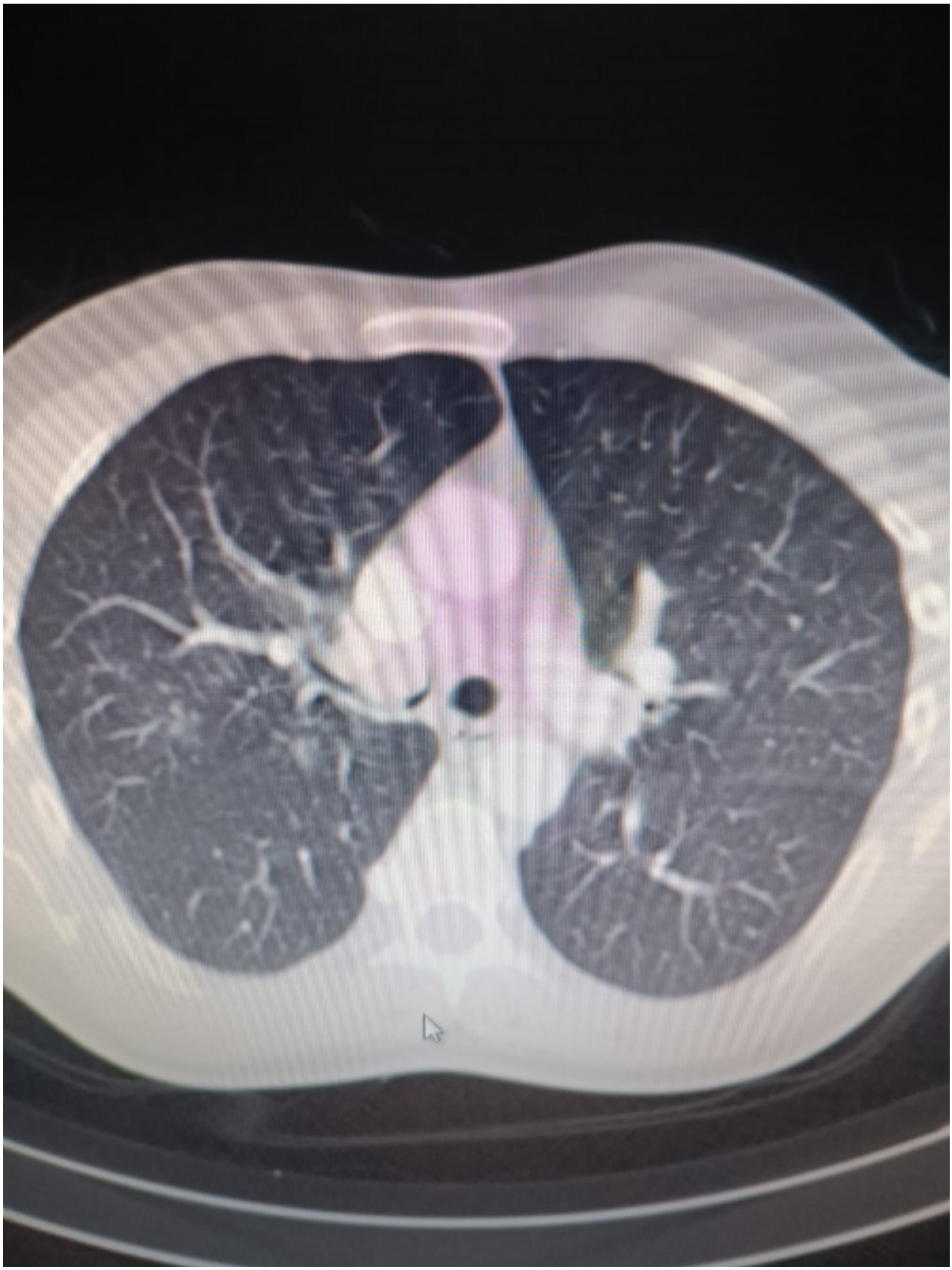

EP-030

Akciğer adenokarsinom tanılı hastalarda, tanı anında çekilen PET-BT'de primer tümörün SUV değeri ile takipte beyin metastazı gelişimi arasındaki ilişki

Kübra Uzunoğlu[1], Sevda Cömert[1], Saibe Fulya Elmastaş Akkuş[1], Evrim Abamor[2], Deniz Çelik[3], Nesrin Gürbüz Kıral[1]

[1]Sağlık Bilimleri Üniversitesi Kartal Dr. Lütfi Kırdar Şehir Hastanesi, Göğüs Hastalıkları Anabilim Dalı, İstanbul

[2]Sağlık Bilimleri Üniversitesi Kartal Dr. Lütfi Kırdar Şehir Hastanesi, Nükleer Tıp Anabilim Dalı, İstanbul

[3]Sağlık Bilimleri Üniversitesi Kartal Dr. Lütfi Kırdar Şehir Hastanesi, Patoloji Anabilim Dalı, İstanbul

GİRİŞ VE AMAÇ:Akciğer adenokarsinomu, son dönemde önemli gelişme gösteren tüm tedavi modalitelerine rağmen, tanı anında ya da takipte gelişen beyin metastazları (BM) nedeni ile yüksek mortaliteye sahip bir hastalıktır. Bu durum araştırmacıları, BM gelişmeden önlemler alınması ve profilaktik tedaviler yapılabilmesi için BM gelişimini öngörebilecek risk faktörlerinin incelendiği çalışmalar yapmaya yönlendirmiştir.Çalışmamızda adenokarsinom olgularında, PET-BT'de primer tümörün SUVmax değerinin takipte BM gelişimi ile ilişkisini göstermeyi amaçladık.
YÖNTEM:Hastane tabanlı, tek merkezli, retrospektif kesitsel çalışmamızda kliniğimize, Ocak 2010-Ocak 2020 tarihleri arasında başvuran, akciğer adenokarsinom tanısı alan 123 olgu dahil edildi.Olgular takipte BM gelişen ve gelişmeyenler olarak iki gruba ayrıldı.Olguların demografik özellikleri, laboratuvar bulguları, sürücü mutasyon durumu, PET-BT bulguları, başlangıç tedavisi, tedaviye yanıtı, takipte BM gelişme durumu,BM tanı tarihi,tanı yöntemi, sayısı ve tedavisi kaydedildi.Başlangıç tedavisi cerrahi olan olgularda TNM evresi postoperatif evre olarak kaydedildi.Beyin metastazı gelişimi ile risk faktörleri arasındaki ilişki, genel sağkalım ve hastalıksız sağkalım için prognostik faktörler incelendi.
BULGULAR:Çalışmaya %25,2'si kadın, %74,8'i erkek, yaş ortalaması 59,06±9,12 yaş olan 123 olgu dahil edildi.Olguların %19'unda takipte beyin metastazı geliştiği görüldü.Beyin metastazı görülen olguların tümör SUVmax değeri, görülmeyenlere göre yüksek saptandı(p=0,005). Ayrıca beyin metastazı görülen olguların lenf bezi SUVmax değeri diğer olgulara göre yüksek saptandı(p=0,057).Cerrahi tedavi uygulanan 93 olgunun postoperatif evreleri ile BM gelişimi arasında ilişki olduğu görüldü(p=0,046,p=0,019).Postoperatif T2 ve N2 olan hasta grubunda BM gelişme riski daha yüksek bulundu.Tüm olguların klinik evrelemesinde ise; klinik N3 olan hastalarda BM gelişme riskinin daha yüksek olduğu tespit edildi(p=0,033).Başlangıç tedavisine verilen yanıt ile BM gelişme riski arasındaki ilişki de anlamlı bulundu(p=0,001).Tedaviye yanıt durumu parsiyel ve progresif olduğunda, BM görülme olasılığı yüksek saptanırken, tedaviye tam yanıt gösterenlerde düşük saptandı.Çok değişkenli analizde primer tümörün santral yerleşimli olması,LN SUVmax değerindeki artış ve başlangıç tedavisinin cerrahi olmaması gibi faktörler daha kötü genel sağ kalım ile ilişkili bulundu.Ayrıca çok değişkenli cox regresyon analizinde, başlangıç tedavisinin hastalıksız sağ kalım üzerine etkili tek prognostik faktör olduğu saptandı(p=0,001).
SONUÇ:Akciğer adenokarsinomlu hastalarda primer tümör SUVmax değerinin beyin metastazı gelişimini öngörmede tek başına net etkisinin olmadığı sonucuna varıldı.Homojen bir evre dağılımının olduğu, yeterli hasta sayısı ile küçük boyutlu tümörler için SUVmax değerinin düzenlendiği,çok merkezli çalışmalar için standardize edildiği ve çok değişkenli analizlerle bağımsız prognostik değerinin doğrulandığı prospektif çalışmalara ihtiyaç vardır.

Grafik 1

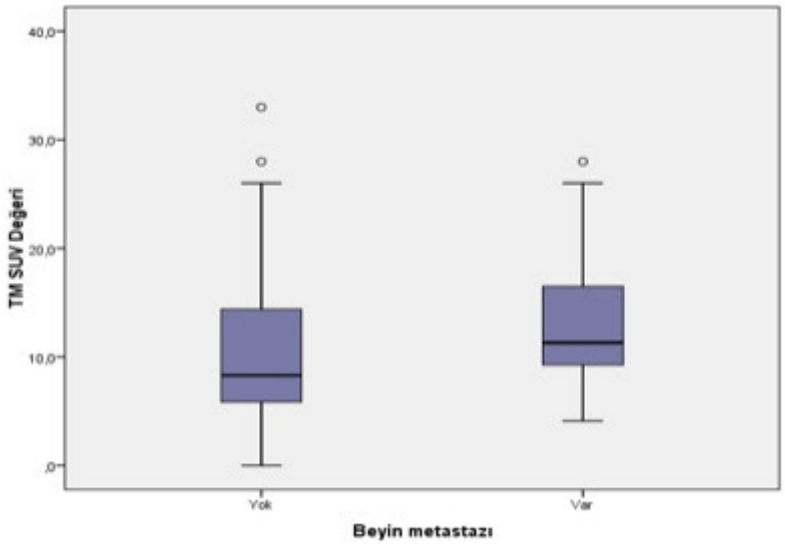

Tablo 1

		BM			p
		Yok (n=99)	Var (n=24)	*Toplam*	
Yaş	*Ort±SS*	59,24±9,51	58,29±7,41	*59,06±9,12*	***[a]0,649***
	Medyan (Min-Maks)	59 (32-86)	59 (41-71)	*59 (32-86)*	
Cinsiyet	Kadın	27 (%27,3)	4 (%16,7)	*31 (%25,2)*	***[b]0,283***
	Erkek	72 (%72,7)	20 (%83,3)	*92 (%74,8)*	
Sigara Kullanımı	Yok	54 (%54,5)	10 (%41,7)	*64 (%52,0)*	***[b]0,257***
	Var	45 (%45,5)	14 (%58,3)	*59 (%48,0)*	
Sigara Kullanım Miktarı (p/y)	*n*	45	14	*59*	***[c]0,362***
	Ort±SS	43,58±22,94	51,07±35,69	*45,36±26,37*	
	Medyan (Min-Maks)	40 (10-120)	42,5 (20-160)	*40 (10-160)*	

Tablo 2

		BM			p
		Yok (n=99)	Var (n=24)	*Toplam*	
Taraf	Sağ	72 (%72,7)	14 (%58,3)	*86 (%69,9)*	[b]***0,168***
	Sol	27 (%27,3)	10 (%41,7)	*37 (%30,1)*	
Lob	Üst	67 (%67,7)	13 (%54,2)	*80 (%65,0)*	[b]***0,213***
	Orta/Lingula	8 (%8,1)	1 (%4,2)	*9 (%7,3)*	[d]***1,000***
	Alt	26 (%26,3)	10 (%41,7)	*36 (%29,3)*	[b]***0,137***
Bölge	Santral	22 (%22,2)	8 (%33,3)	*30 (%24,4)*	[b]***0,522***
	Orta	25 (%25,3)	5 (%20,8)	*30 (%24,4)*	
	Perifer	52 (%52,5)	11 (%45,8)	*63 (%51,2)*	
Tümör SUVmax	*Ort±SS*	9,89±6,29	13,33±6,10	*10,56±6,38*	[c]***0,005*****
	Medyan (Min-Maks)	8,3 (0-33)	11,3 (4,1-28)	*8,9 (0-33)*	
Lenf nodu SUVmax	*Ort±SS*	2,87±4,30	4,65±4,66	*3,22±4,41*	[c]***0,057***
	Medyan (Min-Maks)	0 (0-21)	4,15 (0-13,4)	*0 (0-21)*	

Tablo 3

		BM			p
		Yok (n=99)	Var (n=24)	*Toplam*	
cT Evresi	T1	52 (52,5)	7 (29,2)	*59 (48,0)*	*e0,085*
	T2	15 (15,2)	4 (16,7)	*19 (15,4)*	
	T3	11 (11,1)	7 (29,2)	*18 (14,6)*	
	T4	21 (21,2)	6 (25,0)	*27 (22,0)*	
pT Evresi (n=93)	T1	52 (64,2)	4 (33,3)	*56 (60,2)*	*e0,046**
	T2	9 (11,1)	4 (33,3)	*13 (14,0)*	
	T3	11 (13,6)	1 (8,3)	*12 (12,9)*	
	T4	9 (11,1)	3 (25,0)	*12 (12,9)*	
cN Evresi	N 0	65 (65,7)	11 (45,8)	*76 (61,8)*	*e0,033**
	N 1	13 (13,1)	1 (4,2)	*14 (11,4)*	
	N 2	12 (12,1)	6 (25,0)	*18 (14,6)*	
	N 3	9 (9,1)	6 (25,0)	*15 (12,2)*	
pN Evresi (n=93)	N 0	75 (92,6)	8 (66,7)	*83 (89,2)*	*e0,019**
	N 1	3 (3,7)	3 (25,0)	*6 (6,5)*	
	N 2	3 (3,7)	1 (8,3)	*4 (4,3)*	

Tablo 4

		BM			
		Yok (n=99)	Var (n=24)	Toplam	p
Başlangıç Tedavisi	KT	8 (%8,1)	2 (%8,3)	10 (%8,1)	*e0,002***
	KT + RT	7 (%7,1)	9 (%37,5)	16 (%13,0)	
	Cerrahi	81 (%81,8)	12 (%50,0)	93 (%75,6)	
	Palyatif RT	1 (%1,0)	0 (%0,0)	1 (%0,8)	
	Destek	1 (%1,0)	0 (%0,0)	1 (%0,8)	
	TKİ	1 (%1,0)	1 (4,2)	2 (%1,6)	
Tedavi Yanıt	Tam	62 (%62,6)	4 (%16,7)	66 (%53,7)	*e0,001***
	Parsiyel	4 (%4,0)	5 (%20,8)	9 (%7,3)	
	Stabil	1 (%1,0)	1 (%4,2)	2 (%1,6)	
	Progresif	32 (%32,3)	14 (%58,3)	46 (%37,4)	

Tablo 5

OS	Mortalite		Univariable		Multivariable	
	Yok	Var	HR (95% CI)	p	HR (95% CI)	p
Tümör SUVmax						
Ort±Ss	9,63±6,38	12,06±6,15				
Medyan (Min-Maks)	8,5 (0-33)	10,7 (0-28)	1,044 (1,006-1,084)	*0,023**		
Lenf nodu SUVmax						
Ort±Ss	2,10±4,34	5,03±3,92				
Medyan (Min-Maks)	0 (0-21)	5,2 (0-13,4)	1,102 (1,054-1,154)	*0,001***	**1,08** (1,123-1,157)	***0,013****

EP-031

Küçük Hücreli Akciğer Kanseri Olgusu ile Arteryel ve Venöz Yaygın Trombüs Birlikteliği

Hatice Ceyda Ereğli, Maşide Arı, Hüsnü Baykal, Ayşe Füsun Ülger
Ankara Atatürk Sanatoryum Göğüs Hastalıkları ve Göğüs Cerrahisi Eğitim ve Araştırma Hastanesi, Göğüs Hastalıkları Kliniği, Ankara

GİRİŞ VE AMAÇ:Kanser VTE için önemli bir risk faktörüdür,aktif kanser tanılı kişilerde VTE %60 sıklıktadır.Akciğer kanseri seyrinde ise klinik venöz tromboemboli (VTE) oranı %15-20 dir.Adenokanser başta olmak üzere küçük hücre dışı akciğer kanseri (KHDAK) olgularında VTE küçük hücreli akciğer kanserine (KHAK) göre daha sıktır.Yapılan bir çalışmaya göre KHDAK olgularında VTE riski normal toplumdan 20 kat daha fazladır.Adenokanser olgularında ise risk daha yüksektir,özellikle müsin üretiminin prokoagülan etkisi ile mikrotrombüs oluşumu artar.Bu yazıda sınırlı evre KHAK olan takiplerinde arteryel ve venöz yaygın trombüs gelişen hastamızı sunmayı amaçladık.
OLGU:71 yaş erkek,KOAH tanılı,50 pk/yıl sigara öyküsü olan hasta acil servise nefes darlığı ile başvurmuş olup,oda havası saturasyon 60,sağda solunum sesleri azalmış saptandı.Çekilen akciğer grafisinde sağda açıklığı yukarı bakan dansite ve komşuluğunda kitlesel opasite artışı görülmesi üzerine tetkik amaçlı servise yatırıldı.PET-BT de sağ üst lobda 5 cmlik kitle saptandı.Uzak organ metastazı olmayıp lenf nodu tutulumları olan hasta sınırlı evre olarak değerlendirildi.Transtorasik biyopsisi KHAK olarak sonuçlandı.Takiplerinde DVT bulguları gelişmesi üzerine yapılan alt ekstremite dopplerinde sağ popliteal vende trombüs saptandı,DMAH ile takibe alındı.Medikal onkoloji önerisi ile kemoterapisi başlanan hastanın bitiminde kontrol başvurusunda alt ekstremitelerde soğukluk, solukluk,
periferik nabızların alınamaması üzerine doppler çekildi.Bilateral yüzeyel femoral,popliteal,dorsalis pedis ve tibialis posterior arterlerde trombüs bulguları saptandı.Yaygın arteryel trombüs nedeniyle kalp ve damar cerrahisine de danışılarak tedavisine pentoksifilin eklendi.Sonraki başvurusunda progresyon bulguları olan hastaya çekilen kontrastlı kraniyal MRG'da şüpheli trombüs olması üzerine karotis- vertebral doppler yapıldı,sağ karotiste yaygın trombüs izlendi;mevcut tedavisine devam edildi,takipleri
exitus ile sonuçlandı.
SONUÇ:Kanser ve VTE birlikteliği önemli mortalite ve morbidite nedenidir.Biz burada KHAK tanılı yaygın trombüsleri olan vakamızı sunarak kanserin her tipinde gelişebilen VTE'nin mortaliteye etkisine ve ve bu hastaların VTE proflaksisinin gözden geçirilmesine dikkat çekmek istedik.Malign hastalarda trombin, prokoagülan sitokinlerin artışı tromboembolide en önemli mekanizmadır.VTE mortaliteyi artırarak kanserin kendinden sonra ikinci en sık ölüm nedeni olarak görülür.Trombüs en sık iliak,femoral ve popliteal venlere yerleşir.Metastaz
varlığında trombüs oluşumunda artış ve kemoterapotiklerin endotel hasarı etkisi de tromboembolik olayları artırır.Bu yazımızda KHAK tanılı uzak organ metastazı olmayan hastanın verilen antikogülan tedaviye rağmen gelişen yaygın trombotik durumunun literatüre katkı sağlayacağını düşünerek sunmayı amaçladık.

Resim 1

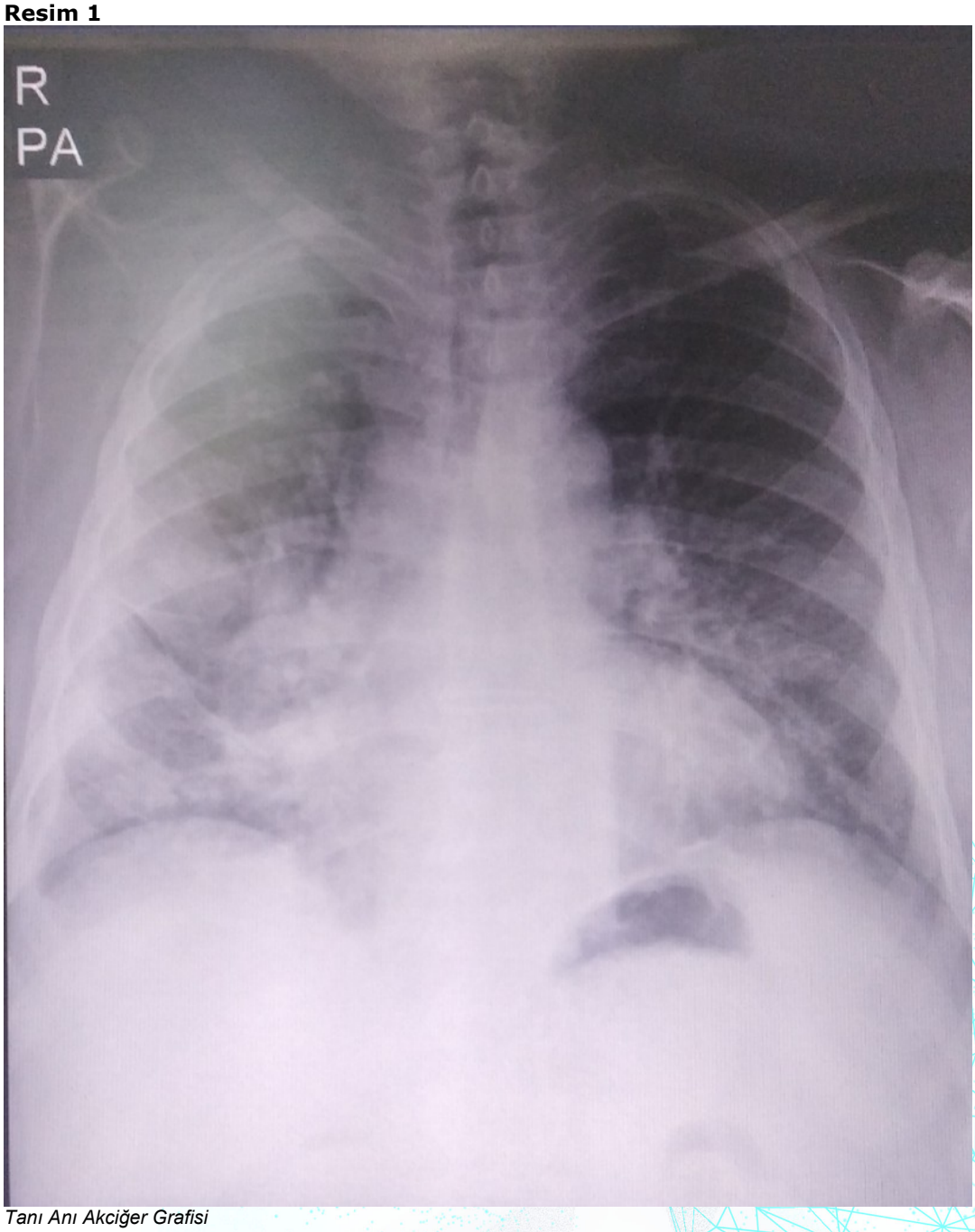

Tanı Anı Akciğer Grafisi

Tanı Anı PET-BT Görüntüsü

EP-033

Toraksın Nadir Bir Tümörü: Askin (PNET) Tümörlü 2 Olgu

Fatma Mutlu, Meltem Sevinç, Umut Öykü İskenderoğlu, Emrah Karcı, Berfin Kızıldağ Aktaş, Nigar Alizade, Burak Geyik, İlkay Kaya, Aydın Şanlı
Dokuz Eylül Üniversitesi, Göğüs Cerrahisi Ana Bilim Dalı, İzmir

GİRİŞ VE AMAÇ:Periferik nöroektodermal tümör (PNET), genellikle çocuklarda ve genç erişkinlerde görülen mezenkimal kökenli küçük yuvarlak hücreli ve çoğunlukla yumuşak doku ve kemik tutulumu gösteren Ewing sarkom ailesine ait bir tümör çeşididir. Torakopulmoner yerleşimi oldukça nadirdir ve Askin tümör olarak özel isme sahiptir. 2014 yılında yapılan bir çalışmada İngiltere'de literatürde 20'den az olguya torakopulmoner PNET tanısı konulduğu bildirilmiştir. Biz de nadir görülen torakopulmoner yerleşimli PNET/ASKİN tümörlü 2 olgumuzu sunmak istedik.
OLGU:OLGU 1: 31 yaşında kadın hasta; öksürük, nefes darlığı şikayeti üzerine yapılan toraks görüntülemelerinde sol akciğerde 9x8,5 cm boyutunda kitlesel lezyon saptanmış. PET/BT'sinde metastaz lehine bulgusu olmayan hasta rezeksiyon planıyla operasyona alındı. Göğüs duvarı ve vertebra invazyonu olduğu izlenen hastaya 4,5,6,7. kotlara parsiyel rezeksiyon, T4-8 vertebral transversektomi, sol alt lobektomi ve mediastinal lenf nodu diseksiyonu uygulandı. Göğüs duvarı defekti prolen mesh ile kapatıldı. Histopatolojik tanısı PNET olarak sonuçlandı (cerrahi sınır temiz, T4N0M0). Adjuvan kemoradyoterapi alan hastada 2 yıl sonra T3-4 ve T7-8 vertebrada nüks gelişmesi üzerine nöroşirürji ekibince T3-4, T7-8 transvers proçes eksizyonu ve total laminektomi uygulandı. Takibinde ikinci sıra KT alan hasta pnömoni ve uygunsuz ADH sendromuna sekonder komplikasyonlar sonucu izleminin 32.ayında kaybedildi.
OLGU 2: 29 yaşında kadın hasta, sağda göğüs duvarında şişlik ve ağrı şikayeti üzerine çekilen tomogrofisinde sağ hemitoraksta 15x14x14 cm boyutunda içerisinde kanamalı alanlar da izlenen gross kitle saptanmış. Tru-cut biyopsiden PNET tanısı alan hasta neoadjuvan KT aldıktan sonra operasyona alındı. Hastaya sağ alt lobektomi, mediastinal lenf nodu diseksiyonu, göğüs duvarı invazyonu sebebiyle 6,7,8,9. kotlara parsiyel rezeksiyon ve parsiyel diafragma rezeksiyonu uygulandı. Göğüs duvarı defekti prolen mesh ile kapatıldı. Nihai patoloji raporu PNET (cerrahi sınır temiz, T4N0M0) olarak sonuçlandı. Adjuvan KT-RT alan hastada tedavi altındayken izleminin 12. ayında eski operasyon hattı komşuluğunda lokal nüks ve batın içi metastaz saptandı. Hasta izleminin 13.ayında tedavi altındayken kaybedildi.
SONUÇ:PNET agresif seyirli ve mortalitesi yüksek olup torakopulmoner yerleşimi oldukça nadirdir. Toraks yerleşimli olgularda %70 oranında kot invazyonu izlendiği belirtilmiştir. Kemik, plevra, epidural invazyon varlığı kötü prognostik faktörlerdir. Lokal nüks oranı oldukça yüksek olması (%80) sebebiyle güvenli cerrahi sınırla radikal rezeksiyon ve adjuvan-neoadjuvan tedavinin birlikte uygulanması önerilmektedir. 3 yıllık sağ kalım oranı %40-50 oranındadır.

Olgu 1

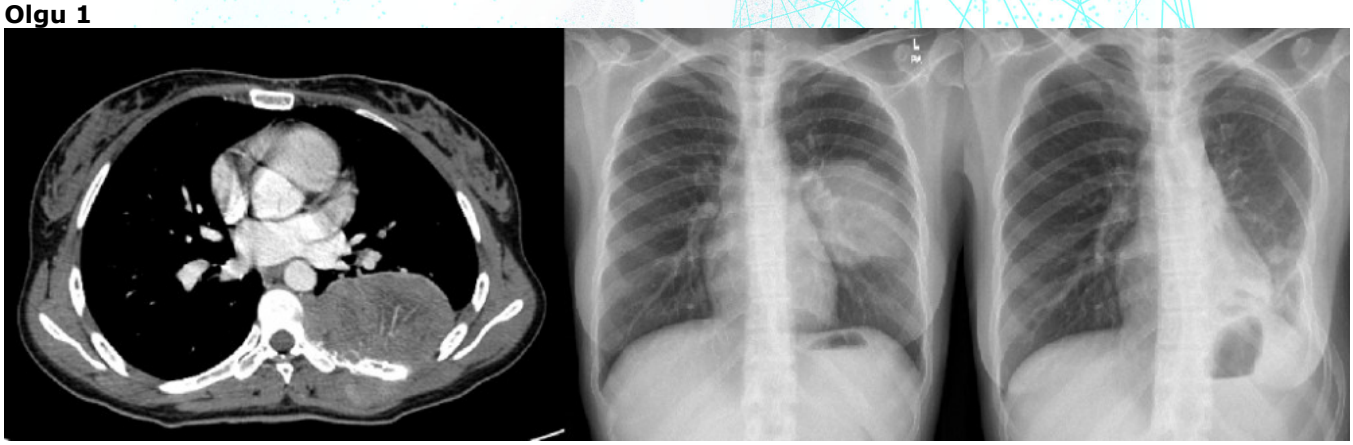

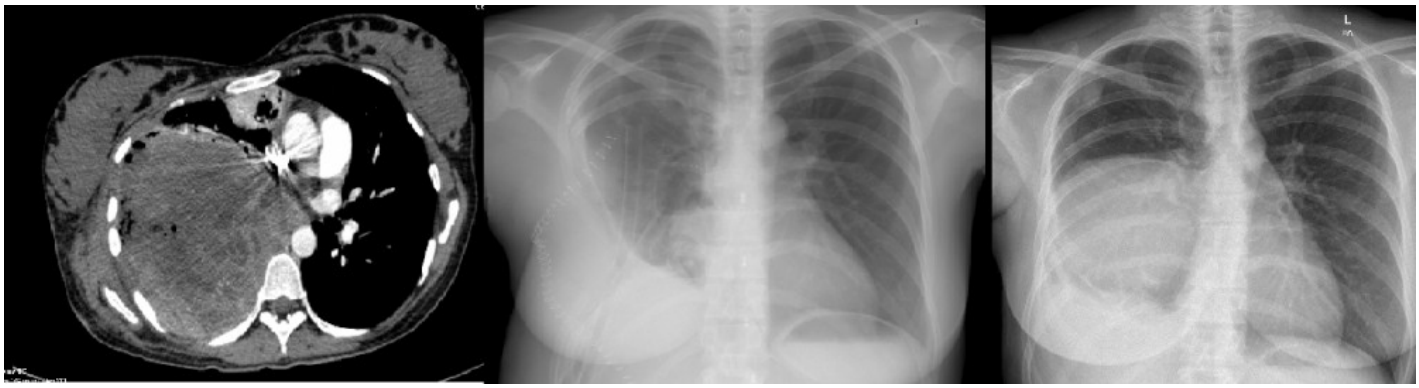

EP-034

İntertisyel Akciğer Hastalığı İle Karışan Metastatik Mide Kanseri Olgusu

Merve Nur Okurer Çakir, Makbule Özlem Akbay, Dilek Ernam
Sağlık Bilimleri Üniversitesi Süreyyapaşa Göğüs Hastalıkları ve Göğüs Cerrahisi Eğitim ve Araştırma Hastanesi, Göğüs Hastalıkları, İstanbul

GİRİŞ VE AMAÇ:Lenfanjitis karsinomatoza (LK), akciğer lenfatik damarları ve bu damarlara komşu bağ dokusunun karsinom hücelerince infltre edilmesidir. İntratorasik metastazlar kanserlerin %30-40'ında görülmektedir. Bunların % 6-10'nunuda LK oluşturmaktadır. Meme, mide, akciğer, pankreas, prostat, larinks, troid, safra kesesi, karaciğer tümörlerinde LK görülmektedir. Bilinen bir tümörü olan hastada progresif nefes darlığı ve kuru öksürük şikayetleri varlığında LK düşünülmelidir. Radyolojik olarak; akciğer grafisinde daha çok alt zonlarda kendini gösteren kaba bir retiküler veya retikülonodüler patern olmakla bereber yüksek rezolüsyonlu bilgisayarlı tomografide, bronkovasküler demette kalınlaşma, intertisyel izlerde belirginleşme,interlobüler septalarda kalınlaşma, fissürlerde kalınlaşma görülür. Olgularda hiler ve mediastinal lenfadenopatiler,plevral efüzyon, konsolidasyon ve buzlu cam görünümü mevcuttur.İdeal tanı yöntemi transbronşiyal biopsidir. Ayırıcı tanıda interstisyel akciğer hastalıkları, sarkoidoz, lenfoma ve kaposi sarkomu unutulmamalıdır. Biz de olgumuzda LK ile başvuran taşlı yüzük hüceli mide adenokanser olgusunu sunmaktayız.
YÖNTEM::
BULGULAR:48 yaşında erkek hasta bir aydır olan öksürük, nefes darlığı, göğüs ağrısı, terleme şikayetleri ile acil servisimize başvurdu. Son 3-4 gündür şikayetlerinde artma ve bir ayda 3 kilo kaybı mevcuttu. Aktif sigara içicisi (40 p/y) idi. Özgeçmişinde her hangi bir hastalık öyküsü yoktu. Fizik muayenesinde bilateral yer yer raller mevcuttu. Hastaya çekilen PAAC grafisinde bilateral yaygın retiküler dansite artışı mevcuttu (Resim 1) torax BT'de mediastende en büyüğü 14*16 mm boyutlarında multiple lenf nodları (Resim2), her 2 akciğerde tüm lob ve segmentlerde üst lob segmentlerinde daha belirgin olmak üzere yaygın interlobüler kalınlaşma (Resim 3) ve bilateral plevral effüzyon (Resim 4) izlendi. Hasta interstisyel akciğer hastalığı (İAH), sarkoidoz ön tanıları ile ileri tetkik amaçlı göğüs hastalıkları servisine interne edildi. Servis yatışında mediastinal lenf nodlarının sitopatolojik incelenmesi için hastaya endobronşial ultrasonografi (EBUS) yapıldı ve patoloji sonucu ile poliklinik kontrolü planlandı. Hasta poliklinik kontrolüne geldiğinde taburculuk sonrası yeni gelişen dispeptik yakınmalar ile dış merkeze başvurmuş olduğu ve endoskopi yapılıp mide biyopsisi alındığı öğrenildi. EBUS ile örneklenen lenf nodlarında ve endoskopi ile alınan mide biyopsisinden de taşlı yüzük hücreli adenokanser tanısı geldi.
SONUÇ:Hastalarda primer kanser semptom vermeden metastazları semptom verebilmektedir. İntertisyel akciğer hastalığı ön tanısı ile tetkik edilen hastalarda LK da düşünülmeli hastalar malignite açısındanda sorgulanmalıdır.

RESİM 1

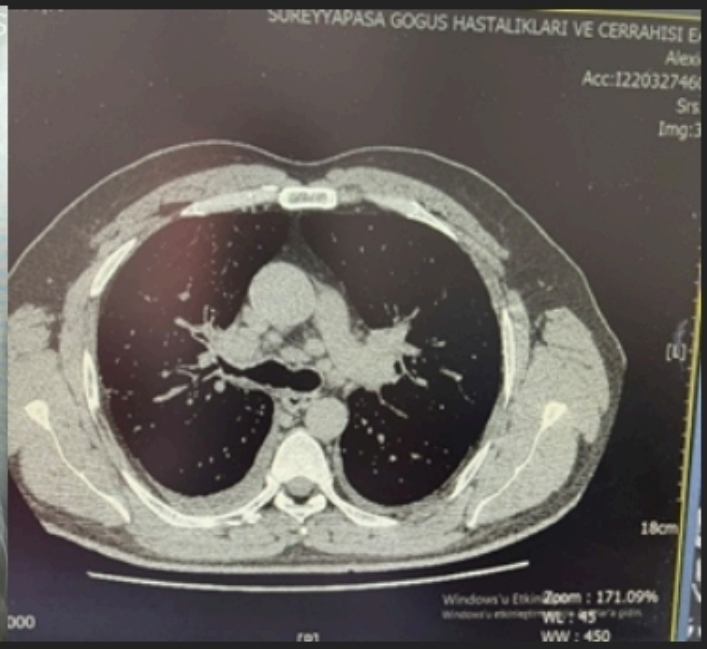

RESİM 2

RESİM 1: PAAC grafisinde bilateral yaygın retiküler dansite artışı RESİM 2: Torax BT'de mediastende en büyüğü 14*16 mm boyutlarında multiple lenf nodları

RESİM 3

RESİM 4

RESİM 3: Her 2 akciğerde tüm lob ve segmentlerde üst lob segmentlerinde daha belirgin olmak üzere yaygın interlobüler kalınlaşma
RESİM 4: Bilateral plevral effüzyon

EP-035

Posterolateral Torakotomi ve VATS yöntemlerinin Akciğer rezeksiyonları sonrasında hastane yatış süreleri üzerine etkisinin karşılaştırılması

Salih Çokpınar, Gülseren Birgül Antepüzümü Sezgin, Mehmet Zekeriya Can, Serdar Şen
Adnan Menderes Üniversitesi, Göğüs Cerrahisi Anabilim Dalı, Aydın

GİRİŞ VE AMAÇ:Göğüs cerrahisinde akciğer rezeksiyonlarında yaygınca kullanılan posterolateral torakotomi ile videotorakoskopinin (VATS) hastane yatış süresi üzerine etkisini karşılaştırmayı amaçladık.
YÖNTEM:Ağustos 2022- Kasım 2019 tarihleri arasında kliniğimizebaşvuran, primer akciğer kanseri tanısı almış veya akciğer kanseri tanısı dışlanamamış, operabl evrede kitlesel lezyon bulunan hastalar çalışmaya alındı. Hastalara Posterolateral torakotomi veyaVATS ile akciğer rezeksiyonu uygulandı. Yoğun bakım ve servis yatış süreleri kıyaslandı.
BULGULAR:98 adet hastaya Vats ile 100 adet hastaya posterolateral torakotomi ile akciğer rezeksiyonu yapıldı. Hastaların hastanede yatış süreleri arasında arasında anlamlı fark saptandı.Vİdeotorakoskopik akciğer rezeksyonu yapılan olguların hastanede yatış sürelerinin kısaldığı görüldü.
SONUÇ:VATS tekniği, posterolateral torakotomi yöntemiyle kıyaslandığında, erken dönemde yoğun bakım eksternasyonu, erken dönemde taburcu edilebilirliği açısından posterolateral torakotomiye üstün olduğu düşünülmektedir. Minimal invaziv teknik olarak Vats erken dönem taburculuk açısından tercih edilebilir bir yöntemdir.

EP-036

Cerrahi Sonrası Nüks Eden Akciğer İnflamatuar Miyofibroblastik Tümör Olgusu

Sevda Aras, Özgür Batum, Berna Kömürcüoğlu
SBÜ Dr. Suat Seren Göğüs Hastalıkları ve Cerrahisi Eğitim ve Araştırma Hastanesi

GİRİŞ VE AMAÇ:İnflamatuar miyofibroblastik tümör tüm akciğer tümörlerinin %0,7- 1'ini oluşturur. Etiyolojisi tam olarak bilinmemekte,kesin tanısı histopatolojik olarak konulmaktadır. Lezyonları sabit kalır veya yavaş büyür. Bazıları açık biyopsiden sonra spontan geriler.
YÖNTEM:Çoğu tam cerrahi rezeksiyonla tedavi edilir, bazıları lokal invaziv hale gelip mediasten,diyafram,göğüs duvarı, vertebra gövdeleri, kalp ve büyük damarları tutar.
BULGULAR:Hastane başvurusundan iki gün önce başlayan balgama bulaş şeklinde hemoptizi dışında aktif yakınması olmayan,tüm sistem muayeneleri doğal olan, ek hastalığı ve özgeçmişinde özellik olmayan, 5 p/y sigara öyküsü 1 yıldır exsmoker olan 53 yaşındaki kadın hastaya hemoptizi nedeniyle çekilen toraks bt sinde sağ hiler lokalizasyonda 10 mm çaplı nodüler dansite artışı saptandı.PET/CT de sağ akciğer üst-orta lob paramediastinal alanda izlenen 3.9x3.7cm boyutlu lobüle kontürlü kitle lezyonunda SUVmax:3,7 patolojik artmış FDG tutulumu izlendi(Resim1).Bronkoskopi yapıldı, endobronşiyal lezyon saptanmadı.Bt eşliğinde transtorasik ince iğne aspirasyon biyopsisi yapıldı, mezenkimal tümör düşünüldü.Göğüs cerrahi tarafından sağ orta lob lateral segmentomiyle intraparankimal kitle rezeksiyonu yapıldı.Patoloji ALK diffüz pozitif inflamatuar miyofibroblastik tümör olarak sonuçlandı.Operasyondan sonra takibe alınan hastaya postop 6. ayda çekilen PET/CT de sağ akciğer orta lob düzeyindeki kitle lezyonu operasyon sonrası saptanmadı; ancak sağ akciğerde anterior paramediastinal bölgede 3.3x4.5cm boyutlu SUVmax:6,9 kitle lezyonunda(Resim2),sol böbrek dorsal kesiminde retroperitoneal yağlı dokuda izlenen 1.5cm uzun akslı lobüle konturlu dansite artımı SUVmax:2,8 alanlarında malignite düzeyinde artmış 18FDG tutulumu izlendi.Sağ akciğerde yeni tanımlanan lezyondan bt eşliğinde transtorasik ince iğne aspirasyon biyopsisi yapıldı. Patoloji ALK diffüz pozitif inflamatuar miyofibroblastik tümör olarak sonuçlandı. Sol böbrekteki lezyondan örnek alındı ve malign epitelyal tümör saptandı. Akciğerdeki yeni lezyon nüks olarak değerlendirildi.Sol böbrekteki malign epitelyal tümör akciğerdeki tümörle ilişkilendirilemedi.Ancak yapılan inceleme histopatolojik olmadığı için ilişki ekarte edilemedi. ALK diffüz pozitif hastaya krizotinib başlandı.
SONUÇ:Sonuç olarak akciğer inflamatuar miyofibroblastik tümör genellikle cerrahi rezeksiyonla tedavi edilse de nüks geliştiğinde hızlı progresyon görülebildiği için hastalar sıkı takip altında tutulmalıdır.İnflamatuar miyofibroblastik tümörün bir psödotümör olduğu,inflamatuar hücrelerin hızlı artışına bağlı sınırlandırılması güç bir inflamatuar süreç olduğu,her ne kadar psödotümör olarak adlandırılsa da nekroz, nükleolus belirginliği gibi malign tümörlere ait özellikleri taklit edebileceği ve çok büyük boyutlara ulaşabileceği unutulmamalıdır.

PET-CT 1

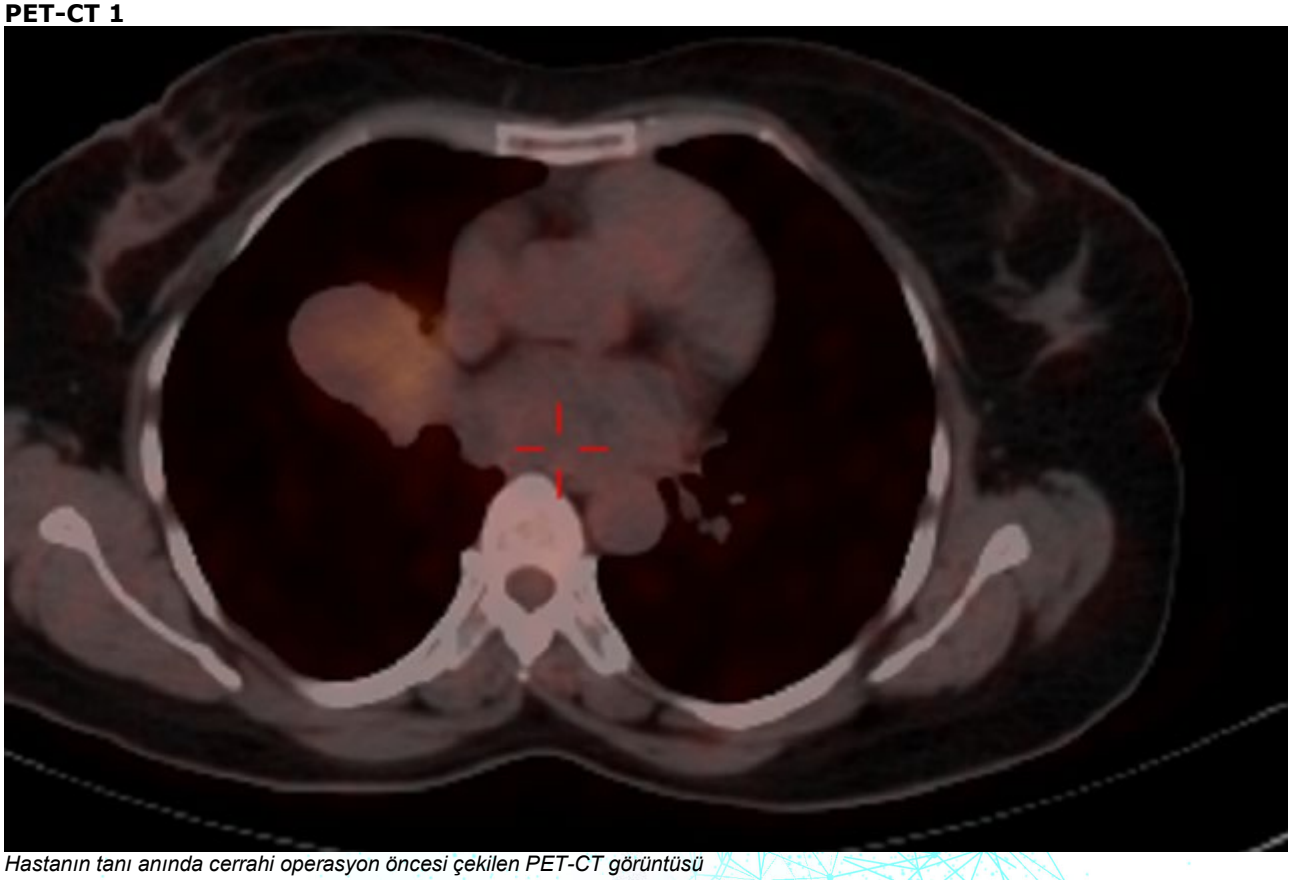

Hastanın tanı anında cerrahi operasyon öncesi çekilen PET-CT görüntüsü

PET-CT 2

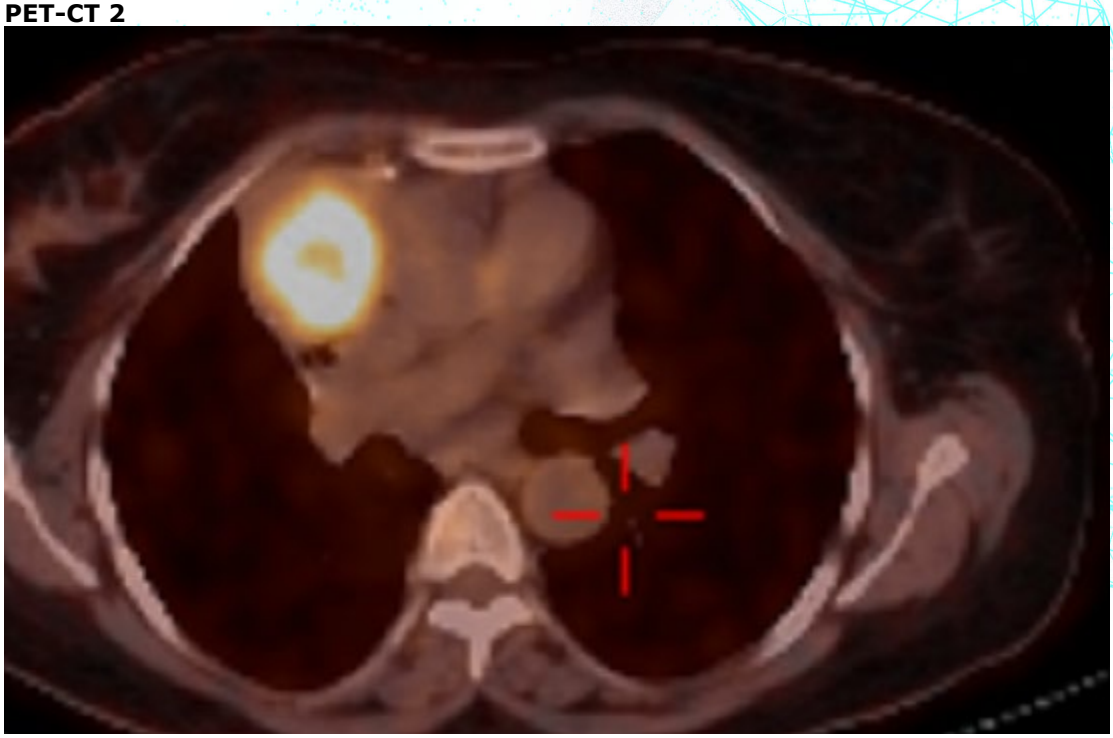

Hastanın postop 6. ayda çekilen nüks akciğer lezyonunun saptandığı PET-CT görüntüsü

EP-037

Primer Mediastinal B Hücreli Lenfoma Olgusu

Gözde Kalbaran Kısmet[1], Oğuzhan Okutan[1], Muhammet Kürşat Kaptan[2], Emrah Kılıçaslan[2]
[1]SBÜ Sultan 2. Abdülhamid Han Eğitim ve Araştırma Hastanesi, Göğüs Hastalıkları Servisi
[2]SBÜ Sultan 2. Abdülhamid Han Eğitim ve Araştırma Hastanesi, Hematoloji Servisi

GİRİŞ VE AMAÇ:Primer mediastinal B hücreli lenfoma (PMBL), diffüz büyük B hücreli lenfomanın (DBBHL) nadir görülen bir alt tipidir. PMBL,timustaki medüller B hücrelerinden gelişir. Klinik ve patolojik özellikleri ile DBBHL'den ayrılır. PMBL sıklıkla genç kadınlarda (30-40'lı yaşlar) ve ön mediastende hızlı büyüyen bulky kitleler şeklinde görülür. Hastalarda çoğunlukla göğüs ağrısı, öksürük, dispne ve süperior vena cava sendromuna ait semptom ve bulgular olabilir.Sistemik tutulum son derece nadirdir. Yazımızda PMBL olgusu az görülmesi ve ayırıcı tanıda önemli olması nedeniyle sunulmuştur.
OLGU:76 yaşında erkek hasta 15 gündür olan nefes darlığı şikayeti ile polikliniğimize başvurdu.AF nedeniyle antikoagülan tedavi alan hastanın 30 paket/yıl sigara öyküsü mevcut ancak 15 yıldır kullanmıyordu.Fizik muayenede yüz,boyun ve orofarenks muayenesi normal idi.Periferik LAP saptanmadı.Kalp muayenesi normal idi.Solunum sistemi muayenesinde sağ skapula altından itibaren solunum sesleri alınmayan hastanın periferik oksijen satürasyonu %99 ölçüldü.Bilateral 1+ pretibial ödem mevcuttu.Laboratuvar tetkiklerinde hemoglobin 13.6 gr/dl,lökosit 4240/mm3(nötrofil 2940,lenfosit 830),platelet 199000/mm3,sedimantasyon 22 mm/saat idi.LDH:250(135-225 U/I) ve CRP:39,9(<5 mg/L) hafif yüksek;diğer biyokimyasal parametreler normaldi.Toraks BT'de sağ akciğer üst lob anterior segment paramediastinal en geniş yerinde koronal planda 11x5.5 cm boyutlara ulaşan,sağ atrium ile yakın komuşulukta,azigos veni ve superior vena cavayı distal kesimde kısmen daraltan homojen solid karakterde kitle lezyonu izlendi.Ayrıca sağ hemitoraksta kalınlığı 6 cm'ye ulaşan yer yer loküle görünümde yaygın plevral effüzyon ve perikardial boşlukta sıvı koleksiyonu izlendi(Resim 1 ve Resim 2).PET-BT'de mediastendeki gross kitlesel lezyonda yoğun artmış FDG tutulumu(SUVmax:8.1),mediastende sağ prevasküler,üst-alt paratrakeal,prekarinal,subkarinal ve sağ hiler alanlarda yoğun artmış FDG tutulumu(SUVmax:18.1) gösteren LAP'lar mevcuttu.Hastaya tanısal amaçlı,anterior mediastende yer alan sağ akciğer ile de ilişkili kitleden trucut biyopsi yapıldı.Mikroskobik doku örneğinin incelemesinde iri oval nükleuslu,belirgin nükleollü orta büyük çapta hücreler ve arada küçük yuvarlak nükleuslu hücrelerden oluşan diffüz infiltrasyon izlendi.İnfiltrasyondaki büyük hücreler immünohistokimyasal boyamada CD20(+),PAX5(+),BCL2(+),MUM1(+),CD10(-),BCL6(+)'tir.C-MYC(-),CD23(-),CD21(-) izlenmiştir.CD30(-),EBER-ISH(-),Kİ67 indeksi %85'dir.Patolojik tanı yüksek dereceli B hücreli lenfoid neoplazi olup morfolojik ve immünohistokimyasal bulgular DBBHL, germinal merkez dışı fenotip ile uyumludur.Bu klinik ve histopatolojik bulgular ile hastaya PMBL tanısı konarak hasta hematoloji servisine yönlendirildi.Hematoloji tarafından 6 kür rituksimab,etoposid,prednisolon,vinkristin,siklofosfamid,doxorubisin(R-EPOCH) tedavisi planlanan hastanın 4 kür sonunda çekilen PET-BT'de tam anatomik-tam metabolik yanıt izlendi.Hematoloji tarafından hastanın düzenli aralıklarla takibi devam etmektedir.
SONUÇ:PMBL mediastende yerleşim gösteren lezyonlar arasında ayırıcı tanısı hızlı ve doğru olarak yapılması gereken bir tümördür.

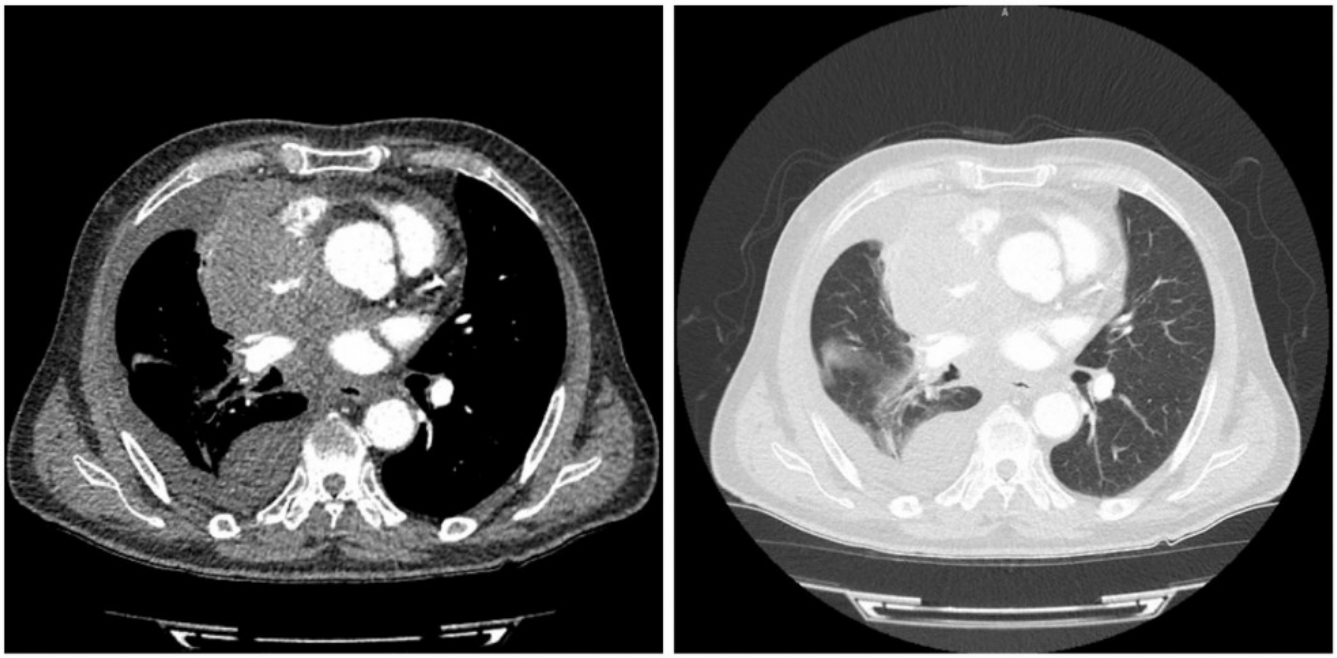

Toraks BT'de olguya ait kitlenin aksiyal düzlemde mediasten ve parankim görüntüleri ve sağ akciğerde plevral effüzyon

Toraks BT'de olguya ait ön mediastendeki kitlenin coronal ve sagittal düzlemde görüntüleri

EP-038

Karsinoid Tümör Tanısında Galyum-68 Dota Peptid'in Rolü

Kübra Arslan Demir[1], Beyzanur Karlıdağ[1], Habibe Hezer[1], İlknur Aytekin Çelik[2], Merve İnan[2], Ayşegül Karalezli[3]

[1]Ankara Şehir Hastanesi, Göğüs Hastalıkları Kliniği

[2]Ankara Şehir Hastanesi, Göğüs Cerrahi Kliniği

[3]Ankara Yıldırım Beyazıt Üniversitesi Tıp Fakültesi Göğüs Hastalıkları AD 3 / Ankara Şehir Hastanesi Göğüs Hastalıkları Kliniği

GİRİŞ VE AMAÇ:Akciğerin nöroendokrin tümörleri (NET), tüm primer akciğer tümörlerinin yaklaşık %20'sini oluşturmaktadır.En sık radyolojik bulguları nodül ya da kitledir. Nöroendokrin tümörlerin tanısal değerlendirmesi, çeşitli PET radyofarmasötikleri kullanılarak gerçekleştirilebilir. Bu bağlamda kullanılan Galyum-68 DOTA PEPTİD PET-CT geleneksel yöntemlerden daha yüksek duyarlılığa sahiptir.
YÖNTEM:Kliniğimizde Galyum-68 DOTA PEPTİD PET-CT ile karsinoid tümör tanısını desteklediğimiz 2 olguyu sunduk.
BULGULAR:OLGU 1
Bilinen kronik hastalığı, düzenli kullandığı ilacı olmayan 34 yaş erkek hasta,hemoptiziyle başvurdu.Pulse oksimetre ile (Spo2) değeri %95ti.Pulmoner BT anjiografide sol akciğer alt lob bronş lümeninde yumuşak doku lezyonu mevcuttu.Hastaya bronşial arter embolizasyonunda "Sol perihiler ve sol parakardiyak alt zonda extravazasyon alanları" izlendi. Yapılan bronkoskopide sol alt lob bronş girişini tama yakın oblitere eden endobronşial lezyon izlendi.Patolojisinde "küçük yuvarlak nukleuslu, tuz biber kromatinli, sitoplazması yer yer seçilebilen epiteloid nitelikte hücre grupları" izlendi, nöroendokrin neoplazi lehine düşünüldü. PET-CT de 14x8 mm boyutlarındaki lezyonda F-18 FDG tutulumu izlenmedi. Hastaya Galyum-68 DOTA PEPTİD PET-CT de karsinoid tümör tanısını destekler nitelikte artmış tutulum gözlendi SUV-MAX 65,69.Cerrahi operasyon yapıldı.Patolojisi "Nöroendokrin Neoplazi (Tipik Karsinoid ile uyumlu)" sonuçlandı.
OLGU 2
Bilinen kronik hastalığı,düzenli kullandığı ilacı olmayan 30 yaş erkek hasta göğüs ağrısıyla başvurdu.Pulse oksimetre ile (Spo2) değeri %97 idi. 2019 yılınada Toraks tomografiisinde sağ akciğer alt lob bronşunda lümeni tıkayan 27x24 mm boyutunda solid lezyon mevcuttu.Güncel Toraks Tomografisinde sağ akciğer alt lob bronşunda lümeni oblitere eden 37x31 mm kitle lezyonu saptandı.Bronkoskopide sağ alt lob bronş girişini oblitere eden yoğun kapillerite gözlenen endobronşial lezyon izlendi.Patolojisinde "Bronş mukozasına ait kesitlerde yüzey epiteli düzenli olup subepitelyal alanda kronik aktif inflamasyon, dilate çok sayıda vasküler yapılar izlenip bu örneklerde aşikar malignite bulgusu yoktur" raporlandı.PET-CT de 27x24 mm boyutlarındaki lezyonda F-18 FDG tutulumu izlenmedi.Hastaya yapılan ikinci bronkoskopide aynı lezyondan alınan biyopsi örneklerinin patolojisi benzer sonuçlandı. Galyum-68 DOTA PEPTİD PET-CT de karsinoid tümörü düşündürür tutulum gözlendi SUV-MAX 92,36. Karsinoid tümör tanısı güçlendirilen hastaya operasyon planlandı.
SONUÇ:Karsinoid tümörlerde mevcut tanısal zorluklar nedeniyle hastalığın tanı ve tedavisinde gecikmeler yaşanabilmektedir. Özellikle malign hastaların rutin taramasında kullanılan FDG-18 PET/CT görüntüleme karsinoid tümörlü olgularda düşük affinite gösterdiği için yol gösterici olamamaktadır. Ancak Galyum-68 DOTA PEPTİD PET-CT görüntüleme karsinoid tümör tanısında sensivitesi yüksek olup tanımızı güçlendirmektedir.

Olguların tomografi ve pet-ct görünttüleri

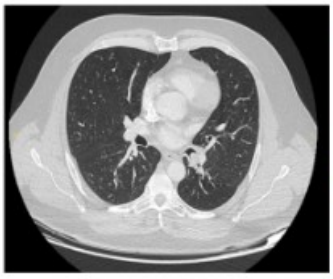

Şekil 1A: Başvuru BT

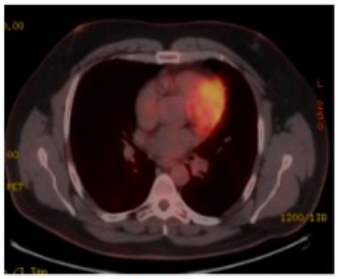

Şekil 1B: PET CT (F-18 FDG)

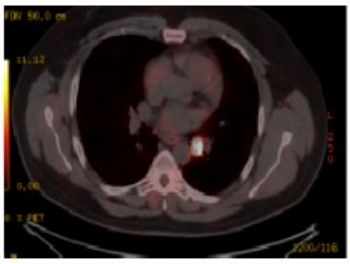

Şekil 1C: Galyum-68 DOTA PEPTİD PET-CT

OLGU 1

Şekil 2A:Başvuru BT

Şekil 2B: Güncel BT

Şekil 2C: PET CT (F-18 FDG)

Şekil 2D: Galyum-68 DOTA PEPTİD PET-CT

OLGU 2

EP-039

Pankreas Endosonografik İnce Aspirasyon Biyopsisiyle Tanı Alan Küçük Hücreli Akciğer Karsinomu Olgusu

Sevda Aras, Berna Kömürcüoğlu, Özgür Batım
Suat Seren Göğüs Hastalıkları Ve Cerrahisi Eğitim Ve Araştırma Hastanesi

GİRİŞ VE AMAÇ:Küçük hücreli karsinom akciğer kanserlerinin yaklaşık %15'ini temsil eden bir nöroendokrin tümördür.Hızlı iki katına çıkma süresi, yüksek büyüme fraksiyonu, metastazların erken gelişimiyle küçük hücreli dışı akciğer kanserlerinden klinik olarak ayırt edilir.Sigarayla yakından ilişkili bulunmuştur.
YÖNTEM:Çok hızlı metastaz yaptıklarından tanı anında genellikle ileri evre olarak saptanmışlardır.
BULGULAR:Karın ağrısı dışında aktif şikayeti bulunmayan, batın muayenesinde istemli defans, hassasiyet dışında diğer sistem muayeneleri doğal olan, dm dışında ek hastalığı,özgeçmiş ve soygeçmişinde özellik olmayan,45 p/y sigara öyküsü aktif smoker 51 yaşındaki erkek hastaya karın ağrısı nedeniyle dış merkezde çekilen abdomen bt 'de pankreas kuyruğuyla mide arasında yaklaşık 6 cm'lik lezyon,karaciğer sağ lobta 9,5 cm çapında septalı kalın cidarlı kistik lezyon saptanmış. Üst batın MRG+MRCP yapılmış.Karaciğerde tip3 kist hidatik, pankreas kuyruk yerleşimli stromal tümör,büyük kurvaturda eşlik eden nekrotik komponentli sıvı saptanmış.Pankreastan endosonografik ince iğne aspirasyon biyopsisi yapılmış. Sitomorfolojik bulgular yüksek dereceli nöroendokrin karsinom küçük hücreli karsinomla uyumlu saptanmış. Bunun üzerine yapılan taramalarda toraks bt'de sağ akciğer üst lobta paramediastinal,paratrakeal,subkarinal alanda büyüğü yaklaşık 5x6 cm çapta multipl solid alan,sol akciğerde büyüğü 7 mm çaplı 3-4 adet nodül izlenmiş.Primeri akciğer karsinomu düşünülerek kliniğimize yönlendirilen hastaya PET/CT çekildi. Solda üst mediastenden başlayarak torakal 7. vertebra düzeyinde paraözefageal bölgeye uzanan, sağ üst-alt, sağ hiler, subkarinal, paraözefageal bölgeyi dolduran, sağ ana, üst, intermediate bronşları saran aksiyel kesitte 7.9x95cm, kraniokaudal aksta 12.5cm boyutlu lezyonda SUVmax:13.3 (Resim 1), dalak, mide korpusu ve pankreas kuyruğu arasında,mide büyük kurvaturu ve pankreas kuyruğuyla yakın ilişkili 6.2x8.3cm boyutlarında, lateral kesiminde sıvı dansite içeren lobüle konturlu lezyonda SUVmax:7.3 (Resim2) patolojik artmış FDG tutulumu izlendi. Bronkoskopi yapıldı. Patoloji küçük hücreli karsinom olarak sonuçlandı. 8. TNM evreleme sistemine göre evre4 (t4bn3 m1c)olarak değerlendirilen hastaya sisplatin-etoposid kemoterapisi başlandı. Klinik izlemi devam etmekte.
SONUÇ:Sonuç olarak küçük hücreli akciğer karsinomu hızlı metastaz yapar.Tanı konulduğunda ileri evrededir. En sık sürrenal, karaciğer, beyin, kemik metastazı yapsa da nadir olarak pankreasa metastaz yapabilir. Pankreasa en sık metastaz yapan akciğer karsinomu tipi küçük hücreli karsinomdur.İlk olarak batın metastazına bağlı semptomlarla klinik bulgu veren olgu nadir görülmesi nedeniyle sunuldu.

PET/CT GÖRÜNTÜSÜ 1: Sağ ana,üst,intermediate bronşları saran lezyon

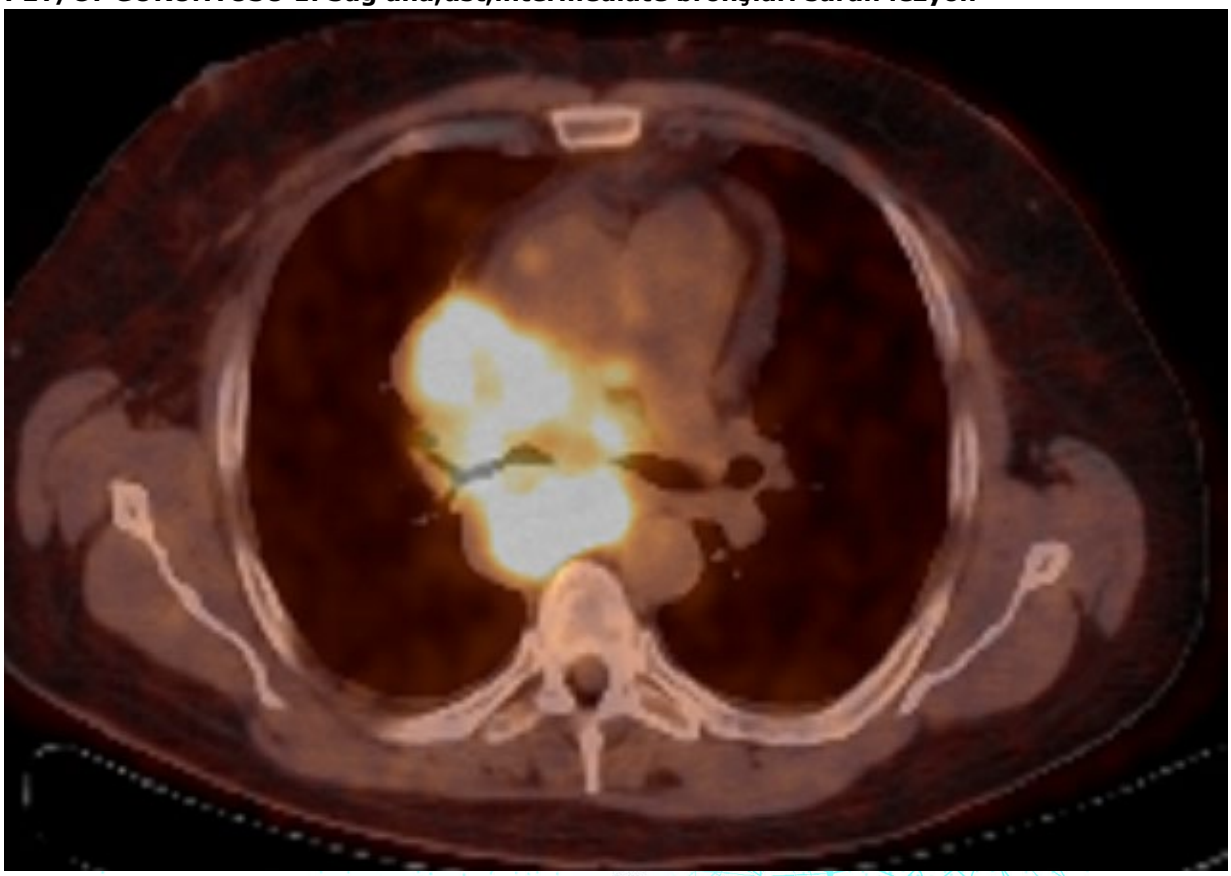

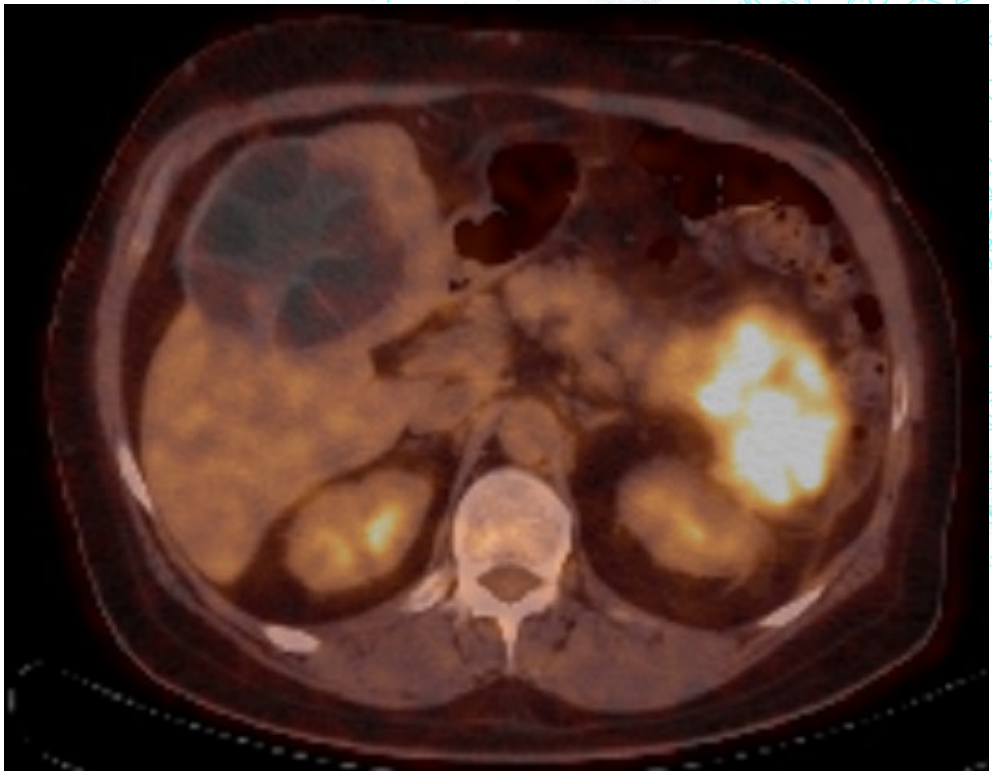

EP-040

Hemoptizi ile başvuran sağ tanısız hiler kitle; Castleman hastalığı olgusu

Osman Hilmioğlu[1], İbrahim Onur Alıcı[2], Melih Büyükşirin[1]
[1]İzmir Dr. Suat Seren Göğüs Hastalıkları ve Cerrahisi Eğitim Araştırma Hastanesi, Göğüs Hastalıkları, İzmir
[2]Bakırçay Üniversitesi Çiğli Eğitim ve Araştırma Hastanesi, Göğüs Hastalıkları, İzmir

GİRİŞ VE AMAÇ:Castleman hastalığı nadir görülen lenfoproliferatif bir hastalıktır ve nonneoplastik lenfadenopatinin sebeplerinden biridir. Etiyolojisi tam olarak bilinmemekle beraber, lenf nodlarında bir antijene karşı gelişen kronik inflamatuar yanıt ve reaktif hiperplazi olabileceği düşünülmektedir. Genellikle genç erişkinlerde görülür ve asemptomatik seyredebilir.
YÖNTEM:Biz de tanısız sağ hiler kitle nedeni ile opere edilen ve patoloji sonucu Castleman hastalığı ile uyumlu sonuçlanan hastamızı sunmak istedik.
BULGULAR:28 yaş erkek hasta. 1 yıldır ara sıra olan hemoptizi nedeni ile başvurdu. Hastanın bilinen kronik hastalığı ve ilaç kullanımı yoktu. Geçirilmiş hastalık ve operasyon öyküsü yoktu. 1 paket yılı sigara öyküsü vardı.
PAAG'de sağ hiler genişleme görüldü. Mediyasteni daha iyi değerlendirmek adına hastaya thorax anjio BT planlandı. Thorax anjio BT'de sağ hiler bölgeden suprahiler bölgeye ve üst loba uzanan içerisinde kalsifikasyonlar izlenen, sağ pulmoner arteri içine alan 44x44 mm boyutunda kitlesel lezyon izlendi. Hastada öncelikli olarak akciğer malignitesi, lenfoma, karsinoid tümör, metastatik malignite düşünülmekle beraber hastanın yaşının genç olması nedeniyle tüberküloz, sarkoidoz, granulomatöz vasküler hastalıklar ve daha nadir görülen arteriovenöz malformasyonlar ve castleman hastalığı gibi lenfoproliferatif hastalıklar ayrıcı tanıda düşünüldü.
Hastaya hem tanısal hem de preop evreleme amaçlı EBUS yapıldı. Alınan örnekler benign lenfadenopati ile uyumlu görüldü, malignite lehine buglu saptanmadı. Sistemik değerlendirme için hastaya PET; kitlenin mediyastinal damarlar ve kalp ile olan ilişkisini değerlendirmek için torasik MR çekildi. Göğüs cerrahisi ile görüşülerek hastaya tanısız hiler kitle nedeni ile operasyon planlandı. Hastaya sağ orta lobektomi yapıldı. Yapılan patolojik incelemeler sonucunda preparatın Castleman hastalığı ile uyumlu olduğu görüldü. Hastamız operasyon sonrası hala takibimiz altındadır.
SONUÇ:Castleman hastalığı en sık asemptomatik mediastinal bir kitle olarak karşımıza çıkar. Radyolojik olarak PAAG'de ve toraks BT'de granülamatöz veya neoplastik oluşumlardan ayrılamadığından genellikle tanı preoperatif olarak konamamaktadır. İnce iğne aspirasyon biyopsileriyle hastalığı tanımak zordur ve gerek klinik gerekse histopatolojik tanı sıklıkla bening lenfadenopatilerle karıştırılmaktadır. Bu nedenle Castleman hastalığı için hem tanısal hem de terapötik yaklaşım kitlenin cerrahi olarak total ekzisyonudur. Genç hastalarda görülen mediyastinal kitlelerde ayrıcı tanıda mutlaka akla gelmelidir.

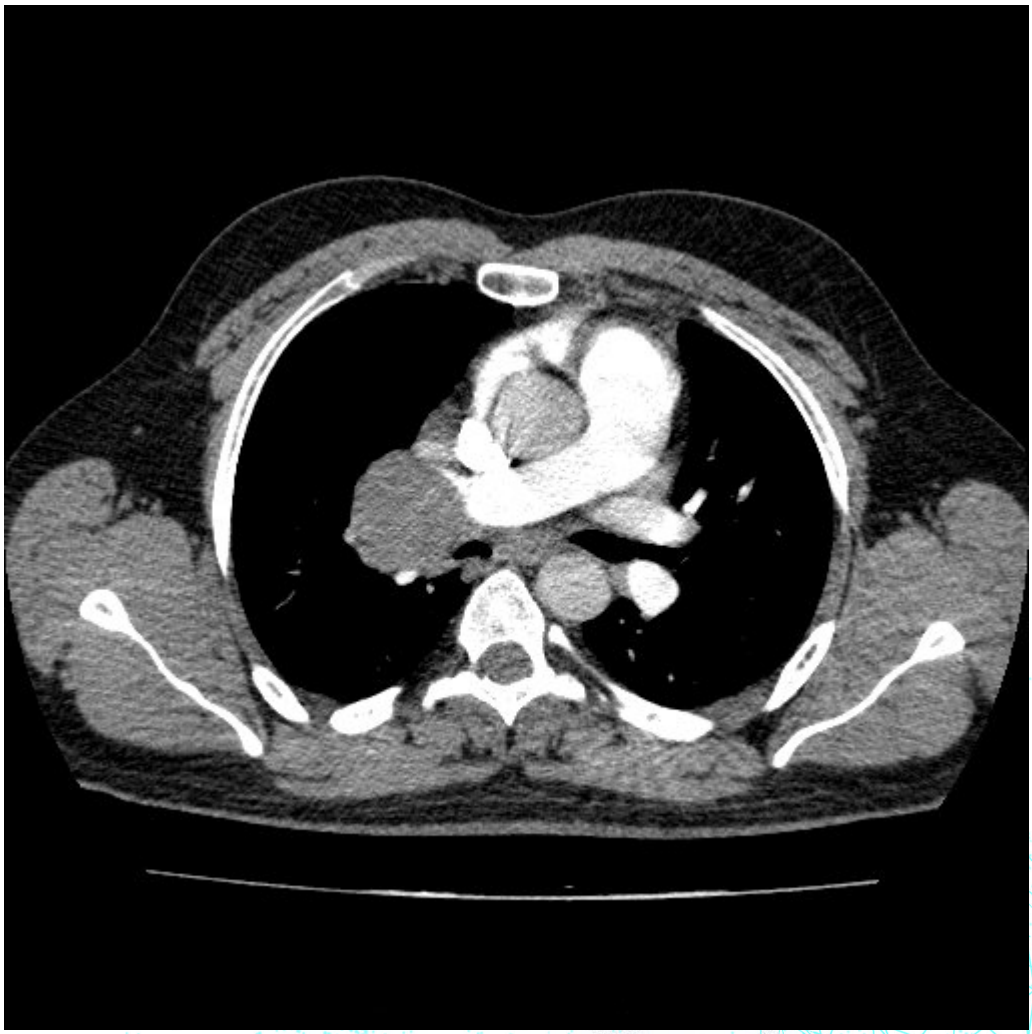

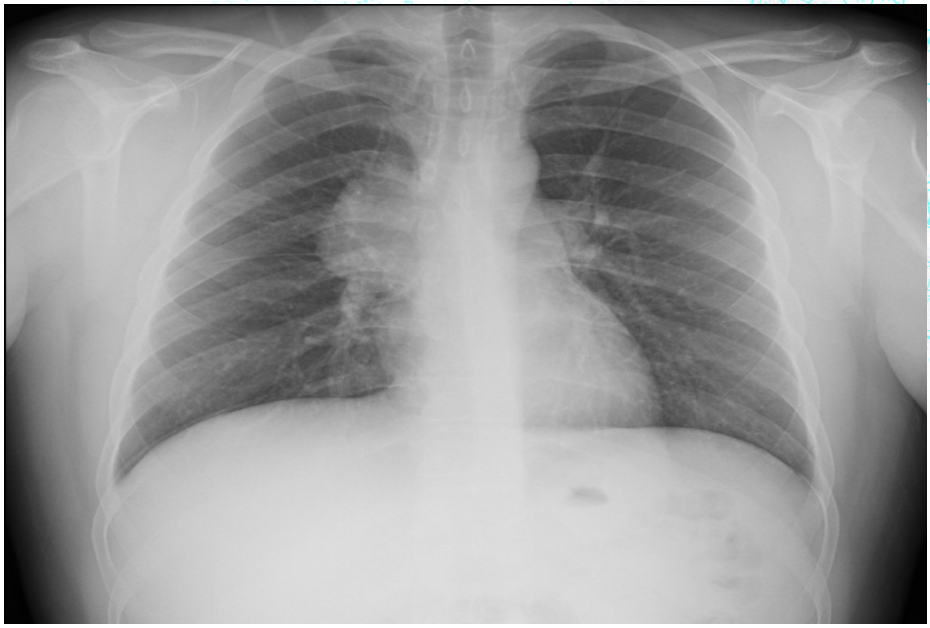

EP-041

Metastatik Kolorektal Karsinom ile karışan oldukça nadir görülen enterik tip Akciğer Adenokarsinomu

Dilem Anıl Tokyay, Nazlı Deniz Tunç, Tekin Yıldız
Süreyyapaşa Göğüs Hastalıkları ve Göğüs Cerrahisi Eğitim Araştırma Hastanesi, İstanbul

GİRİŞ VE AMAÇ:Enterik adenokarsinom (AK) ilk kez 1991 yılında tariflenen son derece nadir görülen bir akciğer karsinomu tipidir. Histopatolojik olarak kolorektal adenokarsinom metastazına benzediğinden ikisi arasında ayırıcı tanı yapmak oldukça zordur. Doğru tanının konulması prognozu ve tedaviyi belirlemede önemlidir. Kolorektal AK'nın dışlanması için klinik öykü, fizik muayene ve radyolojik bulgular önemlidir.
OLGU:49 yaşında erkek hasta, 40 gündür öksürük, balgam ve ateş şikayeti nedeniyle polikliniğimize başvurdu. 60 paket yıl aktif sigara içicisiydi. Hastanın PA Akciğer grafisinde bilateral nonhomojen konsolidasyon alanları izlendi (resİM1). Kan tetkiklerinde lökosit 11.900, C reaktif protein 19 saptandı. Balgam kültüründe üreme olmadı. Poliklinik başvurusundan önce dış merkezde 10 gün moksifloksasin tedavisi kullanmış, ateşi düşmüş fakat öksürüğü devam ediyordu. Hastada ön planda pnömoni düşünülerek 3. Kuşak sefalosporin ve makrolid şeklinde tedavisi düzenlendi. 10 gün sonra poliklinik kontrolüne çağrıldı. Kontrolünde akciğer grafisinde değişiklik izlenmedi. Soygeçmişinde babası ve erkek kardeşinin Akciğer Ca nedeniyle ex olduğu öğrenildi. Sigara öyküsü ve genetik risk faktörleri olması nedeniyle malignite düşünülerek toraks BT ve PET-CT çekildi. Toraks BT'de kısa aksı en büyüğü 11mm çaplı birkaç adet LAP izlendi. Sağ akciğer alt lobda hava bronkogramı içeren geniş konsolide alan ve her iki akciğerde en büyüğü 35 mm çaplı düzensiz -yer yer spiküle konturlu çok sayıda nodüler konsolidasyon alanı izlendi (Şekil 3a,b,c) PET-CT'de akciğer parankimi dışında FDG tutulumu olmaması nedeni ile tanısal amaçlı FOB ve transbronşiyal ince iğne aspirasyon biyopsisi yapıldı. Endobronşiyal lezyon izlenmedi. Patoloji sonucu seyrek malign epitelyal tümör hücreleri olarak raporlandı. Sonrasında transtorasik trucut biyopsi yapıldı. Patoloji raporu öncelikli olarak primer odak açısından pankreatikobilier ve gastrointestinal sistem (GİS) kanserlerinin dışlanması; bu tanılar ekarte edildikten sonra, olgunun "Pulmoner Enterik tip AK" olarak kabul edilmesi önerildi. Gastroenteroloji tarafından hasta tetkik edildi. GİS maligniteleri ekarte edildi. Hastaya pulmoner enterik tip adenokarsinom tanıs konuldu. Onkolojik tedavi için yönlendirildi.
SONUÇ:Pulmoner tip enterik AK morfolojik ve immünhistokimyasal özelliklerinin bir kısmı akciğer AK'na bir kısmı ise kolon AK'na benzerlik göstermesiyle karakterizedir. Metastatik kolorektal AK'na benzerlik göstermesi nedeniyle tüm GİS kaynaklı nedenler ekarte edildikten sonra tanı konulmalıdır. Oldukça nadir görülmesi nedeniyle olgumuzu sunduk.

Başvuru PA

Sağ akciğer üst lob bazalında plevra tabanlı konsolide alan ve sağ parakardiyak alanda diafragmaya uzanan konsolide alan.

Toraks BT

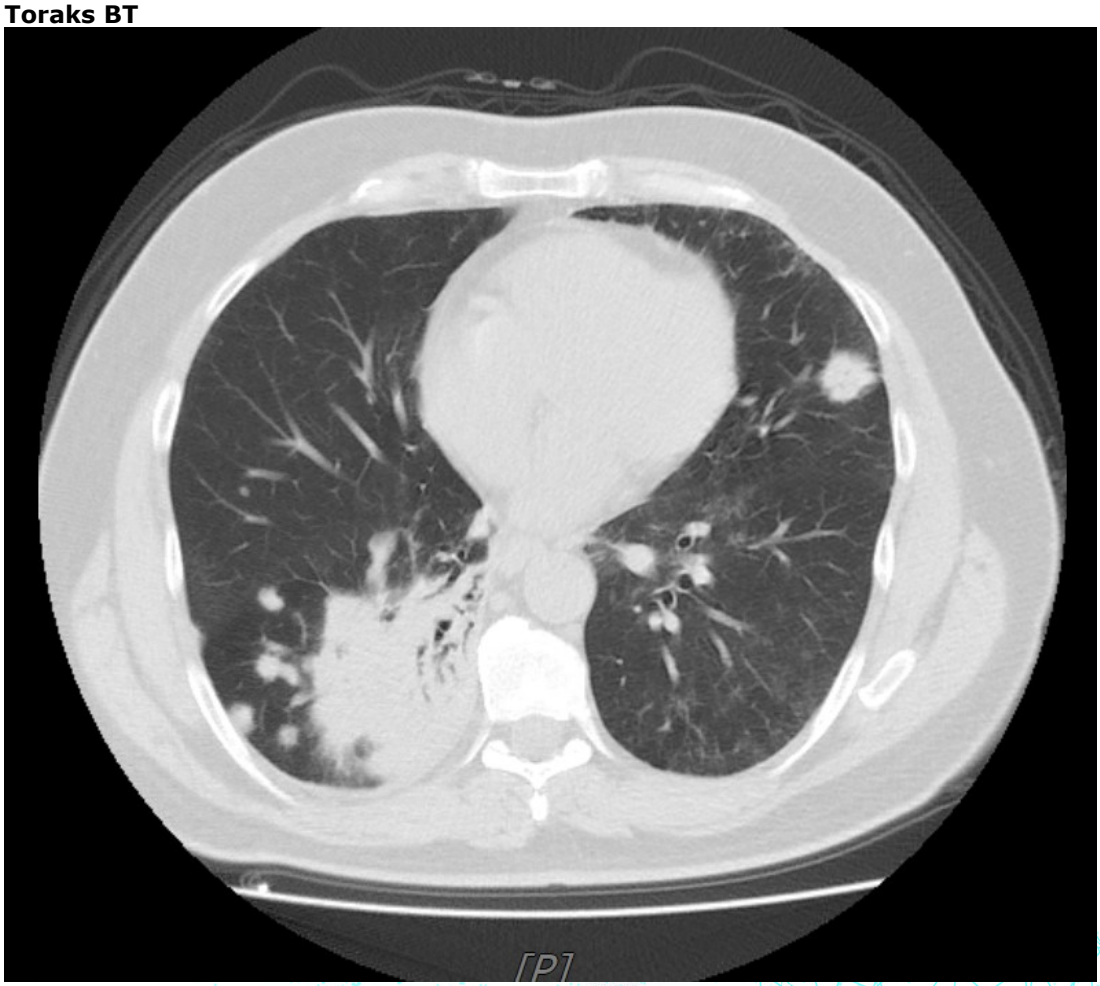

Sağ akciğer alt lobta hava bronkogramı içeren geniş konsolide alan.

Antibiyoterapi sonrası PA

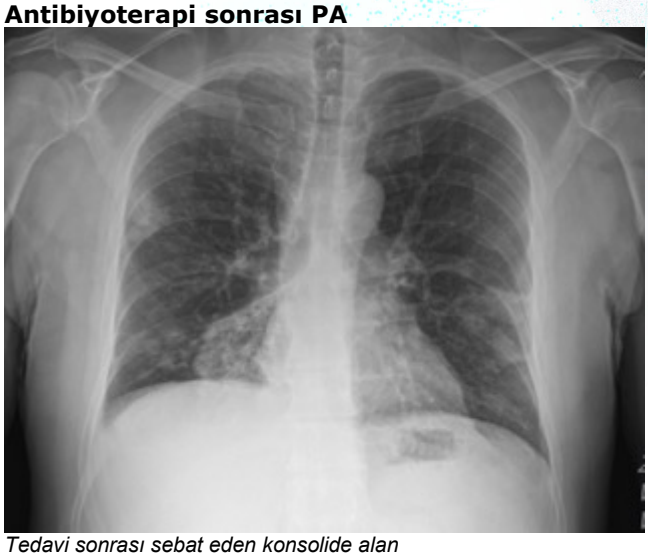

Tedavi sonrası sebat eden konsolide alan

Toraks BT

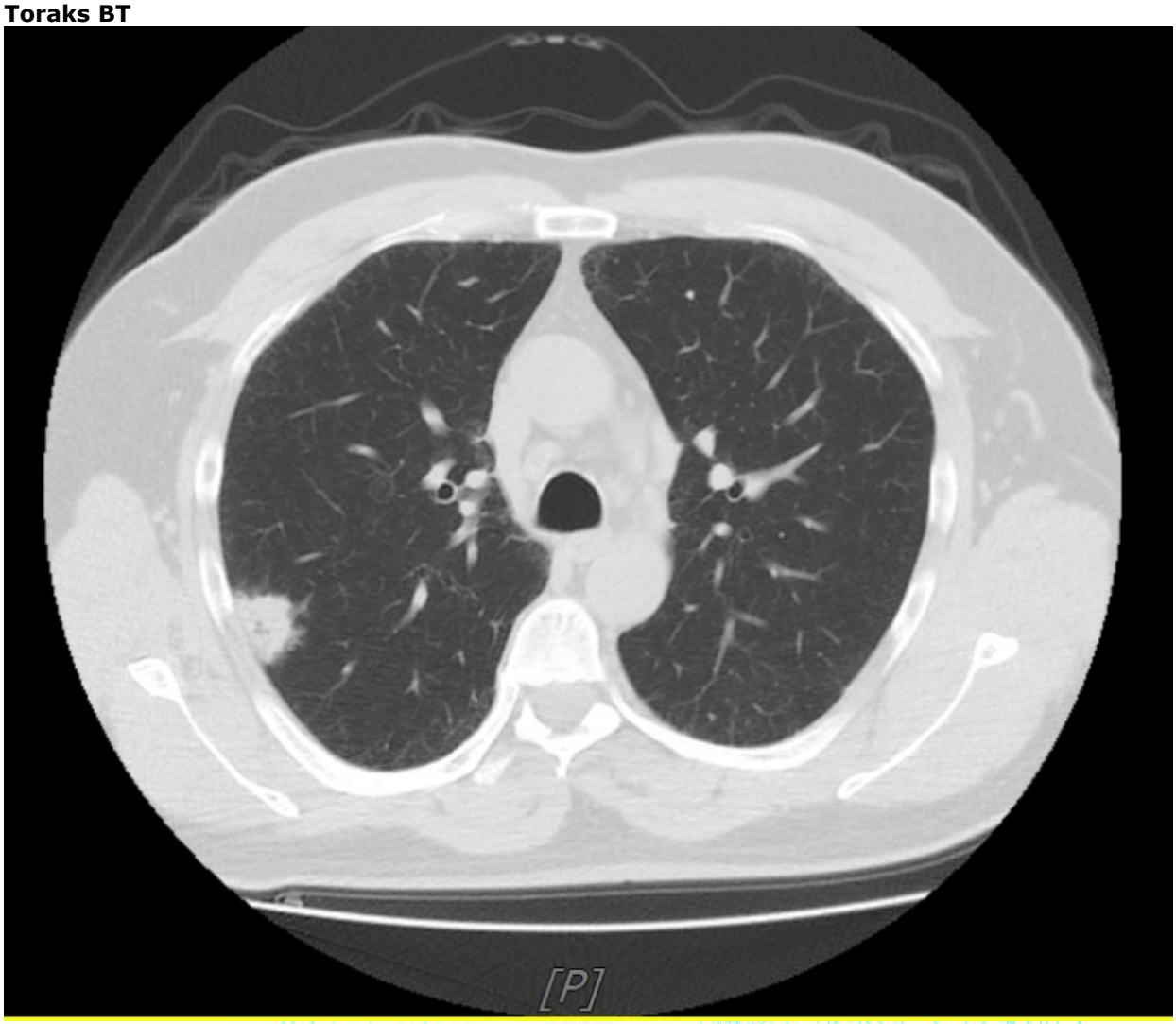

Sağ akciğer üst lob lateralde 35 mm çaplı düzensiz -yer yer spiküle konturlu çok sayıda nodüler konsolidasyon.

Mediasten Kesiti

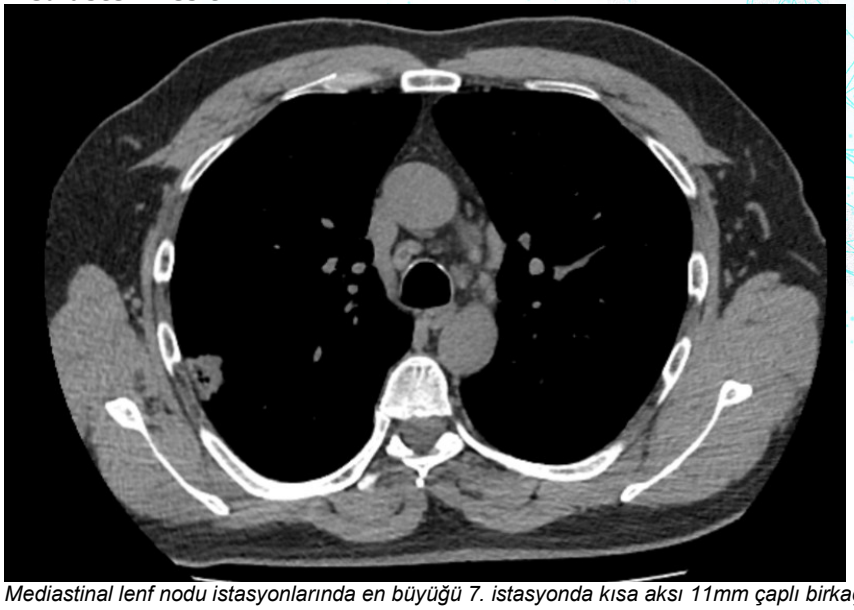

Mediastinal lenf nodu istasyonlarında en büyüğü 7. istasyonda kısa aksı 11mm çaplı birkaç adet LAP.

EP-042

Osimertinib İlişkili Pnömonitis

Ayşe Çifci, Suna Kavurgacı, Ezgi Gürel Akan, Nazan Erbaş Kanat, Ülkü Yılmaz
Ankara Atatürk Sanatoryum Eğitim ve Araştırma Hastanesi

GİRİŞ VE AMAÇ:Osimertinib, hem EGFR-TKI duyarlılaştırıcı hem de EGFR T790M direnç mutasyonlarını seçici olarak inhibe eden üçüncü nesil, geri dönüşü olmayan bir EGFR-TKI'dir. Nadiren EGFR-TKI'lerin ciddi ve bazen ölümcül bir yan etkisi olarak interstisyel akciğer hastalığı (ILD), ortaya çıkabilir. Burada, EGFR T790M pozitif, afatinib dirençli küçük hücreli olmayan akciğer kanserinin hastalık progresyonunu tedavi etmek için verilen osimertinib tarafından indüklenen bir interstisyel akciğer hastalığı vakasını sunuyoruz.
OLGU:60 yaşında kadın hasta, 29.07.2019 yılında akciğer adenokarsinom tanısı aldı. EGFR ekson 19 delesyonu tespit edildi ve 40 mg Afatinib tedavisi başlandı. 15. ayında sürrenal metastazda progresyon gelişti. EGFR T790M mutasyonunu pozitif saptanması üzerine 80 mg Osimertinib ile 2. basamak tedavisine geçildi. 15.ayında nefes darlığı şikayeti ile başvurdu. Siyanotik ve solunum sıkıntısı içindeydi.
Nabız; 95/dk, TA; 130/88 mmHg, O2 satürasyonu %80 oda havası, solunum hızı; 18, sıcaklık 37,0 c° şeklindeydi.
Bilateral skapula altı inspiratuar raller vardı. Oda havasında ilk kan gazı; pH:7.44, pO2:33.1, pCO2:46.4, SO2:65.6 şeklindeydi. CRP; 69 mg/dL (standart<5 mg/dL), PCT <0.1 ng/mL, lökosit; 9.03 G/L. Posteroanterior akciğer grafisinde sol tarafta belirgin nonhomojen dansite artışı mevcuttu(Şekil 1). Toraks bilgisayarlı tomografi (BT)'de; her iki akciğerde yaygın buzlu cam opasiteleri ve konsolidasyon alanları mevcuttu. Mevcut klinik, radyolojik ve laboratuar bulguları doğrultusunda hasta, ilac ilişkili grade 3 pnömonit olarak kabul edildi. Osimertinib tedavisi kesildi ve 250mg parenteral prednol tedavisi başlandı. Hastanın hipoksisi derinleşmesi üzerine entübe edilerek yoğun bakım ünitesinde takip edildi. Prednol tedavisi başladıktan 1 gün sonra radyolojik olarak buzlu cam alanları geriledi (Şekil 2) ancak hastanın takipte yoğun bakım yatışının 10. Gününde solunum yetmezliği nedenli eksitus oldu.
SONUÇ:EGFR-TKI'ler etkili mutasyonla KHDAK'nin prognozunu iyileştirebilse de, ayrıca döküntü, oral mukozit, hepatotoksisite ve interstisyel akciğer hastalığı gibi ciddi reaksiyonları içeren ilaca bağlı toksisitelere sahiptir. Bu vaka, Osimertinib'in neden olduğu interstisyel akciğer hastalığı gibi ciddi bir olumsuz komplikasyona acilen dikkat edilmesi ve mümkün olan en kısa sürede doğru tedavinin uygulanması gerektiğini göstermektedir.

şekil 1

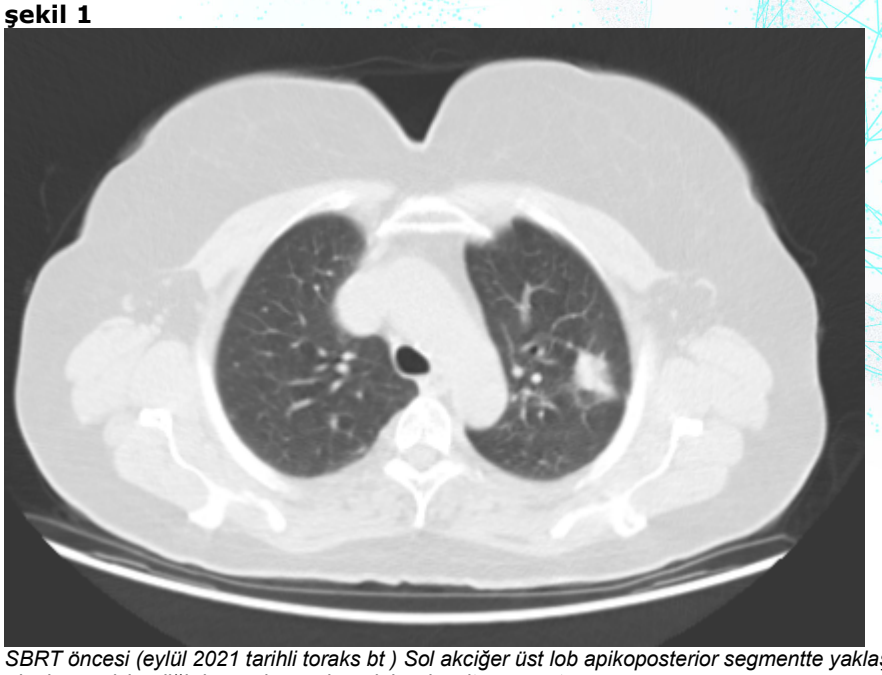

SBRT öncesi (eylül 2021 tarihli toraks bt) Sol akciğer üst lob apikoposterior segmentte yaklaşık 17x15 mm boyutlarında çevresinde infiltrasyon alanlarının izlendiği düzensiz sınırlı nodüler dansite mevcut

şekil 2

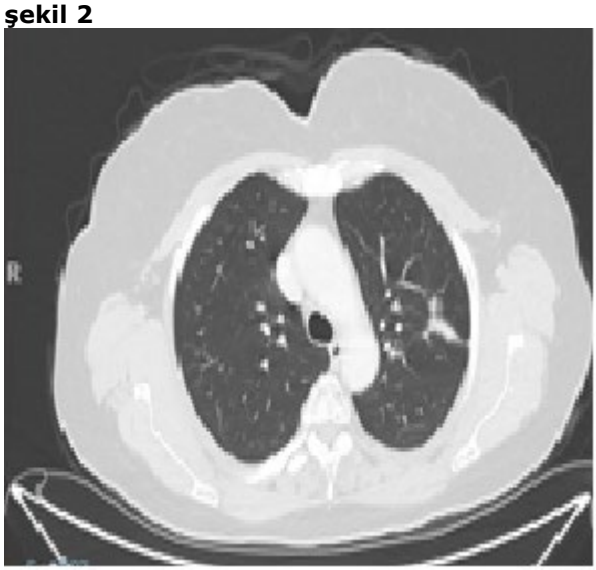

SBRT sonrası Sol akciğer üst lob apikoposterior segmentte nodüler dansitede küçülme izlendi.

şekil 3

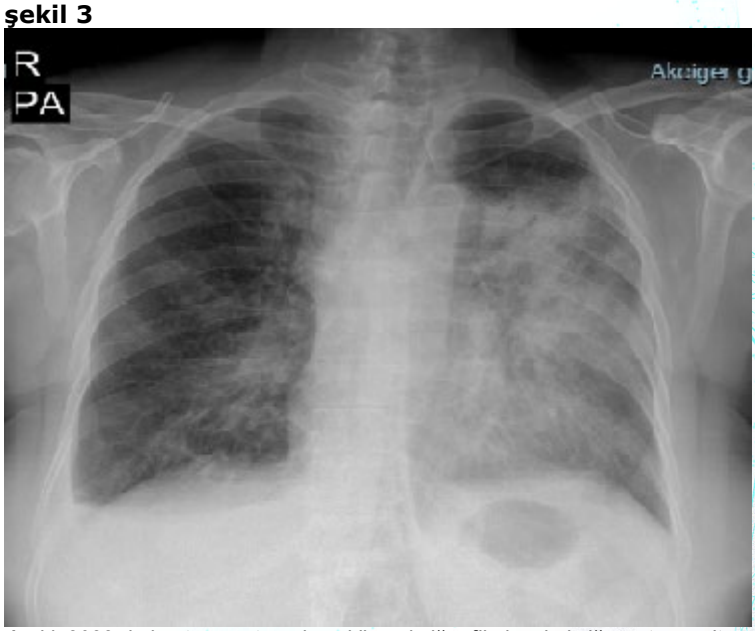

Aralık 2022 de hastane yatışında çekilen akciğer filmi, sol akciğer orta ve alt zon ağırlı opasite artışı sağ akciğer alt zonda infiltrasyon ve kostofrenik sünüşte küntleşme mevcut.

şekil 4

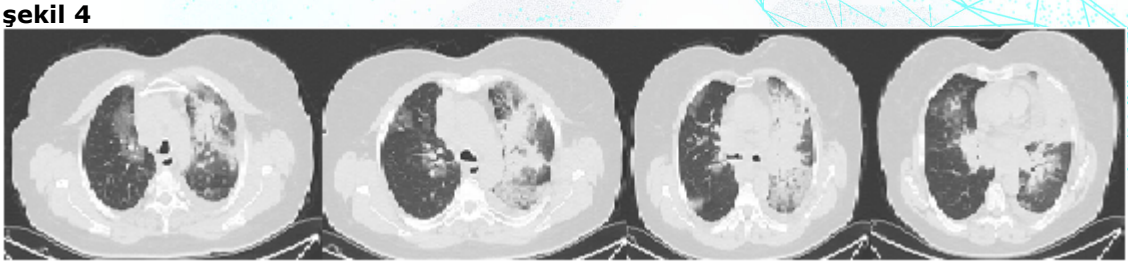

Sağ akciğerde izlenen buzlu cam opasiteleri yeni gelişmiştir. Sol akciğerde izlenen konsolidasyonlar ve buzlu cam opasitelerinde artış mevcuttur. Bilateral plevral effüzyon ve perikardial yeni gelişmiştir. Sağ hiler kitle lezyonu yeni gelişmiştir

şekil 5

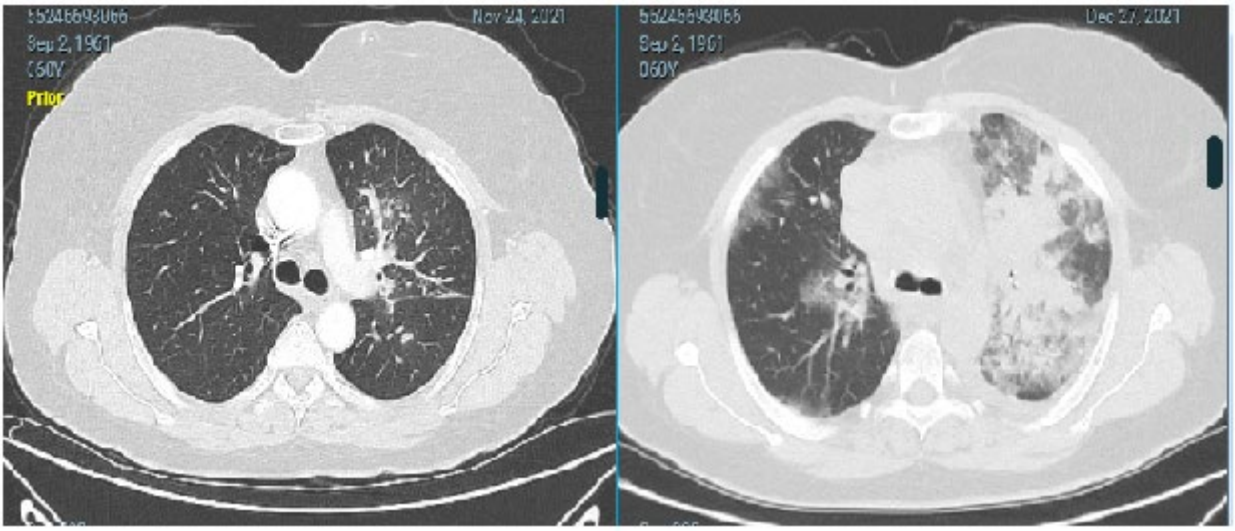

kasım 2021 ile aralık2021 karşılaştırılmalı toraks bt

şekil 6

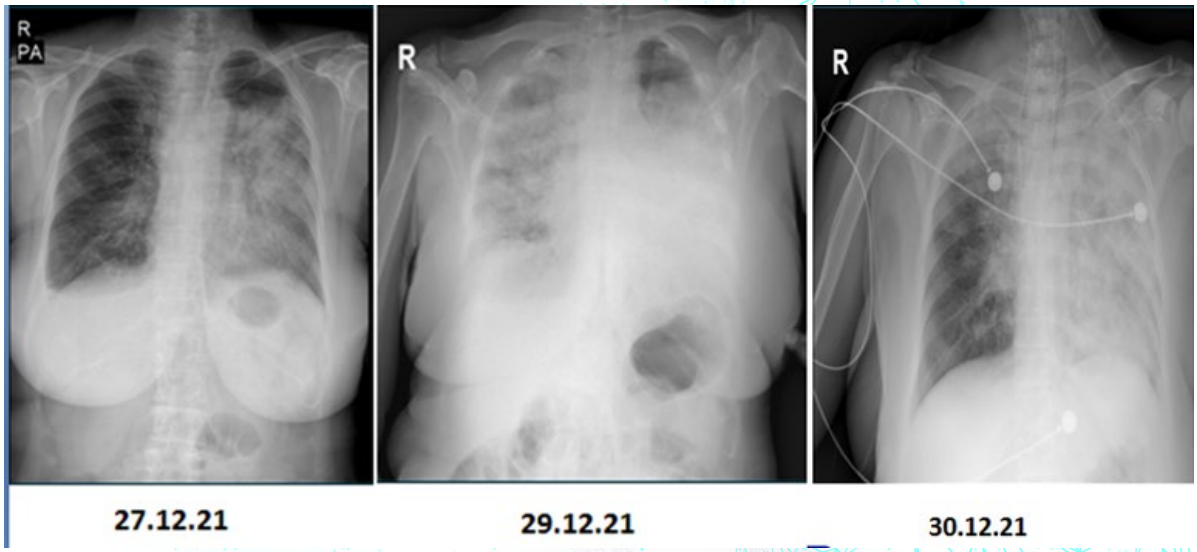

prednol sonrası PAAG

EP-043

Zor Tanı Konulan Akciğer Adenokarsinomu Olgusu

İlkin Yetişkin, Semra Bilaçeroğlu
SBÜ Dr.Suat Seren Göğüs Hastalıkları ve Göğüs Cerrahisi Eğitim ve Araştırma Hastanesi

GİRİŞ VE AMAÇ:Akciğer karsinomu tüm dünyada en sık görülen kanserlerden biridir ve kansere bağlı ölümlerin en sık sebebidir.Küçük hücreli ve küçük hücreli dışı olmak üzere gruplandırılabilir.Küçük hücreli dışı akciğer kanseri (KHDAK) en sık görülen akciğer kanseridir, tüm hastaların %85-90'ını oluşturur.KHDAK'nin 3 ana tipi vardır.Adenokanser;kadınlarda ve sigara içmeyenlerde daha sık görülür.Gelişmiş ülkelerde en sık görülen akciğer kanseri türüdür.Skuamöz hücreli kanser;ülkemizde en sık görülen akciğer kanseri türüdür. Erkeklerde daha sık görülür. Sigara kullanımı ile ilişkilidir. Hastalık sıklıkla akciğer içine sınırlı kalır veya komşu lenf nodlarına yayılır.Tümör kavitasyon yapma eğiliminde olabilir.Büyük hücreli kanser;KHDAK içinde az sıklıkta görülür,uzak organlara yayılım yapma eğilimi fazladır.Bu vakayı akciğerde kavitasyon gösteren bir lezyonun histopatolojik alt tipinin belirlenmesinde yaşanan zorluklar ve göz önünde bulundurulması gereken ön tanılar nedeniyle sunduk.
OLGU:70 yaşında erkek hasta 2 aydır devam eden öksürük, kilo kaybı, halsizlik şikayeti ile hastanemize başvurdu.Bilinen bir ek hastalığı yoktu.40 paket/yıl sigara öyküsü vardı.Başvurusu sırasında vitalleri unstabildi.Genel durum bozukluğu mevcut olduğundan interne edildi.Çekilen toraks bilgisayarlı tomografisinde(BT) sol akciğer üst lobta kavitasyon gösteren 5*4 cm çapında kitle lezyonu izlendi.Hastaya bronkoskopi planlandı.Sol üst lobdan fırça ve lavaj ile örnek gönderildi.Mikrobiyolojik incelemesinde atipik mikobakteri saptandı.Malignite ekarte edilemediğinden periferik lezyondan transtorasik ince iğne aspirasyon biyopsisi (TTİAB) yapıldı.Sitolojik incelemesi akciğer adenokarsinomu olarak raporlandı.Hastanın çekilen PET BTsinde karaciğer metastazı izlendi.Primer malignitesine ve metastazına yönelik kemoterapi ve radyoterapi tedavisi düzenlendi.Atipik mikobakteri üremesine yönelik tedavi düşünülmedi.Tanı tarihinden itibaren 33 ay takip edilen hasta exitus oldu.
SONUÇ:Kavite; akciğer parankimi içinde oluşan nekroz sonucunda gelişen, 4mm'den kalın duvarlı, duvarları inflamatuar/nekrotik akciğer dokusu ve/veya neoplastik elemanlardan oluşan boşluklara denir.Akciğerlerde kavite nekrotik materyalin bronş yoluyla atılmasıyla oluşur.Kavitasyon gördüğümüzde çok sayıda ayırıcı tanı akla gelmelidir. Tüberküloza bağlı kavitasyonda lezyon etrafında infiltrasyon görülür.Hava-sıvı seviyesi nadir görülür.En sık yerleştiği segmentler sırasıyla; üst lob posterior, alt lob süperior, üst lob apikaldir.Maligniteye bağlı lezyonun kavitasyonunda;kalın duvar etrafında normal akciğer dokusu izlenir.Hava-sıvı seviyesi sık görülür.Skuamoz hücreli akciğer karsinomlarında kavitasyona daha sık rastlanır. Bizim vakamızda lezyonun üst lobta olması öncelikle tüberkülöz enfeksiyonunu dışlamayı gerektirmiştir.TTİİAB sonucu akciğer karsinomu gelmiş olup adenokarsinom olarak sonuclanmıştır.Literatürde kavitasyon gösteren akciğer adenokarsinomları ile ilgili çok az sayıda yayın bulunmaktadır.Cerrahi olarak rezeke edilmiş olgular ile ilgili literatürde sağ kalımın kavitasyon gösteren akcğer adenokarsinomlarında daha düşük olduğu sonucuna varılmıştır.

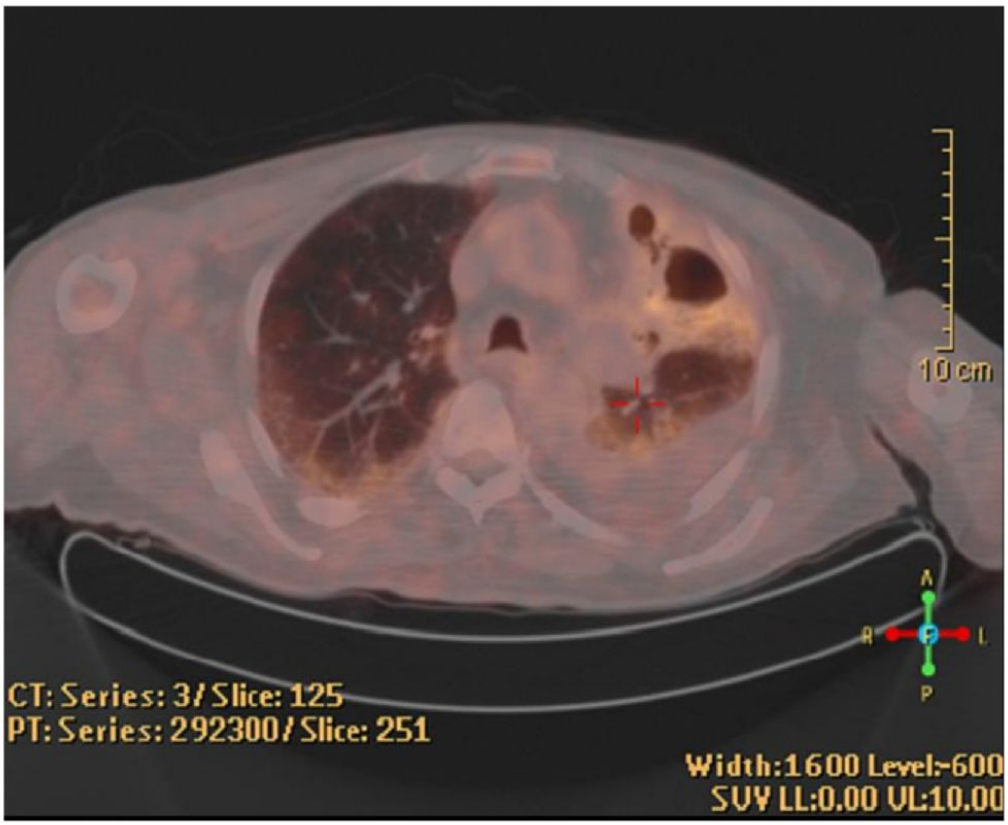

Sol akciğer üst lob anterior segmentte yaklaşık 66x32 mm boyutunda en geniş yerinde 20 mm boyutunda duvar kalınlaşması izlenen kaviter lezyon. SUVmax: 4.8

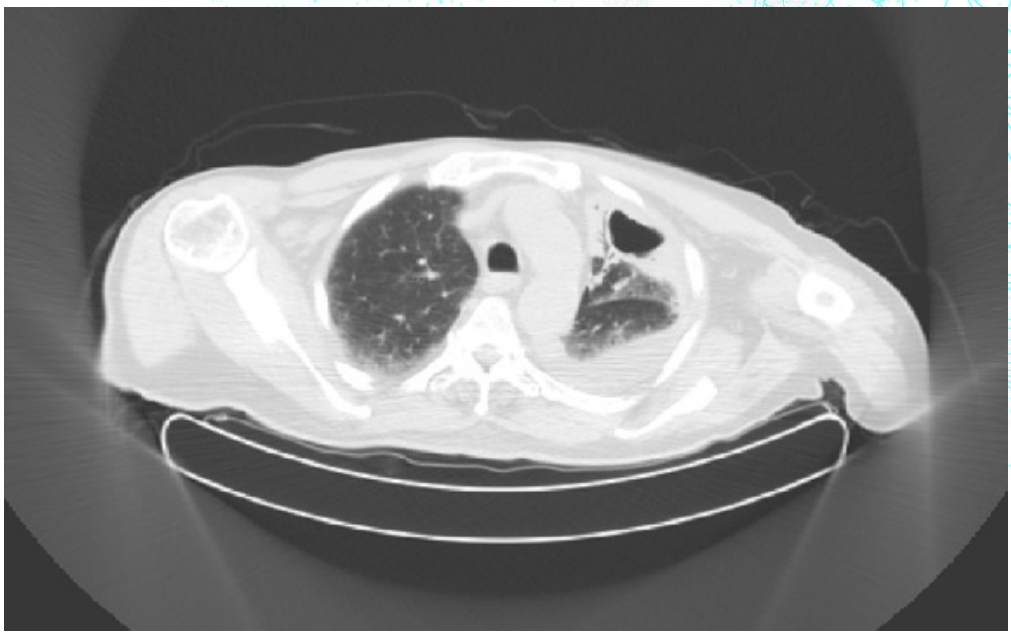

Sol üst lobta kaviter lezyon

EP-045

Pnömomediastinuma neden olan trakeal yerleşimli Skuamoz hücreli karsinom

Aslı Kocaoğlu, Fatma Tokgöz Akyıl, Kaan Kara, Sinem Nedime Sökücü, Hülya Abalı, Neslihan Boyracı, Seda Tural Önür
Yedikule Göğüs Ve Hastalıkları Ve Göğüs Cerrahisi Eğitim Araştırma Hastanesi

GİRİŞ VE AMAÇ:Pnömomediastinum, mediastinal bölgede, kendiliğinden veya altta yatan bir nedene bağlı gelişen serbest hava imajlarının oluşmasıdır. Spontan ve sekonder olarak iki grupta sınıflandırılır. Spontan pnömomediastinum, belirli bir tetikleyici faktör (travma, cerrahi, enfeksiyon, medikal işlemler) olmaksızın gelişen mediastinal amfizem olarak tanımlanır. Sekonder pnömomediastinumda altta yatan bir nedene bağlı olarak mediastende hava saptanır. Örneğin; bronşiektazi, interstisyel akciğer hastalıkları ve akciğer maligniteleri gibi solunum yolu hastalıklarında, özellikle akut alevlenmelerle ve öksürük krizleriyle seyreden astım, kronik obstrüktif akciğer hastalığı ve pulmoner enfeksiyonlarda saptanabilir.
OLGU:Elli bir yaşında erkek hasta acilimize merkeze öksürük, nefes darlığı ve göğüs ağrısı şikayeti ile başvurmuş. Öyküsünde herhangi bir kronik hastalığı olmayan hastanın laboratuarında CRP=6.9 mg/L, kreatinin=0.58 mg/dl, WBC=9.77 10e3/uL saptanmış. Toraks BT'de trakea orta kesimde anterior duvarda en kalın yerinde 20 mm çapında yumuşak doku dansite artımları ve ön mediastende milimetrik hava dansiteleri gözlenmesi üzerine hasta tarafımıza malignite tetkik ve pnömomediastinum ile servisimize interne edilen hastanın PET BT'sinde karina düzeyinden başlayıp sağ ana bronş, sağ alt paratrakeal ve trakea anterioruna uzanım gösteren yaklaşık 11 mm kalınlığa ulaşan orta düzeyde artmış FDG tutulumu olan peritrakeal yumuşak doku dansiteli lezyon izlendi. Hastaya genel anestezi altında rijit bronkoskopi planlandı. Kardiyoloji konsültasyonunda taşiaritmi saptanan hastaya metoprolol başlanması önerildi. Rijit bronkoskopide; trakea 1/4 proksimalde sağ lateral ve anterior yönlerden kaynaklanarak lümeni tama yakın oblitere eden endotrakeal kitle izlendi. Kitlenin distalinden başlanarak APC ile koagülasyon, mekanik rezeksiyon dönüşümlü olarak uygulandı. Tümöral dokular biyopsi pensi ile alındı. Trakeada optimal açıklık sağlandığında tümörün trakeada 3-4 mm'lik segmenti invaze etmiş olduğu görüldü. Biyopsi patolojisi, skuamöz hücreli karsinom olarak sonuçlandı. Nazal kanülle oksijen tedavisiyle pnömomediastinumu gerileyen hasta onkolojiye yönlendirilerek taburcu edildi.
SONUÇ:Spontan pnömomediastinum sık görülen bir durum değildir, yoğun öksürük ile meydana gelebilmektedir. Bazı vakalarda havanın kaynağını tanımlamak zor olabilmektedir. Eşlik eden hastalıklar insidansını artırmaktadır. Sekonder patolojiyi araştırmak pnömomediastinum tedavisinİn kilit noktası olması açısından önemlidir.

Figür 1

Toraks BT'de trakea orta kesimde anterior duvarda en kalın yerinde 20 mm olarak ölçülen yumuşak doku dansite artımları

Figür 2

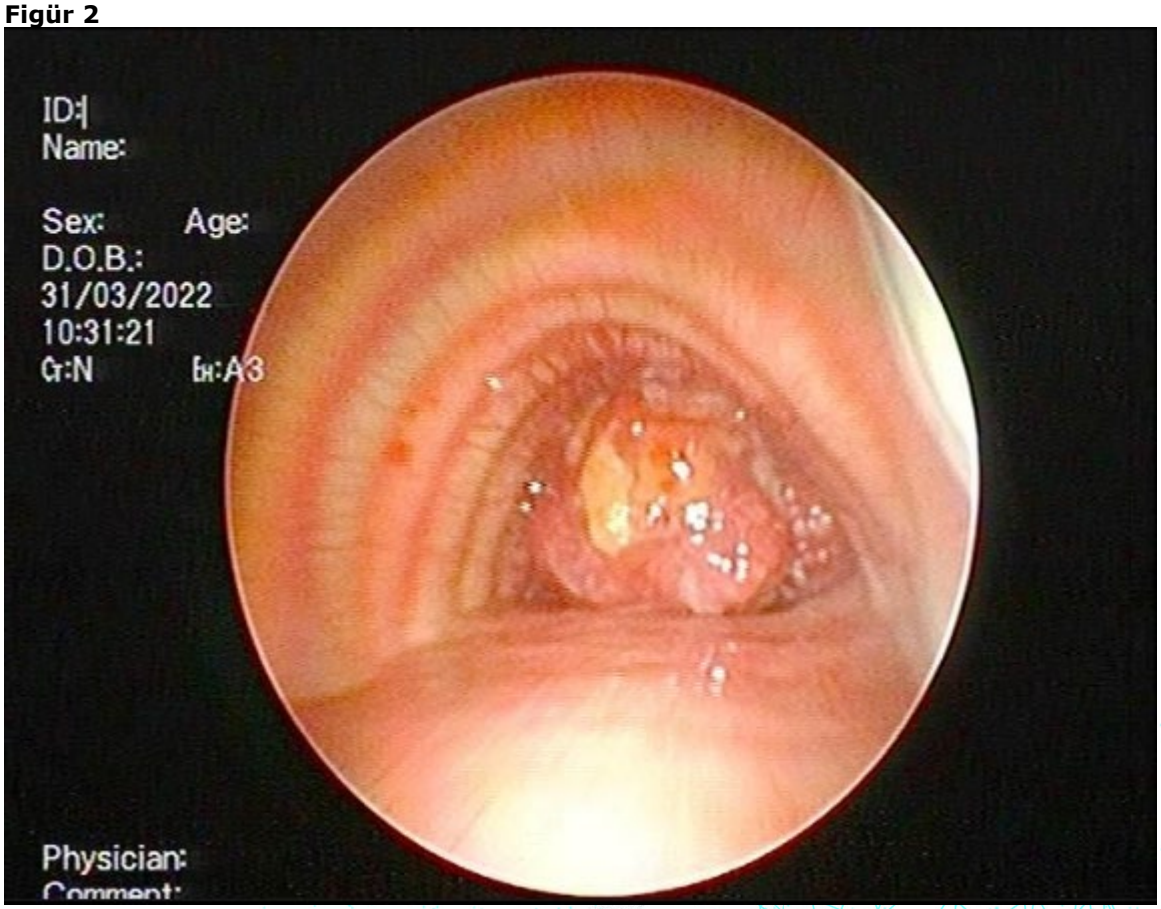

Rijid bronkoskopide trakea 1/4 proksimalde sağ lateral ve anterior yönlerden kaynaklanarak lümeni tama yakın oblitere eden endotrakeal kitle

EP-046

Kapalı Plevra Biyopsisi ile Tanı alan B Hücreli Non-Hodgkin Lenfoma

Bahriye Parça, Göksel Altınışık Ergur
Pamukkale Üniversitesi Tıp Fakültesi Göğüs Hastalıkları Ana Bilim Dalı,Denizli

GİRİŞ VE AMAÇ:Non-Hodgkin lenfoma (NHL) lenf nodundan veya dalaktan primer yada diğer organlara ait lenfoid dokulardan köken alabilir. Lenfoma hücreleri, akciğeri yoğun biçimde infiltre edebilmektedir.
Bu yazıda,dissemine akciğer tüberkülozuna benzeyen kapalı plevra biyopsisi ile tanı alan b hücreli NHL olgusu sunulmuştur.
OLGU:48 yaş kadın hasta ankilozan spondilit nedeniyle romatolojide takipli baş ağrısı, gözlerde kayma, denge bozukluğu, sağ kol ağrısı, gece terlemesi, yutma güçlüğüyle dış merkez nörolojiye başvuruyor. Beyin MR'da suprasellar sisternden hipotalamusa uzanan 12x10x9 mm kitlesel lezyon, granülomatöz hastalıklar ön tanısıyla Lomber ponksiyon(LP) yapılıyor. LP'de BOS proteini yüksek, glukozu çok düşük; leptomeningeal infiltrasyon yapan enfektif süreçler, malignite ön tanılarıyla yatışı yapılıyor. Çekilen akciğer tomografisinde bilateral plevral efüzyon, sağ orta-alt, solda alt zonda plevral kalınlaşma kitlesel lezyonlar plevral metastaz? olarak yorumlanıyor (şekil-1) Granülomatöz hastalıklar, dissemine tüberküloz, malignite ön tanıları ile hasta tarafımıza sevk alındı.Aktif sigara içicisi hastanın soygeçmişinde; dededе,halada tüberküloz öyküsü olduğu, babası lenfoma nedeniyle öldüğü öğrenildi. Fizik muayenede; oryante- koopere, genel durumu orta, akciğer oskültasyonda sağ alt-orta zonda solunum sesleri alınamadı, perküsyonda bu bölgeden matite alındı. 3 lt/dk nazal oksijenli saturasyonu 96, tansiyon 110/70, nabız 86/dk idi. Balgamdan; kültür, direk bakı, boyalı bakı,ARB, tüberküloz kültürü istendi. Laboratuvarında WBC 20.35 K/uL nötrofil 17.07 K/uL Lenfosit 1.65 K/uL HGB 14.6 gr/dl CRP 64.82 mg/L diğer kan tetkikleri olağandı.
Dissemine akciğer tüberkülozu ön tanısıyla 4 'lü anti-tüberküloz tedavisi başlandı. Santral sinir sistemi tutulumu şüphesiyle 1 mg/kg iv metilprednizolon tedaviye eklendi.
Maligniteye yönelik PET –BT çekildi. Tüm vücutta yaygın artmış F-18 FDG tutulumu gösteren multiple lezyonlar ve lenf nodları mevcuttu. Plevral kalınlaşma alanlarından biyopsi için; sağ 7-11. interkostal aralık posterior kesimleri diğer alanlara kıyasla daha belirgin FDG tutulumu olduğu belirtildi(şekil-2).
PET-BT ile lenfoma açısından hematolojiye danışıldı. Tutulumu olan bölgelerden biyopsilerin alınması önerildi. Örnek alınabilecek periferik lenfadenopati olmaması nedeniyle biyopsi yapılamayan ve genel durumu kötü, anestezi altında biyopsi için riskli olan hastaya servisimizde abrams iğnesi ile kapalı plevra biyopsisi yapıldı. Plevra patolojisi yüksek dereceli B hücreli NHL gelen hasta hematoloji kliniğine devredildi.
SONUÇ:Plevral tutulumu olup genel durumu kötü olan olgularda tanı amaçlı kapalı plevra biyopsisi ilk basamak tetkik olarak halen değerini korumaktadır.

şekil-1

sağda masif olmak üzere her iki hemitoraksta plevral effüzyon izlenmiştir. Her iki hemitoraksta sağda orta - alt, solda alt zonda plevral kalınlaşma - kitlesel lezyonlar mevcuttur (plevral metastaz?)

şekil-2

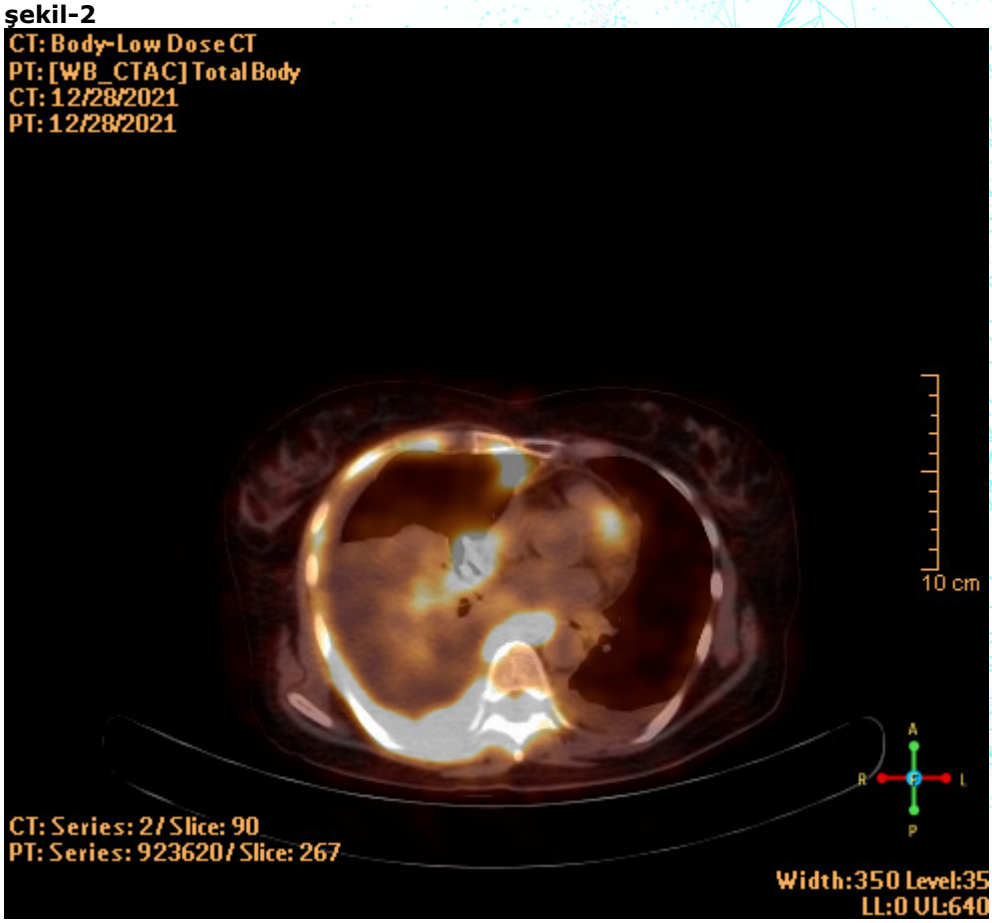

sağ hemitoraksta tüm plevral yüzeylerde komşuluğundaki yumuşak dokulara ve kemiklere invaze görünümdeki kalınlaşma alanlarında,sağ 7-11. interkostal aralık posterior kesimleri diğer alanlara kıyasla daha belirgin FDG tutulumu.

EP-047

Kontrolsüz Astım Şeklinde Prezente Olan Malignite

Betül Kınık, Seda Tural Önür, Kaan Kara, Aslı Kocaoğlu, Sinem Nedime Sökücü, Hülya Abalı, Fatma Tokgöz Akyıl
Yedikule Göğüs Hastalıkları ve Göğüs Cerrahisi Eğitim Araştırma Hastanesi, Göğüs Hastalıkları, İstanbul

GİRİŞ VE AMAÇ:Astım atağı, astımlı bir hastada ilerleyen nefes darlığı, öksürük, hışıltı veya göğüste baskı hissi yakınmalarının ortaya çıkışı ve bunlara PEF, FEV1 azalması gibi solunum fonksiyon testi (SFT) bozukluklarının eşlik etmesi olarak tanımlanır. Atak tanısı, öykü ve fizik inceleme ile konur. Kronik obstrüktif akciğer hastalığı (KOAH), hiperventilasyon sendromu, akciğer tromboembolisi, sol kalp yetmezliği, endobronşial lezyonlar gibi sık görülen klinik tablolar ayırıcı tanıda düşünülmelidir. Acilimize atakla başvuran kontrolsüz astım hastasında atak nedeni olarak malignite saptadığımız olgumuzu sunmak istedik.
OLGU:67 yaşında kadın hasta bilinen astım, lumbal herni dışında kronik hastalık öyküsü yok. Hasta nefes darlığı,öksürük şikayeti ile acilimize başvurdu. Astım atak ön tanısı ile servisimize yatışı yapıldı. Alınan detayı anamnezde hastanın son 1 yıl içerisinde 1 kez hastane yatışı olduğu ve sık sık acile başvurduğu ve 3 kez 16 mg olarak OKS kullandığı öğrenildi. 50 p/yıl sigara öyküsü olan hasta aktif içiciydi. Hastaya çekilen toraks tomografisinde prevasküler, paratrakeal, subkarinal, bilateral hiler büyüğü sağ paratrakeal bölgede olan 55*52 mm boyutlara ulaşan yer yer konglomere santralinde kavitasyona ait görünümde izlendiği patolojik LAPlar izlendi. Hastaya fleksible bronkoskopi yapıldı. Bronkoskopi esnasında sağ ana bronş girişinde endobronşial lezyon görüldü ve biyopsi yapıldı patoloji sonucu skuamoz hücreli karsinom olarak raporlandı. Hasta onkolojik tedavi planlanması amacıyla onkoloji polikliniğine yönlendirildi.
SONUÇ:Sonuç olarak astım atak ile sık yatış ve acil öyküsü olan inhaler tedavilerden fayda görmeyen hastalarda görüntüleme yöntemlerinde ki PA AC grafide tuzaklar mevcut olabileceğinden toraks BT değerlendirmesi önem arz etmekte olup gereğinde endobronşiyal değerlendirme için fiberoptik bronkoskopi hasta stabil iken mutlaka akılda bulundurulmalıdır. Tek bir hastalığa odaklanıldığında kliniğe eşlik edebilecek sekonder malignite gibi hastalıkların seyri ve prognozu geç kalınmaya bağlı olarak değişebilmektedir.

Başvuru BT 1

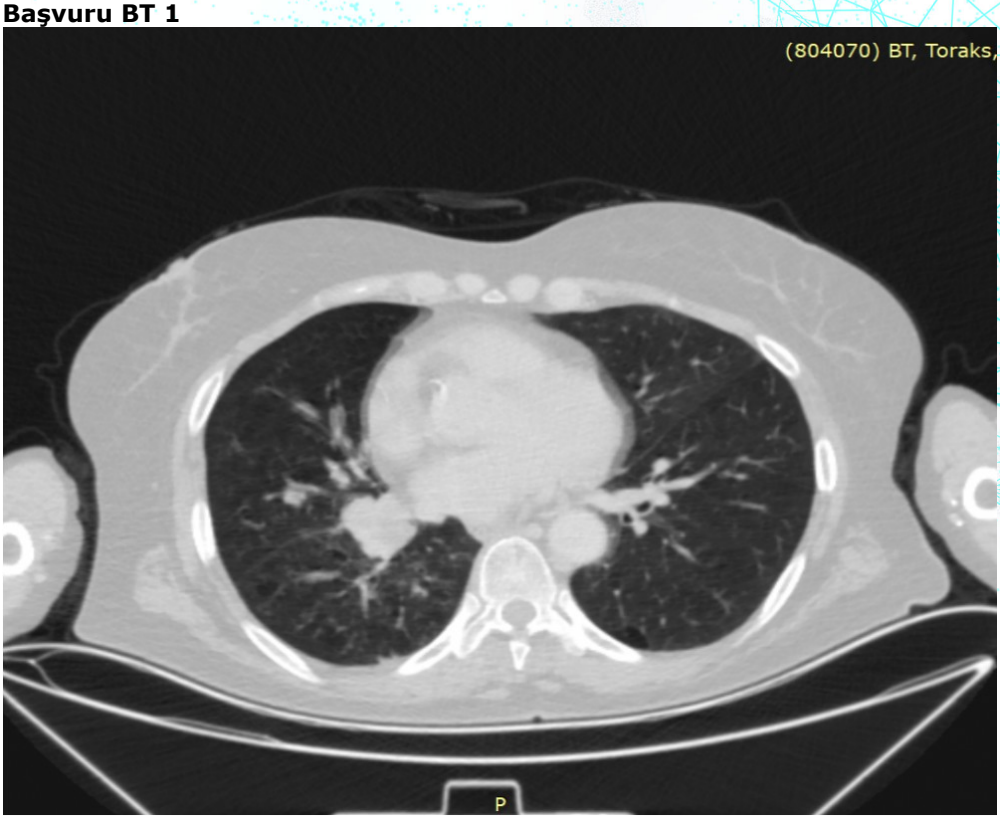

Başvuru BT2

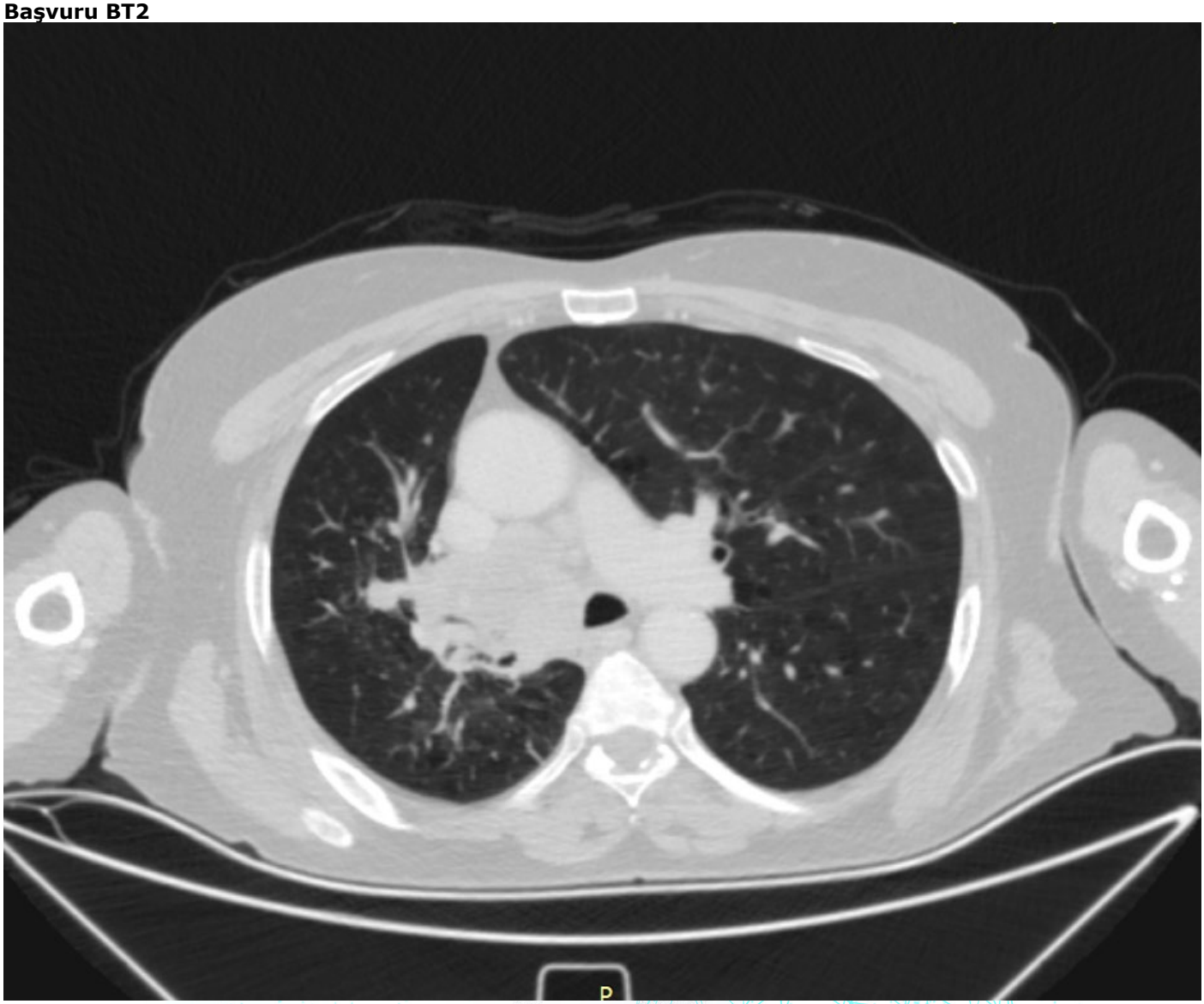

EP-048

Kronik Öksürüğün Nadir Bir Nedeni Endobronşial Skuamoz Papılloma Olgusu

Betül Kınık, Hülya Abalı, Fatma Tokgöz Akyıl, Sinem Nedime Sökücü, Kaan Kara, Seda Tural Önür
Yedikule Göğüs Hastalıkları ve Göğüs Cerrahisi Eğitim Araştırma Hastanesi, Göğüs Hastalıkları, İstanbul

GİRİŞ VE AMAÇ:Endobronşiyal glandüler papillomlar akciğerin oldukça nadir görülen papiller tümörleridir. Papillomlar içerisinde en sık skuamöz hücreli papillomlar görülmektedir. Glandüler papillomlar malign transformasyon göstermezken, skuamöz papillomların malign transformasyon gösterdikleri bilinmektedir. Glandüler papillomların önemi klinik ve radyolojik olarak akciğerin pek çok lezyonu ile karışabilmesinden kaynaklanmaktadır. Anatomik olarak çoğunlukla alt lob ve segment bronşlarına yerleşir. Biz de 2 yıldır devam eden kronik öksürük şikayeti ile polikliniğimize başvuran endobronşial papilloma ile saptadığımız olgumuzu sunmak istedik.
OLGU:Olgumuz 60 yaşında kadın hasta 2 yıldır olan öksürük şikayeti ile polikliniğimize başvurdu. Bilinen myastenia gravis tanısı olan hastamız 40 yıldır 15 mg deltakortil kullanmakta. 6 yıl önce pott tedavisi almış ve 5 yıl önce ince bağırsaktan diffüz büyük b hücreli lenfoma tanısı almış. Çekilen toraks tomografisinde sol akciğer alt lobda kalın cidarlı ılımlı bronşektazilerin yanı sıra alt lob periferinde yoğunlaşan peribronkovasküler nodüler infiltratlar ve tomurcuklanmış ağaç görünümleri izlendi. Hastaya kronik öksürük nedeniyle flexible bronkoskopi yapıldı. Bronkoskopi sırasında sol alt lob bazal segmentler bronş girişi medial duvarda üzeri beyaz granülomatöz lezyon izlendi. Lezyondan biyopsi alındı, patoloji sonucu ülsere skuamöz metaplazik polipoid lezyon ile uyumlu olarak geldi. Hasta takibe alındı.
SONUÇ:Sonuç olarak kronik öksürüğü olan hastalarda ayırıcı tanıda endobronşial lezyonlar göz önünde bulundurulmalıdır. Polipler genellikle öksürük reseptörlerinin daha yoğun olduğu santral hava yollarından kaynaklandığı için kronik öksürük en sık görülen semptomdur. Hırıltı eşlik ettiğinde kolaylıkla astım tanısı alabilirler. Polipin obstruktif etkisine bağlı sık enfeksiyon ve bronşektazi gelişirse tomografi veya bronkoskopi ile tanı konulabilir.

Toraks BT 1

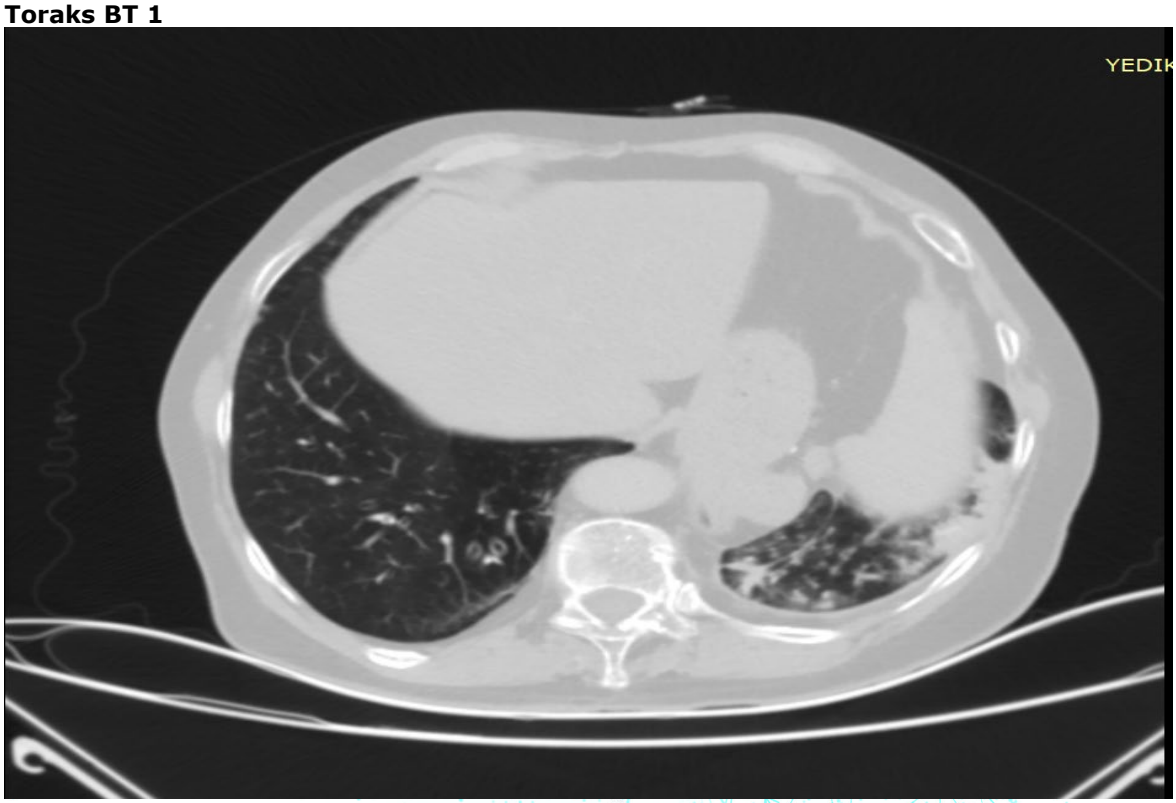

Toraks BT 2

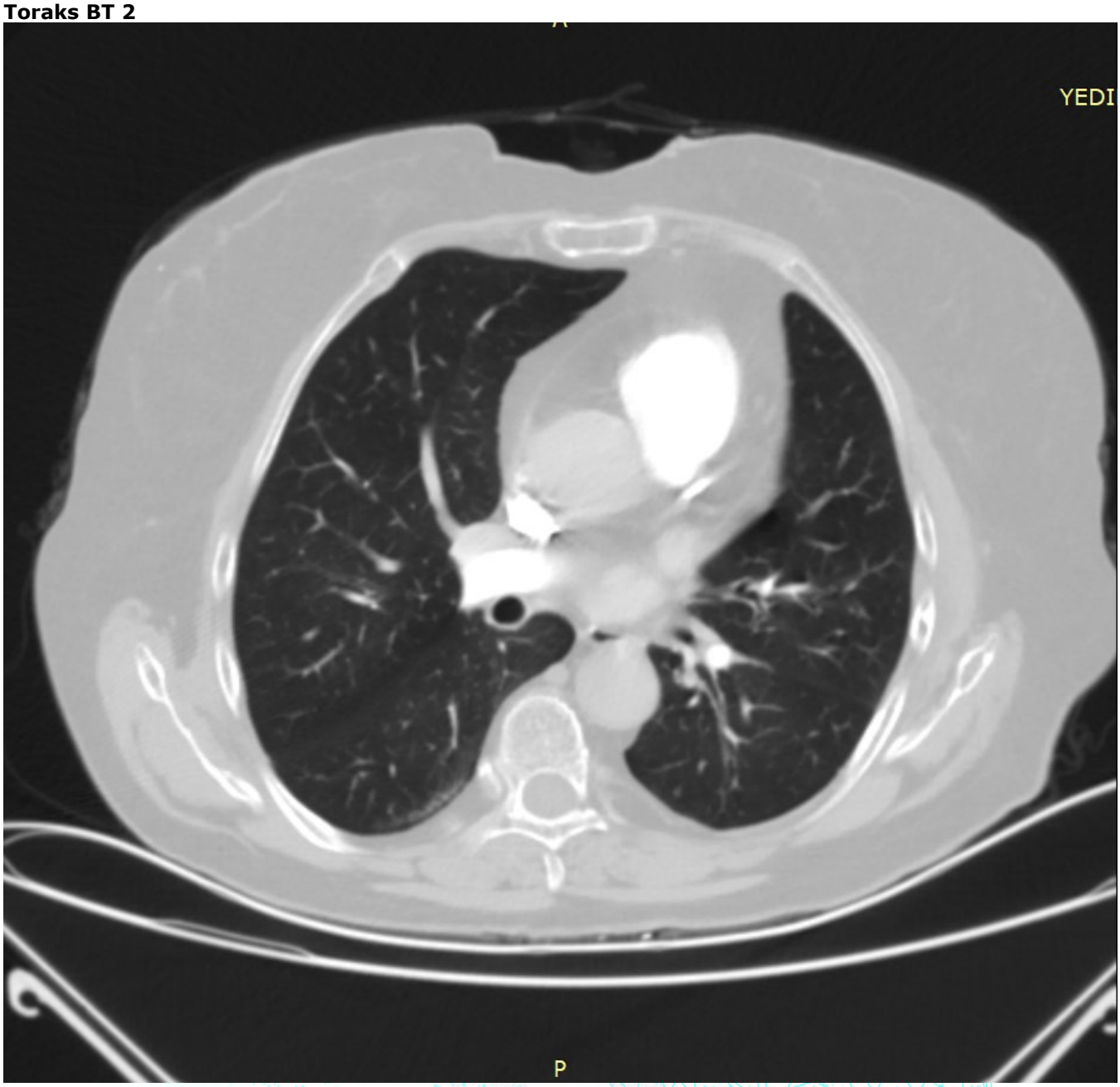

EP-048

Kronik Öksürüğün Nadir Bir Nedeni Endobronşial Skuamoz Papılloma Olgusu

Betül Kınık, Hülya Abalı, Fatma Tokgöz Akyıl, Sinem Nedime Sökücü, Kaan Kara, Seda Tural Önür
Yedikule Göğüs Hastalıkları ve Göğüs Cerrahisi Eğitim Araştırma Hastanesi, Göğüs Hastalıkları, İstanbul

GİRİŞ VE AMAÇ:Endobronşiyal glandüler papillomlar akciğerin oldukça nadir görülen papiller tümörleridir. Papillomlar içerisinde en sık skuamöz hücreli papillomlar görülmektedir. Glandüler papillomlar malign transformasyon göstermezken, skuamöz papillomların malign transformasyon gösterdikleri bilinmektedir. Glandüler papillomların önemi klinik ve radyolojik olarak akciğerin pek çok lezyonu ile karışabilmesinden kaynaklanmaktadır. Anatomik olarak çoğunlukla alt lob ve segment bronşlarına yerleşir. Biz de 2 yıldır devam eden kronik öksürük şikayeti ile polikliniğimize başvuran endobronşial papilloma ile saptadığımız olgumuzu sunmak istedik.
OLGU:Olgumuz 60 yaşında kadın hasta 2 yıldır olan öksürük şikayeti ile polikliniğimize başvurdu. Bilinen myastenia gravis tanısı olan hastamız 40 yıldır 15 mg deltakortil kullanmakta. 6 yıl önce pott tedavisi almış ve 5 yıl önce ince bağırsaktan diffüz büyük b hücreli lenfoma tanısı almış. Çekilen toraks tomografisinde sol akciğer alt lobda kalın cidarlı ılımlı bronşektazilerin yanı sıra alt lob periferinde yoğunlaşan peribronkovasküler nodüler infiltratlar ve tomurcuklanmış ağaç görünümleri izlendi. Hastaya kronik öksürük nedeniyle flexible bronkoskopi yapıldı. Bronkoskopi sırasında sol alt lob bazal segmentler bronş girişi medial duvarda üzeri beyaz granülomatöz lezyon izlendi. Lezyondan biyopsi alındı, patoloji sonucu ülsere skuamöz metaplazik polipoid lezyon ile uyumlu olarak geldi. Hasta takibe alındı.
SONUÇ:Sonuç olarak kronik öksürüğü olan hastalarda ayırıcı tanıda endobronşial lezyonlar göz önünde bulundurulmalıdır. Polipler genellikle öksürük reseptörlerinin daha yoğun olduğu santral hava yollarından kaynaklandığı için kronik öksürük en sık görülen semptomdur. Hırıltı eşlik ettiğinde kolaylıkla astım tanısı alabilirler. Polipin obstruktif etkisine bağlı sık enfeksiyon ve bronşektazi gelişirse tomografi veya bronkoskopi ile tanı konulabilir.

Toraks BT 1

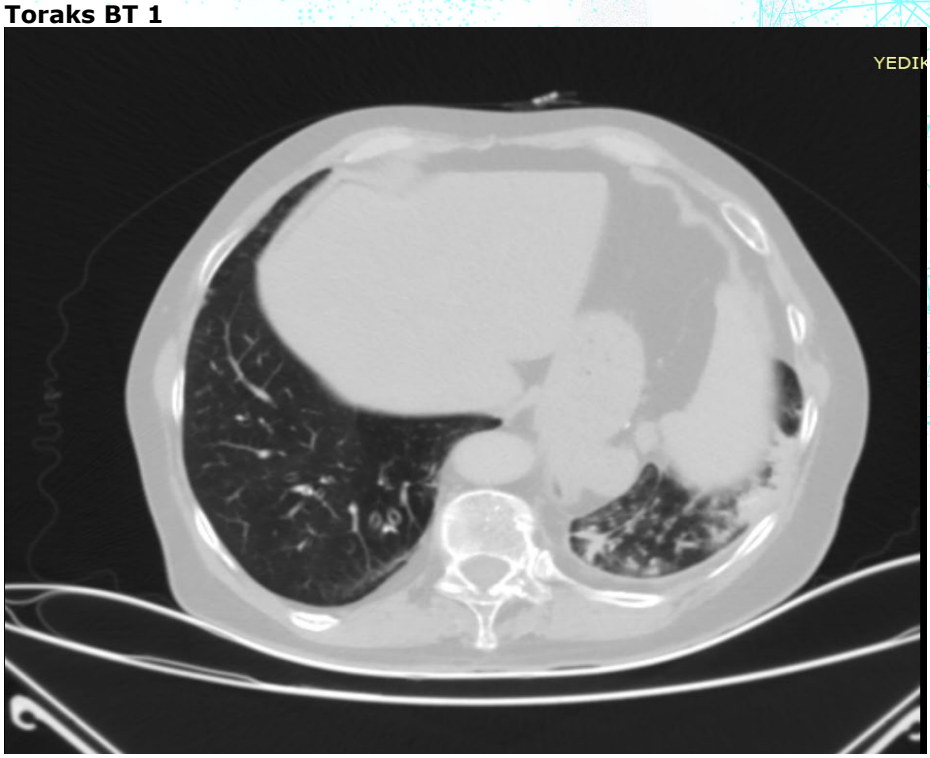

Toraks BT 2

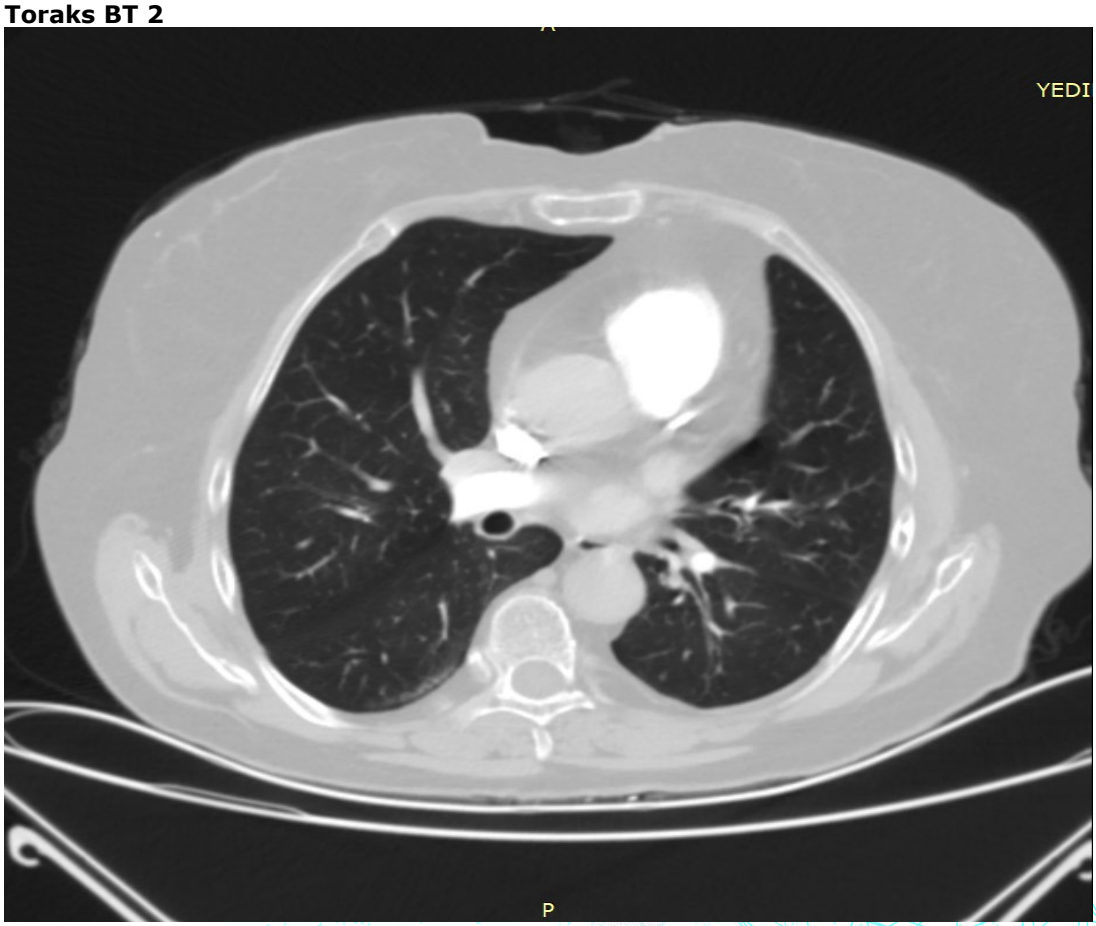

EP-050

Kombine Tip Küçük Hücreli Akciğer Kanseri: İki olgu

Zeynep Mert[1], Levent Arafat[1], Barış Demirkol[1], Özal Adıyeke[2], Ayşe Bahadır[1], Sibel Yurt[1], Mehmet Akif Özgül[1]
[1]Başakşehir Çam ve Sakura Şehir Hastanesi, Göğüs Hastalıkları Kliniği
[2]Başakşehir Çam ve Sakura Şehir Hastanesi, Anestezi Ve Reanimasyon Kliniği

GİRİŞ VE AMAÇ:World Health Organization/International Association for the Study of Lung Cancer (WHO/IASLC) küçük hücreli akciğer kanserlerini saf KHAK, mikst küçük hücreli ve kombine küçük hücreli tip olarak sınıflandırmaktadır. Kombine tip küçük hücreli akciğer kanseri nadir görülür, akciğer kanserlerinin % 1-3'ünü oluşturur1. Kliniğimizde takip edilen kombine tip küçük akciğer kanseri tanısı alan iki olgumuzu nadir görülmesi nedeni ile sunmayı amaçladık.
OLGU:OLGU 1: 50 yaş erkek hasta, 2 haftadır olan öksürük ve hemoptizi şikayetiyle başvurdu. Bilinen ek hastalığı yoktu. Sigara öyküsü 40 paket/yıl idi. Biyokimyasında özellik saptanmadı. P-A AC'de sağ hiler dolgunluk izlendi. Toraks BT'de sağ akciğer alt lob bronş çevresinde, alt lob bronşu indente eden 2.5 cm kitlesel lezyon izlendi. PET/BT'de sağ akciğer infrahiler alanda 2,6 cm malign hipermetabolik kitlesel lezyon (SUVmax:2.6), sağ akciğer hiler bölgede metestaz lehine değerlendirilen minimal hipermetabolik (SUVmax:2,9) lenf nodu görüldü. EBUS'da sağ hiler LAM 3 kez örneklendi. Patoloji kombine tip küçük hücreli akciğer karsinomu olarak raporlandı.
OLGU 2: 42 yaş erkek hasta, 1.5 aydır olan öksürük, nefes darlığı şikayetleriyle başvurdu. Bilinen ek hastalığı yoktu. Sigara öyküsü 40 paket/yıl idi. Biyokimyasında CRP:19,5 mg/dl Procalcitonin:0,24 dışında normaldi. PAAC'de sol hiler dolgunluk izlendi. Toraks BT'de mediastinal LAM'lar ve sol alt lob oblitere eden kitlesel lezyon izlendi. EBUS ile subkarinal alandan alınan patoloji sonucu Kombine tip küçük hücreli karsinom olarak raporlandı.
SONUÇ:Kombine tip küçük hücreli akciğer kanserinin teşhisi, tedavisi, takibi küçük hücreli akciğer kanserine benzerdir. Sigara en önemli etiyolojik nedendir. Genelde santralde yerleşir. Kemoterapi ve radyoterapiye çok duyarlı olmasına rağmen nüks sık görülmektedir. 1-2 yıl içinde tedaviye direnç gelişmektedir Tedavisiz izlem hızla progresyona ve mortaliteye neden olmaktadır.İki olgumuz da smoker idi ve radyolojik olarak santral yerleşim saptandı. Nadir görülmesi nedeni ile sunuldu.

Resim 1:Toraks BT'de sağ alt lobu oblitere eden kitlesel lezyon

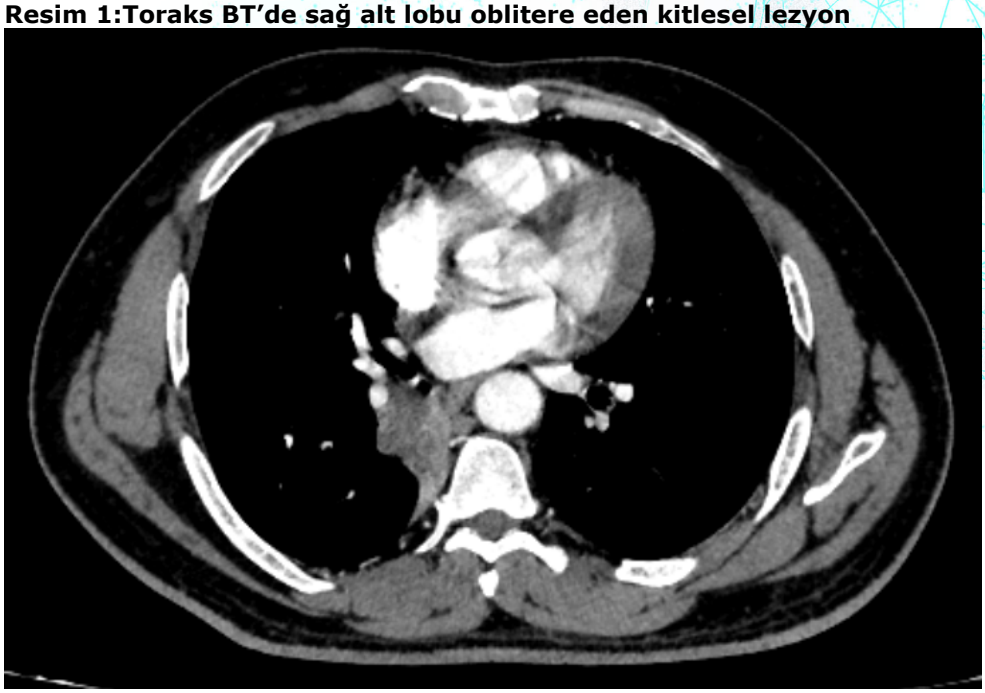

Resim 2:Toraks BT'de sol alt lobu oblitere eden kitlesel lezyon

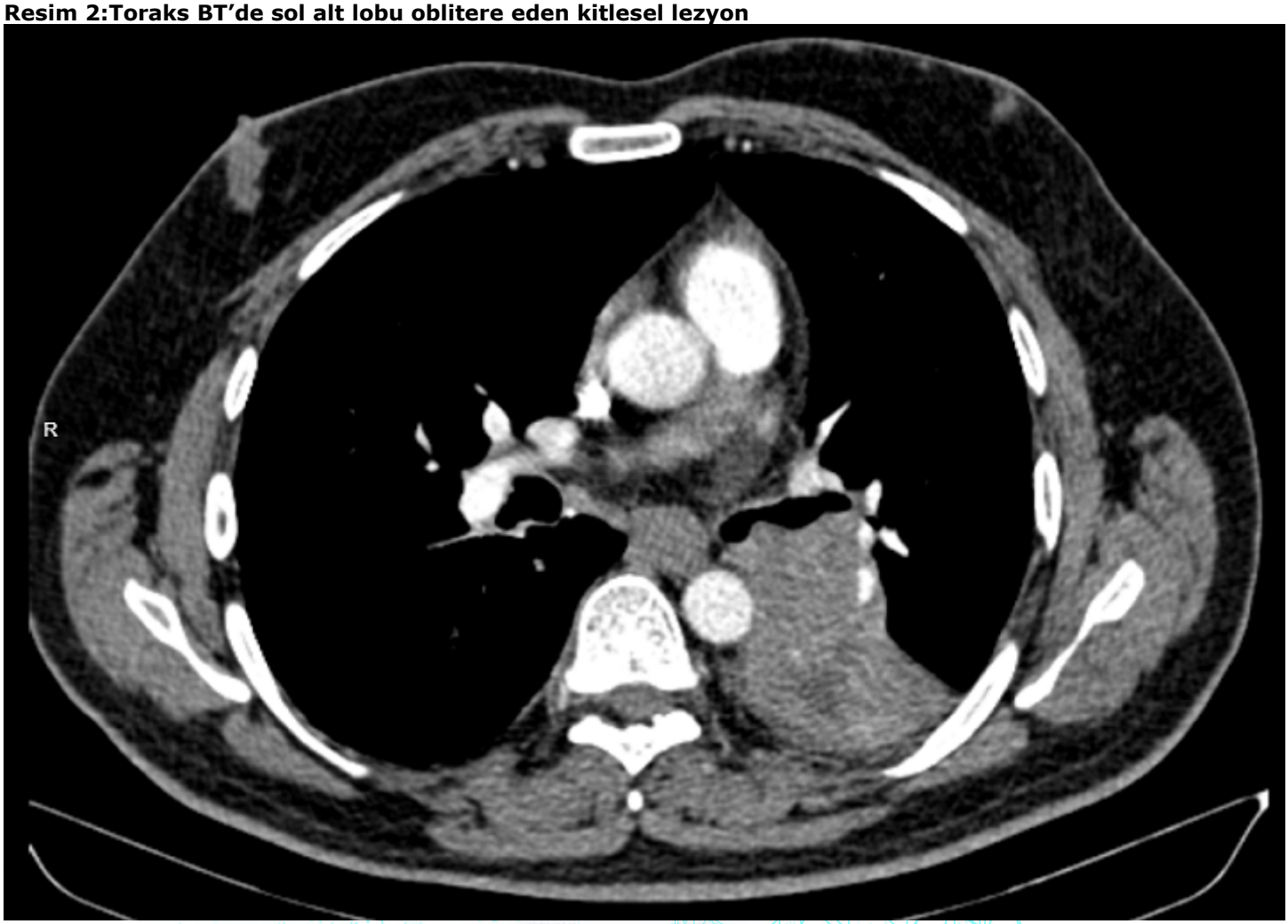

EP-052

Post COVID organize pnömoniyi taklit eden akciğer adenokarsinom olgusu

Ezgi Baykul, Şule Taş Gülen, Onur Yazıcı, Fisun Karadağ, Emel Ceylan, Mehmet Polatlı
Aydın Adnan Menderes Üniversitesi, Göğüs Hastalıkları Ana Bilim Dalı, Aydın

GİRİŞ VE AMAÇ:Akciğer adenokarsinomu, akciğer maligniteleri içerisinde sigara ile en az ilişkili tümör tipi olup akciğer kanserlerinin yaklaşık %50'sini oluşturur. Akciğer parankiminde skar zemininde gelişebilir ve "skar karsinomu" denilebilmektedir. 3/4 oranda periferik yerleşimli olabileceği gibi nadiren santralde de yerleşim gösterebilir. Kitle içerisinde hava bronkogramları izlenebilir, solid periferik nodül veya multipl nodüller şeklinde olabilir. Bu bildiride geçirilmiş tüberküloz öyküsü ve yakın zamanda COVID pnömonisi öyküsü olan konsolidatif form ile seyreden adenokarsinom olgusu anlatılmıştır.
OLGU:Bir yıl önce geçirdiği COVID pnömonisi sonrasında giderek artan dispne, öksürük, balgam çıkaramama, kilo kaybı ve halsizlikle başvuran 70 yaşındaki kadın hastanın otuz yıl önce tüberküloz geçirdiği öğrenildi. Sigara öyküsü yoktu. Özgeçmişinde diyabetes mellitus ve hipertansiyon mevcuttu. Muayenesinde bilateral fibrotik ralleri ve saturasyonu %92 olan hastanın akciğer grafisinde sol akciğerde tüm zonlara yayılım gösteren geniş konsolidasyon alanı, sağ akciğerde orta ve alt zonlarda daha belirgin buzlu cam nodulleri olduğu görüldü. Pnömoni ön tanısıyla nonspesifik antibiyoterapi verilen hastada üç hafta sonra radyolojik ve klinik yanıt alınamaması sebebiyle çekilen bilgisayarlı akciğer tomografisinde sol akciğer üst lobda santralden başlayıp perifere dek uzanan hava bronkogramı içeren geniş kollaps konsolidasyon sahası, her iki akciğerde sağ akciğer üst lob anterior segment, orta lob ve sol akciğerde alt lobda belirgin birleşme eğilimi gösteren yaygın sentrilobuler noduler infiltrasyonlar izlenmekteydi. Pnömoni, organize pnömoni, tüberküloz, sarkoidoz veya diğer intersitisyel akciğer hastalığı ön tanıları ile interne edilerek anti psödomonal antibiyoterapi başlanan hastanın balgam kültürlerinde üreme olmaması sebebiyle fiberoptik videolu bronkoskopi yapıldı. Bronkoskopide her iki bronş sisteminde seröz sekresyon izlendi, endobronşial lezyon görülmedi. Balgam ve mantar kültüründe ve solunum yolu viral panelinde üreme olmadı. Pneumocystis jirovecii pcr ve ARB boyama negatifti. Romatolojik marker ve tümör belirteçleri negatifti. Seum ACE düzeyi: 13 U/L (N:8-52U/L), sedimentasyon: 88mm/h (N: 0-20mm/h) olarak görülen hastanın kontrol akciğer grafisinde regresyon görülmemesi, sentrilobuler infiltrasyonlarında progresyon izlenmesi sebebiyle transtorasik ince iğne aspirasyon biyopsisi planlandı. Sol akciğer üst lobdaki kollaps konsolidasyon sahasına yönelik transtorasik kesici iğne biyopsisi yapılan hastanın patoloji sonucu akciğer adenokarsinomu gelmesi üzerine medikal onkoloji bölümüne devredildi.
SONUÇ:Akciğer adenokarsinomu hava bronkogramlarının eşlik ettiği lobar veya multilobar konsolidasyonlar şeklinde görülebilir ve pnömoniyi taklit edebilir. Bu sebeple radyolojik olarak gerilemeyen pnömonik infiltrasyonlarda malignite olasılığı her zaman düşünülmeli ve tetkik edilmelidir.

Resim 1

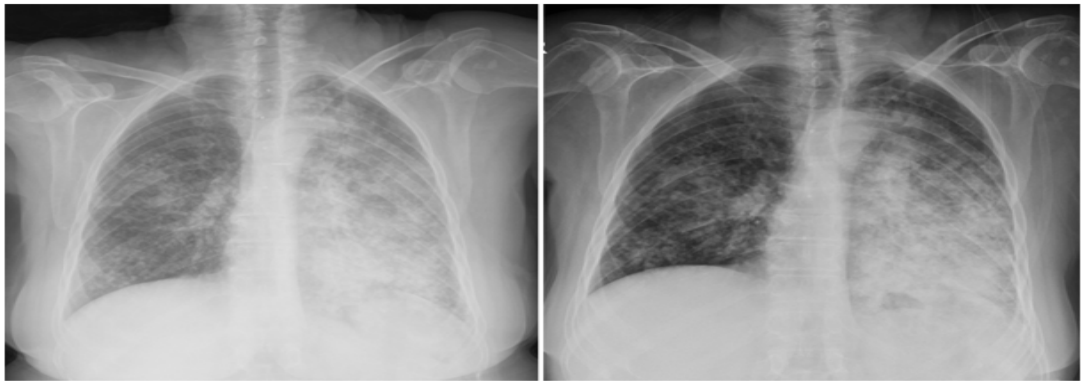

Başvuru anındaki ve tedavi sonrası kontrol akciğer görüntülemesi, regrese olmadığı görülmektedir.

Resim 2

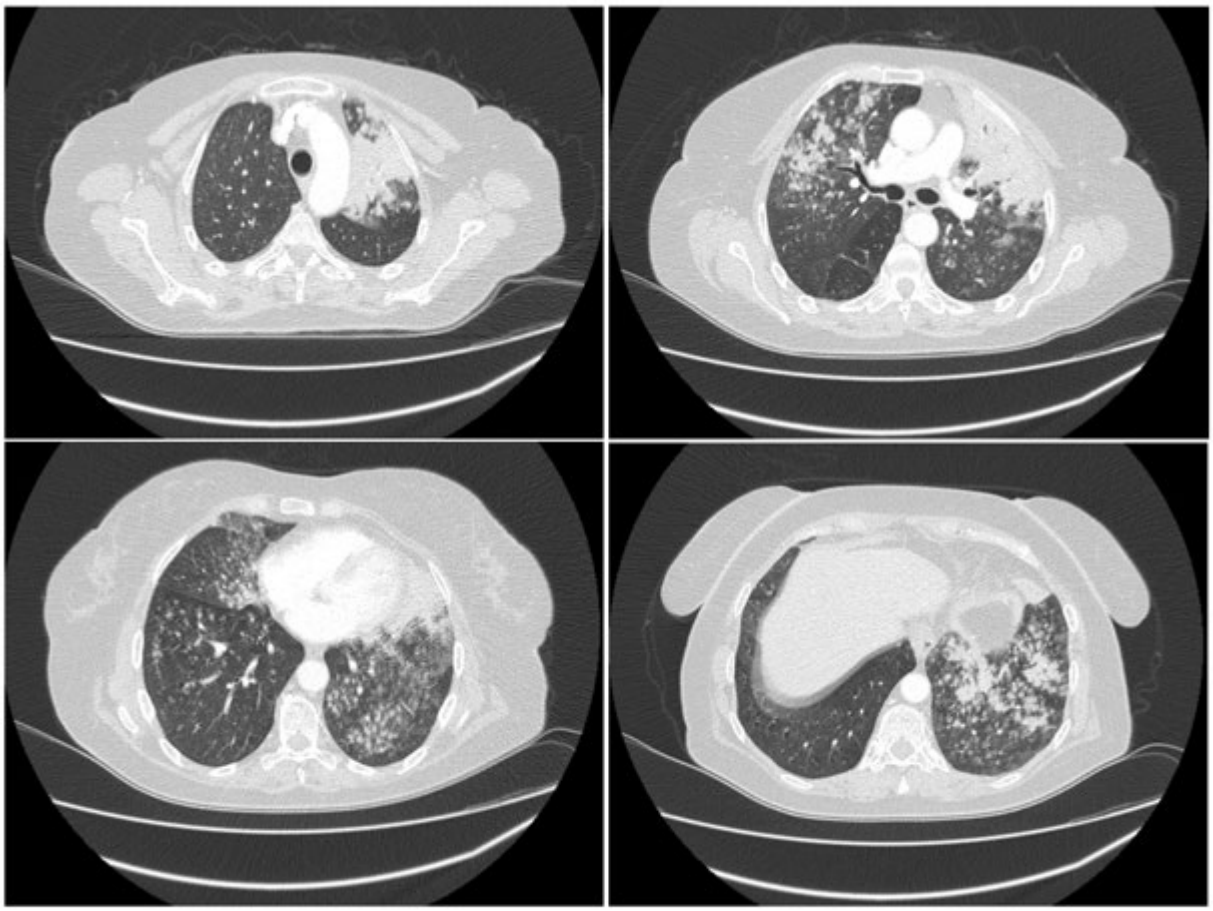

Başvuru anındaki toraks bilgisayarlı tomografi görüntüleri

EP-053

Akciğer plazmositomu; multipl myelom

Nazım Velat Atabey, Onur Yazıcı, Şule Taş Gülen, Fisun Karadağ, Emel Ceylan, Mehmet Polatlı
Aydın Adnan Menderes Üniversitesi, Göğüs Hastalıkları Ana Bilim Dalı, Aydın

GİRİŞ VE AMAÇ:Ekstramedüller plazmositom, multipl miyelom hastalarında kemik iliği dışındaki organ ve dokularda plazma hücrelerinin varlığı ile tanımlanır. Ekstramedüller plazmositom, bütün malign plazma neoplazilerinin %3'ünden azını oluşturur. Vücutta herhangi bir yerde (dalak, lenf nodları, karaciğer, böbrekler, tiroid bezi, overler, testis, akciğer, plevra ve perikard) ortaya çıkabilir. Tanı biyopsi ile konur. Bu bildiri nadir görülen bir olgu olması nedeni ile sunuldu.
OLGU:61 yaşında erkek hasta, Aydın'da çiftçilik yapıyor. 1 yıldan beri sağ skapula altında batar tarzda ağrı ile başvuran hastanın ek olarak eforla yorulma ve halsizlik şikayeti mevcuttu. 25 p/y sigara öyküsü olan hastanın babası akciğer kanseri nedeniyle eksitus olmuştu. Tarla işlerinde çalışırken kimyasal ilaçlarla maruziyeti mevcuttu. Biomass ve ak toprak maruziyet geçmişi yoktu. Hemogramında ılımlı anemi mevcuttu. Biyokimyasında ek anormal bulgu yoktu. Yapılan solunum fonksiyon testi normal aralıktaydı. Çekilen akciğer grafisinde sağ üst zonda mediasten komşuluğunda 4 cm çapında sınırları düzgün kitlesel opasite görüldü. Toraks bilgisayarlı tomografi görüntüsünde sağ akciğer üst lob posterior bölgede subplevral yerleşimli, T3-T4 vertebra lateral komşuluğunda 50x38x46 mm düzgün sınırlı homojen kitle izlendi. PET-BT'de bu alan SUVmax:8.0 saptanmıştı. Yapılan transtoraksik biyopsi sonucu plazmositom olarak gelen hasta ileri inceleme açısından hematoloji birimine yönlendirildi. IgA:41, IgG:4 olan; serum elektroforezinde de IgA kappa monoklonal gamopati saptanan hastanın kemik iliği biyopsisinde %20 atipik plazma hücresi izlenmiş olup multipl myelom şeklinde raporlandı. VRD (Bortezomid, Lenalidomid, Deksametazon) başlanan hasta göğüs ağrısının gerilemiş olduğunu belirtti. Hastanın takip ve tedavisi hematoloji ile eş zamanlı devam etmektedir.
SONUÇ:Akciğer plazmositomları, nadir vaka sunumları şeklinde bildirilmiştir. Ancak sistemik hastalıkların varlığında akciğerin de tutulabileceği ayırıcı tanıda akılda tutulmalıdır. Hasta yaklaşımlarımızın sistemik olması gerektiği bir kez daha zihinlerimizden çıkarılmamalıdır.

Resim 1

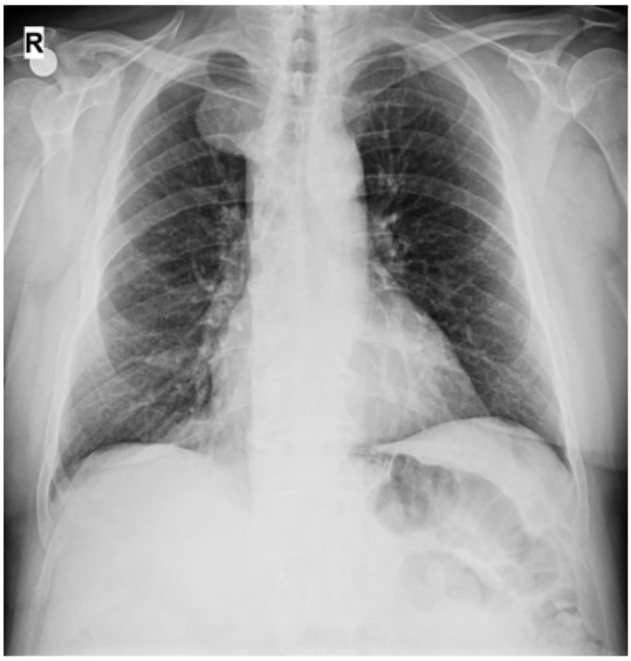

Sağ üst zonda düzgün sınırlı kitlesel opasite artışı

Resim 2

Sağ akciğer üst lob posteriorda subplevral yerleşimli 50x38x 46 mm düzgün sınırlı kitlesel lezyon

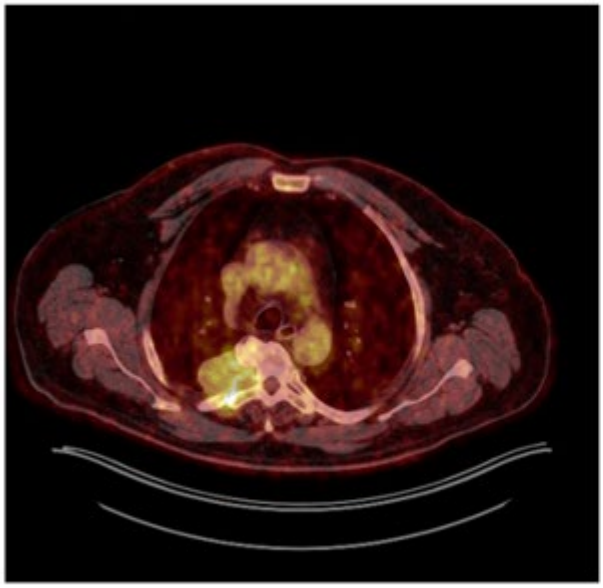

Sağ 4. kostaya invaze paravertebral 5x4.3x 4.3 cm kitle (SUVmav: 8.0)

EP-054

Pulmoner Epiteloid Hemanjioendotelyoma

İlteriş Türk[1], Pınar Bıçakçıoğlu[1], Göktürk Fındık[1], Ayperi Öztürk[2], Funda Demirağ[3]
[1]SBÜ Ankara Atatürk Sanatoryum Eğitim ve Araştırma Hastanesi, Göğüs Cerrahisi Kliniği
[2]SBÜ Ankara Atatürk Sanatoryum Eğitim ve Araştırma Hastanesi, Göğüs Hastalıkları Kliniği
[3]SBÜ Ankara Atatürk Sanatoryum Eğitim ve Araştırma Hastanesi, Patoloji Kliniği

GİRİŞ VE AMAÇ:Epiteloid hemanjioendotelyoma, ilk kez 1975 yılında tanımlanan vasküler endotelyal hücre orjinli nadir görülen bir malign neoplazmdır. Sıklıkla kadınlarda görülür ve orta yaşta tespit edilir. Çoğunlukla karaciğer, kemik ve akciğerde görülür. Genellikle bilgisayarlı tomografide multipl nodüler lezyon olarak izlenir ancak klinik ve radyolojik olarak tanı konması güçtür, histopatolojik tanıya ihtiyaç duyulur. Semptomatik hastalık, plevral efüzyon, lenf nodu ve karaciğer metastazları kötü prognozla ilişkilidir.
YÖNTEM:Atatürk Sanatoryum Eğitim ve Araştırma Hastanesi'ne pulmoner nodülleri nedeniyle başvurarak pulmoner epiteloid hemanjioendotelyoma tanısı alan 5 hasta çalışmaya dahil edildi. Hastalar yaş, cinsiyet, başvuru semptomları, uygulanan tanısal işlem, hastalık paterni, pozitron emisyon tomografisi / bilgisayarlı tomografi (PET/BT) SUVmax tutulum değeri ve sağkalım açısından değerlendirildi.
BULGULAR:Tanı alan 4 hasta kadın 1 hasta ise erkekti ve ortalama yaş 40,4 (26-62) olarak hesaplandı. Görülen semptomlar dispne, öksürük ve hemoptizi iken iki hasta asemptomatikti. 2 hastada multipl küçük nodül paterni izlenirken 1 hastada büyük lezyon paternli multipl nodül, 1 hastada da yaygın infiltratif (plevranın da infiltre olduğu) patern izlendi. PET/BT SUVmax tutulum değeri ortalama 1,88 (0-3,11) olarak hesaplandı. 1 hastanın PET/BT sonucuna ulaşılamadı. Hastalığın tanısı 3 hastada video yardımlı göğüs cerrahisi (VATS) wedge rezeksiyon ile, 1 hastada bilgisayarlı tomografi eşliğinde transtorasik ince iğne aspirasyon biyopsisi ile, 1 hastada da kriyobiyopsi ile endobronşial lezyondan kondu. Tanının ardından bir hasta 17. ayda, bir hasta da 42. ayda exitus olarak kabul edilmişken, 3 hasta ortalama takip süreleri 61 ay olmak üzere sağ olarak takip edilmeye devam edilmektedir.
SONUÇ:Oldukça az sayıda olgu görülmesi nedeniyle pulmoner epiteloid hemanjioendotelyoma için standartlaşmış tedavi kılavuzları bulunmamaktadır. Hastalık radyolojik görüntüsü nedeniyle sıklıkla pulmoner metastatik hastalıkla karışabilmektedir. Tanıda immünhistokimyasal boyama altın standarttır. Bu nedenle cerrahi biyopsilere ihtiyaç duyulabilmektedir. Lokalize hastalıkta cerrahi tedavi önerilirken, multipl lezyonlar için kemoterapi ve radyoterapiye başvurulabilir.

Pulmoner epiteloid hemanjioendotelyoma tomografi kesiti

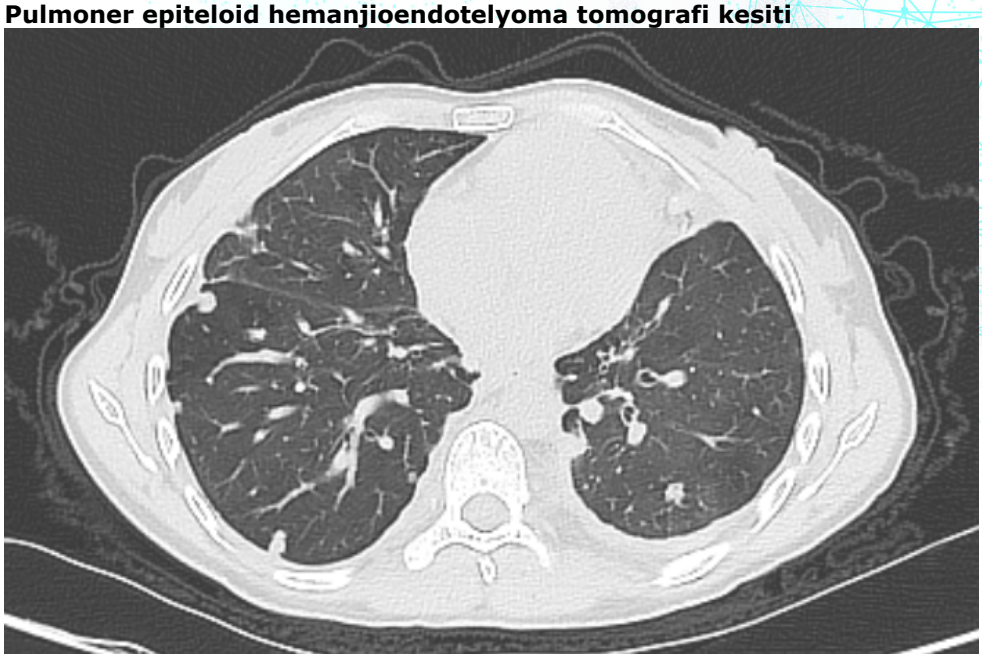

Olguların klinik özellikleri

Yaş/Cinsiyet	Başvuru semptomu	Patern	Tanısal işlem	PET/BT SUVmax	Sağkalım
42 / K	Dispne	Büyük lezyon paternli multipl nodül	VATS wedge	2,67	Exitus / 42 ay
62 / K	Asemptomatik	Multipl küçük nodül paterni	Transtorasik İİAB	0	Sağ / 52 ay
26 / E	Asemptomatik	Multipl küçük nodül paterni	VATS wedge	3,11	Sağ / 55 ay
28 / K	Öksürük	Yaygın infiltratif + plevral kalınlaşma	VATS wedge	1,75	Sağ / 77 ay
44 / K	Hemoptizi	Endobronşial lezyon	Kriyobiyopsi	?	Exitus / 17 ay

EP-055

Amiloidoz Ve Akciğer Kanseri Birlikteliği; Amiloidoz İle Maskelenen Küçük Hücreli Akciğer Kanseri Olgusu

Cebrail Azar[1], Şengül Azar[2], Tülin Öztürk[1], Tayfun Kermenli[4], Yavuz Narin[1], Hidayet Kayançiçek[1], Tamer İmamoğlu[3]
[1]Özel Sonomed Elazığ Hastanesi
[2]Fırat Üniversitesi Halk Sağlığı ABD
[3]Özel Bilgi Patoloji Laboratuvarı
[4]İstanbul Aydın Üniversitesi

GİRİŞ VE AMAÇ:Amiloidoz, organlarda amiloid proteini birikmesi ile ortaya çıkan, nadir görülen ve ölümcül bir hastalıktır. En sık görülen prezentasyonlar nefrotik sendrom, kardiyomiyopati ve açıklanamayan hepatomegalidir. Pulmoner tutulumu ise lokalize veya sistemik, birincil veya ikincil, kalıtsal veya edinsel olabilir. Pulmoner amiloidoz insidansı belirsizdir çünkü birçok vakaya açık akciğer biyopsisi sırasında veya otopside tesadüfen teşhis konur. Akciğer kanserine bağlı gelişen amiloidoz ise nadir olarak sekonder amiloidoz nedenleri arasındadır. Küçük hücreli akciğer kanseri ise akciğer kanserlerinin %15'ini oluşturmaktadır. Genellikle tanı sırasında hastaların çoğunluğunda hastalık diğer organlara yayılmıştır. Akciğer kitlesi ile başvuran PET/BT'de 18-FDG tutulumları olan bronkoskopik biyopsi sonucu amiloidoz olarak gelen ancak mediastinoskopik biyopsi sonucu küçük hücreli akciğer kanseri gelen vakayı sunuyoruz.
YÖNTEM:OLGU: 71 yaşında erkek hasta göğüs ağrısı, öksürük, kilo kaybı, gece terlemesi ve nefes darlığı şikayeti mevcut olup amiloidoz zemininde kronik börek yetersizliği nedeniyle haftada 4 kere diyalize girmekteydi.
BULGULAR:Fizik Muayene: Sol akciğer alt alanda solunum seslerinde azalma tespit edildi.
Kardiyoloji konsultasyonu: Kardiyomiyopati veya kardiyak amiloidozun elektro/ekokardiyografik belirtileri bulunmadı.
Toraks BT: Sol akciğer üst lob yerleşimli 9*7 cm kitlesi, pulmoner arter invazyonu, mediastinal LAP'ler ve sol hemitoraksta 3 cm kalınlığına ulaşan plevral efüzyon tespit edildi.(1.Resim)
PET-CT: Sol akciğer de hiler bölge de paramediastinal alanda 87x108 mm boyutlarında kitle lezyonunda (SUVmax5.1), subcarinal alanda 35x41 mm boyutlarında nodal lezyonda (SUVmax4.1) kemiklerde multiple odaklarda kemik dokuyu erode eden, yer yer yumuşak doku infiltrasyonları şeklinde olan (SUDmax7.3) artmış FDG tutulumları dikkati çekmiştir. Akciğer ca? met?, multiple myeloma? amiloidozis? açısından değerlendirilen tüm vücut PET/CT çalışması. (2.Resim)
Bronkoskopi: Sol akciğer üst lob girişinde kitle izlendi.5 adet punch biyopsi ve lavaj alındı.
Lab: WBC:16,500 (mm3), CRP (mg/L):73 ARB:- Gram boyama: özellik yok Kültür: üreme yok Mantar:izlenmedi.
Patoloji sonucu:1-Amiloidoz ile uyumlu morfolojik ve histokimyasal bulgular 2-Malignite yönünden negatif - kronik nonspesifik iltihabi bulgular
Mediastinoskopi ile lap eksizyonu yapıldı. Hastanın patoloji sonucu küçük hücreli akciğer kanseri geldi.
SONUÇ:Pulmoner nodüller, tümör, tüberküloz ve enfeksiyon dahil olmak üzere çeşitli akciğer hastalıklarında görülür ancak amiloidoz nadiren bu tür lezyonların ayırıcı tanısında bir aday olarak kabul edilir. Amiloidoz ve neoplastik durum arasındaki ilişki hakkında çok az şey bilinmektedir. Akciğer kanseri ve amiloidoz birlikteği nadir olup ayırıcı tanıda akılda tutulmalıdır.

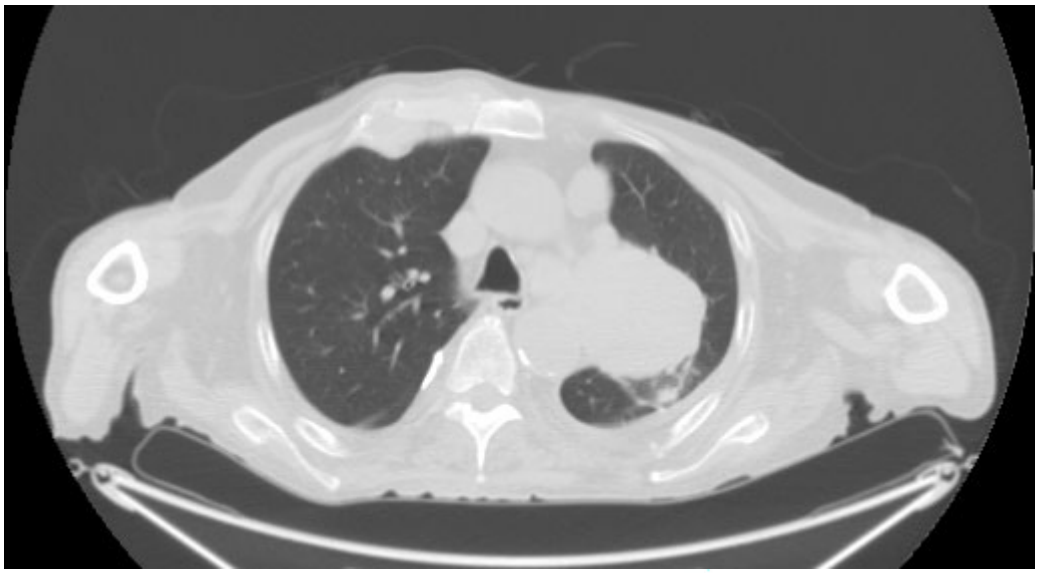

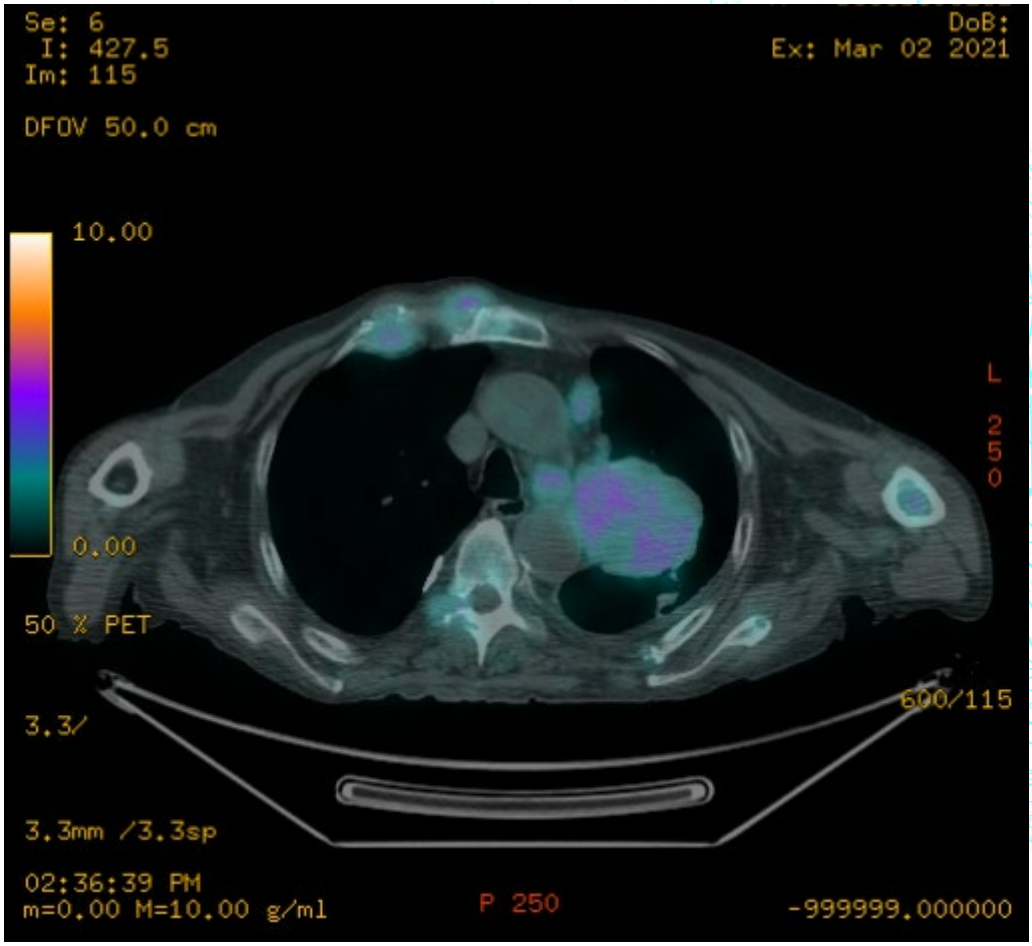
Se: 6
I: 427.5
Im: 115
DoB:
Ex: Mar 02 2021
DFOV 50.0 cm
10.00
0.00
L
250
50 % PET
600/115
3.3/
3.3mm /3.3sp
02:36:39 PM
m=0.00 M=10.00 g/ml
P 250
-999999.000000

EP-056

Malignite Gelişen Buzlu Cam Dansitesinde Soliter Pulmoner Nodül Olgusu

Sırma Merve Çetin[1], Mertol Gökçe[2], Bülent Altınsoy[1], Ayşegül Tomruk Erdem[1], Güliz Acar[1], Sevda Salman[1], Büşra Ayhan[1], Eyüp Çetin[3], Müge Meltem Tor[1]

[1]Bülent Ecevit Üniversitesi Sağlık Uygulama ve Araştırma Merkezi, Göğüs Hastalıkları Anabilim Dalı, Zonguldak

[2]Bülent Ecevit Üniversitesi Sağlık Uygulama ve Araştırma Merkezi, Göğüs Cerrahisi Anabilim Dalı, Zonguldak

[3]Bülent Ecevit Üniversitesi Sağlık Uygulama ve Araştırma Merkezi, Radyoloji Anabilim Dalı, Zonguldak

GİRİŞ VE AMAÇ:Soliter pulmoner nodül (SPN) akciğerlerde parankimal yerleşimli, sınırları plevradan bağımsız, 3 cm den küçük çaplı tek nodüler opasite varlığıdır. Eşlik eden lenfadenopati genellikle bulunmaz. Bu nodüller genellikle benign olmakla beraber rutin klinik taramalarda yapılan toraks Bilgisayarlı Tomografi (BT) görüntülemelerinde insidental olarak saptandığında diagnostik zorluklar meydana getirmektedir. Biyopsiler ve tekrarlanan toraks BT görüntülemelerinin riskleri nedeni ile bu nodülleri değerlendirmede sistematik bir yaklaşım gerekmektedir.
OLGU:54 yaşında, 34 paket/yıl sigara öyküsü olan, ev hanımı kadın hastanın dış merkezde sırt ağrısı şikayeti nedeniyle çekilen toraks BT'de sağ akciğer üst lobda 5 mm çapında, düzgün sınırlı, buzlu cam dansitesinde soliter mikronodül saptanmıştır. 6 ay sonra kontrol toraks BT'de nodül çapının 9 mm olduğu, solid komponentinin olmadığı, konturunda spikülasyon olduğu saptanmış, bundan 3 ay sonra planlanan kontrol toraks BT'de nodülün çapının 12 mm olduğu, solid komponent geliştiği, kontur düzensizliğinin belirginleştiği görülüp hasta hastanemize yönlendirilmiştir.
Hastanın aritmi, astım tanısı olup bilinen ekstratorasik malignite, geçirilmiş cerrahi öyküsü bulunmuyordu. Yüksek risk grubuna girdiği kabul edilerek yapılan Pozitron Emisyon Tomografi (PET)-BT'de nodül çapının 12 mm olduğu, SUVmax değerinin 2.3 olarak sınırda hipermetabolik FDG afiniteli olduğu saptandı. Mediastende büyükleri 8x6 mm boyutlu, SUVmax değeri 4.1 olan lenf nodları görüldü.
Hastaya video yardımlı torakoskopik cerrahi (VATS) yöntemi ile sağ akciğer üst loba geniş kama rezeksiyon ve mediastinal lenf nodu disseksiyonu uygulandı. Patolojide lepidik adenokarsinom tanısı kondu. Toplam tümör boyutu 1.2 cm, invaziv odak boyutu 0.7 cm olarak saptandı. Hava yolu boşluğu ve lenfatik boşluk invazyonu olduğu görüldü. Cerrahi sınırlar temiz izlendi. Lenf nodları malignite açısından negatifti.
Cerrahiden sonra hasta klinik ve radyolojik takibe alındı. 3 ay sonra kontrol toraks BT'de rezidü veya nüks tümör, metastaz bulgusu saptanmadı. Takip aralığı önce 6 aya, daha sonra 1 yıla çıkarıldı.
Günümüzde tedavi sonrası 4. yılında takip edilen hastada elde olunan son radyolojik görüntülemelerde rezidü, nüks düşündürür değişiklik veya metastaz bulgusu mevcut değildir.
SONUÇ:SPN yaklaşımında temelde benzer prensipleri taşıyan çeşitli kılavuz ve öneriler bulunmaktadır. Karar nodülün radyolojik özelliklerine, boyut ve malignite riskine bağlı olarak verilmelidir. Günümüzde tedavi sonrası dördüncü yılında takip edilen olguda rezidü, nüks düşündürür değişiklik veya metastaz bulgusu olmaması tümörün erken evrede yakalanması ve SPN yaklaşımında hasta özelinde spesifik, multidisipliner yaklaşımın önemini doğrulamaktadır.

Figür 1

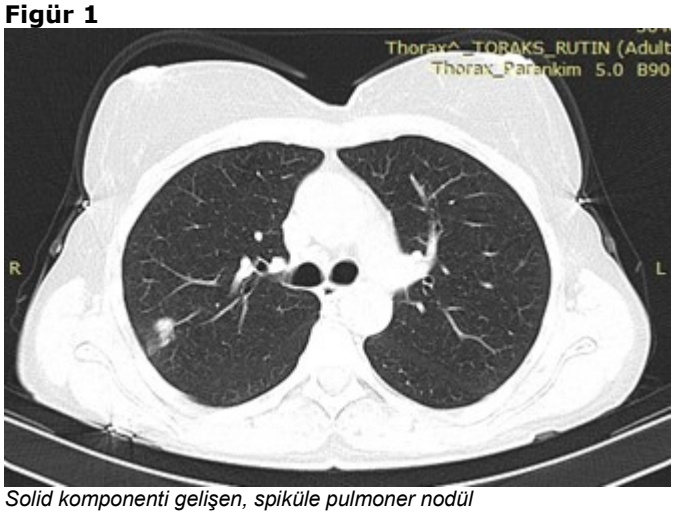

Solid komponenti gelişen, spiküle pulmoner nodül

Figür 2

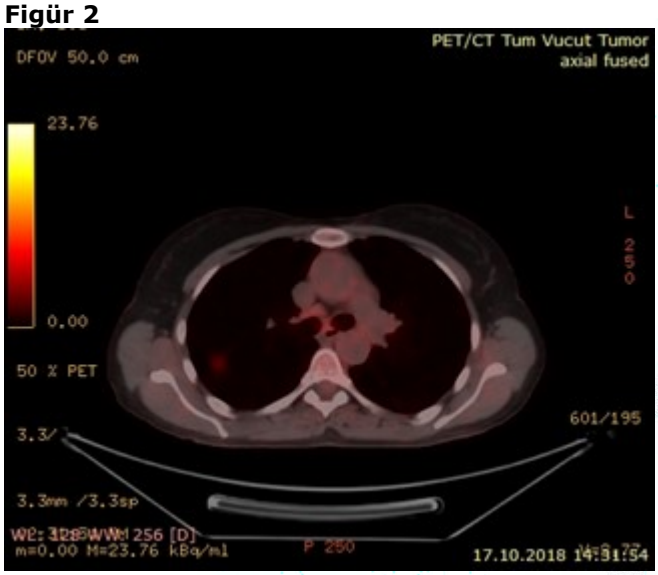

Sınırda hipermetabolik FDG afiniteli pulmoner nodül

EP-057

Plevranın Nadir Bir Tümörü; Soliter Fibröz Tümör

Mehmet Yıldırım, Deniz Ezgi Mahmutoğlu, Seçkin Deniz, Semih Buluklu, Aybiyçe Elif Silpağar, Nur Simge Kökleş, Eyüp Halit Yardımcı, Bülent Aydemir, Tamer Okay
SBÜ. Dr. Siyami Ersek Göğüs Kalp ve Damar Cerrahisi SUAM, Göğüs Cerrahisi Kliniği, İstanbul-Türkiye

GİRİŞ VE AMAÇ:Soliter fibröz tümörler daha önce mezotelyomanın bir formu olarak değerlendirilmiştir. Ancak günümüzde mezotelyal hücre kaynaklı olmadığı, mezenkimal bağ dokusundan geliştiği gösterilmiştir. Genellikle benign özellikler taşımakla beraber, malign tümörler şeklinde de görülebilirler. Literatür de bu tabire ilaveten lokalize fibröz mezotelyoma, fibröz mezotelyoma, soliter fibröz mezotelyoma, plevral fibroma, subserosal fibroma veya submezotelyal fibroma olarak ta adlandırılmıştır.
OLGU:70 yaşında erkek hasta. 4 ay önce nefes darlığı şikayetleri olmuş. Daha sonraları yapılan tetkiklerinde; toraks BT çekilmiş ve, sağ akciğer alt lobta 38x27x35 mm çapında majör fissür hizasında plevraya geniş tabanlı ourmuş kitlesel lezyon olarak raporlanmış. PET-CT'de; sağ akciğer alt lob laterobazal segmentte suvmax değeri 2.1 olan 35 mm çapında subplevral alanda yerleşimli düzgün sınırlı kitle olarak rapor edilmiş. Tanısal amaçlı BT eşliğinde İAB yapıldı ve patoloji raporunda atipik hücre görülmedi şeklinde raporlandı, hastada tanıya gidilemedi. Hastaya operasyon kararı verilerek sağ mini torakotomi yapıldı. Yapılan eksplorasyonda sağ akciğerde pediküllü sağ akciğer latero bazal segmente yerleşmiş, mobil 35 mm kitle saptandı. Pedikül alt uçtan lineer stapler kullanılarak kitle çıkartıldı. Frozen sonucu, soliter fibröz tümör olarak belirtildi. Hasta cerrahi usule uygun kapatıldı
SONUÇ:Genelde benign karekterde olmasına rağmen malign tümörler şekinde de görülebilen tümörler olup %80'i visseral kaynaklıdır(1). Toraks içinde yer kaplayan lezyonlar içinde preoperatif tanıda soliter fibröz tümörler de akılda tutulmalıdır.

A Rare Tumor of The Pleura; Solitary Fıbrous Tumor

Mehmet Yıldırım, Deniz Ezgi Mahmutoğlu, Seçkin Deniz, Semih Buluklu, Aybiyçe Elif Silpağar, Nur Simge Kökleş, Eyüp Halit Yardımcı, Bülent Aydemir, Tamer Okay
Unıversıty Of Health Scıences Siyami Ersek Thoracic and Cardiovascular Surgery Hospital, Thoracic Surgery Clinic, Istanbul-Turkey

OBJECTIVE:Solitary fibrous tumors were previously considered a form of mesothelioma. However, it has been shown today that it is not of mesothelial cell origin, but develops from mesenchymal connective tissue. Although they usually have benign features, they can also be seen as malignant tumors. In addition to this term, it has also been named as localized fibrous mesothelioma, fibrous mesothelioma, solitary fibrous mesothelioma, pleural fibroma, subserosal fibroma or submesothelial fibroma in the literature.
CASE:A 70-year-old male patient. He had complaints of shortness of breath 4 months ago. In later examinations; CT of the thorax was taken and it was reported as a 38x27x35 mm diameter broad-based distorted mass lesion on the pleura at the level of the major fissure in the lower lobe of the right lung. In PET-CT; It was reported as a 35 mm diameter, well-circumscribed mass located in the subpleural area with an suvmax value of 2.1 in the right lung lower lobe laterobasal segment. IAB was performed with CT for diagnostic purposes and it was reported that no atypical cells were observed in the pathology report, the diagnosis could not be made in the patient. Right mini thoracotomy was performed after the decision of operation was given to the patient. During the exploration, a mobile 35 mm mass with pedicle located in the right lung latero basal segment was detected in the right lung. The mass was excised from the lower end of the pedicle using a linear stapler. Frozen result was stated as solitary fibrous tumor. The patient was closed according to the surgical procedure.
RESULT:Although they are generally benign, they can also be seen as malignant tumors, and 80% of them are of visceral origin. Among the lesions occupying space in the thorax, solitary fibrous tumors should also be kept in mind in the preoperative diagnosis.

EP-058

Senkron akciğer adenokarsinomu ve malign mezotelyoma olgusu

Günseli Balcı, Aydan Mertoğlu
Sağlık Bilimleri Üniversitesi İzmir Dr Suat Seren Göğüs Hastalıkları Hastanesi, Göğüs Hastalıkları Kliniği, İzmir

GİRİŞ VE AMAÇ:Malign plevral mezotelyoma (MPM) ve akciğer kanserinin birlikteliği nadirdir. Burada akciğer adenokarsinomu ve MPM'nin aynı anda bulunduğu nadir bir olguyu sunuyoruz.
OLGU:Altmışbeş yaşında 3 aydır sırt ağrısı şikayeti olan erkek hasta dış merkezden Toraks BT de sol akciğer alt lop superiorda takiplerinde progrese parankimal nodül nedeniyle hastanemize sevk edildi. Özgeçmişinde 40 paket/yıl sigara ve asbest maruziyeti öyküsü vardı. PET CT de sol akciğer alt lob superior segmentte 13mm nodüler lezyonda (SUVmax: 1.4) hafif düzeyde 18F-FDG tutulumu ve sol hemitoraksta 9 mm plevral kalınlaşma alanında (SUVmax: 3.2) artmış 18F-FDG tutulumu izlendi. Hasta göğüs cerrahi konseyinde görüşüldü. Nodül ve plevral lezyonun değerlendirilmesi için sol torakotomi ile sol alt lobektomi ve total dekortikasyon yapıldı. Histopatolojik bulgular "malign mikst mezotelyoma (desmoplastik tip + epitelyal tip)" ve "Minimal İnvaziv Adenokarsinom" Patolojik evre: T1miN0P0 olarak rapor edildi..Medikal onkoloji ile konsülte edildi.Akciğer adenokarsinomu için adjuvan tedavi düşünülmedi.Total dekortikasyon yapıldığı için adjuvan pemetrexet carboplatin kemoterapisi başlandı.
SONUÇ:Asbest maruziyeti, hem MPM hem de akciğer kanseri gelişimi için belirlenmiş bir risk faktörüdür. Bununla birlikte, MPM ve akciğer kanserinin birlikteliği nadirdir.Bu düşük insidans, asbest maruziyetinin neden olduğu malign mezotelyoma patogenezinin akciğer kanserinden farklı olduğunu göstermektedir. Akciğer kanseri ve plevral kalınlaşma saptanan hastalarda, özellikle asbest maruziyeti öyküsü olanlarda, MPM ile olası komorbidite düşünülmelidir. Tedavi stratejisi, hangi hastalığın hastaların prognozunu belirleme olasılığının daha yüksek olduğuna göre karar verilmelidir.

Resim1



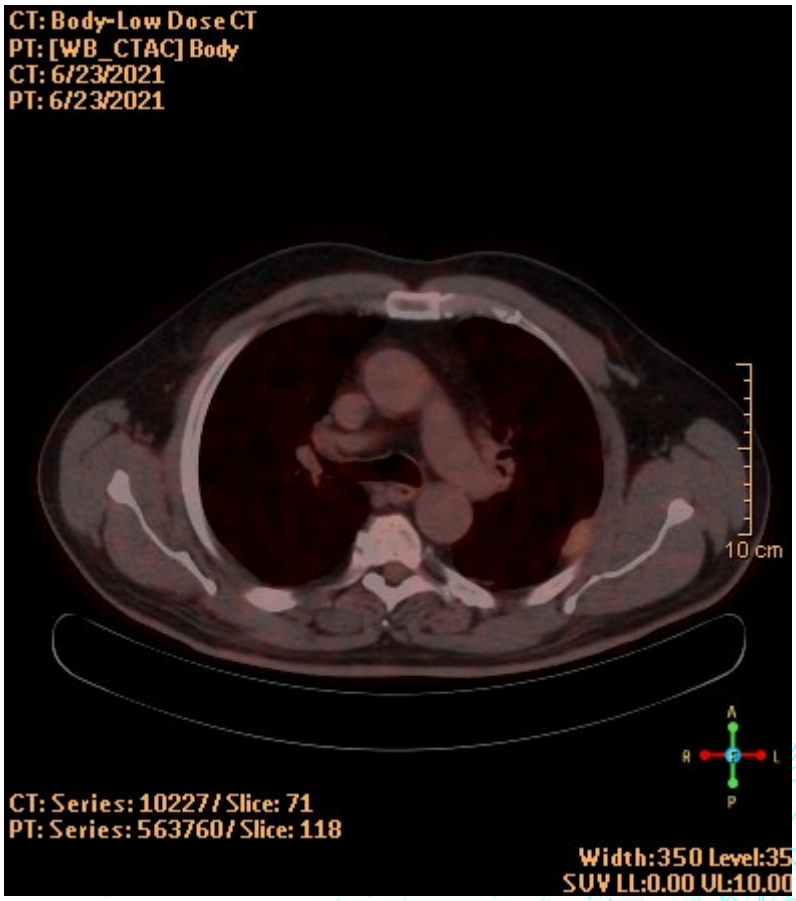
CT: Body-Low Dose CT
PT: [WB_CTAC] Body
CT: 6/23/2021
PT: 6/23/2021
10 cm
A
R
L
P
CT: Series: 10227 / Slice: 71
PT: Series: 563760 / Slice: 118
Width:350 Level:35
SUV LL:0.00 UL:10.00

Resim2

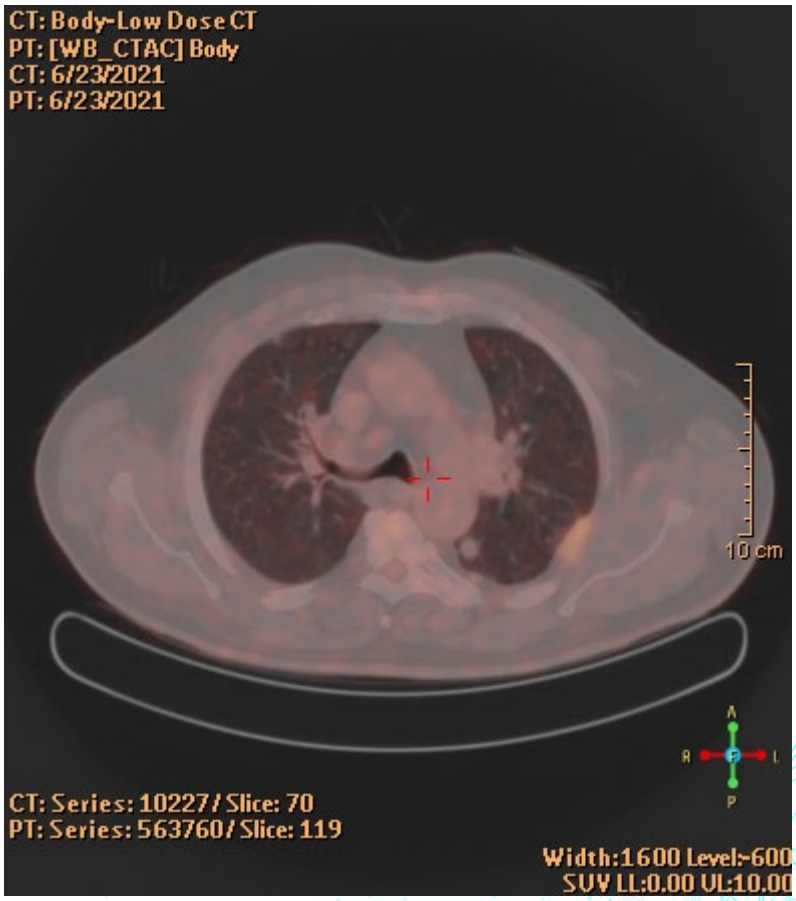

sol akciğer alt lob superior segmentte nodüler lezyon ve sol hemitoraksta plevral kalınlaşma

EP-059

Post-COVID-19'da Allerjik Rinit insidansı ve mevcut semptomlar artış gösterdi mi?

Duygu Zorlu[1], Songül Özyurt[2], Harun Soyalıç[3]
[1]Medicana İntenational İzmir, Göğüs Hastalıkları Kliniği, İzmir
[2]Recep Tayyip Erdoğan Üniversitesi Tıp Fakültesi, Göğüs Hastalıkları Ana Bilim Dalı, Rize
[3]Ahi Evran Üniversitesi Tıp Fakültesi, KBB Ana Bilim Dalı, Kırşehir

GİRİŞ VE AMAÇ:Günlük klinik pratiğimizde, post-COVID-19 vakalarında varolan Allerjik Rinit semptomlarında artış olduğunu, daha önce bu semptomları hiç görülmeyen vakalarda da yeni semptomlar geliştiğini gözlemledik. Bu nedenle bu çalışmada, post-COVID-19' da Allerjik Rinitt insidansının ve mevcut tanılı hastaların semptomlarında artış olup olmadığını belirlemeyi amaçladık.
YÖNTEM:Çalışma için, araştırmacılar tarafından Allerjik Rinit semptomları sıklığı ve şiddetini belirlemeye yönelik anket formu düzenlendi. Anket formu, sosyal medya hesabından paylaşıldı. Bir gün boyunca ankete verilen cevaplar değerlendirildi.
BULGULAR:Sosyal medya hesabı anket formunu 570 kişi görüntülemiş ve 137 kişi cevaplamıştı. Allerjik Rinit semptomları, katılımcılar arasında %66 oranında görülmekteydi. COVID-19 tanısı alma oranı %46 idi. %85 oranında Allerjik Rinit semptomlarının COVID-19 sonrası başlamadığı yönündeydi. %56 oranında COVID-19 tanı süreci hafif klinik bulgularla geçirilmişti.
SONUÇ:Sonuçlar günlük pratik gözlemlerimizin aksine; post-COVID-19'da Mevcut Allerjik Rinit semptomlarının ve insidansının artmadığı yönündeydi. Bu durum, katılımcı sayısına bağlı olup, günlük pratiğimizde seçili vaka gördüğümüz için oranı yüksek gözlemlemiş olabiliriz.
Sonuç olarak; post-COVID-19 vakalarında yeni tanı ve artmış Allerjik Rinit semptomları akılda bulundurulmalıdır.

Has the incidence of Allergic Rhinitis and present symptoms increased in post-COVID-19?

Duygu Zorlu[1], Songül Özyurt[2], Harun Soyalıç[3]
[1]Department of Pulmonology, Medicana İntenational İzmir, Turkey
[2]Department of Pulmonology, Medical Faculty of Recep Tayyip Erdoğan University, Rize, Turkey
[3]Department of Ear, Nose and Thorroat Disease, Medical Faculty of Ahi Evran Üniversity, Kırsehir, Turkey

BACKGROUND AND AIM:In our daily clinical practice, we observed an increase in the existing Allergic Rhinitis symptoms in post-COVID-19 cases, and new symptoms developed in cases that had never seen these symptoms before. Therefore, in this study, we aimed to determine whether there is an increase in the incidence of Allergic Rhinitis in post-COVID-19 and the symptoms of patients with current diagnosis.
METHODS:For the study, a questionnaire was prepared by the researchers to determine the frequency and severity of A.Rinitis symptoms. The survey form was shared on the social media account. Responses to the questionnaire were evaluated during one day.
RESULTS:570 people viewed the social media account survey form and 137 people answered it. Allergic Rhinitis symptoms were seen in 66% of the participants. The rate of being diagnosed with COVID-19 was 46%. It was 85% that the symptoms of Allergic Rhinitis did not start after COVID-19. The diagnosis process of COVID-19 was passed with mild clinical findings at a rate of 56%.
CONCLUSIONS:The results are contrary to our daily practical observations; was that the current symptoms and incidence of Allergic Rhinitis did not increase in post-COVID-19. This depends on the number of participants, and we may have observed a high rate because we saw selected cases in our daily practice.
As a result; New diagnosis and increased Allergic Rhinitis symptoms should be kept in mind in post-COVID-19 cases.

EP-060

Ağır Astımda Biyolojik Ajan Tedavisi İle Yan Etki Veya Yanıtsızlık Durumunda Hemen Pes Etmeli Miyiz?

Müge Erbay
Şanlıurfa Mehmet Akif İnan Eğitim ve Araştırma Hastanesi, İmmunoloji ve Alerji, Şanlıurfa

GİRİŞ VE AMAÇ:Ağır astım, uygun tedaviye bağlı kalınmasına ve astımı kötüleştiren faktörler düzeltilmesine rağmen kontrol altına alınamayan veya yüksek doz inhale kortikosteroid altında kontrolde iken basamak inildiğinde şiddetlenen astımdır. Günümüzde Türkiye'de ağır astım biyolojik ajan tedavisi için omalizumab (anti-IgE) ve mepolizumab (anti-IL5) kullanılmaktadır. Hastanın biyolojik tedaviye uygun olduğuna karar verdikten sonra ilk olarak hangi biyolojik ajan ile tedaviye başlanması gerektiğine karar verilmelidir. Perennial alerjisi olan, TIgE 30-1500 IU/mL arasındaki hastalarda omalizumab ve kan eozinofil sayısı ≥300/µl olan hastalarda mepolizumab kullanılmaktadır. Bazı ağır astım hastaları ise her iki biyolojik ajan tedavisine de uygun (overlap) olabilmektedir.
Olgu ağır astım hastası olup omalizumab ile anafilaksi geçirmesi ve mepolizumab tedavisine yanıtsız olması nedeni ile sunulmuştur.
OLGU:Elli sekiz yaşında kadın hastanın 20 yaşından beri astımı mevcuttu. Hastaya 15.10.2018 tarihinde ağır alerjik astım tanısı ile omalizumab 300 mg/ay başlanmıştı. Hastanın 3. Doz omalizumab uygulamasından dakikalar içinde nefes darlığı, tansiyon düşüklüğü gerçekleşmiş ve anafilaksi tedavisi uygulanmıştı. Omalizumab kesilmişti. Hasta Aralık 2021'de Şanlıurfa'da alerji polikliniğime başvurdu. Hastanın nefes darlığı, hırıltısı, gece semptomu vardı. Astım kontrol testi (AKT) 5 puandı. Haftada 2 kez acil başvurusu oluyordu. Son 1 yılda 10 kez astım atak ile hastanede yatmıştı. Sık sık oral, IM sistemik steroid alıyordu. Hasta düzenli olarak montelukast, salmeterol/flutikazon 1000 mcg almaktaydı. Laboratuar; eozinofil 440 hücre/mcL(%4.3), Total IgE:65, d1 ve d2 class1 pozitif,aspergillus spIgE negatif.Hastanın tedavisine tiotropium ve 16 mg metilprednizolon eklenerek mepolizumab 100 mg yakın gözetim altında uygulandı. İki doz sonrası semptomlarında, acil başvurusunda hiçbir düzelme olmadı ve hasta tedaviye devam etmek istemedi. Ancak 4 aylık tedaviye devam edilmesi kararı ile hasta ikna edildi. Üçüncü doz mepolizumab uygulamasından 10 gün sonra semptomlarında belirgin azalma oldu, hiç acile gitmesi gerekmedi. 4. doz sonrası AKT:20 puandı, hiç acil başvurusu olmadı, sistemik steroid tedavisi kesilebildi. Hastanın mepolizumab tedavisi devam etmektedir.
SONUÇ:Farkındalık oluşturulması gereken durumlardan birisi; omalizumab tedavisi ile anafilaksi olan hastalara alternatif biyolojik ajan verilebilir veya omalizumab ile desensitizasyon yapılabilir. Bir başka önemli durum ise olgumuzda olduğu gibi ilk doz yanıtsızlığında başka tedavi arayışına gidilmemeli veya tedavi sonlandırılmamalı ve 4-6 aylık tedavi yanıtı beklenmelidir.

Should We Give Up Immediately In Case Of Side Effects Or Unresponsiveness With Biological Agent Therapy In Severe Asthma?

Müge Erbay
Mehmet Akif Inan Training and Research Hospital, Section of Immunology and Allergy Diseases, Sanliurfa, Turkey

OBJECTIVE:Severe asthma means asthma that is uncontrolled despite adherence with maximal optimized high dose ICS-LABA treatment and management of contributory factors, or that worsens when high dose treatment is decreased.Nowadays, omalizumab and mepolizumab are used for the treatment of severe asthma in Turkey.After deciding that the patient is suitable for biologic therapy, it should be decided which biologic agent should be started first.Omalizumab is used in patients with perennial allergy and TIgE between 30-1500 IU/mL, and mepolizumab is used in patients with blood eosinophil counts ≥300/µl.Some severe asthma patients may be suitable for both biological agent treatments (overlap).The case was presented because she had severe asthma and had anaphylaxis with omalizumab and was unresponsive to mepolizumab treatment.
CASE:A 58-year-old female patient had asthma since she was 20 years old.The patient was started on omalizumab 300 mg/month with the diagnosis of severe allergic asthma.Shortness of breath,low blood pressure occurred within minutes of the patient's third dose of omalizumab,and anaphylaxis was treated.Omalizumab was discontinued.The patient applied to my allergy clinic in Şanlıurfa.Asthma control test was 5 points.She had an emergency call twice a week.She had been hospitalized with asthma attacks 10 times in the last 1 year.The

patient was regularly taking montelukast,salmeterol/fluticasone 1000 mcg,sistemic steroid.Laboratory parametres were;eosinophil 440 cells/mcL(4.3%),total IgE:65 IU/mL,mite spIgE positive,aspergillus spIgE negative.Mepolizumab 100 mg was administered under close supervision.After two doses,there was no improvement in her symptoms,on her emergency admission,and the patient did not want to continue treatment.However,the patient was persuaded by the decision to continue the treatment for 4 months.Ten days after the third dose of mepolizumab,her symptoms decreased significantly,and she did not need to go to the emergency room.After the 4th dose,ACT was 20 points,no emergency application,systemic steroid treatment could be stopped.

RESULT:One of the situations in which awareness should be created;alternative biologic agents can be given to patients with anaphylaxis with omalizumab treatment or desensitization can be performed with omalizumab.Another important situation is that in case of first dose failure,as in our case,other treatment should not be sought or the treatment should not be terminated and a 4-6 month treatment response should be expected.

EP-061

Ülkemizdeki Hekimlerin Adrenalin Otoenjektörü Kullanım Bilgisi ve Reçete Etme Oranı

Cihan Örçen[1], Tuğçe Yakut[2], Seda Mersin[3], Vehbi Özaydın[4]

[1]S.B.Ü Derince Eğitim ve Araştırma Hastanesi, Allerji ve İmmünoloji Kliniği, Kocaeli

[2]S.B.Ü Gazi Yaşargil Eğitim ve Araştırma Hastanesi, Allerji ve İmmünoloji Kliniği, Diyarbakır

[3]Dr. Ersin Arslan Eğitim ve Araştırma Hastanesi, Allerji ve İmmünoloji Kliniği, Gaziantep

[4]İstanbul Medeniyet Üniversitesi, Göztepe Prof. Dr. Süleyman Yalçın Şehir Hastanesi, Acil Servis Bilim Dalı, İstanbul

GİRİŞ VE AMAÇ:Anafilaksi, genellikle hızlı başlayan ve ölüme neden olabilen ciddi bir sistemik aşırı duyarlılık reaksiyonudur. Epinefrin tedavinin ilk ve en önemli basamağıdır. Anafilaksi riski altında olan hastalara adrenalin otoenjektörü reçete edilmesi ve kullanımının öğretilmesi gelecek risklerin azaltılması açısından önem taşımaktadır. Yapılan çalışmalarda hekimlerin anafilaksi riski taşıyan hastalarda adrenalin otoenjektörü yazma oranının düşük olduğu ve adrenalin otoenjektörünün kullanımı konusunda yetersizlikler olduğu belirtilmiştir.. Bu çalışmanın amacı ülkemizdeki farklı branştaki asistan ve uzman hekimler ile pratisyen hekimlerin adrenalin otoenjektörü kullanım bilgisi ve reçete edilmesi konusundaki farkındalıklarının araştırılmasıdır.
YÖNTEM:Çalışmamız birinci, ikinci ve üçüncü basamakta çalışan hekimlere yönelik olarak planlanmış, çevrimiçi anket uygulanmasına dayalı kesitsel bir çalışmadır. Çalışmanın hedef kitlesi pratisyen hekimler, uzman hekimler ve asistan hekimler olarak belirlendi.
Anafilaksi tanı ve tedavisi ile adrenalin otoenjektör kullanımı ve reçete edilmesine ilişkin toplam 22 soruyu kapsayan anket formu WhatsApp çevrimiçi uygulaması ile 15 Ağustos 2021 ile 15 Eylül 2021 tarihleri arasında katılımcılara iletildi. Doğru cevaplar anafilaksi rehberine göre belirlendi.
BULGULAR:Ankete katılan 840 hekimin 251'i (%29.9) pratisyen, 353'ü (%42) uzman, 236'sı (%28.1) asistan hekimdi. Katılım sağlayan hekimlerin 94''ü (%11.2) cerrahi branş hekimi, 746'sı (%88.8) dahili branş hekimi olarak çalışmaktaydı. Adrenalin otoenjektörü reçete ettiniz mi sorusuna pratisyen hekimlerden sekiz (%3.2) kişi, uzman hekimlerden 32 (%9.1) kişi, asistan hekimlerden 16 (%6.8) kişi evet yanıtını verirken, adrenalin otoenjektör kullanımı hakkında bilgi sahibi misiniz sorusuna pratisyen hekimlerden 93 (%37,1) kişi, uzman hekimlerden 137 (%38,8) kişi, asistan hekimlerden 115 (%48,7) kişi evet yanıtını vermiştir. Adrenalin otoenjektör reçete edenlerin sayısı istatiksel olarak uzmanlarda daha fazla hesaplanırken (p=0.017), adrenalin otoenjektör kullanımını bilenlerin ise asistan hekimlerde daha yüksek oranda olduğu saptandı(p=0.017). Aynı soruların branşa göre ilişkileri incelendiğinde adrenalin otoenjektörü cerrahi bölüm hiç reçete etmezken, adrenalin otoenjektörü kullanımını hakkında cerrahi hekimlerin bilgisinin anlamlı olarak daha az olduğu hesaplandı (sırasıyla p=0.002 ve 0.001)
SONUÇ:Çalışmamızda ülkemizdeki hekimlerin anafilaksi riski taşıyan hastalarda adrenalin otoenjektörü yazma oranının düşük olduğu ve otoenjektörün doğru olarak kullanımı konusunda yetersizlik olduğu ortaya konmuştur. Cerrahi branş hekimlerinde bu oran daha düşük olarak saptanmıştır.
Anafilaksi yaşama riski yüksek olan hastaların adrenalin otoenjektrörüne sahip olmaları hekim ve hasta açısından önem arz etmektedir. Adrenalin otoenjektörünün kullanımı ve reçete edilmesi konusunda hekimlere yönelik farkındalık eğitimlerinin verilmesi yararlı olacaktır.

EP-062

ABPA'ya Bağlı Gelişen Seconder Amiloidoz ve TBC Birlikteliği

Ali Kiraç, Nurten Aysan, Celal Satici, Ayşegül Erinç, Ayşe Filiz Arpaçağ Koşar
Yedikule Göğüs Hastalıkları ve Göğüs Cerrahisi EAH, Göğüs Hastalıkları, İstanbul

GİRİŞ VE AMAÇ:Alerjik Bronkopulmoner Aspergilloz, aspergillus sporlarına maruz kalan, özellikle astımlı hastaların bronşlarında ve çevresindeki akciğer parankimi içinde kronik immün ve inflamatuvar reaksiyonlara bağlı gelişen tip 1 ve tip 3 aşırı duyarlılık reaksiyonlarıdır. Eozinofilik AC hastalıkları içinde yer alan ABPA total eozinofil, total IG E'de yükseklik ve aspergillus deri prick testi pozitifliği ile tanı alır.
Amiloidoz, dokularda "amiloid" adı verilen fibril yapıdaki proteinlerin ekstrasellüler birikimi ve organlarda işlev bozukluğu ile seyreden bir hastalıktır. AL amiloidoz, kemik iliğinde klonal plazma hücrelerinin aşırı çoğalmasıyla ortaya çıkan bir plazma hücresi diskrazisidir. AA amiloidoz ise, şiddetli ve uzun sürerli enfeksiyon veya inflamasyona bağlı olarak, serum amiloid a'nın dokularda birikmesi ile oluşur.
Amacımız ABPA ve buna bağlı gelişen amiloidoz olgusunu vurgulamaktır.
OLGU:Hastamız 52 yaşında bilinen astım tanısı ve sağ AC'de belirgin bronşektazileri olan erkek hasta. 03.2022 tarihinde bacaklarda şişlik idrarda azalma şikayeti ile dahiliye polikliniğine başvurmuş. İdrarda protein ve albumin pozitif olması üzerine nefrotik sendrom ön tanısı ile böbrek biyopsisi yapılmış.AA tipi Amiloidoz tanısı almış. Diyaliz başlanan hastanın bu sırada toraks bt de sağ ac de yaygın sol ac alt lobda kistik bronşektazileri mevcut. Paag 2018 e göre infiltrasyonda artış var.
Hastanın servis takibinde infiltrasyonlar ve kistik lezyonları için istenen balgam kültür ve arb tetkiklerinde arb pozitif olması üzerine göğüs hastalıkları servisine nakil alındı. Hastaya diyaliz günleri göz önüne alınarak anti tbc tedavisi başlandı. Eozinofil seviyesi yüksek hastadan astım tanısı da olması üzerine ıg e, vaskülit ekarte edilmesi için pr3-anca ve mpo anca istendi. Mpo anca ve pr3 anca negatif,total ıge 2300 olan hastadan abpa ön tanısı ile alerji konsultasyonu istendi. Aspergilus fumigatus deri prick testi pozitif hastaya abpa ön tanısı ile ıtrakanazol ve prednol başlandı.2 hafta sonra omalizumab başlanması planlanılarak taburcu edildi.
SONUÇ:ABPA için spesifik semptom ve laboratuar testlerinin olmaması olguların yıllarca tanı alamamasına neden olabilir. Astım tanılı hastamız kronik asperillus maruziyeti ile duyarlılık kazanmış, sekonder amiloidoz nedeni ile tetkiki sırasında abpa tanısını almış olup yeni gelişen tbc ve diyaliz ihtiyacı nedeni ile de tedavisi komplike ve nadir bir vaka örneğidir.

Resim 1

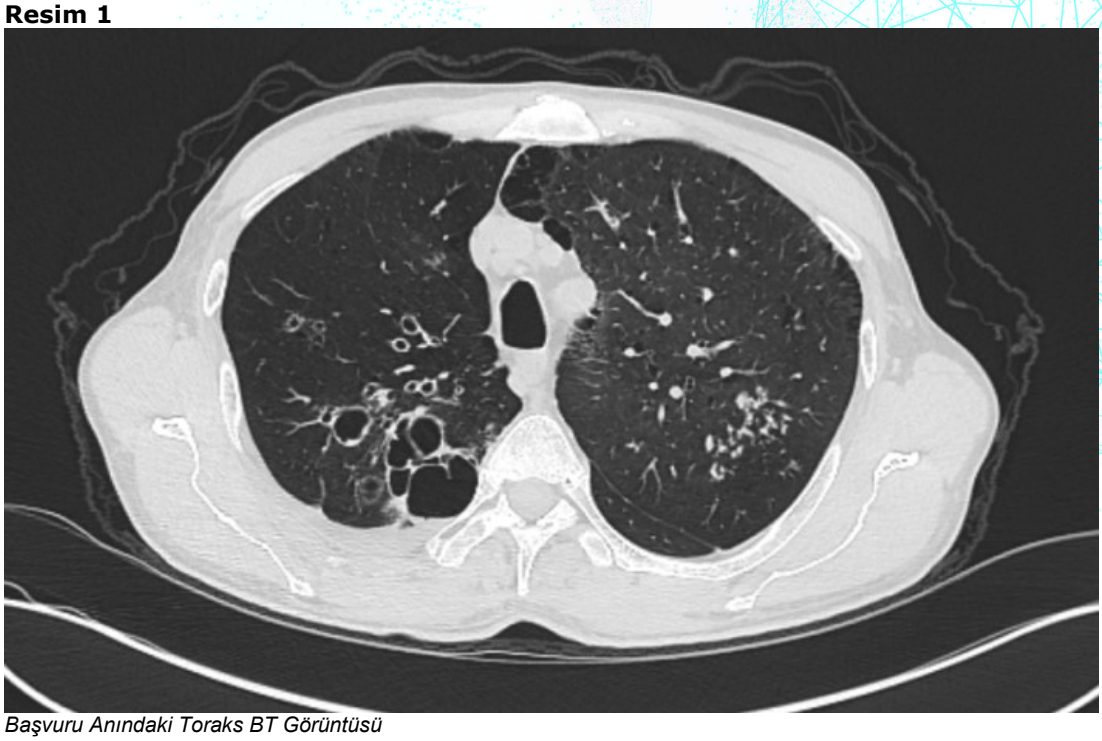

Başvuru Anındaki Toraks BT Görüntüsü

Resim 2

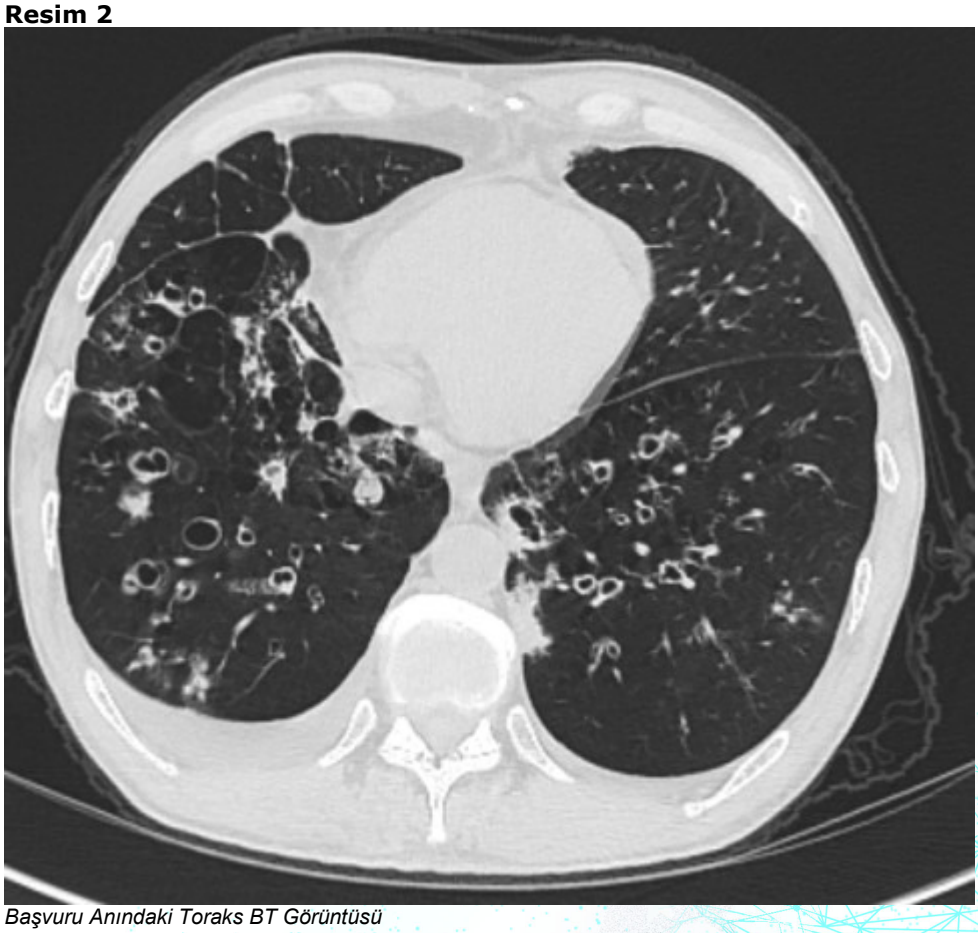

Başvuru Anındaki Toraks BT Görüntüsü

EP-063

Endemik Bir Hastalık Olarak Astım

Özkan Yetkin, Deniz Çelik
Alanya Alaaddin Keykubat Üniversitesi Tıp Fakültesi

GİRİŞ VE AMAÇ:Astım, kronik hava yolu inflamasyonu zemininde tekrarlayıcı geri dönüşümlü bronkospazm ile karakterize bir klinik tablodur. Dünyada yayınlanan verilere göre astım prevalansının %1-18 arasında değişmektedir ve astım görülme sıklığının yıllar içinde arttığı birçok kez yayınlanmıştır. Bu alışmada ise Göğüs Hastalıkları polikliniğine giriş yapan hastaların tanılarını yüzdesel olarak sınıflandırmayı amaçladık.
YÖNTEM:Kliniğimiz polkliniğine başvuran 211 (K/E:92/ 119) yeni ve eski tanılı hasta çalışmaya dahil edildi. İki farklı poliklinikte iki farklı haftada başvuran hastalar değerlendirildi. Klinik ve laboratuvar olarak kesin tanı konulan hastalar çalışma kapsamına alındı.
BULGULAR:Hastaların yaş ortalaması 47±11(23-91 yıl) olarak saptandı. Polikliniğe başvuran hastaların %37 si Astım tanılı hastalar, %12 KOAH, % 11 Solunum yolu enfeksiyonu, %8,5 Tütün bağımlılığı tedavisi, %6 uyku bozunluğu %3 hemoptizi, %2 AC de nodül takipli, %2 interstisyel AC hastalığı, %1.5 pulmoner emboli hastalarından olumaktaydı. %17 hasta ise non-spesifik nedenler ile polikliniğe başvuran hastalardı.
SONUÇ:Astımın toplumda görülme sıklığı giderek artmaktadır. Kliniğimde ise en çok takip edilen hasta grubunun (%37) Astım tanılı hastalar olduğu görülmektedir. Akdeniz bölgesi subtropikal iklime sahip bir bölgedir. Bitki örtüsü diğer bölgelere göre farklılaşmıştır. Alanya bölgesi ise daha farklı olarak, artan seracılık, ülkemizin yerel bitkilerinden olmayan ürünler yetiştirilmeye başlanmıştır. Seracılıkta, kapalı alanda daha çok allerjene maruz kalma, bölgedeki nem oranı da astım prevelansını artıran etkenler olarak düşünülebilir. Toplumda farkındalık artırılarak hastalığın artmasının önüne geçilebilir, hastalarda ise semptom kontrolü daha kolay sağlanabilir.

Figur-I Hasta dagilimi

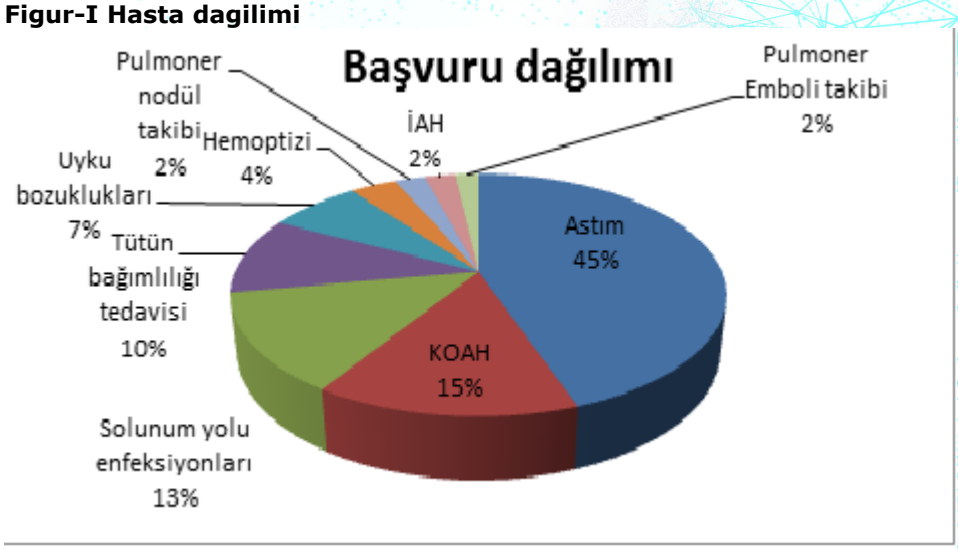

EP-065

Türkiye'de Göçmen Kistik Fibrozis Hastalarının Üç Merkez Profili

Aslı İmran Yılmaz[1], Sevgi Pekcan[1], Melih Hangül[2], Ali Özdemir[3], Gökçen Ünal[1], Hanife Tuğçe Çağlar[1]
[1]Necmettin Erbakan Üniversitesi,Meram Tıp Fakültesi,Çocuk Göğüs Hastalıkları
[2]Gaziantep Cengiz Gökçek Kadın Doğum ve Çocuk Hastanesi, Çocuk Göğüs hastalıkları
[3]Mersin Şehir Hastanesi,Çocuk Göğüs Hastalıkları

GİRİŞ VE AMAÇ:Kistik fibrozis (KF), kistik fibroz transmembran iletkenlik düzenleyici (CFTR) gen mutasyonlarının neden olduğu otozomal resesif bir hastalıktır. KF, birçok organın ekzokrin salgılarını etkileyen ilerleyici bir hastalıktır. KF'in görülme sıklığı etnik kökene ve akrabalık derecesine göre farklılık göstermektedir ve KF'nin araplar arasında genellikle nadir olduğuna inanılmaktadır. Bu çalışmanın amacı ülkemizde KF'nin göçmen hastalar arasındaki klinik ve genetik profilini incelemektir.
YÖNTEM:Necmettin Erbakan Üniversitesi Meram tıp fakültesi, Mersin Şehir Hastanesi ve Gaziantep Çocuk Hastanesi çocuk göğüs hastalıkları polikliniğine başvuran ve KF tanısı alan toplam 32 göçmen hasta genetik profili, başvuru semptomları, kullandıkları tedavi açısından incelenmiştir.
BULGULAR:Hastaların %30,3(n=10)'ü erkek, %69,7 (n=22)'si kız idi. Hastaların ortalama tanı yaşı 38,7 (1 ay-40 yaş) ay idi. Başvuru semptomları açısından incelendiğinde %40,6 (n=13) immünreaktif tripsinojen (IRT) taraması, %28,1 (n=9) sık hastalanma, %22,4 (n=7)'inde gelişme geriliği, %18,7 (n=6) pseudobartter kliniği, %12,5 (n=4) mekonyum ileusu gözlendi. Hastaların %59,3 (n=19)'ünde anne-baba akrabalık öyküsü mevcut idi. %21,8 (n=7)'sinde kardeşte KF öyküsü, %3,1(n=1)'inde 2 tane kardeş ex öyküsü vardı. IRT taramadan gelen hastaların ortalama 1.IRT değeri:137,8 ng/mL 2. IRT değeri:103,9 ng/mL saptandı. Klor ter testi bakılabilen hastalarda ortanca ter testi 61,4 (6-89) bulundu. Hastaların %87,5 (n=28) tanesi Suriye uyruklu idi. %65,6 (n=21) 'inde D vitamini düzeyi <20 nmol/l saptandı. İlk boğaz kültüründe %46,8 (n=15)'sinde Pseudomonas aeruginosa, %6,2 (n=2)'sinde Staphylococcus aureus, diğer hastalarda normal boğaz florası saptandı. %81,2 (n=26) hasta multivitamin, %68,7(n=22) hasta pankreatik enzim, %56,2 (n=18) hasta dornaz alfa, %21,8(n=7) hasta hipertonik salin kullanmaktadır. Hastaların tanı anında ortalama vücut ağırlığı (va) z skoru: -0,97, ortalama boy uzunluğu z skoru: -1,36, şu anki va z skoru:-1,47,boy uzunluğu z skoru:-1,7 hesaplandı. Hastalarda en sık rastlanan D508F %28,5(n=16) allelde saptandı. %21,8 (n=7) hastada D508F homozigot pozitifliği saptandı. 2. En sık saptanan allel ise %10,6 (n=6) c.1766+3A>G idi.
SONUÇ:Ülkemize göç eden göçmenlerdeki yüksek akrabalık oranı ve erken yaşta ölen çok sayıda çocuk göz önüne alındığında, KF hasta sayısının daha fazla olabileceği düşünülmektedir. KF'nin göçmen hasta grubunda prevalansının saptanması ve tedavileri açısından bu çocukların göç ettikleri ülkelerde taranmaları ve takipleri önemlidir.

EP-067

Delta varyantının adolesan COVID-19 hastalarının klinik seyrine etkisi

Hanife Tuğçe Çağlar[1], Sevgi Pekcan[1], Aslı İmran Yılmaz[1], Gökçen Ünal[1], Özge Metin Akcan[2], Mahmut Ziya Ünsaçar[3], Mehmet Özdemir[4], Fatih Akın[5]

[1]Necmettin Erbakan Üniversitesi, Çocuk Göğüs Hastalıkları Bilim Dalı, Konya

[2]Necmettin Erbakan Üniversitesi, Çocuk Enfeksiyon Hastalıkları Bilim Dalı, Konya

[3]Necmettin Erbakan Üniversitesi, Çocuk Sağlığı ve Hastalıkları Ana Bilim Dalı, Konya

[4]Necmettin Erbakan Üniversitesi, Medikal Mikrobiyoloji Ana Bilim Dalı, Konya

[5]Necmettin Erbakan Üniversitesi, Çocuk Acil Bilim Dalı, Konya

GİRİŞ VE AMAÇ:Adolesanlarda yeni COVID-19 varyantlarının klinik seyri hala bilinmemektedir. Bu çalışmanın amacı, ergenlerde COVID-19'un klinik özelliklerini değerlendirmek ve orijinal versiyon ile delta varyantı arasındaki farkları karşılaştırmaktır.
YÖNTEM:1 Nisan 2020 ile 31 Mart 2022 tarihleri arasında COVID-19 tedavisi gören 10-18 yaş arası hastaların tıbbi kayıtları geriye dönük olarak incelendi. Hastalar COVID-19 şiddeti açısından dört gruba (asemptomatik, hafif, orta ve şiddetli) ve tanı tarihine göre (birinci yıl-ikinci yıl) iki gruba ayrıldı. Çalışmanın birincil sonlanım noktası hastaneye yatıştı.
BULGULAR:Hastaların yaş ortalaması 171.81 ± 29.5 ay olup, çoğunluğu erkekti (n: 435, %53.3). Pandeminin ilk yılında hasta sayısı 296 (%43.52) iken ikinci yılda 520'ye (%54.11) yükseldi ($p < 0.01$). 667 (%81,7) hastada COVID-19'un şiddeti hafifti. Hastaların tanı tarihine göre karşılaştırılmasında (birinci-ikinci yıl); anozmi, yaşlanma, halsizlik, kas ağrısı, kusma, hastaneye yatış ve hastanede kalış süresi parametreleri istatistiksel olarak farklıydı ($p<0.05$). Hastanede yatan hastaların yıllar arasında karşılaştırılmasında oksijen desteği gerekliliği ($p<0,001$), endotrakeal entübasyon oranları ($p<0,05$), hastanede kalış süresi ($p<0,001$) ve COVID-19 şiddeti ($p<0.05$) ikinci yılda anlamlı olarak daha yüksekti.
SONUÇ:COVID-19 teşhisi konan adolesanlarda klinik seyir, delta varyantı ile doğrusal olarak değişti. Sonuçlarımız delta varyantının daha bulaşıcı olduğunu, daha fazla oksijen desteği gerektirdiğini, endotrakeal entübasyonu artırdığını ve hastanede kalış süresini uzattığını doğruladı.

COVID-19 şiddeti ile hastanede kalış süresi arasındaki korelasyonun nokta diyagramı.

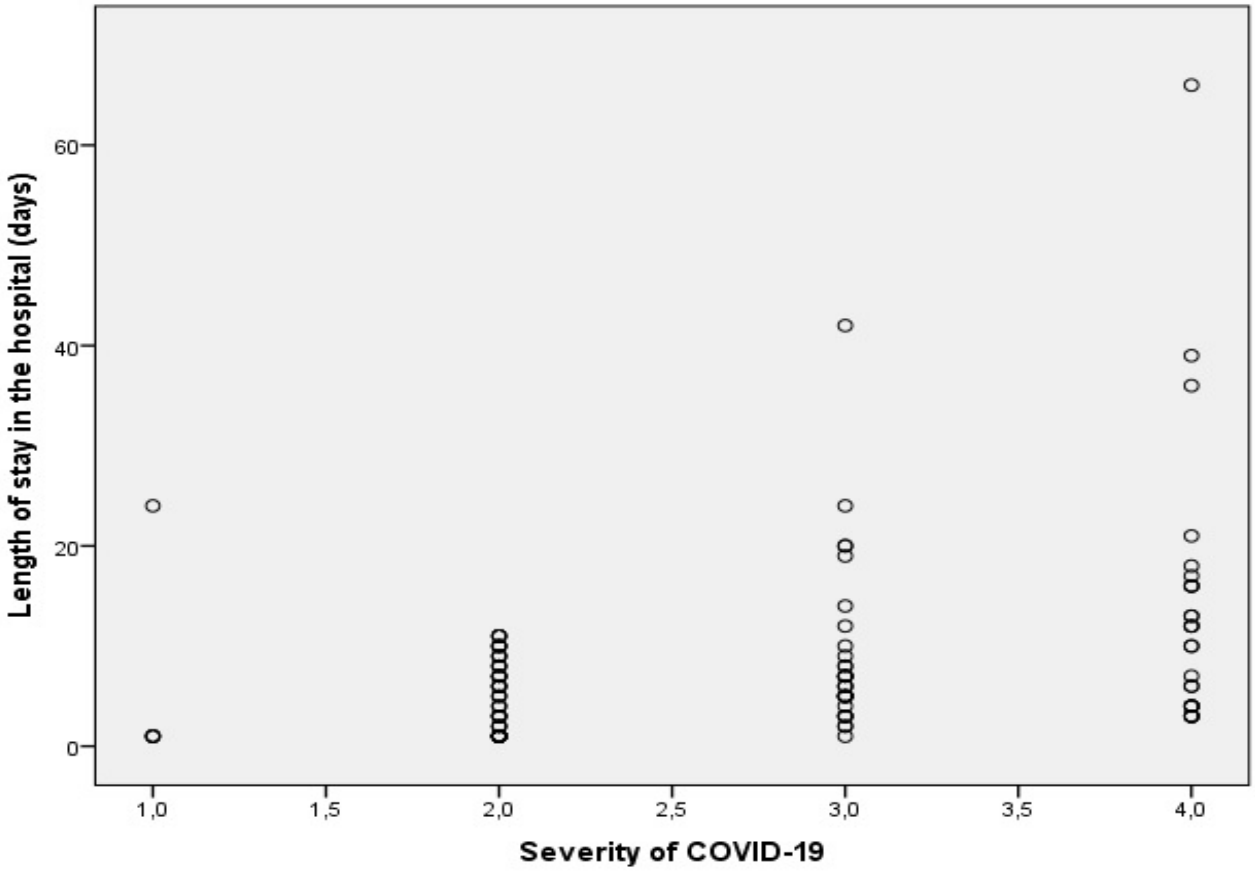

Hastanede yatan hastaların tanı tarihine göre karşılaştırılması

	Birinci yıl (n:70)	İkinci yıl (n:62)	p değeri
Erkek cinsiyet, n (%)	34 (48.6)	27 (43.5)	0.563
Yaş, ay, ortalama±SD	167.01±27.73	171.81±30.93	0.350
Herhangi bir kronik hastalık varlığı, n (%)	15 (21.4)	43 (69.4)	<0.000
COVID-19 şiddeti, n (%) 0=Asemptomatik (tarama testi pozitifliği) 1=Hafif 2=Orta 3=Şiddetli	4 (5.7) 42 (60) 11 (15.7) 13 (18.6)	1 (1.6) 21 (33.9) 24 (38.7) 16 (25.8)	0.004*
Yoğun bakıma yatış, n (%)	3 (4.3)	4 (11.3)	0.189
Hastanede yatan hastaların kalış süresi, gün, medyan (IQR)	3 (6)	7 (6)	<0.000
Oksijen desteği gerekliliği, n (%)	17 (24.3)	37 (59.7)	<0.000
Endotrakeal entübasyon, n (%)	1 (1.4)	6 (9.7)	0.035
Mortalite, n (%)	1 (1.4)	3 (4.8)	0.341

*IQR: Interquartile range *Hafif grup ikinci yılda istatistiksel olarak anlamlı derecede daha düşüktür.*

Tanı tarihine göre hastaların karşılaştırılması

	Birinci yıl	İkinci yıl	p değeri
Hasta sayısı	296 (43.52)	520 (54.11)	0.005
Erkek cinsiyet, n (%)	157 (53)	278 (53.5)	0.908

Yaş, ay, ortalama±SD	170.69 ± 28.87	172.44 ± 29.86	0.415
Herhangi bir kronik hastalık varlığı, n (%)	30 (10.1)	68 (13.1)	0.214
Semptomlar, n (%) Öksürük Boğaz ağrısı Ateş Koku duyusu kaybı Tat duyusu kaybı Burun akıntısı Baş ağrısı Halsizlik Kas ağrısı Kusma İshal Döküntü Nefes darlığı	155 (52.4) 100 (33.8) 159 (53.7) 37 (12.5) 34 (11.5) 37 (12.5) 43 (14.5) 118 (39.9) 78 (26.4) 14 (4.7) 27 (9.1) 2 (0.7) 28 (9.5)	242 (46.5) 193 (37.1) 274 (52.7) 36 (6.9) 32 (6.2) 86 (16.5) 87 (16.7) 142 (27.3) 98 (18.8) 73 (14) 44 (8.5) 7 (1.3) 48 (9.2)	0.109 0.340 0.778 0.007 0.007 0.121 0.408 <0.000 0.012 <0.000 0.748 0.500 0.914
COVID-19 şiddeti, n (%) 0=Asemptomatik (tarama testi pozitifliği) 1=Hafif 2=Orta 3=Şiddetli	22 (7.4) 246 (83.1) 15 (5.1) 13 (4.4)	54 (10.4) 421 (81) 29 (5.6) 16 (3.1)	0.260
Hastaneye yatış, n (%)	70 (23.6)	62 (11.9)	<0.000
Yoğun bakıma yatış, n (%)	3 (1)	7 (1.3)	1
Hastanede yatan hastaların kalış süresi, gün, medyan (IQR)	3 (6)	7 (6)	<0.000
Oksijen desteği gerekliliği, n (%)	17 (5.7)	37 (7.1)	0.448
Endotrakeal entübasyon, n (%)	1 (0.3)	6 (1.2)	0.432
Mortalite, n (%)	1 (0.3)	3 (0.6)	1

IQR: Interquartile range

EP-068

Rasmussen anevrizması

Cemal Özçelik
Çukurova Üniversitesi, Göğüs Cerrahisi Anabilim Dalı, Adana

GİRİŞ VE AMAÇ:Bu olgu sunumunu sözlü sunum olarak göndermekteki amacımız, tüberküloz, tip 1 diabetes mellitus öyküsü olan bir kız çocuk hastada Rasmussen anevrizması olgusunu tanımlamak ve radyografik değerlendirme ve tedavi ile ilgili temel uygulamaları tartışmaktır.
YÖNTEM:2018 yılında katarakt nedeniyle hastaneye başvuran 14 yaşındaki kadın hastaya, tip 1 diyabet teşhisinin ardından diyabet tedavisi düzenlendi. 2019 yılında diyabetik ketoasidoz nedeniyle birçok kez çocuk yoğun bakım ünitesinde yatış öyküsü olan hasta, 2020 Haziran ayında nefes darlığı nedeniyle hastaneye başvurduğunda sol masif plevral efüzyon ve sol akciğer atelektazisi ile çocuk servisine başvurdu(Şekil-1, 1). Ardışık torasentezler sonrasında non spesifik antibiyoterapi başlanan hasta kendi isteğiyle tedavi reddi ile taburcu oldu. Bir ay sonra diyabetik ketoasidoz ile tekrar acile getirilen hasta yoğun bakım yatışı sonrası sol akciğerde yaygın atelektazi ve plevral effüzyon gözlenerek sıvıdan yapılan sitoloji ARB ve PCR değerlendirmelerinin ardından klinik öykü desteğiyle tüberküloz tanısı konuldu. Tedavisi esnasında 2 kez daha tedavi red ile taburcu olup ağır dispne, ateş, ve ketoasidoz ile yatışı tekrarlanan hastanın dörtlü antitüberküloz tedavi altında progrese olan ve Toraks bilgisayarlı tomografisinde sol akciğeri tamamen dolduran konsolide alanlar ve 2 cm çapa ulaşan hipodens kistik lezyonlar (apse odakları) izlendi. Sol hiler bölgedeki kaviter lezyonun 5.5 cm çapa ulaştığı ve kavitenin pulmoner arter ile ilişkili olduğu görüldü. Rassmussen anevrizması ile uyumlu olduğu düşünüldü (Resim-1, 4-5-6). Kon seyde tartışıldıktan sonra embolizasyon planlanarak anjiyografik görüntüleme yapılıp ultrasonografi eşliğinde peruktan kaviter embolizasyon yapıldı. Kaviteye rekanalizasyon olması ve sol harap akciğer gözlenmesi nedeniyle konseyde tekrar tartışılarak sol pnömonektomi kararlaştırıldı. Sol torakotomi ile intraperikardiyak pnömonektomi yapılan hastanın postoperatif dönemi sorunsuz atlatıldı.
BULGULAR:Majör kanamanın yönetimi için acil anjiyografik embolizasyon gereklidir. Aktif masif hemoptizi sırasında acil cerrahi rezeksiyon yapılan hastalarda yüksek morbidite ve mortalite oranı olduğundan birçok merkezde anjiyografik embolizasyona dirençli olgularda cerrahi tercih edilmektedir. Bizim hastamızda ise pulmoner arter anevrizmasını hemoptizi gelişmeden önce tespit edilebildi, buna rağmen hasta uyumsuzluğu ve hastanın birçok kez tedaviyi reddederek hastaneden ayrılması hastalığın ilerlemesine neden oldu. Daha sonra girişimsel radyoloji ile önce anevrizmaya embolizasyon denendi ve kaviteye rekanalizasyonun gelişmesi nedeniyle sol akciğerin cerrahi rezeksiyonu uygulandı.
SONUÇ:Sonuç olarak, Rasmussen anevrizması, tüberkülozun nadir fakat olası bir komplikasyonudur ve benzer olgularda düşünülmelidir.

Resim-1

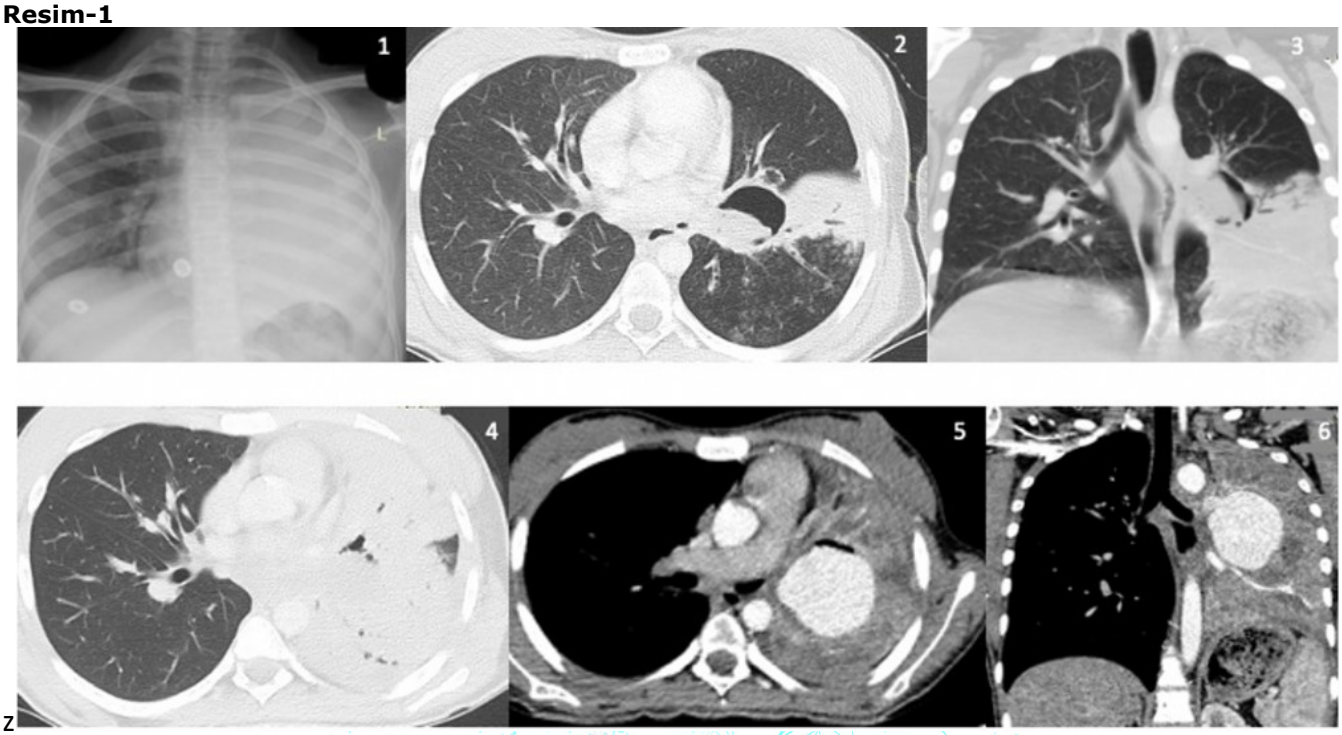

Z

Resim-1 1. Hastanın hastaneye ilk başvurduğu sırada çekilen ön-arka akciğer grafisi. 2-3. Tüberküloz tedavisi başladıktan 1 ay sonra çekilen bilgisayarlı tomografi görüntüleri. 4-5-6. Tüberküloz tedavisine başlandıktan 3 ay sonra çekilen bilgisayarlı tomografi görüntüleri

EP-069

Kistik Fibrozis Yenidoğan Taramasının Bir Yıllık Bulguları

Ömür Madak, Aslı İmran Yılmaz, Gökçen Ünal, Hanife Tuğçe Çağlar, Sevgi Pekcan
Necmettin Erbakan Üniversitesi, Meram Tıp Fakültesi, Çocuk Göğüs Hastalıkları

GİRİŞ VE AMAÇ:Kistik Fibrozis (KF) doğumdan itibaren bir çok organı etkileyebilen kalıtsal bir hastalıktır. Erken tanı, erken tedaviye ve hayat süresinin artmasına yol açar. Bu nedenle 1 Ocak 2015 tarihi itibari ile KF yenidoğan tarama programı yürürlüğe konulmuştur. Topuk kanında iki kez immünreaktif tripsinojen (IRT) düzeyi yüksek tespit edilen hastalar ter testi için KF merkezlerine yönlendirilmektedir.
YÖNTEM:2021-2022 yılları arasında Necmettin Erbakan Üniversitesi,Meram Tıp Fakültesi,Çocuk Göğüs Hastalıkları polikliniğine IRT tarama ile başvuran ve KF tanısı alan hastalarımızı retrospektif olarak başvuru yaşı, tanı yaşı, genetik mutasyon, ter testi, klinik bulguları açısından inceledik.
BULGULAR:IRT taramadan gelen hastaların %3,2 (n=6)'ne KF tanısı konuldu. Hastalarımızın kız/erkek oranı:1/5 idi. Ortalama başvuru yaşı 27,6 (20-41 gün) günlük idi. Ortalama 1.IRT:133 (91-193), 2.IRT:118 (76-175) idi. Hastaların ortalama başvuru anı kilo sds:1,6(min-0,4, max:5,0), boy sds: 0,49(min:-1,8,max:2,7) idi. Eşlik eden başvuru semptomu olarak %83,3 (n=5) hastamızın pseudobartter kliniği ve %16,6 (n=1) hastamızda doll like face var idi. Klor yöntemi ile bakılan ortalama ter testi:62,1 mmol/L (38-82) idi. %66,6 (n=4) hastada pankreatik yetmezlik mevcut idi (fekal elastaz<200 µg/g). En sık tespit edilen allel R764X ve c.2657+5G>A 2 allelde mevcut idi. Diğer saptanan mutasyonlar ise c.3700 A>G, deltaF508 tek allelde tespit edildi. 2 hastamızın ise mutasyon sonucu bekleniyor. Boğaz kültüründe en sık tespit edilen mikroorganizmalar Klebsiella pneumoniae ve Escherichia coli idi. Anne baba akrablığı %16,6 (n=1) hastamızda vardı.
SONUÇ:Sonuç olarak yenidoğan taraması kistik fibrozisli hastaların erken tanı alıp tedavi olmasını sağlamaktadır.

EP-070

Primer Siliyer Diskinezi Hastalarında Genotip ve Fenotip İlişkisi

Gökçen Ünal, Aslı İmran Yılmaz, Hanife Tuğçe Çağlar, Sevgi Pekcan
Necmettin Erbakan Üniversitesi, Meram Tıp Fakültesi. Çocuk Göğüs Hastalıkları BD, Konya

GİRİŞ VE AMAÇ:Primer siliyer diskinezi (PCD), solunum epitelini kaplayan siliaların anormal fonksiyonuna bağlı olarak tekrarlayan üst ve alt solunum yolu enfeksiyonları ile karakterize, organ lateralizasyon ve fertilite problemlerinin de eşlik edebildiği nadir görülen bir siliopatidir. Genellikle otozomal resesif kalıtılır. Son zamanlarda, x-kromozomal ve otozomal dominant kalıtım biçimleri de tanımlanmıştır.
Son teknolojilerle yapılan genetik analiz, hastaların yaklaşık %70'inde hastalığa neden olan bialelik patojenik varyantları tanımlamamıza olanak tanır ve bugüne kadar PCD'ye neden olan 40 gen tanımlanmıştır.
Çalışmamızda kliniğimizde PCD tanısı alan hastaların klinik, radyolojik ve laboratuvar bulguları ile hastaların genetik analizleri arasındaki ilişkiyi araştırmayı amaçladık.
YÖNTEM:Necmettin Erbakan Üniversitesi Meram Tıp Fakültesi Çocuk Göğüs Hastalıkları polikliniğinde 2007-2022 tarihleri arasında PCD tanısı alan 40 hasta çalışmaya dahil edildi. Hastaların genetik analizleri ile tanı yaşı, vücut ağırlığı ve boy ölçümleri, sinüzit, otit, işitme kaybı, situs inversus totalis, bronşektazi, nazal polip gibi klinik bulgular arasındaki ilişki değerlendirildi.
BULGULAR:40 hastanın 20'si kız, 20'si erkekti. 14'ünün toraks tomografisinde bronşektazi izlendi. 15'inde situs inversus totalis varken, üçünde izole dekstrokardi bulunmaktaydı. Genetik sonuçlara göre DNAH5 en sık görülen patojenik varyanttı. Bronşektazisi olan hastaların altısında da DNAH (5,11 ve 8) patojenik varyantı, üçünde de RSPH (4A,3 ve 0) varyantı vardı. Situs inversus totalisi olan hastaların üçünde CCDC39, birinde CCDC40, dördünde DNAH5, birinde DNAAF1, birinde DNAH11 varyantı bulunmaktaydı.
SONUÇ:Bazı merkezlerde tanısal testlerin sınırlı olması nedeniyle hastalığın karakteristik klinik bulguları olan çocuklarda bile PCD tanısı genellikle gecikir. Genotipler ile klinik fenotipler arasındaki ilişki net değildir. Akciğer hastalığının ciddiyeti ve prognoz üzerine spesifik genetik kusurların etkisinin tanımlanması için daha fazla çalışmaya ihtiyaç vardır.

EP-071

Beş Yaş Altı Çocuklardaki Kronik öksürüğün Etyolojisinde Süt Çocuğu Geçici Hipogamaglobulineminin Araştırılması

Mehmet Fatih Alptekin[1], Gökçen Ünal[2], Aslı İmran Yımaz[2], Hanife Tuğçe Çağlar[2], Sevgi Keleş[3], Sevgi Pekcan[2]
[1]Necmettin Erbakan Üniversitesi Meram Tıp Fakültesi, Çocuk Sağlığı ve Hastalıkları ABD
[2]Necmettin Erbakan Üniversitesi, Meram Tıp Fakültesi, Çocuk Göğüs Hastalıkları BD
[3]Necmettin Erbakan Üniversitesi Çocuk Allerji ve İmmunoloji BD

GİRİŞ VE AMAÇ:Kronik öksürük, çocukluk çağının en sık doktora başvuru şikayetlerinden biridir ve dört haftadan daha uzun süren öksürük olarak tanımlamaktadır. Bu çalışmada kronik öksürük etyolojisinde süt çocuğunun geçici hipogamaglobulinemisinin rolünü vurgulamayı amaçladık.
YÖNTEM:Çalışmaya Ocak 2015 - Aralık 2020 tarihleri arasında Necmettin Erbakan Üniversitesi Meram Tıp Fakültesi Çocuk Sağlığı ve Hastalıkları Anabilim Dalı Çocuk Göğüs Hastalıkları polikliniğine beş yaş altı kronik öksürük şikayeti ile başvuran öksürüğün diğer nedenleri ekarte edilen ve retrospektif olarak dosyasına ulaşılabilen süt çocuğunun geçici hipogamaglobulinemisi kriterlerini karşılayan 55 hasta dahil edildi. Hastaların demografik özellikleri, başvuru laboratuvar değerleri, IgG başvuru ve düzelme anı değerleri, düzelme süresi, boy - kilo persentil değerleri, hastane yatış, takipte aldıkları tedavileri incelendi.
BULGULAR:Çalışmamızda olguların (n: 55) 35'i (%63,6) erkek, 20'si (%36,4) kız idi. Laboratuvar değerlerinde IgG ile beraber hastaların %26,4'ünde IgA ve %31,5'inde IgM düzeyinin de düşük olduğu saptandı. Hastaların %72,7'si inhaler tedavi ve %45,5'i antibiyotik profilaksisi, %2,2'si intravenöz immunoglobulin tedavisi aldı. Hastaların yaş gruplarına göre alt solunum yolu enfeksiyonu nedeniyle hastaneye yatış sayısı, geçirmiş olduğu bronşiolit sayısı, inhaler tedavi süresi, antibiyotik profilaksisi alma süresi ve düzelme sürelerinde farklılaşma olmadığı görüldü ($p>0,05$). Yine yaş gruplarına ve prematürite durumuna göre düzelme süresi ve IgG'nin normal değere olan farkı arasında ilişki yoktu ($p>0,05$). Hastane yatış sayısında başvuru boy - kilo persentillerine göre farklılık yoktu ($p>0,05$). Hastaların IgG değeri normale dönme sonrası %86,3'ünün öksürük şikayeti geçtiği görüldü.
SONUÇ:Bizim çalışmamızda kronik öksürükle başvuran ve süt çocuğunun geçici hipogamaglobulinemisi saptanan hastaların öksürük şikayetlerinin immünglobulin değerleri normale dönmesiyle düzelmesi beş yaş altı çocuklarda kronik öksürük etyolojisinde süt çocuğunun geçici hipogamaglobulinemisini de düşündürmelidir.

EP-072

Modülatör Tedavi Kullanan Hastaların Tek Merkez Deneyimi

Gökçen Ünal, Aslı İmran Yılmaz, Hanife Tuğçe Çağlar, Sevgi Pekcan
Necmettin Erbakan Üniversitesi, Meram Tıp Fakültesi. Çocuk Göğüs Hastalıkları BD, Konya

GİRİŞ VE AMAÇ:Kistik fibrozis, transmembran regülatör (CFTR) genindeki mutasyonların neden olduğu otozomal resesif geçişli bir hastalıktır. CFTR modülatörleri, vücuttaki epitel hücrelerinin apikal yüzeyindeki CFTR klorür ve bikarbonat kanalının işlevini iyileştirir. Böylece kistik fibrozisli birçok hastada ter klorürünü azaltır, akciğer fonksiyonu, büyüme ve diğer parametreleri iyileştirir.
Çalışmamızda modülatör tedavi başlanan kistik fibrozis tanılı hastalarımızdaki klinik ve laboratuvar değişiklikleri değerlendirmeyi amaçladık.
YÖNTEM:Necmettin Erbakan Üniversitesi Meram Tıp Fakültesi çocuk göğüs hastalıkları polikliniğinde takip edilen ve eylül 2021/haziran 2022 tarihleri arasında modülatör tedavi başlanan yedi hasta çalışmaya dahil edildi. Hastalar tedavi başlangıcından önce ve tedavinin 1. Ve 3. Aylarında vücut ağırlıkları, boy ölçümleri, solunum fonksiyon testleri, alevlenme sıklıkları, kültür sonuçları ve ter testleri, fekal elastaz ölçümleri, yaşam kalitesi anketleri ile değerlendirildiler.
BULGULAR:Çalışmaya katılan yedi hastanın altısı kız biri erkekti. Ortalama yaşları 17 yaş, üç aydı. Dört hastada delta F508 homozigot mutasyonu bulunmaktaydı. Yedi hastaya da elexacaftor- tezacaftor-ivacaftor tedavisi başlandı. Tüm hastaların tedavi başlandıktan sonraki ilk ayda öksürük ve balgam şikayetinde belirgin azalma gözlendi. Hastaların altısının vücut ağırlığı tedavi öncesine kıyasla birinci ayda, birinin ise üçüncü ayda artış gösterdi. Beş hastanın solunum fonksiyon testinde ölçülen FEV1 değeri tedavinin 1. ayında tedavi öncesine göre daha yüksekti. Kontrol ter testi yapılabilen dört hastanın dördünün de ter testi tedavi başlangıcına göre daha düşük tespit edildi. Hastalarımızın ikisinde tedavinin yaklaşık ikinci haftasında kaşıntılı cilt lezyonları izlendi. Antihistaminik tedavi ile sikayetler geriledi. Diğer beş hastada ise herhangi bir yan etki meydana gelmedi.
SONUÇ:Modülatör tedavilerin akciğer fonsiyonlarında ve semptomlarında, vücut kitle indeksinde belirgin iyileşmeler sağladığı gösterilmiştir. Bununla birlikte ilerlemiş hastalığı olan KF hastaları, hızlı ve olumlu fiziksel, psikolojik ve sosyal etkiler de bildirmişlerdir. Bu da yaşam kalitesinin iyileşmesini sağlamıştır.

EP-073

Nekrotizan Pnömonili Hastaların Retrospektif Değerlendirilmesi:Tek Merkez Deneyimi

Abdülkerim Çokbiçer[1], Sevgi Pekcan[2], Aslı İmran Yılmaz[2], Gökçen Ünal[2], Özge Metin Akcan[3], Hanife Tuğçe Çağlar[2]

[1]Necmettin Erbakan Üniversitesi, Meram Tıp Fakültesi, Çocuk Sağlığı ve Hastalıkları

[2]Necmettin Erbakan Üniversitesi, Meram Tıp Fakültesi, Çocuk Göğüs Hastalıkları

[3]Necmettin Erbakan Üniversitesi, Meram Tıp Fakültesi, Çocuk Enfeksiyon Hastalıkları

GİRİŞ VE AMAÇ:Pnömoni terimi, visseral plevra, bağ dokusu, hava yolları, alveoller ve vasküler yapıları barındıran akciğerlerin herhangi bir inflamatuar durumunu ifade eder.Nekrotizan pnömoni, bir enfeksiyöz etken sonrasında akciğer parenkiminde nekroz, likefaksiyon ve kavitasyon gelişimini ifade etmekte olup pnömoninin nadir fakat ciddi bir komplikasyonudur.Nekrotizan pnömoni çocukluk çağında önemli bir morbidite, mortalite nedeni olmasa da son 10 yılda farklı sebeplere bağlı olarak artan sıklığı nedeniyle önem kazanan bir konu haline gelmiştir. Bu retrospektif çalışmanın amacı; nekrotizan pnömonili çocuk hastaların epidemiyolojik, demografik özelliklerini incelemek, belirleyici özellikte olan laboratuvar parametrelerinin klinik bulgularla ilişkisini araştırmaktır.

YÖNTEM:Ocak 2010 - Ocak 2021 tarihleri arasında Necmettin Erbakan Üniversitesi Meram Tıp Fakültesi Çocuk Sağlığı Ana Bilim Dalı'na bağlı servislerde yatarak tedavi gören ve endike hallerde yapılan toraks görüntülemelerinde nekrotizan pnömoni tanısı alan 36 hasta dahil edildi. Hastalar antropometrik, epidemiyolojik, klinik, radyolojik ve laboratuvar bulguları açısından retrospektif olarak kayıtlı dosyalarından incelendi. Geriye dönük taranan dosyalarda yeterli klinik ve laboratuvar verisi olmayan hastalar çalışmaya dahil edilmedi.

BULGULAR:Çalışmaya dahil edilen bireyler %55,56'sı kız (n = 20), %44,44'ü erkek (n = 16) olmak üzere 36 nekrotizan pnömoni tanılı hastadan oluşmaktadır. Bu vakaların %16,67'si (n = 6) 2 yaş ve altı, %19,44'ü 2-5 yaş arası (n = 7), %44,44'ü 5-12 yaş arası (n = 16), %19,44'ü 12 yaş ve üzeriydi (n = 7). Yaş ortalaması 94,79 ± 61,34, ortancası 93 (min: 12, maks: 214) ay bulundu. Hastaların en sık başvuru şikâyeti ateş (%75) ve öksürük (%63,89) idi. En sık muayene bulgusu ateş (%80,55), solunum seslerinde azalma (%58,33), takipne (%47,22) idi. Hastaların %13,89'unda (n = 5) immun yetmezlik saptandı. İmmun yetmezlikli hastalarda yatış süresi anlamlı derecede daha uzun bulundu. Uzun dönem takiplerinde hastaların çoğu sekelsiz iyileşti ve mortalite görülmedi.

SONUÇ:Çalışma sonucunda elde edilen veriler, nekrotizan pnömonili çocuklarda uzun dönem morbiditeyi önlemek amacıyla yakın takibin ve uygun tedavinin önemini göstermektedir.

EP-074

Bebeklik dönemi sürfaktan protein bozuklukları ile ilişkili interstisyel akciğer hastalıklarının genetik ve klinik spektrumu: Retrospektif bir çalışma

Dilber Ademhan Tural, Beste Özsezen, Halime Nayir Büyükşahin, İsmail Güzelkaş, Birce Sunman, Nagehan Emiralioğlu, Ebru Yalçın, Deniz Doğru, Uğur Özçelik, Nural Kiper
Hacettepe Üniversitesi, Çocuk Göğüs Hastalıkları Bilim Dalı, Ankara

GİRİŞ VE AMAÇ:Çocukluk çağı interstisyel akciğer hastalıkları (chILD) geniş bir hastalık yelpazesini içerir. Genetik olarak tanımlanan sürfaktan disfonksiyon bozukluklarının yanı sıra, patoloji muhtemelen sürfaktan proteinlerini etkileyen alveolar sürfaktan bölgesini içerir. Bu çalışmanın amacı, chILD'li hastalarda sürfaktan protein bozukluklarının (SPD) prevalansını araştırmak ve bu hastaların klinik özelliklerini değerlendirmektir.
YÖNTEM:Bu retrospektif kohort çalışması, Ocak 2010 ile Aralık 2020 tarihleri arasında üçüncü basamak bir pediatrik göğüs hastalıkları merkezinde yürütülmüştür. Çalışmaya iki yaşından küçük interstisyel akciğer hastalıkları açısından değerlendirilen hastalar dahil edilmiştir.
BULGULAR:Kohortumuz da yer alan intersitisyel akciğer hastalığı ile izlenen 135 hastanın 20'si iki yaşından önce intersitisyel akciğer hastalığı etiyoloji açısından araştırılmıştı. Bu neden bu hastaların verileri geriye dönük değerlendirildi ve sekizinin bağlı intersitisyel akciğer hastalığı tanısı aldığı görüldü. chILD kohortumuzda sürfaktan protein bozuklukluğu prevalansı %5,9 idi. Bu hastaların beşi (%62,5) erkekti ve ortanca başvuru yaşları bir aydı. En sık görülen başlangıç semptomu takipne ve en sık görülen fizik muayene bulgusu her iki akciğerde duyulan raller idi. Bir hastada sürfaktan protein C eksikliği, iki hastada adenosine triphosphate binding cassette 3 (ABCA3) mutasyonu, 4 hastada sürfaktan protein C geninde polimorfizm ve bir hastada sürfaktan protein B geninde polimorfizm vardı. Bu hastalardan ikisi erken dönemde solunum yetmezliği nedeniyle kaybedildi.
SONUÇ:Sürfaktan proteinleri gen mutasyonları ve hatta polimorfizmler, pediatrik interstisyel akciğer hastalığı ile ilişkilidir. Erken bebeklik döneminde intersitisyel akciğer hastalığı şüphesi olan hastalar, mutlaka surfaktan protein bozukları açısından değerlendirilmelidir.

The clinical and genetic spectrum of the interstitial lung diseases in infancy associated with surfactant proteins disorders: A retrospective study

Dilber Ademhan Tural, Beste Özsezen, Halime Nayir Büyükşahin, İsmail Güzelkaş, Birce Sunman, Nagehan Emiralioğlu, Ebru Yalçın, Deniz Doğru, Uğur Özçelik, Nural Kiper
Department of Pediatric Pulmonology, Hacettepe University, Ankara, Turkey

BACKGROUND AND AIM:Childhood interstitial lung diseases (chILD) include a large spectrum of diseases. Besides the genetically defined surfactant dysfunction disorders, most present pathologically involve the alveolar surfactant region, possibly affecting the surfactant proteins. The aim of this study was to investigate the prevalence of surfactant protein disorders (SPD) in patients with chILD and to evaluate the clinical spectrum of these patients.
METHODS:This retrospective cohort study was conducted at a tertiary referral pediatric pulmonology center between January 2010 and December 2020. Children who were evaluated for interstitial lung diseases younger than two years were included in the study.
RESULTS:Among 135 children with ILD, 20 patients were evaluated in detail for etiology, and eight patients were further diagnosed as having ILD related to SPD. The prevalence of SPD in our patients with chILD was 5.9%. Five (62.5%) of these patients were male and the median age the first admission was one month old. The most common initial symptom was tachypnea, and crackling in both lungs was the most common physical examination sign. One patient had protein C deficiency, two had adenosine triphosphate binding cassette 3 (ABCA3) mutation, 4 had polymorphism in the surfactant protein C gene, and one had polymorphism in the surfactant protein B gene. Two of those patients died because of respiratory insufficiency.
CONCLUSIONS:The surfactant proteins gene mutations and polymorphisms are associated with pediatric interstitial lung disease. Patients with suspected interstitial lung disease in early infancy should be evaluated for surfactant protein disorders.

EP-075

Kistik Fibrozis hastalarında Covid-19 enfeksiyonu

Aslı İmran Yılmaz[1], Sevgi Pekcan[1], Fatih Ercan[1], Gökçen Ünal[1], Hanife Tuğçe Çağlar[1], Mehmet Özdemir[2]
[1]Konya Necmettin Erbakan Üniversitesi, Meram Tıp Fakültesi, Çocuk Göğüs Hastalıkları Bilim Dalı
[2]Konya Necmettin Erbakan Üniversitesi, Meram Tıp Fakültesi, Tıbbi Mikrobiyoloji Anabilim Dalı

GİRİŞ VE AMAÇ:Covid-19 pandemisi 2 yılı aşkın süredir etkisini sürdürmektedir. Erişkinde daha ağır olmak üzere komorbid hastalığı olan çocuklarda da ağır seyredebilmektedir. Kistik fibrozis, otozomal resesif kalıtılan, ülkemizde 1/3000 sıklıkta görülen beyaz ırkın en sık ölümcül genetik hastalığıdır. Kistik fibrozisin en önemli komplikasyonlarından birisi tekrarlayan akciğer enfeksiyonlarıdır. Biz de bu çalışmada kliniğimizde takipli kistik fibrozis hastalarında Covid-19 enfeksiyonunun gidişatını, solunum fonksiyonlarına etkisini ve uzun dönem şikayetlerini irdeledik.
YÖNTEM:Çalışmamızda Necmettin Erbakan Üniversitesi Meram Tıp Fakültesi Çocuk Göğüs Hastalıkları Bilim Dalı'nda Kistik Fibrozis nedeniyle takip edilen ve Covid-19 enfeksiyonu geçiren 22 hasta, Haziran 2020 – Aralık 2021 arasında geriye dönük olarak incelenmiştir. Hastalar genotip, aşılama durumu, hastaneye yatış, yoğun bakım ihtiyacı, Covid-19 enfeksiyonu sonrası akciğer alevlenmesi, komorbid durumlar yönünden değerlendirildi. Hastaların Covid-19 enfeksiyonu öncesi ve sonrası FEV1 ve BMI değerleri incelendi.
BULGULAR:Hastaların %40,9'u (n:9) kış mevsiminde enfekte olmuştur. %45 hasta (n:10) tam doz aşılı olup hiçbir hastanın yoğun bakım veya noninvaziv mekanik ventilasyon ihtiyacı olmamıştır. Hastaların %13,6'sı (n:3) hastanede takip edilmiştir, %9'unun (n:2) oksijen ihtiyacı olmuştur, %4,5'inin (n:1) akciğer alevlenmesi olmuştur. Hastaların hastanede yatış süresi 8 gün, 5 gün ve 2 gündür. %13,6'lık dilimde (n:3) uzun dönem Covid-19 semptomu görülmüştür. Bu semptomların ikisi halsizlik, biri saç dökülmesidir. Vakaların %31,8'inde (n:7) Pseudomonas Aeruginosa kolonizasyonu vardı. Akciğer veya karaciğer nakli olan hastamız yoktu. 13 hastaya Covid enfeksiyonu öncesi ve sonrası solunum fonksiyon testi yapılmış, solunum fonksiyon testi yapılan hastaların %38,4'ünde (n:5) FEV1 değerinde anlamlı düşme bulunmuştur. ($p<0,001$)
SONUÇ:Kistik fibrozis hastalığında ölümün önde gelen sebebinin akciğer enfeksiyonları olduğu düşünüldüğünde kistik fibrozis hastalarımızda Covid -19 enfeksiyonunun ağır klinik bozulmalar yaratmadığı görülmüştür. Kistik fibrozis hastalarının maske kullanımı, hastalıklı kişilerle temastan kaçınılması, profilaktik antibiyotik kullanımının bu durumda etkili olmuş olabileceğini düşünmekteyiz.

EP-076

Pulmoner Tromboembolizmde Platelet İndeksleri ile Radyolojik Tutulum Arasındaki İlişki

Kadir Burak Akgün[1], İnan Korkmaz[2], Mehmet Karadağ[3]
[1]Hatay Mustafa Kemal Üniversitesi Tıp Fakültesi Göğüs Hastalıkları Ana Bilim Dalı
[2]Hatay Mustafa Kemal Üniversitesi Tıp Fakültesi Radyoloji Ana Bilim Dalı
[3]Hatay Mustafa Kemal Üniversitesi Tıp Fakültesi Biyoistatistik ve Tıp Bilişimi Ana Bilim Dalı

GİRİŞ VE AMAÇ:Pulmoner tromboemboli (PE), pulmoner arter ve dallarının staz, hiperkoagülasyon ve/veya endotel hasarı sonucu trombüs materyali tarafından tıkanması ile karakterize bir hastalıktır. Son çalışmalar, hastalığın mortalitesi ve tanı parametresi olarak platelet parametrelerinin kullanımına odaklanmıştır. Özellikle meta-analizlerde yüksek Ortalama Trombosit Hacmi (MPV) değerleri ile mortalite ve hastalık riski arasında anlamlı bir ilişki bulunmuştur. Çalışmamızın amacı platelet indeksleri ile radyolojik tutulum şiddeti arasındaki ilişkiyi incelemektir.
YÖNTEM:2012-2021 yılları arasında pulmoner tromboemboli tanısı ile takip edilen 154 hastanın dosyaları geriye dönük olarak incelendi ve 28'i çalışma kriterlerini karşılayarak kayıt altına alındı. Hastalar radyolojik olarak 1) majör dal tutulumu olanlar, 2) majör dal tutulumu olmayan segmental dal tutulumu olanlar ve 3) sadece subsegmental dal tutulumu olanlar olmak üzere 3 gruba ayrıldı. Ayrıca radyolojik olarak ana dalda %50'den fazla tutulum olup olmamasına ve radyolojik olarak sağ ventrikül/sol ventrikül oranının 0.9'un üzerinde olup olmamasına göre hastalar iki ayrı grupta incelendi. Platelet (PLT), nötrofil, lenfosit, trombosit/lenfosit oranı (PLR), nötrofil/lenfosit oranı (NLR), MPV, plateletkrit (PCT), trombosit dağılım genişliği (PDW), trombosit büyük hücre oranı (PLCR) verileri hastalardan tanı anında alınan tam kan sayımı ölçümlerinden kaydedildi.
BULGULAR:Hastane içi ölüm oranları yaş, MPV, PDW ve PLCR ile orantılıydı; ancak kanama oranlarında platelet parametreleri arasında istatistiksel olarak anlamlı bir fark yoktu. PLR'de yükselme ile majör dalda %50'den fazla oklüzyon arasında da anlamlı korelasyon vardı. Platelet, PDW, PCT ve nötrofil değerleri majör, segment ve alt segment tutulumuna göre radyolojik olarak farklılık gösteriyordu; ancak alt grup analizleri çalışmamızda beklediğimiz lineer farkı sağlamadı.
SONUÇ:Platelet indeksleri ve pulmoner tromboembolide mortalite arasındaki ilişki istatistiki olarak gösterilmektedir. Platelet parametreleri ile trombüs yayılımı arasında bir ilişki gösterebilsek de klinik beklentimizle uyumlu değildi. Pulmoner tromboemboli ile platelet parametreleri arasındaki mortalite ilişkisinin nedenlerini anlayabilmek için daha geniş serilerde çalışma ihtiyacı vardır.

The Relationship Between Platelet Indices and Radiological İnvolvement in Pulmonary Thromboembolism

Kadir Burak Akgün[1], İnan Korkmaz[2], Mehmet Karadağ[3]
[1]Hatay Mustafa Kemal University Faculty of Medicine Department of Pulmonology
[2]Hatay Mustafa Kemal University Faculty of Medicine Department of Radiology
[3]Hatay Mustafa Kemal University Faculty of Medicine Department of Biostatistics and Medical Informatics

BACKGROUND AND AIM:Pulmonary thromboembolism (PE) is a disease characterized by occlusion of the pulmonary artery and its branches by thrombus material as a result of stasis, hypercoagulability and/or endothelial damage. Recent studies have focused on platelet parameters, mortality of the disease and its use as a diagnostic parameter. In particular, a significant relationship was found between high Mean Platelet Volume (MPV) values and mortality and disease risk in the meta-analyses. The aim of our study is to examine the relationship between platelet indices and the severity of radiological involvement.
METHODS:The files of 154 patients who were followed up with the diagnosis of pulmonary thromboembolism between 2012-2021 were reviewed retrospectively, and 28 of them were recorded by meeting the study criteria. The patients were radiologically divided into 3 groups: 1) those with major branch involvement, 2) those with segmental branch involvement without major branch involvement, and 3) those with only subsegmental branch involvement. In addition, patients were examined in two separate groups according to whether there was more than 50% involvement in the main branch radiologically and whether the right ventricle/left ventricle ratio was above 0.9 or not, radiologically. Platelet (PLT), neutrophil, lymphocyte,

platelet/lymphocyte ratio (PLR), neutrophil/lymphocyte ratio (NLR), MPV, plateletcrit (PCT), platelet distribution width (PDW), platelet large cell ratio (PLCR) data in complete blood count measurements taken from patients at the time of diagnosis were also recorded.
RESULTS:In-hospital mortality rates were proportional to age, MPV, PDW, and PLCR; however, there was no statistically significant difference between platelet parameters in bleeding rates. There was also a significant correlation between rising in PLR and occlusion in the major branch more than 50%. Platelet, PDW, PCT and neutrophil values differed radiologically according to the involvement of major, segment and subsegment; however, subgroup analyzes did not provide the linear difference we expected in our study.
CONCLUSIONS:The relationship between platelet indices and mortality in pulmonary thromboembolism is shown statistically. Although we could show a relationship between platelet parameters and thrombus spread, it was not compatible with our clinical expectation. Larger series are needed to understand the reasons for the mortality relationship between pulmonary thromboembolism and platelet parameters.

Radyolojik Yerleşim Yeri ve Platelet İndeksleri

	Anadal	Segmental Dal	Subsegment Dal	
	M [Q1 Q3]	M [Q1 Q3]	M [Q1 Q3]	p
Yaş	70 [56 73]	52 [26 55]	71 [59 79.5]	0.106
PLT	214 [163 295]	431 [288 451]	223 [183.5 311.5]	0.008*
MPV	10.1 [9.8 10.8]	9.2 [8.9 9.9]	9.8 [9.2 10.6]	0.347
PDW	16 [13.1 16.6]	9.6 [9.1 10.6]	15.95 [12.75 16.25]	0.048*
PCT	0.23 [0.16 0.3]	0.4 [0.27 0.43]	0.22 [0.19 0.3]	0.043*
PLCR	28.4 [26.7 32.7]	19.1 [15.8 23.5]	23.65 [20.7 31.65]	0.054
Lenfosit	2010 [1620 2550]	2260 [1930 2890]	1360 [960 2300]	0.292
Nötrofil	7380 [5500 7890]	4380 [3370 10210]	9540 [8010 12940]	0.035*
PLR	85.94 [70.1 115.43]	156.05 [127.43 223.31]	134.92 [96.71 204.05]	0.108
NLR	3.58 [1.72 6.25]	1.51 [1.49 5.29]	5.76 [4.13 9.18]	0.110

*1.grup anadal tutulumu olanlar 2.grup anadal tutulumu olmayıp segment tutulumu olanlar 3.grup sadece subsegmental dal tutulumu olanlar PLT=platelet, MPV=ortalama platelet hacmi, PDW=platelet dağılım aralığı,PCT=plateletkrit,PLCR=platelet büyük hücre oranı, PLR=platelet/lenfosit oranı, NLR=nötrofil/lenfosit oranı, *p<0.05*

Radiological Site and Platelet Indices

	Major Branch	Segmental Branch	Only subsegmental branch	
	M [Q1 Q3]	M [Q1 Q3]	M [Q1 Q3]	p
Age	70 [56 73]	52 [26 55]	71 [59 79.5]	0.106
PLT	214 [163 295]	431 [288 451]	223 [183.5 311.5]	0.008*
MPV	10.1 [9.8 10.8]	9.2 [8.9 9.9]	9.8 [9.2 10.6]	0.347
PDW	16 [13.1 16.6]	9.6 [9.1 10.6]	15.95 [12.75 16.25]	0.048*
PCT	0.23 [0.16 0.3]	0.4 [0.27 0.43]	0.22 [0.19 0.3]	0.043*
PLCR	28.4 [26.7 32.7]	19.1 [15.8 23.5]	23.65 [20.7 31.65]	0.054
Lymphocyte	2010 [1620 2550]	2260 [1930 2890]	1360 [960 2300]	0.292
Neutrophil	7380 [5500 7890]	4380 [3370 10210]	9540 [8010 12940]	0.035*
PLR	85.94 [70.1 115.43]	156.05 [127.43 223.31]	134.92 [96.71 204.05]	0.108
NLR	3.58 [1.72 6.25]	1.51 [1.49 5.29]	5.76 [4.13 9.18]	0.110

*1st group major involvement 2nd group has no major branch involvement but segment involvement. 3rd group only subsegmental branch involvement PLT=platelet, MPV=mean platelet volume, PDW=platelet distribution width,PCT=plateletcrit,PLCR=platelet large cell ratio, PLR=platelet/lymphocyte ratio, NLR=neutrophil/lymphocyte ratio, *p<0.05*

Hastane içi mortalite ve Platelet İndeksleri

	Mortalite olan grup	Mortalite olmayan grup	
	M [Q1 Q3]	M [Q1 Q3]	p
Yaş	73.5 [72.5 80]	63.5 [51.5 72]	0.029*
PLT	302 [236.5 308.5]	223 [173 300]	0.427
MPV	11.1 [10.8 11.45]	9.8 [9.15 10.25]	0.020*
PDW	16.9 [15.85 16.95]	15.55 [10.1 16.15]	0.024*
PCT	0.33 [0.26 0.34]	0.23 [0.17 0.3]	0.188
PLCR	34.3 [32.7 36.8]	24.55 [20.7 28.8]	0.006*
Lenfosit	5040 [2985 5080]	1895 [1175.5 2340]	0.209
Nötrofil	7970 [7090 8955]	7670 [4945 10454.5]	0.769
PLR	60.72 [59.92 122.7]	121.43 [86.82 173.99]	0.126
NLR	1.56 [1.4 5.73]	4.39 [2.11 6.63]	0.186

*PLT=platelet, MPV=ortalama platelet hacmi, PDW=platelet dağılım aralığı,PCT=plateletkrit,PLCR=platelet büyük hücre oranı, PLR=platelet/lenfosit oranı, NLR=nötrofil/lenfosit oranı, *p<0.05*

In-hospital mortality and Platelet Indices

	Mortality group	Non-mortality group	
	M [Q1 Q3]	M [Q1 Q3]	p
Age	73.5 [72.5 80]	63.5 [51.5 72]	0.029*
PLT	302 [236.5 308.5]	223 [173 300]	0.427
MPV	11.1 [10.8 11.45]	9.8 [9.15 10.25]	0.020*
PDW	16.9 [15.85 16.95]	15.55 [10.1 16.15]	0.024*
PCT	0.33 [0.26 0.34]	0.23 [0.17 0.3]	0.188
PLCR	34.3 [32.7 36.8]	24.55 [20.7 28.8]	0.006*
Lymphocyte	5040 [2985 5080]	1895 [1175.5 2340]	0.209
Neutrophil	7970 [7090 8955]	7670 [4945 10454.5]	0.769
PLR	60.72 [59.92 122.7]	121.43 [86.82 173.99]	0.126
NLR	1.56 [1.4 5.73]	4.39 [2.11 6.63]	0.186

PLT=platelet, MPV=mean platelet volume, PDW=platelet distribution width,PCT=plateletcrit,PLCR=platelet large cell ratio, PLR=platelet/lymphocyte ratio, NLR=neutrophil/lymphocyte ratio, *p<0.05

EP-077

Allerjik Bronkopulmoner Aspergillozis (Bir Olgu Sunumu)

Mihriban Bozkurt[1], Ceyda Anar[1], Reşat Kendirlinan[2], Bunyamin Sertogullarindan[1], Muzaffer Onur Turan[1], Burak Eşkut[1]
[1]İzmir Katip Çelebi Üniversitesi Atatürk Eğitim Araştırma Hastanesi Göğüs Hastalıkalrı Bölümü
[2]İzmir Katip Çelebi Üniversitesi Atatürk Eğitim Araştırma Hastanesi, İmmunoloji ve Allerji Bölümü

GİRİŞ VE AMAÇ:ABPA astımlı ve kistik fibrozlu hastaların hava yollarında kolonize olan Aspergillus'a karşı aşırı duyarlılığın neden olduğu immünolojik bir akciğer hastalığıdır. Atipik prezentasyonlar nedeniyle bazı olgularda özellikle tıbbi astım öyküsü yoksa tanısı zor olabilir. Tanı ve tedavi gecikmesi fibrotik akciğer hastalığı ile sonuçlanabilmektedir. Bilinen astım öyküsü olan 72 yaşında bir erkekte ABPA olgusunu sunuyoruz.
OLGU:Yaklaşık 20 yıldır astım tanılı 72 yaşında erkek hasta 2 aydır olan eforla ile olan nefes darlığı öksürük, balgam ve ateş şikayeti ile dış merkezde pnömoni ön tanısı tedavi edilmiş. Geniş spektrumlu antibiyotik tedavisine rağmen radyolojik olarak lezyonların progrese ve kaviter özellik alması üzerine hastanemize sevk edilmişti. Laboratuvar bulgularında CRP:260 Prokalsitonin:0,99 Kreatin:1,22 BUN:25 ALT:39 AST:28 WBC:11,300 Eozinofil: 5800 olarak saptandı. Fizik muayenesinde dinlemekle bılateral yaygın ronkusleri mevcuttu. Toraks BT 'sinde bilateral kaviter lezyonlar zamanla boyut ve sayı olarak artma eğiliminde olması üzerine ön planda İnvaziv Aspergillosısi düşündürdü. Bronkoskobide mukus tıkaçları mevcuttu. Bilateral kaviter lezyonları olan hastadan gönderilen cANCA,pANCA, ANA, romatoid faktör ve Anti-CCP negatif olarak geldi. BAL ve balgam materyallerinde ARB negatif saptanırken mantar kültüründe Aspergillus fumigatus üremesi olması üzerine hastaya Amfoterisin B tedavisi başlandı.Fizik muayenesinde wheezing ile birlikte bilateral ronküslerinin olması üzerine hastanın tedavisine metilprednizolon 40 mg eklendi. Steroid tedavisinin 4. Günü klinik olarak düzelme izlenen hastada ayırıcı tanı da ABPA düşünülerek Allerji ve immünoloji bölümü ile değerlendirilerek hastadan deri prıck testi ve total IG E ve aspergıllusa karşı spesıfık IG M ve IG G ıle alerjı testlerı yapıldı. Deri testi için prednol tedavisinin kesilmesi sırasında hastanın kliniğinin kötüleşme eğiliminde olması üzerine testleri prednol tedavisi altında yapılmıştır. Total IgE'si 504 kU/L, Aspergillus için spesifik IgE'si +2 pozitif olarak bulunan ve Aspergillus fumigatusa karşı bakılan IG G ve M pozitifliği olan hastaya ABPA tanısı konuldu. Tedavisi ıtrakanozal 2× 200 mg ve prednizolon tedavisinin dozu da düşülerek de 24 mg /gün olarak düzenlendi. Hastanın tedavisinin 3. Haftasında çekilen pa akciğer grafisinde minimal de regresyonu mevcuttu. Hastanın tedavisinin 8. Haftasında kardiak arrest ve pnömotoraks gelişmesi üzerine dış merkez yoğun bakımda exitus olduğu öğrenildi.
SONUÇ:Sonuç olarak; Sonuç olarak; ABPA'nın tipik bronşiyal astımdan pnömoni ve tüberküloz gibi bulaşıcı akciğer hastalıklarına kadar uzanan çok çeşitli bir klinik sunumu vardır.

Allergic Bronchopulmonary Aspergillosis (A Case Report)

Mihriban Bozkurt[1], Ceyda Anar[1], Reşat Kendirlinan[2], Bunyamin Sertogullarindan[1], Muzaffer Onur Turan[1], Burak Eşkut[1]
[1]İzmir Katip Çelebi Üniversity Atatürk Training And Research Hospital, Depatment of Chest Diseases
[2]İzmir Katip Çelebi Üniversity Atatürk Training And Research Hospital, Depatment of Allergy

OBJECTIVE:ABPA is an immunological lung disease caused by hypersensitivity to Aspergillus colonizing the airways of patients with asthma and cystic fibrosis.Due to atypical presentations,diagnosis may be difficult in some cases, especially if there is no medical history of asthma.Delay in diagnosis and treatment may result in fibrotic lung disease. We present a case of ABPA in a72-year-old man with a known history of asthma.
CASE:A72-year-old male patient with a diagnosis of asthma for about 20 years was treated with the complaints of shortness of breath with exertion, cough, sputum and fever for 2 months, and a preliminary diagnosis of pneumonia in an external center.Despite the broad-spectrum antibiotic treatment, he was referred to our hospital because the lesions progressed radiologically and had cavitary features. Laboratory findings revealed CRP:260 Procalcitonin:0.99 WBC:11,300 Eosinophil: 5800.Bilateral cavitary lesions on thorax CT tended to increase in size and number over time, suggesting Invasive Aspergillosis in the foreground. There were mucus plugs in bronchoscopy.The cANCA, pANCA, ANA, rheumatoid factor and Anti-CCP sent from the patient with bilateral cavitary lesions were negative. Amphotericin B treatment was started due to the growth of Aspergillus fumigatus in the fungal culture.Since bilateral rhonchi with wheezing in the physical examination,

methylprednisolone 40 mg was added to the treatmentThe patient,whose clinical improvement was observed on the 4thday of steroid treatment, was evaluated by the Allergy and Immunology department,considering ABPA in the differential diagnosis, and skin prick test and specific IG M and IGG Ile allergy tests against total IG and aspergillus were performed.ABPA was diagnosed in the patient whose total IgE was 504 kU/L,specific IgE +2 positive for Aspergillus,and IGGandM positivity tested against Aspergillus fumigatus. The treatment was adjusted as ithracanosal 2*200 mg and the dose of prednisolone treatment was reduced to 24 mg/day.There was minimal regression in the pulmonary X-ray.After the development of cardiac arrest and pneumothorax in the 8th week of the patient's treatment, it was learned that he died in the intensive care unit of an external center.
RESULT:As a result;ABPA has a diverse clinical presentation, ranging from typical bronchial asthma to infectious lung diseases such as pneumonia and tuberculosis.

Resim 1

Figure 1

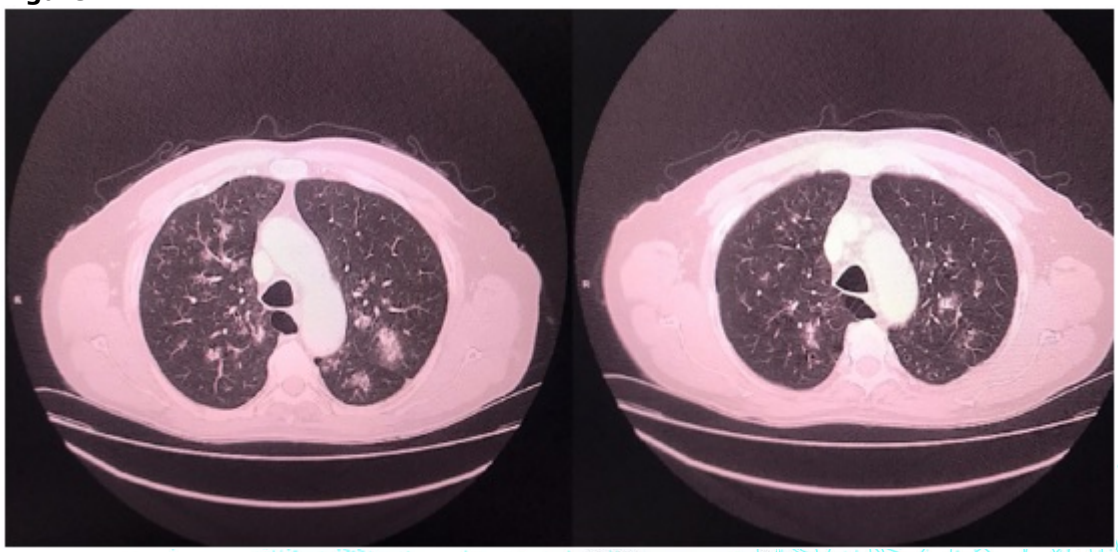

Resim 2

Figure 2

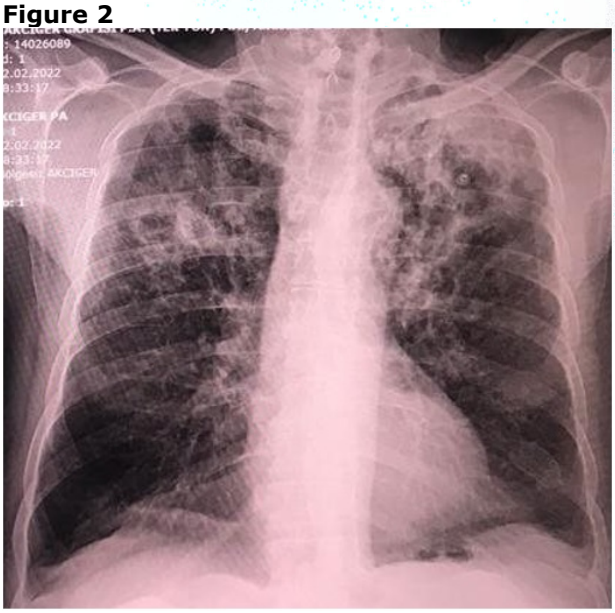

Resim 3

Figure 3

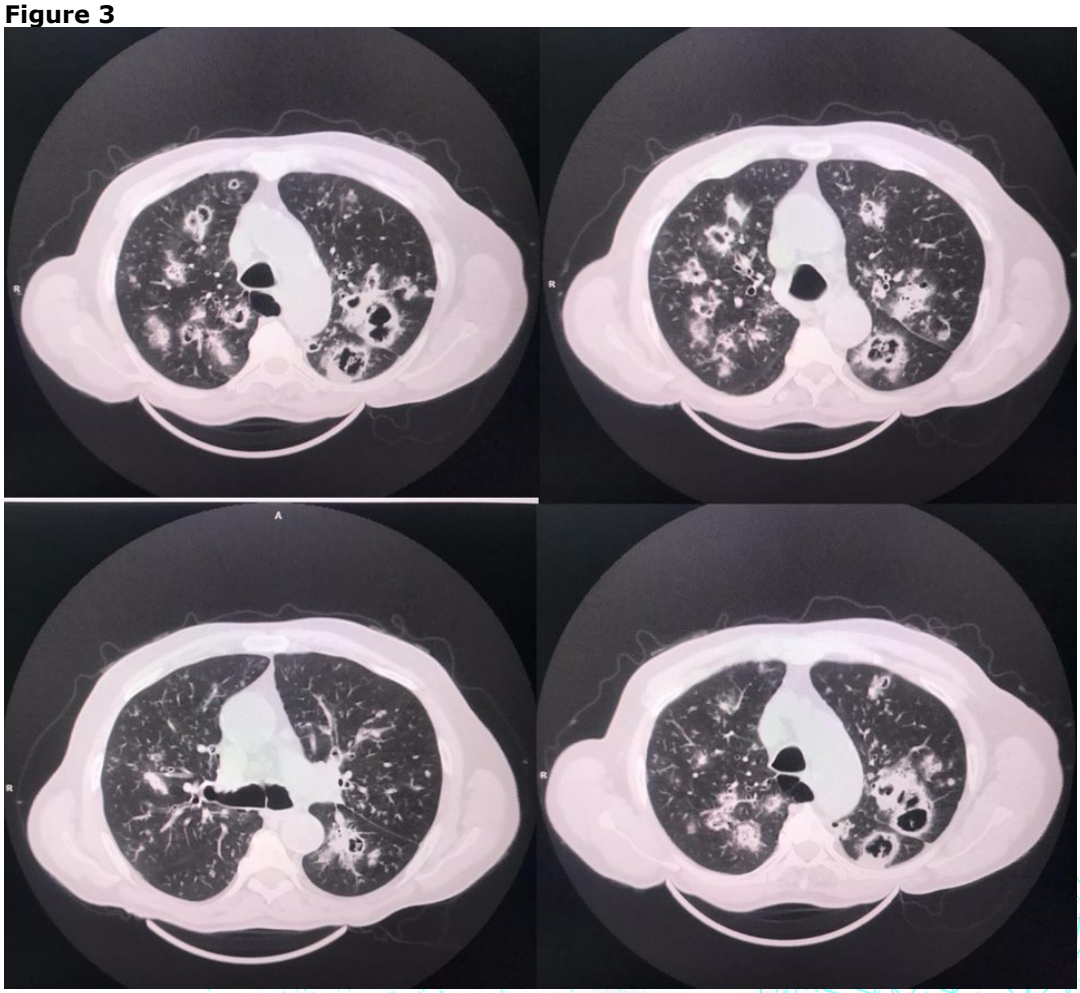

Toraks bilgisayarlı tomografisinde bilateral parenkimde kaviter lezyonlarda sayısal ve boyut arışı

Increase in number and size of cavitary lesions in bilateral parenchyma in thorax computed tomography

Resim 4

Figure 4

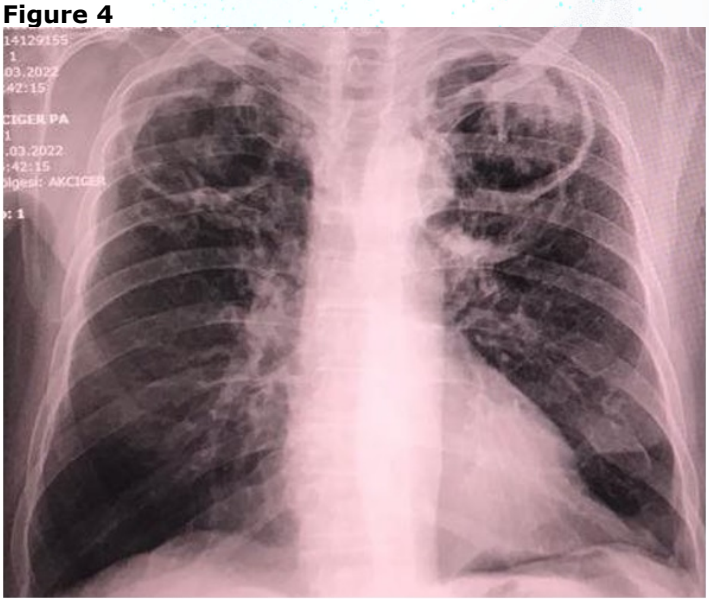

Resim 5

Figure 5

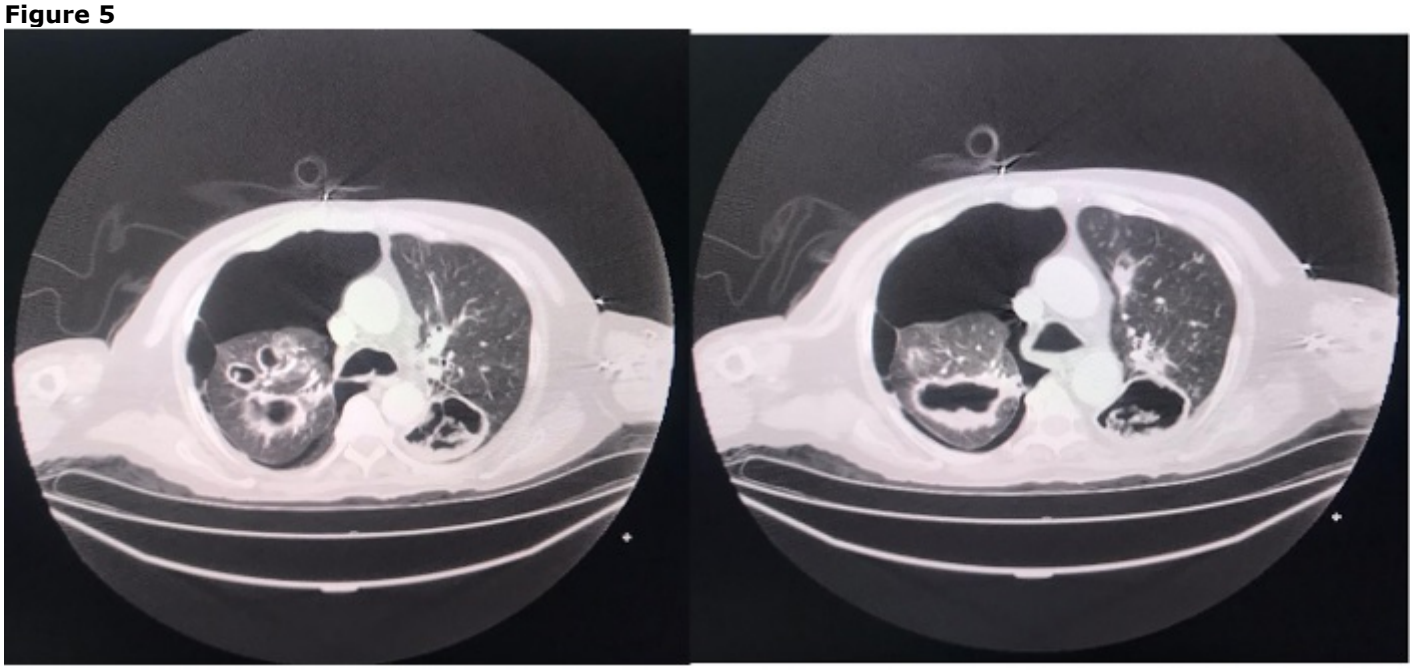

EP-078

Akciğer metastazını taklit eden sarkoidoz

Kadir Canoğlu, Ömer Ayten, Hasan Furkan Avcı, Sefa Semih Atal, Erhan Oğur, Oğuzhan Okutan, Zafer Kartaloğlu
Sultan 2. Abdülhamid Han Eğitim ve Araştırma Hastanesi, Göğüs Hastalıkları, İstanbul

GİRİŞ VE AMAÇ:Primeri bilinen ya da bilinmeyen ekstrapulmoner malignitelerde, akciğerlerde %20-50 oranında metastaz görülebilmektedir. Her iki akciğerde yaygın görülen, düzgün sınırlı nodüler dansiteler şeklinde izlenebilmektedir.
YÖNTEM:Olgu sunumu
BULGULAR:30 yaşında erkek hasta, pulmoner şikayeti yoktu. Travma sonrası dış merkezde çekilen toraks BT'de, her iki akciğerde yaygın metastaz ile uyumlu en büyüğü 1 cm nodüller ve mediastinal LAP görülmesi üzerine polikliniğimize yönlendirilmiş (Resim 1). 4 paket/yıl sigara öyküsü vardı. Çekilen PET/BT'sinde boyunda sol posterior auriküler 1 cm LAP (SUVmax 10.9), sağ inferior juguler 2 cm LAP (SUVmax 15.9), her iki akciğerde en büyüğü 1 cm boyutunda dağınık yerleşimli nodüler lezyonlar (SUVmax 4.2), mediastende tüm lenfatik istasyonlarda büyüğü sağ paratrakeal bölgede 28x22 mm LAP (SUVmax 15.8), sağ hiler bölgede konglomere 38x32 mm LAP (SUVmax 13.9), batında çölyak, peripankreatik, paraaortik büyüğü 24x18 mm LAP (SUVmax 13.4), iskelet sisteminde sağ skapulada, sağ 6. kosta anteriorunda, sol iskiyumda, sağ femur proksimal diyafizinde patolojik artmış FDG tutulumu gösteren kemik lezyonlar (SUVmax 6.1) saptandı. Hastaya EBUS yapıldı, subkarinal ve her iki alt paratrakeal lenf nodlarından örnekleme yapıldı. Hasta sonucunu göstermeye gelmemiş. Aradan 2 yıl geçtikten sonra polikliniğimize tekrar başvurduğunda kuru öksürük şikayeti tarifliyordu. Dış merkezde son başvurudan 4 ay once çekilen kontrol toraks BT'si, 2 yıl önceki ile benzer saptanmış. Son başvurudaki PA akciğer grafisinde lezyonlar sebat etmekteydi (Resim 2). Patoloji sonucu non-nekrotizan granülomatöz lenfadenit ile uyumlu sonuçlandığı görüldü. Göz muayenesi tabii sonuçlandı. Biyokimyasal parametrelerinde WBC: 3930 mm3, CRP: 19.45 mg/L, serum ACE: 82 U/L, 24 saatlik idrar kalsiyum 369.9 mg/gün yüksek olarak saptandı. Spirometrisi FEV1/FVC: %45 FEV1: %46 (1.76 L) FVC: %88 (3.96 L) obstrüktif idi. DLCO ise %115 normal olarak saptandı. Quantiferon testi negatif saptandı. Hastaya oral kortikosteroid başlandı ve takibe alındı.
SONUÇ:Bu olgu, sarkoidozun akciğer metastazını taklit edebileceğine dikkat çekilmesi amacıyla sunulmuştur.

Resim 1

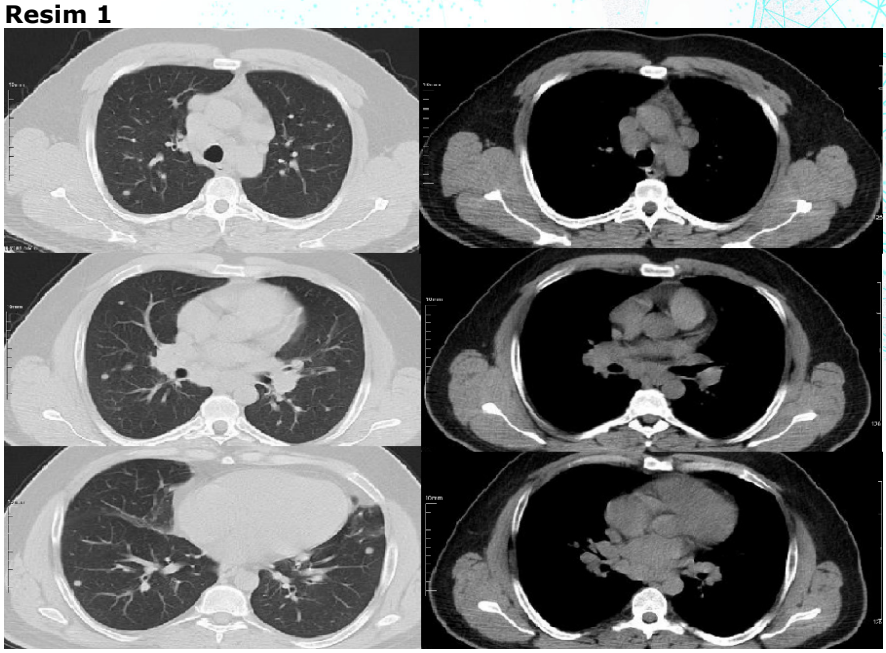

Toraks BT parankim ve mediastinal görüntülemesinde, her iki akciğerde yaygın en büyüğü 1 cm, düzgün sınırlı nodüler görünümler ve mediastinal yaygın lenfadenopati izlenmektedir.

Resim 2

PA akciğer grafisinde, mediasten geniş ve her iki akciğerde dağınık yerleşimli pulmoner nodüller izlenmektedir.

EP-079

Basitleştirilmiş modifiye geneva ve wells klinik tahmin skorlamasının pulmoner emboli tanısına katkısı

Gökhan Çoraplı[1], Ayşe Füsun Topçu[2]
[1]Adıyaman Üniversitesi, Göğüs Hastalıkları, Adıyaman
[2]Dicle Üniversitesi, Göğüs Hastalıkları, Diyarbakır

GİRİŞ VE AMAÇ:Pulmoner tromboemboli (PTE) mortalite ve morbiditesi yüksek,tanısı güç olan ve genellikle önlenebilir bir hastalıktır. Bu nedenle erken tanı önemlidir. Erken tanı acısından yol gösterici olan klinik skorlamalar kullanılmaktadır. Bu skorlamalardan sık kullanılan iki tanesi de Wells ve Basitleştirilmiş Modifiye Geneva 'dır.
YÖNTEM:Bu tez çalışmamızda Mayıs–Kasım 2018 tarihleri arasında 6 aylık periyotta Dicle Üniversitesi Hastanesi acil servisine ve göğüs hastalıkları polikliniğine ayaktan başvuran, pulmoner emboli şüphesi olup CTPA çekilen 195 hasta değerlendirilmeye alındı. PTE tanısı CTPA ile konuldu. CTPA ile pulmoner emboli pozitif veya negatif çıkan hastalara Wells ve Basitleştirilmiş Modifiye Geneva pulmoner tromboemboli klinik skorlaması uygulandı. Wells Klinik Skorlaması (2 seviyeli; zayıf ve kuvvetli olasılık), Basitleştirilmiş Modifiye Geneva Klinik Skorlaması ise dikotomize (2 seviyeli; olası ve olası değil) olarak gruplandırıldı. Analizler SPSS21.0 paket programı ile yapıldı
BULGULAR:195 hastanın 109'u (% 55.9) acil servise; 86'sı (%44.1) göğüs hastalıkları polikliniğine başvurmuştu. Bütün vakaların 83'ü (% 42.6) erkek, 112'si (% 57,4) ise kadındı. Ortalama yaş 57.16 ± 18.62 (17-91) yıl idi. CTPA çekilen 195 hastanın 154'ün de PTE (%79) negatif; 41'in de (%21) ise pozitif olarak belirlendi.Çalışmamızda Wells Klinik Skorlamasının PTE için duyarlılığı %87.8, özgüllüğü %83.8; Basitleştirilmiş Modifiye Geneva Klinik Skorlamasının ise PTE için duyarlılığı %82.9, özgüllüğü %53.3 olarak saptandı. Sonuçlarla her iki klinik skorlama için yapılan ki –kare analizinde p değeri 0,001(<0.05)olarak bulundu. Wells ve Basitleştirilmiş Modifiye Geneva Skorlamalarının negatif prediktif değerlerinin de en yüksek olduğu yer poliklinik olup sırasıyla yüzdelikleri % 96.7, %95.7; pozitif prediktif değerinin en yüksek olduğu yer ise acil servis olup sırasıyla yüzdelikleri % 80, %39.4 olarak hesapladık. İki klinik skor birlikte kullanıldığında negatif prediktif değer %95.6;pozitif prediktif değer %61.1 olarak hesapladık.
SONUÇ:Wells Klinik skorlamasının duyarlılık ve özgüllük bakımından Basitleştirilmiş Modifiye Geneva Skorundan daha üstün olduğunu gördük.Bu nedenle PTE tanısında Wells Skoru, Basitleştirilmiş Modifiye Geneva Skorundan daha etkindir. Poliklinikte bu iki klinik skorunun ayrı ayrı olarak kullanılmasının, emboli tanısının dışlanmasında daha kullanışlı olduğu; acil serviste ise emboli ön tanısının konulmasında daha etkin olduğu anlaşıldı.İki skorlama da birlikte kullanıldığında negatif prediktif değerin,pozitif prediktif değere göre daha kullanışlı olduğu ve emboli tanısının dışlanmasında daha etkin olduğu anlaşılmaktadır.

EP-080

Akut Pulmoner Emboli Sonrası Kronik Tromboembolik Pulmoner Hipertansiyon Sıklığı Ve Risk Faktörleri

Seçim Kolak, Neşe Dursunoğlu
Pamukkale Üniversitesi, Göğüs Hastalıkları Ana Bilim Dalı, Denizli

GİRİŞ VE AMAÇ:Kronik tromboembolik pulmoner hipertansiyon(KTEPH);pulmoner arterlerin organize trombüslerle kalıcı tıkanması,buna bağlı gelişen kan akımının dağılımında değişiklik ve pulmoner mikrovasküler yatakta yeniden yapılanma sonucunda oluşan pulmoner hipertansiyon(PH)'dur.KTEPH genellikle≥3 aylık antikoagülasyona rağmen çözülmemiş akut pulmoner embolinin(PE) nadir,geç komplikasyonu olarak kabul edilir.KTEPH akut PE sonrası kronik dönemdeki mortaliteyle morbiditenin en önemli nedenidir.Semptomatik PE'den sonraki ilk 2 yıl içindeki KTEPH insidansı%0,1-9,1 arasında değişmektedir.Çalışmamızdaki amacımız,akut PE sonrası KTEPH insidansını ve bu süreci öngörüde bulunabilecek risk faktörlerini saptayabilmektir.
YÖNTEM:Pamukkale Üniveristesi Hastanesinde 01/01/2018-31/12/2020 tarihleri arasında,akut PE tanısı alan 256 hasta retrospektif değerlendirildi.Sağ kalp kateterizasyonuyla(SKK) ortalama pulmoner arter basıncı(oPAB)>20mmHg olan,SKK yapılamayan fakat kliniği uyumlu olup 6.ay ekokardiyografisinde(EKO) sistolik pulmoner arter basıncı(sPAB) yüksekliği bulunan ventilasyon/perfüzyon(V/Q) sintigrafisi ve/veya pulmoner bilgisayarlı tomografik anjiografisi(PBTA) KTEPH'le uyumlu hastalar KTEPH olarak değerlendirildi.Bu grup dışında kalan hastalarsa KTEPH olmayanlar olarak gruplandırıldı.Tüm KTEPH ve KTEPH olmayan hastaların klinik,demografik verileri,laboratuvar,EKO,görüntüleme(V/Q sintigrafisi,PBTA),SKK bulguları analiz edildi.
BULGULAR:Çalışmamıza dahil edilen 256 akut PE'li hastadan 20'sine KTEPH tanısı konularak insidans%7,8 bulundu.Yapılan çalışmalarla KTEPH risk faktörleri arasında değerlendirilen splenektomi,kronik osteomiyelit,ventriküloatrial şant,tiroid replasman tedavisi,enfekte kalp pili,inflamatuar bağırsak hastalığı,0 dışı kan grupları,tekrarlayan ve idiopatik emboli öyküsünün çalışmamızda istatiksel anlamlı bulunmadığı görülmüştür.Çalışmamızda literatürle uyumlu olarak,trombofiliye yatkınlık yapan genetik mutasyonların KTEPH gelişiminde etkisinin olmadığı görüldü.KTEPH açısından risk teşkil ettiği bilinen,trombofiliye yatkınlık yapan durumlardan Antifosfolipid antikorlarının,Lupus antikoagülanının istatistiksel anlamlı farklılık saptanmasada KTEPH'lilerde daha yüksek bulunduğu görüldü.KTEPH grubunda14(%77,8) kişide akut PE tanısı anında;EKO'da sağ ventrikül disfonksiyonunun bulgularından sağ ventrikül dilatasyonu bulunmakta iken,KTEPH olmayan grupta101(%52,9) kişide bulunmuştur ve istatiksel anlamlı saptanmıştır(p:0,042)(Şekil-1).Hastaların 3.ay ve 6.ay EKO'ları değerlendirildiğinde;sPAB>50mmHg ve triküspit kapak yetersizlik velositesi(TRV) yüksekliği bulunan kişi oranı,KTEPH grubunda KTEPH olmayan gruba göre daha yüksek bulunmuş,istatiksel anlamlı saptanmıştır(Şekil-2).
SONUÇ:Akut PE hastalarında KTEPH gelişmesi nadir görülen bir durum olsada,küratif tedavi seçeneği bulunan tek PH nedeni olması,tanı ve tedavinin gecikmesi halinde prognozu kötü seyredebilen bir hastalık olması nedeniyle erken tanı,tedavi için KTEPH risk faktörlerinin iyi anlaşılıp tespit edilmesine ihtiyaç vardır.Çalışmamızda akut PE hastalarının%7,8'inde KTEPH geliştiği görülmüş ve akut PE tanısı anında,takiplerinde yapılan ekokardiyografilerinde sağ kalp disfonksiyonu bulgularının olmasının,KTEPH gelişimi için önemli bir risk faktörü olabileceği gösterilmiştir.Akut PE tanısı anında ekokardiyografik inceleme yapılmasının,ileriye yönelik KTEPH riskinin değerlendirilmesinde büyük önemi olduğunu göstermektedir.Akut PE hastalarının takiplerinde de,özellikle klinik şüphe uyandıran hastaların mutlaka ekokardiyografi yapılarak KTEPH açısından araştırılması gerekmektedir.

Şekil-1

	KTEPH (n:20) n(%)	KTEPH olmayanlar (n:236) n(%)	P değeri
Emboli şiddeti Nonmasif Submasif Masif	 3(15,8) 7(36,8) 9(47,4)	 79(36,7) 54(25,1) 82(38,1)	0,143
PBTA veya EKO' da sağ ventrikül disfonksiyonu	14(77,8)	101(52,9)	**0,042**
Sağ ventrikül/sol ventrikül çapı> 1 (PBTA veya EKO)	10(58,8)	69(37,5)	0,085
Triküspit kapak yetmezliği (EKO)	15(100,0)	138(89,6)	0,366
sPAB >50 mmHg (EKO)	6(42,9)	35(30,4)	0,371
Büyük perfüzyon defekti (V/Q Sintigrafisi)	2(100,0)	14(70)	1,000
Enfarktüs (PBTA)	6(33,3)	53(28,3)	0,655
Embolik dolum defeklerinin lokalizasyonu Subsegmenter pulmoner arter (PBTA) Segmenter pulmoner arter (PBTA) Lober pulmoner arter (PBTA) Ana pulmoner arter (PBTA)	0(0) 2(12,5) 4(25) 10(62,5)	2(1) 55(27) 42(20,6) 105(51,5)	0,528

KTEPH hastaları ve KTEPH olmayan hastalar grubunun akut PE tanısı anındaki klinik, EKO ve görüntüleme (PBTA ve V/Q sintigrafi) bulgularının değerlendirilmesi

Şekil-2

	KTEPH (n:20) n(%)	KTEPH olmayanlar (n:236) n(%)	P değeri
sPAB (>50 mmHg) (3.ay EKO)	6(50,0)	4(8,5)	**0,003**
TY (3.ay EKO)	12(100,0)	36(75)	0,101
TRV (3.ay EKO) <2,8 2,8-3,4 >3,4	 2(20,0) 5(50) 3(30)	 22(84,6) 4(15,4) 0(0)	**0,000**
Büyük perfüzyon defekti (3.ay V/Q Sintigrafisi)	4(100,0)	2(16,2)	**0,008**
Organize trombüs (3.ay PBTA)	3(75,0)	2(10)	**0,026**

	KTEPH (n:20) n(%)	KTEPH olmayanlar (n:236) n(%)	P değeri
Efor dispnesi	13(65,0)	11(7,5)	**0,000**
6 dakika yürüme testi (<380 m)	6(66,7)	3(30,0)	0,101
sPAB (>50 mmHg) (6.ay EKO)	7(50,0)	2(2,5)	**0,000**
TY (6.ay EKO)	14(100,0)	57(74)	**0,034**
TRV (6.ay EKO) <2,8 2,8-3,4 >3,4	 1(7,7) 6(46,2) 6(46,2)	 37(82,2) 7(15,6) 1(2,2)	**0,000**
Büyük perfüzyon defekti (6.ay V/Q Sintigrafisi)	11(100)	9(36,0)	**0,001**
Organize trombüs (6.ay PBTA)	8 (61,6)	5(7,9)	**0,000**

KTEPH hastaları ve KTEPH olmayan hastalar grubunun sırayla 3. ve 6. ay takiplerindeki EKO ve görüntüleme (PBTA ve V/Q sintigrafi) bulgularının değerlendirilmesi

EP-081

COVID-19 ile Tetiklenen Polianjitis Granulomatozis Akciğer Tutulumu Olgusu

Ümit Can Acar, Ayşe Baççıoğlu, Elif Kaleli Ercan, Ayşe Füsun Kalpaklıoğlu
Kırıkkale Üniversitesi Tıp Fakültesi Göğüs Hastalıkları Ana Bilim Dalı

GİRİŞ VE AMAÇ:Polianjitis granülomatozis (GPA) küçük-orta boy damarların nekrotizan vasküliti ile karakterize kronik granülomatöz hastalıktır. Tek bir organla sınırlı veya %50-90 sıklıkla akciğer tutulumu görülebilmektedir. Burada yeni koronavirüs-19 hastalığı (COVID-19) sonrası akciğer komplikasyonları gelişen immünsupresif GPA olgusu sunulmuştur.
YÖNTEM:53-y-kadın COVID-19 PCR (+) ardından 20.gününde nefes darlığı, öksürük ve halsizlikle göğüs hastalıkları servisine yatırıldı. Gelişinde oksijen (O2) saturasyonu %94, akciğer bazallerinde krepitan ralleri dışında sistem muayene bulguları normaldi. Özgeçmişinde GPA (2012'den beri) tanısı ve stres inkontinansı vardı. Siklofosfamidin mesane yan etkileri nedeniyle azatiopirin kullanmaktaydı. Son 5 yıldır semptomları kontrol altında iken, COVID-19 sonrası akciğer enfeksiyonu nedenli yatışı yapıldı
BULGULAR:Toraks bilgisayarlı tomografide (BT) COVID-19 uyumlu olabilecek bilateral santral ve periferik parankim alanlarında buzlu cam lezyonları vardı. Yatış c-reaktif protein (crp): 55.9 mg/L, sedimantasyon: 75 mm/st, idararda proteinurinin dışındaki kan değerleri normaldi. Hastanın daha önce c-antinötrofil sitoplazmik antikor (ANCA) pozitifliği bulunmakta olup, yatışında c- ve p-ANCA, ANA, anti-ds-dna'sı negatifti. Yatışındaki nazo-faringeal sürüntü viral solunum paneli negatifti. CMV-IgM negatif ve IgG (160) pozitif geldi.
Hastaya bronkopnömoni tanısıyla moksifloksasin, inhaler kortikosteroid (KS) ve bronkodilatör başlandı. Ancak, nefes darlığı ve öksürük şikayetlerinin artması, yüksek ateş ve p-a grafide infiltrasyon artışı nedenli meropenem, metil-prednizolon 40 mg/gün ve lenfopenisi için de tmp-smx eklendi. Ancak nefes darlığı arttı ve O2 saturasyonu % 88'e düştü. Yeni toraks BT'de sol üst lobda yeni nodüler-konsolide dansite artımı (kavite), bilateral periferik baskın buzlu cam opasitesi zemininde konsolide alanlarda artış ve bilateral plevral effüzyon izlendi. Ateşi 38 derece oldu; kan–idrar kültürlerinde üreme olmadı. Romatolojinin bölümünün de önerisiyle GPA akciğer tutulumu tanısıyla puls KS (1000 mg/gün) 3 gün verildi. Sonrasında kliniğinde, laboratuar ve pa grafisinde iyileşme görüldü. Genel durumu düzelen hasta oral KS ve inhaler tedaviyle taburcu edildi. Altı ay sonraki kontrol BT'de lezyonları tamamen gerilemişti.
SONUÇ:Bu olgu COVID sonrası GPA'ya bağlı akciğer tutulumu gelişmesi açısından ilginçtir. Klinik ve radyolojik özelliklerdeki benzerlik göz önüne alındığında, GPA ile COVID-19 arasında ayrım yapmak zordur. Akciğerde kavite-prekaviter dansiteler, proteinüri, antibiyotiğe yanıtsızlık ve KS'e yanıt gibi özellikler, GPA'yı COVID-19'dan ayırmaya yardımcı olur. Özellikle atipik prezentasyonlu immünosupresif GPA hastalarında COVID-19 ve sonrası akciğer bulgularının değerlendirilmesinde enfeksiyonun yansıra vaskulit aktivasyonu açısından dikkatli olunmalıdır.

hastanın ilk BT görüntüsü

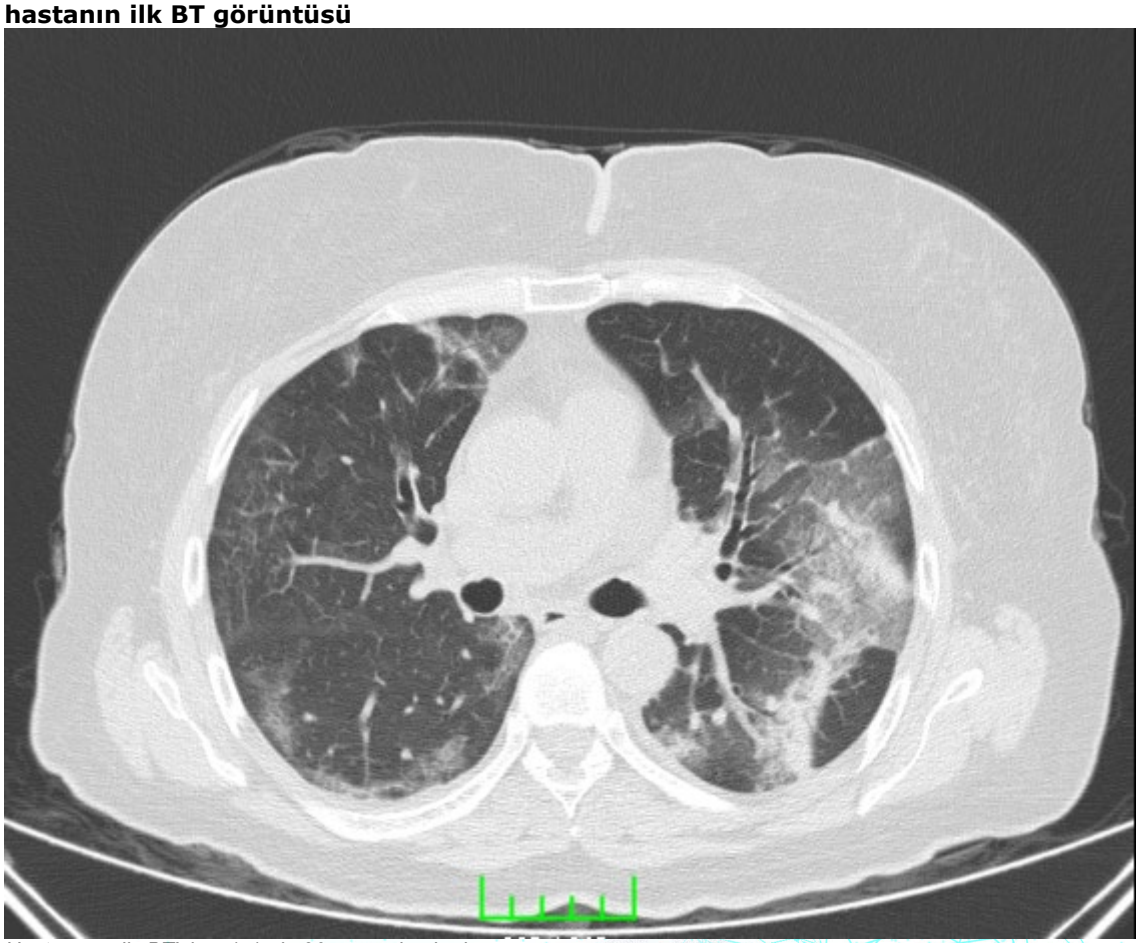

Hastanın geliş BT'si pcr(+) nin 20.gününde alındı

hastanın kontrol BT görüntüsü

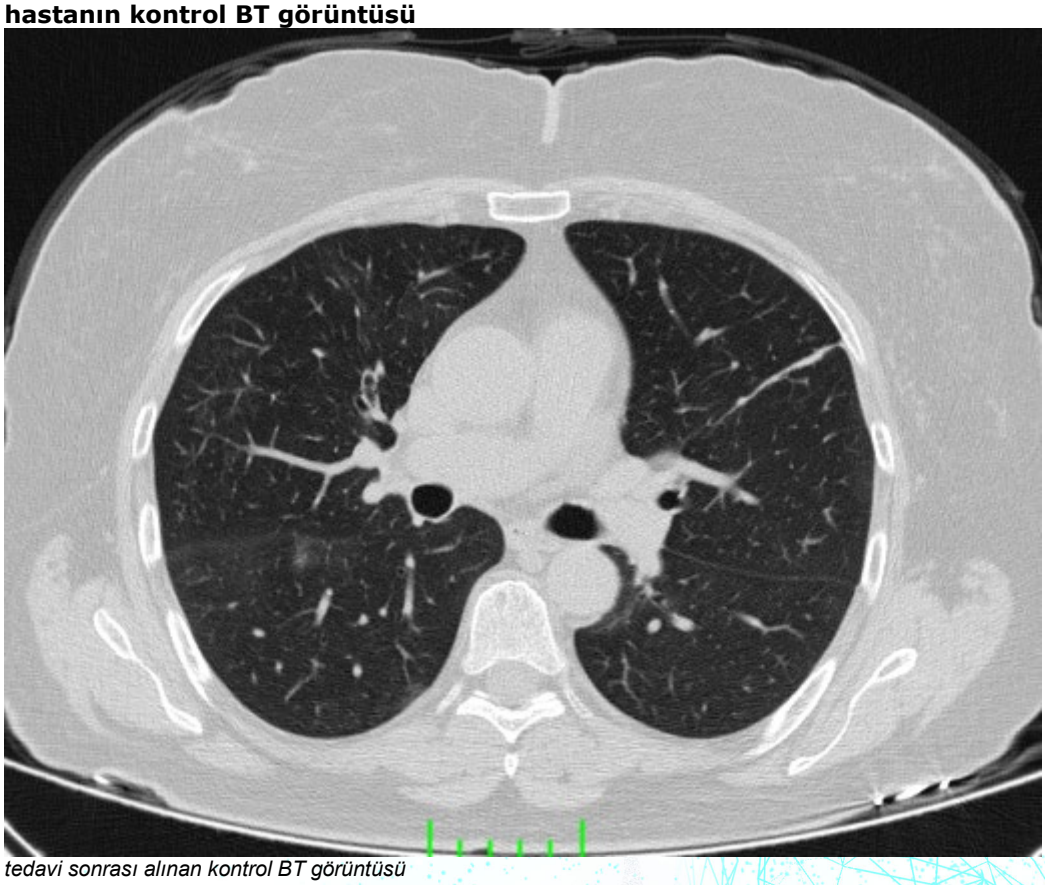

tedavi sonrası alınan kontrol BT görüntüsü

EP-082

Pulmoner emboli: 4,5 yıllık sağ kalımı olan bir hepatosellüler karsinom hastasında ilk belirti

Dorina Esendağlı[1], Samed Rahatlı[2], Koray Hekimoğlu[3], Şerife Savaş Bozbaş[1]
[1]Başkent Üniversitesi, Tıp Fakültesi, Göğüs Hastalıkları Ana Bilim Dalı, Ankara
[2]Başkent Üniversitesi, Tıp Fakültesi, Medikal Onkoloji Ana Bilim Dalı, Ankara
[3]Başkent Üniversitesi, Tıp Fakültesi, Radyoloji Ana Bilim Dalı, Ankara

GİRİŞ VE AMAÇ:Pulmoner emboli (PE), yüksek morbidite ve mortalite ile önlenebilir bir ölüm nedenidir. Genellikle trombüsün alt ekstremite derin venlerinden pulmoner arterlere doğru göç etmesinden kaynaklanır, ancak bazen durum böyle değildir. Kanser, hem venöz trombüs embolisi (VTE) hem de PE için güçlü bir risk faktörüdür.
OLGU:Burada bir ay sonra hepatosellüler karsinom (HCC) tanısı alan bir PE olgusunu sunuyoruz. Hastanın karaciğerinde hem inferior vena cava hem de sağ atriyumu invaze eden rezeke edilemeyen bir tümör vardı. Transarteriyel kemoembolizasyon (TACE) yapıldı ve sorafenib tedavisine başlandı. 2 yıllık tedaviden sonra, giderek büyüyen bir lenfadenopati için stereotaktik radyocerrahi geçirdi ve regorafenib'e geçiş yapıldı. 20 ay boyunca bu tedaviyi aldı ve daha sonra hiçbir progresyon veya nüks belirtisi olmaksızın herhangi bir ilaç tedavisi görmeden takip edildi. Kronik pulmoner emboli nedeniyle halen antikoagülasyon tedavisi görmektedir ve HCC tanısından 4.5 yıl sonra hala hayattadır.
SONUÇ:PE, özellikle damar invazyonu olan olgularda sağkalımı kötü olan HCC'nin ilk belirtisi olabilir. PE'nin erken teşhisi ve uygun tedavisi, kanser tedavisi ile birlikte bu hastaların sağkalımını güçlü bir şekilde etkileyebilir. Bu olgu literatürle karşılaştırıldığında HCC tanısından sonraki uzun sağkalım açısından benzersizdir.

Pulmonary embolism as the first sign of hepatocellular carcinoma in a patient with 4,5 years survival

Dorina Esendağlı[1], Samed Rahatlı[2], Koray Hekimoğlu[3], Şerife Savaş Bozbaş[1]
[1]Baskent University, Faculty of Medicine, Chest Diseases Department, Ankara
[2]Baskent University, Faculty of Medicine, Medical Oncology Department, Ankara
[3]Baskent University, Faculty of Medicine, Radiology Department, Ankara

OBJECTIVE:Pulmonary embolism (PE) is a preventable cause of death with a high morbidity and mortality. It usually originates from the migration of thrombus from the deep veins of lower extremities toward the pulmonary arteries, but sometimes this is not the case. Cancer is a strong risk factor for both venous thrombus embolism (VTE) and PE.
CASE:Here we present a case of PE that was diagnosed one month later with hepatocellular carcinoma (HCC). The patient had an unresectable tumor in the liver with invasion of both inferior vena cava and right atrium. He underwent transarterial chemoembolization (TACE) and started sorafenib treatment. After 2 years of treatment he underwent stereotactic radiosurgery for a progressively growing lymphadenopathy and a switch to regorafenib was done. He recieved this treatment for 20 months and then was followed without any drug treatment with no sign of progression or recurrence. He is still on anticoagulation due to chronic pulmonary embolism and is still alive after 4.5 years from the HCC diagnosis.
RESULT:PE can be the first sign of HCC which has a poor survival especially in cases with vascular invasion. Early diagnosis and proper treatment of PE might have a strong impact on the survival of these patients together with the cancer treatment. This case is unique regarding the long survival after HCC diagnosis, when compared to the literature.

Resim 1
Figure 1

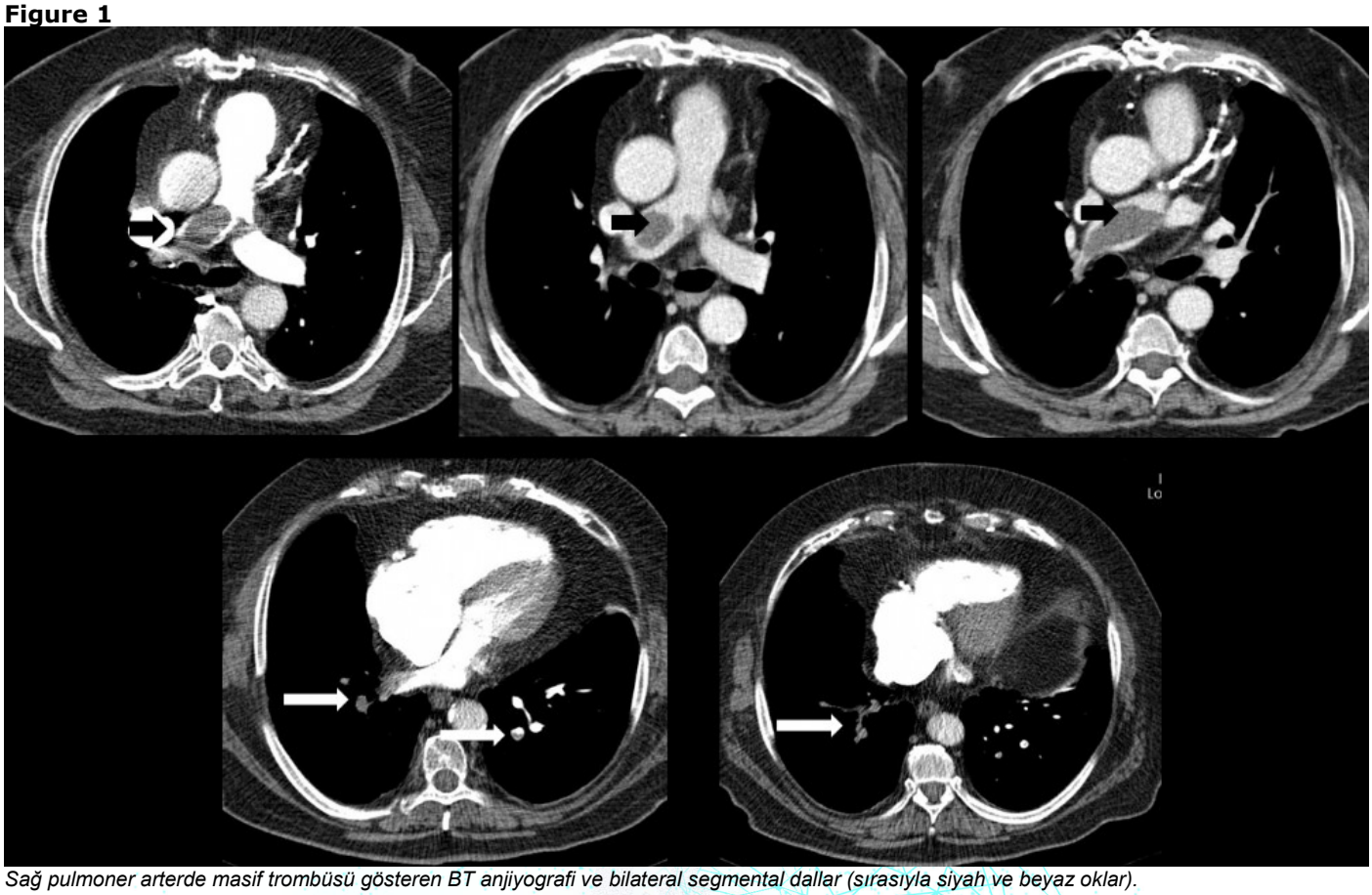

Sağ pulmoner arterde masif trombüsü gösteren BT anjiyografi ve bilateral segmental dallar (sırasıyla siyah ve beyaz oklar).
CT angiography showing the massive thrombus on the right pulmonary artery and bilateral segmental braches (black and white arrows respectively).

Resim 2
Figure 2

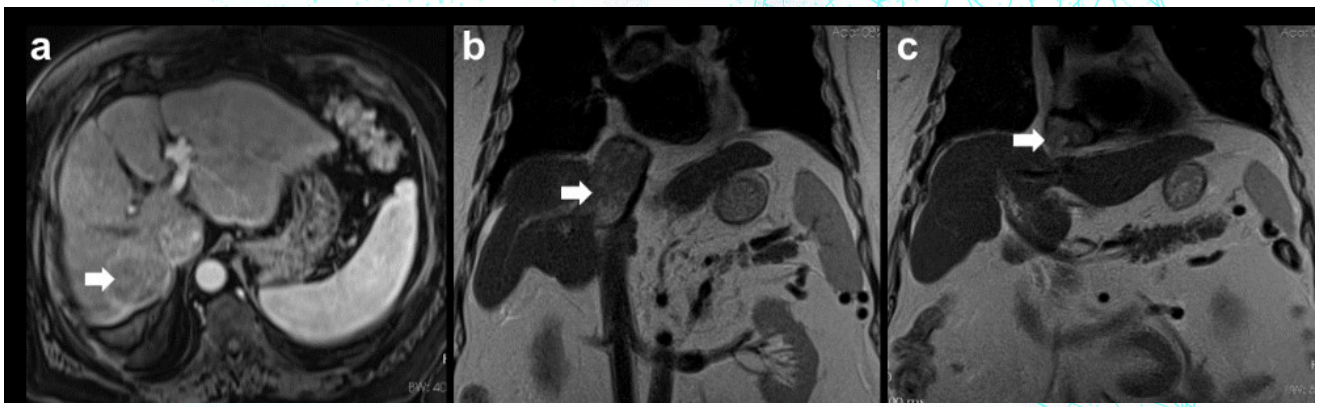

a) Karaciğerde kitle ve b) vena kava inferiorda ve c) Sağ atriyumda trombüs.
a)The mass in the liver and thrombus in b) inferior vena cava and c) the right atrium.

EP-083

Pulmoner Arter Anevrizması ve Tüberküloz ile Seyreden Behçet Olgusu

Muhammed Furkan Göktaş[1], Ömer Emre Aşkın[1], Serdar Can Güven[2], Ayşegül Karalezli[3]
[1]Ankara Şehir Hastanesi, Göğüs Hastalıkları Kliniği, Ankara
[2]Ankara Şehir Hastanesi, Romatoloji Kliniği, Ankara
[3]Yıldırım Beyazıt Üniversitesi Tıp Fakültesi / Ankara Şehir Hastanesi, Göğüs Hastalıkları Kliniği, Ankara

GİRİŞ VE AMAÇ:Behçet hastalığı kronik, multisistemik ve etyolojisi net olarak bilinmeyen bir vaskülittir. Behçet, her çapta pulmoner arteri tutarak pulmoner arter anevrizması ya da pulmoner arter oklüzyonuna neden olabilir. Pulmoner arter anevrizması en mortal komplikasyonlardandır bu nedenle erken tanısı önemlidir. Behçette görülebilecek bir diğer önemli pulmoner tutulum da akciğer tüberkülozudur. Hastalığın kendi seyrinde hücresel immunitenin baskılanmasına bağlı gelişebileceği gibi tedavisinde kullanılan ilaçlar da tüberküloz gelişimine neden olabilmektedir. Olgumuz pulmoner arter anevrizması saptanması sonrası Behçet tanısı konulup takiplerinde tüberküloz gelişmesi nedeni ile sunulmuştur.
YÖNTEM:
BULGULAR:Bilinen tanılı sistemik hastalığı olmayan 22 yaş erkek hasta Haziran 2020 tarihinde tarafımıza masif hemoptizi ile başvurdu. 24 saatte yaklaşık 800 cc kanaması olan hastaya çekilen kontrastlı toraks bilgisayarlı tomografide (BT) alveolar hemoraji, sağ pulmoner arter alt lob posterior segmentte 16x14 mm sakküler pulmoner arter anevrizması ve anevrizma içinde trombüs saptandı. Aktif hemoptizisinin devam etmesi üzerine girişimsel radyoloji bölümü tarafından anevrizma kesesi mikrokateter ile kateterize edildi. Anında ayrılabilir coiller ile embolizasyon yapıldı. Kontrol BT'de anevrizmanın totale yakın tromboze oldugu görüldü. (Resim-1) Romatoloji bölümü ile ortak konseyde değerlendirilen hasta anevrizma içi trombüs olması nedeni ile Behçet hastalığının pulmoner arter tutulumu ile başlayan formu olarak kabul edildi. Hastanın tanı konulduğu dönemde oral, genital aftı yoktu, paterji testi negatif saptanmıştı. Ekokardiyografi ile intrakardiyak trombüs de saptanan hastaya pulse steroid ve siklofosfamid tedavisi başlandı. 6 kür siklofosfamid tedavisi sonrası idame tedavi amacı ile infliksimaba geçilmesi planlanan hastaya tedavi öncesi latent tüberküloz (Tbc) açısından PPD testi yapıldı. PPD 3 mm olan hastaya infliksimab tedavisi başlandı. Tedavinin 3.ayında dirençli ateş ve yeni gelişen en büyüğü subkarinal alanda 5x4 cm'lik LAP'ları (Resim-2) olan hastanın mycobacterium tuberculosis PCR'ı pozitif sonuçlandı. TBC ön tanısı ile yatırılarak 4'lü tedaviye başlandı.
SONUÇ:Behçet hastalığı multisistemik bir hastalıktır. Tekrarlayan oral, genital aftlar ile üveit hastalığın klasik bulgusudur. Bu bulgulara ek olarak Behçet hastalığında pulmoner, kardiovasküler, nörolojik, gastrointestinal tutulumlar görülebilir. Pulmoner arter anevrizması ya da oklüzyonu Behçet hastalığında nadir görülmekle birlikte masif hemoptiziyle seyreden mortal bir tabloya neden olabilir. Bu nedenle pulmoner arter anevrizmasının erken tanınması ve tedavisi önemlidir. Behçetin kendi seyrinde ya da Behçet tedavisinde kullanılan bazı ilaçlar akciğer tüberkülozu (TBC) açısından risk taşımaktadır, hastalar olası TBC enfeksiyonu için yakından takip edilmelidir.

Resim-1

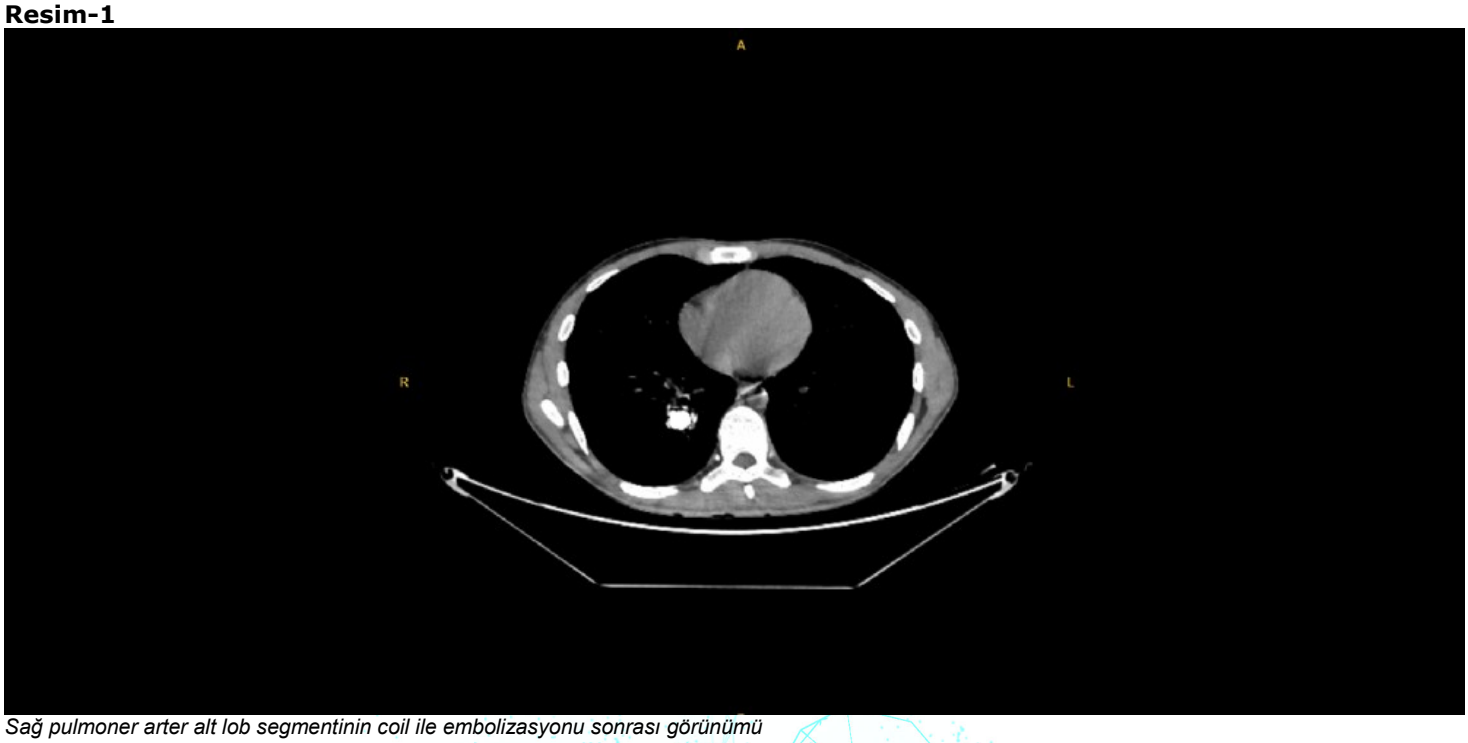

Sağ pulmoner arter alt lob segmentinin coil ile embolizasyonu sonrası görünümü

Resim-2

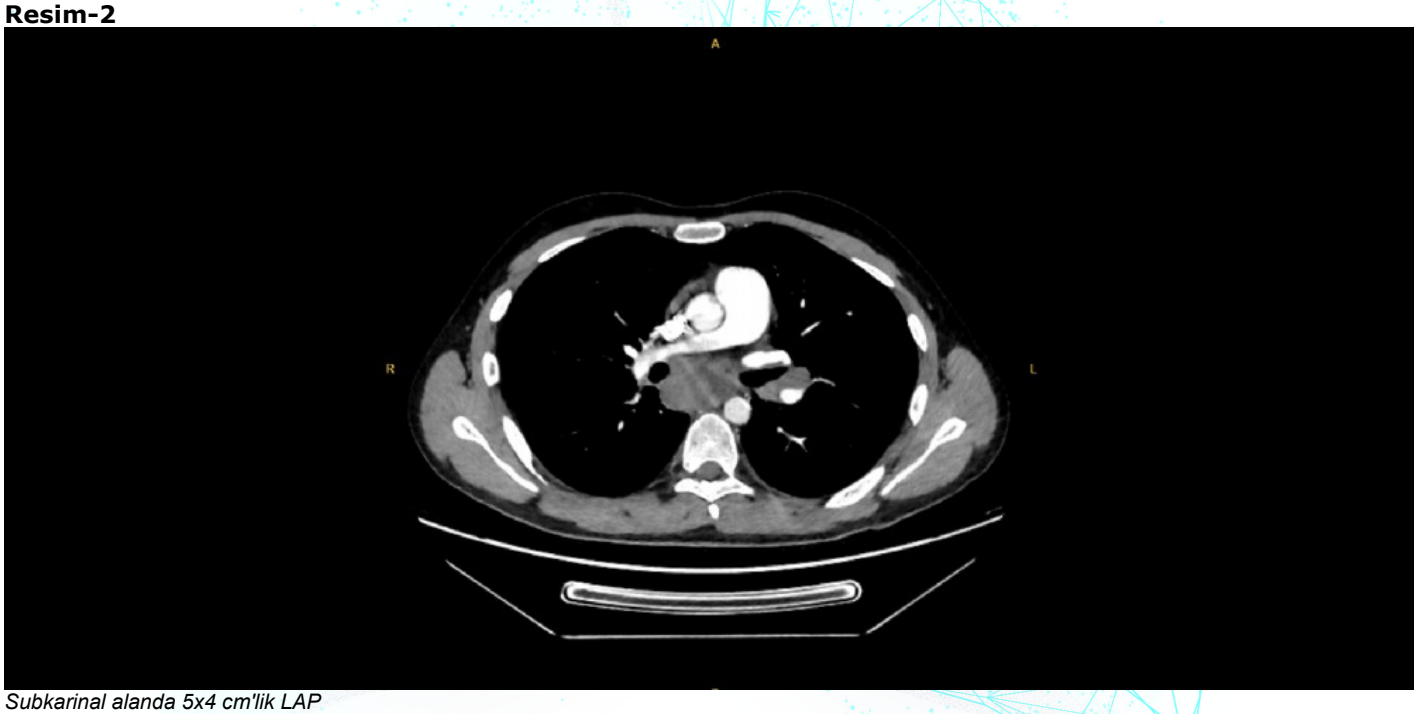

Subkarinal alanda 5x4 cm'lik LAP

Resim3

Sub karinal LAP ile es zamanlı parankim

Resim-4

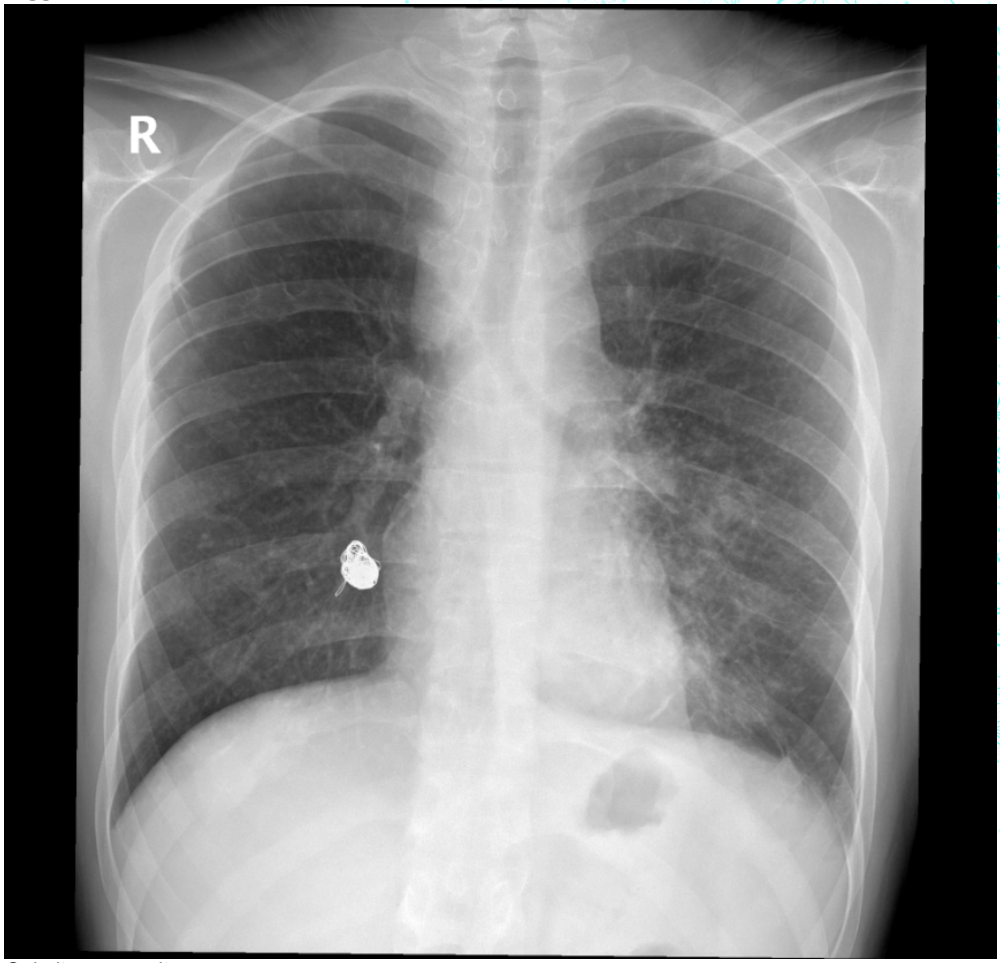

Sol alt zon opasite

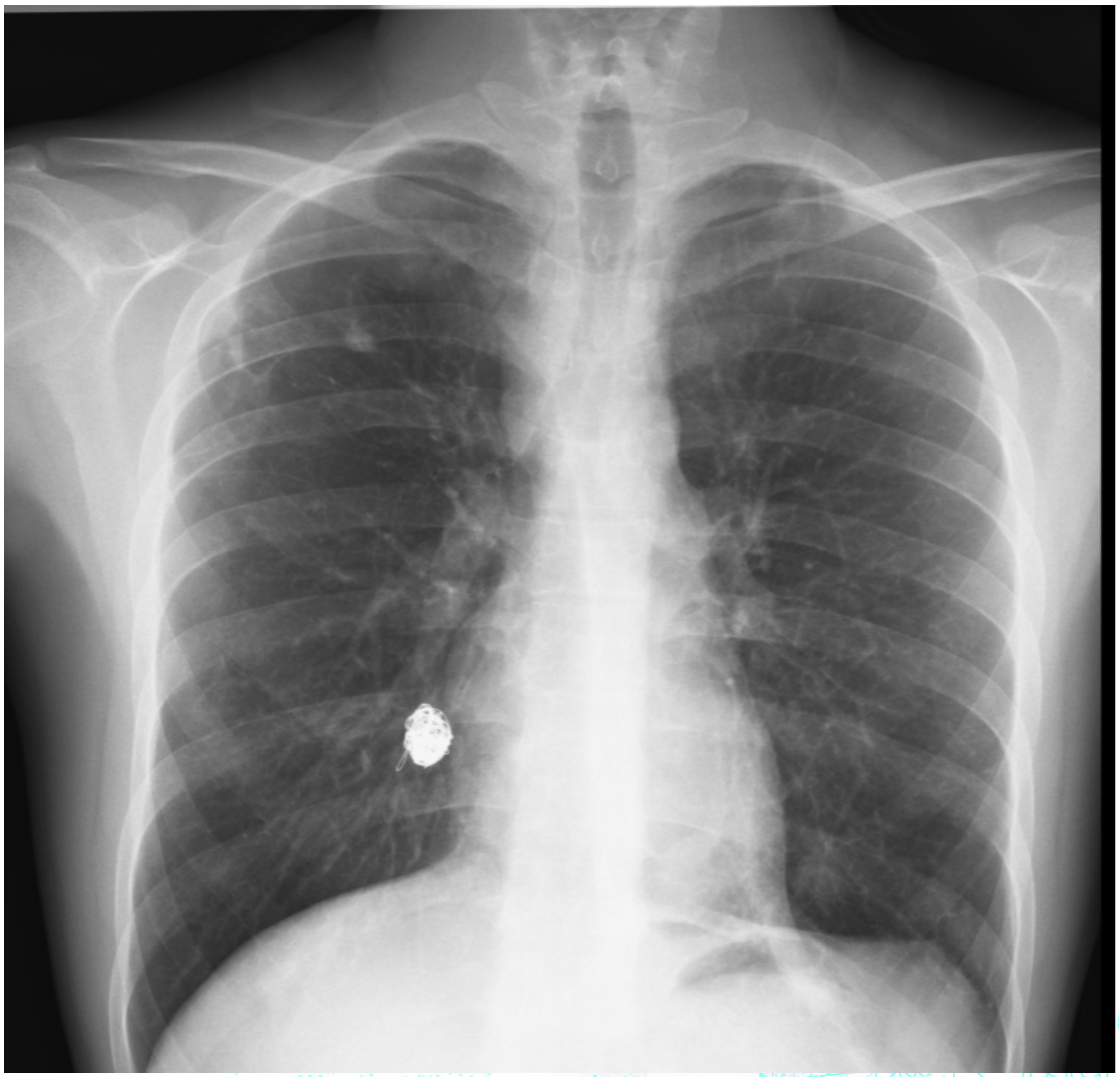

Anti tb tedavi sonrasi guncel grafi

EP-084

Bleomisinin İndüklediği Kriptojenik Fibrozan Alveolit

Hülya Abalı, Seda Tural Önür, Neslihan Boyracı, Fatma Tokgöz Akyıl, Aslı Kocaoğlu, Betül Kınık
yedikule Göğüs Hastalıkları ve Göğüs Cerrahisi Eğitim Araştırma Hastanesi

GİRİŞ VE AMAÇ:İdyopatik pulmoner fibrozis, diğer adıyla kriptojenik fibrozan alveolit, interstisyel akciğer hastalığının en yaygın ve ölümcül alt tipidir (1). Bleomisin yaygın olarak kullanılan bir kemoterapötik olup hastaların %3-5'inde pulmoner fibrozis gelişmektedir (2). Burada, nadir gözlenen, Bleomisine bağlı kriptojenik fibrozan alveolit tanılı genç bir testis tümörü tanılı bir olguyu sunuyoruz.
OLGU:21 yaşında erkek hasta yaklaşık 6 aydır nefes darlığı şikayetiyle göğüs hastalıkları polikliniğimize başvurdu. Sigara kullanmayan hastanın fizik muayenesinde bilateral velcro raller oskülte edildi. 2021 Haziran ayında sağ radikal orşiektomi yapılan hastanın patolojisi miks germ hücreli tümör (postpubertal teratom+koryokarsinom) olarak rapor edilmiş. Uzak metastaz açısından taramak için çekilen toraks BT'sinde en büyüğü 7 mm olan bilateral yaygın metastatik nodüller gözlenmiş (Figür 1). Sonrasında 3 kür Bleomisin+Etoposid+Sisplatin ve ardından 3 kür Etoposid+Sisplatin kemoterapi tedavisi almış. O dönemde yeni başlayan kuru öksürük ve nefes darlığı şikayetleriyle bir göğüs hastalıkları polikliniğine başvurmuş ve bunun üzerine çekilen kontrastlı toraks tomografisinde bilateral alveolit bulguları (Figür 2) gözlenmiş ve Prednol tedavisi başlanmış. Eylül ayında bilateral pnömotoraks gelişmesi üzerine TT+KSAD uygulanmış. Hasta polikliniğimize başvurduğunda hâlâ kemoterapi almaktaydı. Polikliniğimizden istenilen kontrol HRCT'sinde İPF bulguları izlendi.
SONUÇ:Bleomisin, skuamöz hücreli karsinom, lenfoma ve testis karsinomunun tedavisinde yaygın kullanılan etkili bir kemoterapötik ajandır (3). Çeşitli dokularda bleomisin hidrolaz enzimi tarafından inaktive edilen Bleomisin'in akciğer toksisitesinin nedeni bu enzimin akciğerdeki düşük aktivitesi ve buna bağlı akciğerde birikmesidir (3,4). Bleomisin pulmoner hasara, inflamasyona ve ardından fibrozise neden olur (2). Demir ve oksijen varlığında, Bleomisin reaktif oksijen türleri (ROT) üretebilir. ROT fibrozise yol açan lipid peroksidasyonuna ve protein oksidasyonuna neden olabilir (2).

Resim 1

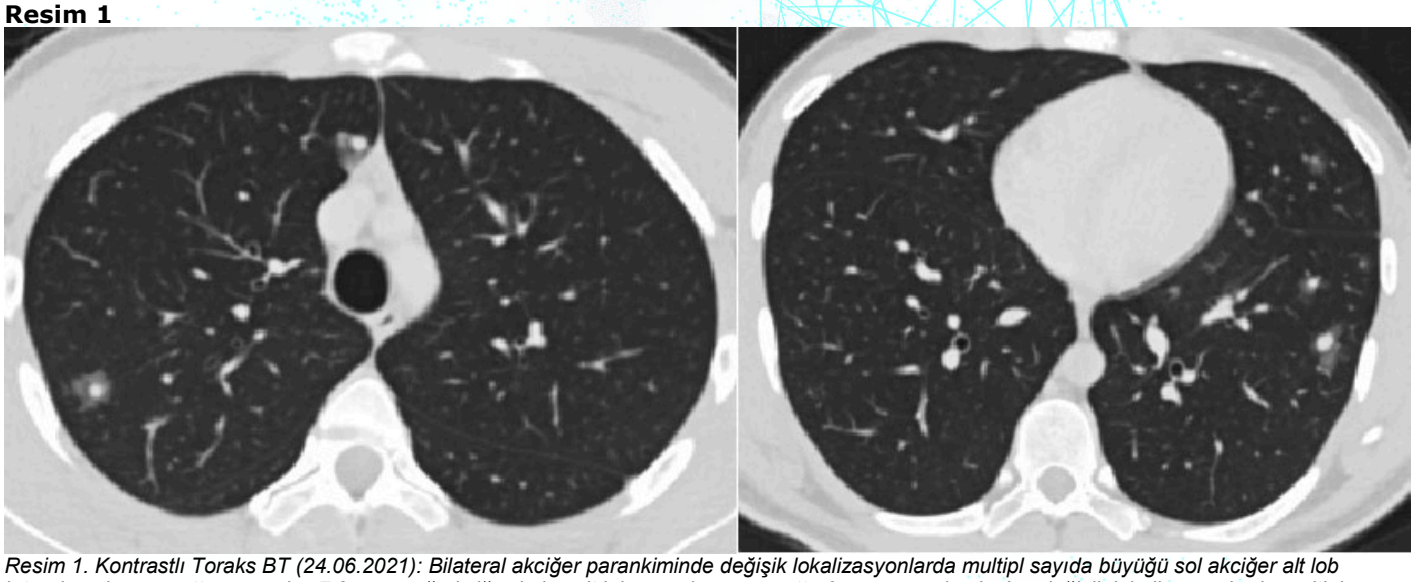

Resim 1. Kontrastlı Toraks BT (24.06.2021): Bilateral akciğer parankiminde değişik lokalizasyonlarda multipl sayıda büyüğü sol akciğer alt lob laterobazal segmentte uzun aksı 7.3 mm, sağ akciğerde ise alt lob süperior segmentte 6 mm çapında ölçülen değişik lokalizasyonlarda multipl sayıda etrafında buzlu cam dansitesinde yoğunluk artışlarının izlendiği parankimal nodüller izlenmiştir (metastaz?).

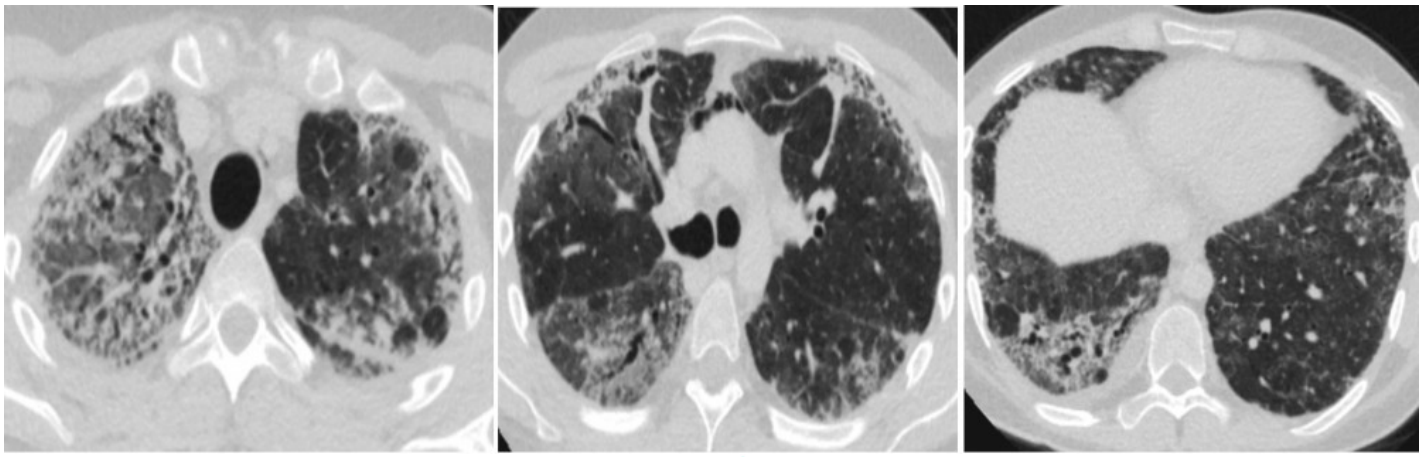

Resim 2. Kontrastlı Toraks BT (06.12.2021): Bilateral akciğer parankiminde, sağ akciğerde ve üst loblarda daha belirgin olmak üzere yaygın interlobüler, interseptal kalınlık artışları izlenmektedir ve bu alanlarda subplevral alanda daha belirgin olan yapısal distorsiyon ve hacim kaybı mevcuttur. Bilateral akciğerde buzlu cam opasiteleri izlenmektedir. Bunun dışında bilateral akciğerde birkaç adet milimetrik pulmoner nodül izlenmektedir.

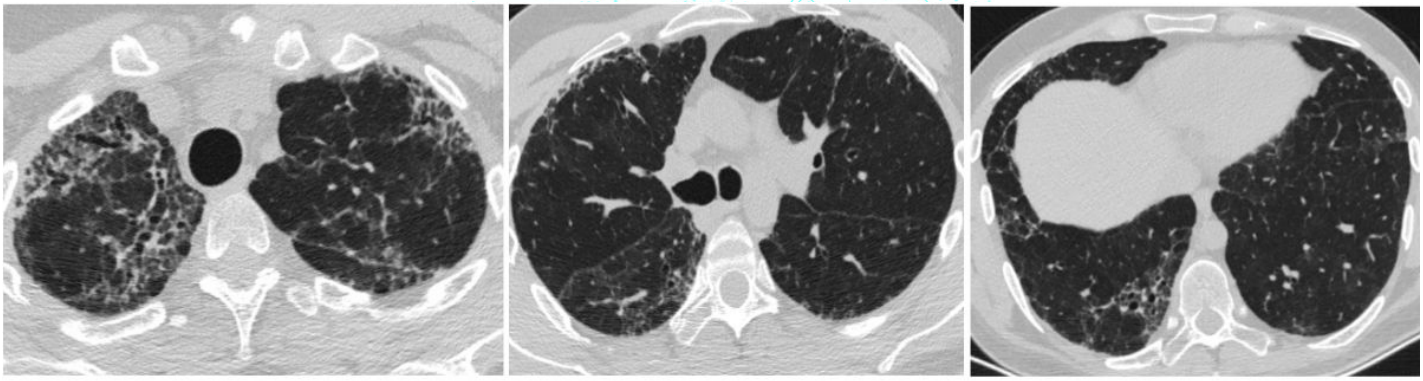

Resim 3. Toraks HRCT (10.06.2022): Bilateral akciğerde üst loblarda ve alt lob superior segment lojunda belirgin olmak üzere yamasal buzlu cam opasiteler, septal kalınlaşmaların oluşturduğu kaba retikülasyonlar, belirgin traksiyon bronşektazileri ve subplevral kistler ile karakterize İAH paterni izlenmiştir.

EP-085

İdiopatik Kronik Eozinofilik Pnömoni Olgusu

Nigar Aliyeva, Enes Furkan Aykaç, Tamer Alhelou, Buket Çalışkaner Öztürk, Zeynep Ferhan Özşeker, Bilun Gemicioğlu
İstanbul Universitesi-Cerrahpaşa, Cerrahpaşa Tıp Fakultesi, Göğüs Hastalıkları Ana Bilim Dalı, İstanbul

GİRİŞ VE AMAÇ:Eozinofilik pnömoniler (EP) şiddetli solunum yetmezliğinin görülebildiği, radyolojik olarak yaygın tutulum ve pulmoner eozinofili ile seyreden hastalıklardır. Akut ve kronik olarak görülebilir. Akut eozinofilik pnömoni (AEP) genellikle 1-7 günde aniden hızlı başlangıçlı semptomlarla karakterizedir, iki haftadan uzun süren durumlarda kronik eozinofilik pnömoni (KEP) olarak adlandırılır. Amacımız, EP düşünülen vakalarda semptomlar akut başlangıçlı olsa da, KEP olma ihtimallerini göz önünde bulundurarak uzun süreli sterodi tedavisnin önemini belirtmektir.
OLGU:32 yaşında kronik hastalığı olmayan kadın hasta 5 gündür öksürük, dispne, hemoptzi ile tarafımıza başvurdu. İlaç kullanımı, alerji öyküsü olmayan hastanın çocukken sık akciğer enfeksiyonu geçirme öyküsü mevcuttu. Başvurusunda PAAG'de sol akciğerde aort topuzunun lateralinde, sol parakardiyal alanda homojen opasiteler görüldü (Figür 1). FM'de bilateral yaygın inspiratuar wheezing duyuldu, oda havası SO2:%88-90 saptandı, kan gazında pO2: 60 görüldü. LaboratuvarındaCRP:39,Eos: 700/µL. Toraks Bilgisayarlı tomografi görüntülemesinde sol akciğer üst lobda daha belirgin olmak üzere, her iki akciğerde konsolidasyonlar saptandı (Figür 1).Spirometri: FEV1/FVC:65, FEV1:1.51L(%55), FVC:2.31L (%75), DLCO:%7, takipte periferik eozinofilisi belirginleşen (Eos:3600/µL), IgE yüksekliği (428 IU/ml)olan hastaya allerjik bronkopulmoner aspergillozis(ABPA), AEP, hipereozinofilik sendrom (HES) ön tanılarıyla bronkoalveoler lavaj (BAL) yapıldı, sağ orta lob lateral segmentten yapılan BAL sıvısının pembe görüntüsü mevcuttu.BAL hücre sayımında %60 eozinofil saptandı, malignite yönünden negatifti ve kültürlerde anlamlı üreme olmadı,hemosiderin pigmenti saptanmadı, periferik yaymasında atipik hücre görülmedi. FIP1L1/PDGFR mutasyonları takipte negatif sonuçlandı. Ev tozu akarına karşı allerjisi saptandı. Dışkı tetkikinde parazit görülmedi. Eozinofilik granülomatöz polianjitis (EGPA) açısından romatolojiye danışılan hastada başka sistem bulgusunun bulunmaması, ANCA negatifliği olması, paranasal sinusit olmaması, EMG normal olması nedeniyle EGPA dışlandı.Eozinofilik pnömoni olarak değerlendirilen hastaya metilprednizolon(1mg/kg) başlandı ve azaltılarak devam edildi. Tedavinin 2. ayında şikayetleri gerileyen,eosinofil sayısı düşen (100/µL), akciğer grafisinde de lezyonları tam regrese olan hastanın prednol tedavisi azaltılarak kesildi. Takiplerinde 4. ayda nefes darlığı ile tarafımıza başvuran hastada eozinofil 700/µL olarak görüldü,PAAG de sol alt parakardiyak alanda yeniden dansite artışı vardı (Figür 2). Hasta KEP kabul edilerek yeniden metilprenizolon başlandı. Yakınmaları, radyolojik lezyonları ve kan eozinofilisi regrese oldu.Hastanın steroid tedavisinin altı aydevam edilmesine karar verildi.
SONUÇ:AEP düşünülen hastalarda tedavi kesildikten sonra semptom ve bulguların tekrarlama ihtimalinin olduğu göz önünde bulundurulmalı, bu hastaların KEP olma ihtimalleri nedeniyle yakın takip edilmeli ve tekrarlar ise uzun süreli tedavi düşünülmelidir.

Figür 1

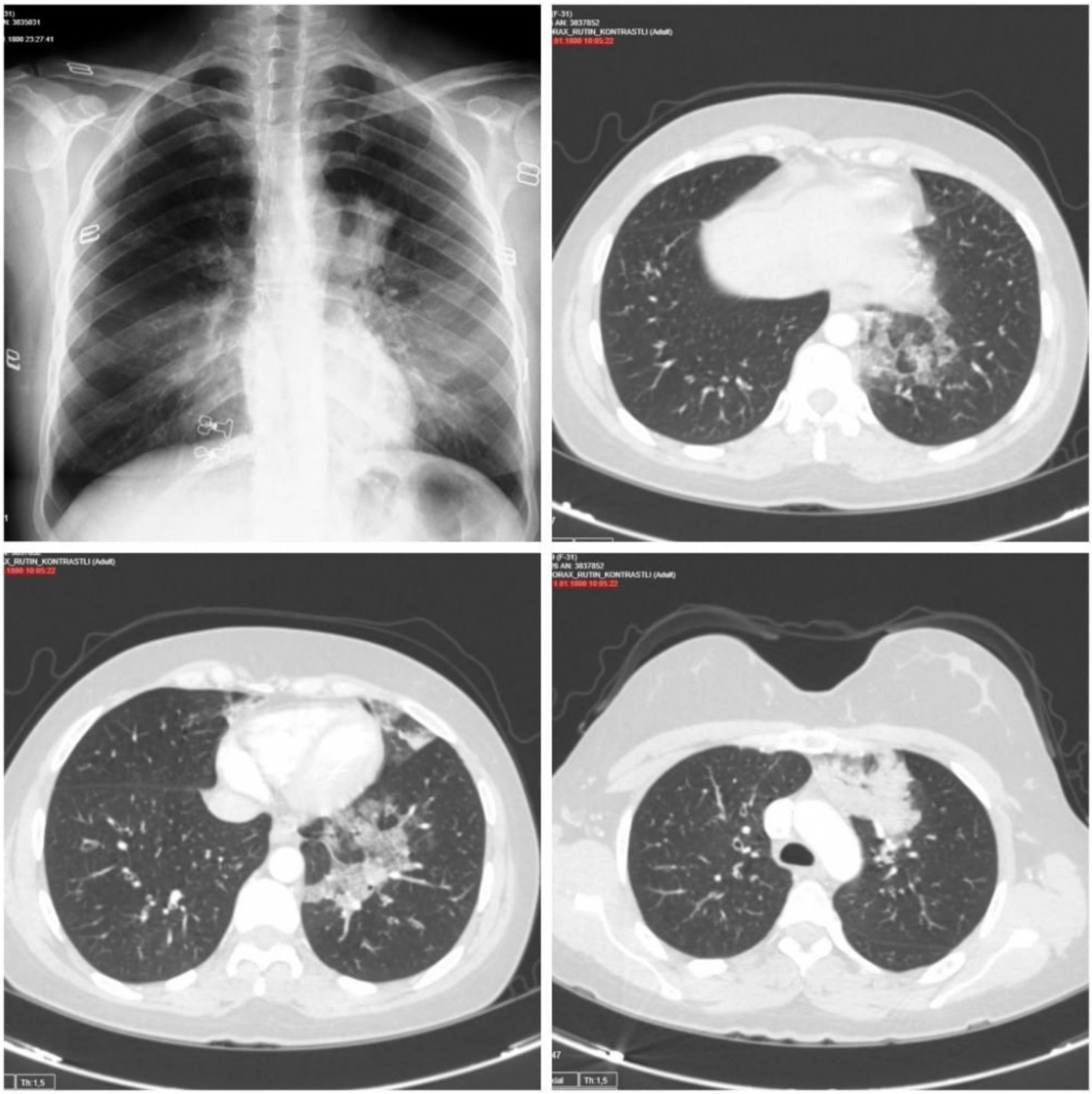

Sol akciğer üst lobda daha belirgin olmak üzere, her iki akciğerde konsolidasyonlar ve buzlu cam dansiteleri

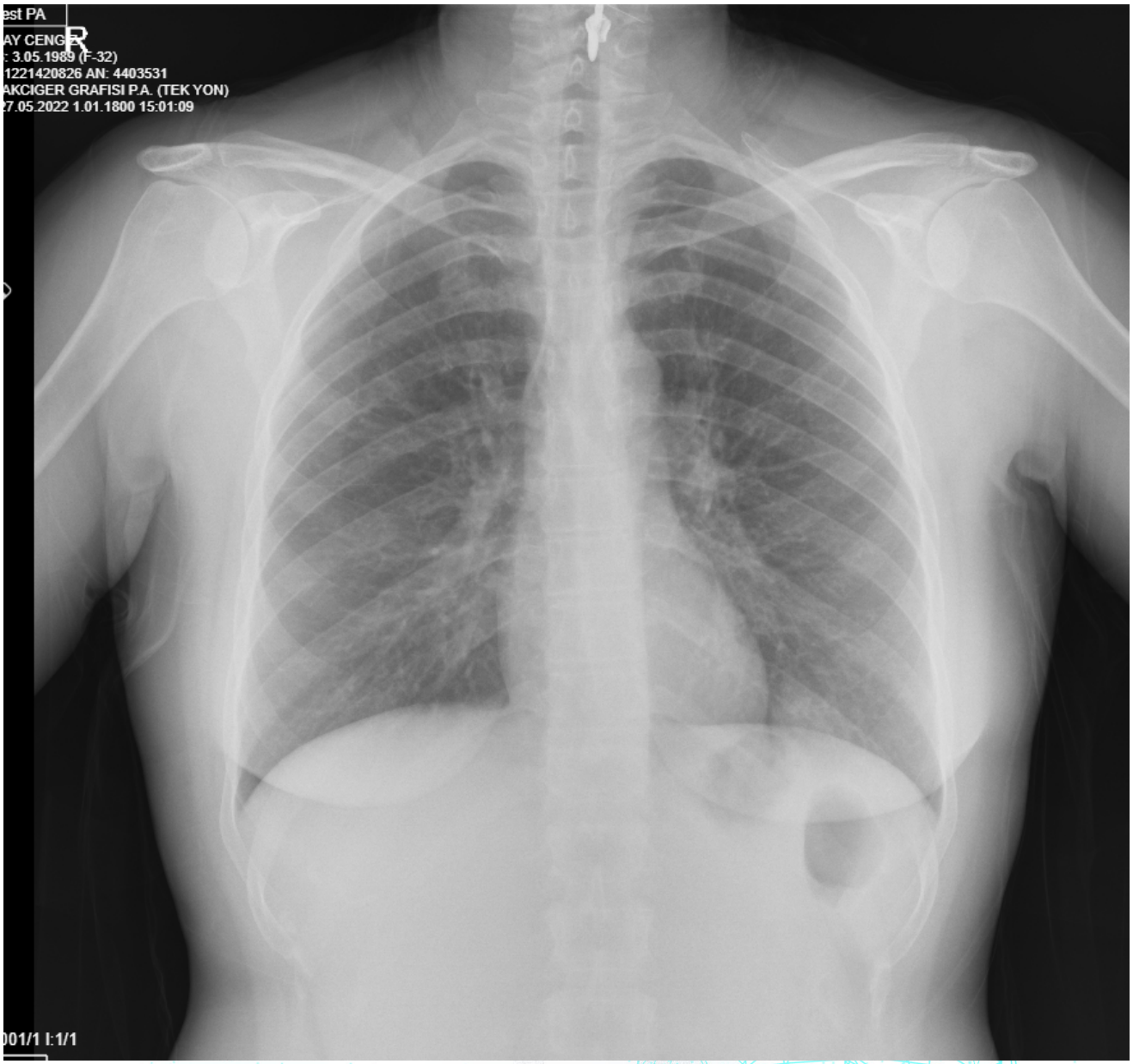

Sol alt parakardiyak alanda opasite

EP-086

Nadir Görülen Bilateral Multiple Pulmoner Arter Kist Hidatik Olgu Sunumu

Mahmoud Ym Shalabi[1], Ecem Narin Çopur[1], Hacer Sürer Shalabi[1], Recai Ergün[1], Dilek Ergün[1], Halil Özer[2], Fikret Kanat[1]
[1]Selçuk Üniversitesi Tıp Fakültesi, Göğüs Hastalıkları Anabilim Dalı, Konya
[2]Selçuk Üniversitesi Tıp Fakültesi, Radyoloji Anabilim Dalı, Konya

GİRİŞ VE AMAÇ:Kist hidatik (KH), kedi, köpek gibi hayvanların intestinal sisteminde yaşayan Echinococcus granulosus ile bulaşan bir enfestasyondur. En sık karaciğeri (%65) tutmakla beraber akciğer tutulumu da oldukça fazladır (%25). Akciğer tutulumu genellikle sağ akciğere yerleşme eğilimi göstermekle birlikte olguların %20-30'unda her iki akciğerde tutulum vardır.Pulmoner arterde hidatik kist embolisi son derece nadirdir. Kist hidatik genelde asemptomatiktir
YÖNTEM:Bu çalışma, Selçuk Üniversitesi Tıp Fakültesi hastanesine 2019 yılında nefes darlığıyla başvuran hastanın kist hidatiğe bağlı pulmoner arter tutulumu tespit edilmiş olup hasta 2019-2022 yıllar arasında tarafımızca klinik ve radyolojik olarak izlendi.
BULGULAR:Olgumuz elli iki yaşında mesleği polis olan ve aktif sigara içicisi erkek hasta son 2 haftadır öksürük, ara ara nefes darlığı ve balgamla birlikte kan tükürme yakınması ile polikliniği başvurması sonrasında çekilen akciğer grafisinde her iki akciğerde çok sayıda küçük nodüler opasiteler ve toraks BT' de bilateral multiple tromboze görünümlü kistik oluşumlar ve vena cava inferiorda hemen sağ antrium açılım yeri öncesinde tromboz açısından uyumlu kistik lezyonlar izlendi. Anamnez,klinik ve radyoljik bulgulara göre bilateral multiple pulmoner arter kist hidatik emboli tanısı konularak albendazol tedavisi başlandı.
SONUÇ:Sonuç olarak nadir görülen bilateral multiple pulmoner arter yerleşimli kist hidatik olan olgumuzu benzer lezyonlarla başvuracak hastalarda ayrıcı tanıda yer almasının gerektiğini vurgulamak için sunuyoruz.

Rare Bilateral Multiple Pulmonary Artery Hydatid Cyst Case Report

Mahmoud Ym Shalabi[1], Ecem Narin Çopur[1], Hacer Sürer Shalabi[1], Recai Ergün[1], Dilek Ergün[1], Halil Özer[2], Fikret Kanat[1]
[1]Selcuk University, Faculty of Medicine, Department of Chest Diseases, Konya
[2]Selcuk University Faculty of Medicine, Radiology Department, Konya

BACKGROUND AND AIM:Hydatid cyst (CH) is an infestation transmitted by Echinococcus granulosus living in the intestinal tract of animals such as cats and dogs. Although the liver is most frequently involved (65%), lung involvement is also quite high (25%). Although lung involvement usually tends to settle in the right lung, 20-30% of cases have involvement in both lungs. Hydatid cyst embolism in the pulmonary artery is extremely rare. Hydatid cyst is usually asymptomatic
METHODS:In this study, pulmonary artery involvement due to hydatid cyst was detected in the patient who applied to the Selcuk University Faculty of Medicine hospital in 2019 with shortness of breath, and the patient was followed up clinically and radiologically by us between 2019-2022.
RESULTS:Our case is a 52-year-old male patient, who is a police officer and is an active smoker. He had cough, occasional shortness of breath, and coughing up blood with sputum for the last 2 weeks. multiple small noduleropacities in the lung and cystic formations with debilateral multiple thrombosed appearance on thorax CT, and cystic lesions compatible with thrombosis in the vena cava inferior just before the opening of the right anthrium were observed. Based on the anamnesis, clinical and radiological findings, the diagnosis of bilateral multiple pulmonary artery hydatidhembolism was made and albendazole treatment was started.
CONCLUSIONS:In conclusion, we present our rare case of bilateral multiple pulmonary artery hydatid cyst hydatid disease to emphasize that it should be included in the differential diagnosis of patients presenting with similar lesions.

Resim 1-A: Akciğer grafide her iki akciğerde çok sayıda küçük nodüler opasiteler
Figure 1-A: Multiple small nodular opacities in both lungs on chest X-ray

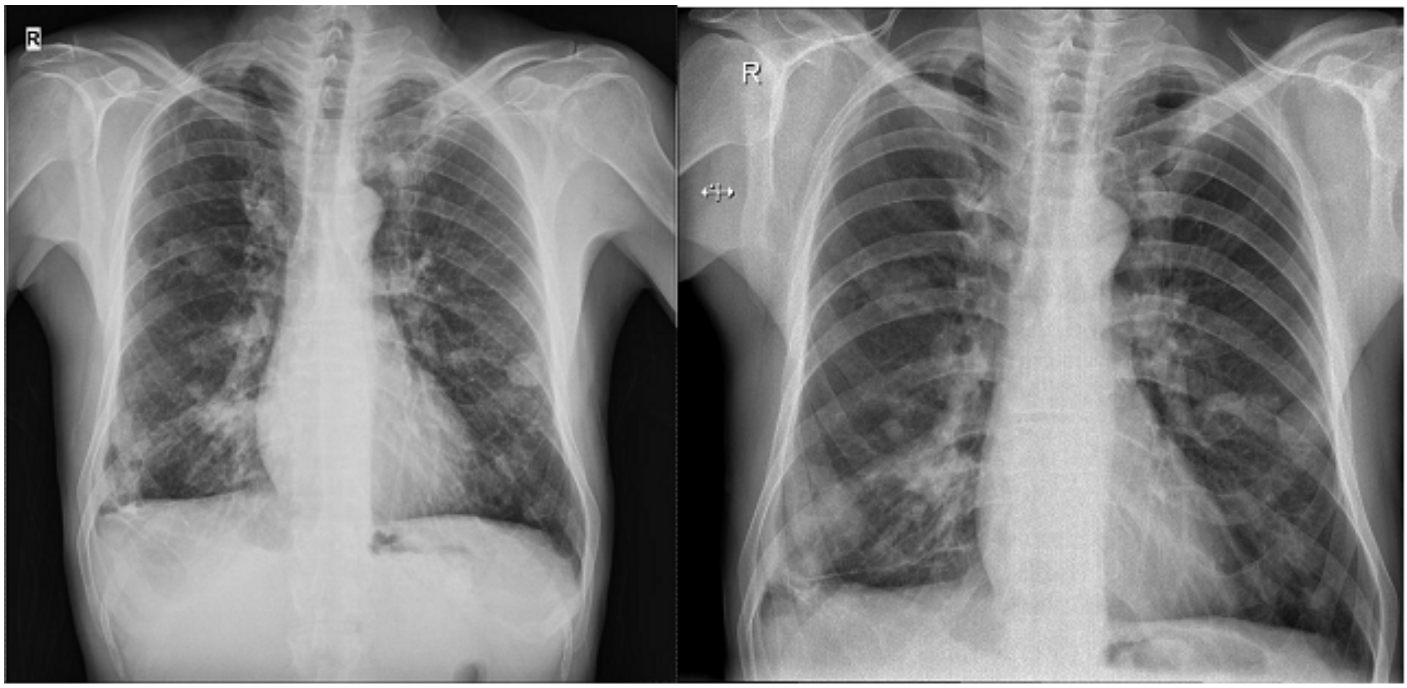

Resim 2: Toraks BT' de bilateral multiple tromboze görünümlü kistik oluşumlar
Figure 2: Cystic formations with bilateral multiple thrombosed appearance in contrast thorax CT

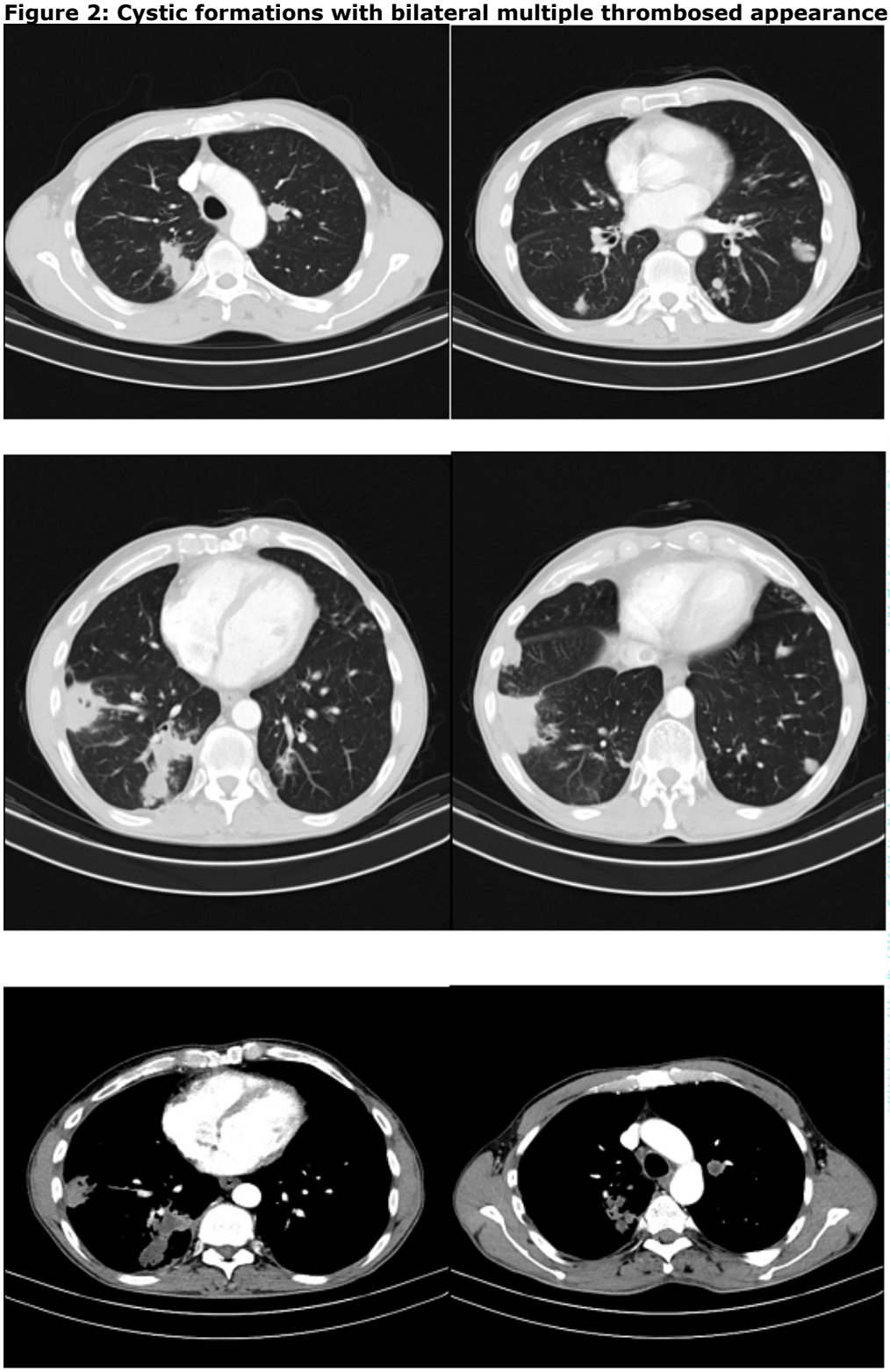

Resim 3: vena cava inferiorda tromboz
Figure 3:Thrombosis of the inferior vena cava

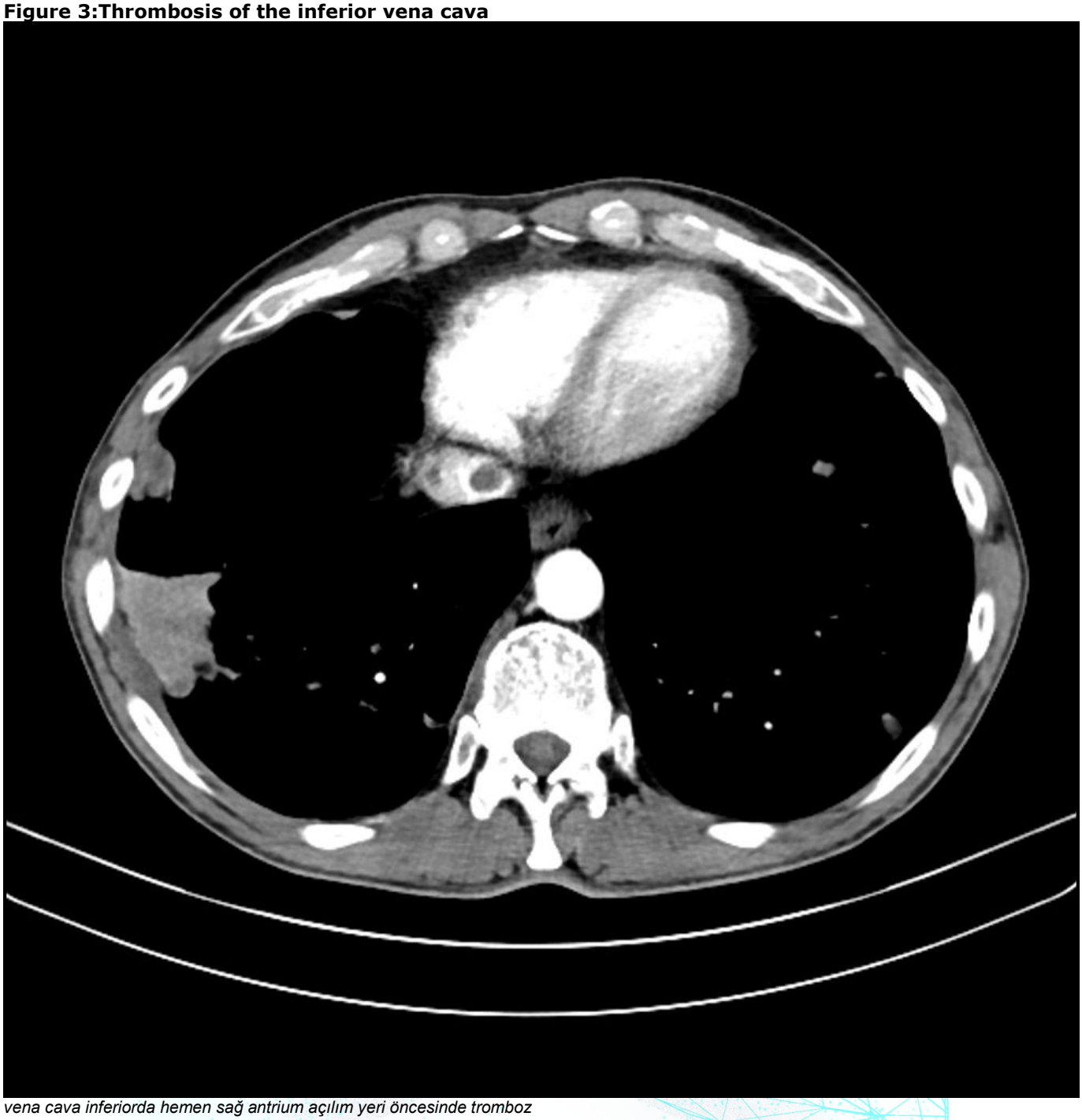

vena cava inferiorda hemen sağ antrium açılım yeri öncesinde tromboz
Thrombosis in the inferior vena cava just before the right atrium opening

Resim 4-:Resim 3.-:Akciğer grafisinde ve toraks BT' de bilateral multiple kistik lezyonlarda tedavi sonrası regresyon

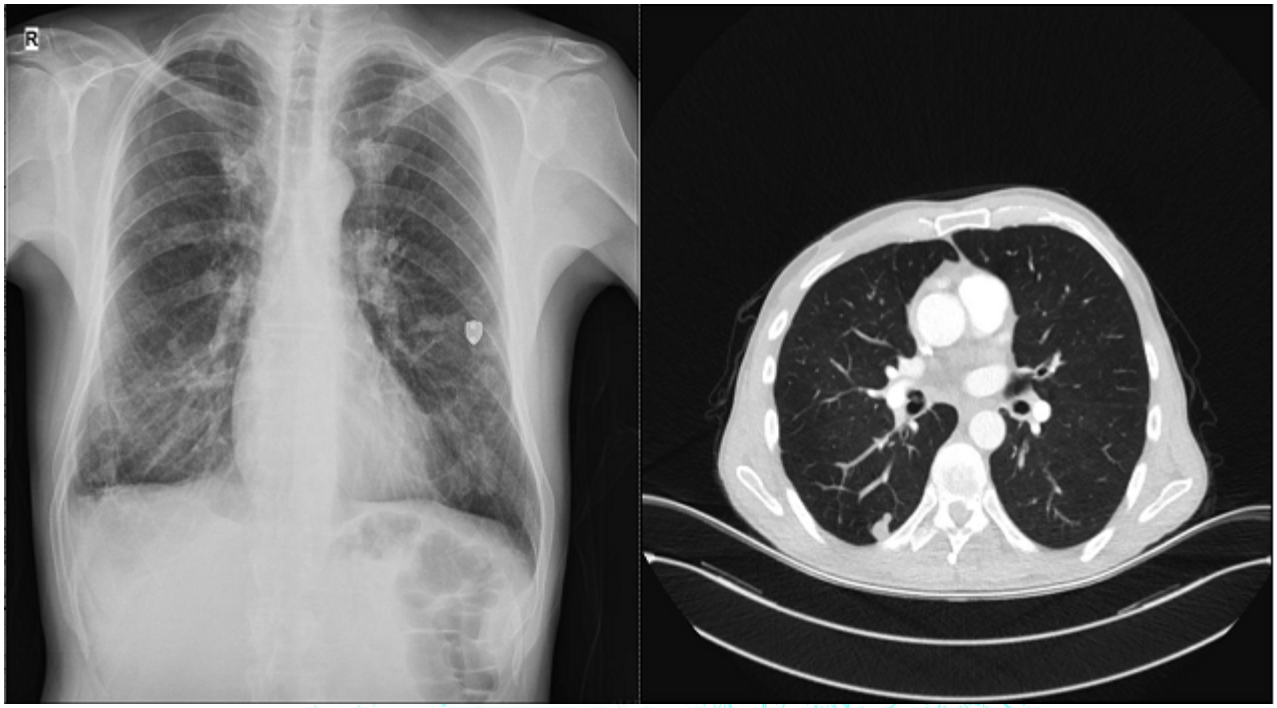

ax CT

Resim5.-:Toraks BT' de bilateral multiple kistik lezyonlarda tedavi sonrası regresyon

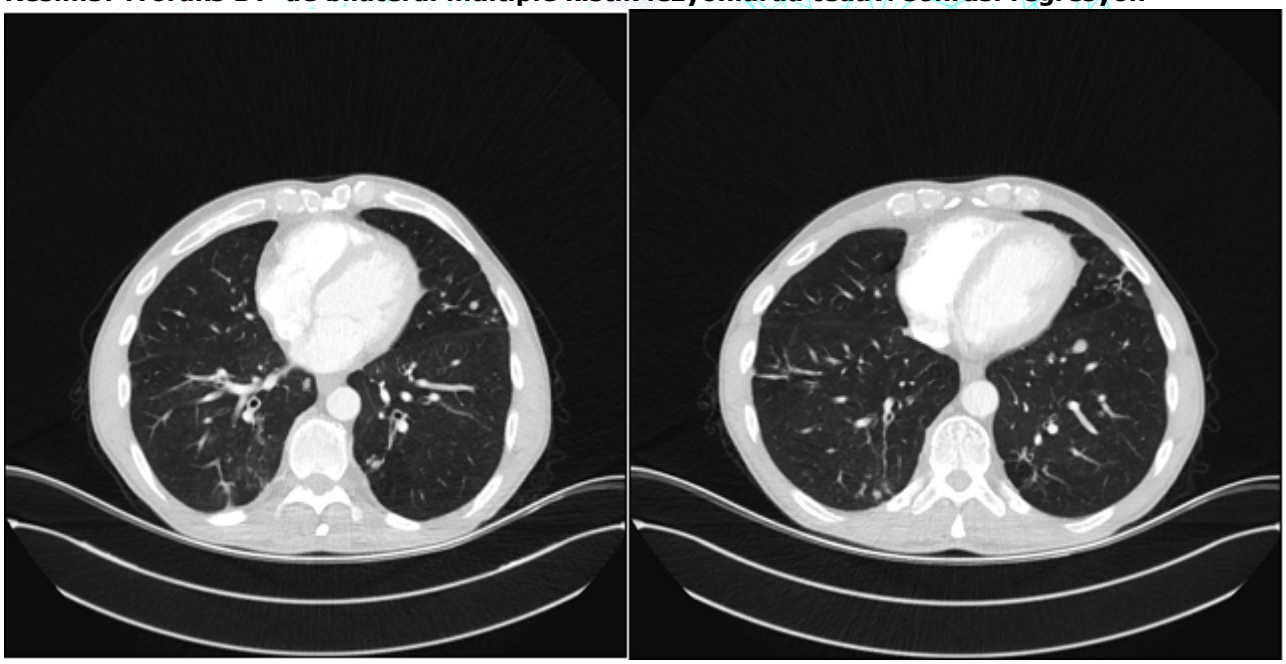

EP-087

Covid (+) ANTİ-GBM Otoantikor Negatif Goodpasture Sendromu

Beyzanur Karlıdağ[1], Emre Altın[1], H. Canan Hasanoğlu[2], Ebru Ünsal[2]
[1]Ankara Şehir Hastanesi, Göğüs Hastalıkları Kliniği
[2]Yıldırım Beyazıt Üniversitesi, Göğüs Hastalıkları ABD

GİRİŞ VE AMAÇ:Anti-glomerüler bazal membran (anti-GBM) hastalığı veya Goodpasture sendromu glomerüler kapillerleri, pulmoner kapillerleri veya her ikisini birden etkileyen, anti-GBM otoantikorlarının glomerul bazal membranda birikimi olan bir vaskülittir. Hızla ilerleyen glomerülonefrit ve alveoler hemoraji ile birliktelik gösterir. Klasik anti-GBM hastalığı vakaları, glomerulonefrit ve/veya alveolit ile birlikte serum numunelerinde, böbrek veya akciğer biyopsi doku numunelerinde anti-GBM antikorunun varlığına dayanarak teşhis edilir.Bununla birlikte, klinik uygulamada atipik anti-GBM hastalığı vakaları da görülmektedir.
YÖNTEM:Bu olgumuz atipik good pasture sendromu ile tarafımızca takip edilen hastamızdır.
BULGULAR:Bilinen sistemik hastalığı ve düzenli kullandığı ilaç olmayan 19 yaşında erkek hasta ağustos 2021 tarihinde Covid Pcr pozitif saptanmış. Covid Pcr poztifliğinin 3. gününde başlayan aralıklı 1 yemek kaşığı kadar hemoptizi, hematüri ve eforla nefes darlığı şikayetleri olması üzerine acile başvuran hasta tarafımıza yönlendirildi. Çekilen bilgisayarlı akciğer tomografisinde her iki akciğerde tomucuklanmış ağaç görünümü ile uyumlu bronkovasküler dağılım gösteren milimetrik yaygın nodüler buzlu cam opasiteleri mevcuttu. Idrar tetkikinde hemoglobin (+++) pozitif ve eritrosit >363,64 p/HPFdı. Spot idrar total proteini yüksekti. 24 saatlik idrar total protein değeri ise 2777mg/gündü. Hastadan kollagen doku markırları ve anti-gbm antikor negatifti.Hastaya takiplerinde nefroloji kilnik birim önerisi dahilinde renal biyopsi yapıldı. Patoloji sonucu segmental skleroz, hafif derecede tübülointerstisyel nefrit ile uyumlu olarak raporlandı. Hastaya mevcut kliniği dahilinde 3 gün süreyle 250 mg prednol tedavisi verildi ancak tekrar hemoptizisi olması üzerine bronkoskopi yapıldı bilateral kanama odakları izlendi. BAL'da geçirilmiş alveol içi kanama/alveoler hasarı düşündüren hemosiderinle yüklü makrofajlar izlendi. Anti-gbm negatif olan ancak ön planda good pasture sendromu düşünülen hastaya elekton mikroskopik inceleme amaçlı tekrar renal biyopsi yapıldı. Biyopsi sonucu IgG ve C4d antikoru ile glomerül bazal membranlarda diffüz global lineer kuvvetli boyanma saptanmıştır. İmmünhistokimyasal boyamada C4d, IgG, immünfloresan boyamada IgG nin lineer boyanmasından, olduğundan bulgular atipik anti glomerül bazal membran hastalığı açısından anlamlıdır olarak raporlandı. Hasta nefroloji kliniği ile birlikte anti-gbm negatif atipik good pasture sendromu olarak kabul edildi. 3 gün almış olduğu 250 mg prednol kademeli olarak azaltıldı ve tedaviye siklofosfamid ile mikofenolat mofetil eklendi.
SONUÇ:Sonuç olarak literatürde nadiren Anti GBM antikor negatif hasta bildirimleri mevcuttur. Klinik ve histopatolojik değerlendirme bu hastalarda kesin tanı için çok önemlidir.

Şekil 1: Basvuru akciger grafisi

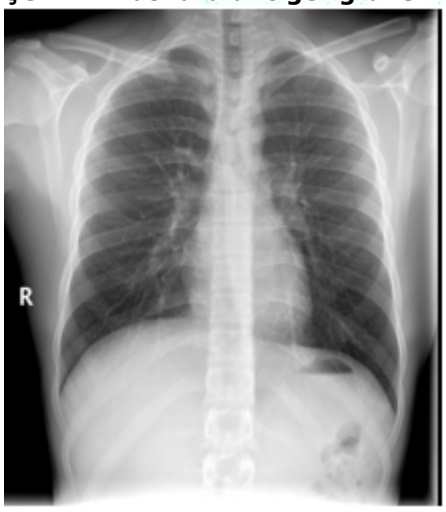

Şekil 2: Basvuru toraks bt görüntüsü

EP-088

İlginç Bir Birliktelik: Nazofarenks Kanseri İle İlişkili Paraneoplastik Antitrna Sentetaz Antikor Sendromu

Beyzanur Karlıdağ[1], Bahadır Benli[1], Hatice Kılıç[2], Serdar Can[3], H. Canan Hasanoğlu[2], Ayşegül Karalezli[2]
[1]Ankara Şehir Hastanesi, Göğüs Hastalıkları Kliniği
[2]Yıldırım Beyazıt Üniversitesi, Göğüs Hastalıkları ABD
[3]Ankara Şehir Hastanesi, Romatoloji Kliniği

GİRİŞ VE AMAÇ:Anti-tRNA sentetaz antikor sendromu, pozitif antisentaz antikorları, (anti-Jo-1, anti-PL-7, anti-PL-12, ZO, OJ) interstisyel akciğer hastalığı ve/veya inflamatuar miyozit ile karakterize nadir bir otoimmün hastalıktır. En sık görülen antisentaz antikoru, histidil-tRNA sentetazına karşı yönlendirilen anti Jo-1'dir. Anti-sentetaz sendromlu hastalarda, fenotipik olarak örtüşebileceği inflamatuar miyopatiler olan dermatomiyozit ve polimiyozit ile karşılaştırıldığında, interstisyel akciğer hastalığının prevalansı ve şiddeti daha yüksektir. Nazofarenks karsinomuna eşlik eden paraneoplastik olduğu düşünülen tanı nedeni ile olgumuzu sunduk.
OLGU:Bir yıldır idiyopatik pulmoner fibrozis tanısı ile takip edilen 65 yaş kadın hasta öksürük, balgam, nefes darlığı, 10 kilo kaybı, üst ve alt ekstremite proksimal kaslarda güçsüzlük ve ses kısıklığı şikayetleri ile kliniğimize yatırıldı. Oda havası saturasyonu %93 olan hastanın fizik muayenesinde bilateral bazallerde velcro ralleri vardı. Kollagen doku markerları Antinükleer antikor 1:100, Anti SS-A/Ro, Anti Ribozomal P Protein ve Anti-pl7 poztitifti. Ekstremitelerinde güçsüzlük ve kreatinin kinaz değeri 1540 U/L olması üzerine çekilen miyopati protokollü elektromiyografide ek patoloji saptanmadı. Sol uyluk anterior quadriceps kas biyopsisi nonspesifik değişiklikler olarak değerlendirildi. Multisistemik değerlendirmede Spab 66 mmhg dışında patoloji yoktu. Çekilen PET-BT'de kaslarda inflamatuar tutulum ve nazofarinks sağ posterior duvarında asimetrik kalınlaşma ve artmış F-18 FDG tutulumu (SUVmax:17,81) izlendi. Nazofarenks posterior duvarından yapılan biyopsi nazofarengeal karsinom-non keratinize tip ile uyumluydu. Nazofarenks kanseri nedenli kemoterapi ve radyoterapi uygulandı. Multidispliner konseyde değerlendirilen, kollagen doku marker pozitifliği, kaslarda inflamatuar tutulum, interstisyel akciğer hastalığı da mevcut olan hastada nazofarenks kanserine sekonder paraneoplastik anti tRNA sentetaz antikor sendromu olarak değerlendirildi. Pulse steroid tedavisi ardından hastaya nintedanib ve intravenöz immünglobülin uygulandı. Olgumuz şu anda pulmoner rehabiitasyon ve beraberinde konvansiyonel KT almaktadır.
SONUÇ:IPF tanısı ile izlenen hastada nazofarenks kanserine sekonder çok nadir görülen bir sendrom olması nedeni ile olgumuzu paylaştık.

Şekil 1:Pet ct goruntusu

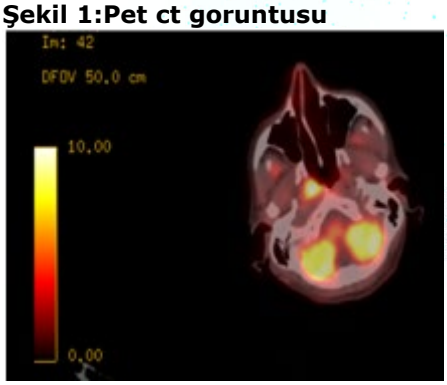

Şekil 2:Basvuru toraks bt goruntusu

EP-089

Wegener Granülomatozis (Granülomatozis Polianjinit)

Beyzanur Karlıdağ[1], Sümeyye Sırakaya[1], İlke Metin[1], Ahmet Rıdvan Bilgiç[1], Zeynep Hande Kocaer[1], Ebru Şengül Parlak[1], Nuran Süngü[3], Nilüfer Kandemir[3], Aysel Çolak[3], Ayşegül Karalezli[2]

[1]Ankara Şehir Hastanesi, Göğüs Hastalıkları Kliniği

[2]Ankara Yıldırm Beyazit Üniversitesi Tıp Fakültesi, Göğüs Hastalıkları Anabilim Dalı

[3]Ankara Şehir Hastanesi, Patoloji Kliniği

GİRİŞ VE AMAÇ:Polianjinitli granülomatozis üst,alt solunum yolları ve böbrek tutulumu görülebilen patolojik olarak nekroz, granülomatöz inflamasyon ve vaskülit ile karakterize edilen, immünolojik aracılı sistemik küçük damar vaskülitidir.Proteinaz 3'e (PR3-ANCA) yönelik antinötrofil antikorlar oldukça spesifiktir.Etyolojisi net bilinmemekle birlikte immünolojik, inflamatuar reaksiyonlar suçlanmıştır. Covid enfeksiyonu-aşısıyla ilişkili olabileceğini düşündüğümüz farklı kliniklerle seyreden 5 Wegener olgusu sunulmaktadır.

OLGU:OLGU 1

29 yaşında down sendromlu kadın hasta 1 yıldır olan gezici eklem ağrıları, karın ağrısı şikayetiyle başvurdu.Geçirilmiş covid öyküsü olmayan ancak 2 ay önce öksürük, ateş şikayetleri olan hasta test vermemiş.Tomografide akciğerde kaviter lezyon görülmesisyle yönlendirildi.PR3 ANCA pozitifti. Transtorasik akciğer biyopsisi yapıldı. Patolojik incelemesinde dev hücre, histiositin oluşturduğu granülom yapıları izlendi. Hastada akciğer tutulumlu –sınırlı anca ilişkili granülomatöz vaskülit tanısı koyuldu.

OLGU 2

Bilinen DM,HT,6 ay önce Covid-19 geçirmiş olan 80 yaş kadın hasta 3 gündür 2 çay bardağı hemoptizisi olmasıyla başvurdu.Böbrek fonksiyon testleri yüksekti.Toraks Bt'de kaviter lezyon izlendi.Hastaya bronşial arter embolizasyonu yapıldı.Kollagen doku markerlarından PR3 ANCA pozitif sonuçlandı. Wegener granülomatozisi tanısı koyuldu.

OLGU 3

Bilinen kronik hastalığı olmayan 49 yaş erkek hasta 3 haftadır olan kas eklem ağrıları,ateş, kilo kaybı, hematüri, hemoptizi şikayetiyle ileri tetkik edildi.Covid-19 öyküsü ve aşısı yoktu ancak temas öyküsü tariflemekteydi, aşısı da olmayan hastada Covid geçirmiş olabileceği düşünüldü. Toraks Bt'de buzlu cam alanları mevcuttu alveolar hemoraji lehine değerlendirildi. Kollagen doku markerları PR3 ANCA ve C ANCA pozitifti.Renal parankim biyopsisinde pauci immün kresentrik glomerulonefrit raporlandı.Wegener granülomatozisi tanısı koyulan hastanın tedavisi düzenlendi.

OLGU 4

Bilinen kronik hastalığı olmayan 45 yaş erkek hasta yaklaşık 1 yemek kaşığı hemoptizi ve nefes darlığı ile başvurdu.Covid son doz aşısını başvurusundan 1 ay öne olmuştu. Hasta yoğun bakımda high flowla takip edildi.Toraks Bt'de buzlu cam dansiteleri mevcuttu. PR3 ANCA pozitifti. Wegener granülomatozisi tanısı koyulan hastanın tedavisi düzenlendi.

OLGU 5

1 ay önce Covid pnömonisi geçirmiş olan 53 yaş erkek hasta bilinen kronik hastalığı ve kullandığı ilacı yok. Hastanın 20 gündür hemoptizisi. nefes darlığı şikayetleriyle başvurdu. Toraks Bt'de buzlu cam ve arnavut kaldırımı görüntüsü vardı.PR3 ANCA ve CANCA pozitifti. Renal biyopside C4d birikimi izlendi.Wegener granülomatozisi tanısı koyulan hastanın tedavisi düzenlendi.

SONUÇ:Kliniğimize son 1 yıl içerisinde başvuran Wegener granülomatozis olguları artmıştır. Bu artış da Covid hastalığı, aşısıyla ilgili olabileceği kuşkusu uyandırmıştır.

OLGU 1

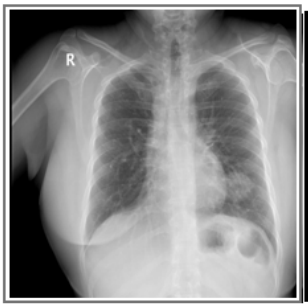

Şekil1a:Başvuru akciğer grafisi

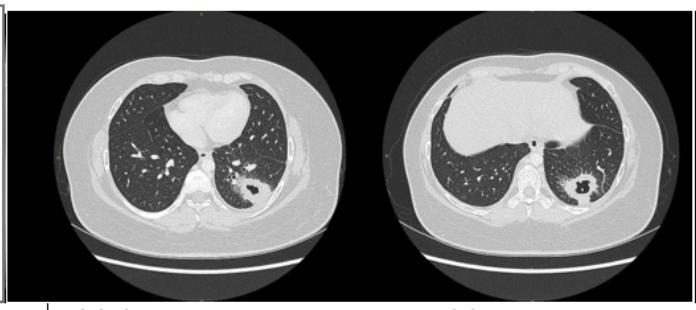

Şekil 1b: Başvuru BT

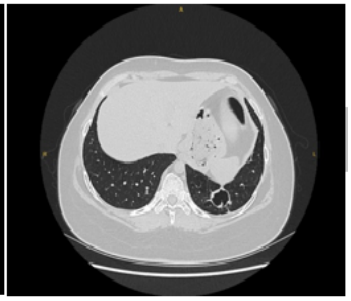

Şekil 1c: Başvuru BT

Şekil 1d:Kontrol BT kesiti

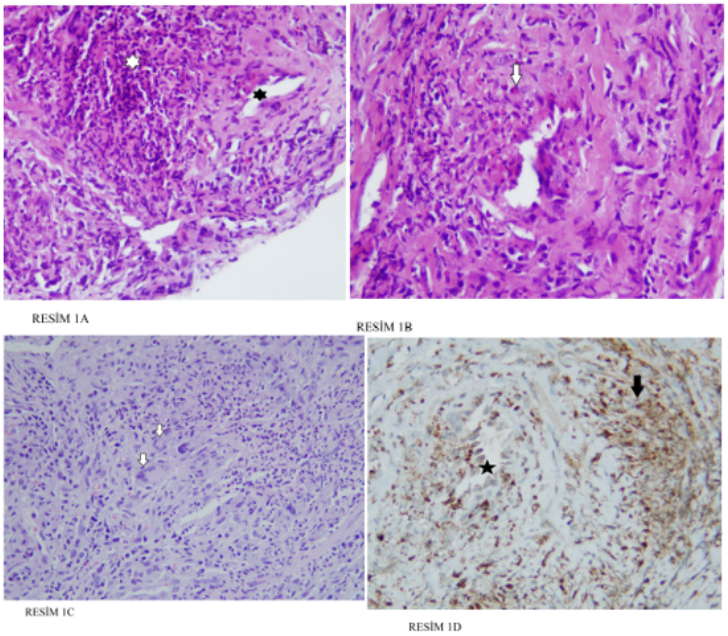

RESİM 1: (A) Mikroskopik fotoğraflarda küçük damar yapılarını etkileyen, nötrofilik mikroabseler ve epiteloid histiyositler içeren vaskülitik reaksiyon izlenmektedir (Siyah yıldız vasküler lümeni ve beyaz yıldız nötrofilik mikroabse odaklarını işaret etmektedir).
(B) Damar duvarlarında ve çevre akciğer dokusunda granülomatöz inflamasyon yanı sıra eozinofil lokositleri de içeren (beyaz ok) kronik aktif inflamasyon görülmektedir.
(C) Granülomatöz inflamasyon odaklarında multinükleer dev hücreler (beyaz ok) dikkati çekmektedir.
(D) Vasküler yapıları infiltre eden histiyositler immünhistokimyasal olarak CD68 antikoru ile pozitif reaksiyon göstermektedir (siyah yıldız vasküler lümeni ve siyah ok ise CD68 monoklonal antikoru ile reaksiyon veren histiyositleri işaret etmektedir). A-C (Hematoksilen -Eozin, 400x); D, BSA-DAM, CD68,400x.

Resim 1a-b-c-d : patoloji preparat görüntüleri

OLGU 2

Şekil 2a: Başvuru akciğer grafisi

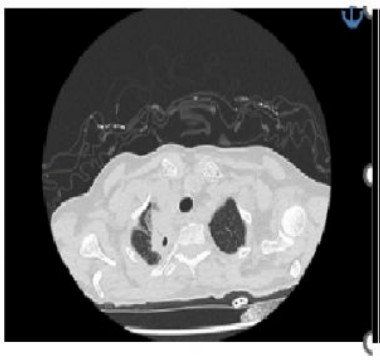

Şekil 2b: Başvuru BT

Şekil 2c: Başvuru BT

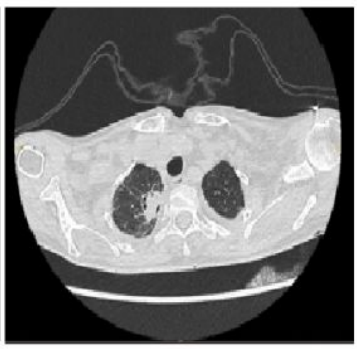

Şekil 2d : Kontrol BT kesiti

OLGU 3

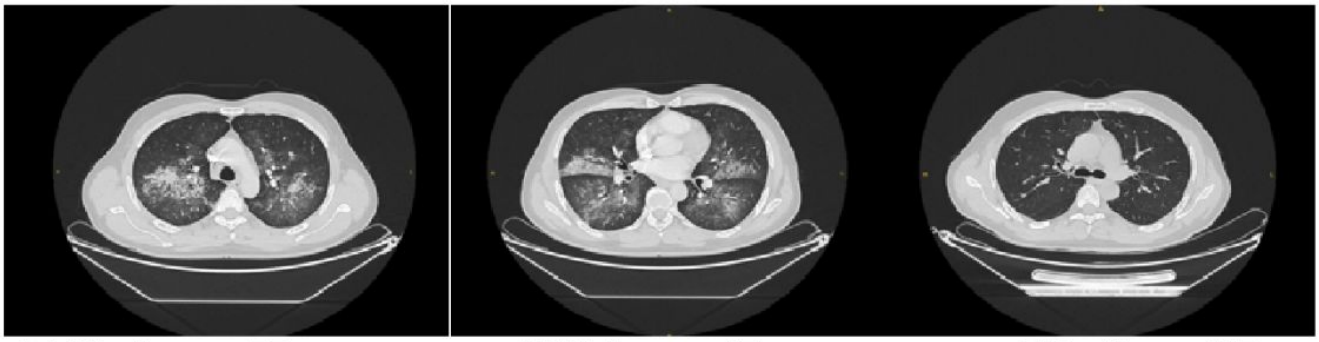

Şekil 3a:Başvuru BT şekil 3b:Başvuru BT şekil 3c: Kontrol BT

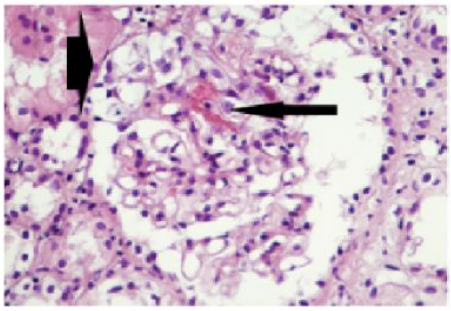

Resim 3:Patoloji preparat görüntüsü

Resim3: Glomerülde kapiller yumakta kırmızı pembe renkte fibrinoid nekroz (uzun ok) ve buna bağlı parietal hücre proliferasyonunun eşlik ettiği kresent formasyonu (kısa kalın ok) dikkati çekmiştir(Hemotoksilen&Eozin boyamax400).

OLGU 4

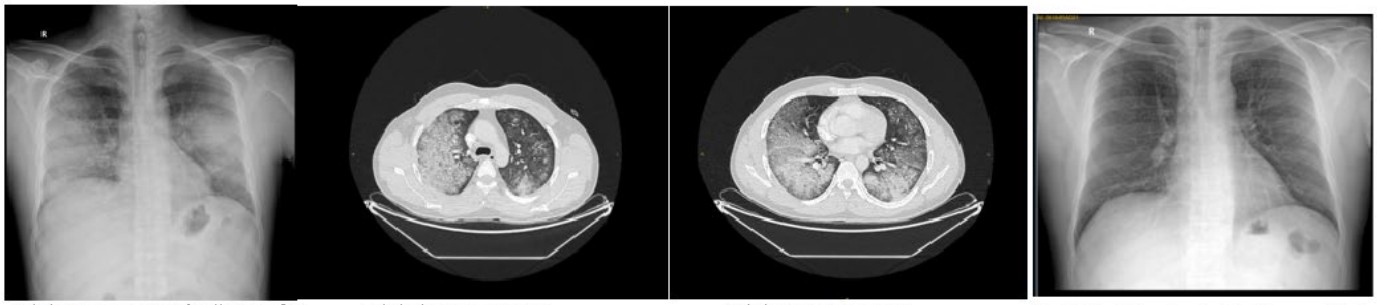

Şekil 4a: Başvuru akciğer grafisi Şekil 4b: Başvuru BT Şekil 4c: Başvuru BT Şekil 4d:Kontrol akciğer grafisi

OLGU 5

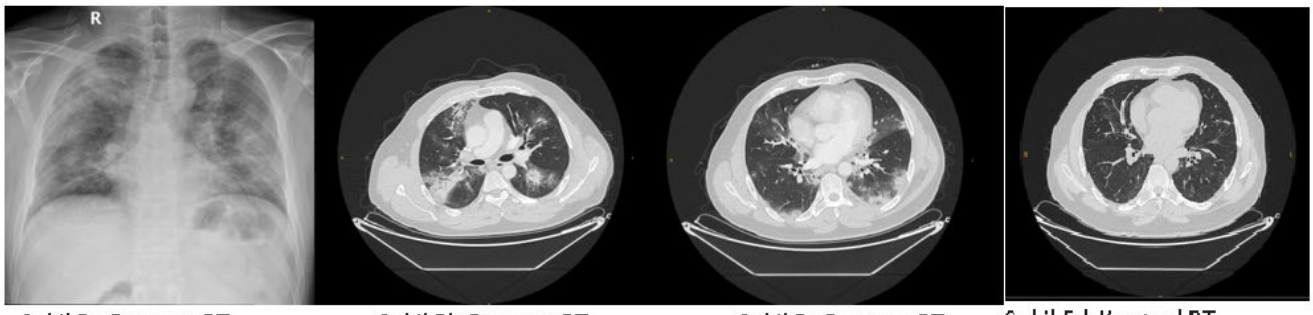

Şekil 5a:Başvuru BT Şekil 5b:Başvuru BT Şekil 5c:Başvuru BT Şekil 5d:Kontrol BT

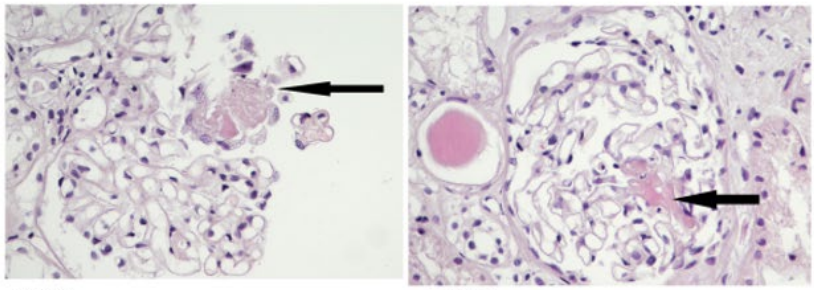

RESİM 5A RESİM 5B

Resim 5A-B: Patoloji preparat görüntüleri
Resim 5A: Glomerülde glomerüler kapiller yumakta kırmızı pembe renkte fibrinoid nekroz (ok) izlenmektedir(H&Ex400).
Resim 5B: Bir başka glomerülde benzer trombotik mikroanjiopatik değişiklikler gözlenmektedir (H&Ex400)

EP-090

Nadir Bir Olgu: Nörofibromatozis Akciğer Tutulumu

Rümeysa Şeker Aktan, Hadice Selimoğlu Şen, Ezgi Rupel Demir
Dicle Üniversitesi, Göğüs Hastalıkları Ana Bilim Dalı, Diyarbakır

GİRİŞ VE AMAÇ:Nörofibromatozis (NF), deri, göz, santral ve periferik sinir sisteminde karakteristik lezyonlar oluşturan, otozomal dominant geçiş gösteren bir hastalıktır. Nörofibromatozis tip 1 (vonRecklinghausen hastalığı) multipl sütlü kahve (caféaulait) lekeleri, Lisch nodülleri ve nörofibromlarla karakterizedir. Nörofibromatozis tip 1'de (NF 1) hastalık ilerledikçe toraks ve akciğerler çeşitli şekillerde etkilenmektedir. Akciğer parankimine ait bulgular; interstisyel akciğer hastalığı, metastatik nöral tümörler, olarak sıralanabilir. Nörofibromatoziste interstisyel akciğer fibrozisi, kendine özgü patoloji göstermeyen, bilateral bazal ve subplevral alanları tutan, idiyopatik pulmoner fibrozise benzer özelliktedir. İnterstisyel değişikliklere büller de eşlik edebilir. Nörofibromların içerdiği çok sayıda mast hücresinden salınan histamin ve heparin gibi maddelerin fibrozis oluşumunda rolü olduğu düşünülmektedir.
YÖNTEM:Amfizem saptadığımız olgumuz hiç sigara içmemişti ve nörofibromatozis dışında, interstisyel akciğer hastalığına sebep olabilecek başka bir etyolojik faktör olmaması nedeni ile nörofibromatozise akciğer tutulumu olarak düşünüldü.
BULGULAR:46 yaşında erkek hasta, uzun zamandır var olan öksürük ve son zamanlarda gelişen balgam, göğüs ağrısı, ateş, gece terlemesi kilo kaybı şikayetleri ile başvurdu. Muayenesinde çomak parmak,vücutta çok sayıda klinik olarak nörofibrom düşündüren yumuşak kıvamlı papül, cafeaulait lekesi, axiller bölgede çillenme, solunum seslerinde azalma mevcuttu. Toraks bilgisayarlı tomografide `Her iki akciğer üst lobda amfizamatöz değişiklikler ve alt loblarda periferik atelektaziler izlendi.Cilt lezyonlarından punch biyopsi sonucu nörofibrom olarak sonuçlanan hasta klinik olarak da Nörofibromatozis olarak değerlendirildi.Göz muayenesinde her iki gözde Lish Nodülleri tesbit edildi. Hiç sigara içmeyen ve sigara maruziyeti olmayan hastada ki amfizem kistlerinin nörofibromatozise sekonder olarak geliştiği düşünüldü
SONUÇ:Nörofibromatozis, üst lob kistik ve büllöz hastalık ve alt lob fibrozisi ile karakterize ve tamamen asemptomatik olabilir. YRBT'de, duvarları zar zor algılanabilen küçük kistler ortaya çıkarabilir.Amfizem ve kistik akciğer hastalıkları nedeni ile tetkik edilen hastalarda etyoloji de nörofibromatozis de akla gelmelidir.

RESİM-1

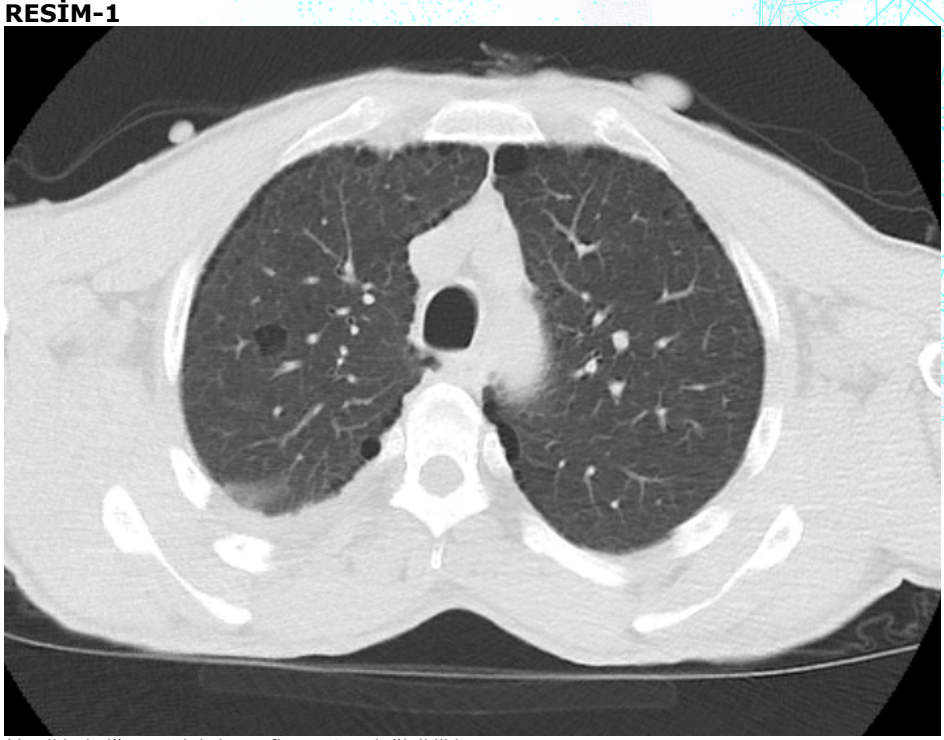

Her iki akciğer üst lobda amfizamatöz değişiklikler

RESİM-2

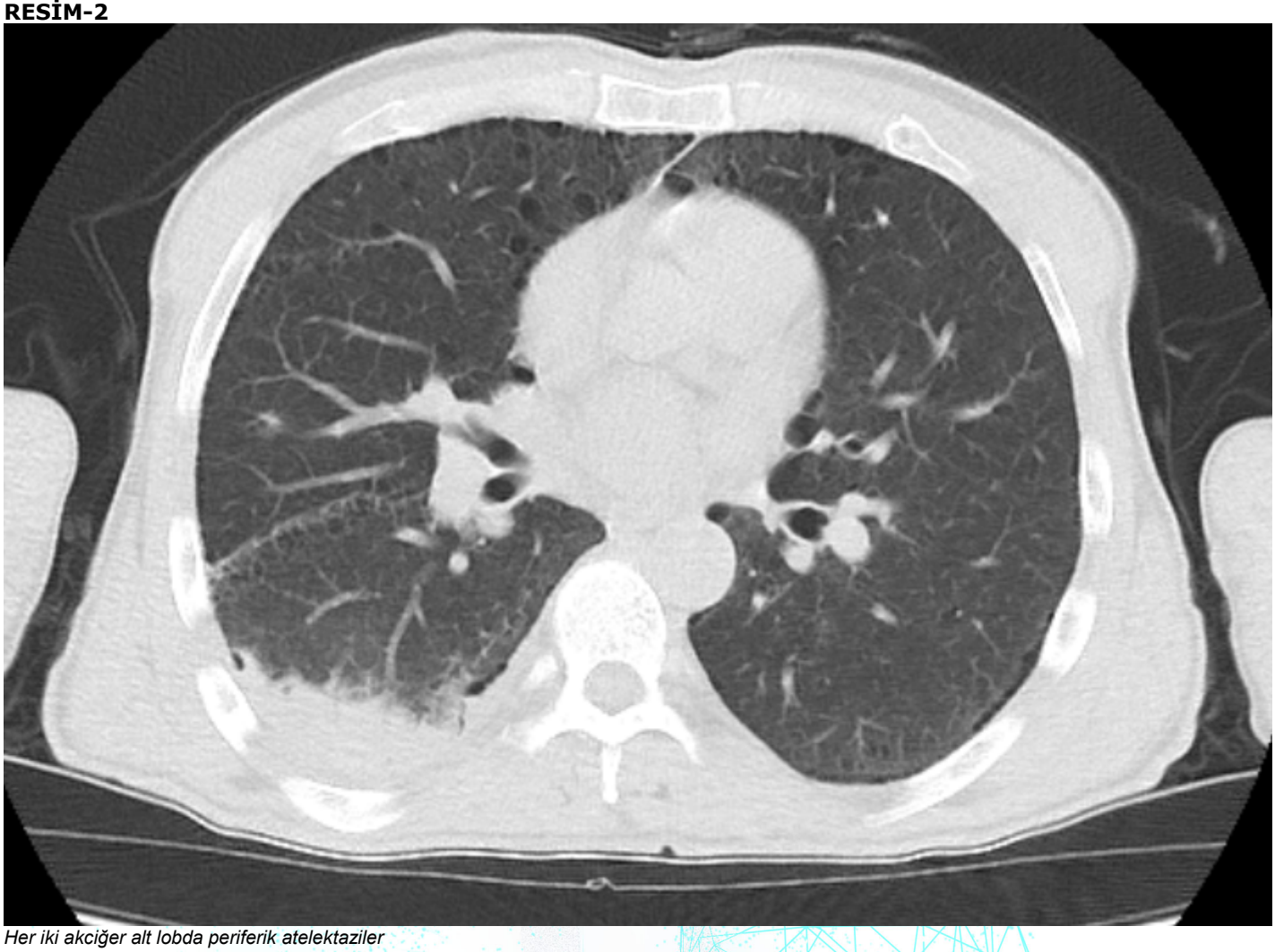

Her iki akciğer alt lobda periferik atelektaziler

EP-091

OSAS'lı Bir Olguda Korunmuş Ejeksiyon Fraksiyonlu Kalp Yetmezliğine Sekonder Pulmoner Hipertansiyon

Fatma Sinem Cander Torun[1], Ebru Şengül Parlak[1], Serdal Baştuğ[2], Ayşegül Karalezli[2]
[1]Ankara Şehir Hastanesi, Göğüs Hastalıkları Ana Bilim Dalı, Ankara
[2]Ankara Yıldırım Beyazıt Üniversitesi, Kardiyoloji Ana Bilim Dalı, Ankara

GİRİŞ VE AMAÇ:Pulmoner hipertansiyon (PH); pulmoner arter basıncının artışı ile karakterize, tedavi edilmediğinde erken mortalite ile sonuçlanan bir hastalık grubudur. 6. Dünya Pulmoner Hipertansiyon Sempozyumu'nda PH, ortalama pulmoner arter basıncının (oPAB) >20 mmHg, pulmoner arter kama basıncının (PAWP) <15 mmHg, pulmoner damar direncinin (PVR) >3 WU olması şeklinde tanımlanmıştır. PH'nin en sık nedeninin Grup 2 PH olduğu düşünülmektedir.
Korunmuş ejeksiyon fraksiyonlu kalp yetmezliği (KEFKY), kalpte vücudun ihtiyacı olan kanı pompalayacak düzeyde yeterli doluşun sağlanamadığı ve ortalama pulmoner venöz basıncın 12 mm/Hg`dan daha az bir düzeyde tutulamadığı kalp fonksiyon bozukluğudur.
Bu bildiride KEFKY'ne sekonder PH gelişmiş OSAS'lı bir olguyu sunduk.
OLGU:Elli bir yaşında, kadın hasta nefes darlığı yakınması ile başvurdu. Özgeçmişinde diyabetes mellitus, hipertansiyon, astım bronşiale, koroner arter hastalığı, romatoid artrit, obstruktif uyku apnesi sendromu (OSAS) tanıları mevcuttu. Düzenli olarak PAP cihazı kullanmaktaydı. Hastanın vücut kitle indeksi 35.2 kg/m2 idi. Oskültasyonda solunum sesleri azalmıştı, ekspiryum hafif uzundu. Oda havası SpO2 %96 ölçülmüştü. Akciğer grafisi normal sınırlarda izlenmişti.
Hastaya yapılan ekokardiyografide sistolik pulmoner arteriyel basınç (sPAB) 50 mmHg, 2-3 triküspit yetmezliği, sağlar üst sınırda ve ejeksiyon fraksiyonu %65 saptandı. Toraks BT anjiografide ana pulmoner arter ve sağ-sol pulmoner arter çapları normal sınırlarda ölçüldü. PTE izlenmedi. En kalın yerinde 13 mm perikardiyal efüzyon saptanıp plevral efüzyon saptanmadı. Parankimde mozaik atenuasyon alanları ve sekel değişiklikler izlendi. Ventilasyon perfüzyon sintigrafisi normal sınırlarda raporlandı. SFT'de FVC 2,67 L (%83); FEV1 1,71 L (%62); FEV1/FVC %64 ölçüldü. DLCO'da DLCO %92, DLCOcorr %93, DLCO/VA %123 ölçüldü. 6 dakika yürüme testinde 330 metre yürüyerek hedefin %68,97'sine ulaştı. Hastaya sağ kalp kataterizasyonu (SKK) yapıldı ve oPAB 40/27/20 mmHg, kardiyak output (CO) 4,55 lt/dk, PAWP 18 mmHg, PVR 2 WU olarak raporlandı. Hastaya KEFKY tanısı konularak diüretik tedavi başlandı ve takip planlandı.
SONUÇ:OSAS tanılı hastaların %20'sine PH eşlik etmektedir ve çoğunlukla Grup 3 PH görülmektedir. Grup 3 PH'da tedavi primer hastalığın tedavisidir. Olgumuzdaysa düzenli bronkodilatör ve PAP kullanımına rağmen sPAB yüksekliği görüldüğü için SKK ile ayrıntılı değerlendirme yapılmıştır. OSAS tanılı olgularda çoğunlukla Grup 3 PH görülse de kliniği açıklayacak düzeyde pulmoner patoloji saptanmayan hastalar SKK ile değerlendirilmeli ve diğer nedenler ekarte edilmelidir.

EP-092

İlaçlara Bağlı Olarak gelişen Diffüz Alveoler Hemoraji (İki Olgu Nedeni ile)

Sümeyra Kaplan, Ceyda Anar, Bünyamin Sertoğullarından, Muzaffer Onur Turan
İzmir Katip Çelebi Üniversitesi Atatürk Eğitim ve Araştırma Hastanesi

GİRİŞ VE AMAÇ:.
Kollajen vasküler hastalıklar gibi farklı nedenlere bağlı gelişmesine rağmen, ilaçlara bağlı DAH gelişmesi nadirdir.Burada bir apendektomi operasyonu sırasında inhale anestezik sevofluran ve atrial fibrilasyon nedeni ile coumadin kullanımına bağlı iki DAH olgularını sunduk.
YÖNTEM:İnhale anestezik sevoflurana ve antikoagülan olarak warfarin kullanımına bağlı olarak gelişen alveolar hemoraji (DAH) gelişen iki olguyu sunduk.
BULGULAR:İnhale anestezik sevoflurana ve antikoagülan olarak warfarin kullanımına bağlı olarak gelişen alveolar hemoraji (DAH) gelişen iki olguyu sunmayı amaçladık. Burada sunulan hastaların birincisi, apendisit nedeniyle genel cerrahiye başvuran 32 yaşında bir erkek idi. Genel anestezi altında intravenöz mida-zolam (4mg), fentanil ve inhale sevofluran ile komplikasyonsuz cerrahi uygulandı. Ameliyat sonunda ani hipoksemi ve kanama tespit edildi. Akciğer grafisinde bilateral yaygın alveolar infiltratlar görüldü. Ameliyat sonrası dönemde serum hemoglobin düzeyinde düşme gözlendi. Beşinci günde hipoksemi düzeldi ve akciğer grafisinde alveolar infiltratlar kayboldu. İkinci olgumuz da atrial fibrilasyon nedeniyle coumadin kullanımı mevcut olup acil servise hemoptizi yakınması ile başvurdu. INR değeri 12.6 olan hastaya intramuskuler olarak K vitamini yapıldı. Hemoptizisi devam etmeyen ve aynı zamanda 5. Günde çekilen PA akciğer grafisinde tama yakın pulmoner infiltrasyonlarda regresyon izlendi. Her iki olgumuzda da altta yatan başka bir hastalık olmaması nedeniyle DAH;ı indükleyen sorumlu ajanın birinci olgumuzda inhale anestezik ilaç sevofluran ve ikinci olgumuzda ise warfarin olduğu sonucuna vardık. Her iki ilaca bağlı DAH sık görülmemekle birlikte erken tanı ve tedavi hayat kurtarıcı olabilir. Warfarin tedavisi alan ve genel anestezik ajan olarak sevofluran kullanan hastalarda aniden gelişen solunum yetmezliği ve kanlı balgam hikayesi ya da hemoglobin düşüklüğü varlığı ile birlikte radyolojik görüntüleme olarak biateral akciğer parenkiminde diffüz alveoler infiltrasyonların olması durumunda DAH olasılığı göz önünde bulundurulmalıdır.
SONUÇ:Her iki olgumuzda da altta yatan başka bir hastalık olmaması nedeniyle DAH indükleyen sorumlu ajanın birinci olgumuzda inhale anestezik ilaç sevofluran ve ikinci olgumuzda ise warfarin olduğu sonucuna vardık. Her iki ilaca bağlı DAH sık görülmemekle birlikte erken tanı ve tedavi hayat kurtarıcı olabilir.

Diffuse Alveolar Hemorrhage Due to Drugs (Due to Two Cases)

Sümeyra Kaplan, Ceyda Anar, Bünyamin Sertoğullarından, Muzaffer Onur Turan
Izmır Katip Celebı Unıversıty Atatürk Educatıon And Research Hospıtal

BACKGROUND AND AIM:Although it develops due to different reasons such as collagen vascular diseases, it is due to drugs.
Development of DAH is rare. Here, inhaled anesthetic during an appendectomy operation
Two cases of DAH due to sevoflurane and coumadin use for atrial fibrillation.
we presented.
METHODS:Due to the use of the inhaled anesthetic sevoflurane and warfarin as an anticoagulant.
We presented two cases of developing alveolar hemorrhage (DAH).
RESULTS:We aimed to present two cases of developing alveolar hemorrhage (DAH) Due to the use of the inhaled anesthetic sevoflurane and warfarin as an anticoagulant.Presented here the first of the patients was a 32-year-old man who applied to general surgery for appendicitis.Under general anesthesia, intravenous mida-zolam (4mg), fentanyl and inhaled sevoflurane
Uncomplicated surgery was performed.Sudden hypoxemia and bleeding were detected at the end of the

operation.Bilateral diffuse alveolar infiltrates were seen on chest X-ray. In the postoperative period a decrease in serum hemoglobin level was observed.On the fifth day, hypoxemia resolved and the lung the alveolar infiltrates disappeared on X-ray.Our second case was also due to atrial fibrillation she was using coumadin and she applied to the emergency department with the complaint of hemoptysis.INR value Vitamin K was administered intramuscularly to the patient who was 12.6.Hemoptysis does not persist and at the same time, almost complete pulmonary infiltrates on the PA chest radiograph taken on the 5th day.Since there was no other underlying disease in both of our cases,
In our first case, the responsible agent inducing DAH was the inhaled anesthetic drug sevoflurane and We concluded that our second case had warfarin.DAH due to both drugs is common.
However, early diagnosis and treatment can be life-saving. Receiving warfarin therapy and intended use for the use of sevoflurane as a general anesthetic agent and bloody sputum or hemoglobin status as well as radiological
Bilateral diffuse alveolar infiltrates in the bilateral parenchyma In this case, the possibility of DAH should be considered.
CONCLUSIONS:Since there was no other underlying disease in both of our cases, DAH inhaled anesthetic drug sevoflurane in our first case and second
We concluded that our case had warfarin.

Resim 1

Olgu 1

Resim 2

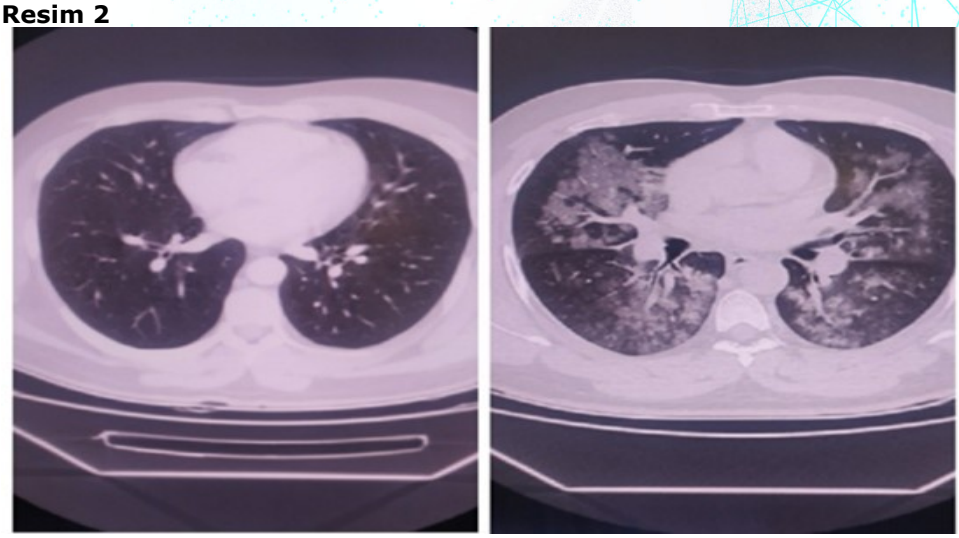

Olgu 1

Resim 3

Olgu 1

Resim 4

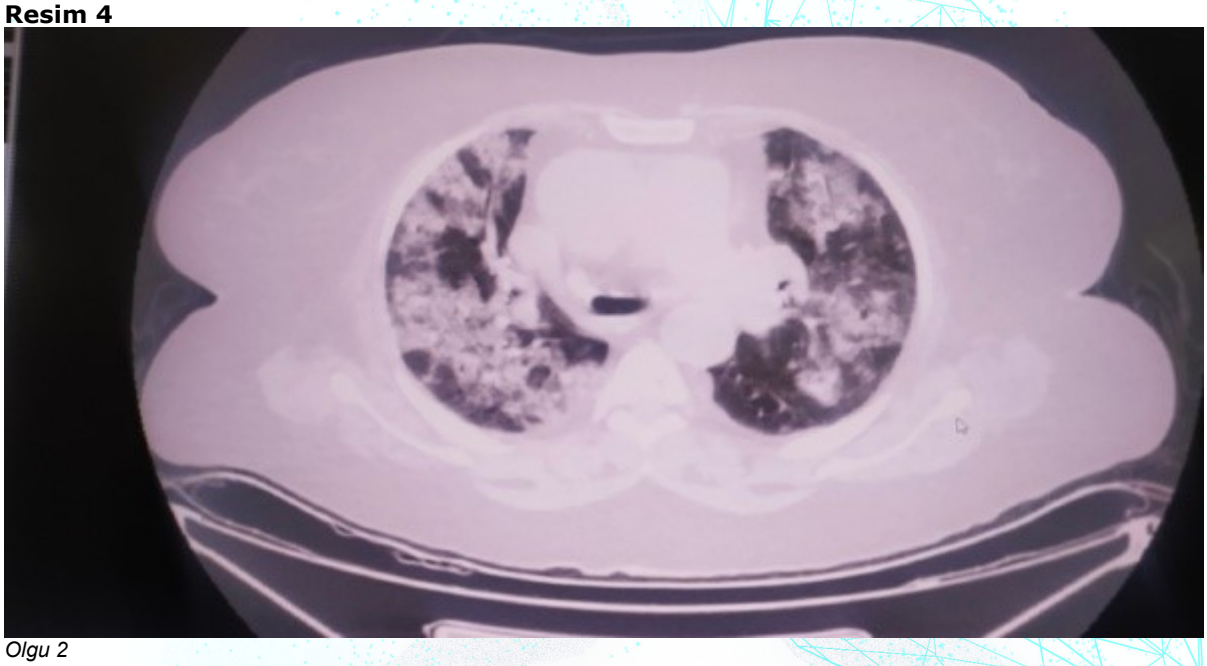

Olgu 2

Resim 5

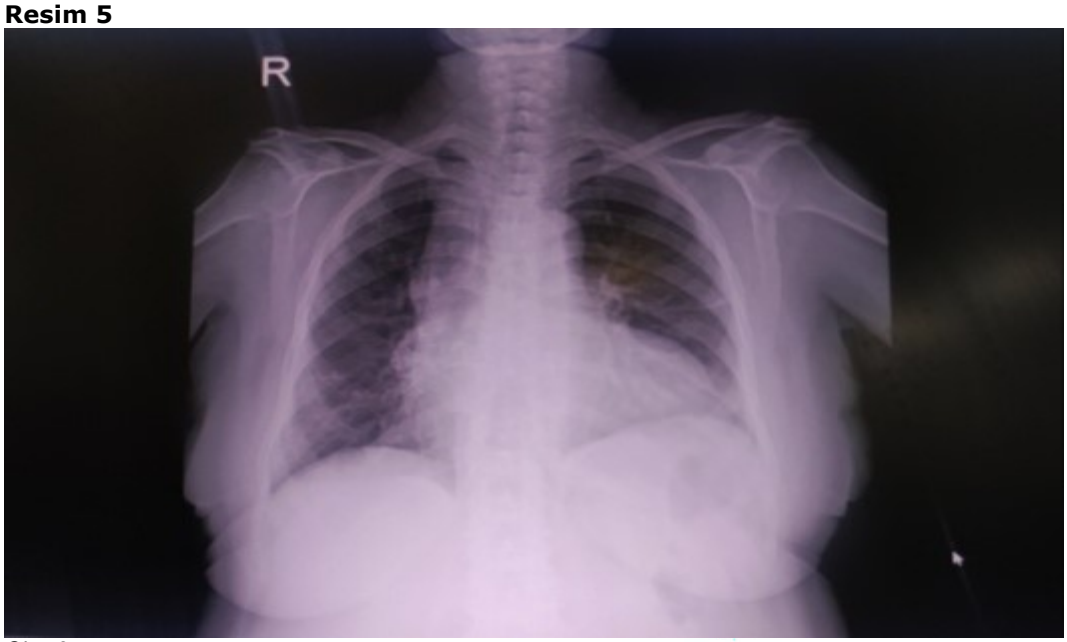

Olgu 2

EP-093

COVID-19 Pnömonisinde Bir Tanı Olarak Organize Pnömoni: Olgu Sunumu

Siahmet Atlı[1], Esra Gürbüz[2]
[1]SBÜ. Van Eğitim Ve Araştırma Hastanesi, Göğüs Hastalıkları, Van
[2]SBÜ. Van Eğitim Ve Araştırma Hastanesi, Enfeksiyon Hastalıkları ve Klinik Mikrobiyoloji, Van

GİRİŞ VE AMAÇ:OP'de tanı histopatolojik olarak alveoler duktuslar ve alveollerde fibroblastlar, kollajen ve fibrinli eksudanın oluşturduğu granülasyon dokusu tomurcuklarının görülmesi ile konmaktadır (Masson cisimcikleri) (4). Tanımlandığı ilk günden beri farklı isimlenrilmeler kullanılmıştır. Amerikan Toraks Derneği/Avrupa Solunum Derneği (ATS/ERS) işbirliğiyle yayınlanmış, İdyopatik İnterstisyel Pnömonilerin tanımlamalarını güncelleyen yazıda terminolojideki bu kargaşaya açıklık getirilmiştir. Etiyolojisi kesin olmamakla beraber viral patojenlerin rol oynadığı bilinmektedir (2). Covid 19 salgını ile beraber sıklığının arttığı tahmin edilebilir. Ve özellikle Bilgisayarlı Tomografide(BT) benzer bulgular (periferik yamasal opasiteler) olması nedeniyle covid 19 pnömonisi ile karışabilmektedir. Salgın döneminde klinisyenin bu ayırımı akılda tutması önemlidir. Bizde daha önce Covid 19 nömonisi tanısı ile tedavi gören hastamızda klinik ve radyolojik iyileşme olmaması üzerine transtorasik ince iğne aspirasyon biyopsi (TT-İİAB) ile OP tanısı konulan vakayı takdim edeceğiz.
OLGU:Kliniğimize öksürük ve nefes darlığı ile başvuran 52 yaşında kadın hastanın oda havasındaki satürasyonu %84 ve diğer vital bulguları normal aralıkta idi. Covid 19 için yapılan PCR testi negatif, temas hikayesinin olması ve BT raporunda 'bilateral buzlu cam' şeklinde raporlanması üzerine Covid 19 pnömonisi ön tanısı ile interne edildi. Hastanın daha önce aynı şikayetlerle farklı zamanlarda Covid 19 pnömonisi nedeniyle tedavi gördüğü belirlendi. CRP 111,0 mg/L(0,0- 5,0 mg/L) ve Ferritin 173,3 ng/ml(13- 150 ng/L) dışında anormal laboratuvar değeri yoktu. Ht dışında ek hastalık hikayesi olmayan hastanın daha önceki BT bulgularında yer değiştiren infiltrasyonlarının ve 'reverse halo sign' izlenmesi üzerine(Figure 1 ve 2) OP dünülüp ileri işlemler plandı. Hastada ilgili branşın önerisi ile TT-İİAB yapıldı. Patoloji sonucunda 'Organize Pnömoni paterni izlenen akciğer parankimi' şeklinde raporlanan hasta OP olarak kabul edilip 1 mg/ kg dozundan metilprednizolon tedavisi başlandı. 4 hafta sonra çekilen kontrol PAAG'de lezyonların tedaviye yanıt sonucu kaybolduğu görüldü (figure 3) ve klininiğinin düzeldiği izlendi.
SONUÇ:OP klinik olarak çok tipik bir seyir gösteren, radyolojik şüphenin ardından patolojik incelemeyle tanısı konan bir akciğer hastalığıdır. Özellikle Covid 19 pnömonisi ile karışabilmektedir. Tedaviye rağmen regrese olmayan periferik infiltrasyonları olan hastalarda OP tanısı akılda tutulmalıdır. Kortikosteroid tedavisiyle genelde iyi yanıt alınır ve prognozu iyi seyirlidir. Tanıda transtorasik ince iğne aspirasyon biyopsi TT-İİAB başarılı bir yöntemdir.

Organized Pneumonia as a Diagnosis in COVID-19 Pneumonia: A Case Report

Siahmet Atlı[1], Esra Gürbüz[2]
[1]SBU. Van Training and Research Hospital, Chest Diseases, Van
[2]SBU. Van Training and Research Hospital, Infectious Diseases and Clinical Microbiology, Van

OBJECTIVE:The diagnosis OP is made histopathologically by the appearance of alveolar ducts and buds of granulation tissue formed by fibroblasts, collagen and fibrinous exudate in the alveoli (Masson bodies) (4). Although the etiology is not certain, viral agents are known to play a role (2). In addition, it can be confused with COVID-19 pneumonia, mainly because of similar findings (patchy peripheral opacities) on CT. The physician must keep this distinction in mind during the pandemic period. We present a case in which the diagnosis OP was made by transthoracic fine-needle aspiration biopsy (TT-FNAB) because our patient, previously diagnosed with COVID-19 pneumonia, did not improve clinically or radiologically.
CASE:A 52-year-old female patient who presented to our clinic with cough and shortness of breath had a room air saturation of 84%, and her other vital signs were also within normal range. The CT report was reported as 'bilateral ground glass' opacities. There was no abnormality in laboratory findings. OP was considered and further procedures were planned based on the reverse halo sign and displaced infiltrates in the previous CT findings of the patient, who had no medical history of additional diseases other than hypertension (HT) (Figures

1 and 2). TT-FNAB was performed on the patient according to the recommendations of the relevant department. The patient, whose pathology was reported as "pulmonary parenchyma with organized pneumonia pattern," was accepted as OP and treatment with methylprednisolone at a dose of 1 mg/kg was started. The posteroanterior control chest radiograph taken 4 weeks later showed that the lesions had disappeared because of the response to treatment (Figure 3) and clinical improvement was observed.
RESULT:Organized pneumonia is a pulmonary disease with a very typical clinical course, diagnosed by pathological examination after radiological suspicion. In particular, it can be confused with COVID-19 pneumonia. The diagnosis OP should be kept in mind in patients with peripheral infiltrates that do not resolve despite treatment. In general, treatment with corticosteroids responds well, and prognosis is good. Transthoracic fine-needle aspiration biopsy TT-FNAB is a successful method for diagnosis.

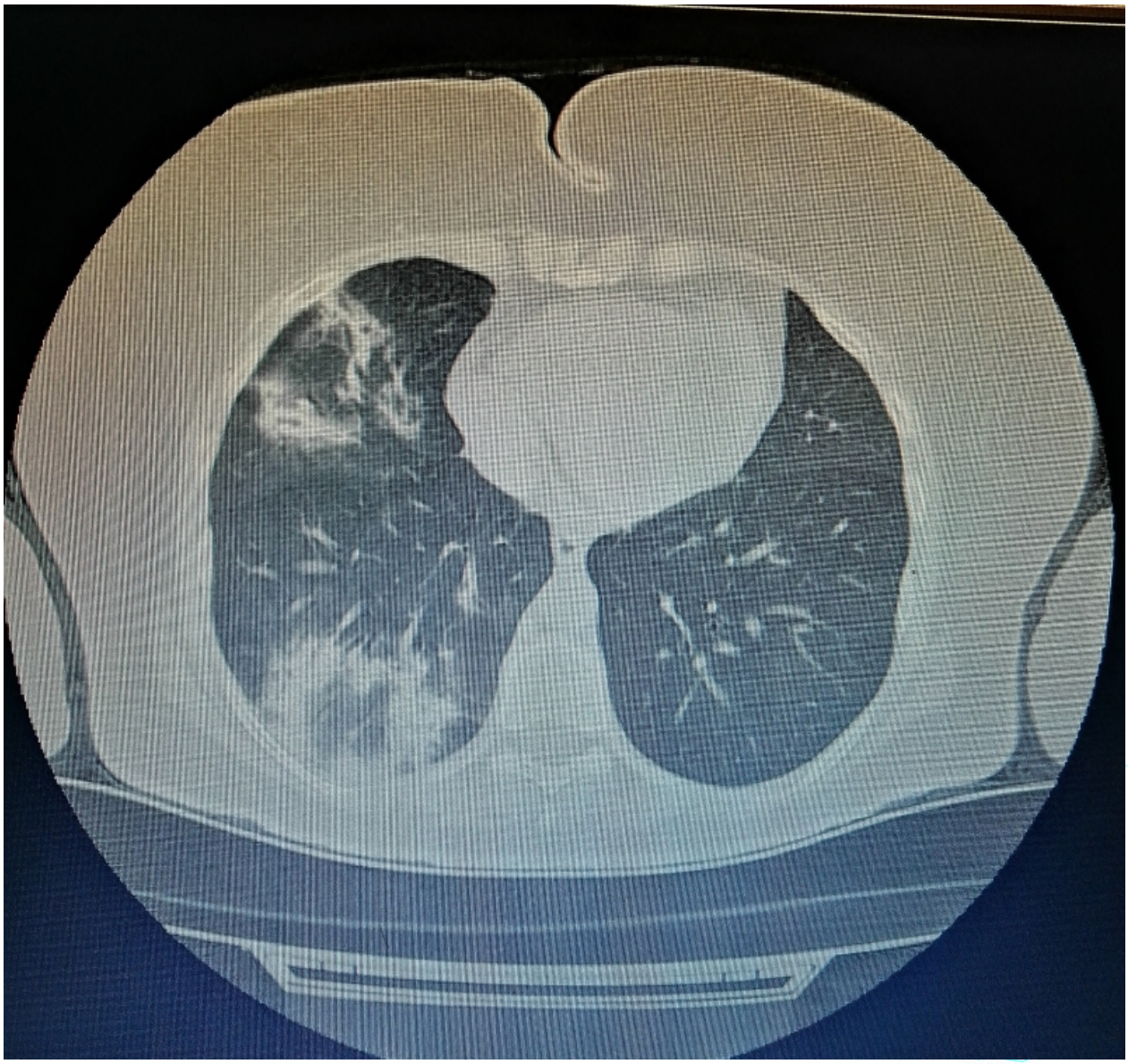

Ters Halo Bulgusu (ok ile gösterilmiştir)
Reverse halo sign (indicated by arrow)

EP-094

Metilprednizolon ile başarıyla tedavi edilen temozolomid ilişkili interstisyel pnömoni olgusu

Utku Tapan[1], Özge Oral Tapan[1], Cemil Burak Boz[1], Emrah Doğan[2], Sabri Serhan Olcay[1], Fatih Alaşan[1]
[1]Muğla Sıtkı Koçman Üniversitesi, Göğüs Hastalıkları Ana Bilim Dalı, Muğla
[2]Muğla Sıtkı Koçman Üniversitesi, Radyoloji Ana Bilim Dalı, Muğla

GİRİŞ VE AMAÇ:Temozolomid, radyoterapi ile birlikte glioblastoma multiforme tedavisi için kullanılan bir alkilleyici ajandır. Temozolomide bağlı sıklıkla hematolojik, gastrointestinal, kardiyak, nörolojik ve nöromusküler yan etkiler bildirilmiştir. Pulmoner toksisite daha nadirdir. Biz de temozolomid ilişkili pnömonitis tanısı koyarak başarı ile tedavi ettiğimiz bir olgu sunmak istedik.
OLGU:54 yaşında kadın hasta; halsizlik ve nefes darlığı nedeniyle acil servise başvurmuş. Hasta hipotansif (TA:90/60 mmHg), hipoksemik (oda havasında SpO2:%86) ve taşikardik (Nabız:110/dk) olarak değerlendirilmiş. Hasta iki gündür idrar yolu enfeksiyonu nedeni ile sefiksim 400mg po/gün kullanıyormuş ancak acil serviste ateş yüksekliği saptanmamış. Özgeçmişinde hipertansiyon ve diyabet olan hasta 6 ay önce glioblastome multiforme tanısı alarak opere olmuş. 26 gün intrakranial radyoterapi almış. 3.kür Temozolomid tedavisi devam ediyormuş (5 gün tedavi, 25 gün ara şeklinde en son başvuru gününde almış). Diyabet için insülin kullanıyormuş.
Laboratuar tetkiklerinde CRP:67mg/l WBC:4500 Hb:9.8mg/l Üre:51 mg/dL, Krea:0.79 mg/dL, Na:123 mmol/L Cl:86.9 mmol/L D-dimer:856 Troponin:4.45, idrar direk bakısı enfeksiyon ile uyumlu, oda havasında arter kan gazı pH:7.38 pCO2:26 pO2:58 Lac:2.6 Be:-8.6 HCO3:15.4 SpO2: 89 saptandı. Diğer laboratuar sonuçları olağan, Covid PCR negatifti. Solunum sistemi fizik muayenesinde bilateral bazallerde ince raller duyuldu. Toraks BT-anjiosunda solda daha belirgin buzlu cam ve konsolide alanlar gözlendi, pulmoner dolum defekti saptanmadı (resim 1). Hastanın kan, balgam, idrar direk bakı ve kültürlerinde üreme olmadı. Bronkoskopiye onam vermeyen hastaya radyolojik görüntüleme, öykü ve laboratuvar sonuçları ile ilaç ilişkili interstisyel pnömoni tanısı konuldu. Medikal onkoloji görüşü alınarak temozolamid tedavisi kesildi. Metilprednizolon 1mg/kg/gün iv tedavisi başlandı. Servis izleminde genel durumu düzelen, oksijen ihtiyacı kalmayan hasta oral metilprednizolon tedavisi ile poliklinik kontrolü önerilerek taburcu edildi. Hastanın 1 ay sonra çekilen toraks BT'sinde parankim bulgularında ilk görüntülemesine göre belirgin regresyon olduğu görüldü (resim 2).
SONUÇ:Temozolamid kullanan hastalarda trombositopeni, nötropeni ve fırsatçı enfeksiyon riskini artıran CD4-selektif lenfositopeni sıklıkla bildirilmiştir, hipersensitivite pnömonisi ve organize pnömoni olguları daha nadir bildirilmiştir. Temozolamid tedavisi alan hastalara Pneumocystis jiroveci profilaksisi önerilmektedir. Ancak, hastamızda trimetoprim-sulfametoksazol proflaksisİ almamasına rağmen fırsatçı enfeksiyon saptanmadı. Hastanın tedaviden önce çekilen grafilerinde lezyonun olmaması, lezyonların ilaç başlandıktan birkaç ay sonra ortaya çıkması, sistemik steroid tedavisine dramatik yanıt olması öncelikle ilaç ilişkili interstsiyel pnömoniyi desteklemektedir.

Resim 1

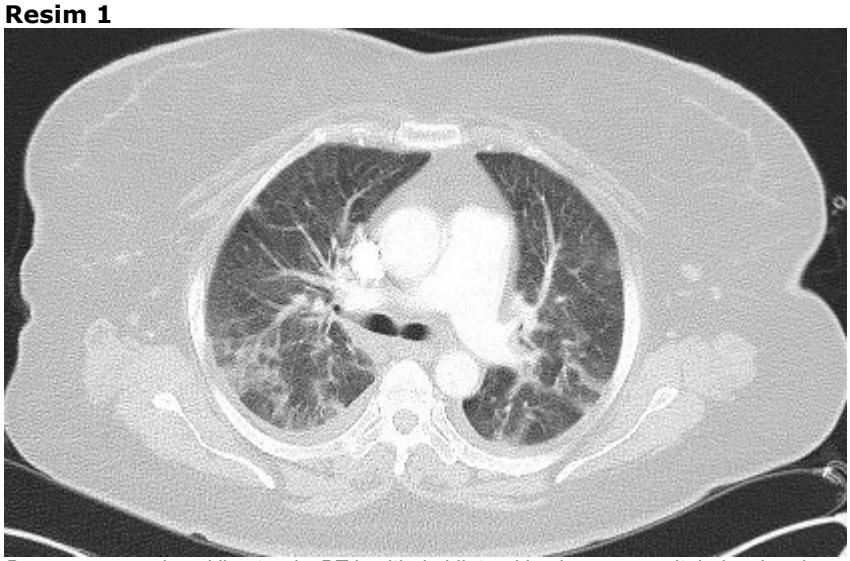

Başvuru sırasında çekilen toraks BT kesitinde bilateral buzlu cam opasiteleri, asiner konsodilasyon alanları

Resim 2

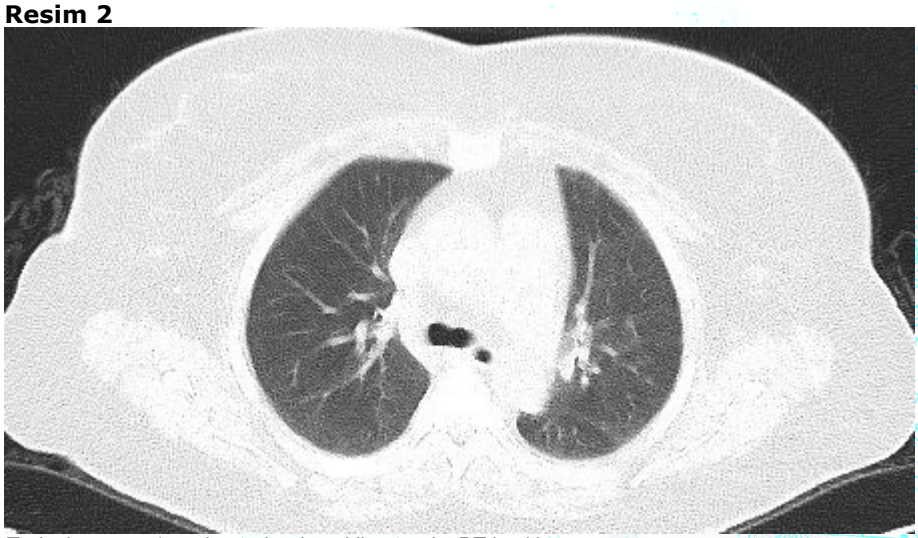

Tedavi sonrası 1. ay kontrolünde çekilen toraks BT kesiti

EP-095

Vinorelbin kullanımı ile ilişkili akut intersisiyel pnömoni

Ayşenur Atila[1], Murat Yalçınsoy[1], Zeynep Ayfer Aytemur[1], Funda Yetkin[2]
[1]İnönü Üniversitesi, Göğüs Hastalıkları Anabilim Dalı, Malatya
[2]İnönü Üniversitesi, Enfeksiyon Hastalıkları Anabilim Dalı, Malatya

GİRİŞ VE AMAÇ:Vinorelbin, vinka alkaloidleri analoğu olup anti-neoplastik etkiye sahiptir. Metastatik meme kanseri, non-smallcell akciğer kanseri başta olmak üzere, genitoüriner kanserler, lenfoma gibi birçok malign hastalığın tedavisinde kullanılır. En sık görülen yan etkileri: nötropeni, bulantı-kusma, kabızlık-ishal, enjeksiyon bölgesinde ağrıdır. Kalp ve akciğer üzerindeki yan etkilerine dair veriler olgu bazında olup nadirdir. Nadir görülmesi nedeniyle biz de vinorelbin kullanımına bağlı akciğer tutulumu geliştiğini düşündüğümüz olguyu sunmayı uygun bulduk.
OLGU:57 yaşındaki erkek olgu nefes darlığı ve yan ağrısı ile acil servise başvurdu.Olguya 2 yıl önce mesane kanseri, kemik metastazı tanısı nedeniyle çoklu kemoterapi uygulanmış. Mesane kanseri nedeniyle opere edilmiş ve yapay mesane yapılmış. En son 2 hafta önce vinorelbin tedavisi almış. Olgu acil serviste iken çekilen toraks bilgisayarlı tomografisinde(BT) her iki üst lobda bilateral fissür ile sınırlı nonhomojen infiltrasyon alanları görüldü. Bu bulgular, alışılmış tipik bulgular olmamakla birlikte semptomların akut gelişmesi dikkate alınarak kardiyak dekompanzasyona bağlı yüklenme lehine değerlendirildi. Üriner USG'de saptanan bulgular, yan ağrısı, yapay mesane varlığı ve immünsupresif durumu göz önüne alındığında; komplike idrar yolu enfeksiyonu düşünülerek Enfeksiyon Hastalıkları servisine yatırıldı.Olgunun klinik bulgularında iyileşme olmaması, nefes darlığının artması nedeni ile Göğüs Hastalıkları bölümüne konsululte edildi. Bu sırasında olgu, bu başvurusundan önce çekilmiş eski toraks BT'leri ile kıyaslanarak değerlendirildi. Vinorelbin ile kemoterapi başlanmadan önceki toraks BT'de parankimde belirgin patolojik bulgu yok iken yeni BT'de ortaya çıkan bulgular interstisyel tutulumun ön planda olduğu patolojik bir durum olarak yorumlandı. Enfeksiyon Hastalıkları servisinde yatarken çekilen akciğer grafisinde tüm zonlarda yaygın retiküler dansite artışı, yer yer hava bronkogramı içeren konsolidasyon alanları izlendi. Oksijen desteği olmadan saturasyonu %80 olan olgu göğüs Hastalıkları yoğun bakım ünitesine devralındı. Yoğun bakım ünitesinde 250 mg/gün pulse metilprednizolon 3 gün uygulandı. Sonrasında 1 mg/kg/gün metilprednizolon ile devam edildi. Semptom ve bulgularında kısa sürede düzelme izlendi. Tedavinin 1.haftasında kontrol akciğer grafisi çektirildi. Önceki grafide saptanan bulgularda tama yakın gerileme izlendi.
SONUÇ:Vinorelbine bağlı akciğer tutulumu nadir olsa da hızlı gelişen interstisyel pnömoni tespit edilen ve açıklayacak bir nedenin bulunamadığı kanser olgularında kemoterapotik ajanlar sorgulanırken vinorelbin de akla gelmelidir. Rutinde yan etkiler gözden kaçtığı için ya da şikayet ve bulgular ilaçla ilişkilendirilmediği için yan etkiler az bildiriliyor olabilir

resim 1

acil serviste cekilen toraks bt kesiti

resim 2

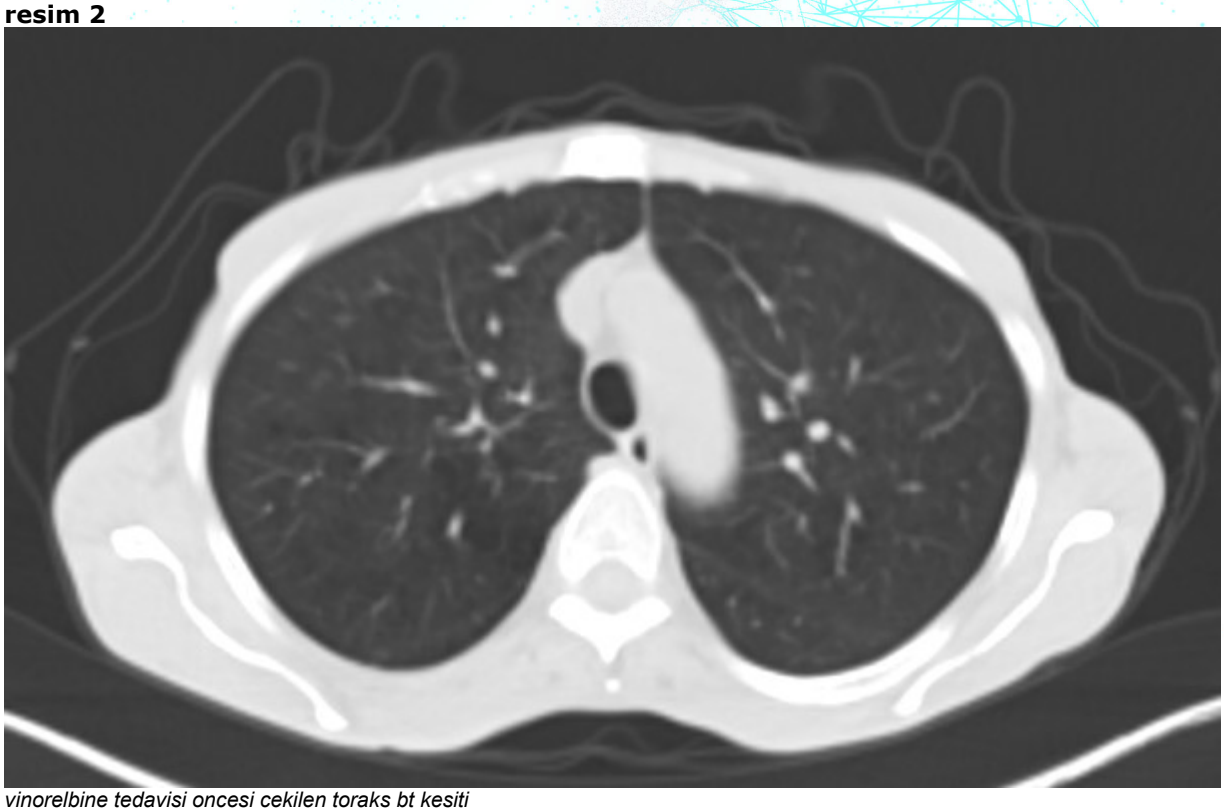

vinorelbine tedavisi oncesi cekilen toraks bt kesiti

acil serviste cekilen bt kesiti

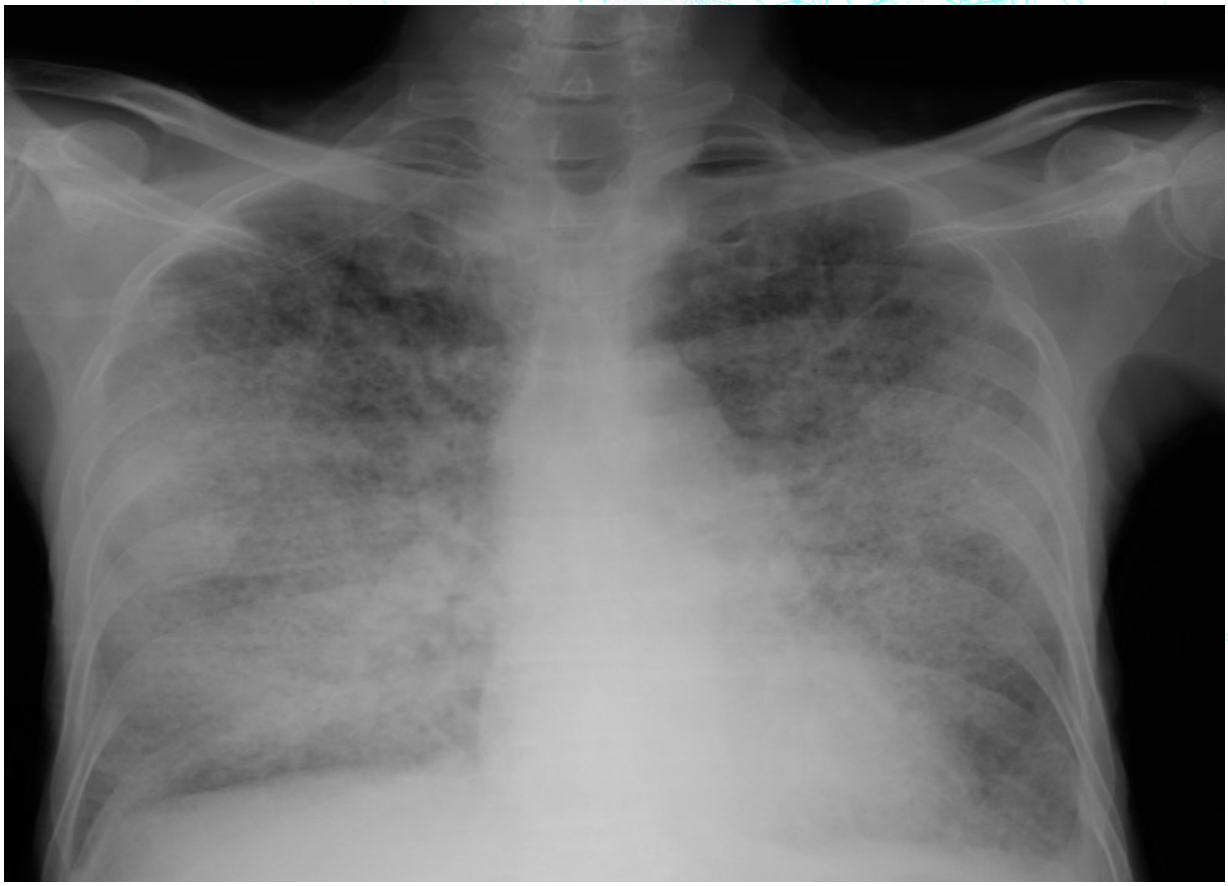

enfeksiyon servisinde yatar iken goruntulenen postero anterior ac grafi

resim 5

metil prednizon tedavisi sonrası goruntulenen postero anterior ac grafi

EP-096

İzotretinoin İlişkili Pulmoner Toksisite Olgusu

İlker Demirkaya, Nisa Uzun, Nazmiye Tibel Tuna, Nurhan Köksal, Yusuf Taha Güllü
On Dokuz Mayıs Üniversitesi Tıp Fakültesi, Göğüs Hastalıkları Ana Bilim Dalı, Samsun

GİRİŞ VE AMAÇ:Şiddetli akne tedavisinde oral izotretinoin (Roaccutane®) etkili bir tedavi yöntemidir. Mukokutanöz, nörolojik, psikiyatrik, oftalmolojik, kas-iskelet sistemi ve gastrointestinal sistem üzerine ilaç kullanımına bağlı yan etkiler görülmektedir. Akciğerler üzerine yan etkileri oldukça nadirdir. Solunum sisteminde, bronkospazm, var olan astımda alevlenme, interstisyel tutulum, plevral efüzyon ve solunum yolu enfeksiyonlarına meyili arttırdığı izlenmiştir. Bu yan etkilerin çoğu ilacın kullanımı sonlandırıldıktan sonra gerilemektedir. İzotretinoine bağlı interstisyel akciğer tutulumu olan bir olguyu sunacağız.
OLGU:On dokuz yaşında kadın hasta, nefes darlığı ve kuru öksürük şikâyetiyle başvurdu. Şikayetlerinin yaklaşık 1 aydır devam ettiği ve aile hekiminin yazdığı antibiyotiği kullandığını ancak durumunda bir değişiklik olmadığını ifade etti. Fizik muayenesinde dinlemekle bazallerde belirgin ralleri vardı. Oda havasında satürasyonu %80'di. Laboratuvar incelenmesinde beyaz küre 15 000 /mm3 ve CRP:205 mg/dl'idi. Toraks bilgisayarlı tomografisinde (BT) bilateral buzlu cam alanları izlenmekteydi. Oda havasında oksijen satürasyonu düşük olduğundan nazal oksijen desteği başlanıp ilaçları kesilerek servise yatırıldı. Kan ve idrar kültürleri alındı. Ayaktan antibiyotik kullandığından hastaya antibiyoterapi başlanmadan klinikte takibe alındı. Yatışından yirmi dört saat sonra klinik durumu düzelmeye başladı. Hastanın hikâyesi derinleştirilince şikâyetlerinin ilaç kullanımından sonra ortaya çıktığı öğrenildi. Ek hastalığı yoktu ancak akne nedeniyle yaklaşık 3 ay kadar izotretinoin kullanmıştı. Hastanın Toraks BT görüntüleri de ilaç akciğeri ile uyumlu raporlanınca klinik tablo izotretinoin kullanımına bağlı pulmoner toksisite olarak değerlendirildi. Nefes darlığı ve öksürüğü devam eden hastaya 40 mg/gün metil prednizolon başlandı. Beşinci gün çekilen kontrol Toraks BT sinde parankimal bulguların belirgin gerileme olduğu görüldü. Kortikosteroid tedavisi yaklaşık 3 hafta devam etti ve doz azaltılarak tamamlandı.
SONUÇ:İzotretinoin kullanan hastalarda yeni gelişen dispne olması, ilaç kesildikten sonra klinik ve radyolojik iyileşme gözlenmesi durumunda ilaca bağlı pulmoner toksisite akılda bulundurulmalıdır.

Kesit 1

Her iki akciğerde tüm loblarda periferik alanlarda daha belirgin buzlu cam dansitesinde parankim alanları

Kesit 2

İlaç kullanımı kesildikten 5 gün sonra kontrol toraks bt'de parankimal bulgularda belirgin regresyon

EP-097

Pulmoner Embolinin Eşlik Ettiği İdiopatik Pulmoner Fibrozisli Olgu

İsmail Aydın, Aydanur Ekici, Mehmet Ekici
Kırıkkale Üniversitesi, Göğüs Hastalıkları Ana Bilim Dalı, Kırıkkale

GİRİŞ VE AMAÇ:İdiyopatik pulmoner fibrozis(İPF), interstisyel akciğer hastalıkları içerisinde idiyopatik intertisyel pnömonilerin en sık görülenir.Kötü prognozlu bir hastalıktır.Tanıdan sonra beklenen sağ kalım süresi ortalama 2-5 yıldır.İPF tanısı koymak için radyolojik veya histopatolojik olarak usual interstisyel pnömoni(UIP) paterninin gösterilmesi ve bu görünümü oluşturan diğer nedenlerin dışlanması gerekmektedir.Yapılan solunum fonksiyon testlerinde restriktif değişiklikler, difüzyon kapasitesinde düşme saptanır.Bu yazımızda polikliniğimize son 3 ayda 5 kilo kaybı nedeniyle endoskopi planı için preopoperatif gelen hastanın çekilen postero anterior akciğer grafisinden(PA AC) hareketle interstisyel akciğer hastalıkları açısından araştırılmasını sunmaktayız,ayrıca İPF de pulmoner tromboemboli(PTE) sıklığı artmıştır.PTE nin; İPF'de klinik kötüleşmeye katkıda bulunduğuna vurgu yapılmak istenmiştir.
YÖNTEM:Polikliniğimize endoskopi öncesi preoperatif olarak bavuran 63 yaş erkek hastanın görüntüleme ve kan tetkikleri sonucu tanı,tedavi ve takipleri yapıldı.
BULGULAR:63 yaş erkek hasta, meslek çalışmıyor, endoskopi öncesi preoperatif polikliniğimize başvurdu, son 3 aydır 5 kilo kaybı, kronik öksürük ve nefes darlığı şikayeti mevcuttu.Bilinen hastalığı yok, evde düzenli kullandığı ilacı bulunmamakta,30 paket/yıl sigarayı bırakmış,evcil hayvan besleme öyküsü yok, alerjisi yok. Yapılan fizik muayenede sağ bazalde daha belirgin olmak üzere bilateral ral duyulan hastanın clubbing yok,postürde kifozu vardı oda havasında saturasyon %98 ölçüldü.Hastanın çekilen yüksek rezolüsyonlu bilgisayarlı tomografi(YRBT)'sinde bilateral akciğerlerde yaygın yerleşimli, buzlu cam dansitesi zemininde retikülasyon artışları,traksiyon bronşektazileri, interlobüler septal kalınlaşmalar, sağ akciğer üst lob, orta lob, alt lobda,solda lingular segmentte ve alt lob posterobazal segmentte bal peteği görünümleri UIP ile uyumlu saptanan hastada interstisyel akciğer hastalığı düşünüldü.Pozitron emosyon tomografi-bilgisayarlı tomografi(Pet-Bt): inflamatuar patern uyumlu olarak raporlandı.Kollajen doku markerları negatifti. Hastada aktif romatolojik patoloji düşünülmedi.Solunum fonksiyon testinde fvc:%35, fev1:%44, fev1/fvc:98,karbonmonoksit difüzyon testinde dlco(corr):47, dlco/va:164 ölçülmüş olup hastanın d-dimer yüksekliği olması nedeniyle çekilen toraks bilgisayarlı tomografi anjiografisinde sağ pulmoner arter alt lob posterobazal segmenter dalında hipodens görünüm izlendi.İPF tanısı konulan hastaya pirfenidon 801 mg ve bemiparin sodyum başlandı.
SONUÇ:İPF kronik, progresif, ataklarla seyreden kötü prognozlu bir hastalık olup PTE sıklığı artmıştır.İPF de kullanılan tedaviler hastalığın progresyonunu yavaşlatmaya yöneliktir. Hastaların takibinde klinik kötüleşme durumunda pulmoner emboli akılda bulundurulmalıdır ve hastada İPF atak tanısı konulmadan önce PTE dışlanmalıdır. Aynı zamanda İPF'ye PTE, maligniteler sık eşlik etmesi nedeniyle hastalık tanısı anında diğer hastalıkların ekartasyonu için toraks bilgisyarlı tomografi anjiyografi çekilmesi düşünülebilir.

Resim 1

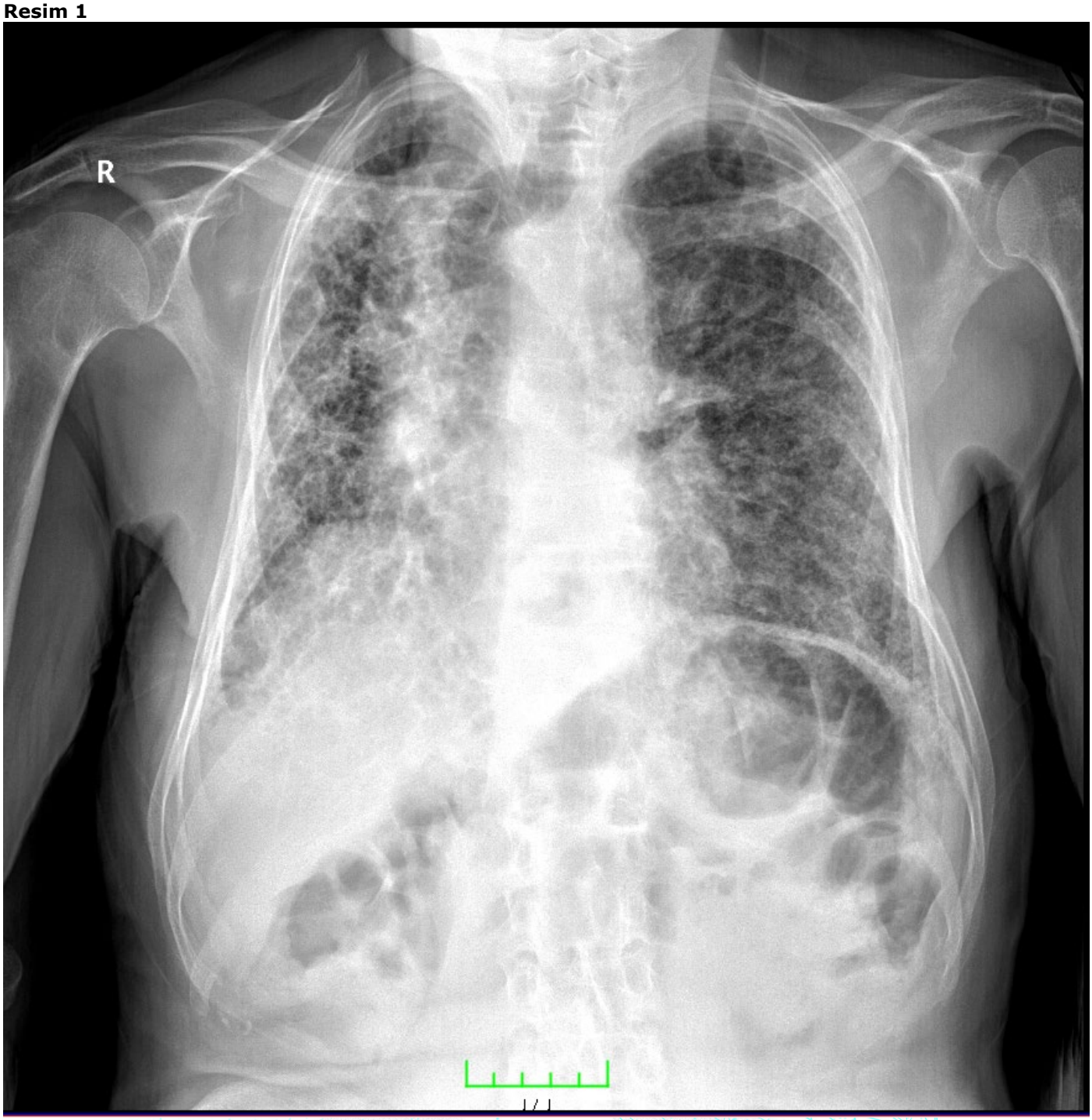

PA AC grafisi:Retiküler dansiteler mediasten genişliği sağ diyafram yüksekliği mevcut

YRBT'de:Buzlu cam dansitesi zemininde retikülasyon artışları,traksiyon bronşektazileri, interlobüler septal kalınlaşmalar, bal peteği görünümleri(UIP) mevcut

EP-098

Granülomatöz Akciğer Hastalıklarında Etiyoloji

Aysel Abbasova, Fatma Sema Oymak, İnci Gülmez, Nuri Tutar, Burcu Baran Ketencioğlu
Erciyes Üniversitesi Tıp Fakültesi,Göğüs Hastalıkları Ana Bilim Dalı,Kayseri

GİRİŞ VE AMAÇ:Granülom:belirli enfeksiyöz hücre içi patojenler ile veya inert materyal varlığı gibi kronik enflamatuar uyaranlara immunolojik yanıt olarak ortaya çıkar. Granülom, akciğer biyopsilerinde yaygın görülen patolojik bir bulgudur. Granülomatoz akciğer hastalıkları, ortak histolojik sonuçları, çeşitli klinik, radyolojik ve tedavi varyantları olan,heterojen hastalıklar grubudur.) Ayırıcı tanısı zor olan Granülomatoz akciğer hastalıkları etiyolojik olarak enfeksiyöz (mikobakteri ve mantarlar) ve nonenfeksiyöz olarak iki grupda sınıflandırılır.
AMAÇ: Bu çalışmanın amacı: akciğer,bronş ve mediastinal lenf /hiler nodu biyopsi sonucu granülom olan vakaların etiyolojisini retrospektif olarak belirlemektir.
YÖNTEM:Bu çalışma, Erciyes Üniversitesi Tıp Fakültesi Göğüs Hastalıkları Anabilim Dalı'nda, ocak 2013- ocak 2019 yılları arasında retrospektif olarak yürütüldü.Çalışma için Erciyes Üniversitesi Tıp Fakültesi patoloji laboratuvar veri tabanından akciğer ve mediastinal lenf /hiler nodu biyopsi sonucu granülom olan tüm patoloji raporları retrospektif olarak tarandı. Çalışmaya dahil edilen hastaların ayırıcı tanıya yönelik öyküsü (maruziyet, şikayetler, sigara ve tüberküloz öyküsü, ilaçlar, ek hastalıklar), laboratuvar parametreleri (kalsiyum, ACE, ARB),tüberkülin deri testi (TDT) sonuçları, radyolojik bulguları (toraks BT, PET/CT), uygulanan invaziv işlem (EBUS, mediastinoskopi, torakoskopi) ve patoloji sonuçları kaydedildi.
BULGULAR:Çalışmaya dahil edilme kriterlerini sağlayan ve verilerine ulaşılan toplam 121(41 erkek ve 80 kadın) hasta dahil edilmiştir. Çalışma grubunun yaş ortalaması 50.3 (± 15.4) idi. Tütün ürünü kullanımı cinsiyet yönünden istatistiksel olarak anlamlı olub,erkekler kadınlardan daha fazla tütün ürünü kullanmaktadır (p<0,05).Hastaların 93 (%76.8) sarkoidoz, 10 (%8.3) tüberküloz, 5 (%4.1) tümör ilişkili granülom, 3 (%2.4) Tüberküloz dışı mikobakteriler (TDM), 2 (%1.6) hipersensitivite pnömonisi, 2 (%1.6) idiopatik granülom,1 hastada kist hidatik,1 hastada tularemi,1 hastada wegener granülomatozis,1 hasta yabancı cisim,1 hasta silikozis,1 hastada pulmoner langerhans hücreli histiositozis kaynaklı granülom saptandı.Çalışma grubunda cinsiyete göre granülom tipi açısından istatistiksel olarak anlamlı fark vardır (p <0,05). Kadınlarda sarkoidoz oranı erkeklerden istatistiksel olarak anlamlı düzeyde yüksekti.
SONUÇ:Bu çalışmada granülomatöz akciğer hastalığının en sık sebebinin sarkoidoz (%76.8), ikinci sıklıkla mikobakteriyel enfeksiyonlar (%10.7) olduğu bulundu. Sağlık bakımı ve etnik farklılıkların olduğu diğer coğrafi bölgelerde mikobakteriyel enfeksiyonların ve sarkoidozun görülme sıklığı sonuçlarımızdan farklı olabilir. Granulomatöz akciğer hastalıklarının etiyolojisini anlamak için farklı coğrafi bölgelerde daha fazla çalışmaya ihtiyaç vardır.

Çalışmaya alınan hastalarda granülomatöz akciğer hastalıklarının etiyolojisi

Etiyoloji	Toplam vaka sayısı n (%)121(%100)
Enfeksiyöz	15 (12.3)
Tüberküloz	10 (8.3)
TDM	3 (2.4)
Kist Hidatik	1 (0.8)
Tularemi	1 (0.8)
Nonenfeksiyöz	106(87.6)
Sarkoidoz	93(76.8)
Tümör ilişkili granülom	5(4.1)
Hipersensitivite Pnömonisi	2(1.6)
Wegener Granulomatosisi	1 (0.8)

Yabancı Cisim	1 (0.8)
Silikozis	1 (0.8)
Langerhans Hücreli Histiositozis	1 (0.8)
İdiopatik	2(1.6)

EP-099

Patolojik ve radyolojik nadir bir olgu: Pleuroparankimal fibroelastozis

Naciye Güdük[1], Buket Çalışkaner Öztürk[1], Emine Şebnem Durmaz[2], Şebnem Batur[3], Hasan Volkan Kara[4], Ezel Erşen[4], Ersan Atahan[1]

[1]İstanbul Üniversitesi-Cerrahpaşa, Cerrahpaşa Tıp Fakültesi, Göğüs Hastalıkları Anabilim Dalı, İstanbul

[2]İstanbul Üniversitesi-Cerrahpaşa, Cerrahpaşa Tıp Fakültesi, Radyoloji Anabilim Dalı, İstanbul

[3]İstanbul Üniversitesi-Cerrahpaşa, Cerrahpaşa Tıp Fakültesi, Tıbbi Patoloji Anabilim Dalı, İstanbul

[4]İstanbul Üniversitesi-Cerrahpaşa, Cerrahpaşa Tıp Fakültesi, Göğüs Cerrahisi Anabilim Dalı, İstanbul

GİRİŞ VE AMAÇ:Pleuroparankimal fibroelastoz; interstisyel pnömoninin nadir görülen, benzersiz klinik, radyolojik, histopatolojik özelliklerine sahip genellikle idiyopatik formudur. Akciğerlerin üst loblarında plevral, parankimal fibrozisle elastik liflerin varlığından kaynaklanır. Genellikle klinik ve radyolojik bulgularla tanı konulur. Nadir görülen bu hastalığın olgumuzda radyolojik ve patolojik konfirmasyonu yapılmış olup tanı ile ilgili süreç paylaşılacaktır.
OLGU:32 yaş erkek hasta, efor dispnesi, kuru öksürük, son 4 ayda 10 kilo kaybı şikayetleriyle başvurdu. Fizik muayenesinde çomak parmak, siyanoz, takipne, kaşeksi görüldü. DSS: 32, oda havası sO2: 78, abdominal solumaktaydı. Bir ay önce pnömoni ön tanısıyla yoğun bakımda yatışı olup sağ pnömotoraks tüp torakostomi uygulanmıştı. 30 paket-yıl sigara(+). Soygeçmişinde erkek kardeşi 6 aylıkken akciğer hastalığı nedeniyle ex olmuş.PA- Akciğer grafisinde trakeomegali, sağ apikalde pnömotoraks, parankimde asinoretiküler imajlar mevcuttu. HRCT'de trakeomegali, sağ hemitoraks apikalde pnömotoraks, bilateral apikallerde subplevral ince cidarlı subsantimetrik kistler, her iki akciğer üst lob apikallerde belirgin, plevrada düzensiz kalınlaşmalar, traksiyon bronşektazileri, parankimal asiner-retiküler imajlar; bilateral alt loblarda yaygın fokal buzlu camlar, konsolidasyonlar izlendi. Laboratuvarında nötrofilik lökositoz, hafif akut faz yüksekliği saptandı. Romatolojik sorgulamasında özellik yoktu; ANA ince benekli pozitif, RF 15.4 ile hafif yüksekti. Spirometri FEV1/FVC:97, FEV1:780 ml (%20), FVC:800 ml (%17); DLCO testini tolere edemedi. Geniş spektrumlu antibiyoterapi, O2 başlandı. 10 günlük tedaviyle klinik daha iyiydi fakat hipoksi devam etti. Kontrol HRCT'de alt loblarda asiner infiltrasyonlarda bir miktar gerilemeye rağmen diğer alanlardaki bulgular sebat etti. Mevcut yöntemlerle tanıya gidilemeyen hastadan; sağ üst lob pnömotoraks hattından tüp torakostomi, tanısal amaçlı sedasyon altında (uyanık) biportal sağ akciğer üst lob wedge biyopsi alındı. İşlem sonrası serviste izlendi, tüp torakostomi 7.günde sonlandırıldı. Histopatolojik tanısı plöroparankimal fibroelastozis, organize pnömoni olarak raporlandı. Hastaya terapotik 0.5 mg/kg metilprednizolon başlanıldı. Plöroparankimal fibroelastozis ile akciğer nakline yönlendirildi.
SONUÇ:Pulmoner fibrozis genellikle yavaş ilerleyen, erken evrelerinde farkedilemeyebilen; bazen bağ doku hastalıklarıyla seyreden bir hastalıktır. Tüberküloza bağlı fibrotoraks benzeri radyolojik bulgularıyla çoğunlukla gözardı edilebilmektedir. Genellikle sigara içenlerde görülüp, herhangibir hastalığın komponenti değilse idiyopatik olarak adlandırılır. Tanıda patoloji şart değildir, çoğu hasta cerrahi biyopsiye uygun olmayabilir. Olgumuzda uygulanan uyanık VATS anesteziye bağlı riskleri, postoperatif komplikasyonları ortadan kaldırdığı için tercih edilmiştir. Tedavisinde etkinliği kanıtlanmış ilaç olmamakla birlikte steroid organize pnömoni eşlik ettiği için başlanmıştır. Kesin tedavisi olmadığından akciğer nakline aday hastalıklardandır.

Resim 1

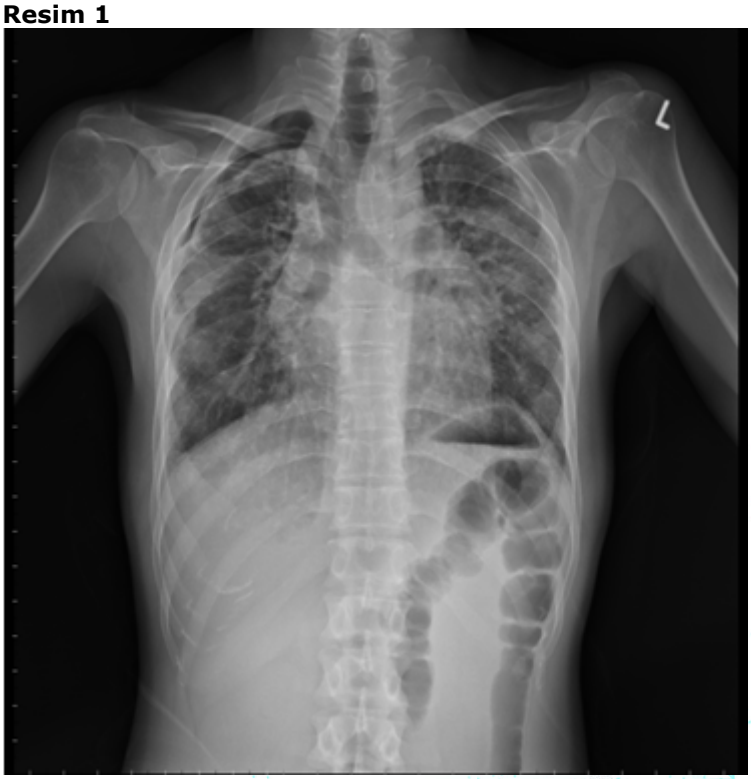

Akciğer Grafisi

Resim 2

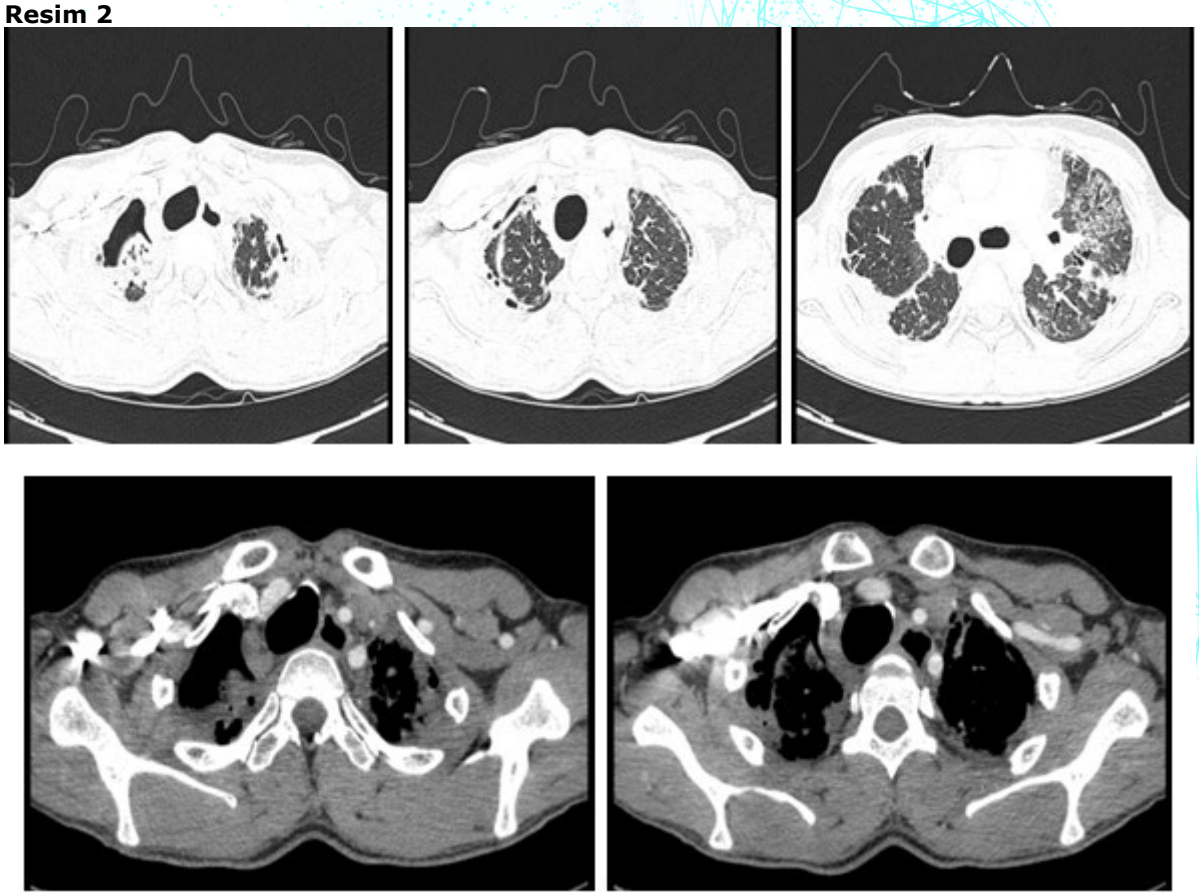

HRCT

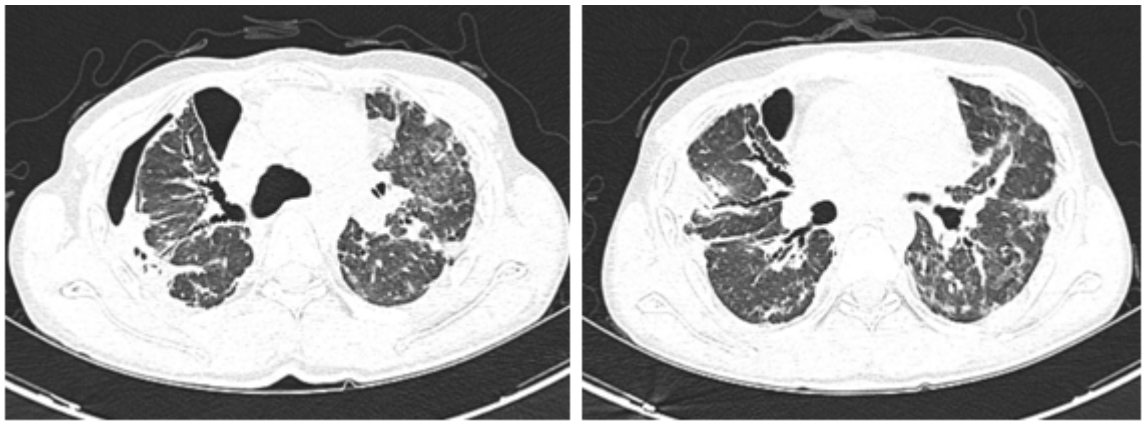

Kontrol HRCT

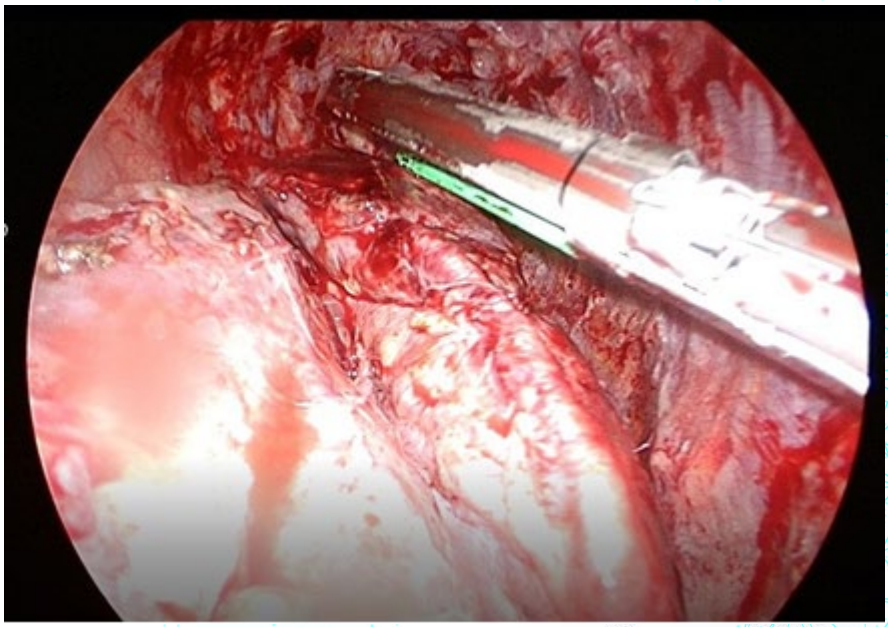

Biyopsi

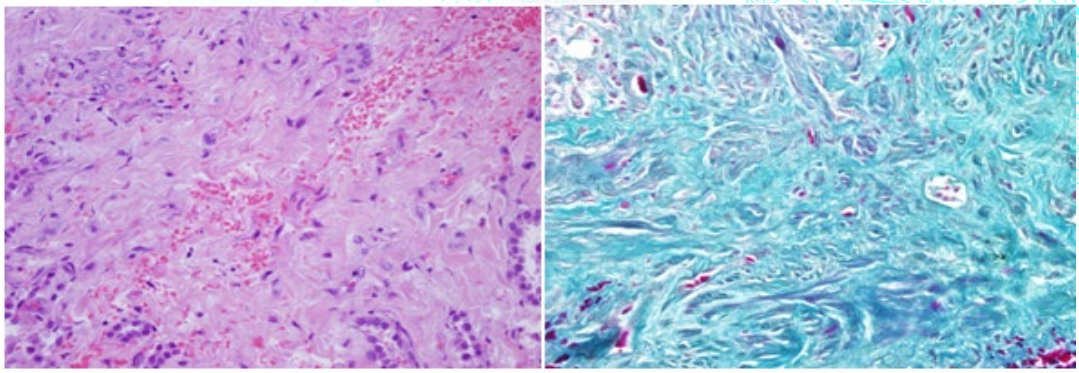

Patoloji

EP-101

Pulmoner Alveolar Proteinozis Olgusu ve COVID-19 İlişkisi

Samira Suleymanova[1], Nilüfer Aylin Acet Öztürk[1], Ahmet Ursavaş[1], Özge Aydın Güçlü[1], Ezgi Demirdöğen[1], Aslı Görek Dilektaşlı[1], Remzi İşçimen[3], Ahmet Sami Bayram[2], Mehmet Karadağ[1]

[1]Bursa Uludağ Üniversitesi, Göğüs Hastalıkları Ana Bilim Dalı, Bursa

[2]Bursa Uludağ Üniversitesi, Göğüs Cerrahisi Ana Bilim Dalı, Bursa

[3]Bursa Uludağ Üniversitesi, Anesteziyoloji ve Reanimasyon Ana Bilim Dalı, Bursa

GİRİŞ VE AMAÇ:Pulmoner alveoler proteinozis (PAP), üretilen sürfaktanın yapısında bozukluk veya surfaktanın alveol makrofajları tarafından temizlenmesinde eksiklik sonucunda ortaya çıkan ve nadir görülen bir interstisyel akciğer hastalığıdır. Sürfaktanın alveol, solunumsal bronşioller ve makrofajların içinde birikmesi sonucu gaz alışverişindeki bozukluklara bağlı olarak farklı klinik tablolar karşımıza çıkabilir. PAP etyolojik olarak otomimmün (primer), konjenital ve sekonder olmak üzere üç tipe ayrılmaktadır. Sekonder PAP; alveoler nötrofil fonksiyonlarında bozulmaya sebep olan çeşitli çevresel maruziyet ve hastalıklara bağlı olarak ortaya çıkabilir. Bu hastalıklar arasında myelodisplastik sendrom, paraneoplastik sendromlar, kronik inflamatuar sendromlar, immün yetmezlikler, silika ve talk inhalasyonu yer almaktadır. Enfeksiyonlar PAP klinik semptomlarının gelişmesinden önce veya sonra veya eşzamanlı olarak ortaya çıkabilir. Enfeksiyon ve otoimmün PAP arasında ilişki halen aydınlatılamamıştır.
OLGU:Bilinen herhangi bir hastalık öyküsü olmayan kırk bir yaşındaki kadın hasta; acil servise bir süredir devam eden öksürük, nefes darlığı şikayeti ile başvurdu. Dört ay önce COVID-19 sebebiyle serviste 15 gün kadar yatış öyküsü bulunan hastanın daha sonrasında da COVID ile ilişkili interstisyel akciğer hastalığı (İAH) sebebiyle üç defa hastaneye yatış öyküsü mevcuttu. Başvuru anında dispneik, takipneik görünümde olan hastanın dinlemekle her iki akciğerde yaygın ralleri mevcuttu. Hipoksik solunum yetmezliği olan hastanın toraks bilgisayarlı tomografisinde(BT)'de her iki akciğerde yer yer konsolidasyon alanları, interlobüler ve intralobüler septal kalınlaşmalara eşlik eden buzlu cam alanları, arnavut kaldırımı görünümü izlendi(RESİM 1). Sigara kullanımı ve bilinen maruziyet öyküsü yoktu. Fiberoptik bronkoskopide her iki bronş ağacında yoğun mükopürülan sekresyon izlenmiş olup, bronkoalveoler lavaj (BAL) makroskobik olarak süt kıvamında izlendi. BAL sıvısının hematoksilen eozin boyanması PAP ile uyumlu bulundu. BAL bakteriyolojik kültürden üreme olmayan hastanın, CMV-DNA sonucu 21723 kopya/mL olarak sonuçlandı. Antibiyoterapiye intravenöz gansiklovir tedavisi eklendi. Ekstrakorporeal membran oksijenasyonu (ECMO) desteği ile her iki akciğere total akciğer lavajı (TAL) uygulaması yapıldı. TAL sonrası dördüncü günde hasta ekstübe edildi, onuncu günde ECMO'dan ayrıldı. Dört kez plazmaferez uygulanan hastanın kontrol akciğer grafisinde tama yakın regresyon izlenmiş olup oksijen ihtiyacı olmadan taburcu edildi(RESİM-2).
SONUÇ:Pulmoner alveoler proteinozis nadir izlenen ve spesifik klinik bulguları olmayan bir hastalık olması dolayısı ile kolaylıkla atlanabilmekte ve hastalar tanısız kalabilmektedir. PAP ile ilişkilendirilmiş pek çok enfeksiyon ajanı olmasına rağmen COVID-19 hastalığı sonrası tanımlanan PAP literatürde ilk kez sunulmaktadır.

Resim-1

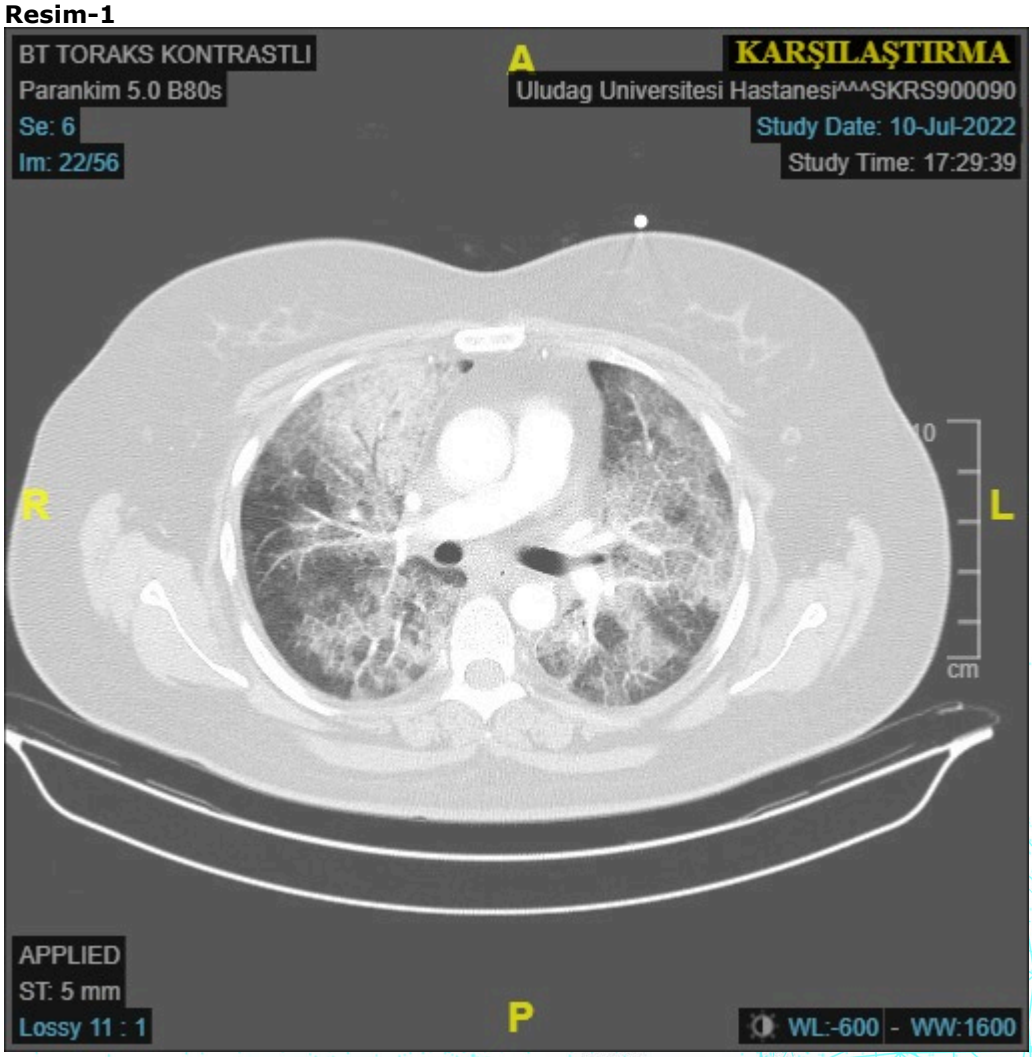
BT TORAKS KONTRASTLI
Parankim 5.0 B80s
Se: 6
Im: 22/56
A
KARŞILAŞTIRMA
Uludag Universitesi Hastanesi^^^SKRS900090
Study Date: 10-Jul-2022
Study Time: 17:29:39
R
L
10
cm
APPLIED
ST: 5 mm
Lossy 11 : 1
P
WL:-600 - WW:1600

Resim-2

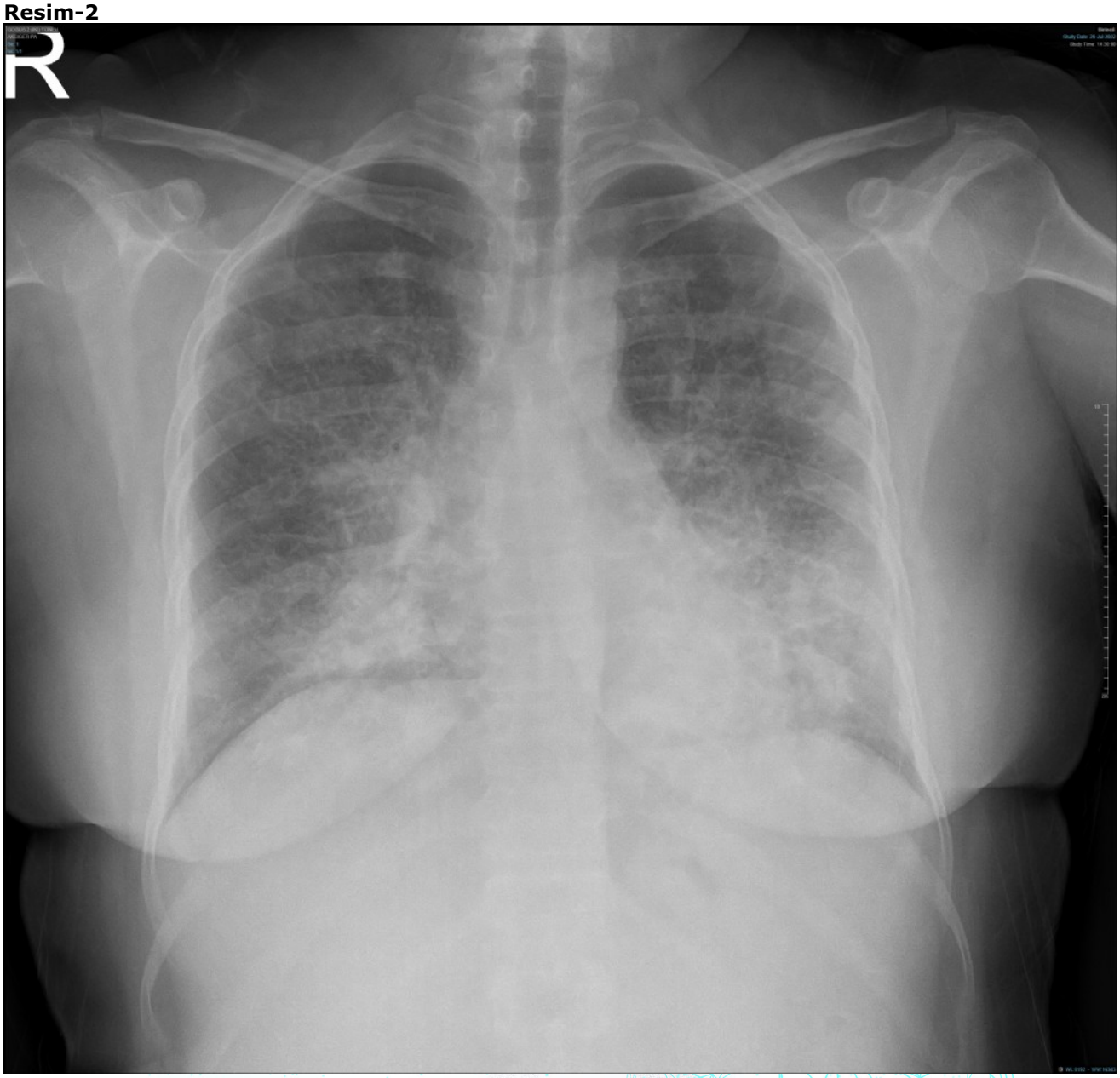

EP-102

Bilateral Pulmoner Arter Anevrizması ile Seyreden Behçet Olgusu

Tarık Kılıç, Şehmus Işık, Hadice Selimoğlu Şen, Süreyya Yılmaz
Dicle Üniversitesi, Göğüs Hastalıkları Ana Bilim Dalı, Diyarbakır

GİRİŞ VE AMAÇ:Pulmoner arter anevrizması literatürde nadir bir antite olmakla birlikte yapılan otopsilerde tahmini insidans 14.000'de 1'dir. Klinik bilgi sınırlıdır ve mevcut veriler genellikle otopsi serilerinden elde edilmiştir. Oral aftlar, genital ülserler ve hemoptizi ile seyreden bilateral pulmoner arter anevrizması olan olgumuz nadir görülmesi nedeniyle sunuldu.
YÖNTEM:25 yaşında erkek hasta dış merkeze 13 aydır olan hemoptizi şikayeti ile başvurdu. Hastadan alınan ayrıntılı anamnezde 2 yıl önce amfetamin ve esrar kullanım öyküsü vardı. Yaklaşık 1 yıldır cezaevinde kalıyordu. Yaklaşık 13-14 ay önce Covid-19 geçirmiş ve sonrasında geçmeyen öksürük şikayeti olmuş. Balgam yoktu. Hastada ara ara hemoptizi şikayeti de oluyordu. Hemoptizi uzun süredir vardı ve parlak kırmızı renkte minimal miktarda oluyordu. Son 5-6 aydır eforla oluşan nefes darlığı mevcuttu. Göğüs ağrısı yoktu. Hastanın özgeçmişinde herhangi bir kronik hastalık yoktu. 10 paket/yıl sigara kullanımı vardı. Tüberküloz öyküsü veya tüberküloz teması yoktu.
BULGULAR:Dış merkezde çekilen Toraks BT Anjiografi raporunda; `Her iki tarafta alt lob pulmoner arter dallarında büyüğü solda yaklaşık 3 cm çapa ulaşan anevrizmatik genişlemeler izlenmiştir.` denildi(Resim 1). Görüntülemede bilateral pulmoner arter anevrizması olan hastada ön planda Behçet Hastalığı düşünüldü. Hastanın sık düzelip nükseden oral aftları olduğu saptandı. Hastaya dermatoloji konsültasyonu istendi. Hastanın yapılan ayrıntılı fizik muayenesinde skrotal bölgede iyileşmiş yaralar görüldü. Hastaya Paterji testi yapıldı ve pozitif saptandı. Bütün bu bulgular sonucunda hastaya Behçet tanısı konuldu. Hastaya Siklofosfamid 500 mg başlandı. 15 günde bir toplamda 4 kür planlandı. Hemorajik sistit açısından Mesna verildi. Hastanın ilk doz Siklofosfamid sonrası şikayetlerinde belirgin azalma görüldü. Hasta romatoloji Kliniğine transfer edildi.
SONUÇ:Behçet Hastalığı (BH) mukokütanöz, pulmoner, artraljik, damarsal, nörolojik veya gastrointestinal tutulum ile seyreden sistemik bir vaskülittir. Vasküler tutulum en sık yüzeyel tromboz, derin ven tıkanıkları, daha nadiren arteryel anevrizmalar şeklindedir. BH'de morbidite ve mortalitenin temel nedeni, nadir görülmesine rağmen pulmoner arterlerin tutulumudur. Bizim olgumuz da bilateral pulmoner arter anevrizması ile seyretti. Pulmoner arter tutulumunda genellikle steroid ve siklofosfamid kombinasyonları kullanılmaktadır. Olgumuzda bilateral pulmoner arter anevrizması, oral aftları ve genital ülserleri olan hastaya Behçet Hastalığı tanısı koyuldu. Hasta immünsupresif tedaviden fayda gördü.

Resim-1

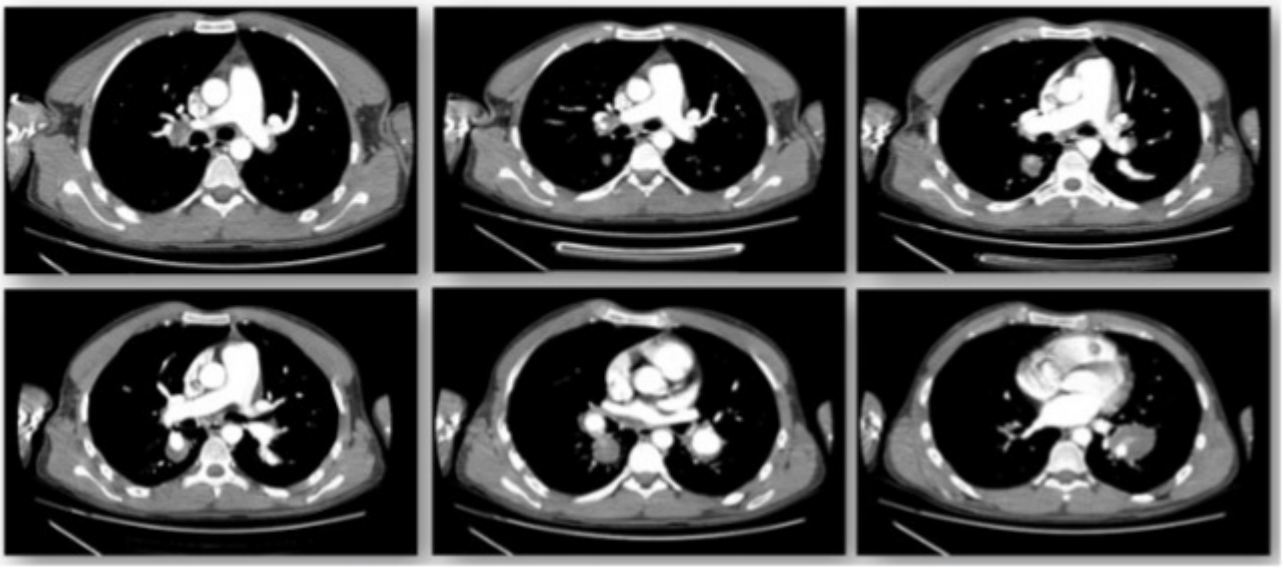

Resim 1: Her iki tarafta alt lob pulmoner arter dallarında büyüğü solda yaklaşık 3 cm çapa ulaşan anevrizmatik genişlemeler

EP-103

Nadir Bir Akciğer Olgusu: Dendriform Pulmoner Ossifikasyon

Emire Pınar Seyfettin Çelik[1], İpek Candemir[1], Berna Erden[1], Funda Demirağ[2]
[1]Ankara Atatürk Sanatoryum Eğitim ve Araştırma Hastanesi, Göğüs Hastalıkları, Ankara
[2]Ankara Atatürk Sanatoryum Eğitim ve Araştırma Hastanesi, Patoloji, Ankara

GİRİŞ VE AMAÇ:Pulmoner ossifikasyon, patolojik olarak dendriform ve noduler tipleri olan, parankimde kemik yapılar ile karakterize nadir görülen bir antitedir. İdiopatik olabileceği gibi altta yatan pulmoner, kardiyak veya ekstrakardiyopulmoner patoloji olabilir. Genellikle otopsi serilerinde tanımlanmıştır. Dendriform patern noduler paternden daha nadir görülür. Noduler patern daha çok kardiyak patolojilerde görülürken, dendriform patern idiopatik veya kronik inflamasyona sekonder olabilir (idiopatik pulmoner fibrozis, organize pnömoni, asbestozis vb.).
OLGU:70 yaşında erkek hasta 3 aydır olan nefes darlığı ile başvurdu. Bilinen koroner arter hastalığı haricinde hastalığı yoktu. 30 paket/yıl sigara öyküsü olan hasta 17 senedir içmiyordu. Covid-19 geçirmemişti. Hayvan besleme öyküsü yoktu. Fizik muayenesinde sağda daha belirgin olmak üzere bibaziller ralleri vardı. Saturasyonu oda havasında %95 idi. Akciğer grafisinde retiküler infiltrat artışı olması üzerine yüksek rezolüsyonlu akciğer tomografisi istendi ve her iki akciğerde amfizematöz değişiklikler ile özellikle bazal kesimde daha fazla subplevral kistik yapılar, periferik retikülonodüler dansite artışları, interstisyel belirginleşmeler, plevral çekintiler, atelektazik bantlar, eşlik eden traksiyon bronşektazileri, peribronşial kalınlaşmalar, saptandı. Ayrıca her iki akciğerde izlenen en büyüğü sağ alt lobda 10 mm olmak üzere noduller izlendi (Resim 1). Noduller nedeni ile PET-BT de çekildi ancak belirgin FDG tutulumu saptanmadı. Solunum fonksiyon testinde FEV1/FVC: 61, FEV1: 75, FVC:70, DLCO:51, DLCO/VA: 79 idi. Meslek hastalıkları birimine konsulte edildi; meslekle ilişkili akciğer hastalığı düşünülmedi. Bronkoskopi yapıldı, patolojik bulgu izlenmedi, sağ alt lobdan bronkoalveoler lavaj alındı, tanısal değildi. Sağ üst ve alt lobdan wedge rezeksiyon yapıldı. Sağ üst lobdan alınan nodül içeren materyalde ve sağ alt lobdan alınan materyalde antrakotik fibröz bağ dokusu artımı, büllöz, amfizematöz değişiklikler ve ossifikasyon izlendi (Resim 2). Histopatolojik bulgular kombine fibrozis ve amfizem zemini üzerinde gelişmiş diffüz ossifikasyon ile uyumlu olarak raporlanıp, ossifikasyonların genellikle dendriform varyant özelliği gösterdiği belirtildi. Hastanemiz multidisipliner konseyinde tartışılan hastaya antifibrotik tedavi başlandı (nintedanib). Tedavisinin 1. ayında olan hastamız stabil olup takibine devam edilmektedir.
SONUÇ:Pulmoner ossifikasyon, özellikle dendriform paterni, nadir görülen bir akciğer patolojisidir. İdiopatik olabildiği gibi, pulmoner ve ekstrapulmoner olaylara ikincil olabilir. Tanı genellikle cerrahi olarak veya otopsi materyalinde konulur. Kliniği nonspesifiktir. Tedavi semptomatiktir, özellikle fibrozisle giden vakalarda antifibrotik tedavi akılda tutulmalıdır. Nadir bir olgu olan pulmoner ossifikasyon olgumuzu özellikle ayırıcı tanıda akılda tutulması açıdan sunmak istedik.

Resim 1: İlk başvuru anındaki yüksek rezolüsyonlu bilgisayarlı tomografi kesiti

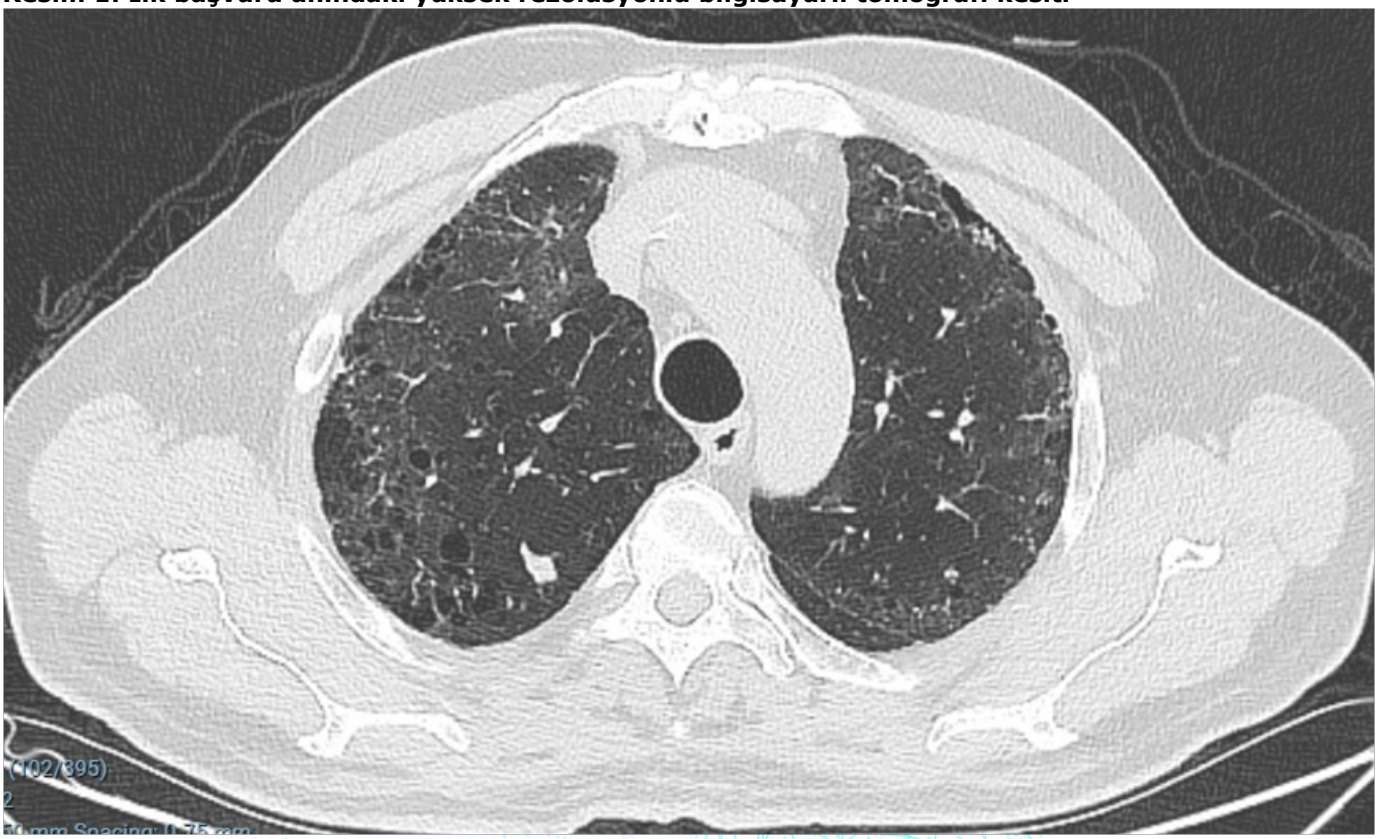

Resim 2: Sağ üst lobda amfizematöz değişiklikler ve ossifikasyon (HEX40)

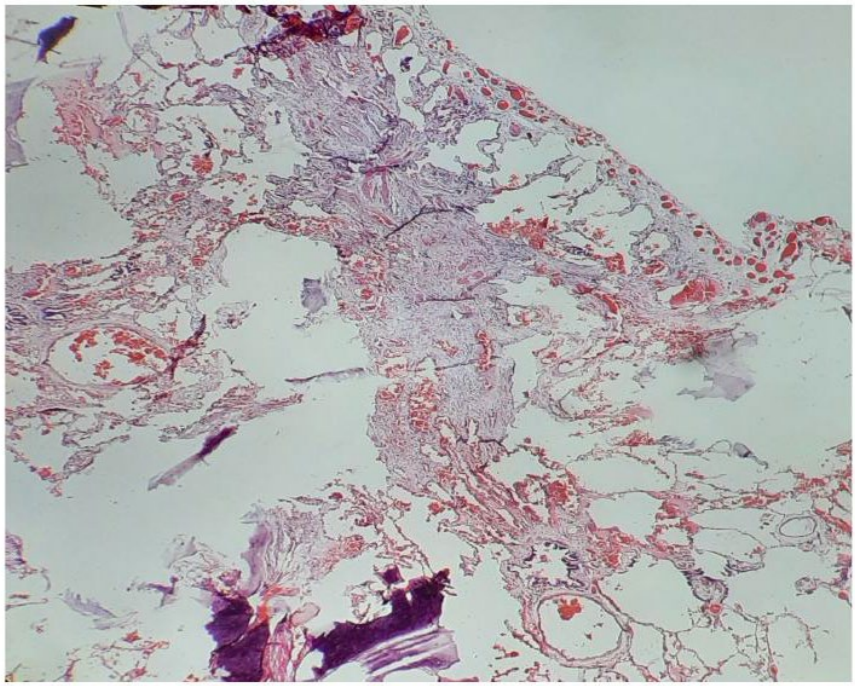

EP-104

Spontan regreyona uğrayan kriptojenik organize pnömoni olgusu

Sedanur Coşkun Tok, Coşkun Doğan, Elif Hazal Karadağ, Burcu Arpınar Yiğitbaş, Deniz Bilici, Ömer Zengin
İstanbul Medeniyet Üniversitesi Göztepe Prof. Dr. Süleyman Yalçın Şehir Hastanesi, Göğüs Hastalıkları Ana Bilim Dalı. İstanbul, Türkiye.

GİRİŞ VE AMAÇ:Kriptojenik organize pnömoni (KOP) yakın zamana kadar bronşiyolitis obliterans organize pnömoni (BOOP) olarak adlandırılmaktaydı. Alveolar ve bronşioler lümen içinde fibroblast, miyofibroblast, kollagenin toplanması ve proliferasyonu ile karakterize organize pnömoni tablosudur. Histopatolojik incelemelerde alveolar lümen içersinde polipoid bir granülasyon dokusu (Masson cisimcikler) görülür. Subakut bir klinik ile günler haftalar içersinde başlayan öksürük, nefes darlığı, ateş, halsizlik, göğüs ağrısı ve bazen hemoptizi ile akciğerin enfeksiyöz hastalıkları ve maligniteleri ile karışabilir. Sistemik kortikosteroid tedavisine iyi yanıt veren KOP'da nadir olarakta spontan regresyon gözlemlenebilir.
Olgumuz KOP tanısı alıp, başlanan sistemik kortikosteroid tedavisi hemen sonrası pankreatit atağı geçirmesi nedeni ile kortikosteroid tedavisi kullanamayan ve KOP'u spontan rezolüsyona uğraması nedeni ile sunulmuştur.
OLGU:Yaklaşık 10 yıl önce pankreas kanseri nedeni ile operasyon (Whiplle) öyküsü olan, operasyon sonrası 1 yıl kemoterapi alma (KT) öyküsü olan olan 48 yaşında kadın olgu öksürük, kanlı balgam ve göğüs ağrısı şikayeti ile başvurduğu merkezde akciğer grafisinde sağ üst zonda periferik yerleşimli dansite saptanmış (Resim 1), başvurduğu iki farklı merkezde kısa aralıklarla çekilen toraks bilgisayarlı tomografide (BT) ise gezici-geçici lezyonlar tespit edilmiş (Resim 2). Öyküsünde pankreas kanseri olması nedeni ile metastaz düşünülerek olguya trans torasik tru-cut biyopsi yapılmış. Biyopsi sonucu KOP ile uyumlu gelmesi üzerine 0,5 mg/kg dozunda metilprednisolon başlanmış. Tedavinin üçüncü günü pankreatit atağı ile gastroenteroloji kliniğine yatan olgunun tedavisi kesilmiş, taburcu olduktan sonra kendi isteği ile tedavisini bırakan olgunun kontrol akciğer grafilerinde belirgin regresyon gözlenmesi üzerine tedavisiz takip edilmiş (Resim 1).
SONUÇ:KOP akciğerin maligniteleri başta olmak üzere birçok hastalık ile karıştırılabilir. KOP'da tedavi çoğunlukla sistemik kortikosteroid tedavisidir. Spontan regresyon nadir olarak bildirilmektedir. Literatür incelendiğinde semtomatik olmayan, akciğer fonksiyonları normal, yaygın radyolojik tutulumu olmayan olgular tedavi kararı açısından ilaçsız yakından gözlemlenebileceği de bildirilmiştir.

Resim 1

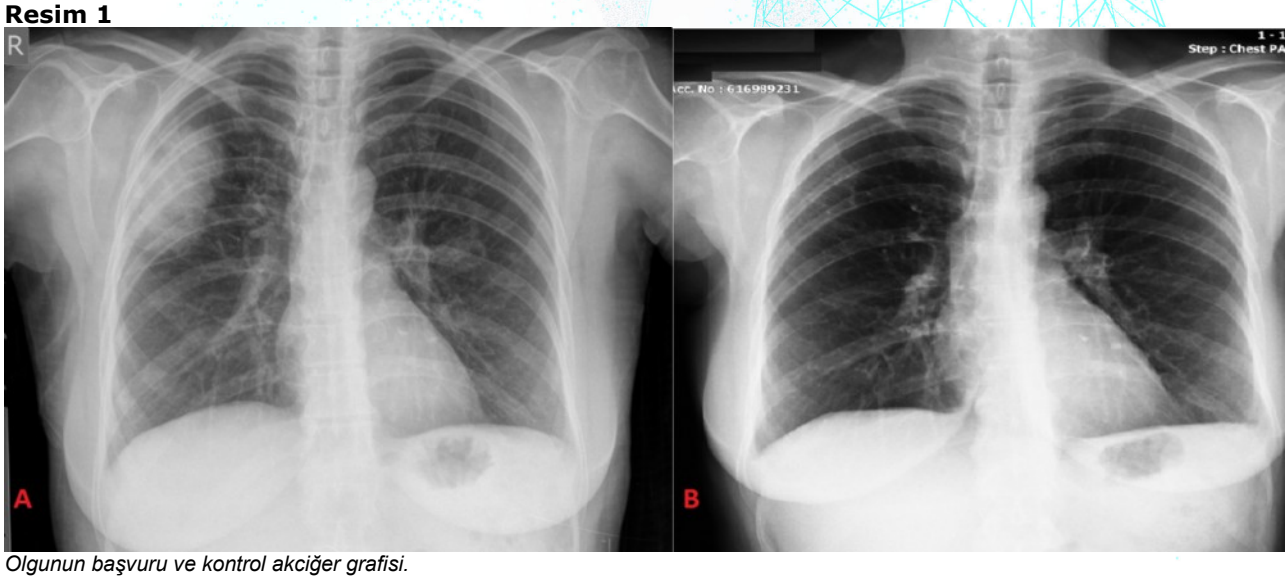

Olgunun başvuru ve kontrol akciğer grafisi.

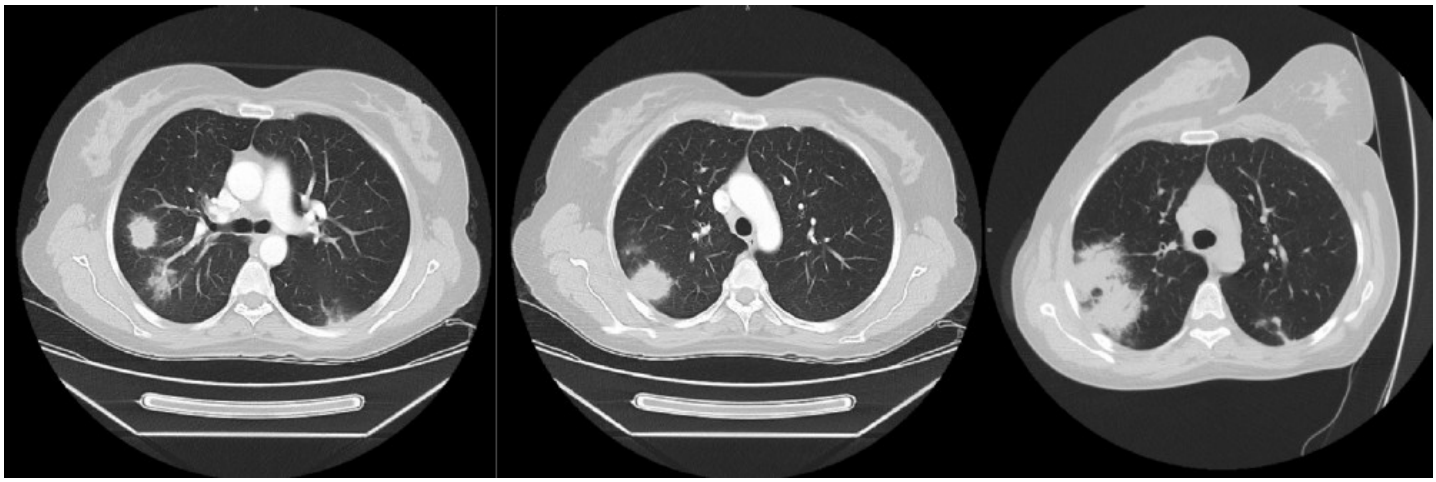

Kısa aralıklarla çekilmiş toraks BT'de gezici-geçici lezyonlar.



EP-105

İleri Yaşta Polianjitisli Eozinofilik Granülamatozis tanısı alan olgu

Samet Samancı, Coşkun Doğan, Hatice İrem Uzun, Oğuzhan Akman, Deniz Bilici, Burcu Arpınar Yiğitbaş, Esra Yazar
İstanbul Medeniyet Üniversitesi Göztepe Prof. Dr. Süleyman Yalçın Şehir Hastanesi, Göğüs Hastalıkları Anabilim Dalı, İstanbul, Türkiye.

GİRİŞ VE AMAÇ:Polianjitisli Eozinofilik Granülamatozis (EGPA) eski adıyla Churg-Strauss Sendromu olarak bilinir. Küçük ve orta çaplı arterlerin vaskülitidir. Multisistemik bir hastalık olup, astım, alerjik rinit, sinüzit ve belirgin periferik eozinofili birliktedir. Tanı anında ortalama yaş 40'tır, 65 yaş üstünde nadir görülür. En sık tutulan organ akciğerler olmakla birlikte deri, kardiyovasküler, gastrointestinal, renal ve nörolojik tutulum görülebilir.
Olgumuz ileri yaşta tanı aldığı ve nadir görüldüğü için sunulmuştur.
OLGU:Uzun yıllardır astım tanısı olan 81 yaşında kadın olgu nefes darlığı, halsizlik şikayetleri ile servisine yatırıldı. Fizik muayenesinde bilateral ronküsleri vardı. Çekilen akciğer grafisinde bilateral yaygın orta-alt alanlarda retiküler dansite artışları gözlendi (Resim 1). Çekilen toraks bilgisayarlı tomografi (BT) her iki akciğerde yamalı birleşme eğiliminde buzlu cam dansiteleri yer ter fibrotik değişiklikler olarak yorumlandı (Resim 2). Bakılan laboratuvar tetkiklerinde (WBC) 8.7x10^3/uL, Eozinofil:0.83 x10^3/uL, %7.9 Üre:106 mg/dl, Kreatinin:2.24 mg/dl saptandı. Eozinofil değeri yüksek tespit edilen olgunun 7 yıl önce tetkiklerinde eozinofil değerinin yüksek olduğu görüldü. Periferik yayama yapıldı, eozinofili %10 olarak raporlandı.Üre-Kreatinin değerleri yüksek olan ve kronik böbrek yetmezliği tanısı ile nefroloji takibinde olduğu öğrenilen olgunun öz geçmişinde 7 yıl önce acil nöroloji kliniğine çift görme, ani başlayan dengesizlik şikayeti ile başvurduğu, polinöropati tanısı ile intravenöz immünglobulin tedavisi aldığı öğrenildi. Yapılan kontrol EMG'si polinöropati ile uyumluydu. Bakılan Antinötrofil sitoplazmik antikorlar (p-ANCA) pozitif gelen olgudan kulak burun boğaz (KBB), gastroentroloji, ve kardiyoloji konsültasyonları istendi. Solunum fonksiyon testine olgu koopere olamadığı için yapılamadı. Akciğer, Nörolojik, Nefrolojik tutulumları ile EGPA tanısı alan olguya oral 40 mg metilprednizolon tedavisi başlanarak poliklinik takibine alındı. 1 ay sonra kontrol akciğer grafisinde hipoksemisinin düzeldiği, akciğer grafisinin belirgin regrese olduğu gözlendi (Resim 1).
SONUÇ:EGPA başlıca astım ve periferal eozinofili ile karakterize, sistemik vaskülit bulguları gözlenen nadir bir hastalıktır. Öz geçmişinde astım olan olgularda eozinofili ile birlikte diğer sistem ve organ tutulumları var ise akla gelmelidir. Mortalitesi ve morbiditesi yüksek olan EGPA ileri yaşta nadir görülür.
Tanı için öncelikle şüphelenmek, olgunun geçmiş dönem anamnezleri ve tetkikleri birlikte değerlendirilip yeni ortaya çıkan bulgular ile birleştirilerek değerlendirilmelidir.

Resim 1

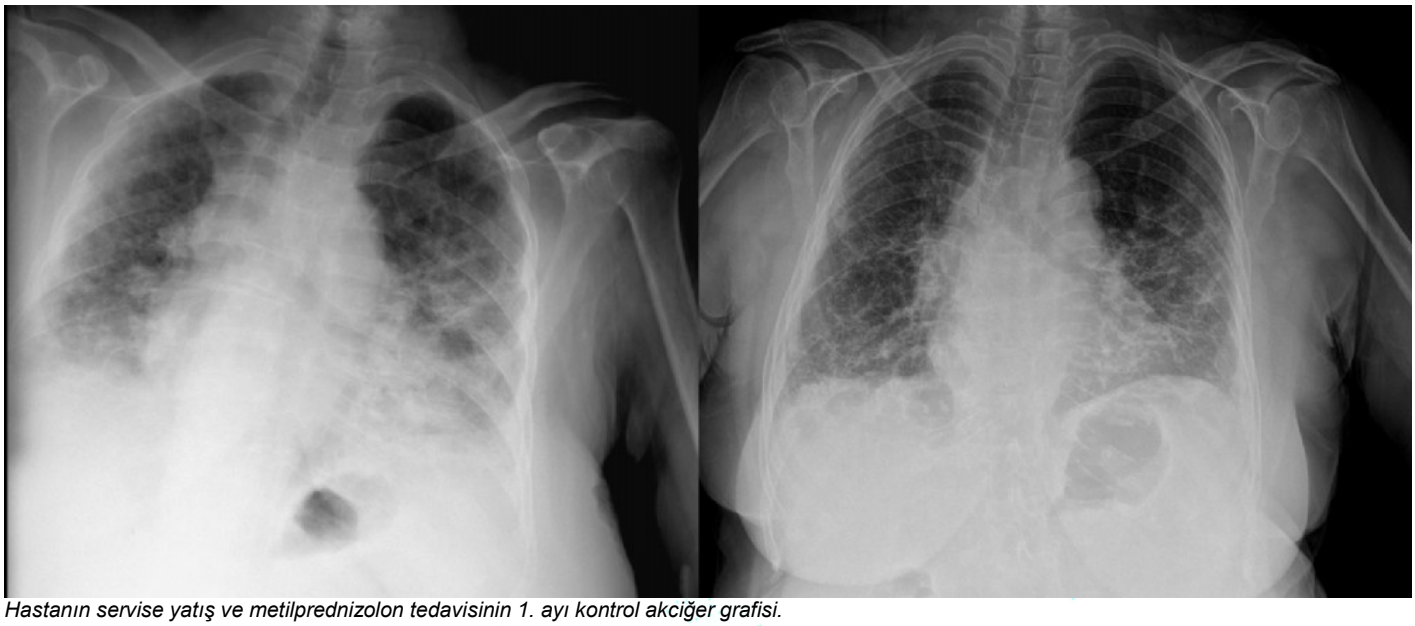

Hastanın servise yatış ve metilprednizolon tedavisinin 1. ayı kontrol akciğer grafisi.

Resim 2



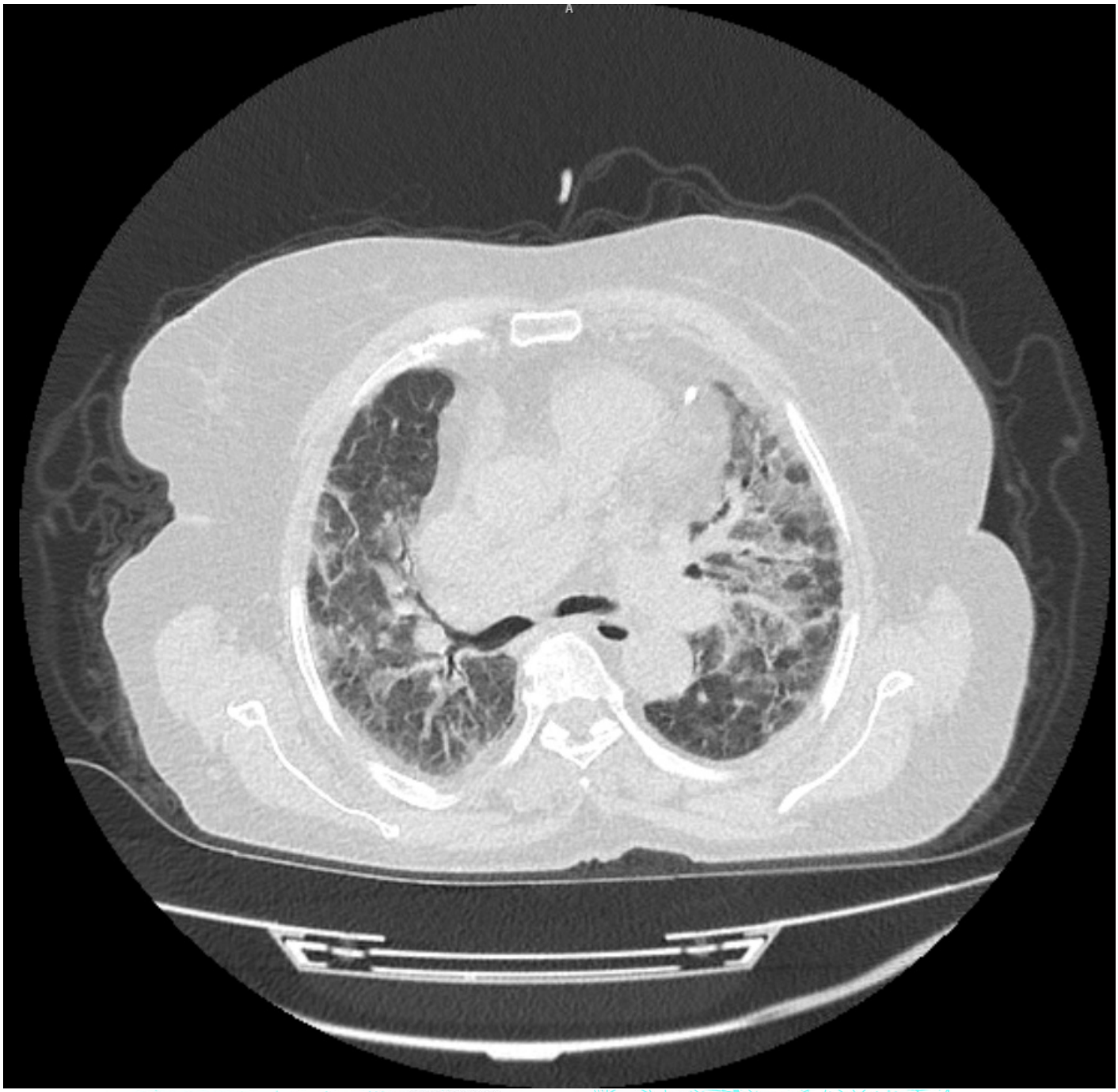

Olgunun servise yatış toraks bilgisayarlı tomografi parankim kesiti.

Tedavinin 6 ayında kontrol BT.

EP-106

Büllöz Akciğerin Nadir Bir Sebebi: Keutel Sendromu Olgusu

Zeynep Sena Solmaz, Nilgün Yılmaz Demirci
Gazi Üniversitesi Tıp Fakültesi, Göğüs Hastalıkları Anabilim Dalı, Ankara

GİRİŞ VE AMAÇ:Keutel sendromu ilk defa 1971 de iki akraba evliliğinden olan kardeşte tespit edilmiş olup çok nadir görülen, otozomal resesif bir hastalıktır1. Hastalığın prevalansı 1 milyonda 1'dir. Genellikle çocuklukta tespit edilmektedir fakat erişkin yaşa kadar tanı almayan hastalar da olabilmektedir. Şimdiye kadar neredeyse yarısı Türk popülasyonunda olan 42 vaka tespit edilmiştir.2 Keutel sendromu, astım benzeri ataklar ve tekrarlayan alt solunum yolu enfeksiyonları ile birlikte diffüz kıkırdak kalsifikasyonu, brakiotelofalanji, orta hat defektleri, işitme kaybı ile karakterize nadir görülen bir sendromdur.3 Erişkin göğüs hastalıkları klinik pratiğinde nadir görülmesi nedeniyle Keutel sendromu tanılı olguyu sunmayı amaçladık.
OLGU:Kırk iki yaşında kadın hasta, astım tanısı ile takipli hasta toraks bilgisayarlı tomografide(BT) bül oluşumu nedeniyle polikliniğimize yönlendirildi. Keutel sendromu tanısı ile takipli olgunun özgeçmişinde konjenital progresif işitme azalması, sol gözde pitoz, hipertansiyon, 2010'da papiller tiroid kanseri nedeniyle operasyon, 2019'da myoma uteri nedeniyle operasyon ve 12 yıl sigara içme öyküleri mevcuttu. Toraks BT' de her iki alt lobda dev bül izlendi (Resim 1,2). Kistik akciğer hastalığı ayırıcı tanı açısından hasta değerlendirildi ve etyolojide herhangi patoloji saptanmadı. Literatür taramasında Keutel sendromlu hastaların takibinde de bül formasyonunun gelişebildiği görüldü.
SONUÇ:Matriks Gla proteini (MGP), hücre dışı bir matriks proteini ve kalsifikasyon inhibitörüdür; kodlayan genindeki mutasyonlar, Keutel sendromu (KS)' un ana sunum özelliği olan kıkırdak ossifikasyonu veya kalsifikasyonu ile sonuçlanır.4 KS çocuklarda nadir görülen bir hastalıktır ancak özellikle trakeobronşiyal kalsifikasyon, brakitelefalanji, orta hat defektleri ve kardiyak bozuklukların varlığında her zaman akılda tutulmalıdır. Bizim olgumuzda da KS' nun özelliklerinden işitme azalması, cilt lezyonları, kulak kepçesinde patolojik bozukluk, tirod papiller kanseri, akciğerinde hava kisti- bül oluşumu, trakea bronşial kalsifikasyon(Resim) mevcut idi. Khosroshahi ve ark.3 yayınladığı çalışmada KS ile takipli olgularda hava kisti-bül görülebileceği belirtilmiş olup literatüre katkısı olması, kistik akciğer etyolojisinde akılda bulundurulması ve nadir görülmesi nedeniyle olgumuzu sunduk.

Resim 1

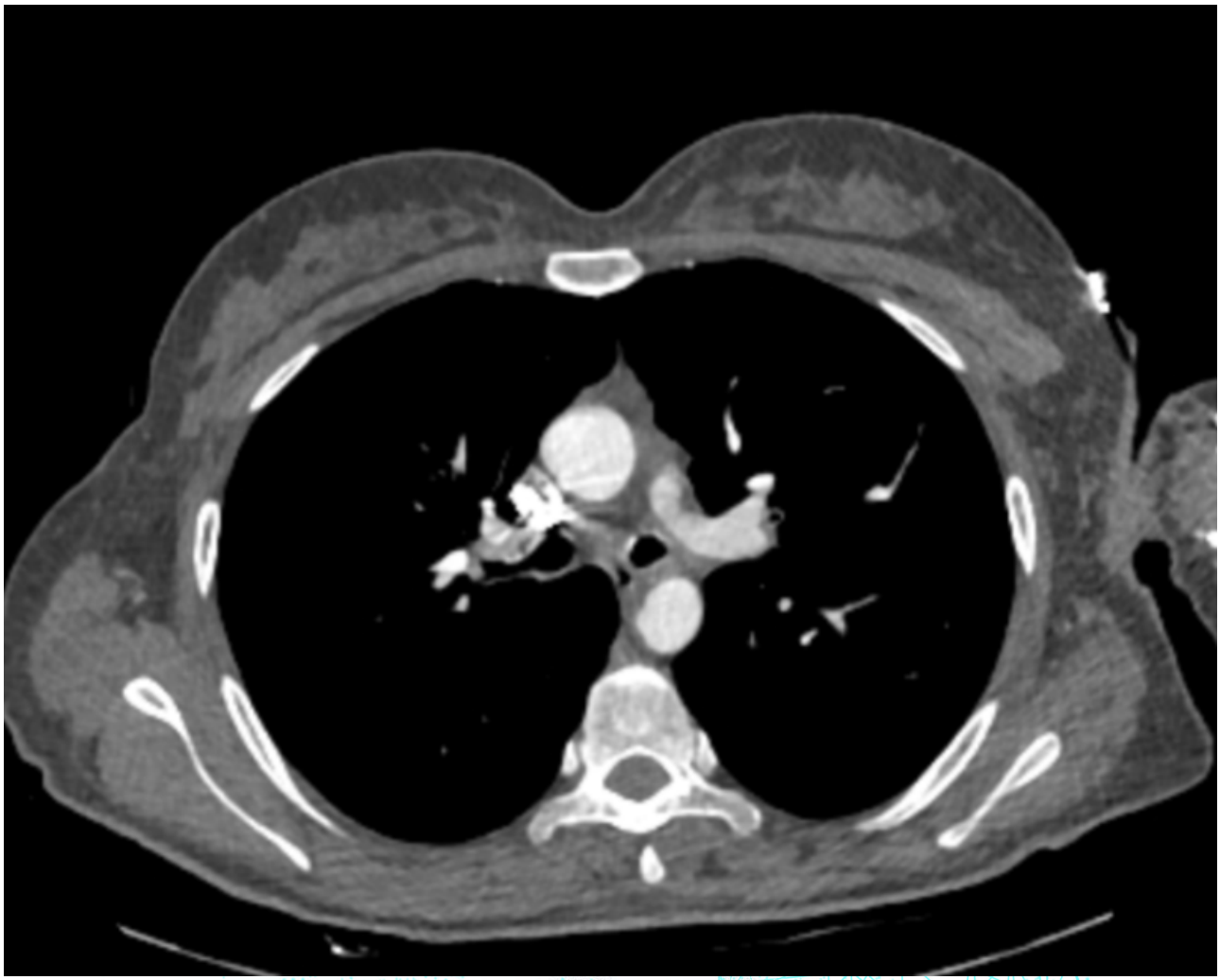

EP-107

Nivolumab'a bağlı pulmoner fibrozis gelişen akciğer adenokarsinoma olgusu

Özge Oral Tapan[1], Utku Tapan[1], Cemil Burak Boz[1], Emrah Doğan[2], Sabri Serhan Olcay[1], Fatih Alaşan[1]
[1]Muğla Sıtkı Koçman Üniversitesi, Göğüs Hastalıkları Ana Bilim Dalı, Muğla
[2]Muğla Sıtkı Koçman Üniversitesi, Radyoloji Ana Bilim Dalı, Muğla

GİRİŞ VE AMAÇ:Nivolumab, küçük hücreli dışı akciğer kanserinde ikinci basamak kullanım için onaylanmış bir PD-1 inhibitörüdür. Kullanan hastaların %5-6'sında ilaç ilişkili pnömoni bildirilmiştir. Ancak, pulmoner fibrozis gelişimi daha nadirdir. Nivolumabın neden olduğu pulmoner fibrozis tanısı koyduğumuz hastamızı sunmak istiyoruz.
OLGU:65 yaşında erkek hasta 20 gündür devam eden nefes darlığı, öksürük, balgam şikayetleri ile ilçe devlet hastanesinden pnömoni ön tanısı ile hastanemize sevk edilmiş. Hastanın genel durumu orta, bilinç açık, 3-4 lt/dk O2 ile SpO2:%93, dinlemekle solunum sesleri azalmış, yer yer inspiratuar raller mevcuttu. Laboratuar tetkiklerinde WBC:7.84 Hb:10.6, CRP:63 saptandı. Diğer parametrelerde patolojik sonuç raporlanmadı. Oda havasında alınan arter kan gazında pH:7.42, pCO2:31, pO2:55, HCO3:20.1, O2sat:89 saptandı. Bilinen diyabeti ve hipertansiyonu olan hastaya akciğer adenoca tanısı ile neoadjuvan kemoterapi uygulanmış. Operasyon sonrası kemoterapi almaya devam etmekteymiş. En son kemoterapisini başvurusundan yaklaşık 17 gün önce almış. 2 yıldır ex smoker, 50 paket/yıl sigara öyküsü mevcut. Toraks tomografisinde her iki akciğer parankiminde yaygın buzlu cam alanları ve konsolidasyonlar raporlandı (resim 1). Covid PCR negatif saptandı. Pnömoni ön tanısı ile göğüs hastalıkları servisine yatırılan hastadan balgam ve kan kültürleri gönderilerek non-spesifik antibiyotik tedavisi başlandı. Hastanın anamnezi derinleştirildiğinde son 3 aydır adenoca için nivolumab tedavisi aldığı öğrenildi. Gönderilen balgam kültüründe Pseudomonas aeruginosa üredi. CRP değeri gerilemesine rağmen solunum sıkıntısı düzelmeyen hastaya ilaç akciğeri ön tanısı ile HRCT çekildi. HRCT her iki akciğer üst ve orta kesimde daha yaygın fibrozis ve bal peteği alanları, non-spesifik interstisyel akciğer hastalığı paterni ile uyumludur şeklinde raporlandı (resim 2). Nivolumab tedavisi öncesinde akciğer parankim hastalığı bulgusu olmayan hastaya multidisipliner konsey kararı ile ilaç akciğeri tanısı konularak nivolumab tedavisi kesildi, metilprednizolon başlandı.
SONUÇ:Kişiselleştirilmiş kanser tedavisi, agresif kanserlerde sağkalımı artırmıştır. Etkinliklerine rağmen monoklonal antikorlar hala potansiyel olarak ciddi birçok yan etkiye sahiptir. Nivolumab kullanımına bağlı toksik etkilerin şiddeti, altta yatan akciğer hastalığı, kötü akciğer fonksiyonu ve sigara öyküsüne göre artmaktadır. Toksisite tedavisinin temeli yüksek doz oral kortikosteroidlerdir ancak ciddi vakalarda iv steroidler ve infliximab gibi ek immünosupresyona kadar değişmektedir. Bu nedenle akciğer kanseri nedeniyle nivolumab alan hastaların pnömonitis ve fibrozis açısından yakın takibi önemlidir.

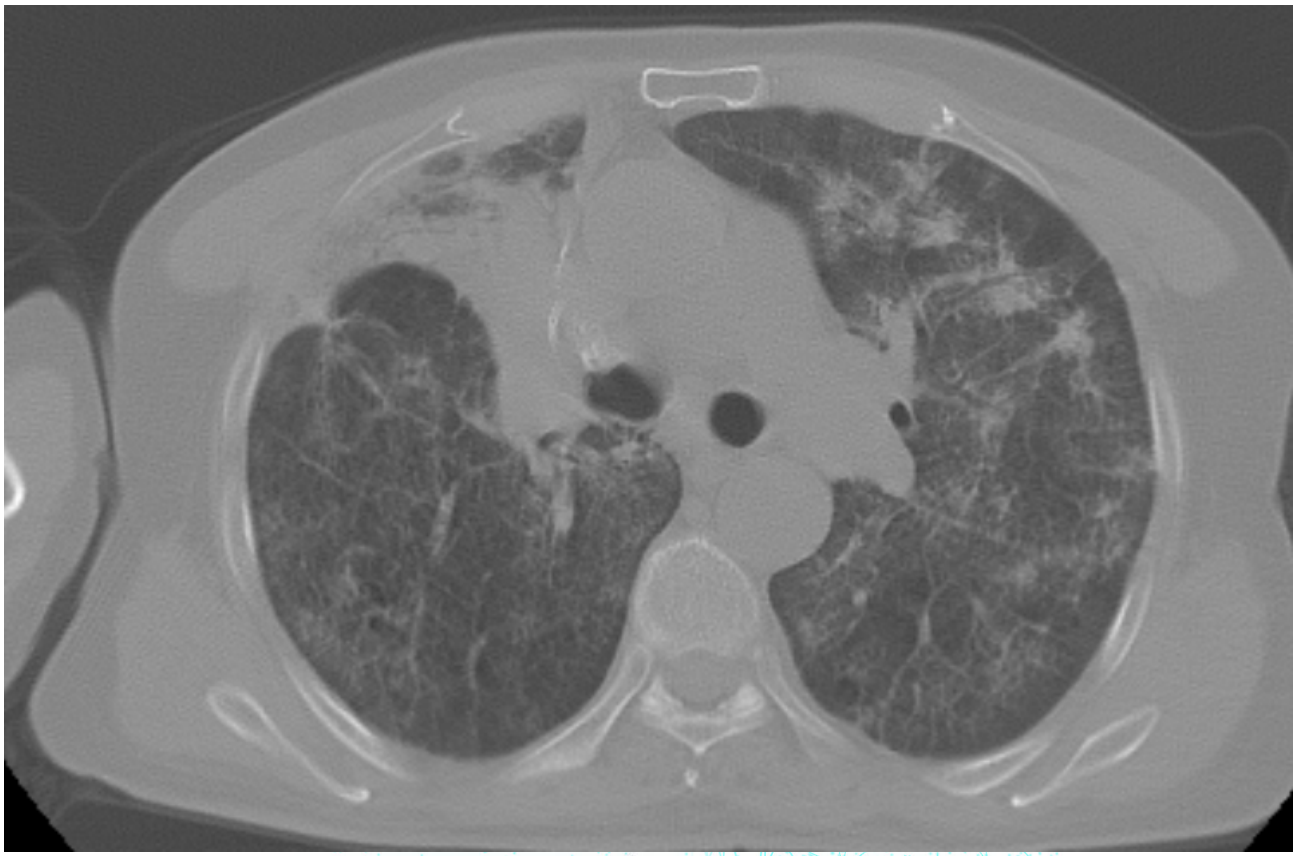

Buzlu cam alanları ve konsolidasyonlar

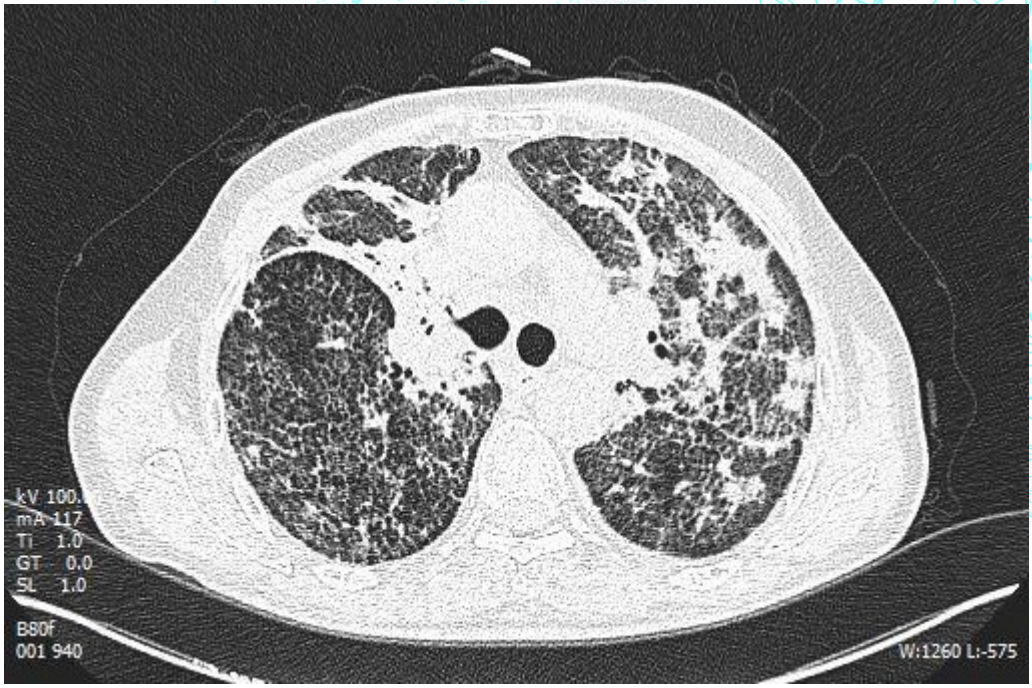

Bal peteği akciğer ve fibrozis

EP-108

Paroksismal Noktürnal Hemoglobinüri İle Birlikte Pulmoner Emboli Olgusu

Kübra Işık[1], Emre Altin[1], Hatice Canan Hasanoğlu[2]
[1]Ankara Şehir Hastanesi Göğüs Hastalıkları Kliniği
[2]Ankara Yıldırım Beyazıt Üniversitesi Göğüs Hastalıkları Anabilim Dalı

GİRİŞ VE AMAÇ:Paroksismal noktürnal hemoglobinüri (PNH) kronik intravasküler hemoliz bulguları, kemik iliği yetersizliği ve trombozla kendini gösteren, hematopoetik kök hücrenin nadir görülen bir hastalığıdır. Olgumuzda pulmoner embolinin (PE) yanı sıra atipik yerleşimli arteriyel ve venöz trombozlar nedeniyle tetkik edilen, pulmoner emboli ile birlikteliği nadir görülen paroksismal noktürnal hemoglobinüri tanısı almış bir hasta sunulmuştur.
YÖNTEM:YÖNTEM
BULGULAR:Bilinen 4 yıl önce splenik ve renal arter trombüsü, koroner arter hastalığı(2 yıl önce stent ve bypass) öyküsü mevcut olan 68 yaş erkek hasta; acil servise 2-3 gündür olan nefes darlığı, öksürük ve karın ağrısı şikayeti ile başvurdu. Oda havasında hipoksisi bulunan, troponin ve d-dimer yüksek izlenen hastaya çekilen bilgisayarlı tomografi pulmoner arter anjiyografide sağ ve sol ana pulmoner arter ve dallarında trombüs materyali, sol ventrikül apeksinde trombüs, kardiyomegali saptandı (Resim-1). Torakoabdominal aorta anjiografi bilgisayarlı tomografisinde splenik arter orta kesimde kontrast dolumu izlenmedi, dalak parankiminde inferior kesimde enfarkt ile uyumlu fokal hipodens görünüm ve sol böbrek orta kesimde enfarkt ile uyumlu hipodens kama tarzında görünüm izlendi. Sol bacakta çap artışı, şişlik ve hafif hiperemi olan hastaya yapılan alt ekstremite venöz doppler ultrasonografide yaygın trombüs materyali dikkati çekti. Multipl arteriyovenöz tromboemboli, pulmoner emboli ve akut derin ven trombozu tanıları ile hasta servisimize yatırıldı. Düşük molekül ağırlıklı heparin tedavisi başlandı. Özgeçmişinde de tromboembolik olay öyküsü bulunan hasta hematoloji kliniği ile konsulte edildi; etyolojik incemele için tümör markerları, trombofili paneli, lupus antikoagülanı, antikardiyolipin IgG ve IgM, beta2-glikoprotein IgG ve IgM, jak-2, akım sitometri tetkikleri çalışılması önerildi. Akım sitometrisi paroksismal noktürnal hemoglobinüri ile uyumlu olarak izlendi (Resim-2). Ekokardiyografide sol ventrikül ejeksiyon fraksiyonu %20, sistolik pulmoner arter basıncı: 33+8 mmHg, sol ventrikül apeksinde sıvama tarzında immobil trombüs materyali izlendi. Hematoloji ve kardiyoloji kliniği önerileri ile birlikte değerlendirilen hastaya ömür boyu antikoagülan tedavi endikasyonu konuldu; hastaya öneriler doğrultusunda warfarin başlandı.
SONUÇ:Pulmoner emboli ve yaygın tromboz ile gelen olgularda nadir görülen paroksismal noktürnal hemoglobinüri gibi hematolojik hastalıkların eşlik edebileceği unutulmamalıdır. Hematoloji ile birlikte hastaların ömür boyu tedavi ve takip planı değerlendirilmelidir.

Resim 1

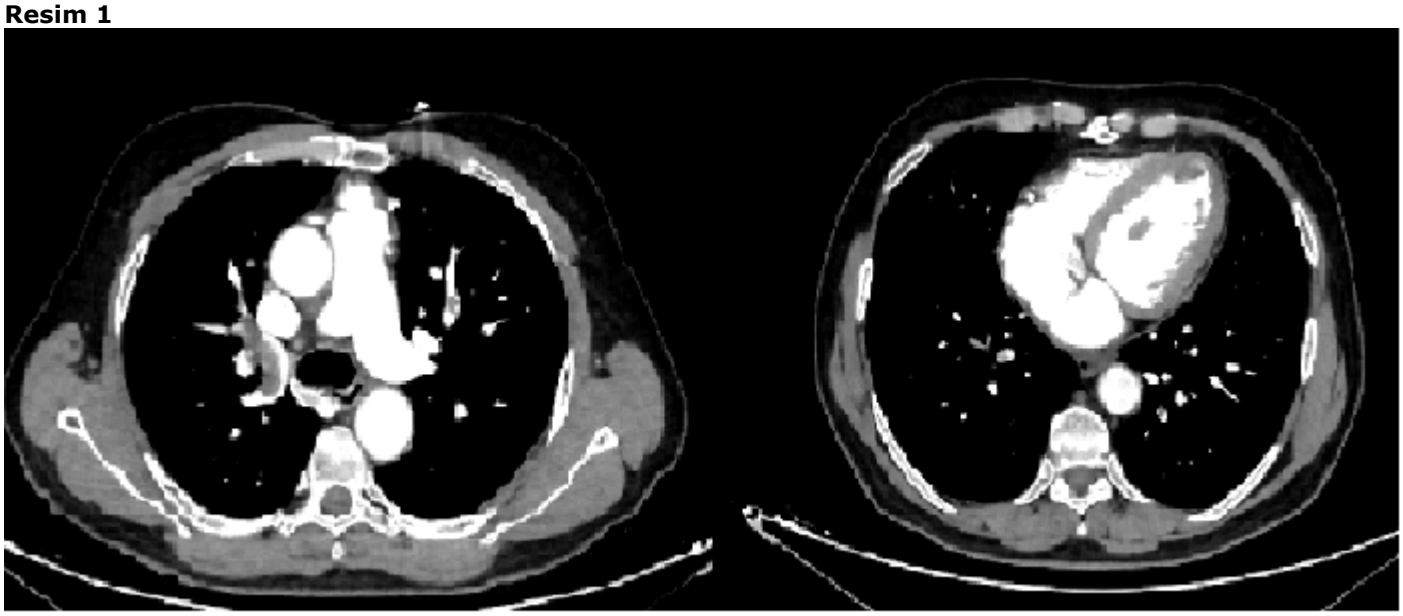

Bilateral pulmoner arter ve dallarında, sol ventrikül apekste trombüs materyali görüntülenmiştir.

Resim 2

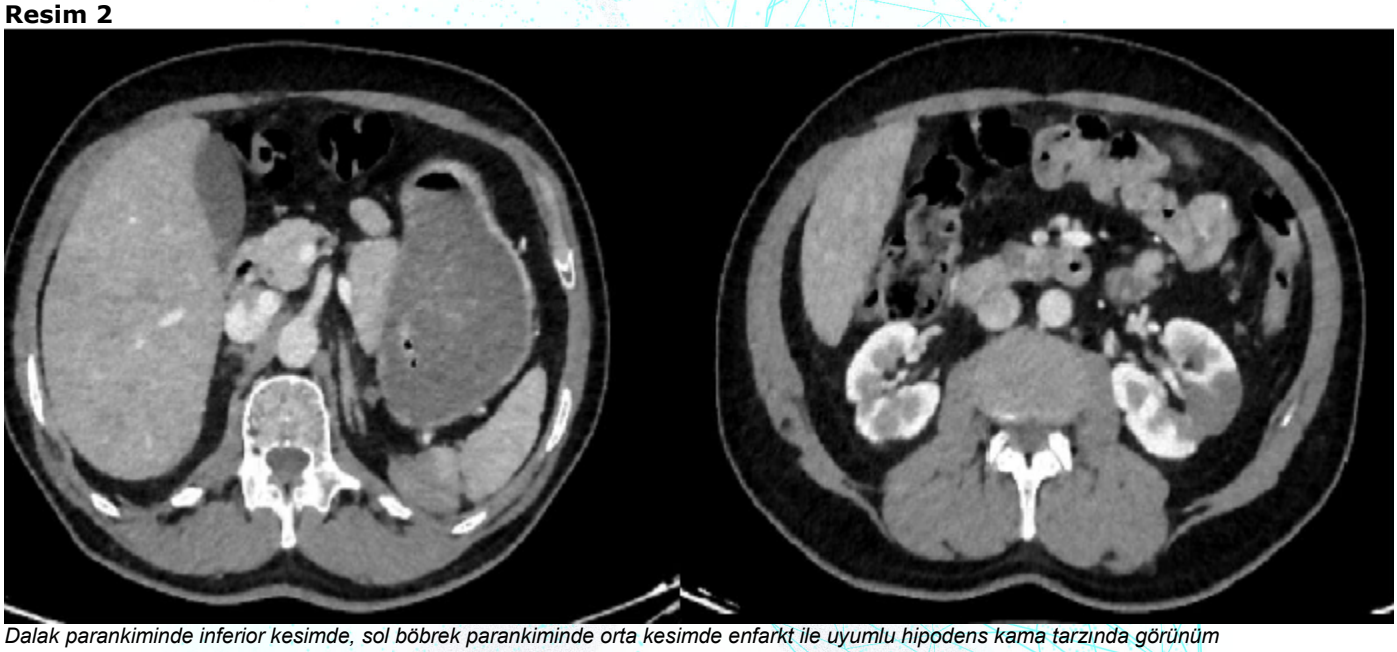

Dalak parankiminde inferior kesimde, sol böbrek parankiminde orta kesimde enfarkt ile uyumlu hipodens kama tarzında görünüm görüntülenmiştir.

	Eritrosit	Monosit	Granülosit
Tip I hücre (Normal hücre)	% 99,97	% 99	% 99,93
Tip II+III hücre (PNH klonu)	% 0,03	% 0,13	% 0,04



Akım Sitometri: Eritrosit, monosit ve granülositlerde PNH klonu saptanmıştır.

EP-109

Masif Hemoptizi Olgusuna Multidisipliner Yaklaşım

Aysuna Dincer[1], Beste Arıkan[1], Şebnem Alsat[1], Latif Alperen Özdemir[1], Saadettin Taşlıgil[2], Deniz Doğan Mülazımoğlu[1], Gökhan Yüce[3], Yakup Arslan[1], Deniz Doğan[1], Nesrin Öcal[1], Cantürk Taşçı[1]

[1]Gülhane Eğitim Araştırma Hastanesi, Göğüs Hastalıkları Anabilim Dalı, Ankara

[2]Gülhane Eğitim Araştırma Hastanesi, Anesteziyoloji ve Reanimasyon Anabilim Dalı, Ankara

[3]Gülhane Eğitim Araştırma Hastanesi, Radyoloji Anabilim Dalı, Ankara

GİRİŞ VE AMAÇ:Masif hemoptizi, yaşamı tehdit eden acil bir klinik tablodur.Genellikle 24 saatte 600 mL'nin üzerindeki veya tek seferde 200 mL veya üzeri kanama, masif hemoptizi olarak adlandırılır.Etiyolojisinde akciğer malignitesi, akciğer absesi, kanama diyatezi veya kardiyopulmoner hastalık olanlarda mortalite daha sık görülebilir.
YÖNTEM:Yöntem yok.
BULGULAR:51 yaşında erkek hasta ağızdan kan gelme şikayeti ile acil servise başvurdu.Alınan anamnezde yeni başlayan tek seferde öksürmekle olan yaklaşık 400 cc parlak kırmızı hemoptizi tarifledi.Bilinen kronik tromboembolik pulmoner hipertansiyon öyküsü olan ve rivaroksaban ile riociguat kullanan hastanın çekilen pulmoner bilgisayarlı tomografi anjiyografisinde her iki akciğer alt loblarda buzlu cam dansitesinde infiltrasyon alanları ve her iki pulmoner arter ve dallarında kronik emboliyle uyumlu dolum defekti görüldü.Hemoptizinin palyasyonu amacı ile Girişimsel Radyolojiye embolizasyon için danışıldı. Girişimsel radyolojide belirgin dilate olan sağ bronşiyal arterin anjiografisinde dilate, tortüyoz görünüm ve parankimal blush izlendi (RESİM 1A) ve embolizasyon işlemi gerçekleştirildi(RESİM 1B). Sol bronşiyal arterde müdahale gerektirecek lezyon izlenmedi. İşlem bu aşamada komplikasyonsuz sonlandırıldı.İşlem sonrası aktif hemoptizisi olmayan hasta takip için Göğüs Hastalıkları kliniğine yatırıldı.Klinik takibi esnasında hastanın tekrar tek seferde yaklaşık 300 ml hemoptizisi olması üzerine hasta yoğun bakıma alındı ve yeniden embolizasyon planlandı. Sol bronşiyal arter selektif kateterize edildi.Anjiografide minimal parankimal blush izlendi (RESİM 2-A) ve embolizasyon işlemi gerçekleştirildi (RESİM 2-B).Hastanın hemoptizisinin devam etmesi üzerine 3.kez girişimsel radyoloji tarafından olası kanama yapabilecek nonbronşiyal arterlerin embolizasyonu planlandı.Anjiografide vertebral arter çıkışı proksimalinde anarşik nonbronşial sistemik arter tortüyöz olarak izlendi(RESİM 3-A) ek olarak internal mammarian artere de selektif girilerek embolizasyon işlemi yapıldı(RESİM 3-B).Bu dala selektif girilerek embolize edildi.Hastanın embolizasyon sonrası 4. kez masif hemoptizisinin olması üzerine girişimsel radyolojiye danışıldı, işlem düşünülmedi.Masif hemoptizi nedeniyle hastanın saturasyon değeri %70'lere düştü. Asfiksi riski olan hasta entübe edildi.Hastaya endotrakeal tüp içinden bronkoskopi yapıldı.Sağ ana sistem intakt olarak izlendi. Sol ana bronş girişinin kanamalı krut artıklarıyla tıkalı olduğu görüldü.Forseps ve kriyo eşliğinde krutlar temizlenerek sol akciğerin havalanması sağlanmaya çalışıldı. Kısmen açıklık sağlandı.Hasta mekanik ventilatörle takibe alındı. Aynı gün tekrar hemoptizi gözlenmedi.

Yoğun bakımdaki takipleri esnasında solunum yetmezliği derinleşen hasta, entübasyonun 7. gününde hasta eksitus oldu.
SONUÇ:Masif hemoptizi hayatı tehdit eden acil klinik tablodur.Hipoksemi çok hızlı gelişeceğinden önceliğimiz havayolunun korunması ve kanamanın kontrolünün sağlanması olmalıdır.

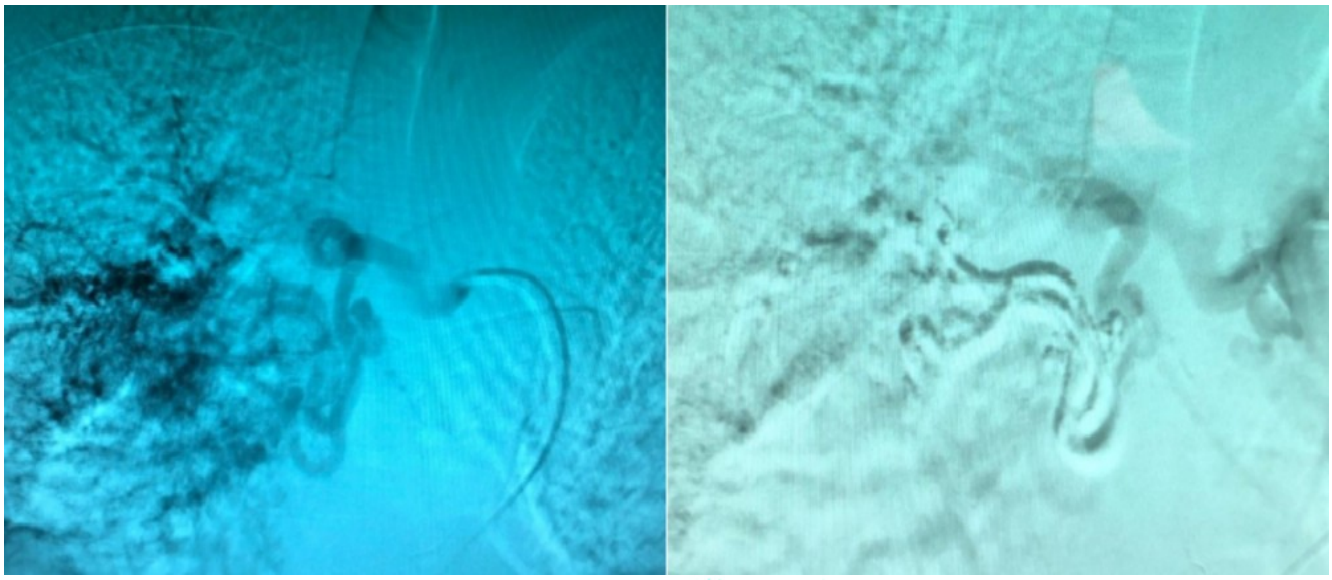

Tortuyöz sağ bronşiyal arter + parankimal blush ve embolizasyon sonrası görünümü

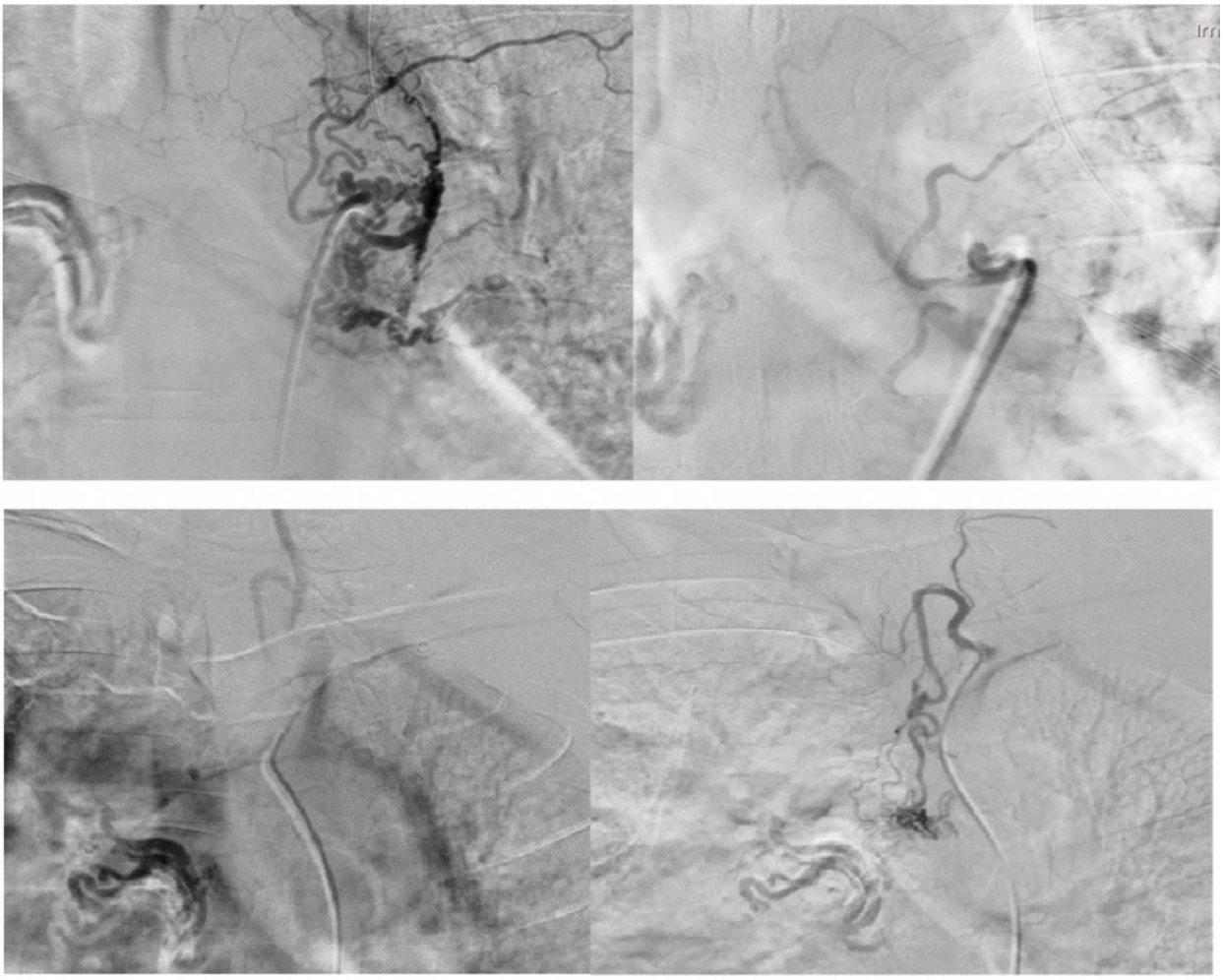

Sol ana bronşiyal arter ve minimal parankimal blush- embolizasyon Nonbronşiyal sistemik arter - embolizasyon

EP-110

Postoperatif dönemde saptanan yabancı cisim embolisi

Hüsra Tetik Manav, Nazan Erbaş Kanat, Suna Kavurgaci, Ezgi Gürel Akan, Ülkü Yılmaz
Ankara Atatürk Sanatoryum Eğitim ve Araştırma Hastanesi, Göğüs Hastalıkları Palyatif Bakım Kliniği, Ankara

GİRİŞ VE AMAÇ:Pulmoner emboli, pulmoner arter ve/veya dallarının trombüs veya trombüs dışı maddelerle tıkanmasıdır. Nontrombotik pulmoner emboli pulmoner vasküler sisteminin trombüs dışı farklı hücre tipleriyle (adiposit, amniyotik, hematopoietik, trofoblastik veya tümör), bakteri, mantar, gaz veya yabancı cisimlerle tıkanmasıdır.
Yabancı cisim embolilerinde; çeşitli katater parçaları, kılavuz teller, vena cava filtrelerinin parçaları, iodinat içeren kontrast maddeler, embolizasyon malzemeleri, talk, silikon, baryum, polimetilmetakrilat sement (ortopedik operasyon malzemesi), çeşitli cerrahi implantlar yer almaktadır. Nontrombotik pulmoner emboliler nadir görülen pulmoner vasküler hastalıklardandır.
OLGU:40 yaşında kadın hasta ani başlayan nefes darlığı ve göğüste ağrı hissi ile dış merkeze başvurdu. Özgeçmişinde; mevcut şikayetinden 1 hafta önce sezeryan operasyonu geçirme öyküsü dışında özellik yoktu. Soygeçmişinde; kardeşlerinde aterosklerotik kalp hastalığı olduğu öğrenildi. Hastanın başvurusunda fizik muayenesinde sinüs taşikardisi (nabız:108 atım/dk) dışında patolojik bulgu saptanmadı. Akciğer grafisinde patolojik bulgu saptanmadı(Şekil 1). Labaratuvar testlerinde d-dimer:3.05mg/L (0-0.55mg/L) saptanan hastaya pulmoner tromboemboli şüphesiyle bilgisayarlı tomografi pulmoner anjiografi (BTPA) çekildi. BTPA'da: sağ akciğer alt lob laterobazal segmente giden pulmoner arter dalı içerisinde izlenen 5 mm çaplı santrali lüsen periferi dens düzgün sınırlı metalik dansitede nodüler lezyon izlenmiş olup nontrombotik pulmoner emboli olarak değerlendirildi (Şekil 2a). Alt extremite venöz doppler ultrasonografisinde
derin ven trombozu saptanmadı. Ekokardiyografisinde sPAB: 55 mmHg sağ boşluklar hafif geniş izlendi. Hastanın troponin ve pro-BNP değerleri normal saptandı.
Hastaya antikoagülan tedavi başlanarak takibe alındı. 6 ay sonra çekilen toraks tomografisinde yabancı cisimde yerleşim değişikliği saptanmadı(Şekil 2b). Kontrol Ekokardiyografisinde sPAB normal izlenen hastanın antikoagülan tedavisi kesildi. Takibe devam ediliyor.
SONUÇ:Yabancı cisim embolileri nontrombotik pulmoner emboli başlığı altında nadir görülen pulmoner vasküler hastalıklardandır. Tedavisinde yabancı cismin çeşidine, pulmoner vasküler alandaki yerleşimine ve hastanın kliniğine göre karar verilmesi uygundur.

Şekil 1: 2 yönlü akciğer grafisi

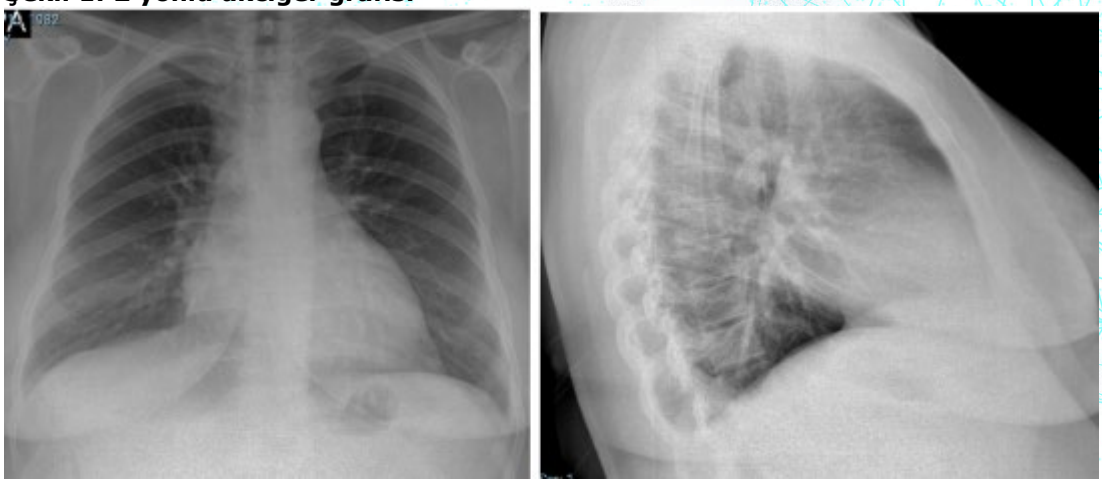

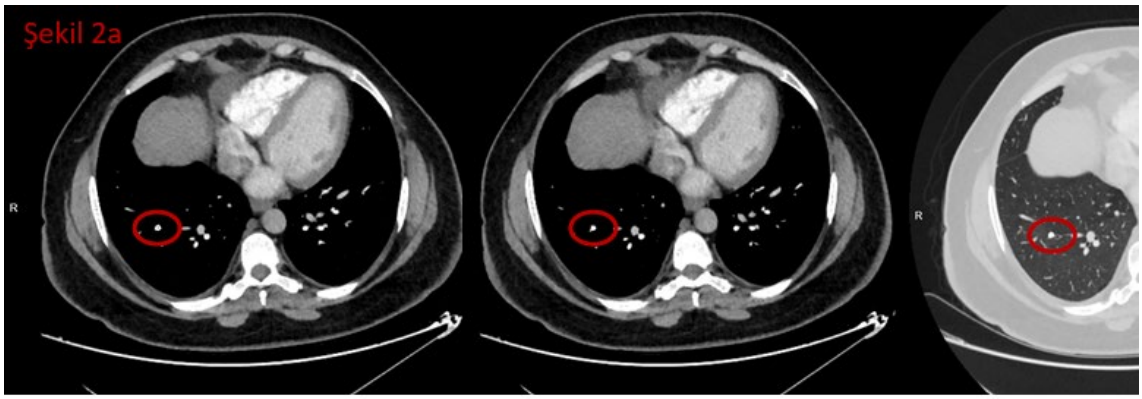

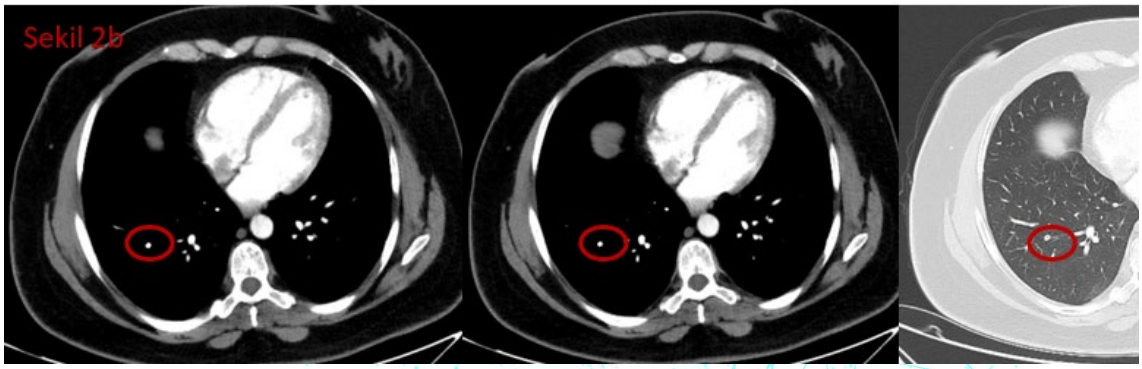

Şekil 2a: Bilgisayarlı toraks pulmoner anjiografide sağ laterobazal pulmoner arter dalı içerisinde yabancı cisim Şekil 2b: 6 ay sonra çekilen toraks tomografisinde aynı lokalizasyonda yabancı cisim

EP-111

İnflamatuar barsak hastalıklarında akciğer tutulumu; bir olgu sunumu

Neslihan Boyraci, Seda Tural Önür, Aslı Kocaoğlu, Kaan Kara, Hülya Abalı, Fatma Tokgöz Akyıl
Yedikule Göğüs Hastalıkları ve Göğüs Cerrahisi Eğitim Araştırma Hastanesi

GİRİŞ VE AMAÇ:inflamatuar barsak hastalıkları patofizyolojisinde birçok faktörün rol oynadığı bir hastalık olup, çeşitli şekillerde akciğer tutulumu ile karşımıza gelebilmektedir. İBH olgularında fırsatçı infeksiyoz pnömoniler, bronşiektazi, kronik bronşit, interstisyel pnömoniler, serozitler gibi solunum sistemi patolojileri görülebilmektedir. Ülseratif kolit tanısıyla takip edilen bir hastanın akciğer tutulum bulgularını nadir olmasından dolayı sunmak istedik.
OLGU:kırkiki yaş erkek hasta 2022 şubat ayında dış merkezde yapılan kolonoskopik biopsi ile ülseratif kolit tanısı almış. Tanı sonrasında meselazin (500 mg; 3x2 tablet) tedavisi başlanmış. Hastanın son haftalarda artan nefes darlığı, öksürük şikâyeti sonrasında tarafımıza başvurusunda hipoksik solunum yetmezliği ön tanısıyla servisimize yatışı yapıldı. Hastanın alınan ayrıntılı anamnezinde daha önce herhangi bir solunumsal hastalığı olmadığı semptomların son haftalarda ortaya çıktığı öğrenildi. Yaklaşık 15 yıldır tekstil işiyle uğraşan hastanın evcil hayvan teması, seyehat öyküsü, kimyasal maruziyeti yoktu. 21 paket/yıl sigara kullanım öyküsü olan hasta halen içmekteydi. Solunum sistemi muayenesinde bilateral bazallerde daha baskın ince raller duyuldu. Diğer sistem muayeneleri normaldi. Hastanın laboratuvar değerlerinde CRP:17,7 mg/L, WBC:9,96 10e3/uL, HGB:11 g/dL oda havası arter kan gazında pH:7,55, pCO2:29,9, pO2:48,1, HCO3:25,7, SO2:89.4 olarak sonuçlandı. Hastanın yatışında çekilen postero-anterior akciğer grafisinde bilateral difüz retikulonoduler infiltrasyon artışı mevcuttu (Resim 1). Kontrastsız toraks bilgisayarlı tomografide her iki akciğerde düşük dansitede yamasal tarzda buzlu cam görünümleri, hafif retiküler dansite artışları ve fibrotik çekintiler mevcuttu (Resim 2). Hastanın e-nabız sisteminden geçmiş görüntüleri incelendiğinde 2 ay önceki kontrastsız toraks bilgisayarlı tomografide de benzer görüntülerin olduğu 1 yıl önceki tomografilerde akciğer parankiminin normal olduğu izlenmiştir. Hastanın meselazin başlanmadan önceki bilgisayarlı tomografi görüntüleri benzer olduğundan ilaca bağlı İAH tanısından uzaklaşılmıştır. Hastaya fiberoptik bronkoskopiyle BAL ve TBB yapıldı. Transbronşiyal biyopside eosinofil içeren bronş mukoza parçaları, bronkoalveolar lavaj sıvısındada eozinofil hakimiyeti, skuamatöz metaplazik hücreler olarak sonuçlandı. Meslek hastalıkları ve gastroenteroloji konsültasyonu yapılan hastanın anamnezine ve radyoljik bulgularına göre ön planda inflamatuar barsak hastalıklarının akciğer tutulumu olarak değerlerdirildi. Hastaya prednizolon 32 mg başlandı. Yaklaşık tedavinin 1. Ayında hastada klinik ve radyolojik regresyon görüldü.
SONUÇ:İBH'nın bronkopulmoner komplikasyonları olguların %80-85'inde İBH geliştikten sonra görülürken; %10-15 olguda İBH gelişmeden önce ve %5-10 olguda ise İBH'nın gelişimi ile eş zamanlı olarak görülürler. Bu hastalarda; organize pnömoni ve interstisyel akciğer hastalığı en sık görülen şekilleridir.

Resim 1

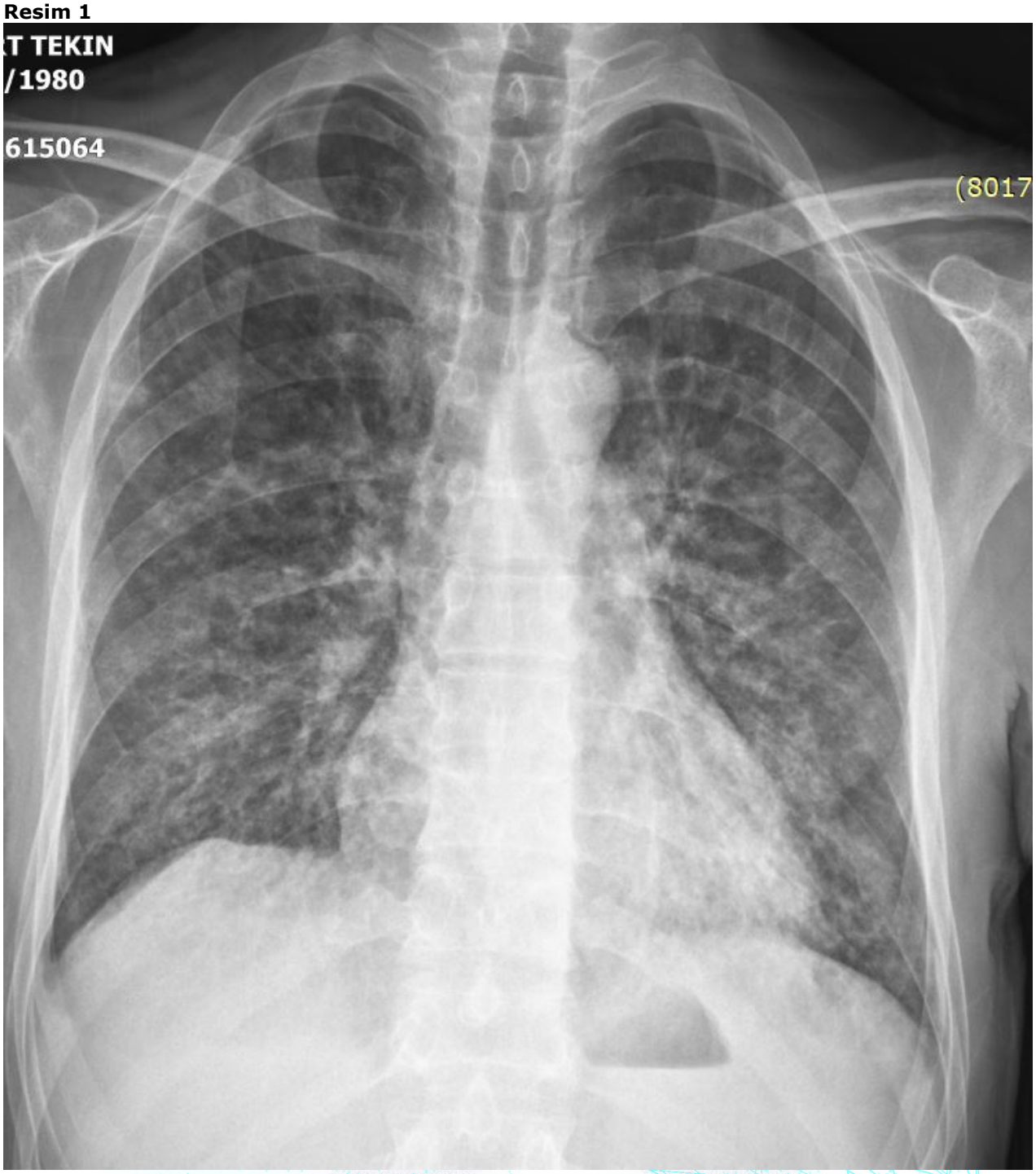

Resim 2

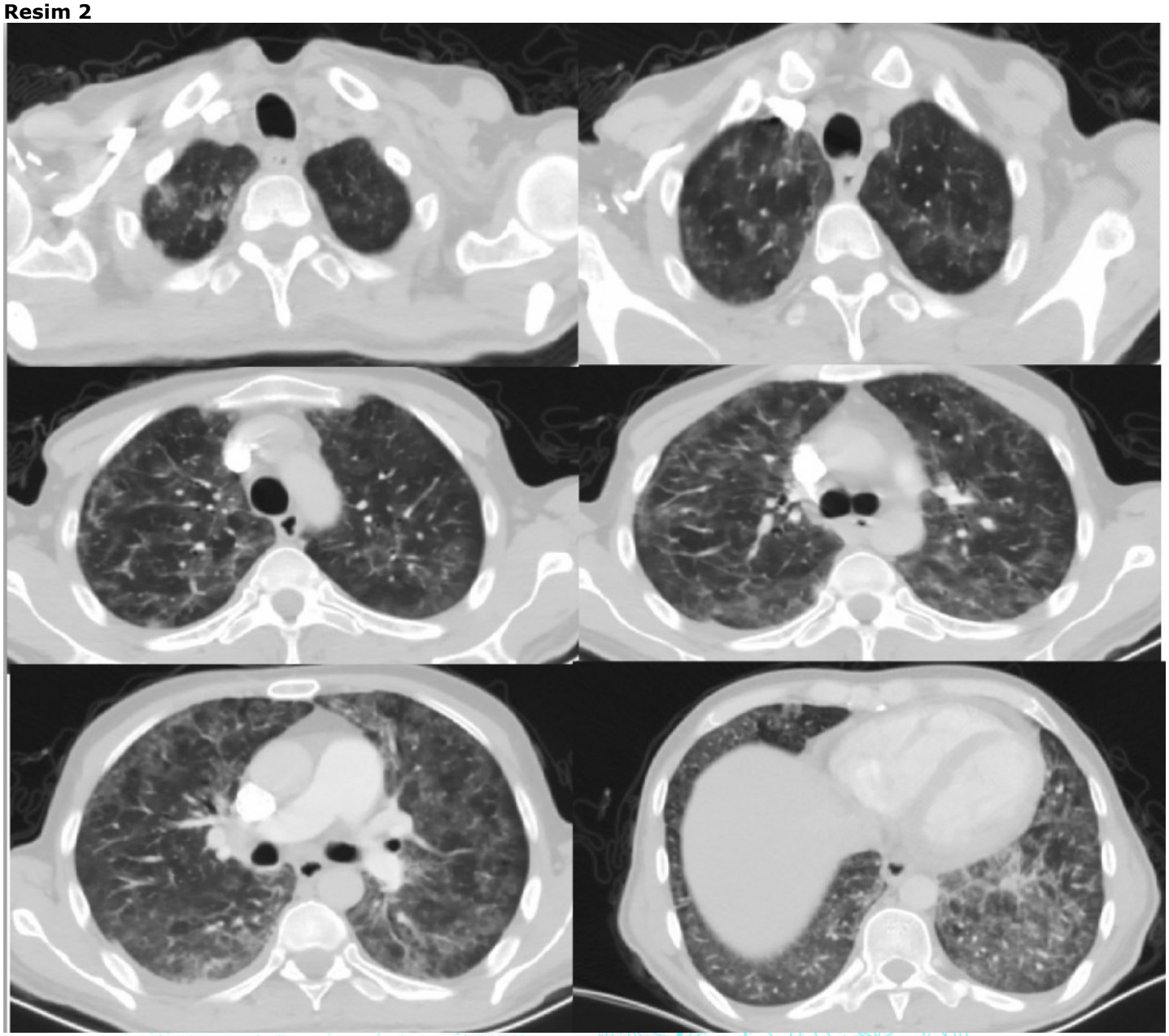

Resim 3

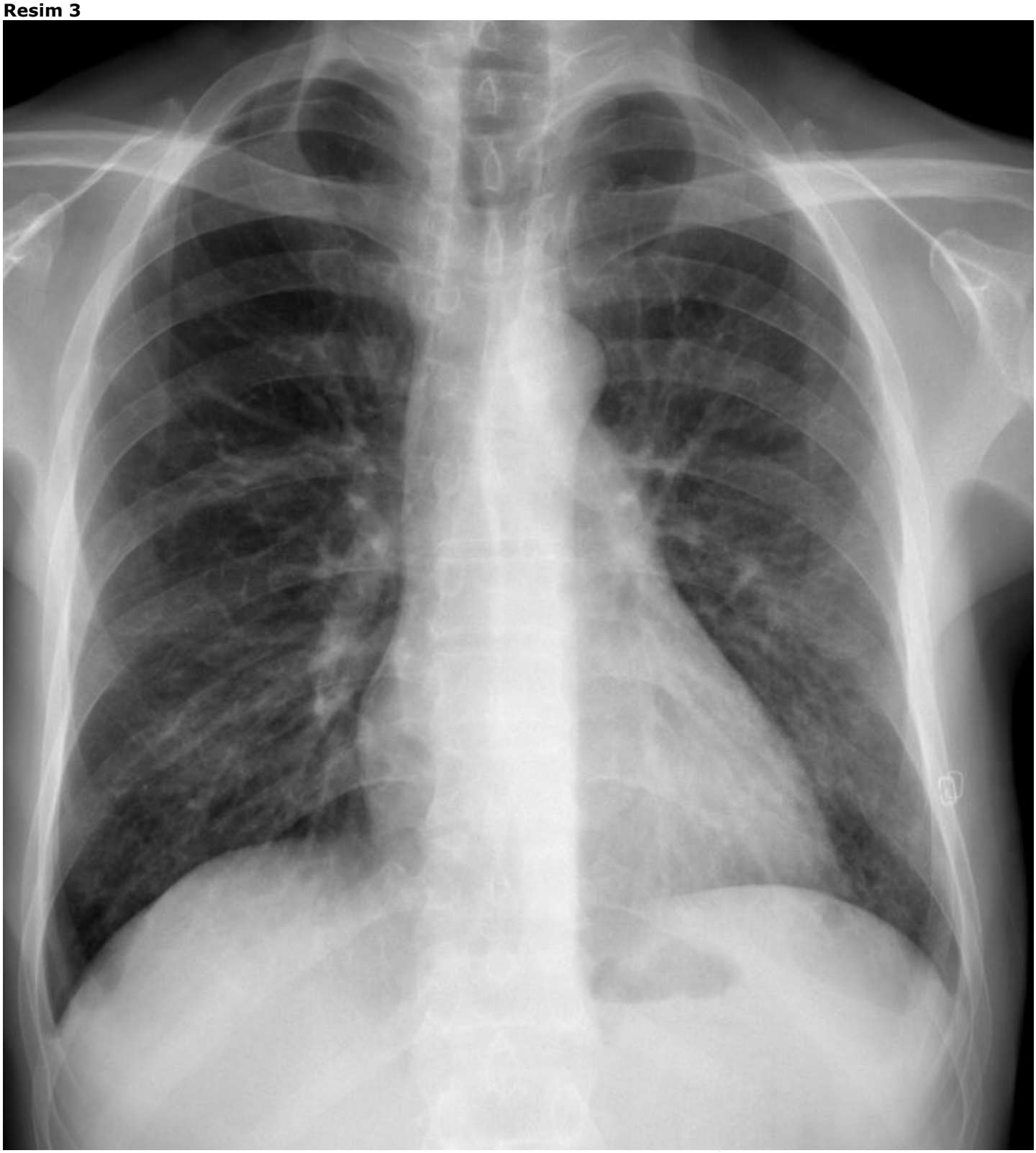

EP-112

Nadir Görülen Skatrisyel Organize Pnömoni (CİOP) Olgusu

Melike Ak Ayaroğlu, Berna Erden, Emire Pınar Seyfettin Çelik, Funda Demirağ, İpek Candemir
Ankara Atatürk Sanatoryum Eğitim ve Araştırma Hastanesi

GİRİŞ VE AMAÇ:GİRİŞ:Organize pnömoni (OP), nonspesifik semptomlar, radyografik bulgular ve solunum fonksiyon testlerinde (SFT) anormalliklerle izlenen klinik bir durumdur. Radyolojik bulguları tekrarlayan, yer değiştiren bilateral yamalı infiltrasyonlar şeklindedir. Bilgisayarlı tomografide (BT) periferik veya peribronşiyal konsolidasyon alanları ve/veya buzlu cam opasiteleri olarak kendini gösterir. OP infeksiyonlara, toksik inhalasyonlara, ilaç reaksiyonlarına, radyasyona, kollojen doku hastalıklarına, neoplazmlara ve diğer solunumsal hastalıklara sekonder olarak görülebileceği gibi idiopatik (kriptojenik organize pnömoni) olarak da görülebilir. CİOP;BT taramasında fibrozan interstisyel pnömoniyi taklit eden kalıcı lineer opasiteler olarak ortaya çıkabilen organize pnömoninin nadir bir şeklidir. Bir çalışmada radyolojik ve klinik takipte yavaş ve olumlu bir seyri gözüksede başka bir çalışmada hastaların takipte kalıcı veya ilerleyici hastalık görülmüştür. Yeni tanımlanmış,tedavisi net belirlenmemiştir. Tanısı zor konan bu olguyu sunmak istedik.
OLGU:OLGU: 67 yaş erkek hasta bilinen sistemik hastalığı olmayıp 3 yıldır kuru öksürük ve eforla dispne,hırıltılı solunumla başvuruyor.Özgeçmişinde ek özellik yok. Fizik muayenesinde bilateral bazallerde ralleri vardı oda havasında satürayonu %93 idi. Laboratuvar değerleri normal, kollajen doku markerları negatif sonuçlandı. Yapılan bronkoskopi diagnostik değildi. Bronkoalveolar lavaj tanısal gelmedi.(Resim1) Konsey kararı ile video yardımlı torakoskopik cerrahi işleminden biyopsi alındı. Hastanın patolojisi (Resim2) subplevral alanlarda UIP benzeri görünüm sergileyen yer yer skatrisyel organize pnömoni alanlarına benzeyen alanlar oluşturan fibrozis izlenmiştir. Hastaya konsey kararı ile steroid başlandı.Hasta covid enfeksiyonu sonrası istiraheatte dispneik olması üzerine BT çekildi. (Resim 3a ve 3b) Radyolojiden karşılaştırmalı raporda buzlu cam alanlarından daha ön planda bal peteği görünümleri izlendi. Konsey kararı ile steroidin dozu azaltılıp antifibrotik başlandı.Hasta 3 aydır antifibrotik ile stabil olup takibi devam etmektedir.
SONUÇ:SONUÇ: CİOP nadir görülsede ayırıcı tanıda akılda tutulması önemlidir.

BT görüntüleri

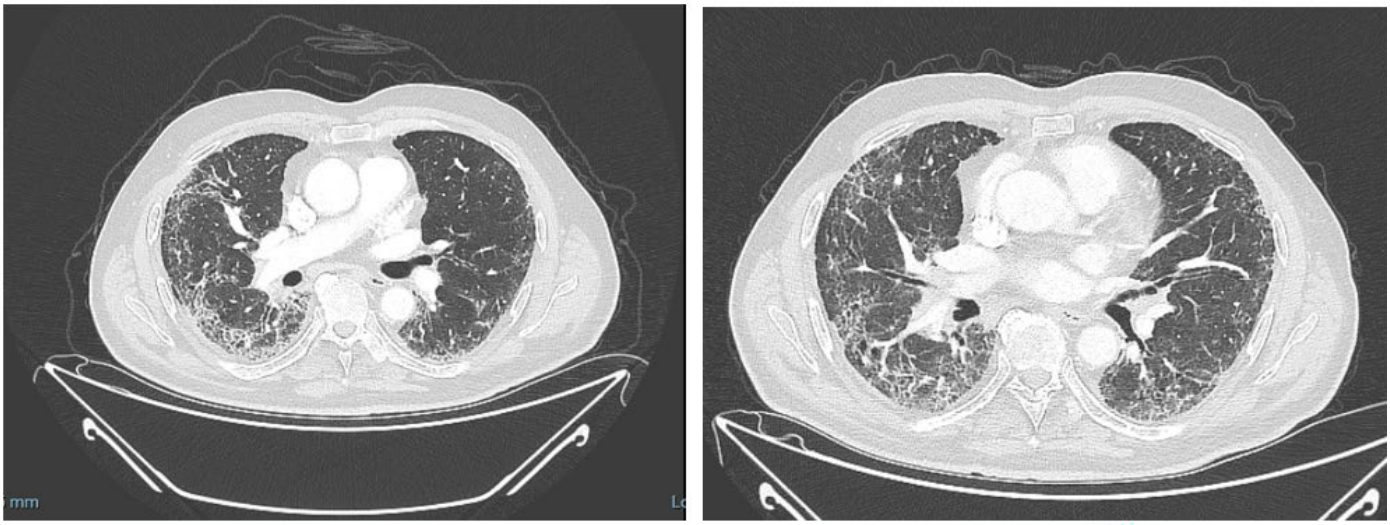

Resim 1a (önce-sol) ve 1b (sonra-sağ)

Patoloji preparat görüntüleri

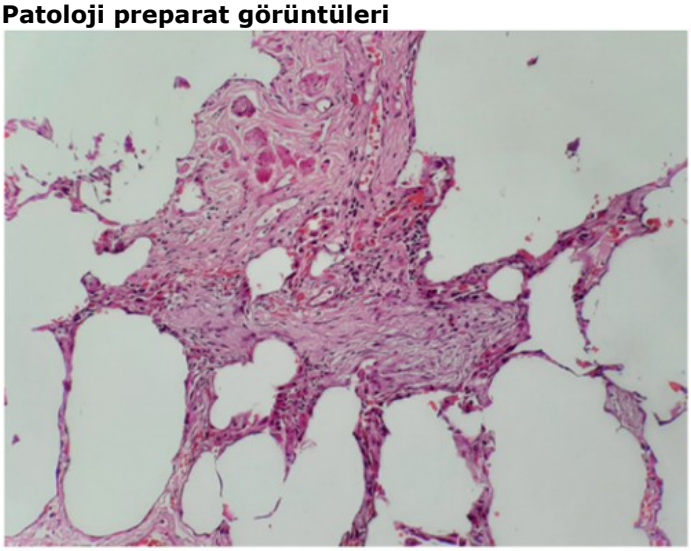

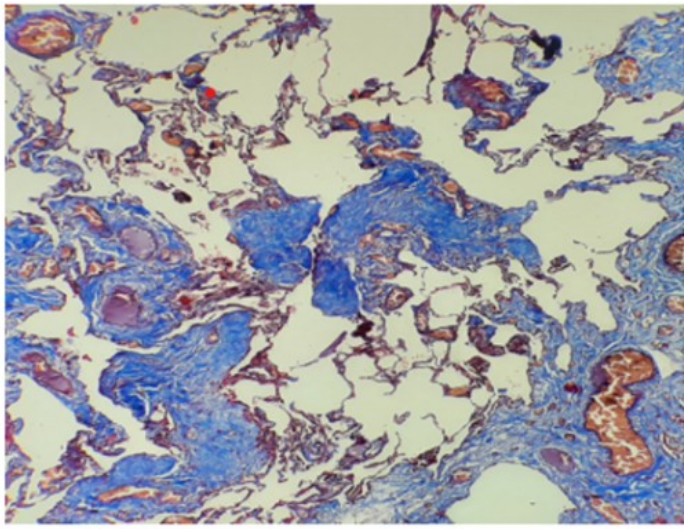

Fibrozis ile devamlılık gösteren masson cisimcikleri Trikrom boyasında kollajenden zengin fibrozis

Resim 2

Bronkoalveolar Lavaj Sonucu

TETKİK ADI	SONUÇ	BİRİM
TOTAL HÜCRE SAYISI	110.000	mm3
LENFOSİT	12.00	%
NÖTROFİL	6.00	%
EOZİNOFİL	0.01	%
MAKROFAJ	70.00	%
EPİTEL	5.00	%
MAST HÜCRESİ	0	%
FLOW SİTOMETRİ SONUÇLARI	LENFOSİT ANALİZİ	
CD45 (BAL)	12.00	%
CD3 (BAL)	71.30	%
CD4 (BAL)	36.70	%
CD8 (BAL)	33.40	%
CD4/CD8 ORANI	1.09	%

Tablo 1

EP-113

Hipersensitivite Pnömoni Hastaların Etyolojik Nedenleri

Büşra Adıgüzel Gündoğdu, Kader Topçu, Sümeyye Kement, Ebru Kulucan, Fatma Selen Ala, Oğuz Uzun
Samsun Ondokuz Mayıs Üniversitesi Tıp Fakültesi

GİRİŞ VE AMAÇ:Hipersensitivite pnömonisi (HP) tanısı oldukça zor bir hastalıktır; ve tanı klinik, radyolojik ve histopatolojik bulguların birlikte değerlendirilmesi ile konulabilir. HP bir çok hastalık ile karışabilmekte ve ülkemizde HP ile ilgili veriler oldukça yetersizdir. Bu çalışmanın amacı HP tanısı konmuş hastaların etyolojilerin belirleyerek ülkemizde HP nedenlerini ortaya koymaktır.
YÖNTEM:Bu çalışmada 3. basamak bir üniversite hastanesinde son 10 yılda HP tanısı konmuş hastalar değerlendirmeye alındı.
BULGULAR:Çalışmaya 138 hasta (107'si kadın, 31'i erkek) dahil edildi. Hastaların yaş ortalaması 64'dür (kadınların 65, erkeklerin 61). Hastaların 86'sı (%62) nefes darlığı, 45'i (%33) öksürük yakınması ile başvurdu. 85 hasta (%61) köy/kırsaldan gelirken, 45 hasta (%33) şehirliydi. 116 hasta (%84) sigara içmiyorken, 17 hasta (%12) içip bırakmış, 5 hasta (%4) ise aktif sigara içiciydi. 42 hasta (%30) evhanımı, 35 hasta (%25) hayvancılık, 35 hasta (%25) çiftçilik ve hayvancılık, 8 hasta (%6) ise sadece çiftçilik ile uğraşiyordu. Hastaların 122 (%88) hastada hastalık ile ilişkili bir neden/maruziyet tespit edilirken, 16 hastada (% 12) tespit edilemedi. Hastaların klinik prezentasyonları ve etyolojik nedenleri tablo 1 ve 2' de gösterilmektedir.
SONUÇ:1) Bu çalışma ülkemizde HP'nin interstisyel akciğer hastalıkları içinde önemli bir yeri olduğunu göstermektedir.
2) HP ülkemizde kadınlarda erkeklere göre çok daha fazla görülmektedir.
3) Hastaların çoğunluğunun kronik formda (inflamatuar veya fibrotik) görülmesi HP tanısının ileri evrede konmasında kaynaklandığını düşündürmektedir.
4) Özellikle kırsal bölgeden sigara içmeyen interstisyel akciğer hastalığı bulgularıyla gelen kadın hastalarda HP ön planda ayırıcı tanıda düşünülmelidir.
5) Evin altında veya yakınında ahır bulunması, kuş beslenmesi ve küflü evler ülkemizdeki HP'nin en önemli nedenleri olduğu görülmektedir. Nefes darlığı ve öksürük ile başvuran hastalar bu yönden mutlaka sorgulanmalı ve HP'den şüphelenilmelidir.
6) Ahır ve ev hijeni konusunda resmi otoriteler ile görüşülerek HP'nin yaygınlığının azaltılması için çalışmalar yapılmalıdır.

2. hastaların klinik prezetasyonu

NONFİBROTİK	FİBROTİK
85 (%61.6)	53 (%38.4)

hastaların klinik formları

AKUT	SUBAKUT	KRONİK
20(%14.5)	58(%42)	60(43,5)

hipersensitivite pnömonili hastamızda neden olan etkenler

Neden olan etken	Sayı (%)
Ahır	58 (%42)
Kuşlar (muhabbet kuşu, güvercin, papağan, keklik)	26 (%18.8)
Küflü ev	31 (%22.5)
Kümes hayvanları	5 (%3.6)
Naftalin	1 (% 0.7)
Gübre	1 (% 0.7)
Belirlenememiş	16 (%11.6)

138 hipersensitivite pnömonili hastamızda neden olan etkenler

Neden olan etken	Sayı (%)
Ahır	58 (%42)
Kuşlar (muhabbet kuşu, güvercin, papağan, keklik)	26 (%18.8)
Küflü ev	31 (%22.5)
Kümes hayvanları	5 (%3.6)
Naftalin	1 (% 0.7)
Gübre	1 (% 0.7)
Belirlenememiş	16 (%11.6)

EP-114

Bleomisin Sonrası Akciğerde Gelişen İlaç Toksisitesi

Merve Türkarslan, Neşe Dursunoğlu, Sevin Başer Öncel
Pamukkale Üniversitesi, Göğüs Hastalıkları Anabilim Dalı, Denizli

GİRİŞ VE AMAÇ:Kemoterapi alan hastaların %5-%10'unda tedaviye bağlı akciğer hastalığı oluşmaktadır.Akciğere bağlı hasar oluşturan kemoteropötiklerin başında bleomisin gelmektedir.Deri ve akciğerde birikir.Akciğer hasarı gelişme riski %3- %40 oranında değişir.İnterstisyel akciğer fibrozisi %10 oranında görülür.Akciğerde toksisitesi için toplam verilen ilaç dozu 500 mg/m²'nin üzerinde olması, oksijen tedavisi almak,yaş,diğer sitotoksik ajanlarla birlikte kullanılması başlıca risk faktörlerindendir.Genellikle tedaviden 1-6 ay sonra başlayan dispne, öksürük şikayetleri ile başvururlar.%1'den az olguda ise akut solunum yetmezliği gelişebilir.Radyolojik anormallikler Toraks bilgisayarlı tomografi (BT)'de daha net izlenebilir.En sık bilateral bazallerde retiküler ve/veya nodüler karakterli infiltrasyonlar izlenir.Lober infiltrasyon, asimetrik akciğer tutulumu,alveoler infiltrasyonlar daha nadir görülen radyolojik anormalliklerdir.
YÖNTEM:Olgumuzda bleomisin sonrası gelişen akciğerde toksisiteyi sunmaktayız.
BULGULAR:Testis kanseri nedeniyle takipli 45 yaş erkek hasta nefes darlığı ile polikliniğimize yönlendirildi. Tarafımızca akciğer toksisitesi için poliklinikten takip edildi. Sigara içmemişti. Oda havası satürasyonu %98, tansiyonu 120/80 mm/hg idi. Solunum sistemi oskültasyonunda bilateral alt zonlarda raller duyuldu. Tetkiklerinde CRP:2mg/dL, BKH:8070 / mm3. Posterıor anterıor akciğer grafi (PAAG) 'sinde sol kostafrenik sinüs künt, sağ parakardiyak dansite mevcuttu (Resim 1). Çekilen Toraks Bilgisayarlı tomografide (BT)' de bazal kesimlerde eşlik eden periferal yerleşimli buzlu cam opasiteleri mevcuttu.Yapılan solunum fonksiyon testinde karbonmonoksit diffüzyon (DLCO) testinde oran:96 FEV1:59 FVC:51 mMEF 75/25:73 PEF:53 DLCO:57 KCO:98 idi. Hastada ön planda bleomisin toksisitesi düşünülerek metilprednizolon 40 mg başlandı. 2 hafta sonra çekilen PAAG'de bilateral regresyon mevcuttu (Resim 3). Yapılan DLCO' da FEV1:71 FVC:59 mMEF 75/25:100 PEF:72 DLCO:60 K:60. Metilprednizolon 32 mg' ye düşüldü 1 ay sonra kontrole çağrıldı. Hasta tedavisi sırasında nefes darlığı,öksürük ile acil servise başvurdu.Tetkiklerde CRP:180mg/dL, BKH:9310 /mm3. Çekilen PAAG'de periferik dansiteler mevcuttu (Resim 4).Toraks BT'de yaygın buzlu cam alanları mevcut (Resim 5) Pnömoni ön tanısı ile servisimize yatışı yapıldı.Piperasilin-tazobaktam başlandı.1 hafta antibiyoterapi alan hastanın çekilen PAAG'de regresyonu mevcuttu (Resim 6). Metilprednızolon 32mg tb 3 haftada azaltarak kesilecek şekilde tedavi planı yapıldı.Metilprednızolon bitiminde hastanın yapılan solunum fonksiyon testi oran 85 FEV1: 60 FVC: 58 PEF: 53 mMEF 75/25 62.Çekilen PAAG'de öncekiler ile kıyaslandığında belirgin regresyon mevcuttu (Resim 7).Hastaya 3 ay sonra kontrol önerildi.
SONUÇ:Bleomisin akciğere toksik bir kemoteropötik ajandır.Kullanımı sırasında akciğer toksisİtesi açısından dikkatli olunmalıdır.Özellikle nefes darlığı,öksürük gibi solunumsal yakınmaların eşlik ettiği bleomisin kullanımı olan hastalar için PAAG,DLCO testi yaparak akciğer kapasiteleri belirlenmelidir.

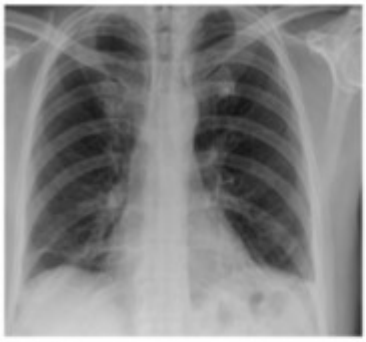

Resim 1

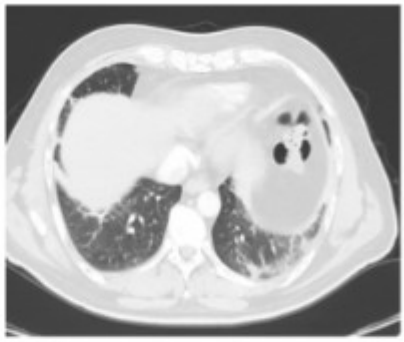

Resim 2

Resim 3

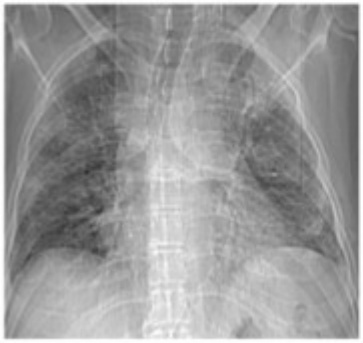

Resim 4

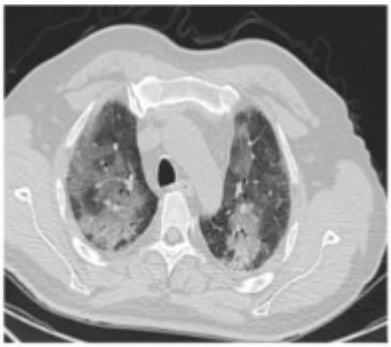

Resim 5

Resim 6

EP-115

Pulmoner Lenfanjioleiomyomatozis: Nadir Görülen Yaygın Kistik Akciğer Hastalığı

Tuğçe Çelen[1], Pınar Mutlu[1], Hasan Oğuz Kapıcıbaşı[2], Nihal Arzu Mirici[1]
[1]Çanakkale 18 Mart Üniversitesi Eğitim ve Araştırma Hastanesi Göğüs Hastalıkları Kliniği, Çanakkale
[2]Çanakkale 18 Mart Üniversitesi Eğitim ve Araştırma Hastanesi Göğüs Cerrahisi Kliniği, Çanakkale

GİRİŞ VE AMAÇ:Lenfanjioleiomyomatozis (LAM) etiyolojisi bilinmeyen sıklıkla üreme çağındaki kadınlarda görülen, akciğerin kistik destrüksiyonu ve düz kas hücre infiltrasyonu ile seyreden bir hastalıktır. Kistik akciğer lezyonlarıyla kendini gösterir ve solunum yetmezliğine neden olur. Eforla artan ilerleyici nefes darlığına yol açar. Klinik olarak tekrarlayıcı pnömotoraks, hematoraks, şilotoraks ve hemoptizi ile başvurabilir. Hastalık ilerleyici olup tanı konulduktan yıllar sonra solunum yetmezliği nedeniyle ölüm ile sonuçlanabilir.
OLGU:Efor dispnesi ve nonprodüktif öksürük sikayetiyle başvuran 42 yaşındaki kadın hasta. Dört yıl önce opere Serviks malignitesi dışında bilinen kronik hastalığı yok. Yirmi beş paket/yıl sigara öyküsü mevcut ve aktif olarak sigara kullanıyor. Soy geçmişinde özellik yoktu. Muayenesinde solunum sesleri doğal duyuldu. Hastaya Akciğer grafisi ve Solunum fonksiyon testi planlandı.
Yapılan solunum fonksiyon testinde, zorlu vital kapasite (FVC): %95 (3000 ml), birinci saniyedeki zorlu ekspiratuar hacim (FEV1): %57 (1560 ml), FEV1 /FVC: %52 olarak ölçüldü.
Alınan arter kan gazı bulguları ise pH: 7.39, pO2: 75.6 mmHg, pCO2: 35.6 mmHg, Hco3: 22.4 sO2: %94,3 idi.
Yapılan diğer laboratuvar incelemeleri normal değerlerde idi. Akciğer grafisinde bilateral, multiple hava kistleri izlenmesi üzerine, hastaya yüksek rezolüsyonlu toraks bilgisayarlı tomografisi planlandı. Toraks HRCT de her iki akciğerde dağınık yerleşimli çok sayıda ince duvarlı kistler izlendi.
Hastaya klinik ve radyolojik bulgular nedeniyle genetik değerlendirme planlandı. Yapılan genetik değerlendirmede özellik saptanmadı. Transtorasik ekokardiyografide patoloji saptanmadı. Yapılan abdomen ultrasonografide patoloji izlenmedi.
SONUÇ:Ön tanı olarak Lenfanjioleiomyomatozis düşünüldü.
Hastaya Göğüs Cerrahisi Kliniği tarafından Sol VATS wedge rezeksiyon, apikal plörektomi uygulandı.
Hastanın histopatolojik incelemesi HMB-45 (Fokal Pozitif), Düz Kas Aktini(Diffuz Pozitif) Lenfanjioleiomyomatozis olarak yorumlandı.
Hastaya inhaler tedaviden yarar görmesi sebebiyle inhaler tedavi başlandı. Sigara bırakması sağlandı ve yakın takibe alındı.

Pulmonary Lymphangioleiomyomatosis: A Rare, Diffuse Cystic Lung Disease

Tuğçe Çelen[1], Pınar Mutlu[1], Hasan Oğuz Kapıcıbaşı[2], Nihal Arzu Mirici[1]
[1]Department of Pulmonology, Çanakkale 18 Mart University, Çanakkale,Turkey
[2]Department of Thoracic Surgery, Çanakkale 18 Mart University, Çanakkale, Turkey

OBJECTIVE:Lymphangioleiomyomatosis (LAM) is a disease of unknown etiology, frequently seen in women of reproductive age, with cystic destruction of the lung and smooth muscle cell infiltration. It is manifested by cystic lung lesions and causes respiratory failure. It causes progressive dyspnea that increases with exertion. Clinically, it may present with recurrent pneumothorax, hematorax, chylothorax and hemoptysis. The disease is progressive and may result in death due to respiratory failure years after diagnosis.
CASE:A 42-year-old female patient who presented with exertional dyspnea and nonproductive cough.She has no known chronic disease except for cervical malignancy, which was operated four years ago.She had a twenty-five pack/year smoking history and was an active smoker. There was no feature in the family history. On examination, respiratory sounds were naturally. Chest X-ray and Pulmonary function test were planned for the patient.
In the pulmonary function test, forced vital capacity (FVC): 95% (3000 ml), forced expiratory volume in the first second (FEV1): 57% (1560 ml), FEV1 /FVC: 52%.
The arterial blood gas findings were pH: 7.39, pO2: 75.6 mmHg, pCO2: 35.6 mmHg, Hco3: 22.4 sO2: 94.3%. Other laboratory examinations were within normal values. High Resolution Thorax CT was planned for the patient, as bilateral and multiple air cysts were observed in the chest X-ray. Thorax HRCT revealed multiple

thin-walled cysts scattered in both lungs.
Genetic evaluation was planned for the patient due to clinical and radiological findings. No characteristic was found in the genetic evaluation. No pathology was detected in transthoracic echocardiography. No pathology was observed in abdominal ultrasonography.
RESULT:Lymphangioleiomyomatosis was considered as a preliminary diagnosis.
Left VATS wedge resection and apical pleurectomy were applied to the patient by the Thoracic Surgery Clinic. Histopathological examination of the patient was interpreted as HMB-45 (Focal Positive), Smooth Muscle Actin (Diffuse Positive) Lymphangioleiomyomatosis.Since the patient benefited from inhaler treatment, she kept the treatment.She quit smoking due to our advices and she was followed closely.

Resim 1
Figure 1

Akciğer grafisinde bilateral, multiple hava kistleri
Bilateral, multiple air cysts on chest X-ray

Resim 2
Figure 2

Bilgisayarlı toraks tomografisinde her iki akciğerde dağınık yerleşimli çok sayıda ince duvarlı kistler izlendi
On Thorax CT Multiple thin-walled cycts with diffuse localization were observed in both lungs

Resim 3
Figure 3

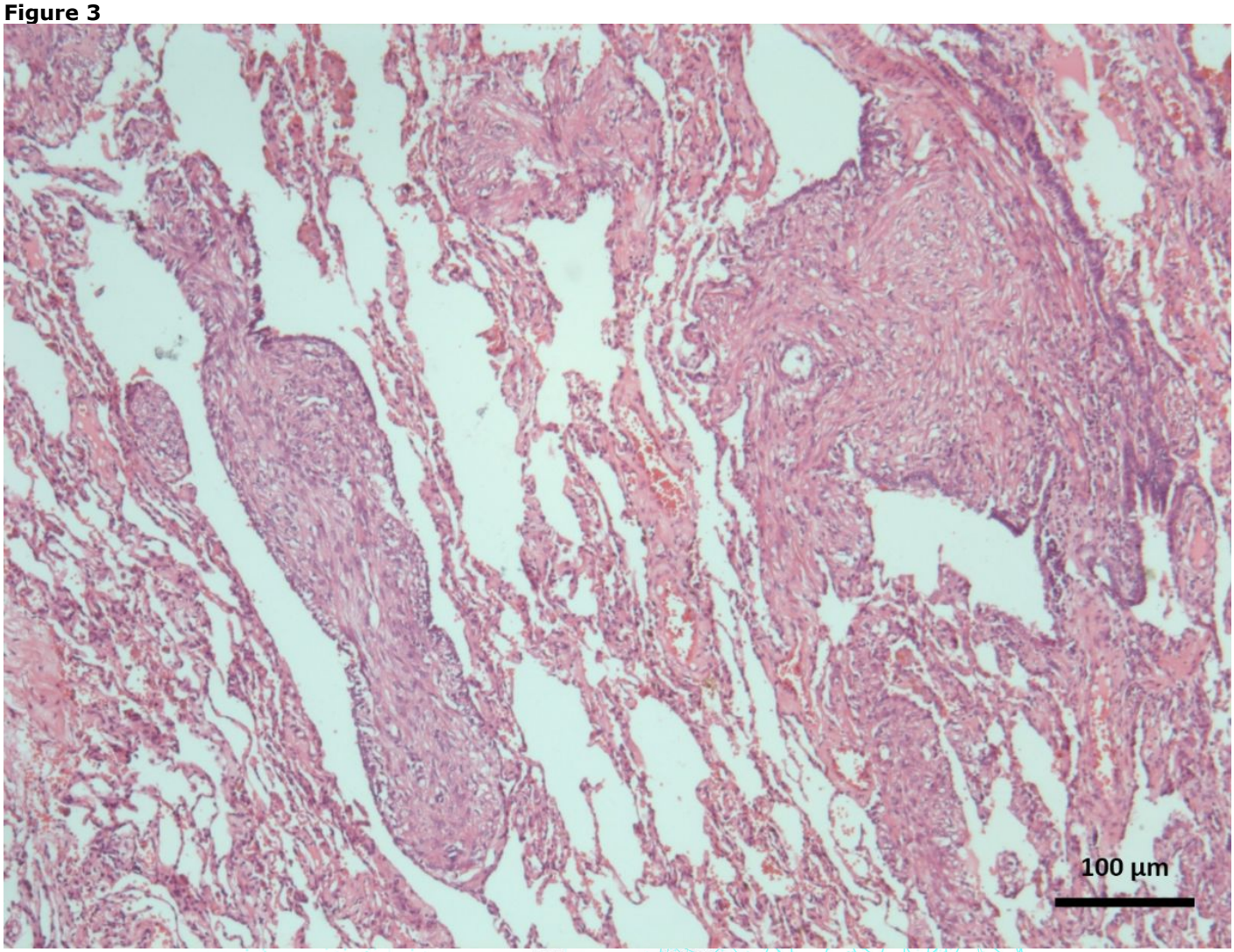

Resim 4

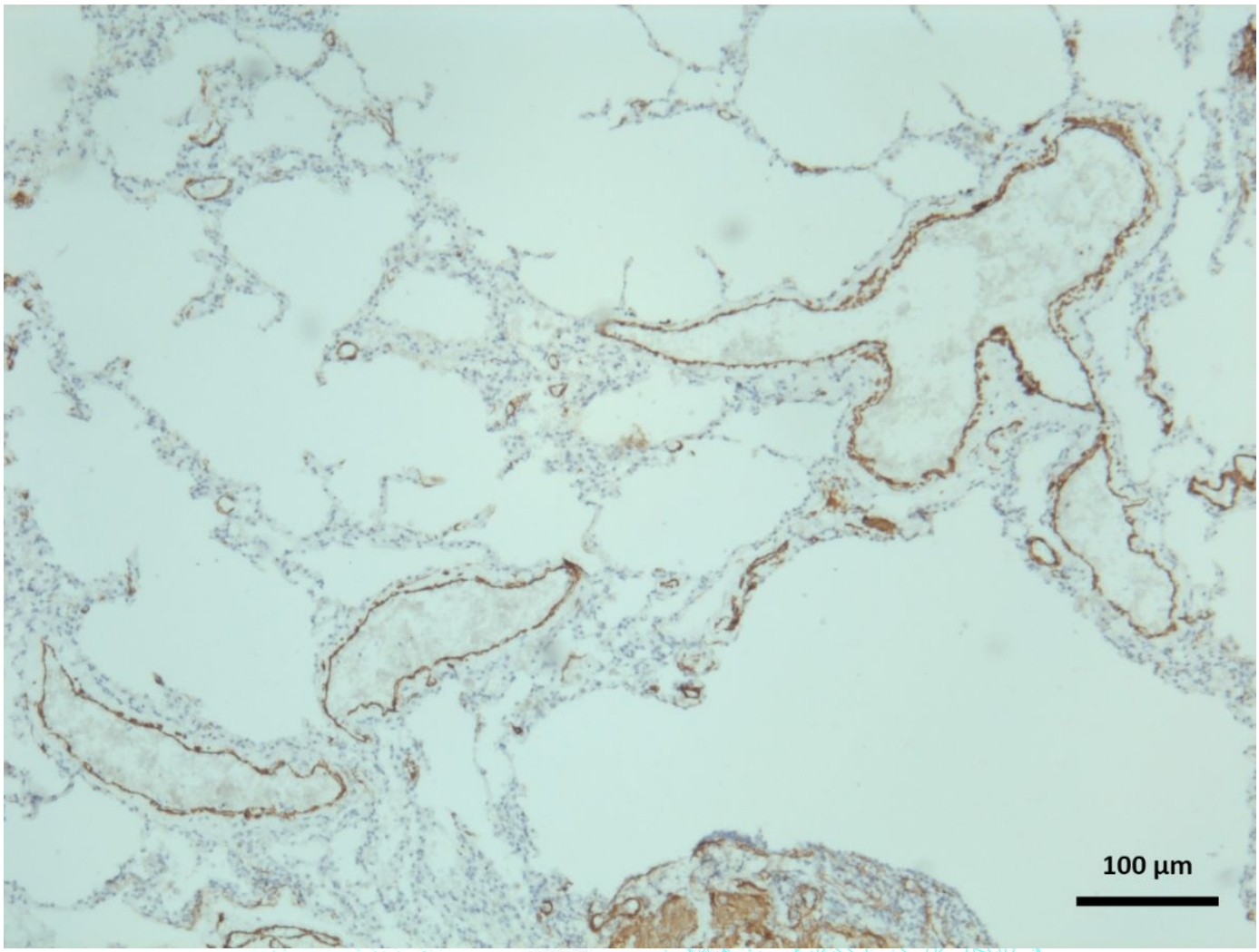

EP-116

Eş zamanlı pulmoner ve bronşiyal arter embolizasyonu uygulanan masif hemoptizili bir tüberküloz olgusu

Alperen Koç[1], Onat Kocakaya[1], Deniz Doğan Mülazimoğlu[1], Nesrin Öcal[1], Cantürk Taşçı[1], Deniz Doğan[1], Yakup Arslan[1], Gökhan Yüce[2]

[1]Gülhane Eğitim ve Araştırma Hastanesi, Göğüs Hastalıkları Ana Bilim Dalı, Ankara

[2]Gülhane Eğitim ve Araştırma Hastanesi, Radyoloji Ana Bilim Dalı, Ankara

GİRİŞ VE AMAÇ:Masif hemoptizi, yaşamı tehdit eden acil, klinik bir tablodur. Genellikle 24 saatte 600 mL'nin üzerindeki kanama veya tek seferde 200 mL veya üzeri kanama masif hemoptizi olarak adlandırılır. Etiyolojisinde sıklıkla bronşiektazi, tüberküloz, akciğer tümörleri, nekrotizan pnömoniler, fungus topu ve pulmoner emboli rol almaktadır. Bu olguyu masif hemoptizinin en sık nedenlerinden biri olan tüberküloz enfeksiyonunun yerini ve hemoptizi kontrolünde hem minimal invaziv hem de oldukça etkili bir yöntem olan embolizasyonun önemini tartışmak amacıyla sunmaktayız.
YÖNTEM:
BULGULAR:68 yaş erkek hasta, uzun süredir olan nefes darlığı ve ani başlayan hemoptizi şikayetleri ile hastanemiz acil servisine başvurdu. Bilinen kronik obstrüktif akciğer hastalığı (KOAH) tanısı ve inhaler kullanım öyküsü mevcuttu. 50 paket-yıl sigara öyküsü vardı. Hastanın pulmoner arterlere yönelik bilgisayarlı tomografi anjiografi (PBTA) incelemesinde: "Bilateral pulmoner arter ve dalları patent olup belirgin emboliyi düşündürecek görünüm saptanmamıştır. Her iki akciğerde amfizematöz değişiklikler, sağ akciğer üst lob anterior segmentte atelektazi-konsolidasyon alanı ve içerisinde kaviter görünüm, bilateral hiler bölgede lenfadenopati düşündürür dansite artımları" raporlandı (Resim 1). Hasta, ileri tetkik ve tedavisinin yapılabilmesi amacıyla Göğüs Hastalıkları kliniğine yatırıldı. Kaviter lezyon etiyolojisine yönelik planlanan tetkiklerde 3 balgam örneğinde aside dirençli basil ve Mycobacterium tuberculosis polimeraz zinzir reaksiyonu pozitif saptandı. Hastaya 4'lü antitüberküloz tedavi başlanıldı. Tedavisinin 5.gününde yaklaşık tek seferde 600 cc civarında masif hemoptizi gelişti. Girişimsel Radyoloji konsültasyonu alınarak embolizasyon işlemi planlandı. Anjiografide sağ bronşiyal arter dilate, parankimal blush ve üst loba giden dalda arteriovenöz şantlar, ayrıca pulmoner arter üst lob segmenter dalında düzensizlik izlenildi. Sağ bronşiyal arter ve sağ pulmoner arter üst lob segmenter dalına embolizasyon işlemi gerçekleştirildi, işlem komplikasyonsuz olarak sona erdirildi (Resim 2). İşlem sonrası hemoptizi miktarı azalan (10-20cc/24 saat), oksijen ihtiyacı ortadan kalkan hasta 4'lü antitüberküloz tedavisinin idamesi açısından tüberküloz vaka bildirimi yapılarak Verem Savaş Dispanserine yönlendirilmek üzere taburcu edildi. Takibinde balgam kültüründe de Mycobacterium tuberculosis üremesi görüldü.
SONUÇ:Ülkemizde son yıllarda tüberküloz enfeksiyonu, sıklığındaki artış da göz önüne alındığında masif hemoptizinin etiyolojisinde unutulmaması gereken ayırıcı tanılar arasında bulunmalıdır ve embolizasyon, masif hemoptizide hem primer tedavi yöntemi olarak hem de altta yatan hastalığın tedavi sürecinde palyasyon ve stabilizasyon sağlamak amacıyla uygulanan efektif bir yöntemdir.

Resim 1

Başvuruda görülen akciğer bilgisayarlı tomografisinde tüberküloz bulguları

Resim 2

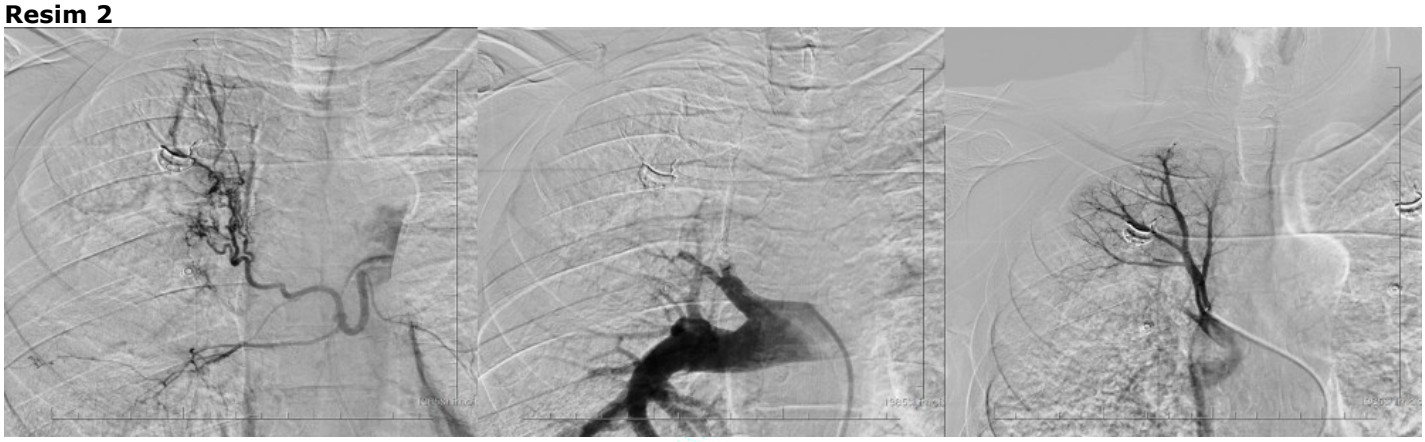

Sağ bronşiyal arter ve pulmoner arter üst lob segmenter dalı DSA görüntüleri

EP-117

Tedavi Güçlüğü Yaşanan Sarkoidoz Olgusu

Serra Duygulu, Nilgün Yılmaz Demirci, Haluk Şaban Türktaş
Gazi Üniversitesi Tıp Fakültesi, Göğüs Hastalıkları Anabilim Dalı, Ankara

GİRİŞ VE AMAÇ:Sarkoidoz etyolojisi tam olarak bilinmeyen, sistemik granülamatöz bir hastalıktır. Sarkoidoz hastalığındaki klinik çeşitlilik ve hastalık seyrinde ortaya çıkabilen değişiklikler nedeniyle tedavi çok standardize edilememiştir. Sarkoidoz tedavisinde amaç, granülomatöz infiltrasyonu durdurarak fibrotik hastalık ve organ hasarını önlemeye yöneliktir. Bu amaçla tedavide ana ilaç steroidler olmakla birlikte gerekli olgularda diğer immünsüpresif ve sitotoksik ilaçlar kullanılmaktadır. Tedavi yönetiminde ilaç yan etkileri ve tedavi yanıtsızlığı günlük pratiğimizi zorlamaktadır. Bu doğrultuda tedavi güçlüğü yaşanan ve infliksimab alan olgumuzu sunmayı amaçladık.
OLGU:Kırk iki yaşında erkek hasta 2017 yılından beri Evre 2 sarkoidoz tanısı ile başka bir merkezde takip edilmekteydi. Nefes darlığı ve öksürük yakınmalarında artış nedeniyle kliniğimize başvurdu. Kortikosteroid tedavisi ile diyabetik ketoasidoz gelişen ve bu nedenle sık sık acil başvurusu ve sık hastane yatış öyküsü olan hasta insülin tedavisi almaktaydı. Metotreksat, hidroksiklorokin ve azotiopürin tedavileri denenmiş şüpheli karaciğer hastalığı olan olguda ilaca bağlı intrahepatik kolestaz gelişmesine neden olmuştu. Solunum fonksiyon testlerinde(SFT) orta derecede restriksiyon, ağır derecede difüzyon kaybı mevcuttu. Hastaya sistemik tutulum ve aktif granülom varlığını değerlendirmek amacıyla PET-BT çekildi. Her iki akciğerde yaygın olarak izlenen buzlu cam dansitesi alanlarının eşlik ettiği retikülonodüler dansite artım alanlarında, abdomende çölyak, periportal, peripankreatik, retrokaval büyüğü yaklaşık 2 cm çapındaki lenf nodlarında ve bilateral inguinal büyüğü yaklaşık 1 cm çapındaki lenf nodlarında artmış 18F-FDG tutulumu izlendi. Hastaya 6 hafta aralıkla infliximab tedavisi uygulandı. Tedaviye yanıt değerlendirmesi amacıyla çekilen PET-BT'de önceki görüntülemeye göre akciğerde aktivite tutulum yaygınlığının azaldığı, lenf nodlarının boyut ve metabolik aktivitelerinin kısmen azaldığı, SFT'de düzelme, egzersiz kapasitesinde artış olduğu görüldü.
SONUÇ:Sarkoidoz hastasının tedavi edilip edilmeyeceği ve ne zaman tedavi edileceği organ yetmezliği ve/veya ölüm riski ve yaşam kalitesinin bozulması durumlarına bağlıdır. Bu hastaların yönetiminde kullanılan ilaçlar ile oluşan yan etkiler olgumuzda olduğu gibi klinisyeni zorlayabilmektedir. Birinci ve ikinci aşama tedaviler ile yanıt alınamayan veya yan etki gelişen olgularda biyolojik ajanlar üçüncü aşama tedavi alternatifidir. Bu gruptan Infliximab tedaviye refrakter sarkoidozlu olgularda kullanılmış ve bizim olgumuzda olduğu gibi olumlu sonuçlar bildirilmiştir. Yine tedavi güçlüğü yaşanan olgularda tedavi kararı verirken aktif granülom varlığını değerlendirmek amacıyla PET-BT, klinisyenin değerlendirme sürecini kolaylaştıracaktır.

4. doz infliximab sonrası pet-bt

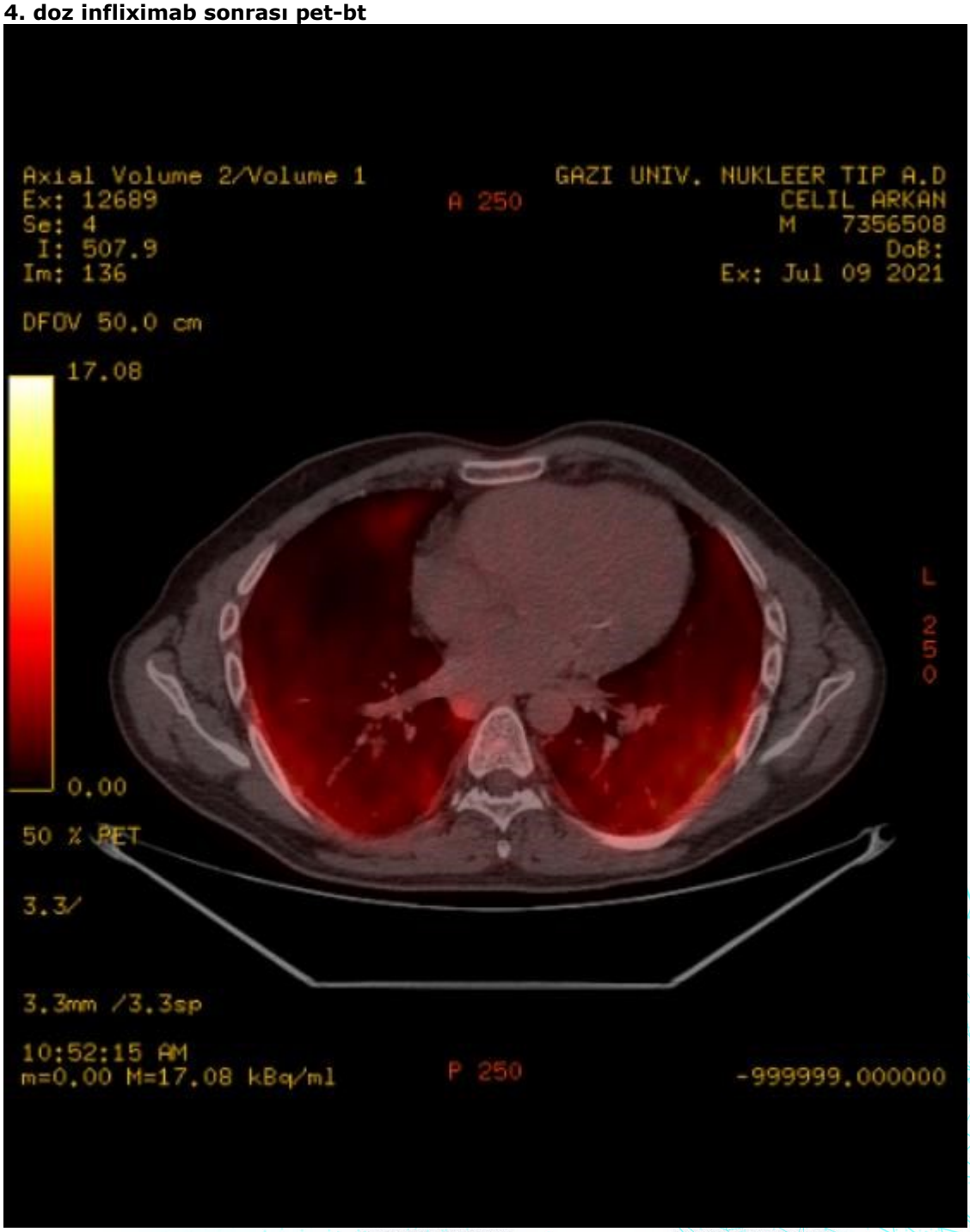

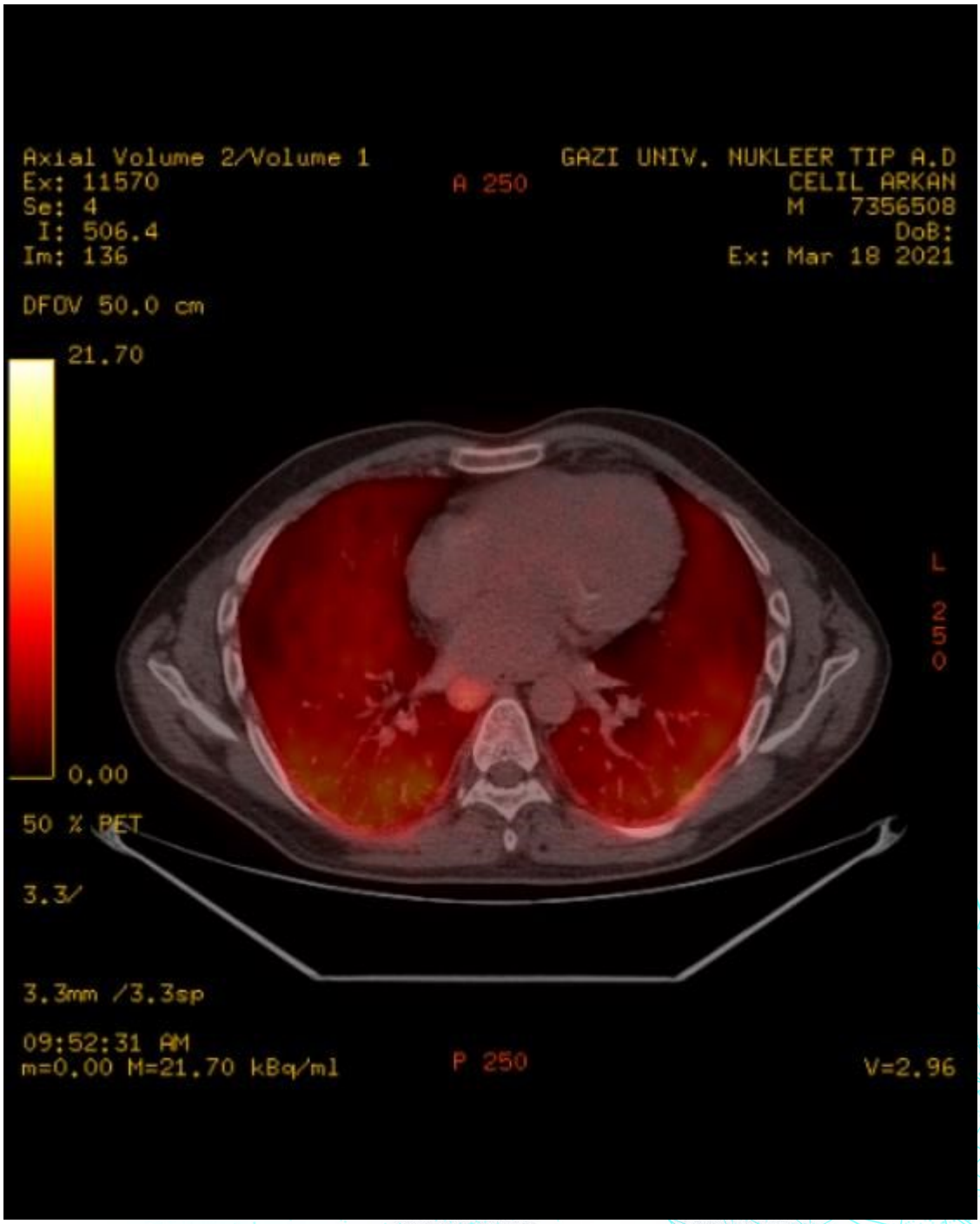
Axial Volume 2/Volume 1
Ex: 11570
Se: 4
I: 506.4
Im: 136
A 250
GAZI UNIV. NUKLEER TIP A.D
CELIL ARKAN
M 7356508
DoB:
Ex: Mar 18 2021
DFOV 50.0 cm
21.70
0.00
50 % PET
3.3/
3.3mm /3.3sp
09:52:31 AM
m=0.00 M=21.70 kBq/ml
P 250
V=2.96
L
250

EP-118

Pulmoner emboli gelişen akciğer kanseri hastalarında prognostik belirteç olarak trombüs lokalizasyonu

Sinem Nedime Sökücü[1], Celal Satıcı[1], Furkan Atasever[1], Fatma Tokgöz[1], Seda Tural Önür[1], Cengiz Özdemir[2]
[1]SBU Yedikule Göğüs Hastalıkları ve Göğüs Cerrahisi Eğitim ve Araştırma Hastanesi
[2]Liv Hastanesi, Vadi İstanbul

GİRİŞ VE AMAÇ:Malignite tanısı tüm nedenlere bağlı ölüm ve PE ilişkili ölüm için en güçlü bağımsız risk faktörüdür. Pulmoner emboli ile başvuran akciğer kanseri hastalarının erken tanı konması ve yeterli süre tedavi alması önem taşımaktadır. Bu nedenle akciğer kanseri tanısı olup pulmoner emboli ile başvuran hastaların özelliklerinin ve prognozu etkileyen faktörlerin belirlenmesi önemlidir. Pulmoner emboli gelişen ileri evre akciğer kanseri hastalarında pulmoner embolinin lokalizasyonu ve prognoza etkisi araştırıldı
YÖNTEM:Bu retrospektif kohort çalışmaya, hastanemize Ocak 2016 ile Ocak 2021 tarihleri arasında toraks bilgisayarlı tomografi anjiografisinde verifiye emboli ile başvuran 52 ileri evre akciğer kanseri hastaları dahil edildi. Tüm olguların demografik parametreleri, başvuru sırasındaki semptomları, komorbiditeleri, laboratuvar parametreleri, ekokardiyografik ve alt ekstremite ultrasonografi kayıtları toplandı. Pulmoner embolinin lokalizasyonuna göre gruplar ikiye ayrıldı.
BULGULAR:52 ileri evre akciğer kanseri hastası, (63.81± 10.35; 38(73.1%) erkek) çalışmaya dahil edildi. Hastalarda ortalama survi 200.15 ± 228.17 (min 4 - max 874 gün). Hastaların 8'i (15.4%) KHAK, kalanı KHDAK (26 (50.0%) adenokanser, 8 (15.4%) squamöz hücreli kanser ve 10 (19.2%) indifferansiye tip) idi. Hastaların 24 ünde (46.2%) trombüs santralde lokalize iken 28 inde (53.8%) tek taraflıydı. 90 günlük sürvi açısından değerlendirildiğinde trombüsün santral yada periferik lokalizasyonda olması, yada tek yada bilateral akciğerde lokalize olması arasında istatistiksel fark yoktu (p= 0.171; p= 0.412). 1 yıllık sürvi açısından değerlendirildiğinde lokalizasyon açısından istatistiksel fark saptanmadı (p= 0.615; p= 0.308). Hastaların karaciğer metastazı varlığı, sürrenal metastaz varlığı, akciğer metastazı varlığı yada almakta olduğu onkolojik tedavisi ile prognoz arasında ilişki saptanmadı (p>0.05).
SONUÇ:İleri evre akciğer kanserli hastalarda gelişen pulmoner embolide prognoz trombusun lokalizasyonundan bağımsızdır.

Localization of trombus as a prognostic marker in lung cancer patients with pulmonary embolism

Sinem Nedime Sökücü[1], Celal Satıcı[1], Furkan Atasever[1], Fatma Tokgöz[1], Seda Tural Önür[1], Cengiz Özdemir[2]
[1]University of Health Sciences Yedikule Chest Disease and Thorasic Surgery Training and Research Hospital
[2]Liv Hospital, Vadi İstanbul

BACKGROUND AND AIM:The diagnosis of malignancy is the strongest independent risk factor for all-cause death and PE-related death. Early diagnosis and adequate treatment for lung cancer patients presenting with pulmonary embolism are important. For this reason, it is important to determine the characteristics of patients who are diagnosed with lung cancer and present with pulmonary embolism and the factors affecting the prognosis. The localization of pulmonary embolism and its effect on prognosis were investigated in advanced lung cancer patients with pulmonary embolism.
METHODS:52 advanced-stage lung cancer patients who admitted to our hospital between January 2016 and January 2021 with verified embolism on thoracic computed tomography angiography were included in this retrospective cohort study. Demographic parameters, symptoms at admission, comorbidities, laboratory parameters, echocardiographic and lower extremity ultrasonography records were collected for all subjects. The groups were divided into two according to the localization of pulmonary embolism.
RESULTS:52 advanced lung cancer patients (63.81± 10.35; 38 (73.1%) men) were included in the study. Mean survival in patients was 200.15 ± 228.17 (min 4 - max 874 days). Eight of the patients (15.4%) were SCLC, the rest were NSCLC (26 (50.0%) adenocancer, 8 (15.4%) squamous cell cancer, and 10 (19.2%) undifferentiated type). The thrombus was centrally located in 24 (46.2%) of the patients, while it was unilateral in 28 (53.8%) patients. When evaluated in terms of 90-day survival, there was no statistical difference between central or peripheral localization of thrombus, or involvement of bilateral lung (p= 0.171; p= 0.412). When

evaluated in terms of 1-year survival, no statistical difference was found in terms of localization (p= 0.615; p= 0.308). There was no correlation between the presence of liver metastases, presence of adrenal metastases, presence of lung metastases or ongoing oncological treatment and prognosis (p>0.05).
CONCLUSIONS:The prognosis in pulmonary embolism developing in patients with advanced lung cancer is independent of the localization of the thrombus.

EP-119

İki Farklı Akciğer Tutulumu ile Ortaya Çıkan Romatoid Artrit Olgusu

Çiğdem Başkara, Merve Acun Pınar, Gülden Sarı, Adem Koyuncu, Cebrail Şimşek
Ankara Atatürk Sanatoryum Eğitim ve Araştırma Hastanesi

GİRİŞ VE AMAÇ:Romatoid Artrit (RA) en sık görülen kollajen doku hastalığıdır. RA'lı hastaların yarısından fazlasında eklem
dışı tutulum vardır. Akciğer tutulumu ise RA'lı hastalarda en sık ikinci ölüm nedenidir. Bu nedenle RA'lı hastalarda akciğer
tutulumunun tespit edilmesi oldukça önemlidir. Akciğerde kriptojenik organize pnömoni (KOP) ve plevral efüzyon ile RA tanısı
alan hasta bulgular eşliğinde sunulmuştur.
OLGU:53 yaşında bilinen astım tanılı erkek hasta, öksürük, ateş ve gribal semptomlar ile polikliniğimize başvurdu. Özgeçmişte;
sigara kullanımı yoktu ve 15 yıl tuğla fabrikasında çalışma öyküsü mevcuttu. Hastanın ölçülen SpO2 değeri %96 idi ve
solunum sistemi muayenesinde bilateral bazallerde solunum seslerinde azalma tespit edildi. Laboratuvar tetkiklerinde akut faz
reaktanlarında yükseklik saptanan hastanın toraks bilgisayarlı tomografide (BT)'de sağ akcağer üst ve alt lobta yamalı
konsolide alanlar ve her iki akciğerde dağınık yerleşimli en büyüğü 8 mm olan nodüller gözlendi. Hastaya antibiyoterapi başlandı. Hastadan kollajen doku hastalıkları açısından tetkikleri istendi ancak anlamlı serolojik özellik saptanmadı.
Antibiyoterapi sonrası şikayetleri ve radyolojik bulguları tamamen gerileyen hasta 1 yıl sonra benzer şikayetlerle tekrar
başvurdu. Sağda plevral efüzyon ve sol akciğer parakardiyak alanda konsolidasyon gözlenmesi nedeniyle hastaya torasentez
yapıldı. Plevral efüzyon örneklemesi ile ampiyem görünümünde mayi alındı. Plevral sıvı LDH 2000 IU/L, glukoz 35 mg/dl,idi.
Hastaya tüp torakostomi ve geniş spektrumlu antibiyotik tedavisi uygulandı. Tedavi sonrası şikayetleri ve radyolojik bulguları
gerileyen hasta 3 ay sonra tekrar benzer şikayetlerle başvurdu. Sağda plevral efüzyon ve sol akciğer üst zonda konsolidasyon
gözlendi. 2. yatışı ve tetkikleri ile benzer şekildeydi. Hastada mevcut klinik, radyolojik ve laboratuvar bulguları ile ön planda
romatoid artritin akciğer tutulumu düşünüldü. Yüksek klinik şüphe nedeniyle dış merkezde kollajen doku belirteçleri istendi.
Bakılan Anti CCP düzeyi 660 U/ml ve romatoid faktör 30 IU/ml olarak saptandı ve hasta romatoloji ile konsulte edilerek hastaya
romatoid artrit ve akciğer tutulumu tanısı konularak tedavisi başlandı.
SONUÇ:Romatoid artrit akciğer tutulumu farklı intersitisyel paternlerle, obliteratif bronşiyolit şeklinde, pulmoner nodüllerle veya
plevra tutulumu ile seyredebilir. Akciğer tutulumu genellikle tanısı olan hastalarda akla gelebilirken ilk olarak pulmoner tutulumu
meydana gelen hastalarda daha az düşünülebilmektedir. Hastamızda KOP bulguları, plevral efüzyonda RA tutulumunu
düşündürecek bulgular gözlenmesi nedeniyle tanıya yönelik araştırma yapılmış ve tanısı kesinleştirilmiştir.

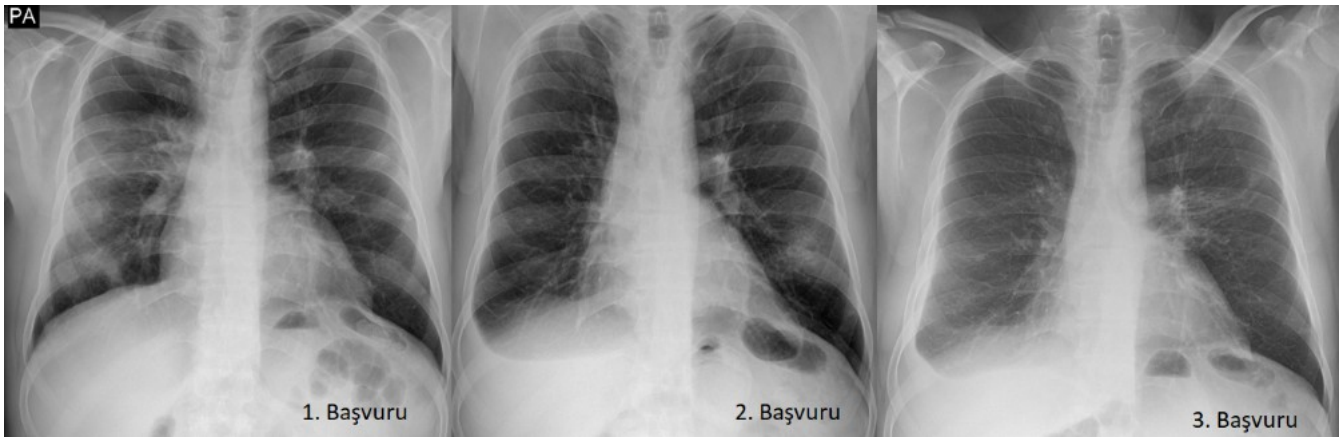

Sırasıyla 1,2 ve 3. başvurulara ait grafi bulguları

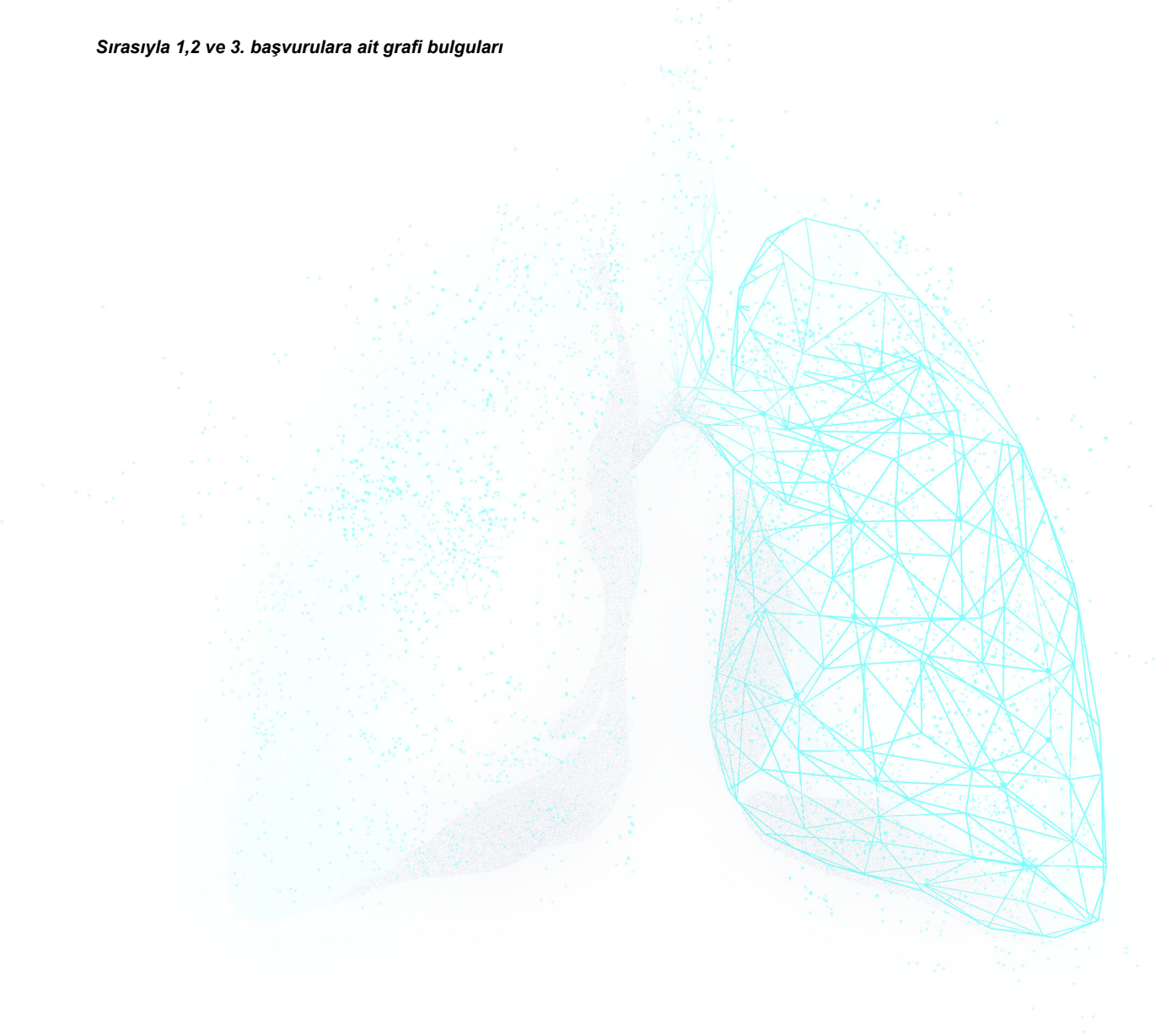

EP-120

Eroin intoksikasyonuna bağlı diffüz alveolar hemoraji: Olgu sunumu

Nihal Mutlu, Ezgi Gürel Akan, Nazan Erbaş Kanat, Suna Kavurgacı, Ülkü Yılmaz
Ankara Atatürk Sanatoryum Eğitim ve Araştırma Hastanesi

GİRİŞ VE AMAÇ:Diffüz alveolar hemoraji (DAH) anemi ve hemoptizi ile birlikte görülen alveolar alana kanama ile karakterize bir tablodur.Sistemik vaskülitler, romatizmal hastalıklar,enfeksiyöz etkenler ve ilaç kullanımına sekonder görülebilir.Kapillerit, hafif pulmoner hemoraji, diffüz alveolar hasar (DAD) paterninde görülebilir.Başvuru şikayeti genelde hemoptizi, öksürük ve dispne olup hemoptizi olmadan da görülebilir.Fizik muayene spesifik değildir.Direk grafide yeni gelişen yamalı bilateral opasiteler görülebilir.Toraks Bilgisayarlı Tomografi (BT)de bilateral dağınık buzlu cam ve konsolide alanlarla karakterizedir.Olgumuzda eroin kullanımına sekonder gelişen hemoptizi ve dispne ile başvuran DAH hastası sunulacaktır.
OLGU:Bilinen ek hastalığı olmayan 38 yaşında erkek hasta inhalasyonla eroin kullanımından sonra gelişen dispne ve hemoptizi şikayetiyle acil servise başvurdu.Bilinç bulanıklığı ve hipoksemisi olan hasta yoğun bakım ünitesi (YBÜ)ne sevk edildi. Hastanın özgeçmişinde 5 yıldır eroin ve 20 paket/yıl sigara kullanımı mevcuttu.Soygeçmişinde özellik yoktu.Fizik muayenesinde akciğerde dinlemekle bilateral ralleri mevcuttu.Arteriyel kan gazı hipoksemik, hipokapnikti.Hasta YBÜ'de nazal oksijen ile monitörize takip edildi.Akciğer grafisinde bilateral yaygın homojen infiltrasyonlar izlendi(resim 1-a).Toraks BTde her iki akciğerde santralde ve peribrokovasküler alanlarda hava bronkogramı içeren konsolidasyonlar ve buzlu cam dansiteleri saptandı(resim-2).Enfeksiyon parametreleri yüksekti. Hemoglobin 14.5g/dL, platelet 144 bindi.Covid PCR negatifti.Hipoksemi ve dispne nedeni ile bronkoskopi ve diffüzyon testi yapılmadı.Kültüründe üreme olmadı.Hastaya DAH tanısı ile steroid tedavisi başlandı.Antibiyotik tedavisi düzenlendi. Ekokardiyografide ejeksiyon fraksiyonu %65, pulmoner arter basıncı 30mmHg ölçüldü.Hastadan istenen kollajen doku markerları(KDM) ve anti-gbm antikoru negatif geldi.Madde bağımlığı olan hasta psikiyatriye konsulte edildi.Takibinde,kontrollerinde enfeksiyon parametreleri ve radyografideki infiltrasyon alanları geriledi(resim 1-b).Hipoksemisi düzelen hasta taburcu edildi.
SONUÇ:Eroin yarı-sentetik bir afyon alkaloidi türevidir.Tıbbi ve eğlence amaçlı kullanımı uzun geçmişe sahip yasadışı bir maddedir.Eroin kullanımına bağlı DAH genellikle DAD formunda görülüp yüksek mortaliteye sahiptir.Hastamızda eroin kullanımı sonrasında ani gelişen dispne, hipoksemi ve hemoptizi mevcuttu.Toraks BT'de yaygın parankimal infiltrasyonu olup hemoglobin ve platelet düşüklüğü eşlik ediyordu.KDM negatif gelen hasta eroin kullanımı sonrası DAD kabul edildi.Eroin intoksikasyonu olan tüm hastalar yoğun bakımda erken dönem entübasyon ve mekanik ventilasyon gerekliliği açısından izlenmelidir.Bizim hastamızda hipoksemik solunum yetmezliği mevcuttu ancak entübasyon endikasyonu yoktu,4 gün boyunca nazal oksijen ile yoğun bakımda takip edildi.Semptomatik ve destekleyici tedavi verildi.Sonuç olarak; Pulmoner hemorajinin etyolojisinde daha nadir bir neden olarak madde kullanımına bağlı intoksikasyon görülmektedir.Nonkardiyojenik pulmoner ödem ve hemoptizi olan özellikle genç hastalarda toksik ajan kullanımı ayırıcı tanılar arasında bulundurulmalıdır.

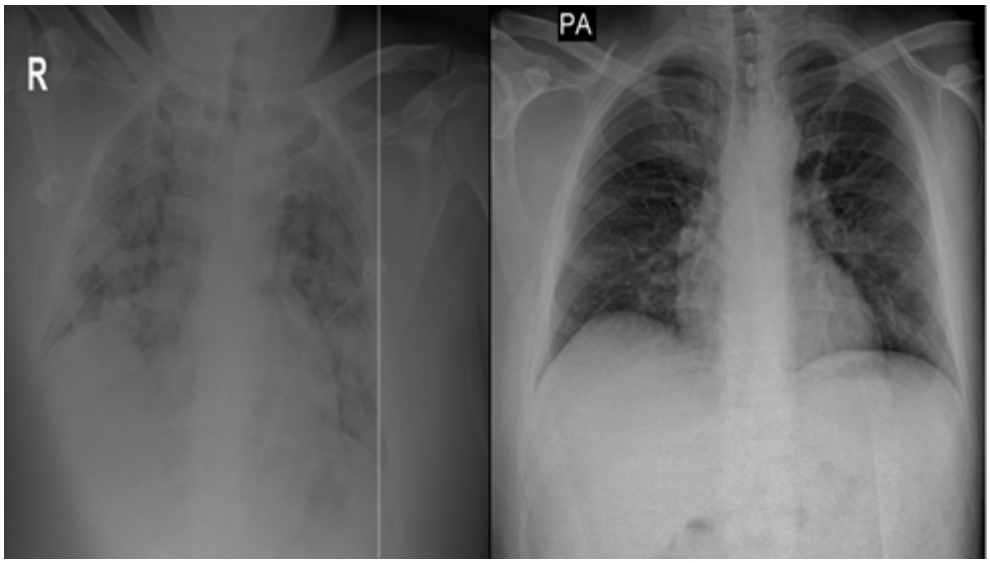

resim1-a: Akciğer grafisinde bilateral yaygın homojen infiltrasyonlar resim1-b: Tedavi sonrası akciğer grafisi

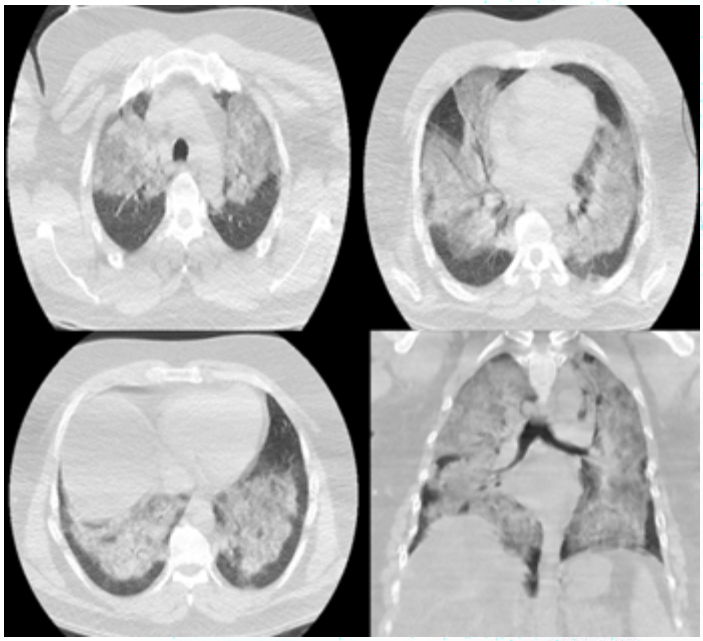

resim-2: Toraks bt de bilateral hava bronkogramı içeren konsolidasyonlar ve eşlik eden buzlu cam dansiteleri

EP-121

COVID-19 pandemisinin götürdükleri; Buzlu cam dansitesine ön yargılı bakış

Ersin Ergül, Buğra Kerget, Metin Akgün, Leyla Sağlam
Atatürk Üniversitesi, Göğüs Hastalıkları Ana Bilim Dalı, Erzurum

GİRİŞ VE AMAÇ:COVID-19 pandemisi acil servis başvurusu sonrasında çekilen toraks bilgisayarlı tomografide gözlenen buzlu cam dansitesinde konsolide alanlara bakış açısının ön planda viral enfeksiyonlar lehine değerlendirilmesine neden olmuştur. Olgumuzda defayen COVID-19 düşünülerek yatırılarak tetkik edilen ancak pandeminin normalleşme dönemi sonrasında detaylı araştırma sonrasında gerçek tanısına kavuşan olgumuzu sunmak istedik.
OLGU:42 yaşında erkek hasta 24.08.2022 tarihinde nefes darlığı,prodüktif tarzda öksürük ve nonpürülan balgam çıkarma şikayetleri ile Erzurum Atatürk Üniversitesi Tıp Fakültesi Acil Servise başvurmuş.Hastanın muayene esnasında takipnesi, kan gazında ağır hipoksemisi ve çekilen Toraks BT'de bilateral akciğer parankiminde, alt loblarda periferin korunduğu, yaygın yamalı buzlu cam dansiteleri, retiküler konsolidasyon alanları mevcut olup hasta Covid Pnömonisi şüphesi ile Göğüs Hastalıkları Covid Yoğun Bakım Ünitemize interne edildi.Hastadan aynı gün çalışılan Covid Pcr testi ve solunum yolu patojenleri negatif geldi.Hastanın anamnezi derinleştirildiğinde; daha önce hastaya allerjik astım denildiği ancak düzenli ilaç kullanmadığı,nefes darlığının ise son 6 yıldır daha da arttığı, bu nedenle ara ara inhaler ilaç kullandığı,aynı zamanda yaklaşık 2 yıl önce aynı şikayetlerle dış merkeze başvurduğunda o dönemki tetkikleri incelendiğinde Toraks BT sonucu:''Her iki akciğer parankiminde yaygın nonhomojen yer yer buzlu cam yoğunluğunda sınırları olan infiltrasyonlar dikkati çekmektedir.Viral enfeksiyon-COVİD 19 yönünden klinik ve laboratuar bulguları ile korelasyon önerilir.'' şeklinde yorumlanıp 2 kez çalışılan Covid Pcr testi negatif olmasına rağmen Covid pnömonisi denilerek 15 gün serviste, 3 gün yoğun bakım ünitesinde Covid Pnömonisi tedavisi aldığı, klinik olarak şikayetleri gerileyince medikal tedavisi düzenlenip, USOT ile taburcu edildiği öğrenildi.Fizik muayenesinde akciğerleri arkadan dinlemekle bilateral inspiryum sonu ralleri mevcut olup 2 lt/dk o2 nazal o2 inhalasyonu ile parmak ucu saturasyonu %90 Solunum sayısı; 22/dk Ateş:36,1 idi.Rutin laboratuvar tetkiklerinde özellik gözlenmedi.Balgam kültüründe üreme olmadı. Hastanın radyolojik görüntülemesinde NSIP paterni düşünülmesi nedeniyle çalışılan romatolojik markerlardan ise p-anca; pozitif, anti ds-DNA; pozitif, ANA;Hep-2 +++ idi.Hasta bu sonuçlarla Romatoloji kliniğine konsülte edildi.Konsultasyon sonucu Romatolojik kliniği tarafından hastada Sistemik Lupus Eritematozus, akciğerlerdeki görünümler de Lupus Akciğer tutulumu olarak değerlendirildi.
SONUÇ:Vakamızda da olduğu gibi klinisyenler Covid-19 pandemisi ile birlikte buzlu cam dansitelerinde öncelikle Covid-19 Pnömonisini düşünmekte ve asıl tanı atlanabilmektedir. Unutulmamalıdır ki Göğüs Hastalıkları pratiğinde buzlu cam sık görülen bir radyolojik bulgu olup etyolojisindeki birçok neden akılda tutulmalı ve detaylı araştırılmalıdır.

Resim

EP-122

Hedefe Yönelik Tedaviye Sekonder Gelişen İnterstisyel Akciğer Hastalığı

Sümeyye Sirakaya[1], Ayşegül Karalezli[2]
[1]Ankara Şehir Hastanesi, Göğüs Hastalıkları Kliniği, Ankara
[2]Yıldırım Beyazıt Üniversitesi Tıp Fakültesi, Ankara Şehir Hastanesi, Göğüs Hastalıkları Kliniği, Ankara

GİRİŞ VE AMAÇ:İlaçlara bağlı interstisyel akciğer hastalıkları sadece tanımlanmış ilaçlara karşı değil, herbal, alternatif tıp, iyonize radyasyon, diyet ve yasa dışı ilaçlara karşı da gelişebilir. İlk kez 1880 yılında Osler tarafından otopsi sırasında opiyatlara bağlı akciğer ödemi olgusundan sonra 1900'lü yıllarda ilaçlara bağlı akciğer hastalığı oluşabileceği dikkat çekmiş. Çünkü ilaçlara bağlı akciğer hastalıklarında klinik, laboratuvar, radyolojik, histolojik bulgular nonspesifik olduğundan tanı zordur. Tedavide, sorumlu ilacın kesilmesi, destek tedavi, kortikosteroidler önerilir.
YÖNTEM:yöntem
BULGULAR:Bilinen hipertansiyon, hipotiroidi, renal cell carcinoma tanılı 50 yaşında kadın, en son 30 gün önce aldığı (4.doz) nivolumab tedavisinden sonra başlayan gün boyu devam eden prodüktif, gece uykudan uyandıran öksürük ve balgam(şeffaf renkte bir çay kaşığını dolduracak kadar), nefes darlığı şikayeti ile acil servise başvurmuş. Hastanın evde hayvan besleme öyküsü, çevresel ve mesleki maruziyeti olmadığı öğrenildi. Toraks BT'de yaygın mozaik atenüasyon paterni ve hava hapsi alanları, hava hapsi alanlarına eşlik eden diffüz buzlu cam opasiteler görülmesi(Resim-1) üzerine ilaç ilişkili pnömonitis düşünülerek göğüs hastalıkları servisine yatırıldı. Yatışında saturasyon 3lt/dk nazal kanül ile %88 idi. Hastaya bronkoskopi yapıldı. BAL alındı. BAL'dan hücre sayımı gönderildi. CD4/CD8 oranı azalmış izlendi. Bronş lavajıI kültüründe üreme izlenmedi. Mikobakteri PCR ve ARB negatif izlendi. Hastaya toplamda 7 gün 80 mg, 10 gün 40 mg metilprednizolon tedavisi sonrası toraks BT görüldü. Lezyonlarında ciddi regresyon izlendi (Resim-2). İlaç ilişkili pnömonitis (HSP)'e sebep olduğu düşünülen ve toplam 4 doz kullandığı immunmodulatör (nivolumab) değişimi için tıbbi onkoloji birimine danışıldı. Tıbbi onkoloji önerileri doğrultusunda ilaç kesildi. Taburculuğunda hastanın oksijen satürasyonu oda havasında %97'ydi. Metilprednizolon tedavisinin azaltılarak kesilmesi planlandı.
SONUÇ:İlaçlara bağlı akciğer hastalığının prevelansı tam olarak bilinememektedir. İmmünoterapinin neden olduğu pulmoner toksisitenin tanınması oldukça önemlidir. Günümüzde kanser tedavisi için immünoterapi daha sık kullanılmaktadır. İmmünoterapiye bağlı pulmoner toksisite vakalarının tanınması ve bildirilmesi; erken müdahale edilmesi gereken olası komplikasyonların anlaşılması için gereklidir. Hedefe yönelik ajanar ile tedavi edilen kanser hastalarında toksisiteyi hızlı bir şekilde belirlemek, tedavinin erken revizyonu morbidite ve mortaliteyi önleyecektir.

Resim-1

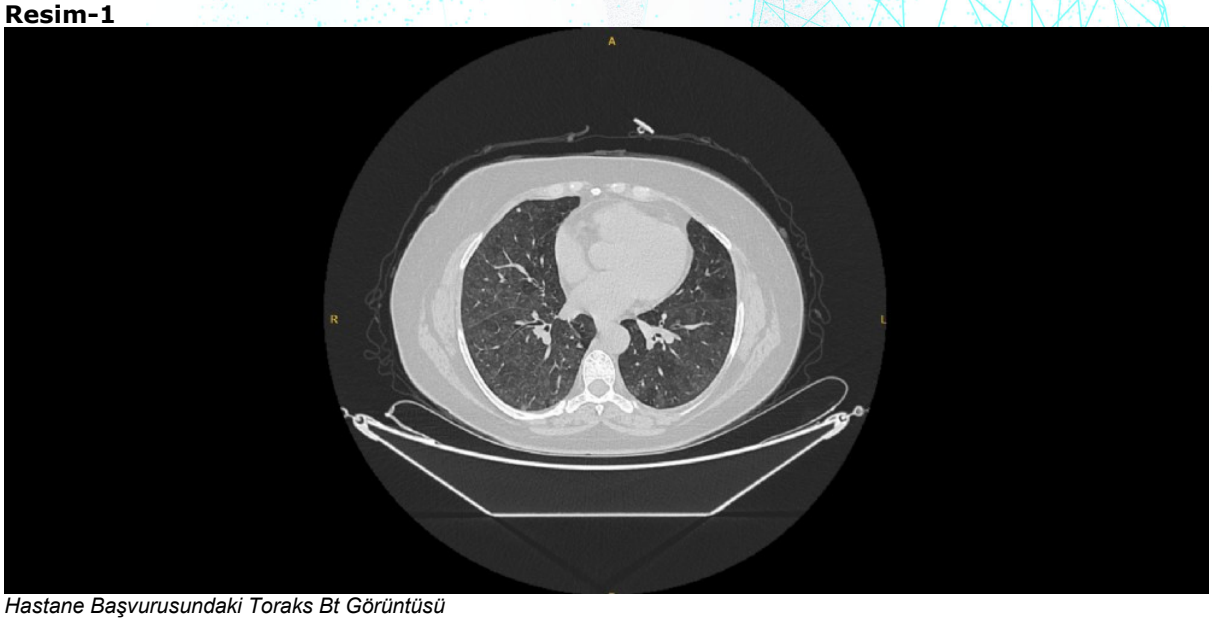

Hastane Başvurusundaki Toraks Bt Görüntüsü

Resim-2

Hastaya Toplamda 7 Gün 80mg 10Gün 40mg Mtilprednizolon tedavisi Sonrası

EP-123

İnorganik tozlara bağlı gelişen hipersensitivite pnömoni olgusu

Ayça Yanalak, Onur Yazıcı, Şule Taş Gülen, Fisun Karadağ, Emel Ceylan, Mehmet Polatlı
Aydın Adnan Menderes Üniversitesi, Göğüs Hastalıkları Ana Bilim Dalı, Aydın

GİRİŞ VE AMAÇ:Hipersensitivite pnömonisi akciğer parankimini ve küçük hava yollarını etkileyen inflamatuvar ve/veya fibrotik bir hastalıktır. Tipik olarak, duyarlı bireylerde bilinen veya bilinmeyen bir antijenin solunması ile tetiklenen immun aracılı bir reaksiyondan kaynaklanır. Hipersensitivite pnömonisi genellikle organik tozlara maruziyet sonrası görülse de nadiren inorganik tozlara karşı da gelişebilmektedir. Biz de inorganik özellikteki bir madde ile teması olan ve hipersensitivite pnömonisi gelişen bir olguyu sunduk.
OLGU:36 yaş erkek hasta, 1 yıldır olan nefes darlığı ve halsizlik şikayetleri ile göğüs hastalıkları polikliniğine başvurdu. 15 paket/yıl sigara içim öyküsü olan hasta 4 aydır sigarayı bırakmıştı. Herhangi bir kronik hastalık öyküsü ve ilaç kullanımı olmayan hastanın meslek sorgulamasında 4 yıldır yalıtım firmasında çalıştığı ve işinde çimento ve akrilik esaslı su yalıtım malzemesi ile yoğun teması olduğu öğrenildi. Fizik muayenesinde her iki akciğerde solunum sesleri hafif düzeyde kabalaşmış bazallerde minimal ralleri mevcuttu. Oda havasında oksijen saturasyonu %98 idi. Biyokimyasal ve hemogram parametrelerinde özellik saptanmadı. Hastanın posteroanterior akciğer grafisinde her iki akciğerde özellikle üst akciğer zonlarında belirgin olan retikülonodüler ve buzlu cam infiltrasyonu mevcuttu (Şekil 1). Spirometri sonuçları normal sınırlardaydı (FVC: 4,66 %91, FEV1: 4,11 %97, FEV1/FVC:%88). Hastanın bilgisayarlı akciğer tomografisinde mediastinal lenf nodları, bilateral üst lobda sentrilobüler amfizem bulguları ve üst lob ağırlıklı yer yer buzlu cam dansitesinin eşlik ettiği retikülonodüler infiltrasyonlar ile periferik fokal kollaps-konsolidasyon alanları mevcuttu (Şekil 2-3-4). Hastaya bronkoskopi yapılarak bronkoalveoler lavaj ve transbronşial biyopsi yapıldı. biyopsi sonucu interstisyel akciğer hastalığı ile uyumlu geldi (immunhistopatolojik bulgular HP ile uyumlu bulundu). Bronkoalveoler lavajda CD4/CD8 oranı 2,21 ve lenfosit sayısı 5029 (%25) idi. Klinik radyolojik ve histopatolojik olarak hastada hipersensivite pnömonisi düşünüldü ve metilprednisolon tedavisi başlandı.
SONUÇ:Hipersensitivite pnömonisinin tanısında potansiyel antijene maruziyetin gösterilmesi (öykü veya immünolojik testlerle) ve radyolojik bulguların uyumlu olması ana kriterlerdir. Tanı aşamasında bronkalveoler lavajda lenfositozun gösterilmesi önemli bir destekleyici bulgudur. Nadiren akciğer biyopsisi tanı konulamayan olgularda gerekebilir. Genellikle organik tozlara karşı gelişen hipersensitivite pnömonisi nadiren inorganik tozlara bağlı da görülebilir. Çevresel ve mesleki maruziyetin iyi sorgulanması hastalığın tanısında ve tedavi yönetiminde son derece önemlidir.

Resim 1

Posteroanterior akciğer grafisi

Resim 2

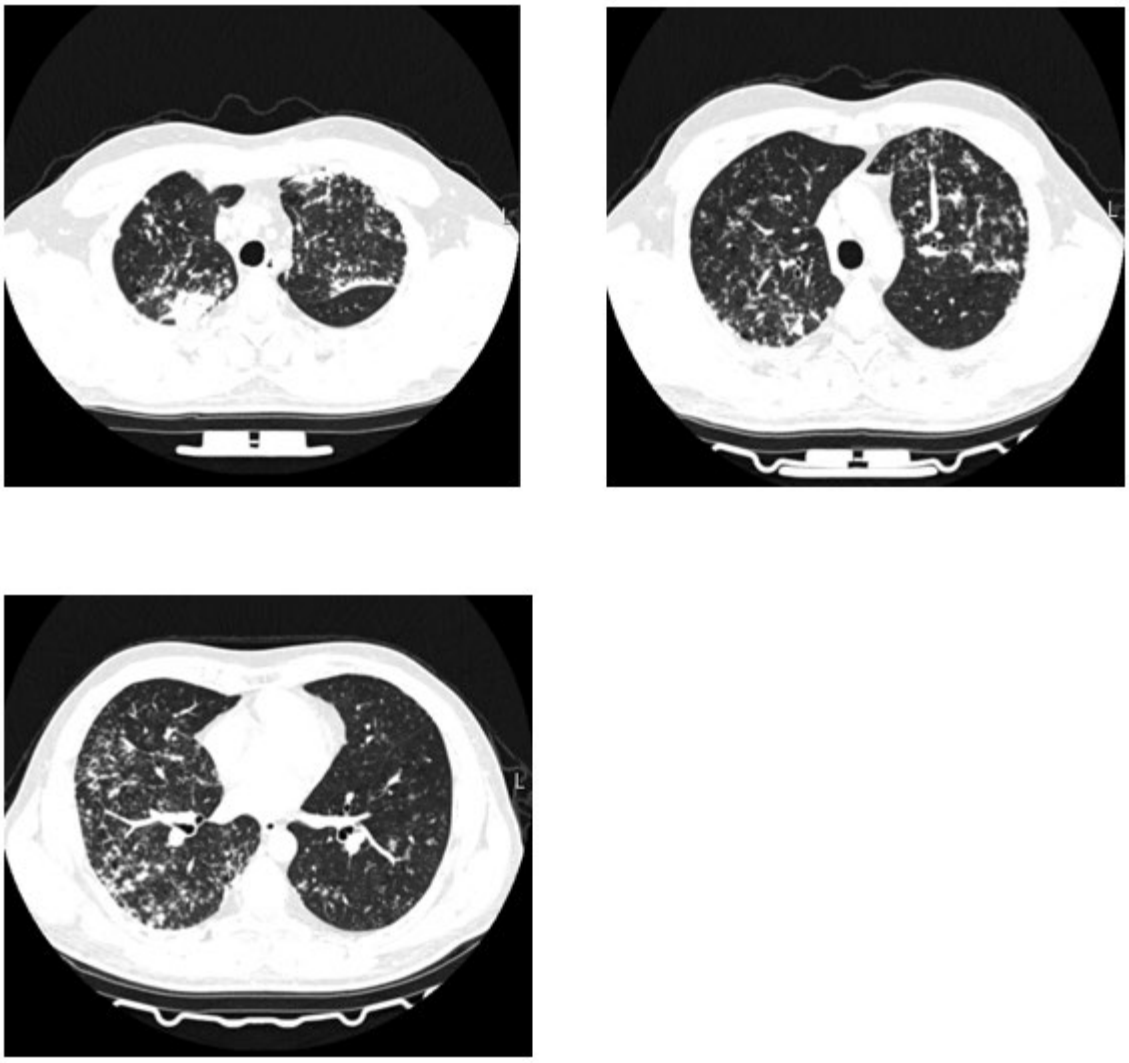

Bilgisayarlı akciğer tomografi görüntüsü

EP-124

Nadir görülen bir olgu: sarkoidoz da kemik tutulumu

Rabia Hande Avcı[1], Ecem Naz Ertürk[2], Mukadder Çalıkoğlu[1]
[1]Mersin Üniversitesi, Göğüs Hastalıkları Ana Bilim Dalı, Mersin
[2]Halil Şıvgın Çubuk Devlet Hastanesi, Göğüs Hastalığı Kliniği, Ankara

GİRİŞ VE AMAÇ:Sarkoidoz etyolojisi bilinmeyen, tüm yaş gruplarında görülebilen, birçok organ ve sistemi tutabilen kronik granülamatöz bir hastalıktır. Sarkoidoz hastalığında kemik tutulumunun %3-13 oranında değiştiği yapılan çalışmalarda saptanmıştır. Kemik tutulumu saptanan hastaların çoğu asemptomatik seyretmektedir.
OLGU:Otuz üç yaşında, kadın hasta ortopedi kliniğine sağ el 2. ve sol el 5. parmak volar yüzeyinde mobil kitle ile başvurdu. Kitleden alınan biyopsi sonucunun nonkazeifiye granülomatöz inflamasyon olarak raporlanması üzerine hasta tetkik amaçlı tarafımıza yönlendirildi. Hastanın efor dispnesi dışında solunumsal semptomu saptanmadı. Hastanın fizik muayenesi normaldi. Özgeçmişinde ek hastalık yoktu. Akciğer grafisinde bilateral hiluslarda genişleme saptandı. Toraks BT ise mediastende ve hiluslarda multipl, konglomere görünümde büyümüş lenf nodları, bilateral akciğer parankimlerinde ağırlıklı olarak üst kesimlerde peribronkovasküler-fissürel-subplevral yerleşim gösteren, yer yer birleşme eğilimi gösteren nodüller olarak raporlandı. Hastaya PET_CT çekilmesi önerildi ancak hasta işlemi kabul etmedi. SFT ve DLCO normal olarak tespit edildi. PPD ve ACE düzeyi istendi. ACE düzeyi 93 mcg/L, PPD 2 kez 0 MM olarak saptandı. Kan ve idrar kalsiyum düzeyi normal sınırlarda saptandı. Kardiyak ve göz tutulumu açısından ilgili kliniklere danışıldı. Kardiyak ve göz tutulumu saptanmadı. Solunumsal şikayeti ve hayati organ tutulumu olmaması üzerine hasta ilaçsız takibe alındı. Devam eden 2 yıllık takipte yeni bir semptom gelişmedi ve bakılan solunum fonksiyon testleri normaldi. Radyolojik tetkiklerde ise tanı anında mevcut olan hiler ve mediastinal lenfadenopatiler ile parankim lezyonlarına rastlanmadı.
SONUÇ:Kemikteki lezyondan yapılan biyopsi sonucu ile tanı konulması ve kemik tutulumunun sarkoidoz da nadir görülmesi nedeni ile vaka olarak sunuldu.

A rare case: bone involvement in sarcoidosis

Rabia Hande Avcı[1], Ecem Naz Ertürk[2], Mukadder Çalıkoğlu[1]
[1]Department of Chest Diseases, Mersin University, Mersin, Turkey
[2]Chest Diseases Clinic, Halil Şıvgın Çubuk State Hospital, Ankara, Turkey

OBJECTIVE:Sarcoidosis is a chronic granulomatous disease of unknown etiology that can be seen in all age groups and can affect many organs and systems. Studies have shown that bone involvement varies by 3-13% in sarcoidosis disease. Most of the patients with bone involvement are asymptomatic.
CASE:A 33-year-old female patient was admitted to the orthopedics clinic with a mobile mass on the volar surface of the 2nd and 5th fingers of the right hand. After the biopsy result from the mass was reported as noncaseating granulomatous inflammation, the patient was referred to us for examination. Except for exertional dyspnea, the patient had no respiratory symptoms. Physical examination was normal. There was no additional disease in her history. Enlargement of the bilateral hilum was detected in the chest X-ray. On the thorax CT, it was reported as multiple, conglomerated enlarged lymph nodes in the mediastinum and hiluses, and nodules with a tendency to coalesce, with peribronchovascular-fissural-subpleural localization predominantly in the upper parts of the bilateral lung parenchyma. Pulmonary function tests (PFTs) and DLCO were normal. PPD and ACE levels were requested. ACE level was 93 mcg/L, PPD was measured twice and it was found to be 0 MM. Blood and urine calcium levels were within normal limits. No involvement was observed in patients who were consulted to the relevant departments in terms of cardiac and ocular involvement. The patient was followed-up without medication due to respiratory complaints and absence of vital organ involvement. The patient, who was followed up for 2 years, did not develop any new symptoms and pulmonary function tests were normal. In radiological examinations, no hilar and mediastinal lymphadenopathies and parenchymal lesions were found at the time of diagnosis.
RESULT:It was presented as a case because the diagnosis was made by biopsy result from the lesion in the bone and bone involvement is rare in sarcoidosis.

Şekil 1

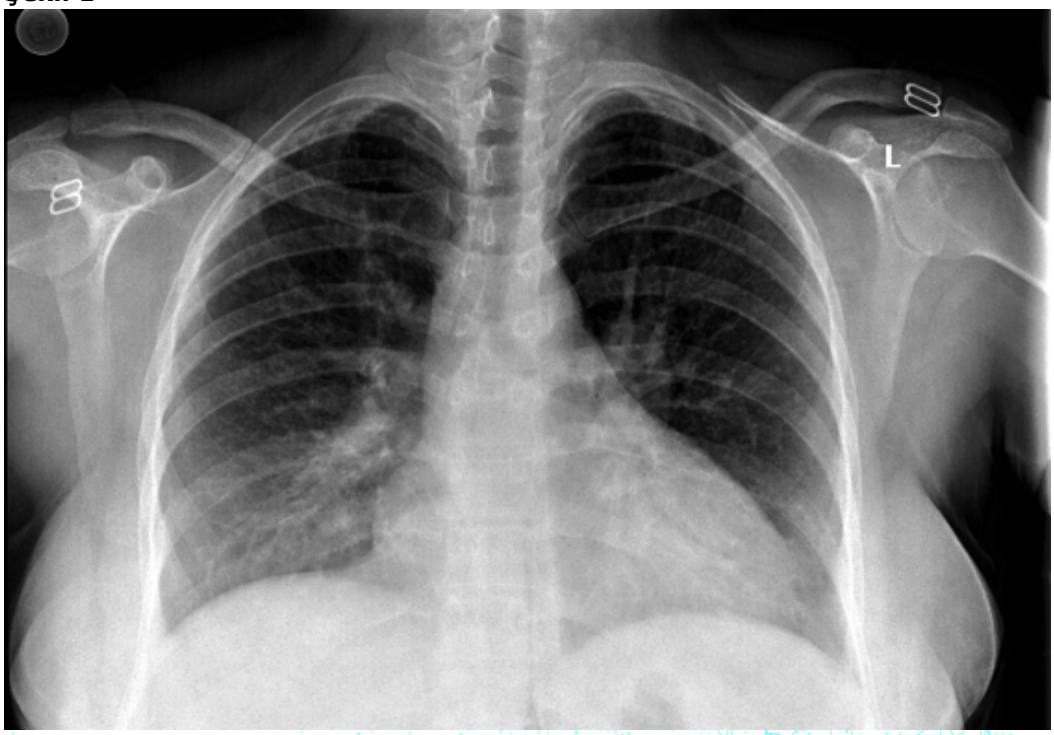

Posterior anterior akciger grafisinde; bilateral hiler genişleme.

In the posterior anterior chest X-ray; bilateral hilar enlargement.

Şekil 2

Figure 2

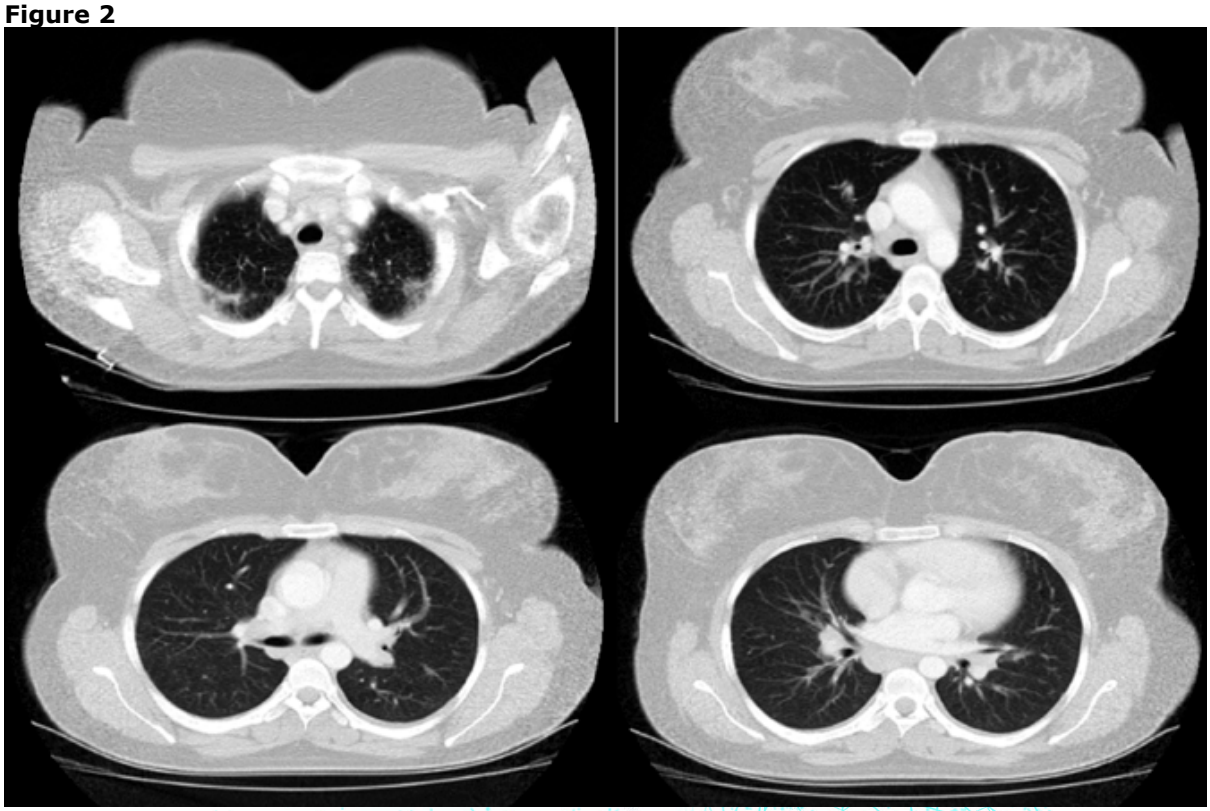

Bilgisayarlı toraks tomografisinde; mediastende ve hiluslarda multipl, konglomere görünümde büyümüş lenf nodları, bilateral akciğer parankiminde ağırlıklı olarak üst kesimlerde nodüller.

In computed tomography of the thorax; Multiple, conglomerated enlarged lymph nodes in the mediastinum and hilum, and nodules predominantly in the upper parts of the bilateral lung parenchyma.

Resim 3

Figure 3

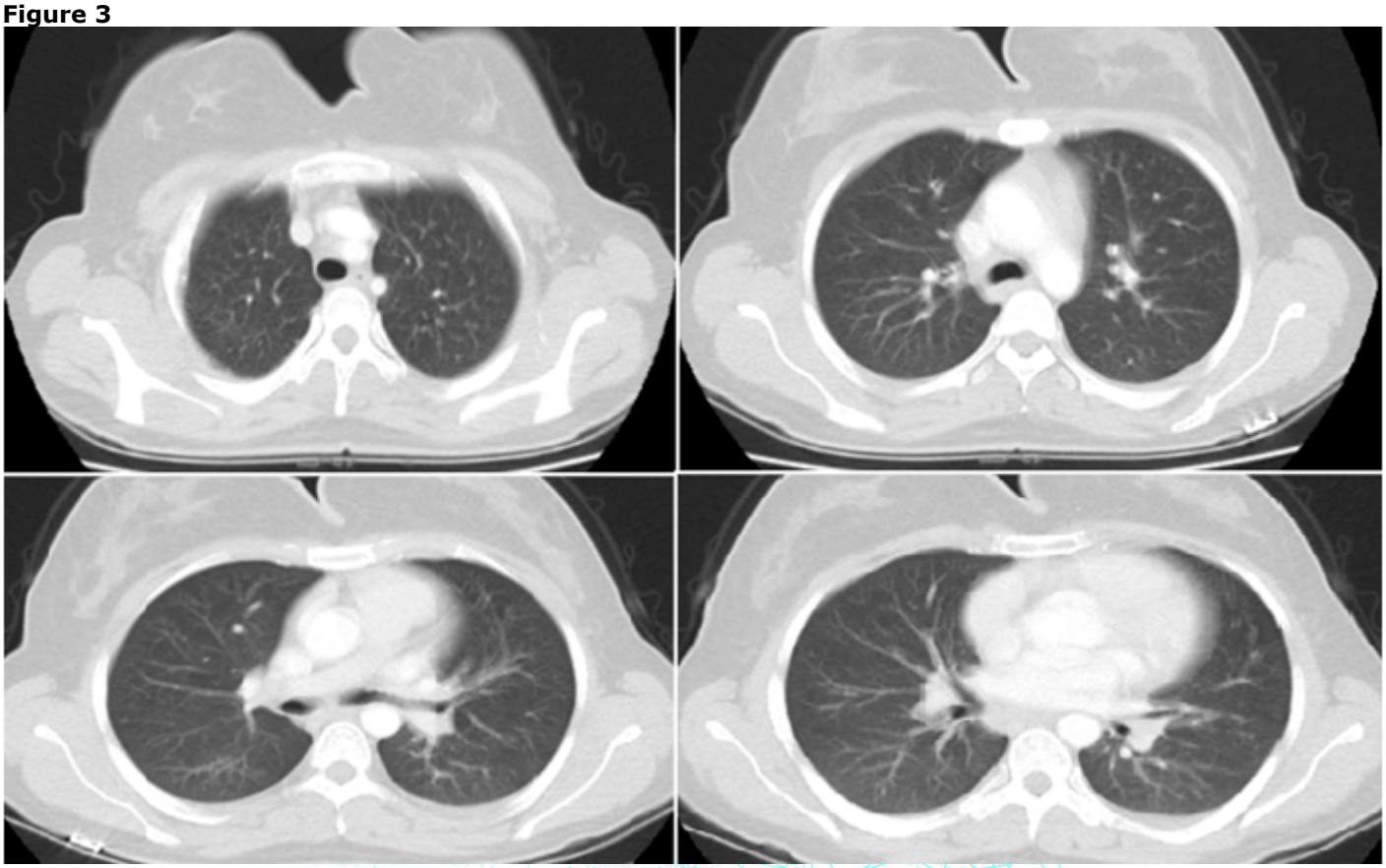

Bilgisayarlı toraks tomografisinde; mediastende patolojik boyutlu lenf nodu ve bilateral akciğer parankiminde kitle-konsolidasyon izlenmemiştir.

In computed tomography of the thorax; no mass-consolidation was observed in the pathologically sized lymph node in the mediastinum and bilateral lung parenchyma.

EP-125

Birt-Hogg Dube Sendromu

Celal Satıcı, Ayşegül Erinç, Ali Kıraç, Nurten Aysan, Ayşe Filiz Arpaçağ Koşar
Yedikule Göğüs Hastalıkları ve Göğüs Cerrahisi EAH, Göğüs Hastalıkları, İstanbul

GİRİŞ VE AMAÇ:Birt-hogg-dube sendromu ilk olarak 1977'de tanımlanan, en sık olarak baş ve boyunda yerleşen iyi huylu deri hamartomları ile karakterize edilen, pulmoner kistler ve spontan pnömotoraks, böbrek kistleri ve renal kanser riskinde artış ile seyreden otozomal dominant kalıtılan bir sendromdur. Follikülin proteinini kodlayan tümör baskılayıcı gen olan flcn genindeki mutasyonlar ile görülür.
OLGU:Olgu1: Olgumuz 44 yaşında erkek hasta. 1 yıldır olan öksürük şikayeti ile başvurdu. Dış merkez takiplerinde bir kez pnömotoraks nedeni ile tt-ksad ile servise yatırılmış. Her iki ac de ince cidarlı farklı boyutlarda dağınık yerleşimli multiple hava kistleri mevcuttu.
8.12.21 SFT: FEV1 2,24 %56 FVC 2,85 %58 FEV1/FVC: %99
Langerhans hücreli histiositozis, lenfanjiyoleimymatozis ön tanıları ile hastaya bronkoskopi yapıldı;'Alveolar histiosit %91, lenfosit %7, nötrofil %1, eozinofil %1.
Patolog yorumu; Hücre bloğuna uygulanan immunhistokimya panelinde histiositik hücrelerin S100 ve CD1a ile reaktivite göstermemesi ön tanıyı desteklememektedir.
Patoloji sonuçları LHH ile uyumlu gelmedi. Hastanın ailesinde de benzer pulmoner şikayetler olması üzerine Birt*hogg dube sendromu düşünülen hastadan gen mutasyonu çalışılması istenildi.FLCN gen mutasyonu + olan hasta BHD tanısı aldı.

Olgu 2: Olgumuz 28 yaşında erkek hasta. 2015 yılında tetkik edilen hastanın FLCN gen mutasyonu pozitif olması üzerine BHD tanısı aldı. Ac de yeni gelişen bilateral hiler lap ile tetkik edilmeye başlandı. Serum ace düzeyi 54 (8-52). Ebus ile sağ alt paratrakeal alandan 10-15 mm arasında,sınırları düzenli,yuvarlak homojen karakterde lenf nodları örneklendi.patoloji. Sonucu kronik granülamatöz lenfadenit(nekrozsuz) olarak raporlandı.Sarkoidoz tanısı da alan hasta takip kararı alınarak taburcu edildi.
SONUÇ:Birt hogg dube sendromu boyunda deri hamartomları, renal kistler, renal kanser riskinde artış, spontan pönomotoraks ve pulmoner kistler ile giden,ayırıcı tanıda akla gelmedikçe tanısı oldukça güç nadir bir hastalıktır. Hastaların özellikle renal kist ve malignite açısından takibi önemlidir.

Resim 1

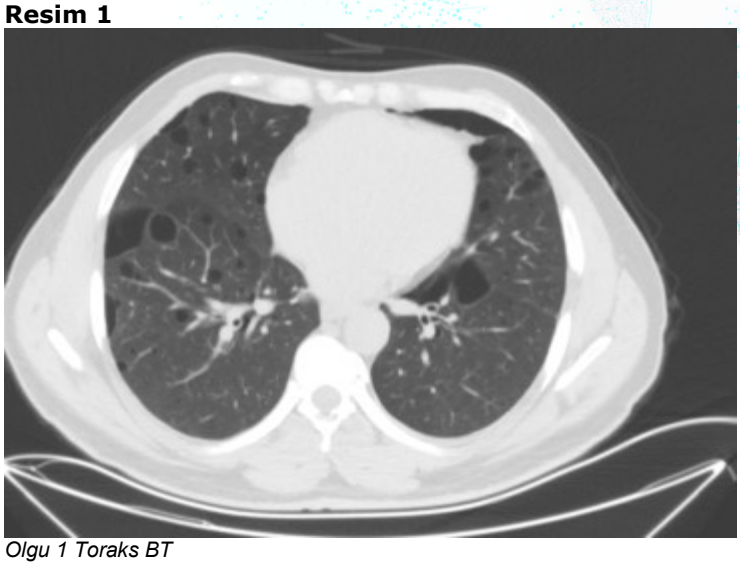

Olgu 1 Toraks BT

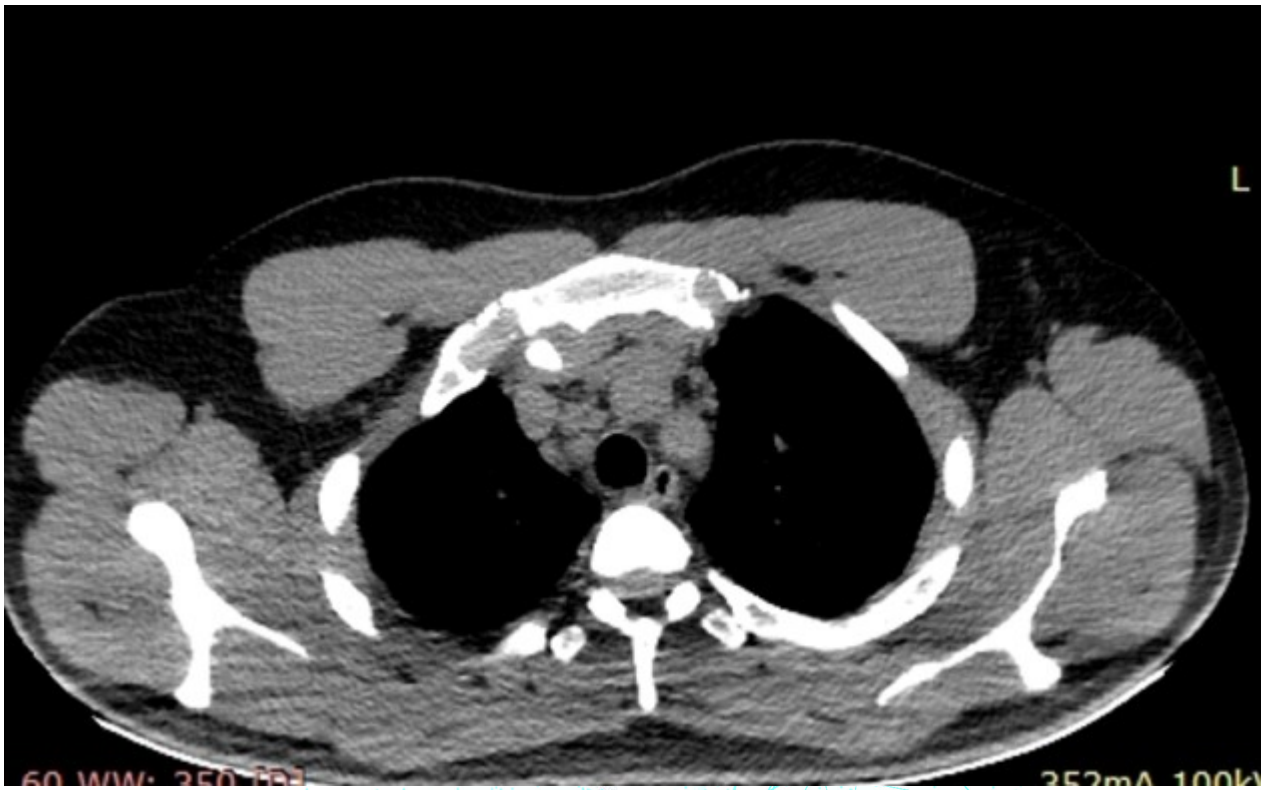

Olgu 2 Toraks BT

EP-126

Sarı Tırnak Sendromu

Nurten Aysan, Ali Kıraç, Ayşegül Erinç, Celal Satıcı, Ayşe Filiz Arpaçağ Koşar
Yedikule Göğüs Hastalıkları ve Göğüs Cerrahisi EAH, Göğüs Hastalıkları, İstanbul

GİRİŞ VE AMAÇ:Sarı tırnak sendromu etiyolojisi net olarak aydınlatılamamış, lenfödem, tırnaklarda sarı renk değişikliği ve solum sistemi tutulumu ile giden nadir bir hastalıktır. Klinik genellikle tırnaklarda sararma ve mantar enfeksiyonu veya öksürük ve nefes darlığı gibi semptomlar ile belirti verir. AC'de en sık bilateral eksudatif efüzyon, daha az sıklıkta bronşekatazi, tekrarlayan pnömoni, pulmoner fibrozis ile kendini gösterir.
OLGU:Olgumuz 33 yaşında erkek hasta.10 yıl önce sağ plevral efüzyon nedeni ile tetkik edilen, daha sonra takibine gelmeyen hasta, ani gelişen nefes darlığı nedeni ile acile başvurdu. Geliş saturasyonu düşük, paag de sol opak ac, sağda plevral efüzyon olan hasta sağ akciğere dren takılarak servise alındı. Hastanın toraks bt si incelendiğinde uzun süreli efüzyona bağlı sol destroyed lung olduğu düşünüldü. Hastaya fob yapıldı; sol ana bronş ödemli, hiperemik, frajil ve kolay kanıyor, üst alt lob ağızları açık, üst-alt lob karinası genişlemiş ve ödemli, üst lobda lingula ve üst divizyon açık, lingula mukozası düzensiz, üst divizyonda segmentler ödemli ve daraklmış, alt lobda segmentler açık ancak daralmış'
Biyopsi sonucu: 'döşeyici bronş epitel hücreleri, polimorf nüveli lökositler, lenfositler, histiositler, alveoler makrofajlar' olarak raporlandı.

El ve ayaklarda uzun süredir sarı renk değişimi olduğunu söyleyen, ayak bileği ve bacaklarda bilateral ödem olan hastada sarı tırnak sendromu düşünüldü.
Hasta yatışının 3. gününden itibaren nefes darlığı azaldı, bilinci tamamen açık ve koopere idi. Dren ile sağda sıvısı geriledi. Solda destroyed lung için takip kararı alındı.
SONUÇ:Sarı tırnak sendromu belirgin ellerde sarama ile gelebildiği gibi, mantar enfeksiyonu ve tanı alamayan plevral efüzyonlar, bronşektaziler nedeni ile ayırıcı tanıda akla gelmesi gereken nadir bir hastalık örneğidir.

Resim 1

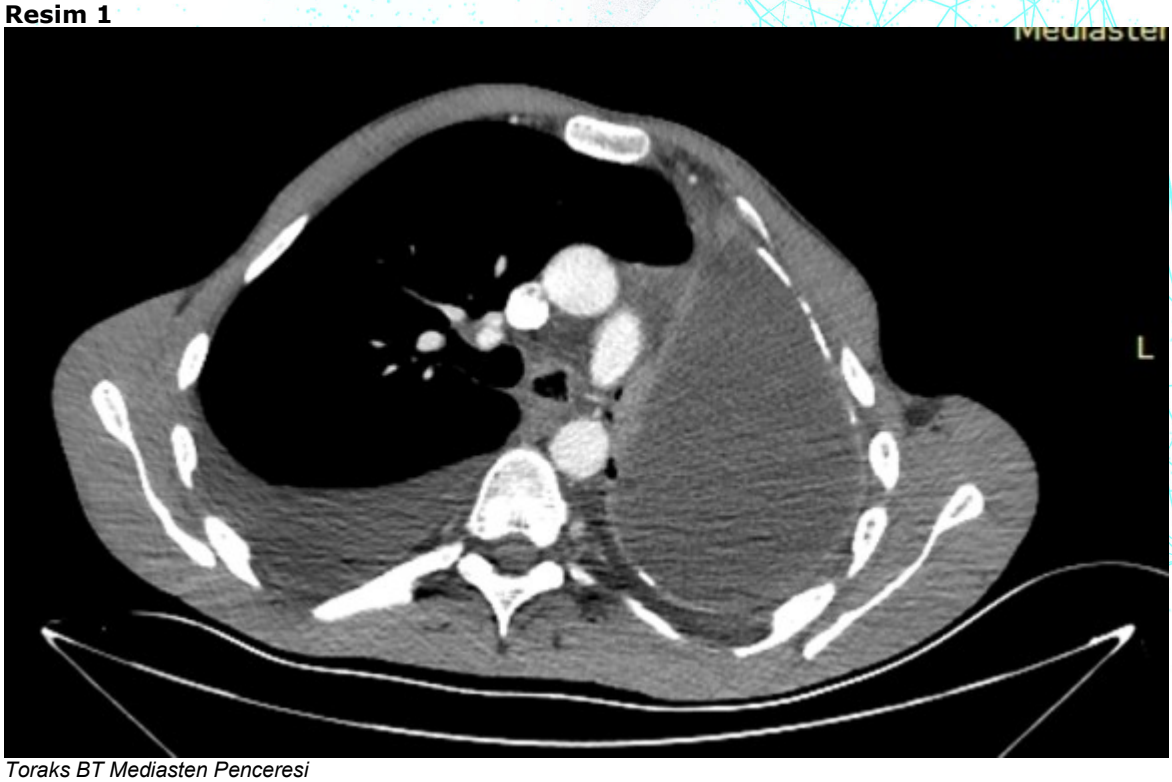

Toraks BT Mediasten Penceresi

Lenfödem ve Sarı Tırnak

Resim 3

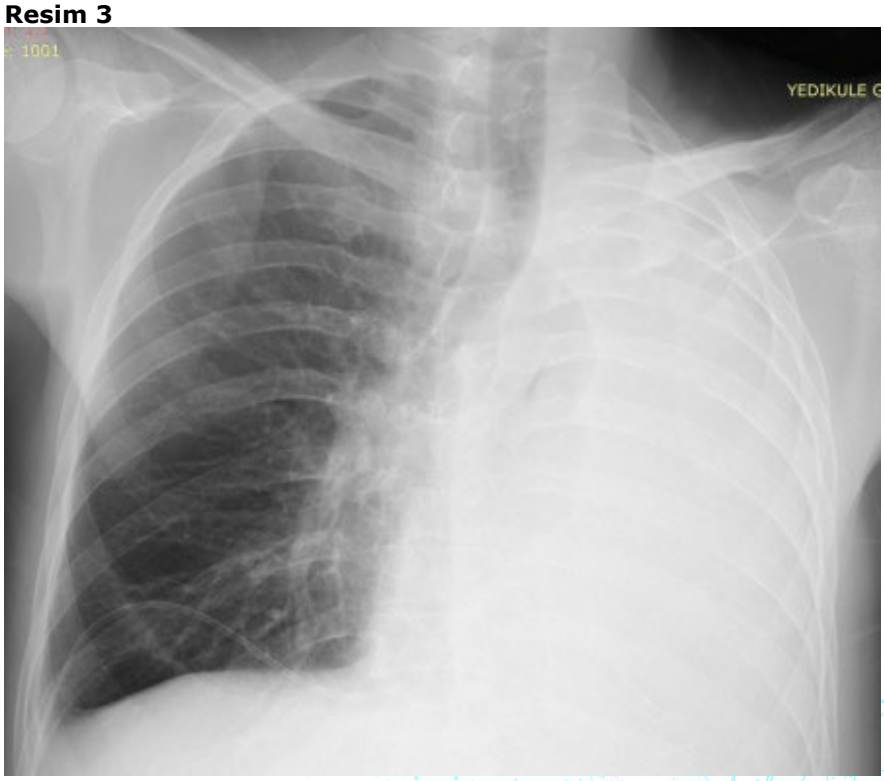

PAAG

Resim 4

Ellerde SarÄ± TÄ±rnak GÃ¶rÃ¼ntÃ¼sÃ¼

EP-127

Sarkoidoz Kliniğindeki Farklılıklar

Ezgi Şimşek Utku[1], Ayşen Mammadova[2], Zeynep Yalçınkaya[3], Nilgün Yılmaz Demirci[2]
[1]Çalışma ve Sosyal Güvenlik Bakanlığı, Ankara, Türkiye
[2]Gazi Üniversitesi Tıp Fakültesi Göğüs Hastalıkları Anabilim Dalı, Ankara, Türkiye
[3]Afyonkarahisar Merkez Toplum Sağlığı Merkezi, Afyonkarahisar, Türkiye

GİRİŞ VE AMAÇ:Sarkoidoz, non- kazeifiye granülom oluşumu ile karakterize oldukça heterojen bir hastalıktır. Sarkoidoz kliniğinin ve fenotiplerinin ülkeler ve popülasyonlar arasında farklılık gösterdiği bilinmekle birlikte nedeni iyi anlaşılmamıştır. Uluslararası sarkoidoz kılavuzlarında yorgunluk en sık görülen bir semptom olarak rapor edilmiş olmakla birlikte günlük pratiğimizde Türk popülasyonunda hiç de sık değildir. Bu farklılıktan yola çıkarak sarkoidoz tanısı ile takip ettiğimiz hastaların klinik özelliklerini değerlendirmeyi amaçladık.
YÖNTEM:Şubat 2014- Temmuz 2022 tarihleri arasında sarkoidoz tanısı ile tetkik ve tedavi edilen 130 hasta retrospektif olarak değerlendirildi, klinik ve radyolojik verileri kaydedildi.
BULGULAR:Olguların 41 (%31,5)' i erkek, 89 (%68,5)'u kadın ve yaş ortalaması 47,08(SD 22.7) yıl idi. Olguların çoğunluğunu birinci ve ikinci evre sarkoidoz oluşturmaktaydı (%50 Evre 1, %47 Evre 2, %1,5 Evre 3, %1,5 Evre 4). Başvuru şikayetlerine baktığımızda olguların %43' ü nefes darlığı, %43' ü öksürük, %28,5' i artrit- artralji, %22,3' ü halsizlik, %16,9' u ateş, %13,1' i eritema nodosum, %5,4' ü kilo kaybı şikâyeti ile başvurmuştu. Sadece %13,9 olgu asemptomatikti (Tablo). Olguların %6,1' inde Löfgren's sendromu saptanırken en sık göz ve cilt tutulumu ile %16,2 olguda extra pulmoner tutulum mevcuttu.
SONUÇ:Sarkoidozun klinik görünümü ve doğal seyri oldukça değişkendir. Avrupa ülkelerine baktığımızda hastalar en sık %50-90 ile halsizlik yakınması ile başvururken, Hint ülkelerinde ateş, öksürük, nefes darlığı ve kilo kaybı en sık görülen semptomlardır. Bizim çalışmamızda evreler ile uyumsuz olarak olgular en sık nefes darlığı ve öksürük yakınması ile başvurmuştur. Bu sonuç sosyo-kültürel alışkanlıklara göre semptom algılama farklılığından ya da semptom sorgulamada rutin liste kullanılmamasıyla ilişkili olabilir. Bu çalışma sonuçları üçüncü basamak tek merkez deneyimi olsa da hasta popülasyonu olarak oldukça geniş bir popülasyona hitap etmesi açısından anlamlıdır. Ülkemiz için coğrafi dağılımı ve klinik özellikler ile ilgili hasta merkezli daha fazla çalışmaya ihtiyaç vardır. Bu sonuçlar ulusal tedavi kılavuzlarına yön verecektir.

Tablo 1. Olguların Klinik ve Radyolojik Özellikleri

Değişken	%(n)
Cinsiyet	
Kadın	68,5 (89)
Erkek	31,5 (41)
Scadding evresi	
Evre 1	50 (65)
Evre 2	47 (61)
Evre 3	1,5 (2)
Evre 4	1,5(2)
Semptomlar	
Nefes darlığı	43(55)
Öksürük	43(55)
Artrit/ artralji	28,5(37)
Halsizlik	22,3(29)
Ateş	16,9(22)
Eritema nodosum	13,1(17)
Kilo kaybı	5,4(7)
Asemptomatik	13,9 (18)

EP-128

Eozinofilik Granülomatöz Polianjitis Covid-19 Radyolojisi İle Karışabilir (Olgu Serisi)

Ebru Bek, Banu Kahriman, Damla Azaklı, Çetin Yakışık, Gülsüm Kırhan, Celal Satıcı
Yedikule Göğüs Hastalıkları ve Göğüs Cerrahisi E.A.H, Göğüs Hastalıkları Ana Bilim Dalı, İstanbul

GİRİŞ VE AMAÇ:Eozinofilik granülomatöz polianjitis, küçük ve orta büyüklükteki arter ve venleri tutan, başta akciğerler olmak üzere multipl organların etkilendiği, periferik eozinofili ile karakterize sistemik, nekrotizan bir vaskülittir. Amerikan Romatoloji Derneği tarafından belirlenen; ≥ %10 veya ≥1500 mm3 eozinofili, paranazal sinüs anormalliği, doku biyopsisinde ekstravasküler eozinofili, nöropati (mono veya poli), astım, gezici pulmoner infiltratlar kriterlerinden dört veya daha fazla kriteri gösteren hastalar eozinofilik granülomatöz polianjiitis tanısı almaktadır. COVID-19 pnömonisi ile benzer klinik ve radyolojik özelliklere sahip olması nedeni ile pandemi döneminde eozinofilik granülomatöz polianjitis tanısı atlanabilmektedir.
YÖNTEM:OLGU 1) 24 yaşında bilinen astım tanılı erkek hasta bir aydır olan nefes darlığı ve öksürük şikayeti ile polikliniğimize başvurdu. Fizik muayenesinde bilateral ekspiratuar ronküsleri olan hastanın toraks bilgisayarlı tomografisinde (BT) bilateral akciğerde yer yer konsolidasyon ve nodüler infiltrasyonların eşlik ettiği dağınık yerleşimli buzlu cam görünümleri mevcuttu. Dış merkezde COVID-19 ön tanısı ile takip edilip COVID-19 PCR sonuçları negatif olan hastanın laboratuvar tetkiklerinde eozinofilisi (%13.5-1550 mm3) ve total IGE yüksekliği (1098) saptandı. Eozinofilik granülomatöz polianjitis ön tanısı ile tetkiklerine devam edilen hastanın paranazal sinüs BT'sinde konkalarda hipertrofi ve mukus retansiyon kisti mevcuttu. Hastanın elektromiyografisi ve nörolojik muayenesinde nöropati saptanmadı. (6 kriterden 4'ü mevcut.)
OLGU 2) 28 yaşında bilinen epilepsi tanılı kadın hasta 1 haftadır olan öksürük, nefes darlığı, halsizlik şikayeti ile polikliniğimize başvurdu. Hastanın toraks BT'sinde bilateral akciğerde buzlu cam görünümleri mevcuttu. COVID-19 ön tanısı ile takip edilip COVID-19 PCR sonuçları negatif olan hastanın laboratuvar tetkiklerinde eozinofili (% 34.9 - 3990 mm3) saptandı. Eozinofilik granülomatöz polianjitis ön tanısıyla tetkiklerine devam edilen hastanın nazofarenks BT'sinde paranazal sinüslerde kronik sinüzit ile uyumlu mukozal kalınlaşma mevcuttu. Hastanın elektromiyografisinde nöropati saptandı. Metilprednizolon başlanıp takibe alındı. (6 kriterden 4'ü mevcut.)
BULGULAR:
SONUÇ:Olgularımız klinik ve radyolojik özellikleriyle pandemi döneminde ilk etapta COVID-19 tanısı konularak takip ve tedavi edilmiş; kanda eozinofili saptanarak ileri tetkikler ile eozinofilik granülomatöz polianjitis tanısı almışlardır. Akut enfeksiyon bulgusu olan ve solunum yetmezliğiyle başvuran astımlı olgularda özellikle eozinofili varlığında eozinofilik granülomatöz polianjitis tanısı ayırıcı tanılarda mutlaka düşünülmelidir.

OLGU 1 TORAKS BT

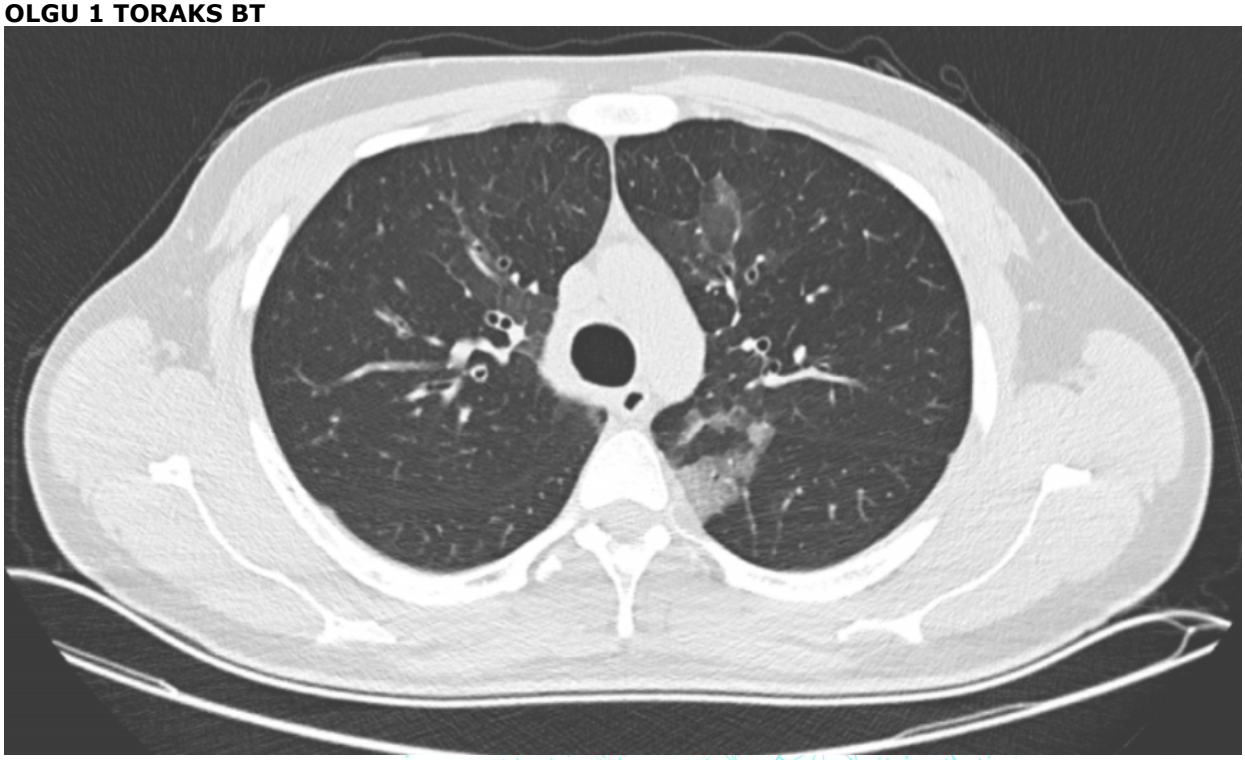

Sağ akciğer üst lobda santral yerleşimli buzlu cam alanı, sol akciğer üst lobda ve lingulada buzlu cam alanı

OLGU 2 TORAKS BT

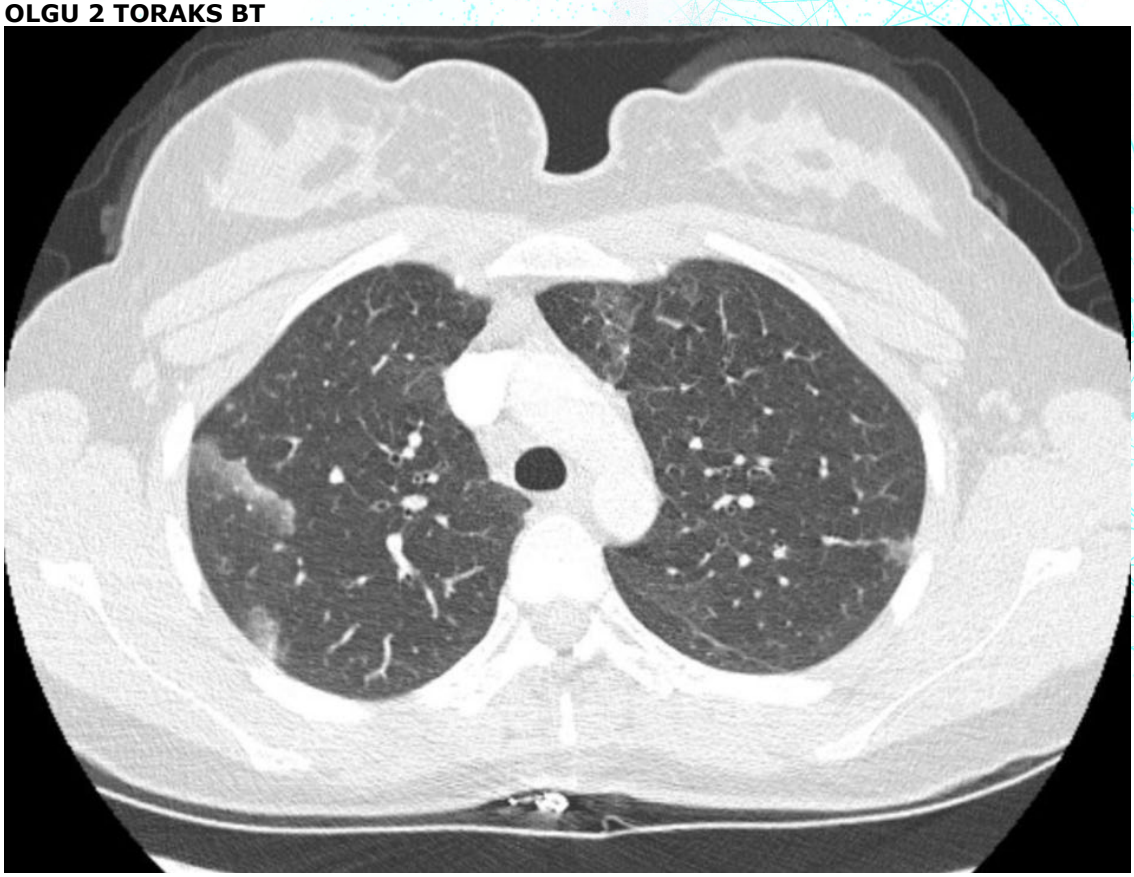

Bilateral akciğerde periferik yerleşimli buzlu cam alanları

EP-129

Tek Operasyonda Tanı Konulan: İdiyopatik Pulmoner Fibozis, Akciğer Kanseri, Tüberküloz

Sefa Murat Devran[1], Samet Taşcı[1], Gül Doğan Ünalan[1], Barış Demirkol[1], Hasan Akın[2], Mehmet Akif Özgül[1], Sibel Yurt[1], Ayşe Bahadır[1]

[1]Başakşehir Çam ve Sakura Şehir Hastanesi, Göğüs Hastalıkları Kliniği

[2]Başakşehir Çam ve Sakura Şehir Hastanesi, Göğüs Cerrahisi Kliniği

GİRİŞ VE AMAÇ:İdiyopatik pulmoner fibrozis (İPF); etiyolojisi bilinmeyen, kronik, ilerleyici, histopatolojik veya radyolojik olarak akciğerde olağan interstisyel pnömoni paterni ile karakterize fibrotik bir akciğer hastalığıdır. Bu hastalığın birçok komorbiditesi bulunmaktadır. Bu komorbiditeler arasında en sık kardiyovasküler hastalıklar ve amfizem yer alırken, pulmoner enfeksiyonlar ve akciğer maligniteleri de IPF'e eşlik etmektedir. IPF tanılı hastalarda pulmoner enfeksiyonların görülme riski sağlıklı akciğere sahip olanlara göre 4,20 kat daha fazla iken, akciğer malignitesi için bu risk 2,83'tür. Ancak aynı hastada IPF, akciğer kanseri ve tüberküloz hastalıklarının bir arada olması oldukça nadir görülmektedir. Biz de tek operasyonla tanı konulan IPF, akciğer kanseri ve TB birlikteliği olan hastamızı sunmayı amaçladık.
OLGU:71 yaşında erkek hasta 1 aydır olan sol göğüste ağrı, nefes darlığı şikayetiyle başvurdu. Bilinen HT ve KAH mevcuttu, 30 paket/yıl sigara öyküsü vardı. Solunum sistemi muayenesinde bilateral alt zonlarda inspiratuar ince vasıflı raller duyuldu. Saturasyon %97'ydi.Akciğer grafisinde her iki akciğer bilateral alt alanlarda retikülonodüler görünüm izlendi. SFT: FEV1:2,92L(%100), FVC:3,78L(%99), FEV1/FVC: %77,4 DLCO: %58. Toraks BT'de sol akciğer alt lob süperior segmentte 10 mm çaplı nodül, bilateral alt alanlarda bal peteği görünümü, traksiyon bronşiektazileri ve yaygın retikülasyonlar izlendi. PET/BT'de sol akciğer alt lob superior segmentte 9 mm pulmoner nodül(SUVmax:3.4) saptanmıştır. FOB'da bronş sistemi doğal ve bronş lavajı sitolojisinde benign bulgular izlendi. Cerrahi konseyde soliter pulmoner nodül ve İAH ön tanısı ile VATS kararı alındı.
Patolojide sol alt lob yerleşimli nodül Adenoskuamöz karsinom olarak raporlandı, Parankimal bulgular intersitisyel progresif fibrozisle uyumludur şeklinde raporlandı ve İntertisiyel konsey kararıyla İdiopatik Pulmoner Fibrozis tanısıyla antifibrotik tedavi başlandı. İşlem sırasında çıkarılan lenf düğümlerinin incelenmesinde nekrozlaşan granülomatöz iltihap odakları olarak sonuçlandı. Bunun üzerine Quantiferon istendi, pozitif saptanması ve nekrozlaşan granülomatöz lenfadenit nedeniyle anti-tb tedavisi başlandı.
SONUÇ:IPF de komorbiditeler, özellikle 65 yaş üstü hastalarda sık görülmektedir. İPF hastalarında akciğer kanseri gelişme riski yüksektir. İleri yaş, erkek cinsiyet ve sigara kullanımı kanser riskini daha da arttırır. Tipik olarak fibrozun olduğu alt zonlarda nodüler lezyonlar şeklinde ortaya çıkar. En sık skuamöz hücreli karsinom görülürken ikinci sırada adenokarsinom bulunur. IPF'de pulmoner enfeksiyonların da görülme riski yüksektir ve mortalite nedenlerinden birisidir. Olgumuzun literatürdeki bilgiler ile uyumlu olduğu görülmüştür.

Resim1

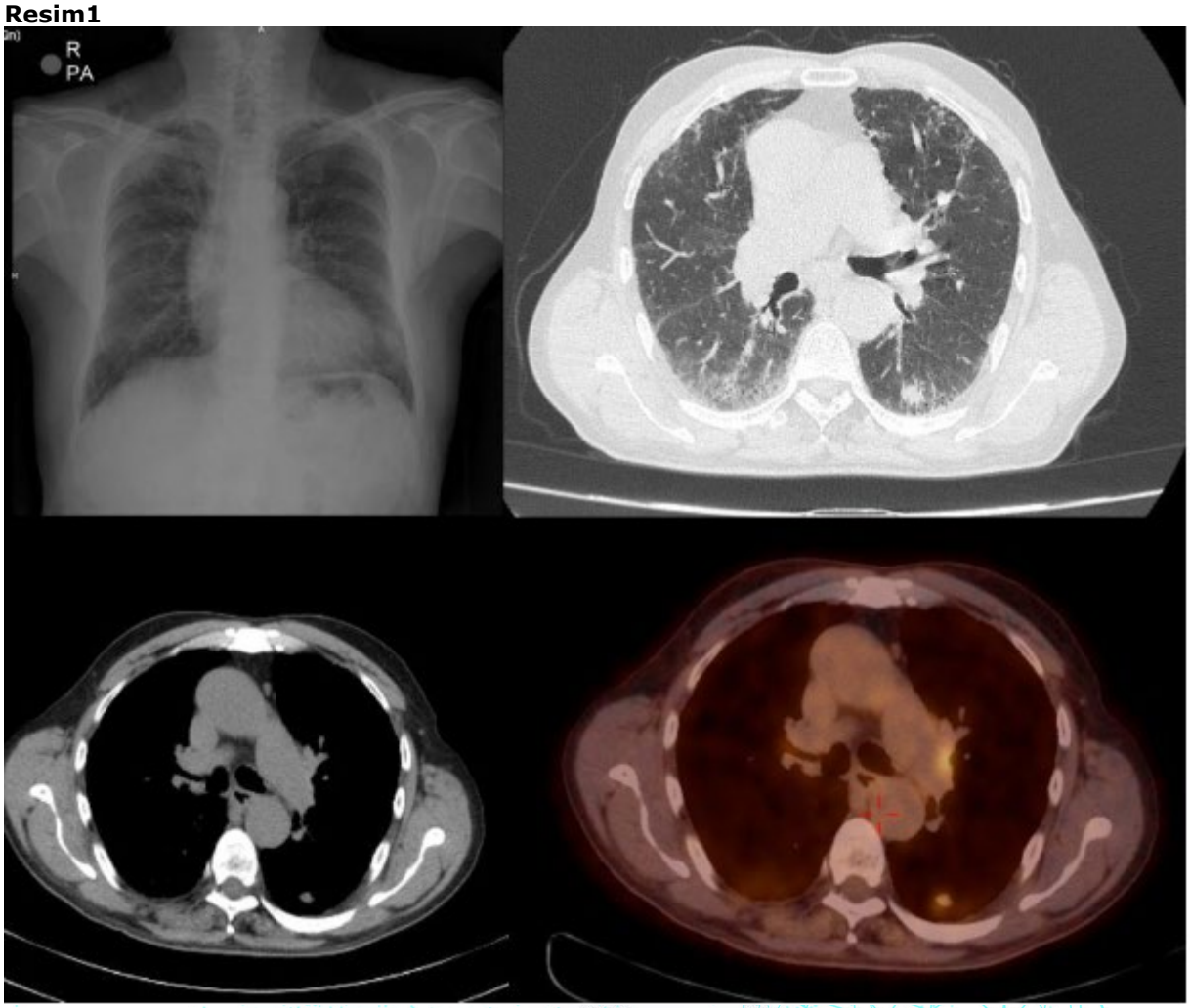

EP-130

Efor dispnesi ile başvuran astım tanılı hastada nadir görülen bilateral avm olgusu

Hilmi Keskin[1], Mustafa Başaran[2], Mehmet Tonkaz[2]
[1]Gümüşhane Devlet Hastanesi, Göğüs Cerrahisi Kliniği
[2]Gümüşhane Devlet Hastanesi, Radyoloji Kliniği

GİRİŞ VE AMAÇ:Pulmoner avm'ler akciğerin nadir görülen damar anomalileridir.Pulmoner arteryal kan, kapiller yatağa girmeden pulmoner venöz sisteme geçer. Pulmoner avm'lerin %70'den fazlası konjenitaldir. Ancak, sağdan sola şanta sebep olup, nefes darlığı, efor dispnesi, egzersiz intoleransına yol açabilir veya kanama sonucu hemoptizi ve hemotoraksa neden olabilirler. Ayrıca sağdan sola şantı %30 ve daha fazla olan hastalarda siyanoz, polisitemi ve çomak parmaktan oluşan klasik triad görülür. Kalsik triadın görülme sıklığı %20 civarındadır. Pulmoner avm'nin klasik radyolojik görünümü genellikle alt loblara yerleşmiş, yuvarlak ya da oval, düzgün kenarlı, lobule 1-5 cm çaplı soliter veya multipl nodüller şeklindedir.
YÖNTEM:Hastanemize başvuran 19 yaşında kadın olgumuz bilateral yerleşimli radyografisi ile olgu sunumu olarak sunulmuştur.
BULGULAR:19 yaş astım tanısı ile takipte olan ve 6 ay önce covid geçiren hasta son dönemlerde artan baş dönmeleri, efor dispnesi, egzersiz intolerasyonu, nefes darlığı olması üzerine polikliniğimize başvurdu. Hastanın nefes darlığı olduğu dönemlerde saba kullanımı dışında ilaç kullanımı olmadığı öğrenildi. Oskultasyonda patolojik ses duyulmadı, parmaklarda çomaklaşma mevcut idi. bakılan parmak ucu saturasyon değeri % 80 olarak görüldü. Hastaya oksijen verildiğinde % 92'ye yükseldiği görüldü.hastada siyanotik görüntü yok idi. Hastadan rutin kan tetkikleri, posteroanterior akciğer grafisi, kan gazı ve solunum fonksiyon testi istendi. Kan tetkiklerinde parsiyel oksijen basıncı 52 mmhg olarak görüldü diğer kan sonuçları normal olarak izlendi. Yaptırılan solunum fonksiyon testi de normal idi. Çekilen akciğer grafisinde sağ diyafragma üstünde opasite dışıözellik izlenmedi. Hastaya olası konjenital kardiak şant açısından transtorasik ekokardiyografi yaptırıldı ve normal sınırlarda olarak yorumlandı. Hastada olası pulmoner şant açısında kontrastlı toraks ct çektirildi ve bilateral şant izlendi.
SONUÇ:Günümüzde covid, post-covid sendrom da dahil olmak üzere akut ve kronik birçok havayolu hastalığında dispne, öksürük, egzersiz intoleransıgibi semptomlar görülebilmektedir. Olgumuz hem post covid dönemde olması hemde öncesinde astım tanısı olduğunu söylemesi sebebi ile saturasyon ve kan gazı isteminde çekingen davranılarak, gözden kaçırması gayet olağan bir olgu olarak karşımıza çıkmaktadır. Klinik, detaylı fizik muayene ve anamnez ile çok da spesifik olmayan semptomlarla gelen siyanozu olmayan vakalarda dahi pulmoner arteriyovenöz malformasyonların akla gelmesi ve tanı için mutlaka ileri radyolojik tetkiklerin istenmesinin gerekliliği vurgulanmak istenmiştir.

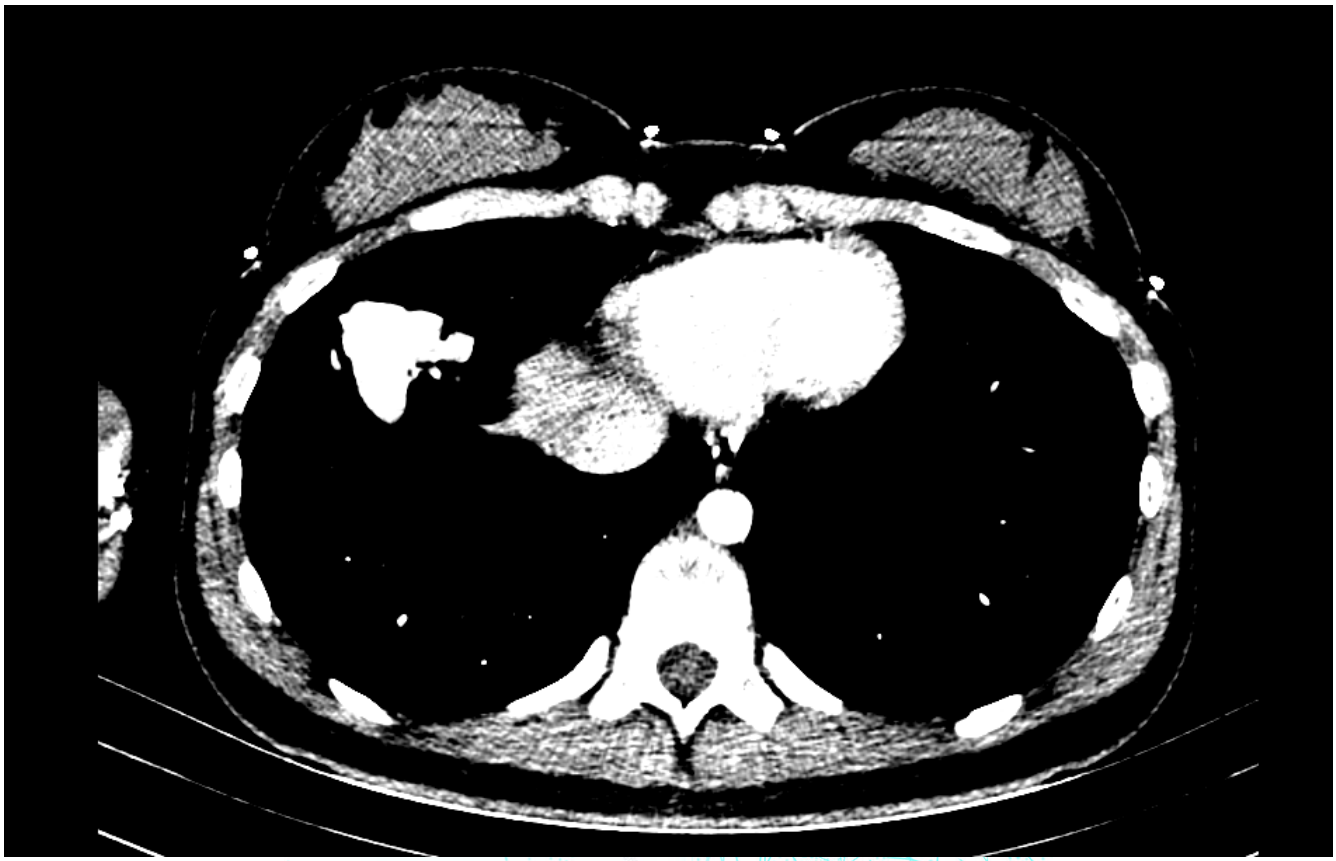

sağ diyafragmatik pavm

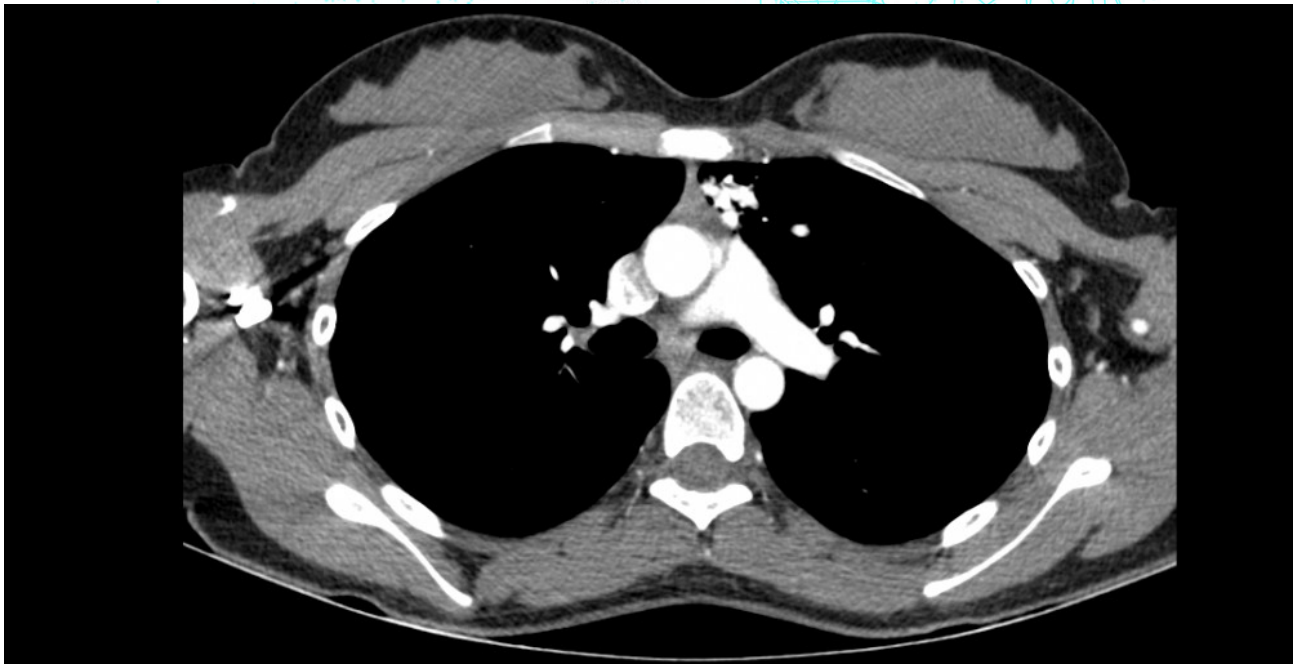

sol anterior pavm

EP-131

Pnömoni görünümlü romatoid artrit olgusu

Havva Yeşildağlı, Gizem Türkeş
Lefkoşa Burhan Nalbantoğlu Devlet Hastanesi

GİRİŞ VE AMAÇ:Romatoid artrit (RA); sıklıkla periferik küçük eklemleri simetrik olarak tutan kronik, ilerleyici, inflamatuvar ve idiopatik kronik sistemik bir hastalıktır. Romatoid artrit en sık kadınlarda görülmekle birlikte akciğer tutulumu en sık erkek cinsiyette karşımıza çıkar. En sık görülen interstisyel akciğer hastalığı formları, olağan interstisyel pnömoni ve nonspesifik interstisyel pnömonidir. Akciğer tutulumu ile tanı konan romatoid artrit vakası sunuldu.
OLGU:Otuz sekiz yaşında erkek hasta ateş şikayeti ile dış merkeze başvurdu. Yapılan tetkiklerde idrar yolu enfeksiyonu saptanan, akciğer grafisinde sağ alt lobda silik konsolidasyon izlendi. Kan tetkiklerinde CRP ve beyaz küre yüksekliği izlendi. Hastaya levofloksasin başlandı. Bir hafta sonra kontrole gelen hasta da idrar yolu enfeksiyonu gerilerken; ateş, enfeksiyon paremetrelerinde yükseklik devam etmekteydi. Çekilen toraks bilgisayar tomografisinde sağ akciğer üst lob apikal segmentten başlayarak üst ve orta lobu kaplayan çoğunlukla periferal yerleşimli içerisinde hava bronkogramları bulunan yer yer birbirleri ile birleşme eğilimi gösteren konsolide alanlar izlenmiştir şeklinde raporlandı [Figür A]. Hasta ileri tetkik için yatırıldı. Hastaya geniş spekturumlu antibiyoterapi başlandı. Hastadan CMV, EBV kapsayan viral panel ve prokalsitonin gönderildi, negatif olarak geldi. Hastadan gönderilen balgam, kan ve idrar kültürlerinde de üreme olmadı. Takibinde enfeksiyon parametreleri gerilemeyen, ateşi devam eden hastanın takibinde sol el bileğinde şişlik izlendi. Romatoloji ve hematolojiye danışılan hastadan kollejen doku markerleri ve periferik yayma çalışıldı. Periferik yaymada patoloji saptanmadı. Gönderilen kollejen doku markerlarından anti CCP ve romatoid faktör gönderildi. Değerlerde yükseklik izlenen hasta romatolojiye danışılarak steroid tedavisi başlandı. Takibinde akciğer grafisinde regresyon izlenen [Figür B], enfeksiton paremetreleri düzelen hasta takibe alındı.
SONUÇ:Romatoid artrit akciğer tutulumu ender olarak tipik olmayan bulgularla karşımıza çıkmaktadır. Ateş, enfeksiyon değerlerinde yükseklik ile gelen akciğer tutulumu olan hastalarda romatoid artrit unutulmamalıdır.

Kontrol Akciğer Grafisi

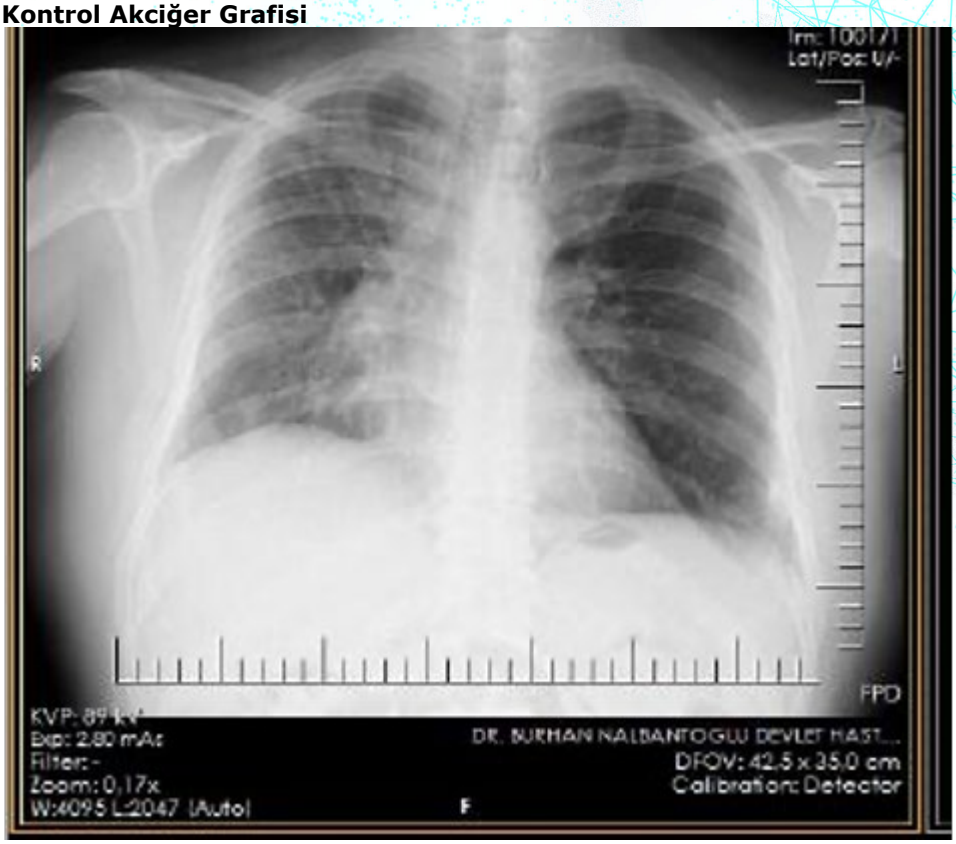

Toraks BT

EP-132

İdiyopatik Pulmoner Fibrozis Olarak Tanı Koyulan Mikroskopik Polianjiitis Vakası: Anca Testinin Tanıdaki Yeri

Elif Hocaoğlu[1], Nurhan Atilla[1], Burcu Akkök[1], Gözde Yıldırım Çetin[2]
[1]Kahramanmaraş Sütçü İmam Üniversitesi, Göğüs Hastalıkları Ana Bilim Dalı, Kahramanmaraş
[2]Kahramanmaraş Sütçü İmam Üniversitesi, Romatoloji Hastalıkları Ana Bilim Dalı, Kahramanmaraş

GİRİŞ VE AMAÇ:Mikroskopik polianjiitis (MPA), sıklıkla akciğerleri, böbreği ve cildi tutan, sistemik, nongranülomatöz bir küçük damar vasküliti olup en sık renopulmoner sendroma yol açan hastalıktır. Böbrek biyopsilerinde immündepozitlerin bulunmaması, antinötrofilik sitoplazmik antikor (ANCA) pozitifliği, kresentik glomerülonefrit, pulmoner kapillerit ve ile kendini gösterir. MPA'da akciğer tutulum bulguları, alveolar hemoraji (%30-40), infiltrasyonlar (%10-30), plevral effüzyon (%10-20), pulmoner ödem, plörit, interstisyel fibrozis olarak bildirilmektedir. İnterstisyel akciğer hastalığı (İAH) varlığı, kötü sağkalım ile ilişkilendirilmiştir. Bu hastalarda tanı aşamasında multidisipliner yaklaşım önemlidir. MPA'da %80 oranında perinükleer antinötrofilik sitoplazmik antikor (p-ANCA), %40 sitoplazmik antinötrofilik sitoplazmik antikor (c-ANCA) pozitifliği görülür. İlk başvuruda fibrotik interstisyel akciğer hastalığı dışında bulgusu olmayan idiopatik pulmoner fibrozis (İPF) tanısı ile takip ettiğimiz, hızlı gelişen böbrek yetmezliği sonrasında MPA tanısı koyduğumuz olguyu literatürde nadir olması nedeniyle sunmayı uygun bulduk.
YÖNTEM:Hastamız İPF ile takipli iken gelişen akut böbrek yetersizliği sonucu böbrek ultrasonografisi, böbrek biyopsisi, IIF ve ELISA testleri uygulandı.
BULGULAR:Hastaya mevcut hali ile idiopatik pulmoner fibrozis tanısı koyularak 800 mg/gün Pirfenidon başlandı. Tedavi başlandıktan bir ay sonra kontrole geldiğinde fizik muayanede bilateral pretibial ödem iki pozitif, Kreatinin: 4,7 mg/dl, CRP: 120 mg/dl lökosit:12.000/ul görüldü. Nefroloji konsültasyonu istendi ve öntanıda enfeksiyona sekonder akut böbrek yetmezliği veya ilaca sekonder akut böbrek yetmezliği düşünüldü. Pirfenidon stoplandı. Ampirik antibiyotik tedavisi başlandı. Enfeksiyon odağı saptanmadı. Vaskülit öntanısı ile romatoloji bölümüne konsülte edildi. Böbrek ultrasonografisinde parankim ekojenitesi grade 1 artmış, sağ böbrek on bir cm, sol böbrek on iki cm görüldü. C4 normal, C3 normal, anti-glomuerular bazal membran negatif görüldü. Daha önce bakılan ANCA profilde sadece immunflorasan test yöntemi kullanılmıştı. İndirekt immunfloresan (IIF) test (tarama) ve antijen spesifik (PR3/MPO) Enzymelinked immunosorbent Assay (ELISA) testleri (doğrulama) kombine bakıldığında p-ANCA pozitifliği saptandı.Böbrek biyopsisisi pauci immun kresentrik nekrotizan glomerulonefrit ile uyumluydu.
SONUÇ:Bizim olgumuzda hastada ilk olarak pulmoner tutulum görülmüş, daha sonra böbrek yetersizliği gelişmişti. Yapılan böbrek biyopsisinde pauci immun kresentrik nekrotizan glomerulonefrit, IIF ve ELISA testlerinin birlikte değerlendirilmesi sonucunda p-ANCA pozitif görülerek MPA tanısı aldı. Anca profil testlerinde tarama ve doğrulamanın yapılması bizi tanıya yaklaştıran en önemli parametrelerden biri oldu.Sonuç olarak idiyopatik pulmoner fibrozisin ayırıcı tanısında küçük damar vaskülitlerinin göz önünde bulundurulması önemlidir. Hasta takibinde gecikmiş ANCA pozitifliği olabileceği unutulmamalıdır

Pulmoner Fibrozis Hrct Görüntüsü 1

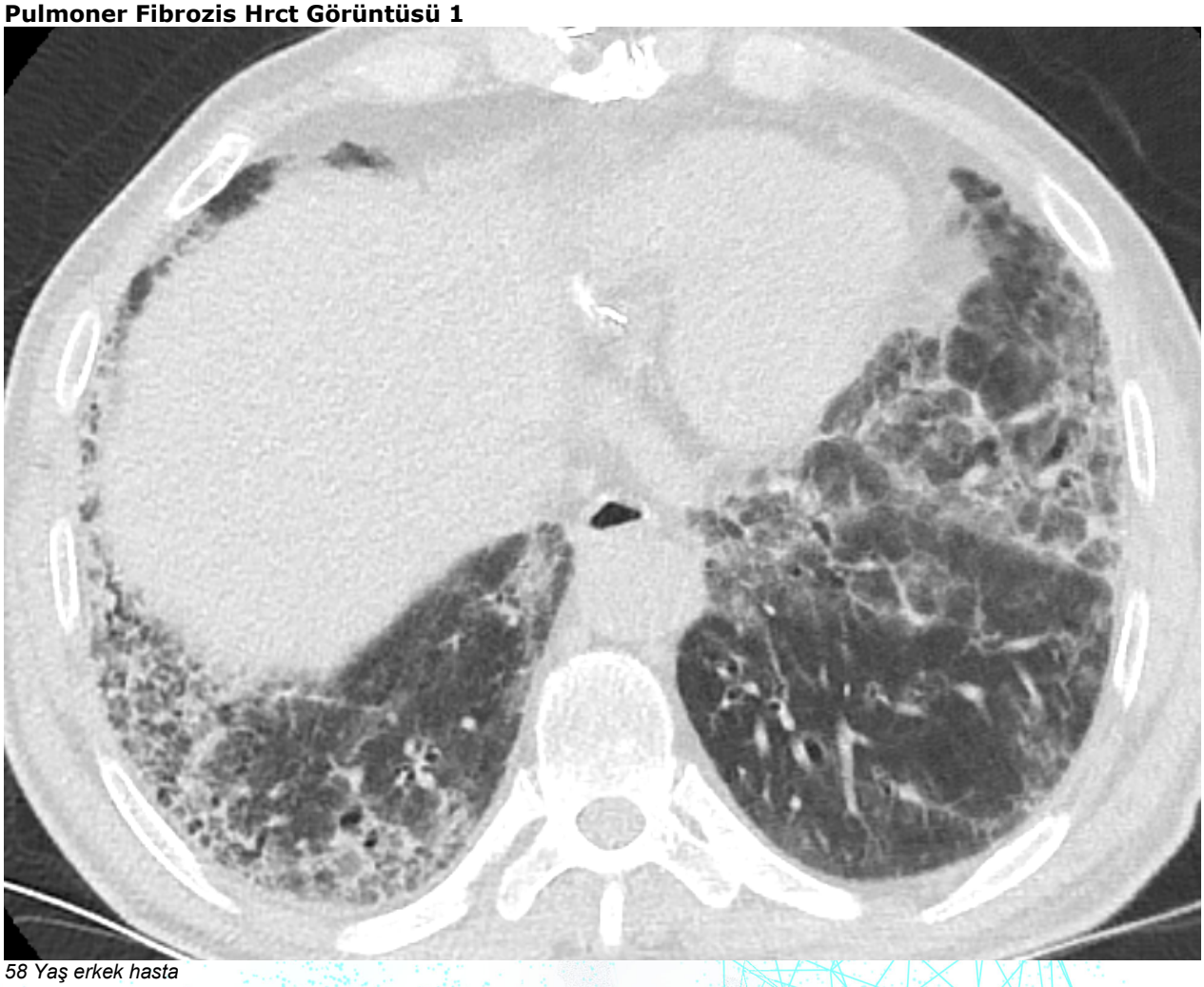

58 Yaş erkek hasta

58 yaş erkek hasta

EP-133

Multisistemik Sarkoidoz ve Lenfoma Birlikteliği: Olgu Sunumu

Aysel Orujlu, Ayshan Mammadova, Nilgün Yılmaz Demirci
Gazi Üniversitesi Göğüs Hastalıkları Anabilim Dalı

GİRİŞ VE AMAÇ:Sarkoidoz sistemik granülomatöz bir hastalıktır ve öncelikle akciğerleri ve lenf bezlerini tutar. Hastalığın tanısı; non-kazeöz granülomların histopatolojik olarak gösterilmesi ve granulomatöz enflamasyonla karakterize diğer hastalıkların ekartasyonu ile konulur. Sarkoidozlu olguların takibinde lenfoma gelişimi çok da nadir olmayan bir durumdur ve daha çok sarkoidoz tanısından bir veya iki yıl gibi erken dönemde gelişebileceği gibi yıllar sonra da gelişebilir ve sarkoidoz- lenfoma sendromu olarak adlandırılır. Tanı anında sarkoidoz ve lenfoma birlikteliği oldukça nadirdir. Bu yazıda eş zamanlı Sarkoidoz ve Lenfoma tanısı koyduğumuz olgumuzu nadir olması nedeniyle sunuyoruz.
OLGU:Bilinen ek hastalığı olmayan 15 paket/yıl sigara öyküsü olan 39 yaşında erkek hasta dört haftadır devam eden öksürük, nefes darlığı ve bel ağrısı şikayetiyle özel hastaneye başvurmuş, akciğer grafisinde ve Yüksek Rezolüsyonlu Bilgisayarlı Tomografide sağ akciğerde daha belirgin olmak üzere hava bronkogramı içeren pnömonik infiltrasyonlar saptanmış ve pnömoni ön tanısıyla antibiyotik tedavisi başlanmıştı. Tedavi sonrası pnömonik infiltrasyonu gerilemeyen hasta tarafımıza yönlendirildi. Akciğer muayenesi nde dinlemekle bilateral subscapular alanlarda ince ral duyulmaktaydı. Solunum fonksiyon testlerinde FVC %71, FEV1 %59, FEV1 /FVC 68, DLCO: % 79 idi. Laboratuvar bulgularında sedimantasyon hızı 26 mm/st, CRP 16 mg/L olması dışında patoloji izlenmedi.Antibiyotik tedavisine rağmen geçmeyen pnömonik infiltrasyonları olan hastada Malignite? ekarte etmek için Pozitron Emisyon Tomografisi-Bilgisayarlı Tomografi (PET-BT) istendi (Resim 1). PET-BT sonucunda yaygın kemik, lenf nodu (diafram altı ve üstü) ve akciğer tutulumu saptandı. Akciğer transbronşial biyopsi sonucu ve inguinal lenf nodu eksizyonel biyopsi sonucu sarkoidoz ile uyumlu non-nekrotizan granülom oluşumları içeren lenfoid doku olarak raporlandı. PET-BT' de yaygın kemik tutulumu ve yaygın kemik ağrısı olan hastadan kemik biyopsisi alındı. ALK pozitif Büyük Hücreli Lenfoma ve sarkoidoz ile uyumlu non-nekrotizan granülom oluşumları olarak raporlandı. Evre 2 akciğer sarkoidozu olarak değerlendirilen hastaya 32 mg/gün metilprednizolon tedavisi başlandı ve eşlik eden lenfoma tedavisi için hematolojiye yönlendirildi.
SONUÇ:Sonuç olarak, sarkoidoz radyolojik ve klinik bulguları ile oldukça maskara bir hastalıktır. Bizim olgumuzda olduğu gibi ekstrapulmoner tutulumların olduğu olgularda tablo daha da karışabilmektedir. Kliniğin sarkoidoz tutulumu ile açıklanamadığı durumlarda tekrarlayan biyopsiler eşlik edebilecek olası diğer patolojileri atlamamak için kaçınılmazdır.

Resim 1. Hastanın PET-BT görüntüsü

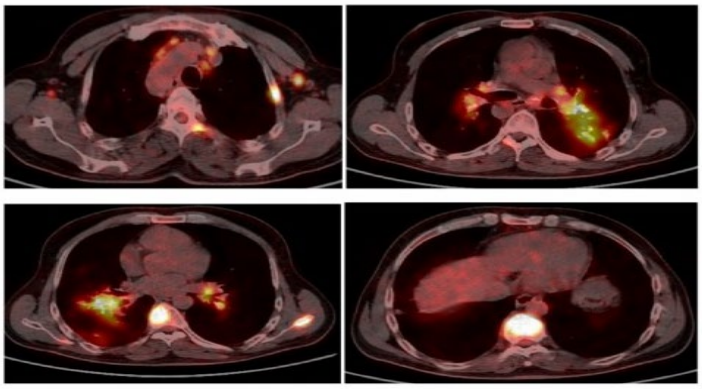

EP-134

Otoimmün Özellikleri Olan İnterstisyel Pnömoni (IPAF) Olgusu

Şeyma Yaprak, Nurhan Atilla, Burcu Akkök
Kahramanmaraş Sütçü İmam Üniversitesi, Göğüs Hastalıkları Ana Bilim Dalı, Kahramanmaraş

GİRİŞ VE AMAÇ:Otoimmün özelliklere sahip interstisyel pnömoni (IPAF), belirli bir bağ dokusu hastalığı için sınıflandırma kriterlerini karşılamayan interstisyel akciğer hastalığı ve otoimmün özellikleri olan hastaları ifade eder.
YÖNTEM:IPAF için önerilen tanı kriterleri üç alan etrafında düzenlenmiştir. Akciğer dışı klinik özelliklerden oluşan klinik bir alan; distal dijital fissür veya uç ülserasyonu, açıklanamayan dijital ödem, inflamatuar artrit veya poliartiküler sabah tutukluğu ≥60 dakika, palmar telenjiektazi,raynaud fenomeni, gottron işareti, serolojik bir alan; antinükleer antikor (ANA) ≥1:320, ANA nükleolar desenli herhangi bir titre, ANA sentromer desenli herhangi bir titre, romatoid faktör normalin üst sınırının ≥2 katı, siklik sitrüline peptid, anti ds-DNA, anti-Ro (SS-A), anti-La (SS-B), ribonükleoprotein, anti-smith, anti-topoizomeraz (Scl-70), anti- tRNA sentetaz antikorları (örneğin Jo-1, PL-7, PL-12), anti-PM-Scl veya melanom farklılaşması ile ilişkili gen 5 (anti-MDA-5) ve yüksek çözünürlüklü bilgisayarlı tomografi (YRBT) görünümü alan nonspesifik intertisyel pnömoni (NSIP) veya diğer idiyopatik interstisyel pnömoniyi (IIP) düşündüren bir morfolojik alandan oluşur. Radyolojik ya da patolojik intertisyel pnömoni varlığında, alternatif tanılar dışlandıktan sonra İPAF tanısı koymak için klinik, serolojik ve morfolojik herhangi 2 alandan en az 1 kriterin pozitif olması gereklidir. Bu vakada intertisyel pnömoni ayırıcı tanısında İPAF'a dikkat çekmek istedik.
BULGULAR:İntertisyel akciğer pnömonisi etyolojisi araştırılması nedeniyle kliniğimize refere edilen 35 yaşında kadın hastanın aktif pulmoner şikayeti yoktu. Şehir merkezinde yaşayan, ev hanımı olan hastanın özgeçmiş ve soygeçmişinde özellik yoktu. Sigara, alkol ve herhangi bir ilaç alışkanlığı yoktu. Maruziyet öyküsü bulunmamaktaydı. Fiziksel bakıda çomak parmak mevcut olan hastanın akciğer oskültasyonunda bibaziller velcro ralleri mevcuttu. YRBT ile akciğer parankim alanlarının incelenmesinde her iki akciğerde özellikle alt zonlarda periferal yerleşimli interlobüler ve intralobüler intertisyel kalınlaşmalar ile buzlu cam dansiteli alanlar ve bal peteği görünümü izlenmekteydi(Resim 1). Hastadan mevcut bulgularla bağ doku hastalıklarına sekonder akciğer tutulumu açısından romatoloji konsültasyonu istendi. Romatolojik sorgulamasında hastada reynaud fenomoni mevcuttu. Laboratuar parametrelerinde C-reaktif protein:70 mg/lt, anti-tRNA sentetaz (JO-1) pozitif, ANA titresi 1/800 idi. Hastaya klinik,serolojik ve morfolojik özellikleri nedeniyle İPAF tanısı düşünüldü ve siklofofamid tedavisi başlandı.
SONUÇ:İPAF, tanı zorluğu yaşanan klinik durumlardan biri olması nedeniyle intertisyel pnömoni etyolojisi araştırılırken otoimmun özellikleri olan olgulara multidisipliner yaklaşılmalı ve İPAF tanısı akılda tutulmalıdır.

Resim 1

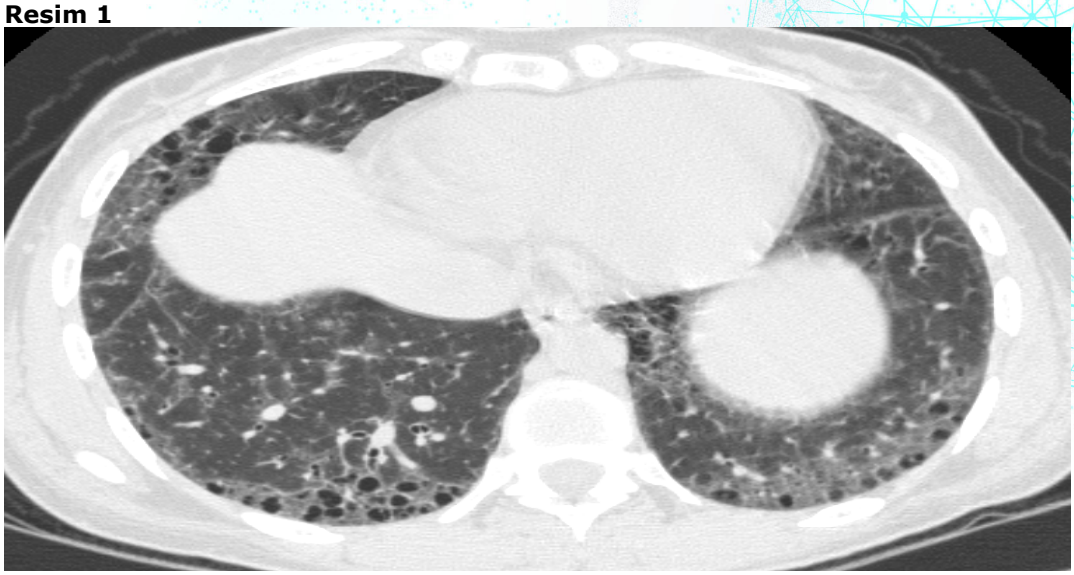

Alt zonlarda periferal yerleşimli interlobüler ve intralobüler intertisyel kalınlaşmalar ile buzlu cam dansiteli alanlar ve bal peteği görünümü

EP-135

Hiperkapni,arterial karbondioksit basincinin (PaCO2)>45mmHg olması olarak tanımlanmaktadır. PaCO2 düzeyini belirleyen temel faktörler karbondioksit üretimi ve alveoler ventilasyondur. Alveoler ventilasyon ise dakika ventilasyonu ve ölü boşluktan e

Aynur Mammadova[1], Ahmet Ursavaş[1], Necmiye Funda Coşkun[1], Ezgi Demirdöğen[1], Asli Görek Dilektaşli[1], Nilüfer Aylin Acet Öztürk[1], Özge Aydin Güçlü[1], Nihan Belkis[2], Ediz Dalkiliç[2], Mehmet Karadağ[1]
[1]Uludağ Üniversitesi Göğüs Hastaliklari Ana Bilim Dalı Bursa
[2]Uludağ Üniversitesi Romatoloji Ana Bilim Dali Bursa

GİRİŞ VE AMAÇ:Hiperkapni,arterial karbondioksit basincinin (PaCO2)>45mmHg olması olarak tanımlanmaktadır. PaCO2 düzeyini belirleyen temel faktörler karbondioksit üretimi ve alveoler ventilasyondur. Alveoler ventilasyon ise dakika ventilasyonu ve ölü boşluktan etkilenir. Hiperkarbi ile prezente olan hastalarda altta yatan hastalıklar obstrüktif solunum yolu hastalıkları, solunum uyarısının azaldığı SSS hastalıkları, solunum kaslarında disfonksiyona yol açan hastalıklar, obezite, kifoskolyoz sıralanabilir.
OLGU:: Bilinen hiçbir hastalığı olmayan 19 yaşındaki kadın hasta son bir aydır olan ve giderek artan ellerde, ayaklarda morarma, dispne ve ses kısıklığı şikayetleri ile acil servise başvurdu. Kaşektik özellikte belirgin takipneik görünümde olan hastanın oda havasında hipoksik idi. Arteryal kan gazında ise hipoksik ve hiperkarbik solunum yetmezliği izlenmesi üzerine non-invaziv mekanik ventilasyon (NIMV) desteği başlandı. Ses kısıklığı açısından yapılan KBB muayenesinde bilateral vokal kord paralizisi izlendi. Klinik takibinde NIMV desteği ile PaCO2 yanıtı alınamaması üzerine invaziv mekanik ventilasyon (IMV) desteği başlandı. Toraks BT'sinde bilateral dağınık yerleşimli konsolidasyon alanları ve bronş lümenlerinde yer yer tıkaçlar izlendi. Yapılan fiberoptik bronkoskopi incelemesinde endobronşial lezyon izlenmez iken bronkomalazi ile uyumlu bulgu da saptanmadı. Bakteriyel kültürde saptanan acinetobacter baumanii üremesi için uygun antibiyoterapi başlandı. Yutma güçlüğü nedeniyle nazogastrik sonda ile beslenmesi sağlandı ve ekstübasyon başarısızlığı nedeniyle trakeostomize edildi. Hiperkarbik solunum yetmezliği etyolojisinin saptanmasına yönelik yapılan tetkiklerinde solunum fonksiyon testinde obstrüksiyon saptanmadı, kranial görüntüleme doğal izlendi. Romatolojik belirteçlerden ANA 1/10.000 ve PML-SCL pozitif saptanması üzerine klinik bulguları da göz önüne alınarak polimiyozit tanısı konuldu. bakilan tetkiklerde Ck 1164 mg/dl olarak sonuclandiTedaviye yönelik olarak 1mg/kg'dan metilpredinizolon ve iv immunglobulin (IVIG) başlandı, idame tedavi için rituksimab tedavisi planlandı. Takiplerinde yutma fonksiyonları düzelen hastanın beslenmesi oral olarak sürüdürüldü. Solunum yetmezliğinin gerilemesi üzerine dekanüle edilerek solunum desteği ihtiyacı olmaksızın taburcu edildi.
SONUÇ:Hiperkarbik solunum yetmezliği ile prezente olan ve immunsupresif tedavi ile solunum yetmezliği gerileyen bir polimiyozit olgusunu sunmaktayız. Hiperkarbik solunum yetmezliğinin nadir bir sebebi olarak solunum kas tutulumu ile seyredebilen polimiyozitin ayırıcı tanıda akılda tutulması gerekliliğini vurgulamayı amaçladık.

Geliş Tomografi Bulgusu

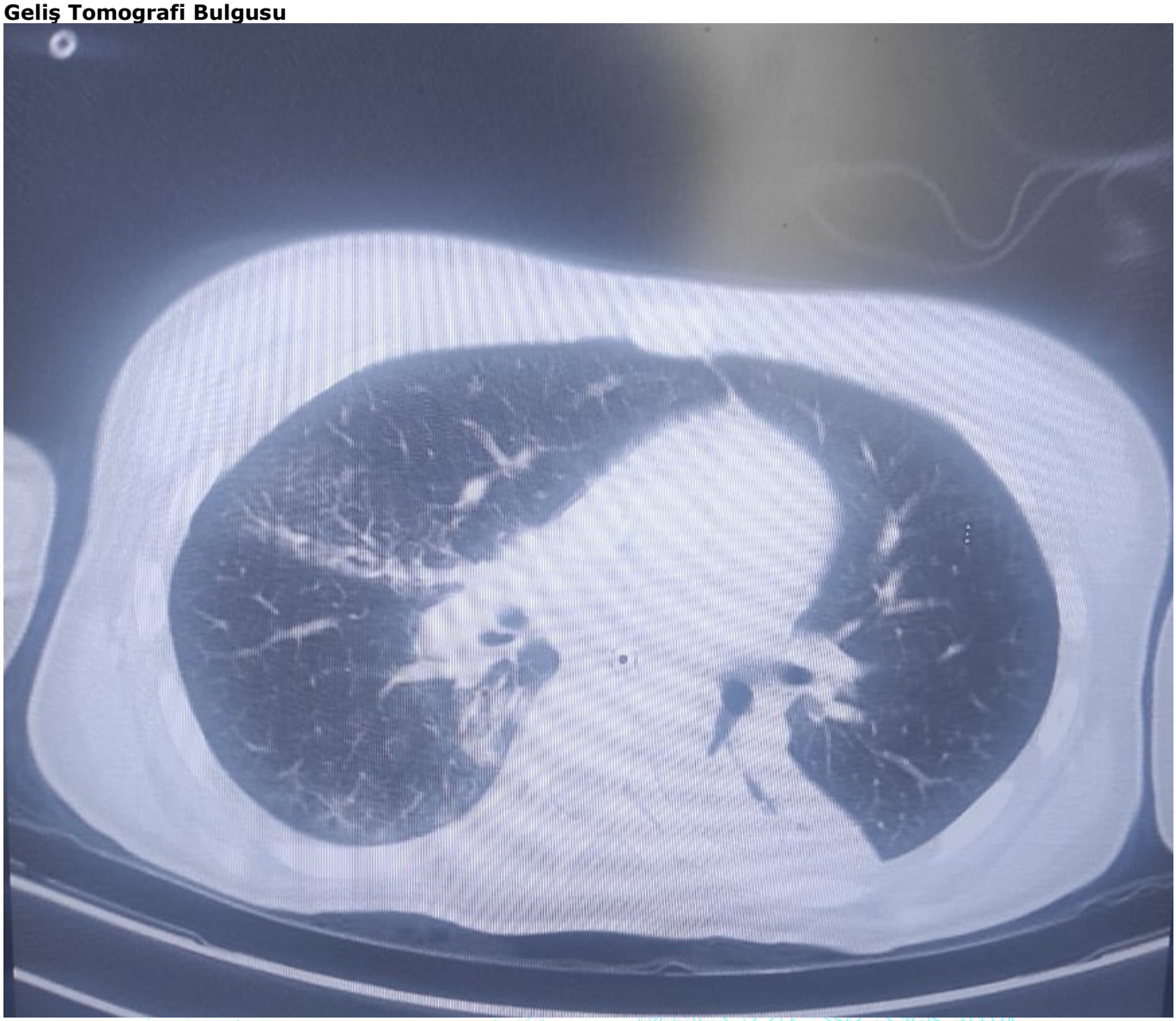

Son Akciğer Tomografi Bulgusu

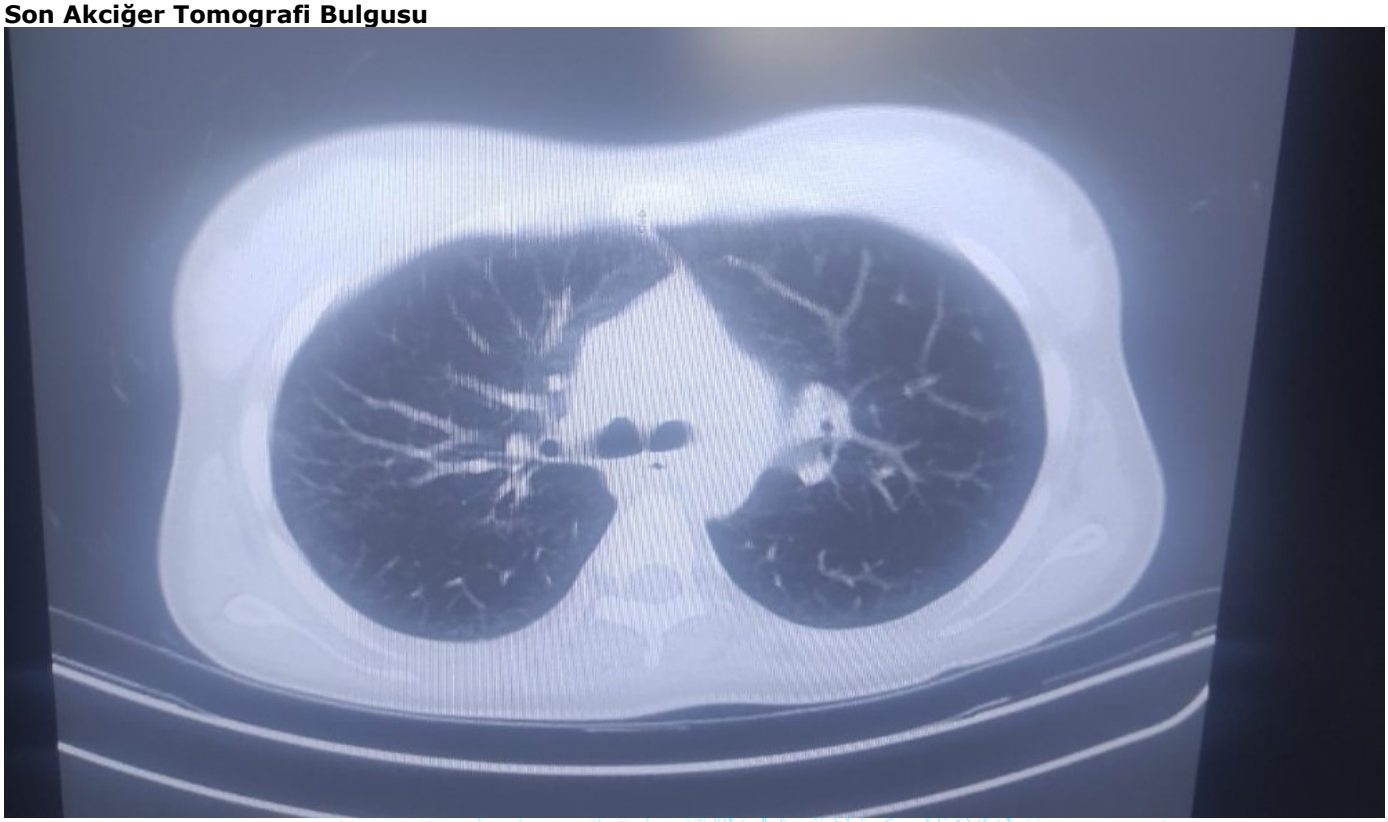

EP-136

İmmünsüprese hastada radyolojik tanı güvenilir midir?

Rabia Hande Avcı[1], Ecem Naz Ertürk[2], Bahar Ulubaş[1]
[1]Mersin Üniversitesi, Göğüs Hastalıkları Ana Bilim Dalı, Mersin
[2]Halil Şıvgın Çubuk Devlet Hastanesi, Göğüs Hastalığı Kliniği, Ankara

GİRİŞ VE AMAÇ:Langerhans Hücreli Histiositoz (LHH) etyolojisi net olarak bilinmeyen ve vücutta birçok organı etkileyen bir hastalıktır. Histopatolojisinde etkilediği organlarda monosit, makrofaj ve dendritik hücre birikmesi sonucu granülom oluşturduğu gözlenmiştir.
OLGU:Otuzbeş yaşında, erkek hasta hemoptizi şikayeti ile başvurdu. Hastanın fizik muayenesi normaldi. Özgeçmişinde psöriazis hastalığı olduğu öğrenildi. 2010 yılından itibaren immünsupresif tedavi olarak aralıklarla siklosporin, adalimumab, methotreksat almaktaydı. Hastanın 25 paket/yıl sigara öyküsü mevcuttu. Akciğer grafisinde bilateral retikülonodüler dansite artışı olması nedeniyle bilgisayarlı tomografi (BT) istendi. Toraks BT'de özellikle üst loblarda milimetrik boyutlu, bir kısmı kaviter görünümde ağırlıklı olarak buzlu cam dansitesinde multiple sayıda retikülonodüler görünümde lezyonlar mevcuttu. FDG-PET görüntülemede bilateral aksiler ve multiple mediastinal lenf nodlarında artmış metabolik tutulum (SUVmax 4.4) ve her iki akciğer parankiminde yaygın infiltrasyonlar, buzlu cam dansitesinde nodüler lezyonlarda artmış metabolik tutulumlar (SUVmax 5.2) izlendi. Görüntülemelerde tipik radyolojik patern olmaması sebebi ile hastaya VATS (Video Yardımlı Toraks Cerrahisi) yapılarak doku biyopsisi alındı. Doku biyopsisinde patolojik tanı Langerhans Hücreli Histiositoz (LHH) olarak sonuçlandı. Solunumsal şikayetinin olmaması ve SFT'nin normal olması üzerine hasta ilaçsız takibe alındı. Aktif sigara içen hastaya ilk planda sigara bırakma önerildi. Devam eden 2 yıllık takipte yeni bir semptom gelişmedi ve bakılan solunum fonksiyon testleri normaldi. Görüntüleme testlerinde radyolojik olarak minimal regresyon saptandı.
SONUÇ:Psöriazis tanılı olguda pulmoner LHH tanısı literatürde daha önce bildirilmemiş olup, iki hastalığın birlikteliğinin nadir olması nedeni ile sunuldu.

Is radiological diagnosis reliable in immunosuppressed patient?

Rabia Hande Avcı[1], Ecem Naz Ertürk[2], Bahar Ulubaş[1]
[1]Department of Chest Diseases, Mersin University, Mersin, Turkey
[2]Chest Diseases Clinic, Halil Şıvgın Çubuk State Hospital, Ankara, Turkey

OBJECTIVE:Langerhans Cell Histiocytosis (LCH) is a disease of unknown etiology that affects many organs in the body. In his histopathology, it was observed that granuloma formed as a result of the accumulation of monocytes, macrophages and dendritic cells in the affected organs.
CASE:A 35-year-old male patient admitted with the complaint of hemoptysis. There were no abnormal findings on physical examination. It was learned that he had psoriasis in his history. He has been taking cyclosporine, adalimumab, methotreksat at intervals as an immunosuppressive treatment since 2010. The patient was a 25 pack/year active smoker. Computed tomography (CT) was requested because there was an increase in bilateral reticulonodular density in the chest X-ray. On thorax CT, there were multiple reticulonodular lesions of mostly ground glass density, millimetric in size, some of them cavitary, especially in the upper lobes. In FDG-PET imaging, increased metabolic involvement (SUV max 4.4) in bilateral axillary and multiple mediastinal lymph nodes, diffuse infiltrates in both lung parenchyma, increased metabolic involvement (SUV max 5.2) in ground-glass nodular lesions were observed. Because there was no typical radiological pattern in the imaging, VATS (Video Assisted Thoracic Surgery) was performed and tissue biopsy was taken.
The pathological diagnosis was Langerhans Cell Histiocytosis (LCH) in tissue biopsy. The patient was followed-up without medication, since he had no respiratory complaints and his PFT was normal. The patient who was an active smoker was recommended to quit smoking in the first plan. No new symptoms developed and pulmonary function tests were normal in the ongoing 2-year follow-up. Minimal regression was detected radiologically in imaging tests.
RESULT:The diagnosis of pulmonary LCH in the case with psoriasis has not been reported in the literature before, and it was presented because the coexistence of the two diseases is rare.

Şekil 1
Figure 1

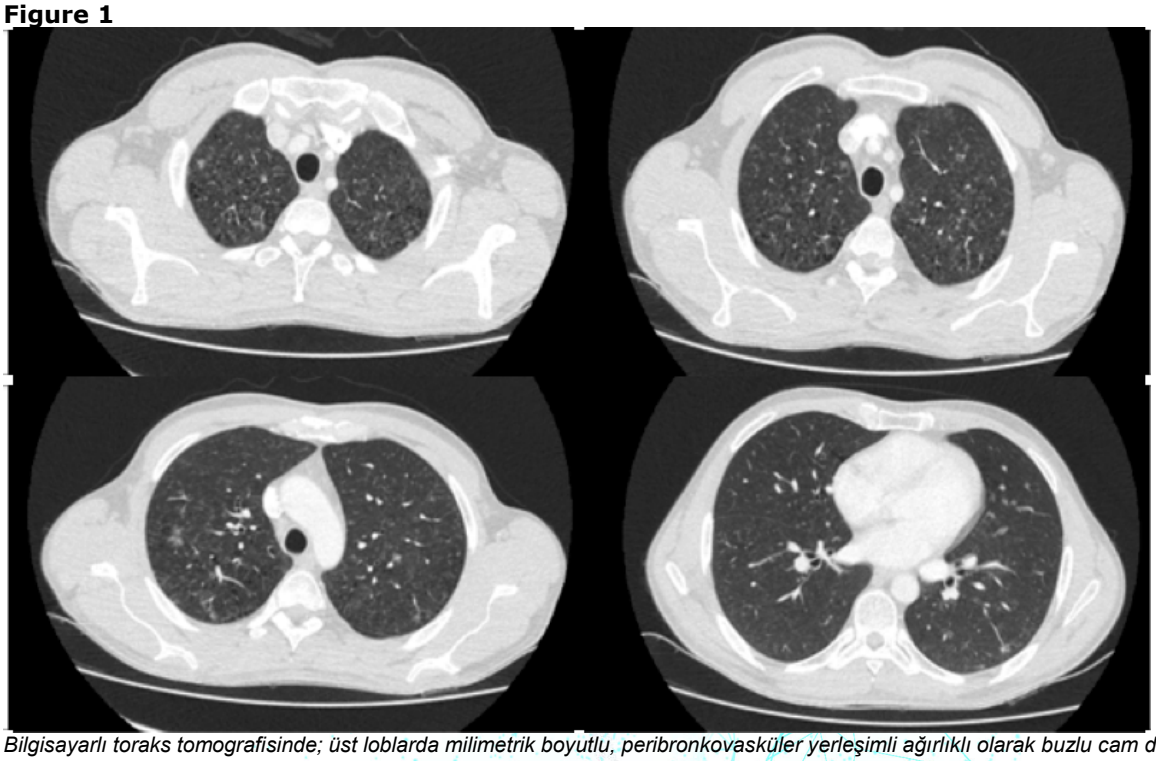

Bilgisayarlı toraks tomografisinde; üst loblarda milimetrik boyutlu, peribronkovasküler yerleşimli ağırlıklı olarak buzlu cam dansitesinde multiple sayıda retikülonodüler dansite artışı.
In computed tomography of the thorax; Reticulonodular density increase in millimetric sizes in the upper lobes, predominantly in ground glass density, with peribronchovascular location.

Şekil 2
Figure 2

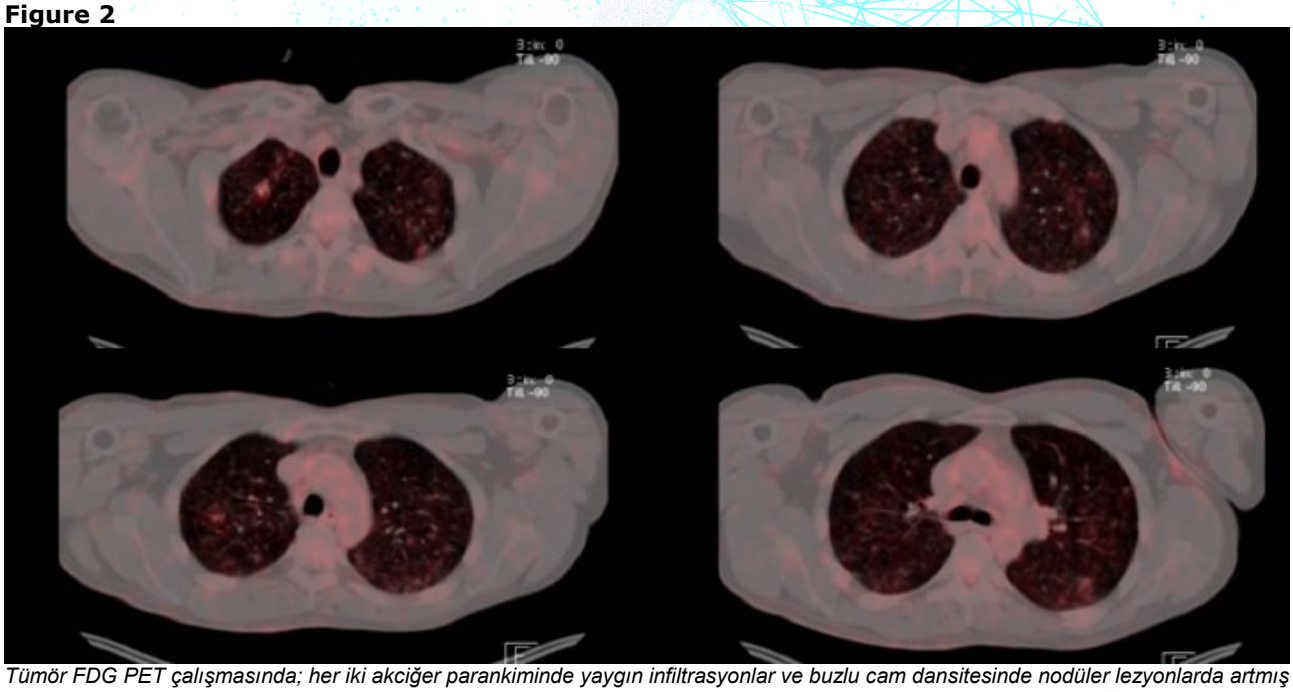

Tümör FDG PET çalışmasında; her iki akciğer parankiminde yaygın infiltrasyonlar ve buzlu cam dansitesinde nodüler lezyonlarda artmış metabolik tutulumlar.
In the tumor FDG PET study; diffuse infiltrates in both lung parenchyma and increased metabolic uptake in ground-glass nodular lesions.

Şekil 3

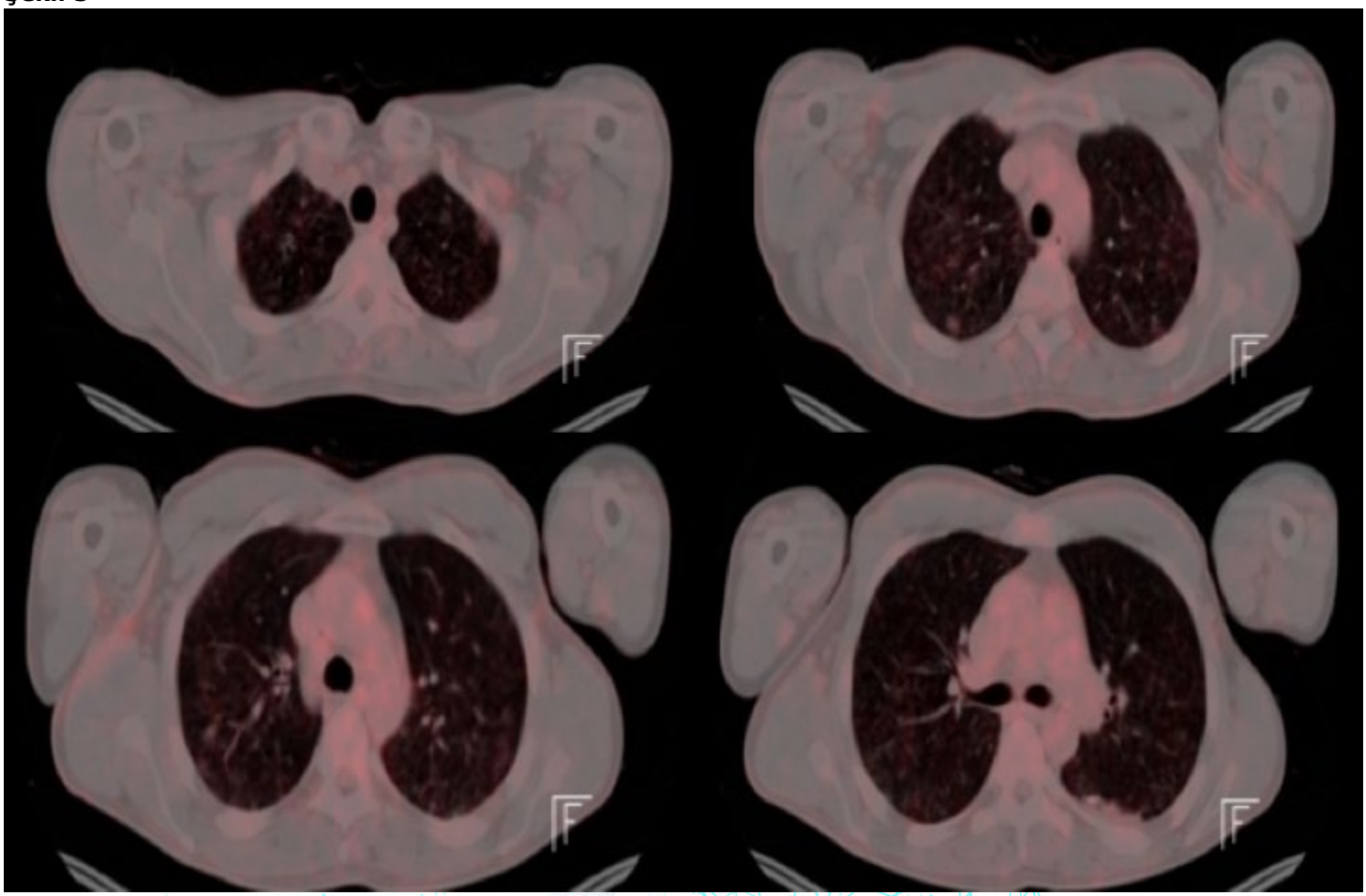

Tümör FDG PET çalışmasında; 6 ay sonra hafif düzeyde metabolik regresyon.

In the tumor FDG PET study; Mild metabolic regression after 6 months.

EP-137

Asemptomatik Akciğer Hava Kisti Olgusu: Hiperbarik Oksijen Tedavisi Öncesi Değerlendirme

Savaş İlbasmiş
Yunus Emre Devlet Hastanesi, Hava Uzay Hekimliği ve Hiperbarik Oksijen Tedavi Kliniği, Eskişehir

GİRİŞ VE AMAÇ:Asemptomatik akciğer lezyonları, Hiperbarik Oksijen Tedavisi (HBOT) planlanacak hastalar için rölatif kontrendikasyon oluşturmaktadır ve seans esnasında pulmoner barotravma riskleri nedeniyle ayrıntılı olarak değerlendirilmeleri gerekmektedir. Burada dikkat edilmesi gerekli hususlar arasında hastanın HBOT gereksiniminin aciliyeti, solunum sistemi muayenesi, öyküsü, akciğer lezyonunun boyutu, lokasyonu ve takibi vb. durumlar bulunmaktadır. Başka bir endikasyon ile HBOT planlaması için değerlendirilen bir hastada HBOT seanslarında risk oluşturabilecek bir akciğer hava kisti lezyonu tespit edilen hastanın tedavi öncesi değerlendirilmesi ve bu değerlendirilmede dikkat edilmesi gerekli hususlar vurgulanmıştır.
YÖNTEM:Hiperbarik oksijen tedavisi için sevk edilen ve HBOT planlanması için ön değerlendirmede asemptomatik hava kisti tespit edilen hasta bilgilendirme yapılarak ve onamı alınarak çalışmaya dahil edilmiştir.
BULGULAR:58 yaşında erkek hasta, diş çekimi ardından gelişmiş Mandibula Osteomiyeliti tanısı sevk edilmiştir. HBOT planlaması öncesi yapılan değerlendirmede diğer bulguları açısından sağlıklı olan hastanın tesadüfen 6 ay önce çekilmiş akciğer tomografisinde (BT) sağ akciğer orta lobda periferik lokasyonda olmayan 14,1 mm çapında hava kisti olduğu tespit edilmiştir. Hastaya göğüs hastalıkları ve göğüs cerrahisi konsültasyonları istenmiştir. Her iki branş raporunda hastanın lezyonunun boyut, lokasyon ve yapısı itibari ile barotravma açısından düşük riskli olarak değerlendirilmesi sonucu hastaya HBOT planlanma kararı alınmıştır. Yaklaşık 1 ay süren 20 seans HBOT ardından mevcut hava kistinin durumunu yeniden değerlendirmek amacıyla kontrol akciğer BT istenmiştir. Hastanın BT'sinde söz konusu lezyon boyutlarının HBOT süresince değişmediği saptanmamıştır.
SONUÇ:HBOT açısından seans sırasında tıbbi risk oluşturabilecek durumlar HBOT planlanması öncesi çok iyi değerlendirilmelidir. Bu arada hastanın HBOT gereksiniminin aciliyeti de göz önünde tutulup çok iyi bir fayda/risk hesabı yapılması önemlidir. Ülkemizde yapılan çok merkezli bir çalışmada Pulmoner Barotravma insidansı %0,00045 olarak bildirilmiştir. Acil HBOT endikasyonlarında tıbbi tedbirler alınarak riskli hastaların planlanması yapılırken elektif hastalarda öncelikle alternatif tedavilerin denenmesi önerilerek bazı durumlarda hasta planlaması yapılmamakta ya da ertelenebilmektedir. Bu sunumdaki vakada muhtemel riskler göz önüne alınarak herhangi bir problemle karşılaşılmadan hastanın HBOT seansları planlanmış ve tamamlanmıştır. Bununla beraber 20 seans HBOT mevcut akciğer kistine yapısal olarak bir etkisinin olmadığı da değerlendirilmiştir.

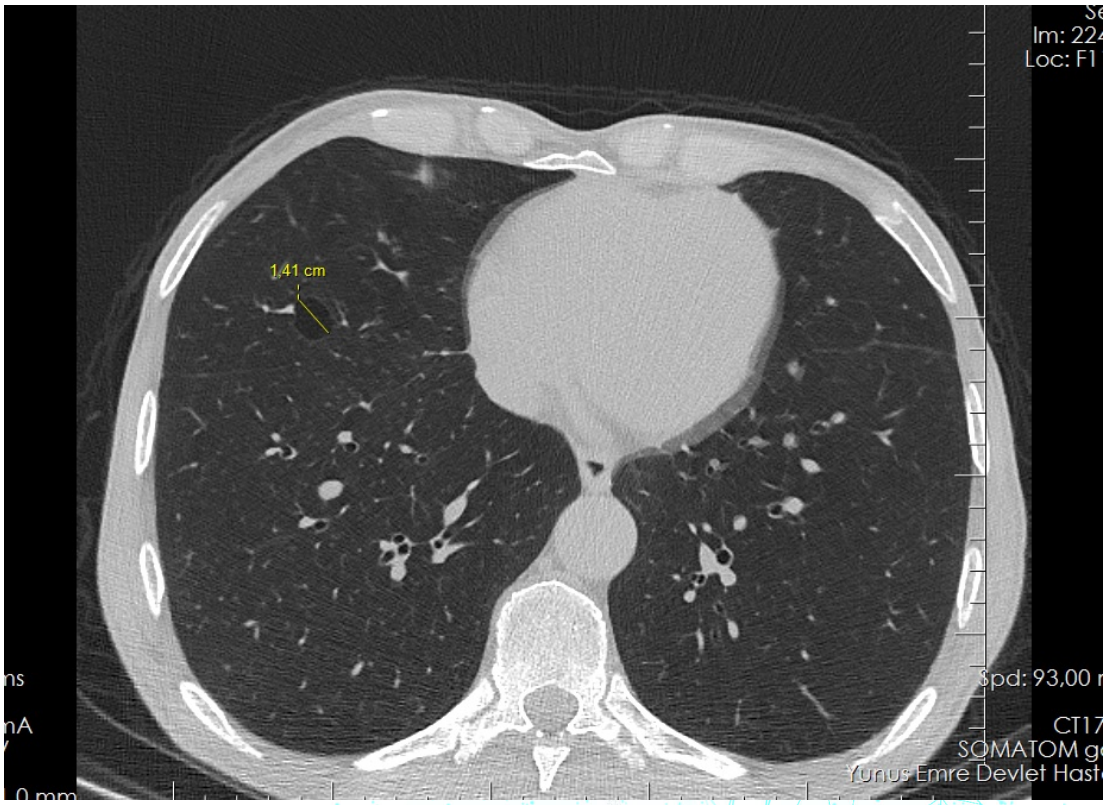

29 Eylül 2021

23 Kasım 2021

EP-138

Bariatrik Ve Metabolik Cerrahide Preoperatif Pulmoner Değerlendirmenin Postoperatif Komplikasyonlarla İlişkisi

Aydın Balcı[1], Murat Çilekar[2], İbrahim Güven Coşğun[1]
[1]Afyonkarahisar Sağlık Bilimleri Üniversitesi, Göğüs Hastalıkları Anabilim Dalı, Afyonkarahisar
[2]Afyonkarahisar Sağlık Bilimleri Üniversitesi, Genel Cerrahi Anabilim Dalı, Afyonkarahisar

GİRİŞ VE AMAÇ:Bariatrik ve metabolik cerrahi nedeni ile opere olan hastalarda oluşan pulmoner komplikasyonlar taburculuk ve iyileşme sürecini direk etkilemektedir. Obezite hipoventilasyon sendromları olan bu hastalarda gelişen konmplikasyonlar diğer hastalardan daha ağır seyretmektedir. Multidisipliner yaklaşım gerekli olan bu özel grupta; preop ayrıntılı değerlendirme ve operasyon sonrası komplikasyon yönetimi önemlidir. Post operatif komplikasyonların en aza indirilmesi amacıyla preoperatif dönemde yeni stratejiler geliştirilmelidir. Bu amaçla operasyon geçiren hastalarımızda preoperatif pulmoner risk değerlendirmesi ve oluşan postoperatif pulmoner komplikasyonları literatür eşliğinde incelemeyi amaçladık.
YÖNTEM:Afyonkarahisar Sağlık Bilimleri Üniversitesi Tıp Fakültesi Hastanesi Genel Cerahi kliniğinde opere edilmiş ve göğüs hastalıklarınca preoperatif dönemde konsülte edilen veya postoperatif dönemde de yazılı veya sözlü olarak konsültasyonları mevcut olan 410 vaka çalışmaya dahil edildi. Tüm vakaların cinsiyet, yaş, solunum fonksiyon testleri, eşlik eden sistemik komorbiditeleri, akciğer grafileri, preoperatif pulmoner risk durumları, varsa postoperatif solunumsal komplikasyonları, solunumsal semptom ve bulguları değerlendirildi.
BULGULAR:Konsülte edilen 410 hastanın 306'sı kadın 104'ü erkek idi ve yaş ortalamaları 67,8 ± 13,7 idi. Hastaların hepsi preoperatif dönemde resmi olarak göğüs hastalıklarına konsülte edildi. Konsülte edilen hastaların 325(%79) inde komorbite eşlik ediyordu ve en sık komorbidite 179 (%255) vakada diyabetis mellitusdu. Preop dönemde hastaların 237(%57,8) sinde uyku apne, 110(%26) unda obezite hipoventilasyon sendromu teşhisi vardı. Postoperatif en sık görülen komplikasyon 42 (%10,2) vaka ile bronkospazm ve 23(%5,6) vaka da atelektazi iken sırası ile 22 (%5,3) vakada pnömoni, 4 (%0,9) vakada pulmoner emboli, 6 (%1,4) vakada aspirasyon, 3 (%13,4) vakada solunum yetmezliğidi. Postoperatif komplikasyon gelişen 3 (%0,7) hastadan 1 si pulmoner emboli 1 si miyokart infaktüsü ve 1 i yağ embolisi nedenleri ile ex oldu. Preop değerlendirilen 55(%0,1)vakada göğüs hastalıkları postop yoğun bakım takibi öngörmüştü. Bronkospazm gelişen vakalarda göğüs hastalıkları preop değerlendirmede operasyon sonrası inhaler nebül önermişti. Tüm hastalarda profilaktik antikoagulan önerilmişti.
SONUÇ:Hastaların preoperatif dönemde değerlendirilmesi ve solunumsal komplikasyonların tahmin edilmesi morbidite ve mortalitenin azaltılması ve postoperatif hastanede yatış sürelerinin azaltır. Profilaktik antikoagulan kullanımı pulmoner emboli riskini önemli oranda azaltmaktadır. Pulmoner komplikasyonların önüne geçilmesi metabolik ve bariatrik cerahinin başarı oranını artırır. Hastalarda hızla kilo verme ve kan şeker regülasyonu oluşmaktadır. Ameliyat sonrası pulmoner komplikasyon gelişmesini engellemek hastalarda hayati öneme sahip olduğundan pre ve post op pulmoner yaklaşım değerlidir.

EP-139

Plevral Tutulumlu Nörofibromatozis

Merve Çalis, Ahmet Arısoy
Yüzüncü Yıl Üniversitesi, Göğüs Hastalıkları Ana Bilim Dalı, Van

GİRİŞ VE AMAÇ:Nörofibromatozis (NF) deri, göz, santral ve periferik sinir sisteminde ve akciğerler gibi birçok organ ve sistemde karakteristik lezyonlar oluşturan, otozomal dominant geçiş gösteren bir hastalıktır. NF birçok sistemi tutabilmektedir ve ciddi komplikasyonlara neden olabilmektedir. Bu nedenle olguların erken belirlenip tanı konulması ve düzenli takiplerinin yapılması önem kazanmaktadır.
YÖNTEM:37 yaşında kadın hasta, bilinen astım tanılı kontrol amaçlı göğüs hastalıkları polikliniğimize başvurdu. 5 yıl önce göğüs cilt biyopsisiyle NF tanısı aldığını söyledi. Skalpta cilt altında, göğüs duvarında, karaciğer parankiminde NF tutulumları saptanmış. Hastaya güncel toraks görüntülemesi istendi.
BULGULAR:2017 yılında çekilen MR; "Sağ posteriorda 2. 3. kotlar arasında yaklaşık 30*22 mm ebatlı, solda 3.4. kotlar arasında yaklaşık 45*18mm ebatlı T1-T2'de hiperintens lezyon izlenmiştir" şeklinde raporlandı. 2022 Şubat ayında çekilen MR; "Sağ akciğer apeksi seviyesinde 2. 3 kotlar arasından akciğere doğru uzanan en geniş aksiyel boyutu 38*42 mm ebatlı kitle lezyon, sol akciğer 3. 4. kostayı posteriordan çevreleyen en geniş boyutu yaklaşık 95*54*32 mm ebatlı kitle lezyon izlendi" şeklinde raporlandı. İki MR arasında 5 yıllık sürede lezyonların boyutunda büyüme saptanan hastaya malignite ekartasyonu amaçlı sağ hemitorakstaki lezyondan transtorasik biyopsi yapıldı. Biyopsi sonucu nörofibrom olarak geldi. Göğüs Cerrahisi görüşü alınarak hasta takibe alındı.
SONUÇ:NF akciğer, toraks tutulumu ile de seyredebilen bir hastalıktır. Hastalarda büyüyebilen NF lezyonlarının olası malignitelerden ekartasyonunun sağlanması için düzenli takipler ve gerekli ileri incelemelerin yapılması gerekmektedir.

toraks bt/mr 1

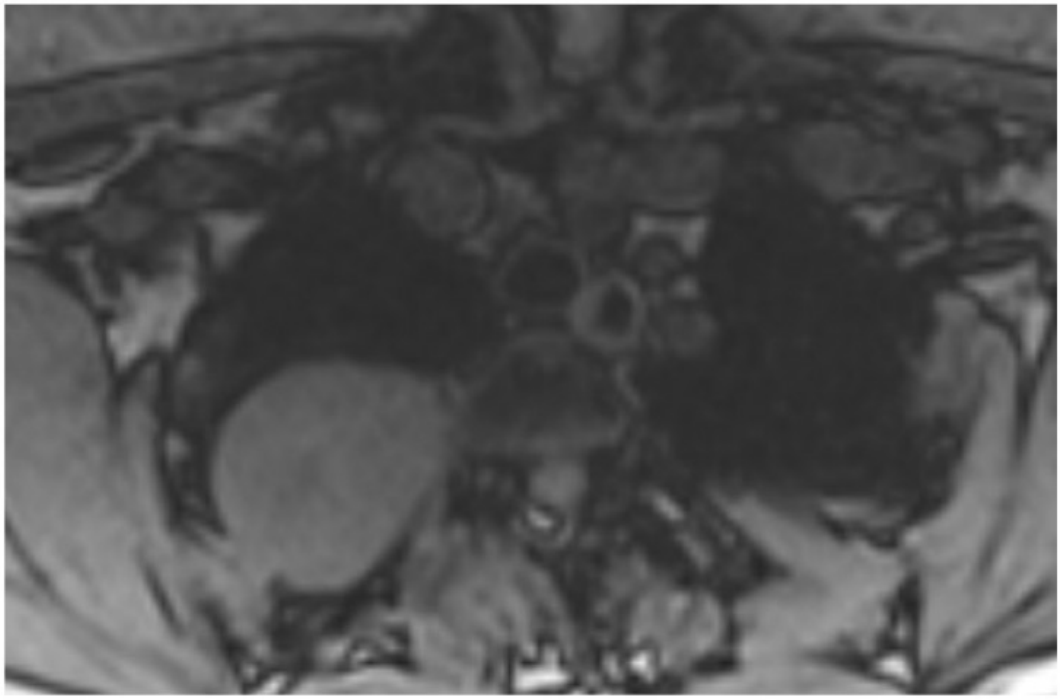

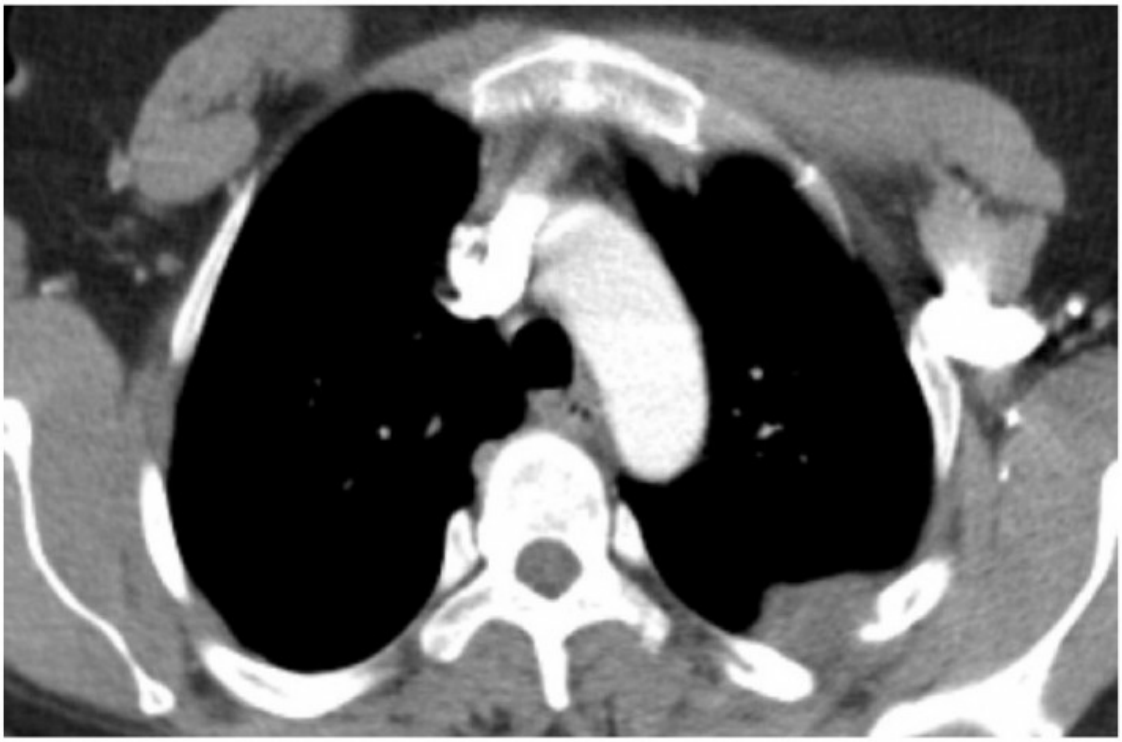

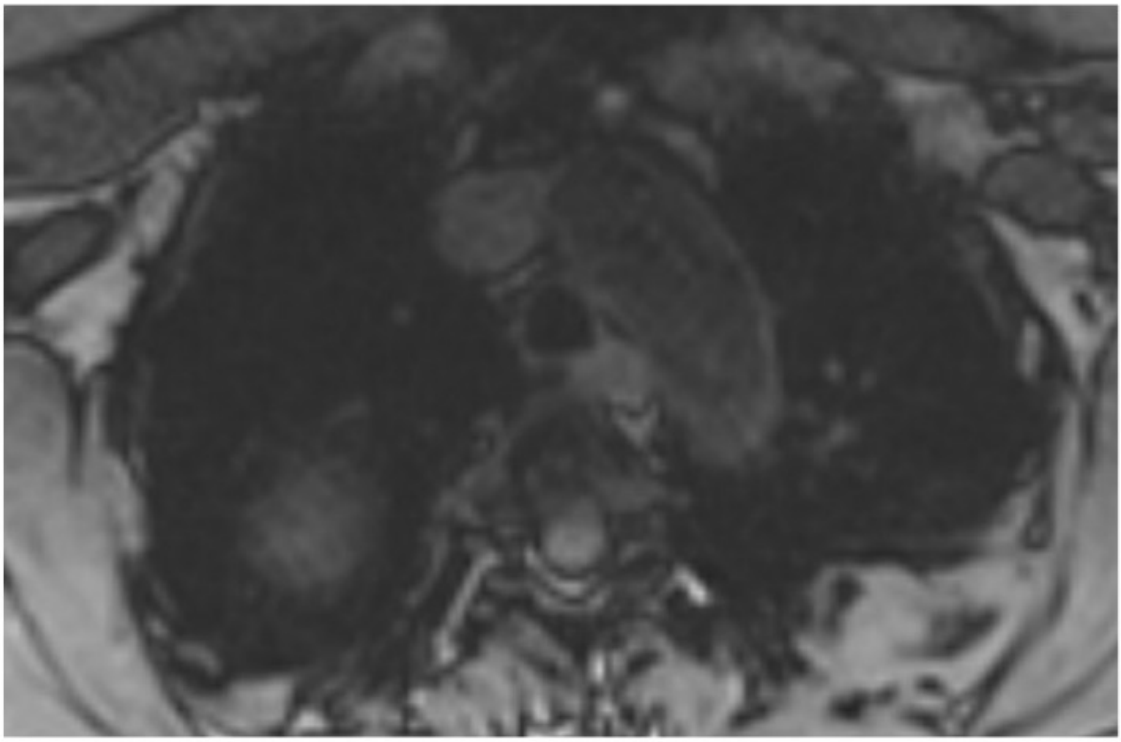

EP-140

COVID-19 Ve Pnömomediastinum

Kevser Kiraz, Semra Bilaçeroğlu
SBÜ Dr. Suat Seren Göğüs Hastalıkları ve Cerrahisi Eğitim ve Araştırma Hastanesi

GİRİŞ VE AMAÇ:Pnömomediastinum, mediastende hava veya başka gaz bulunması olarak tanımlanır ve mediastinal amfizem olarak da bilinir. Pnömomediastinum spontan veya travmatik olarak kategorize edilebilir. Travmatik pnömomediasten, göğüste künt veya penetran travma veya göğüs cerrahisi gibi iyatrojenik yaralanmalardan kaynaklanır. Mekanik ventilasyon; barotravma ve pnömomediastinumun yaygın bir nedenidir.
YÖNTEM:Olgumuz pnömediastinumla komplike olan, medikal tedaviyle sorunsuz taburcu edilen COVID-19 pnömoni vakasıdır. Diğer olgulardan farklı olarak hastamızda ilginç olan pnömomediastinuma yol açacak mekanik ventilatör, pozitif havayolu basıncı, travma, bronşial astım gibi predispozan bir faktörün olmamasıydı.
BULGULAR:42 yaşında erkek hasta son 2 haftadır artan nefes darlığı ve öksürük şikayeti olmuş. Öz geçmişinde yaklaşık 3 yıl önce hodgkin lenfoma nedeniyle 6 kür kemoterapi öyküsü mevcut. Radyoterapi almamış. 15 paketyıl sigara öyküsü olan hasta 4 yıldır exsmoker. COVID-19 pcr pozitif gelmesi üzerine covid pnömonisi solunum yetmezliği nedeniyle serviste takip edilmiş.Takiplerinde cilt altı amfizem saptanması üzerine hastenemiz yoğun bakım ünitesine kabul edilmiştir.
Hastanın yoğun bakım ünitesine gelişinde fizik muayenesinde boyun bölgesinde yaygın cilt altı amfizemi vardı, bilateral akciğer sesleri kabalaşmıştı. Diğer fizik muayene bulguları normaldi. Oksijen maske ile spo2 % 92, solunum sayısı: 26, ateş: 36, gks:15 idi. Akciğer grafisinde yaygın infiltrasyonları mevcuttu. Toraks tomografisnde her iki göğüs duvarında solda daha belirgin yaygın cilt altı amfizem izlendi. Mediastende pnömomediastinum ile uyumlu hava dansiteleri izlendi. Kesitler akciğer parankim penceresi ile birlikte değerlendirildiğinde, her iki akciğerde yaygın konsolidasyon alanları, buzlu cam dansitesinde opasite artımları izlendi. Hasta yoğun bakım ünitesinde mekanik ventilatör ihtiyacı olmadı, yüksek oksijen altında takip edildi. Yoğun bakım ünitesinde takip edilen hastanın oksijen ihtiyacında azalma olması üzerine covid serviste izlendi. Takiplerinde hastanın oksijen altında sp02 % 96 olması üzerine uzun süreli oksijen tedavisi ile taburcu edildi.
SONUÇ:Sonuç olarak, COVID-19 olmayan ARDS hastalarında, pnömotoraks ve pnömomediastinum %2-15'e varan oranlarda izlenirken, COVID-19 hastalarında literatürde %5-55 gibi geniş bir aralıkta izlendiği görülmektedir. COVID-19 enfeksiyonu esnasında gelişen pnömomediastinum patogenezinde netlik olmasa da öne sürülen farklı hipotezler mevcuttur. Sorumlu tutulabilecek mekanizmalar; diffüz alveoler hasara bağlı olarak frajil hale gelen akciğer dokusu ve buna ilaveten öksürükle birlikte artan intraalveoler basınç, kortikosteroid kullanımına bağlı interstisyel dokuda zayıflama, yüksek akımlı nazal oksijen ve invaziv- noninvaziv mekanik ventilasyon esnasında sağlanan yüksek PEEP değerleri gibi görünmektedir.

Toraks BT1

Mediastinal amfizem ve subkutan amfizem

Toraks BT2

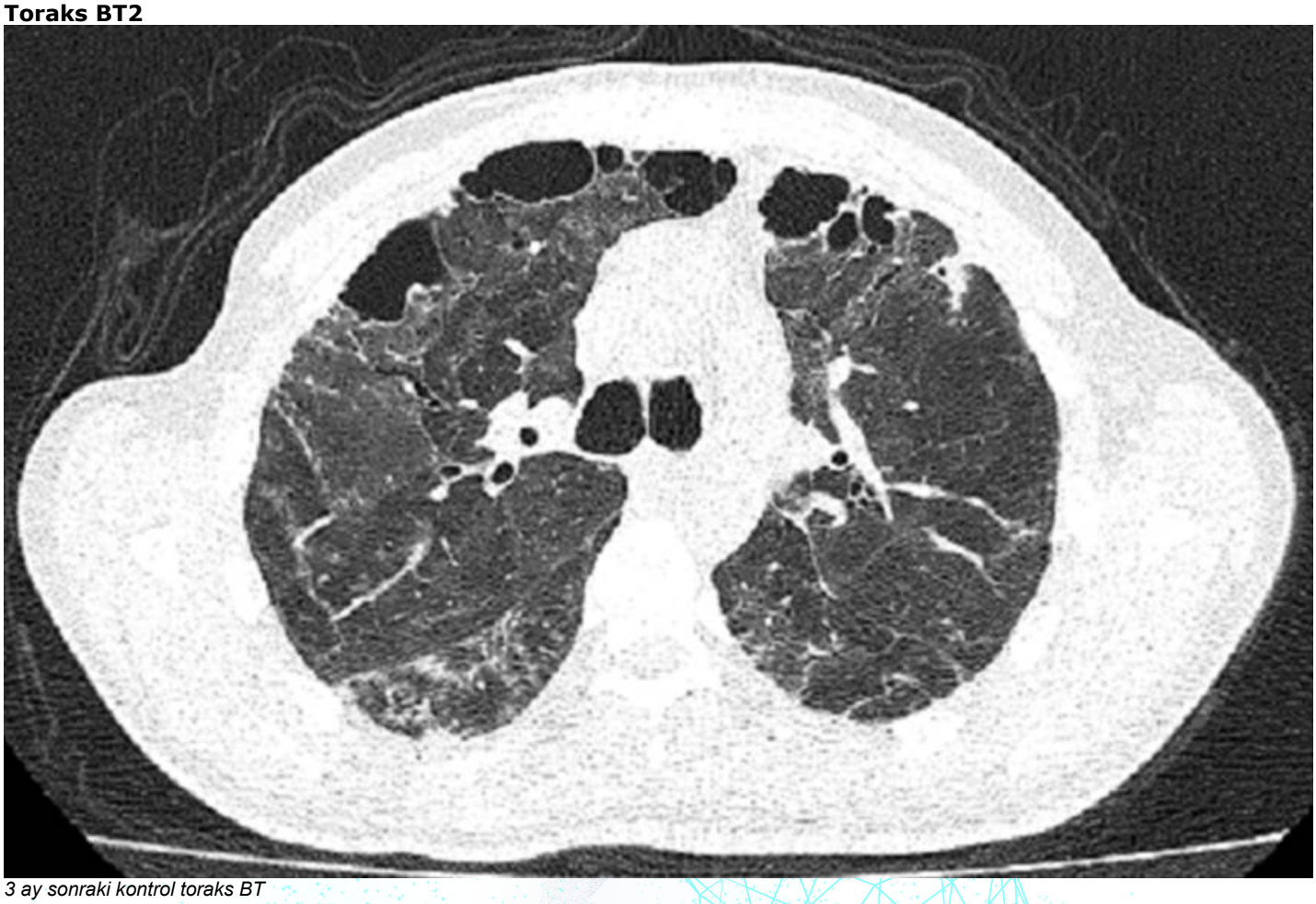

3 ay sonraki kontrol toraks BT

EP-141

İnhale Kortikosteroidlerin COVID-19 Sonrası Öksürük ve Dispnede Solunum Fonksiyonları Üzerine Etkisi

Aysegul Gencer[1], Buket Çalışkaner Öztürk[2], Ersan Atahan[2], Bilun Gemicioğlu[2]
[1]İstanbul Bakırköy Dr.Sadi Konuk Eğitim ve Araştırma Hastanesi, Göğüs Hastalıkları
[2]İstanbul Üniversitesi-Cerrahpaşa, Cerrahpaşa Tıp Fakültesi, Göğüs Hastalıkları Anabilim dalı

GİRİŞ VE AMAÇ:Koronavirüs hastalığı-2019 (COVID-19) 'da akut dönemde gelişen ve post-COVID-19 dönemde devam eden dispnede, inhale kortikosteroid (ICS) kullanımına ilişkin yeterli veri bulunmamaktadır. Bu çalışmada, hafif-orta COVID-19 sonrası dispne şikâyeti için ICS önerilmiş olan hastaların takiplerindeki spirometri değerleri karşılaştırılarak, solunum fonksiyonlarındaki değişim gösterilmek istenmiştir.
YÖNTEM:Post-COVID-19 dispne yakınması ile başvurmuş olup ICS önerilmiş olan toplam 34 hasta çalışmaya dahil edildi. 1.ay ve 3.ayda yapılmış olan modifiye Borg skalası ve spirometri sonuçları kaydedildi. Hastalar kullandıkları ICS'ye göre gruplandırılarak değerlendirildi.
BULGULAR:Solunum fonksiyon testi sonuçları açısından inhale kortikosteroid grupları arasında anlamlı fark yoktu.
SONUÇ:Post-COVID-19 dispne varlığında ICS kullanımının hastaların solunum fonksiyonları üzerine etkisi yoktur.

EP-142

Malign Kavite Görünümünü Taklit Eden Akciğerde Romatoid Nodül

Yasemin Yavuz, Aydanur Ekici, Mehmet Savaş Ekici, Fulden Akyüz İnanç
Kırıkkale Üniversitesi Tıp Fakültesi Hastanesi, Göğüs Hastalıkları Anabilim Dalı, Kırıkkale

GİRİŞ VE AMAÇ:GİRİŞ: Romatoid Artrit en sık görülen poliartrittir.Akciğer tutulumunun eşlik ettiği bu inflamatuar hastalık akciğer parankiminde metastazı taklit eden nodüllere yol açmakta ve tanıda zorluğa neden olmaktadır.
YÖNTEM:Altmış yaşında kadın hasta 36 yıldır romatoid artrit tanısı olup ara ara olan nefes darlığı şikayeti ile Göğüs Hastalıkları kliniğimize başvurdu.Nefes darlığının eforla olduğunu söyledi.Özgeçmişinde diyabet+hipertansiyon+kronik böbrek hastalığı(evre-3)+kronik arter hastalığı+astım+romatoid artrit+kronik hastalık anemisi mevcut olup romatoloji kliniğince takipli arava +plequanil kullanan hastanın atak dönemlerinde tedavisine metotreksat ve prednol eklenip çıkarılmış. Fizik muayenesi doğal, satürasyonu oda havasında 96 idi.
BULGULAR:Yapılan tetkiklerinde SFT:FVC: 83 FEV1:85 FEV1/FVC:84,7,çekilen posterior anterior akciğer filminde (PAAC) yaygın nodüler görünüm mevcut olup bilgisayarlı tomografi istendi. Toraks bilgisayarlı tomografisinde: Sağ akciğerde büyüğü alt lob posterobazal segmentte 35x16mm, solda alt lobda anteromediobazal segmentte 16 mm çaplı, içerisinde kavitasyonlar barındıran çok sayıda dağınık yerleşimli dansite artımlarının metastaz? malign kavite? nekrobiyotik nodül ? olarak raporlandı.Hasta PET-CT ye yönlendirildi.PET -CT de nodüllerde FDG tutulumları saptandı.(SUVmax:4.81)Bulguların bilinen romatoid artrit tanısı ile uyumlu olabileceği düşünülmekle beraber malignite kesin olarak ekarte edilememiş olup hastaya dış merkezde VATS(video yardımlı toraks cerrahisi) işlemi yapılıp biyopsi alındı.Patoloji sonucunda nekrotik nodül ve granülamatöz inflamasyon bulguları ile uyumlu olup hastanın romatoid nodül ile takiplerine devam edilmektedir.
SONUÇ:SONUÇ: Romatoid artrit akciğer tutulumu metastatik kaviter lezyon görünümünü taklit edebilir.

Rheumatoid Nodule in the lung Mimicking the Appearance of a Malignant Cavity

Yasemin Yavuz, Aydanur Ekici, Mehmet Savaş Ekici, Fulden Akyüz İnanç
Kırıkkale University Faculty of Medicine Hospital, Department of Chest Diseases, Kırıkkale

BACKGROUND AND AIM:Rheumatoid Arthritis is the most common polyarthritis. This inflammatory disease accompanied by lung involvement causes nodules that mimic metastasis in the lung parenchyma and causes difficulty in diagnosis.
METHODS:A 60-year-old female patient was diagnosed with rheumatoid arthritis for 36 years and applied to our Chest Diseases clinic with the complaint of occasional shortness of breath. She said that her dyspnea was caused by exertion. She had a history of diabetes+hypertension+chronic kidney disease(stage-3)+chronic artery disease+asthma+rheumatoid arthritis. Methotrexate and prednol were added to the treatment of the patient who used arava +plequanil and was followed up by the rheumatology clinic, during the attack periods. Physical examination was normal, saturation was 96 at room air.
RESULTS:In the examinations performed, SFT:FVC: 83 FEV1:85 FEV1/FVC:84.7, diffuse nodular appearance in the posterior anterior chest x-ray (PAAC) taken and computed tomography was requested. On thorax computed tomography: Numerous scattered density increases with a diameter of 35x16 mm were observed in the lower lobe posterobasal segment of the right lung, and 16 mm in diameter in the anteromediobasal segment of the left lower lobe. metastasis? malignant cavity? necrobiotic nodule ? reported as.The patient was referred to PET-CT. FDG uptake was detected in the nodules in PET-CT. (SUVmax: 4.81) Although the findings were thought to be compatible with the known diagnosis of rheumatoid arthritis, malignancy could not be ruled out definitively, and VATS (video-assisted thoracic surgery) was performed in an external center and biopsy was performed. The pathology result is consistent with necrotic nodule and granulomatous inflammation findings, and the patient is being followed up with rheumatoid nodules.
CONCLUSIONS:Rheumatoid arthritis lung involvement may mimic the appearance of a metastatic cavitary lesion.

Takip öncesi ve başvuru anı bilgisayarlı tomografi görüntüleri

Computed tomography images before and during follow-up

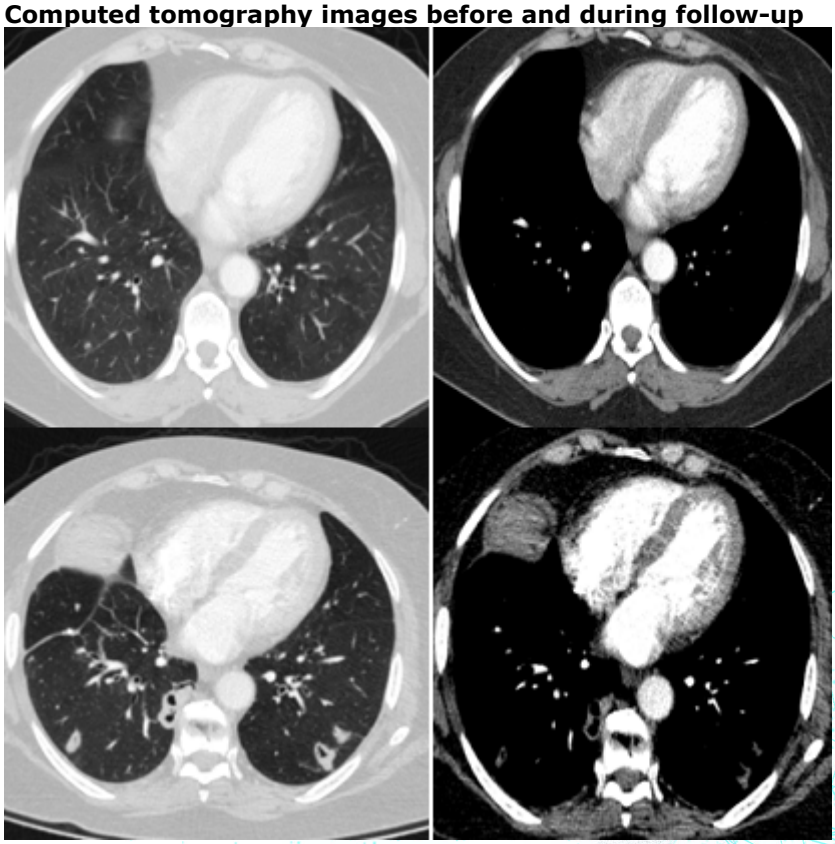

Takip öncesi ve başvuru anı posterior anterior akciğer filmi görüntüleri

Posterior anterior chest x-ray images before follow-up and at admission

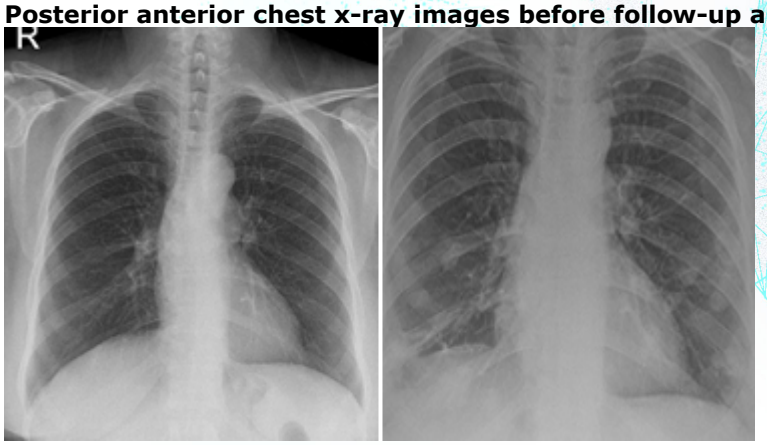

Kontrol posterior anterior akciğer filminde kaviter nodüler görünümü mevcut

There is a cavitary nodular appearance in the control posterior anterior chest X-ray.

EP-143

Nadir görülen bir zehirlenme: Nargile ile ilişkili karbon monoksit zehirlenmesi; olgu sunumu

Kübra Taşkaraca, Nevin Taci Hoca, Zeynep Sena Solmaz, Nazrin Salimzade, Azime Demirel Aydın, Gül Gürsel
Gazi Üniversitesi Tıp Fakültesi Hastaneleri Göğüs Hastalıkları Ana Bilim Dalı, Ankara

GİRİŞ VE AMAÇ:Nargile bir çeşit tütün ürünüdür. Nargilede tıpkı odun, kömür, benzin, propan, vinil plastik gibi karbonlu bileşiklerin yanmasıyla ortaya çıkabilen karbon monosit (CO) gazı salınımı olabilir.CO renksiz, kokusuz, tatsız bir gazdır ve tahriş etme özelliği olmaması nedeniyle 'sessiz katil' olarak bilinmektedir.CO zehirlenmeleri akut veya kronik olarak meydana gelebilmektedir.
Baş dönmesi, baş ağrısı, bayılma, bilinç bulanıklığıile gelen özellikle genç hastalarda nargile kullanımı ve duman maruziyeti derinlemesine sorgulanmalı ve CO zehirlenmesi konusunda dikkatli olunmalıdır.
OLGU:Yirmi iki yaşında erkek hasta acil servisebaş dönmesi, kulak çınlaması ve baş ağrısı nedeniyle başvurdu. Sekiz paket-yıl sigara öyküsü olan hastanın özgeçmişinde başka bir özellik yok. Fizik muayenede; bilinci açık ancak sözel uyaranlara zor ve yavaş cevap verdiği görüldü. Glasgow koma skalası 15 olan hastanın nörolojik muayenesinde ek patoloji saptanmadı.Ateş 36.40C, kan basıncı 122/80 mmHg, nabız 82/dakika, solunum sayısı 20/dk.Diğer fizik muayene bulguları normal idi. Arter kan gazında pH: 7.37, pCO2: 47mmHg, PO2: 62 mmHg, HCO3: 24mmol/L, karbon monoksit(COhb) 25.9 g/dLve SPO2: %95olarak saptandı. EKG, hemogram, biyokimya, kalp enzimleri, akciğer grafisi ve tam idrar tetkikinormal idi.Hasta yakınlarıyla görüşülerek öykü derinleştirildiğinde hastanın yaklaşık 2,5 saat nargile kullanımı sonrasında yakınmalarının başladığı öğrenildi. Beyin ve toraks BT'sinde patoloji saptanmadı. Nargile kullanımına bağlı CO zehirlenmesidüşünülen hastaya bilinçte hafif konfüzyon olması ve COhb seviyesinin 25'in üzerinde olması nedeniyle hiperbarik oksijen (HBO) tedavisi uygulandı. Takibinde bilinç durumu düzeldi, kontrol kan gazında COhb düzeyi 2.7'ye geriledi.HBO tedavisine bağlı herhangi bir komplikasyon izlenmedi.
SONUÇ:CO zehirlenmesinde doku hipoksisine bağlı olarak solunum sistemi, periferik ve santral sinir sistemi, kardiyovasküler sistem gibi tüm sistemler etkilenebilir. Klinik bulgular tutulan sistemlere göre çeşitlilik gösterir. Semptomlar genellikle non-spesifiktir.Muayene bulguları da semptomlar gibi tanı koydurucu değildir. Ayrıntılı anamnez ve arter kan gazındaCOhb yüksekliği ile tanı konur. Tedavinin temelini destek ve hiperbarik oksijen tedavisi oluşturmaktadır. Tanı anındaki COHb yüksekliğinin prognoz belirlenmesinde iyi bir parametre olmadığı düşünülmektedir.
Sonuç olarak acil servise bilinç durumunda değişiklik,baş dönmesi, kulak çınlaması gibi yakınmalarla gelen hastalarda,anamnez derinleştirilerek, doğalgaz, soba, egzoz dumanı maruziyeti sorgulanmalı ve CO zehirlenmesi yapabilecek bir diğer sebebin de nargile olduğu unutulmamalıdır. Morbidite ve mortalitenin yüksek olması nedeniyle hızlıca tanı koyularak ivedilikle destek ve gereğinde hiperbarik oksijen tedavisi uygulanması hayat kurtarıcıdır.

EP-144

Allerjik Bronkopulmoner Aspergilloz Olgusu

Merve Bayrak, Zehra Dilek Kanmaz, Esin Yentürk, Tuğba Mandal, Yasemin Özel, Amine Söylemez, Ömer Kağan Gül
Merve Bayrak, Yedikule Göğüs Hastalıkları ve Göğüs Cerrahisi Eğitim Araştırma Hastanesi, İstanbul

GİRİŞ VE AMAÇ:Astım tanılı hasta dış merkezde takip edilerek Toraks bilgisayarlı tomografide(Toraks BT) bronşektazi olarak düşünülmüş ve Allerjik bronkopulmoner aspergilloz(ABPA) açısından kuşkulanılarak tetkik edilmiş. Tetkik sonuçlarının negatif gelmesi üzerine ABPA ayırıcı tanısı dışlanarak astım tedavisi ile takip edilmiş. Klinik düzelme olmaması nedeniyle hastanemize başvurusu sonrasında Toraks bt sonuçları değerlendirilerek yeniden tetkik edilmesi üzerine ABPA tanısı konulan olgumuzu farkındalık oluşturmak için sunmayı amaçladık.
OLGU:49 yaşında kadın hasta 2018 yılında nefes darlığı nedeniyle dış merkeze başvurmuş. Toraks Bt' de sağ akciğer alt lobda traksiyon bronşektazileri içeren kronik atelektatik bant izlenmektedir.Sol akciğer alt lob süperior segmentte süprasyon içeren bronşektazi dikkati çekmektedir. Sol akciğer alt lobtaki lezyonun aspergillus açısından şüphe uyandırması üzerine ABPA açısından tetkik edilmiş(Resim 1). Aspergillus spesifik antijenleri ve deri prick testleri yapılmış ve negatif gelmesi üzerine ABPA tanısı dışlanmış. Takiplerinde lezyonun progrese olması üzerine malignite şüphesi ile pet-bt çekilerek fiberoptik bronkoskopi ve transtorasik ince iğne aspirasyonu ile patoloji örnekleri alınmış. Patoloji sonuçlarında malignite lehine bulguya rastlanmamış. Hastanın ara ara hemoptizi sebebiyle hastane başvurusu da olmuş. 2022 nisan ayında pulmoner emboli nedeniyle hastanemize interne ettiğimiz hastanın total IgE düzeyi 1434 (n:<100) yüksek ve periferik kanda eosinofili mevcuttu. Toraks bt'leri incelendiğinde sol akciğer alt lob süperiordaki lezyonun progrese olduğu görüldü (Resim2) ve ABPA ön tanısıyla aspergillus açısından tetkik edilmesi planlanarak hasta allerji polikliniğine konsülte edildi. Deri prick testinde ev tozu akarı duyarlılığı saptandı. Galaktomannan değeri negatif olarak değerlendirildi.Hastaya bronkoalveoler lavaj yapıldı ve aspergillus antijenine rastlanmadı. Hastanın pulmoner emboli açısından tedavisi düzenlenerek taburcu edildikten sonra özel laboratuvar merkezine aspergillus spesifik antikorları için yönlendirmesi yapıldı. IGG 3 Aspergillus değeri 1.71(pozitif) olması üzerine hasta ABPA olarak değerlendirilerek prednol tedavisine başlandı. Hastanın takiplerinde eosinofil düzeyi normal, Total IgE 340 olduğu gözlenmiştir. Klinik olarak semptomlarında regresyon gözlenen hastanın prednol dozu düşülerek takiplerine devam edilmektedir.
SONUÇ:Hastanın klinik ve toraks bt görüntülemeleri sonucu ABPA ön tanısı düşünüldü. 4 sene önce ekarte edildiği epikrizlerinde görülmesine rağmen yeniden tetkik edilmesi üzerine ABPA tanısı konuldu ve hastaya prednol tedavisi başlandı. Tedavi süresinde klinik, tetkik sonuçları ve radyolojik görüntülemelerinde anlamlı düzelme olması üzerine prednol tedavisi ile takibine devam edilmektedir.

2018 toraks bt görünümü

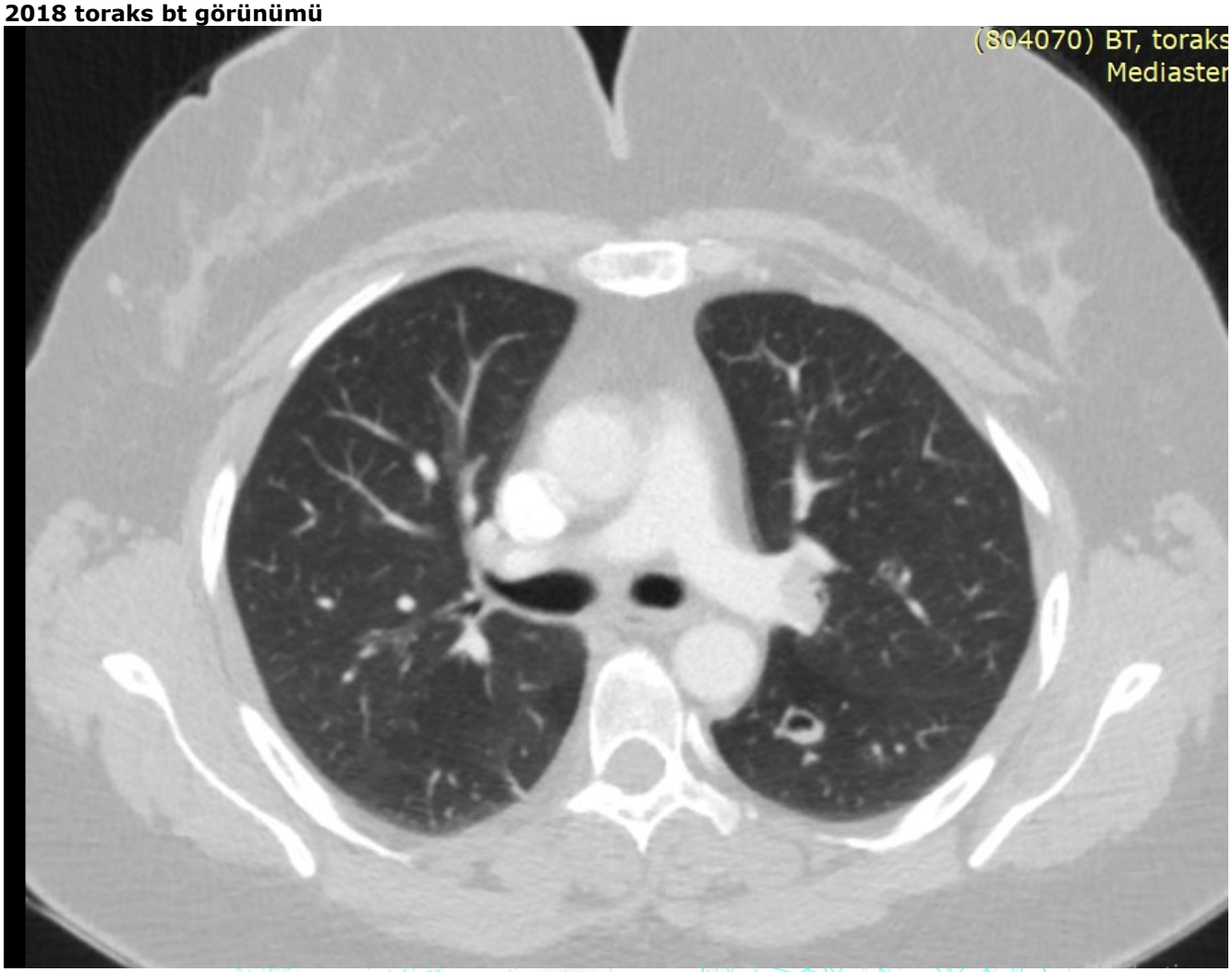

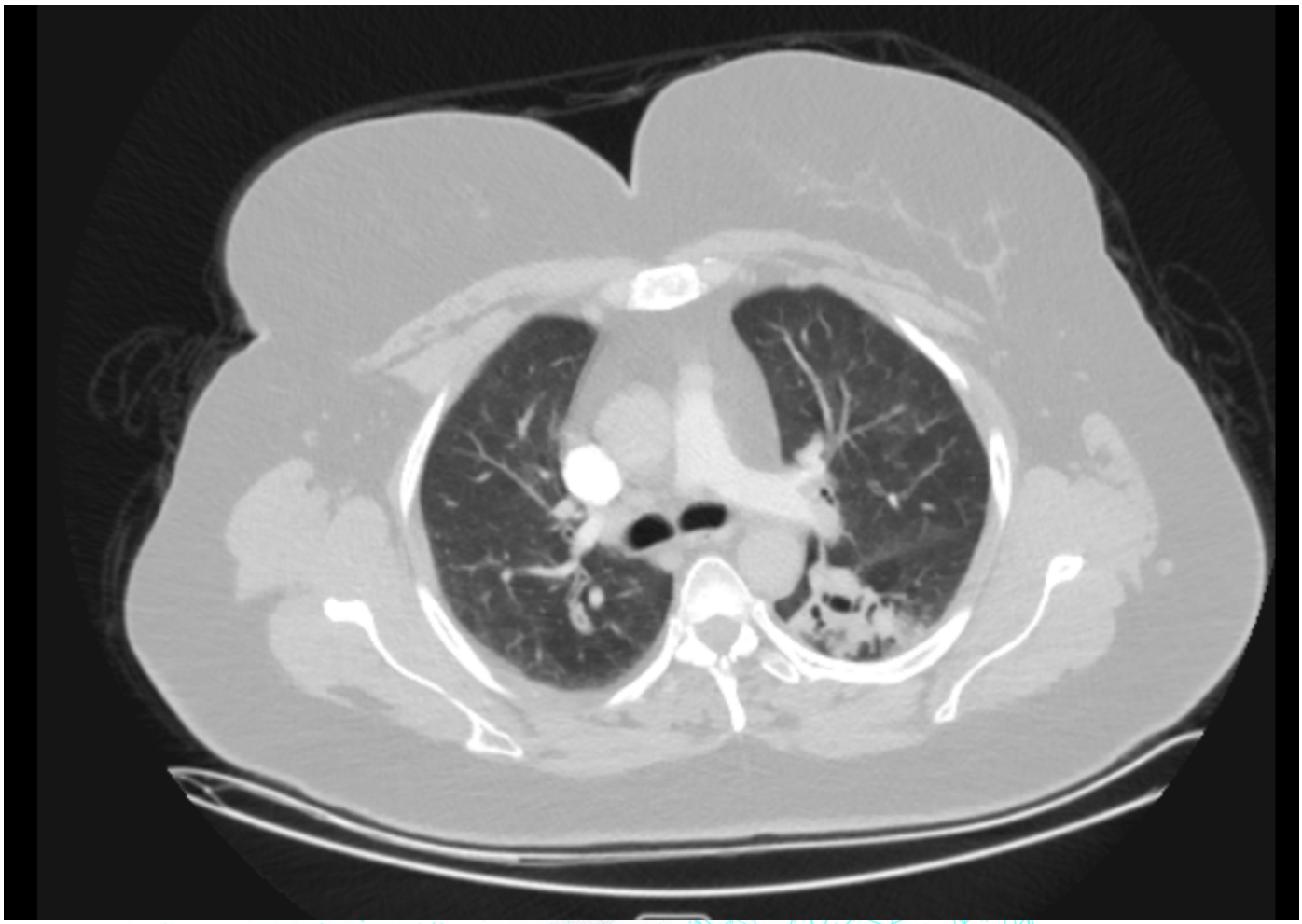

EP-145

Diffüz Panbronşiolit Olgusu

Ali Mert Eltan, İpek Çalık, Mehmet Efe Yanık, Benan Niku Çağlayan
Koç Üniversitesi, Göğüs Hastalıkları Ana Bilim Dalı, İstanbul

GİRİŞ VE AMAÇ:Diffüz panbronşiolit (DPB), solunum bronşiyollerini etkileyen, ilerleyici süpüratif ve şiddetli obstrüktif solunum bozukluğuna neden olan idiyopatik inflamatuar bir hastalıktır. Hastalığın klinik belirtileri hırıltı, dispne, öksürük, balgamdır, vakaların %80'i kronik sinüzit ile beraber seyretmektedir. Hastalığın progresyonu bronşiektazi, solunum yetmezliği, pulmoner hipertansiyon, kor pulmonaleye neden olabilir. Hastalığın Japonya insidansı 100000'de 11.1'dir.DPB idiopatiktir, bununla birlikte hastalığın patogenezinde HLA B54, HLA A11 genlerinde meydana gelen mutasyonlar sonucu olabileceği düşünülmektedir. Hastalık en sık 4-5. dekatlar arasında gözlenmektedir, cinsiyet baskınlığı gözlenmemektedir. Hastaların başvuru anında balgam kültürlerinde %44'ünde H.İnfluenza, %22'sinde P.Aeruginosa, %22'sinde S.Pneumonia, M. Catarrhalis tespit edilmiştir. P.Aeruginosa'nın tespit oranı hastalıktan 4 yıl sonra %60'a yükselir. Hastalığın karakteristik PA akciğer bulgusu bilateral alt zonlarda nodüler opasitiler, karakteristik HRCT bulgusu bilateral bronşiektazi, 'tomurcuklanmış ağaç görünümü'dür. Tedavide makrolid antibiyotikler, uzun süre düzenli olarak alındığında DPB için etkili bulunmuştur.
OLGU:Bilinen Diabetes Mellitus, Hipertansiyon, astım, koroner arter tanıları olan hasta yaklaşık 10 yıldır olan bacak ve eklem ağrıları, öksürük, balgam, efor dispnesi şikayetleri mevcut. Sigara kullanmayan hastanın, 4 sene önce 6 yıl boyunca laboratuvarda çalışma öyküsü mevcuttu. 2018 yılında çekilen Toraks BT'sinde mediastinal lenfadenomegalileri saptanan hastaya EBUS yapılmış, sonuç tanısal bulunmamış. Hastaya dış merkezde Sarkoidoz ön tanısıyla metotreksat ve Prednol tedavisi başlanmış, halen aktif olarak 16 mg/gün Prednol kullanmaktaydı. Tedaviye yanıt alamayan hasta polikliniğimize başvurdu. Başvurusunda CRP:38 WBC:15.55(%90 nötrofil hakimiyetinde), ESR:2 romatoloji tetkikleri negatif olarak bulundu. SFT sonucunda FVC:%68, FEV1:%45 FEV1/FVC:55.81 DLCO:%77 olarak saptandı. Çekilen toraks BT'sinde her iki akciğerde multipl sentrilobüler milimetrik dansiteler, üst loblarda daha belirgin olan buzlu cam dansiteleri gözlendi. Bronş duvarları normalden kalın, her iki akciğerde en büyüğü sağ akciğer üst lobda 4.5 mm olan multipl nodüller gözlendi. Bulgular öncelikle difüz panpronşiolit lehine değerlendirildi. Hastanın sağ akciğer üst lobdan alınan wedge biyopsisinde aktif kronik bronşiolit, peribronşioler fibrozis saptandı. Nazal mukoza biyopsisi fibrozis ve kronik enflamasyon olarak raporlandı.
SONUÇ:Bu bulgularla hastada diffüz panbronşiyolit tanısı konularak, klaritromisin 2x500 mg başlandı.Klaritromisin tedavisi sonrası hastanın kliniğinde dramatik düzelme, radyolojisinde gerileme gözlenen hastanın aktif solunumsal yakınması kalmadı, 12 ay boyunca tedaviye devam eden hastanın kontrol SFT sonucunda FVC:%83 FEV1:%64 FEV1/FVC:65.31 DLCO:%103 olarak saptandı. Hasta halen tedavi altında takip edilmektedir.

EP-146

Akciğer Nakil Hastaları, Aileleri ve Normal Popülasyonda Organ Bağışı Farkındalığı, Tutum ve Davranışları

Fatmanur Çelik Başaran, Sinan Türkkan, Mehmet Furkan Şahin, Muhammet Ali Beyoğlu, Emre Yılmaz, Erdal Yekeler
Ankara Şehir Hastanesi, Göğüs Cerrahisi ve Akciğer Nakli Kliniği, Ankara

GİRİŞ VE AMAÇ:Akciğer nakli dünyada geçerliliği her geçen gün artan, umut verici bir tedavi yöntemidir.Tüm organ nakillerinde olduğu gibi akciğer naklinde de küresel talep mevcut organ arzını aşmaktadır.Bu sorunun çözülebilmesi,organ bağışının arttırılabilmesi için altta yatan sebeplerin tespiti önemlidir. Bu amaca yönelik gerçekleştirdiğimiz anket çalışmamızı sunduk
YÖNTEM:Çalışmada mayıs 2022-haziran 2022 tarihleri arasında online uygulamayla katılımcılara anket yapıldı. 56 akciğer nakil hastası, 69 nakil yakını (hasta ile birlikte yaşayan ve/veya primer bakımı üstlenen 1. derece yakını) ve göğüs cerrahisi polikliniğine nakil dışı sebeplerle başvuran 77 kişi olmak üzere toplam 202 kişiye anket uygulandı. 3 gruba organ bağışı hakkındaki bilgi düzeyi, tutum ve davranışlarını değerlendiren 20 soruluk bir anket uygulandı.
BULGULAR:78 kadın 124 erkekten oluşan popülasyonunun 45'i 30 yaş altı, 102'si 30-60 yaş arası ve 55'i 60 yaş üstündeydi. 3 grup da organ nakli ve bağışı hakkında bilgilerinin olduğunu belirtti(%100, %100, %94.81).Nakil hastaları ve aileleri hekim tarafından bilgilendirilirken(%75,%59.7) normal popülasyon sosyal medya ve hekim tarafından bilgilendirilmiş.(%44.1,%44.1).Beyin ölümü tespitinin güvenirliği konusunda gruplarda kararsız olan ve güvenilir bulmayanların oranı sırasıyla % 48.2,%43.9,%68.8 idi.Nakil aileleri ve normal popülasyonda bireyler ölmeden önce organlarının alınmasından korktuğunu belirtmiştir(%13.8,%13.5).Organ bağışı yapmayı düşünenler sırasıyla %83.9,%71.6,%50.6 iken bağış yapanlar %25,%26.8,%12.9 idi.Nakil hastaları ve normal popülasyon arasında organ bağışında bulunmamanın en sık sebebi bilgi eksikliğiyken (%36.6,%38.8) nakil aileleri arasında bağış yapmaya gerek duymama(%30.5) yer almaktaydı.
SONUÇ:Çalışmamız toplumda organ nakli ve bağışı hakkında genel olarak bilgi sahibi olunduğunu ve bu bilginin daha çok hekim ve sosyal medya/televizyon tarafından edinildiği göstermektedir.Beyin ölümü konusunda bilgi eksikliği olduğu, bireylerin beyin ölümü tespit yöntemlerinin güvenirliğini sorguladığı görülmektedir.Bu güvensizlik nakil olan hastalar arasında dahi % 48.2 gibi yüksek düzeylere ulaşmaktadır. Yine ölmeden önce organlarının alınmasından korkan azımsanmayacak bir grubun olması bu güvensizliğin ve bilgi eksikliğinin yansımasıdır.Tüm bunların sonucu olarak da organ bağışı yapmayı düşünen birey sayısı fazla iken resmi olarak bağış yapan sayısı çok düşük oranlara kalmaktadır.Verilerimize göre halen toplumda organ nakli ve bağışı hakkında bilgi eksikliği ve yanlış bilgilenmeye bağlı güvensizlik olduğu aşikardır.Sivil toplum örgütleri ve devletin ilgili kurumlarının bu konudaki çalışmalarının arttırılması; gerek medya gerekse sağlık kuruluşları eliyle halkın bilgilendirilmesi ve özendirilmesi gerekmektedir. Ancak bu şekilde bir halk sağlığı sorunu olan organ bağışı azlığının aşılabileceği kanaatindeyiz.

EP-147

Öksürük, göğüs ağrısı ve ateş şikayetleri ile başvuran hasta

Muath Temeiza, Nur Aleyna Yetkin, Burcu Baran Ketencioğlu, İnci Gülmez, Fatma Sema Oymak, İnsu Yılmaz, Nuri Tutar
Erciyes Üniversitesi, Göğüs Hastalıkları Ana Bilim Dalı, Kayseri

GİRİŞ VE AMAÇ:Primer kardiak tümörler, tüm yaş gruplarında nadir olup, insidensi 1.7-10/100000'dur (1,2). Primer kardiak tümörlerin yaklaşık %65-80'i benign olup, bunların da yaklaşık %50'si miksomalardır. Ekokardiyografinin yaygın kullanımı neticesi, miksomalar giderek artan sıklıkta teşhis ve tedavi edilmektedirler. Erken tanı, morbidite ve mortalitenin azaltılması için tümörün derhal çıkarılması bakımından hayati önem taşır.
OLGU:Bilinen ek hastalığı olmayan 35 yaşında kadın hasta bir aydır gribal enfeksiyon sonrası başlayan öksürük ve sağ yan ağrısı şikayetleri ile kliniğimize başvurdu. Anamnezinde 40 C°'yi bulan ateşleri olduğunu belirten hastanın fizik muayenesinde sağ göğüs duvarında palpasyonla artan ağrısı mevcuttu. SPO2 97; nabız 86 atım/dakika; Tansiyonu 125/85'ti. Hastanın klinikte tarafımızca ölçülen ateşi 39.2 C°'ydi. Hastaya kontrastsız toraks bilgisayarlı tomografi çekildi, sağ 6. Kotta kırık hattı saptandı. Akciğer parankiminde herhangi bir patoloji saptanmadı. Öksürük ise geçmişinde sigara kullanımı olmayan hastada bronşial hiperreaktiviteye bağlandı. Tedavi olarak inhale kortikosteroid ve analjezik verildi. Sedimantasyon(ESR) 67 mm/s ve C-reaktif protein (CRP) 132 mg/L yüksekliği dışında patolojik bulgu yoktu. Ateşin yüksekliğine rağmen kliniği çok rahat olan hastada ön planda enfeksiyöz patoloji düşünülmedi. Kollajen doku hastalığı açısından romatolojiye yönlendirildi. hastaya romatoloji tarafından çekilen PET-CT'de kırık yerinde hipermetabolik tutulum dışında patoloji saptanmadı (resim1).
Gönderilen kollajen doku markerları negatif olarak geldi. Kontrolde CRP 126 sedim 58 olarak gelen hastaya Romatoloji tarafından Erişkin Still Sendromu (ESH) tanısı konuldu. Hastaya romatoloji tarafından metilprenisolon tedavisi başlandı. Tedavinin yaklaşık sekizinci gününde Kontrol ESR 58 mm/s CRP 62 mg/L olarak geldi. Ateşleri 37 C° ye kadar düşen hastanın öksürüğü azalarak devam etmekteydi(tablo1).
Hastada çarpıntı gelişmesi üzerine kardiyolojiye başvurmuş, yapılan elektrokardiyografide normal sinüs ritiminde olup, hızı 150/dk izlenmiş. Sonrasında yapılan ekokardiyografisinde sol EF %65, sol atrium içerisinde kitle (Miksoma?) ile uyumlu görünüm izlenmiş. Hasta opere edilmiş patoloji sonucu miksoma çıkmış.
SONUÇ:Miksomalar miyokardın veya komşu akciğerin invazyonuna yol açarak aritmiler, perikardiyal efüzyon veya pulmoner semptomlara yol açabilir. Vakaların çoğunda ateş, kilo kaybı ve yorgunluk gibi genel semptomlar gözlenir. Bizim vakamızda da öksürük ve ateş semptomları saptandı.
Öksürük ve yüksek ateşle gelen ESR ve CRP yüksekliği olan hastalarda enfeksiyöz ve non-enfeksiyöz durumlar araştırılırken ekokardiyografi rutin yapılmalı; miksoma da akılda tutulmalıdır. Kardiyak miksomaların tedavisinde, cerrahi eksizyon tek ve en uygun seçenektir.

Resim 1

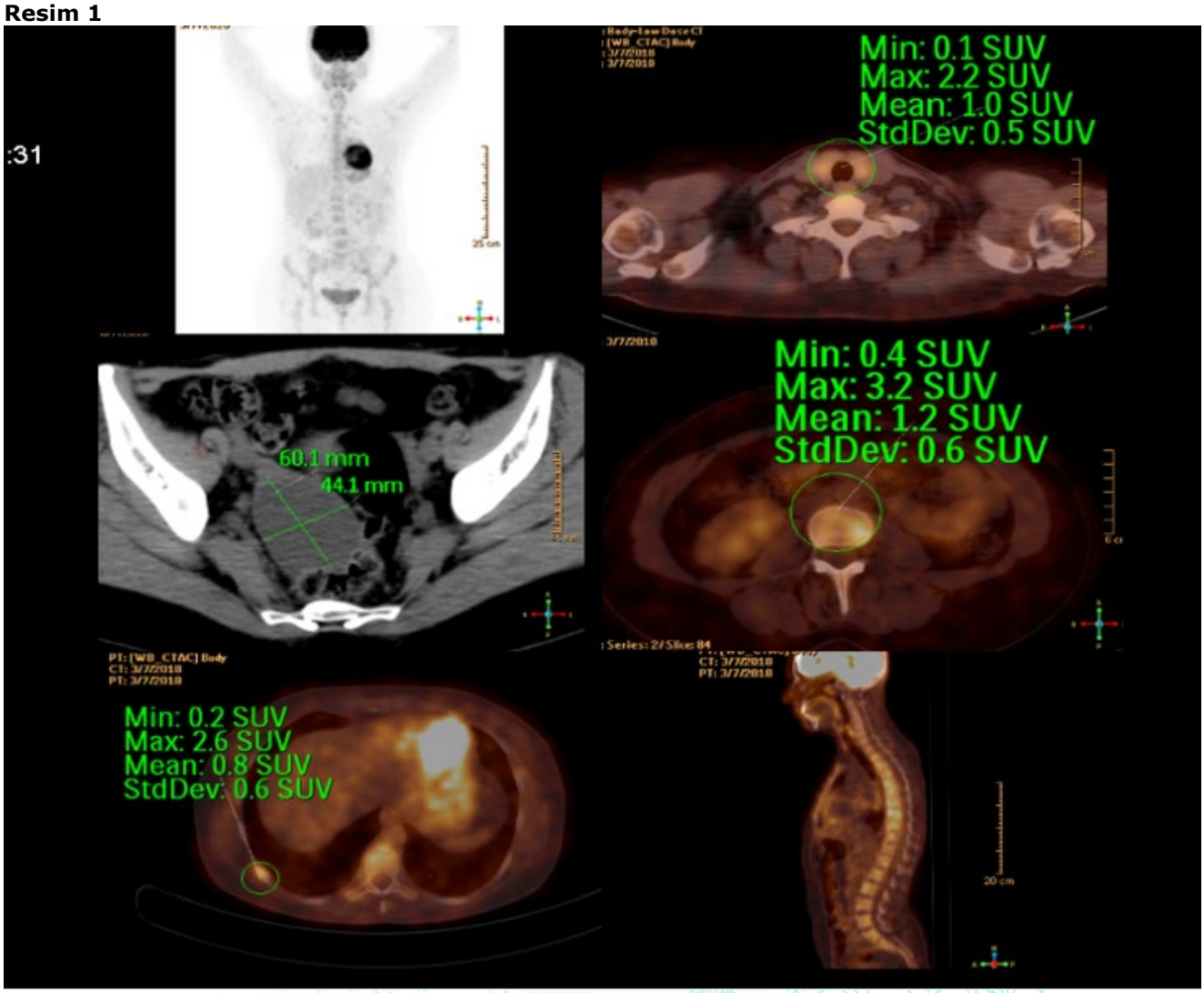

Tablo 1

TARİH		CRP mg/L	ESR mm/s
06/02/2018	BAŞVURU TARİHİ	132	86
01/03/2018	STEROİD SONRASI	126	67
09/03/2018		62	58
09/12/2018		66	38
24/12/2018		6	24
09/01/2019	OPERASYON SONRASI	11	10
07/01/2020		4	8

Hastanın takibinde CRP ve ESR değerlerin seyri

EP-148

Trakea adenoid kistik karsinom olgusu

Eslem Gül[1], Gül Ünalan[1], Barış Demirkol[1], Özal Adıyeke[2], Ayşe Bahadır[1], Sibel Yurt[1], Mehmet Akif Özgül[1]
[1]Başakşehir Çam ve Sakura Şehir Hastanesi, Göğüs Hastalıkları Ana Bilim Dalı, İstanbul
[2]Başakşehir Çam ve Sakura Şehir Hastanesi, Anestezi Ana Bilim Dalı, İstanbul

GİRİŞ VE AMAÇ:Primer trakeal tümörler oldukça nadirdir ve yılda ortalama 100.000 kişide 0,1 oranında görülmektedir. Adenoid Kistik Karsinom(AKK), trakeal malignitelerin en sık görülen ikinci tipidir. Öksürük, dispne, hemoptizi, stridor gibi semptomlara yol açmaktadır. AKK, trakea ve ana bronş tutulumu ile hava yolu pasajını kısmen ya da tamamen tıkayabilmekte ve olgular yanlış astım bronşiale tanısı ile uzun süre izlenebilmektedir. Kadın ve erkekte eşit oranda görülmekte olup 50 yaş civarında pik yapmaktadır. İleri yaşta nadir görülen bir tümör olan trakeal adenoid kistik karsinom vakasını sunmayı amaçladık.
OLGU:80 yaş erkek hasta, yaklaşık iki senedir nefes darlığı şikayeti mevcutmuş fakat son aylarda şikayetinin artması üzerine göğüs hastalıkları polikliniğine başvurmuş. Bilinen hastalığı yoktu. Sigara kullanım öyküsü yoktu. Hastanın solunum muayenesinde stridor saptandı. Oda havası oksijen saturasyonu %91 idi. Biyokimyasal bulgularında özellik saptanmadı. P-A AC grafisi normal sınırlarda izlendi. Toraks BT'de trakea darlık saptandı.(resim 1) FOB'da vokal kordların 3,5 cm distalinden başlayan yaklaşık 1,5 cm uzunluğunda devam eden tümöral infiltrasyon ile lümeni %70 daraltan trakeal darlık izlendi. Rijid bronkoskopide tümöral infiltrasyon alanları önce Argon plazma koagulasyon (APC) ile koagüle edildi. Mekanik rezeksiyon ve multipl biyopsiler ile darlık alanı açıldı, genişleyen çapta rijid bronkoskopiler ile darlık alanı geçilerek optimal açıklık sağlandı. Konsey kararı ile trakeal rezeksiyon kararı alınarak hasta opere edildi. Alınan biyopsinin histopatolojik incelemesi ile adenoid kistik karsinom tanısı konuldu.
SONUÇ:Trakeal yerleşimli adenoid kistik karsinom oldukça nadir görülen, yavaş büyüme eğiliminde olan düşük malign potansiyele sahip bir tümördür. Cerrahi en etkin tedavi yöntemidir. Cerrahinin kontrendike olduğu durumlarda palyatif radyoterapi uygulanmaktadır. AKK, 50 yaşında pik yapmakta olup olgumuz 80 yaşında idi, ileri yaşta AKK nadir görülmektedir. Literatürde Trakeal AKK hastalarının uzun süre yanlış astım tanısı ile izlendiği bildirilmekte olup bizim vakamızda iki senedir nefes darlığı şikayeti mevcut olup, bronkodilatör tedaviler uygulanmış idi. Nefes darlığı ile başvuran hastalarda fizik muayenede stridor saptandığında trakeal maligniteler ayırıcı tanıda düşünülmelidir.

Toraks BT'de trakea darlık görüntüsü

EP-149

İntratorasik nadir kitlesel görünüm: ekstramedüller hematopoez

Ramazan Şahin, Yunus Emre Kalkan, Barış Demirkol, Ayşe Bahadır, Mehmet Akif Özgül, Sibel Yurt
Başakşehir Çam ve Sakura Şehir Hastanesi, Göğüs Hastalıkları, İstanbul

GİRİŞ VE AMAÇ:Ekstramedüller hematopoez kan hücrelerinin kemik iliği dışındaki organlarda üretilmesidir. Talasemi, orak hücreli anemi, myelofibrozis, herediter sferositoz gibi hastalıklarda kompansatuar olarak gelişir. En sık talasemia intermedia hastalarında gözlenir. Bu çalışmada talasemi intermedia tanılı hastada posterior mediastende bilateral simetrik kitle görünümünün ayırıcı tanısında transtorasik ince iğne biyopsisi ile nadir görülen intratorasik ekstramedüller hematopoez tanısı alan hasta sunulmaktadır.
OLGU:47 yaş erkek hasta 1 haftadır olan öksürük ve balgam şikayetiyle polikliniğimize başvurdu. Bilinen talasemi intermedia dışında hastalığı yoktu ve aralıklı kan transfüzyon öyküsü mevcuttu. Fizik muayenesinde özellik saptanmadı. Laboratuar bulguları Hb: 9.3 g/dl MCV: 62.6 fl WBC: 13580/mm3 T.Bil: 1.44 mg/dl D.Bil: 0.5 mg/dl dışında normal aralıkta izlendi. PA akciğer grafisinde üst paratrakeal alanda ve kalbin posteriorunda paravertebral alanda bilateral yoğunluk artışları görüldü (Şekil 1). Toraks BT'de her iki akciğer üst lob düzeylerinde paravertebral alanda 38x16 mm ve 26x11 mm boyutlarında yumuşak doku dansitesinde kitlesel lezyonlar izlendi. Her iki akciğer alt lob düzeylerinde paravertebral alanda 90x50 mm ve 85x45 mm boyutlarında yumuşak doku dansitesinde kitlesel lezyonlar izlendi (Şekil 2,3). Talasemi intermedia tanılı hastada ekstramedüller hematopoez şüphesiyle ve malignite ekarte edilemediğinden transtorasik ince iğne biyopsisi yapıldı. Sitolojik incelemede kan hücreleri ve dev megakaryositler görüldü ve ekstramedüller hematopoez ile uyumlu olarak raporlandı.
SONUÇ:Talasemi OR geçişli globin zincir defektine bağlı genetik bir hastalıktır. Hemoglobin sentezinde azalmaya bağlı anemi ile sonuçlanır. İntratorasik ekstramedüller hematopoez genellikle asemptomatiktir ve tedavi gerektirmez. Oldukça radyosensitif bir kitledir. Hemotoraks, spinal kord basısı gibi durumlarda düşük doz radyoterapi önerilmektedir. Asemptomatik hastalarda yıllık görüntüleme takibi önerilir. Literatürde kanama riski nedeniyle ince iğne biyopsisi önerilmese de malignite riskini ekarte etmek amacıyla deneyimli merkezlerde yapılması uygun bulunmaktadır. Sitolojik incelemesinde dev megakaryosit görülmesi sonucu ekstramedüller hematopoez tanısı konuldu. Posterior mediasten kitlelerinde ayırıcı tanıda ekstramedüller hematopoez düşünülmeli ve hematolojik hastalıklar yönünden hastalar sorgulanmalıdır.

Şekil 1

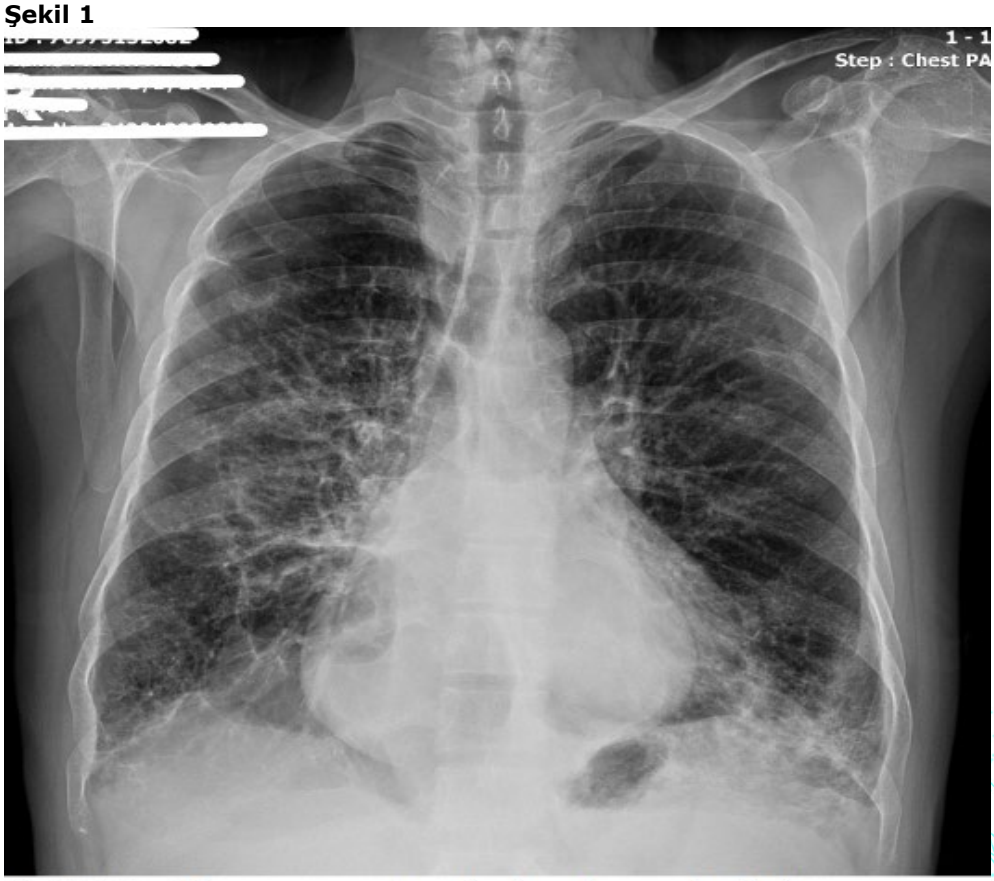

Şekil 1. Üst paratrakeal alanda ve kalbin posteriorunda paravertebral alanda bilateral yoğunluk artışı

Şekil 2

Şekil 2. Her iki akciğer üst lob düzeylerinde paravertebral alanda 38x16 mm ve 26x11 mm boyutlarında yumuşak doku dansitesinde kitlesel lezyonlar

Şekil 3. Her iki akciğer alt lob düzeylerinde paravertebral alanda 90x50 mm ve 85x45 mm boyutlarında yumuşak doku dansitesinde kitlesel lezyonlar

EP-150

Akciğerde bilateral nodülleri olan kist hidatik ön tanısı ile opere edilen Wegener (GPA) olgusu

Eren Göktuğ Ceylan[1], İlke Metin[1], Melike Sanem Umut[1], Ayşegül Karalezli[2], Behaeddin Raşid Han Yüce[3], Hayriye Tatlı Doğan[4]

[1]Ankara Şehir Hastanesi, Göğüs Hastalıkları Kliniği

[2]Ankara Yıldırım Beyazıt Üniversitesi Tıp Fakültesi,Göğüs Hastalıkları AD, Ankara Şehir Hastanesi, Göğüs Hastalıkları Kliniği

[3]Ankara Şehir Hastanesi Göğüs Cerrahisi Kliniği

[4]Ankara Şehir Hastanesi Patoloji AD

GİRİŞ VE AMAÇ:Granülomatoz polianjitis(GPA-Wegener) akciğeri tutan vaskülitler arasında en sık karşılaşılanıdır. Akciğerde nodüller ve kaviter lezyonlarla seyrettiği için çoğunlukla malignite ve başta tüberküloz olmak üzere birçok enfektif süreçle ayırıcı tanıya girer. Burada radyolojik olarak ön planda malignite akla gelen ve ancak daha sonraki konsültasyonlarda kist hidatik olabileceği düşünülen, bu ön tanı ile opere edilen ve patolojisi romatoid nodül olarak sonuçlanan Granülomatoz polianjitis tanısı alan bir olgu sunulmuştur.
OLGU:Tanılı hastalığı olmayan, 70 yaş erkek hasta, sol taraf göğüs kafesinde ağrı yakınması ile dış merkezde çekilen akciğer grafisinde saptanan lezyonlar üzerine bilgisayarlı tomografi çekilmiş. Toraks BT'de her iki akciğerdeki kitlesel lezyonlar malignite olarak değerlendirilerek ileri tetkik önerilmiş. Kliniğimize başvurusunda çekilen PET CT' de her iki akciğerde düşük SUV tutulumlu, en büyüğü 50x40mm boyutunda, birden çok kitlesel lezyon saptandı. Göğüs cerrahisi ile konsülte edildiğinde kist hidatik düşünülerek cerrahi doku örneklenmesine karar verildi. Kist hidatik hemaglütinasyon test sonucu <1/160 negatif sonuçlandı. Sol akciğer üst lobdaki lezyondan yapılan Wedge rezeksiyon sonrası patoloji sonucu "Lezyon santralinde geniş fibrinoid nekroz ve etrafında palizatlanan histiyositler dikkati çekmiştir. Komşuluğunda epiteloid histiyosit topluluğu ve dev hücrelerle karakterli küçük granülom yapıları gözlenmiştir. Lezyon çevresindeki akciğerde peribronşioler germinal merkezleri belirgin lenfoid foliküller, lökositoklastik vaskülit ile uyumlu vaskülopatik değişiklikler ve lezyon komşuluğunda interstisyel hafif fibrozis dikkati çekmiştir ve bulgular ön planda romatoid nodül ve romatoid artrite sekonder interstisyel değişiklikler lehine değerlendirilmiştir." şeklinde raporlandı. Olgunun yapılan romatolojik muayenesi normaldi ve kollajen doku markerları, CRP, böbrek fonksiyon testleri, idrar tetkikleri normaldi. Ancak PR3 ANCA- ELISA >200,00 (Pozitif), PR3 ANCA İFA:2+, C ANCA İFA:4+ olarak sonuçlandı. İnterstisyel akciğer hastalıkları konseyinde değerlendirilen olgu Granülomatoz polianjitis sınırlı hastalık olarak değerlendirildi. Hastaya tedavi cyclophosphamide ve metil prednizolon başlandı.
SONUÇ:Akciğerde kitlesel nodüler lezyonlar ile gelen olgularda ön planda malignite düşünülse de ileri tetkikler yapılırken romatolojik hastalıklar da göz önünde bulundurulmalıdır. Granülomatoz polianjitis'de PET CT'de aktivite dönemlerinde SUV tutulumu olabilir. Ancak bu konuda yapılan çalışmalar sınırlı sayıdadır. Bu olguda patoloji örneğinde tanı romatoid nodül olarak değerlendirilmiştir. Ancak patoloji ile tekrar yapılan değerlendirmede lezyonun çok nekrotik olmasının tanısal kargaşaya neden olabileceği ifade edilmiştir. Klinik, radyolojik, patolojik bulgular ve vaskülit belirteçlerinin pozitifliği ile tanıya gidilmiştir.

Patoloji Preparatları

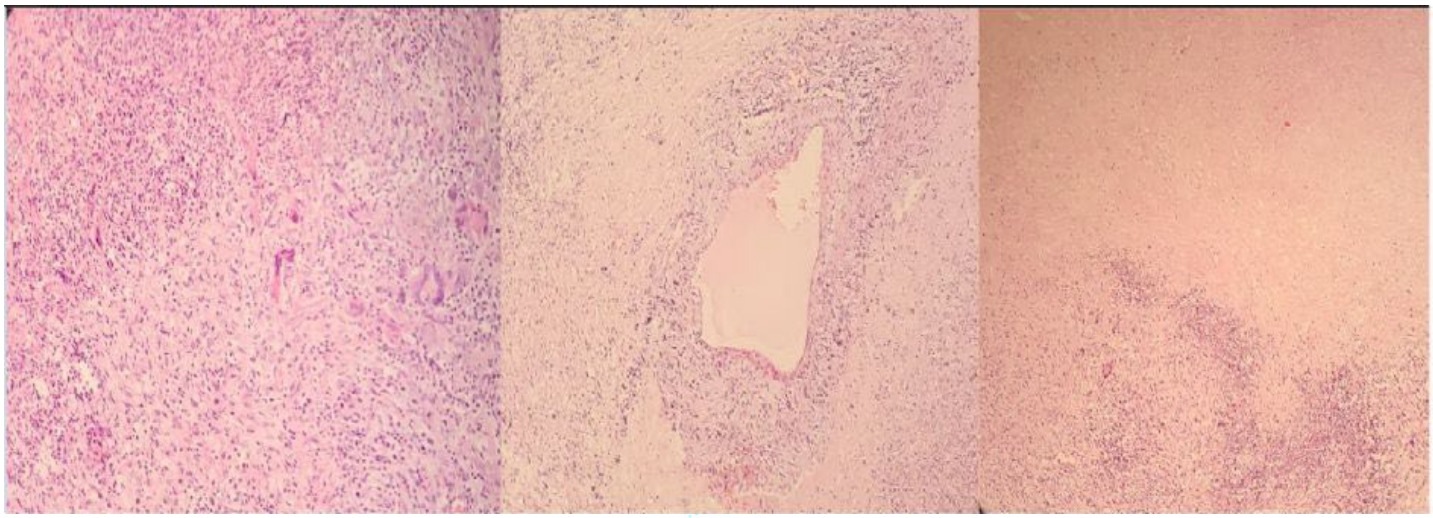

1-Multinükleer dev hücre topluluğu 2-Destrüktif lökositik vaskülit 3-Koagülasyon nekrozu ve çevresinde eksudatif inflamasyon (Akciğer biyopsisi)

Pet Bt Görüntülemesi

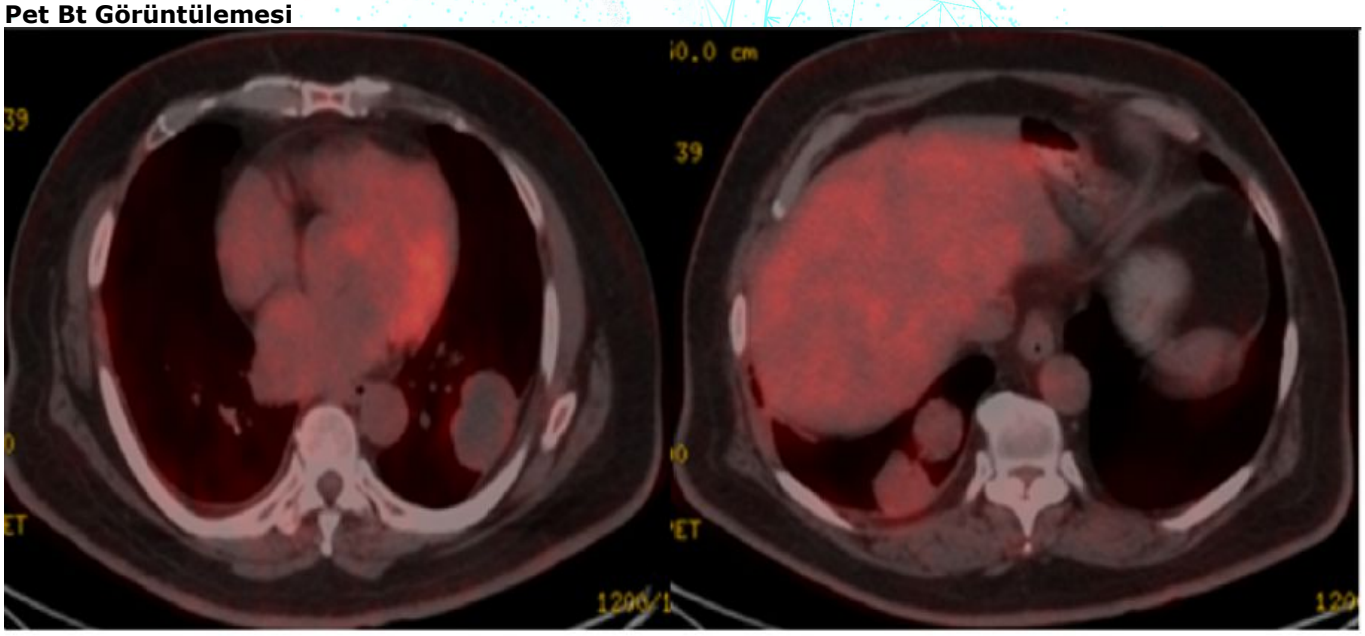

PET CT sinde lezyonların anlamlı FDG tutulumu göstermediği izlendi.

EP-151

Kalp Yetmezliği Olan Hastalarda Solunum Yetmezliği Görülme Sıklığı ve Mortalitesi

Hülya Kara Başdemir, Demet Karnak
Ankara Üniversitesi Tıp Fakültesi, Göğüs Hastalıkları Ana Bilim Dalı, Ankara

GİRİŞ VE AMAÇ:Kalp yetmezliğine bağlı morbidite ve mortalite önde gelen sağlık sorunlarındandır. Alveolokapiller membranın kalınlaşması; gaz difüzyonunun bozulmasına, akciğerlerde elastik recoilin azalmasına bağlı restriktif bozukluğa ve pulmoner hipertansiyon gelişimine neden olarak egzersiz toleransının azalmasına yol açar. İlerleyen dönemlerde oksijenizasyonun bozulması ile hipoksemiye ve solunum yetmezliğine neden olur (Şekil 1). Bu çalışmada kalp yetmezliği olgularında zamanla gelişen hipoksemi ve solunum yetmezliğinin sıklığı ve buna bağlı ortaya çıkan mortalite oranlarının değerlendirilmesi amaçlanmıştır.
YÖNTEM:Üniversitemiz ilgili bilimdalı polikliniklerine Ocak 2015-Aralık 2020 tarihleri arasında başvuran kalp yetmezliği tanılı 90 hastanın demografik verileri, semptomları, ek hastalıkları, arter kan gazı ve solunum fonksiyon testi incelemeleri, rutin laboratuvar tetkikleri, radyografi, elektrokardiyografi ve ekokardiyografi bulguları ve beş yıl içerisindeki mortalite oranları retrospektif olarak incelendi. Çalışmaya 18 yaş üstü, ekokardiyografi ile kanıtlanmış kalp yetmezliği olan olgular dahil edildi. Zeminde akciğer hastalığı olan olgular, kemoterapi veya radyoterapi alanlar, biomass veya mesleksel maruziyeti olanlar çalışma dışı bırakıldı.
BULGULAR:Olguların yaş ortalaması 72 ve %51.1'i erkekti. Aktif sigara içimi %42.2 oranında yüksek saptandı. Vakaların %71.1'i semptomatik olup en sık görülen semptom %63.3 oranında dispne idi. Olguların %85.6'sında hipoksemi ve % 50'sinde ise solunum yetmezliği saptandı.
Solunum yetmezliği olan olgularda FEV_1 ve FVC değerleri anlamlı derecede düşük izlendi ($p<0.01$) (Tablo 1). Solunum yetmezliği olan olguların akciğer grafisinde kardiyomegali ($p<0.05$), Kerley A ve B çizgileri görülme oranı daha fazla idi ($p<0.01$). Solunum yetmezliği olan hastalarda Ekokardiyografide diyastolik yetmezlik($p<0.01$) ve elektrokardiyografide atrial fibrilasyon görülme oranı ($p<0.05$) daha fazla idi. Solunum yetmezliği olan hastaların %37.8'inde, olmayan hastaların %20'sinde 5 yıl içinde ölüm saptandı. Ancak mortalite oranları arasında fark bulunmadı ($p>0.05$).
Ölen olguların kalp yetmezliği tanı süreleri yaşayan olgulara göre daha kısa idi ($p<0.01$). Solunum yetmezliği görülme oranı ölen olgularda %65 yaşayan olgulara %45 olmasına rağmen olguların hipoksemi ve solunum yetmezliği oranları arasında fark bulunmadı ($p>0.05$).
Çalışmamızda mortalite oranı %28.9, genel sağkalım ortalaması 14 yıl olarak bulundu. Hipoksemi varlığı, sigara kullanımı ve solunum fonksiyon testinde obstrüktif veya restriktif ventilatuar bozukluk olması mortaliteyi artırmış olsa da istatistiksel olarak anlamlı fark bulunamadı ($p>0.05$) (Tablo 2).
SONUÇ:Kalp yetmezliği olgularında hipoksemi ve solunum yetmezliği görülme oranı ve buna bağlı mortalite oranları yüksektir. Bu hasta grubunda oksijen tedavisinin yaşamı sürdürme ve sağkalımı uzatma konusunda önemi büyüktür.

Şekil 1

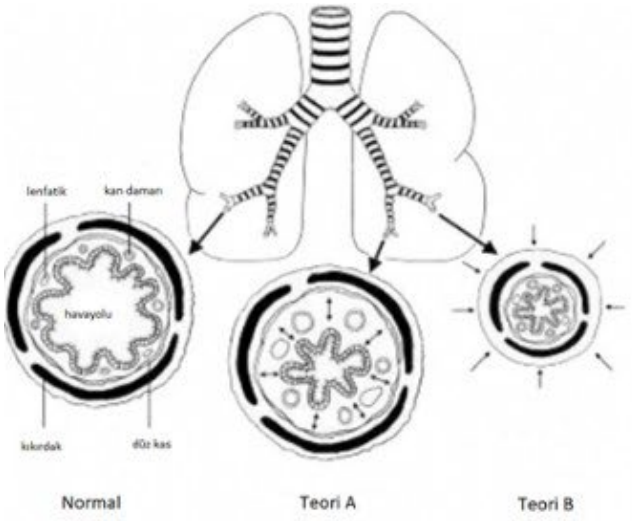

Kalp yetmezliğinde bronşiyal akım kısıtlılığı; kan akımındaki veya kan hacmindeki artışa bağlı olarak bronşiyal konjesyonun neden olduğu mukozal ödemden (teori A) ya da kardiyomegali veya pulmoner ödem nedeniyle intratorasik boşluğun azalmasına bağlı ortaya çıkan bronşiyal kompresyondan kaynaklanabilir (teori B).

Tablo 1

	Solunum yetmezliği VAR	Solunum yetmezliği YOK	Test İstatistiği	p
	Ort ± SS Ortanca (Min-Maks)	Ort ± SS Ortanca (Min-Maks)		
FEV1	59.40±21.51 53 (20-107)	78.24±27.58 76 (38-157)	U=615.5	0.001
FVC	58.58±20.70 53 (27-105)	78.58±26.91 76 (37-155)	U=556.0	<0.001
FEV1/FVC	85.00±11.16 83 (65-126)	80.80±7.56 80 (66-96)	U=799.0	0.084
pO2	55.78±8.57 54 (41-81)	73.13±7.53 71 (61-87)	U=132.5	<0.001
sO2	87.68±5.13 88 (73-97)	94.44±2.14 95 (87-98)	U=215.5	<0.001
pCO2	38.84±6.97 39 (22-54)	33.60±5.12 34 (26-49)	U=517.5	<0.001
pH	7.41±0.05 7.41 (7.35-7.55)	7.44±0.03 7.44 (7.35-7.53)	U=705.0	0.013

Solunum yetmezliği olan hastalarla olmayan hastaların SFT ve kan gazı değerlerinin karşılaştırması

Tablo 2

		n (ölen)	Ortalama sağkalım (ay±SE)	95% CI	Log Rang p
Genel		90/26	14.56±9.20	12.76 – 16.37	
Hipoksemi	Yok	13/5	13.68±2.12	9.51 – 17.85	0.540
	Hafif	41/9	14.56±1.01	12.57 – 16.54	

	Orta	36/12	12.84±1.21	10.46 – 15.23	
Sigara	Yok	52/18	12.65±0.99	10.70 – 14.60	0.191
	Var	38/8	16.20±1.18	13.88 – 18.53	
SFT	Normal	29/8	15.20±1.44	12.37 – 18.03	0.952
	Restriksiyon	58/17	13.31±0.92	11.49 – 15.12	
	Obstrüksiyon	3/1	8.5±2.47	3.64 – 13.35	

Hastaların hipoksemi sigara ve SFT özellikleri ile sağkalım ilişkileri

EP-152

Akciğer Kanserini Taklit Eden Mukus Tıkacı

Ayşenur İlkyaz, Hülya Abalı, Seda Tural Önür, Mediha Gönenç Ortaköylü
Yedikule Göğüs Hastalıkları ve Göğüs Cerrahisi Eğitim Araştırma Hastanesi

GİRİŞ VE AMAÇ:Dünyada akciğer kanseri en sık görülen kanser sebepli ölümler arasında yer almaktadır. Akciğer kanserinin değerlendirilmesinde en çok kullanılan görüntüleme yöntemleri standart iki yönlü akciğer grafileri, bilgisayarlı tomografi(BT), manyetik rezonans görüntüleme(MRG) ve pozitron emisyon tomografisidir (PET-BT). BT akciğer kanserinin ayırıcı tanısında radyografilere göre daha başarılıdır. Bu olguda akciğer kanseri şüphesiyle yapılan fiberoptik bronkoskopi(FOB) incelemede mukus tıkacı görülen vakamızı sunmaktayız.
OLGU:Elli beş yaş erkek hasta,nefes darlığı,balgam çıkaramama şikayetleriyle polikliniğimize başvurdu.Bilinen KOAH,HT tanılı,30 paket/yıl sigara içicisi hastanın otuz yıl önce geçirilmiş tüberküloz öyküsü mevcut.Laboratuvar bulgularında sadece hemogramda eozinofilisi olan hasta dış merkezde çekilen kontrol bilgisayarlı tomografi'de(BT) sağ akciğer üst lobda kitle görünümü izlendi ve hastaya hastanemizde FOB ile transtorasik ince iğne aspirasyon biyopsisi(TTİAB) planlandı. Yapılan biyopsilerin patolojisi negatif değerlendirildiği için tekrarlanmış olup dış merkezdeki patolojisi bronkosentrik granülomatozis olarak değerlendirildi ve hastaya steroid tedavisi başlandı.8 ay steroid tedavisi alan hasta takiplerinde çekilen BT'de sağ akciğer orta lobda atelektazi ve yaygın inflamasyon alanları mevcut olduğu görüldü(Şekil1). Malignite şüpheli hastanın PET-BT'sinde intermedier bronş düzeyinde bronş lümenini obstrükte eden FDG tutulumu izlenmeyen yumuşak doku dansiteli lezyon izlendi (Şekil 2). Hastaya tekrar FOB planlandı ve bronkoskopide gözlenen, intermedier bronş girişini tam oblitere eden, üzeri beyaz, yumuşak, yapışkan mukus tıkacı biyopsiler ve lavajlarla aspire edildi (Şekil 3). Ancak tam temizlenemeyen mukus tıkacı için tedavi amaçlı girişimsel bronkoskopi önerildi.biyopsi patolojisi; bronş epitel hücreleri, skuamöz metaplazik hücreler, alveoler histiositler, mukus olarak raporlandı. Lavajda ise; nötrofil, lökositler, nükleer artıklar, mukus, Charcot-Leyden kristalleri görüldü.
SONUÇ:Toraks BT, akciğer kanserinin tanı, evreleme, tedavi planlaması ve takibinde noninvaziv ve güvenilir bir tetkik olsa da tek başına yeterli değildir. Akciğer kanseri yönetimiyle ilgilenen klinisyenler, Toraks BT'nin yanlış pozitif ve yanlış negatif sonuçlara yol açabileceğini akıllarında bulundurmalıdırlar. Bu nedenle histopatolojik doğrulama tanıda altın standarttır.

mehmet bt pet ve fob

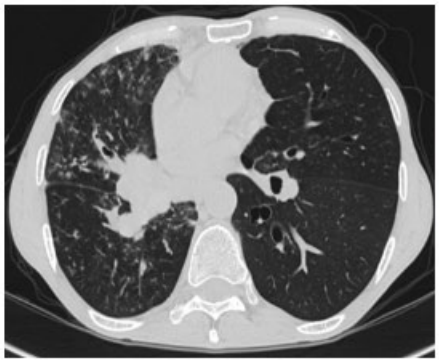

Şekil1. BT'de sağ orta lob atelektazi ve yaygın infiltrasyonlar

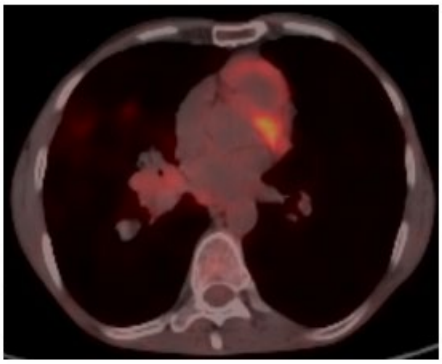

Şekil2. PET-CT'de FDG tutulumu olmayan yumuşak doku dansiteli lezyon

Şekil3. Bronkoskopide görülen mukus tıkacı

EP-154

Pulmoner Emboli Olgusunda Kaviter Pulmoner Enfarktüs

Aysel Sünnetçioğlu, Mine Haylu
Yüzüncü Yıl Üniversitesi Tıp Fakültesi, Göğüs Hastalıkları Anabilim Dalı, Van, Türkiye

GİRİŞ VE AMAÇ:Pulmoner enfarktüs, akciğer parankiminde iskemi, kanama ve nihayetinde nekroza yol açan distal pulmoner arterlerin tıkanmasından kaynaklanır. Pulmoner emboliye bağlı kavitasyon nadir görülen bir olaydır.
OLGU:Meme CA(adenocarsınom –taşlı yüzük hücreli tip) tanılı 55 yaşında kadın hasta acile nefes darlığı şikayeti ile başvurdu. Spo2:%90 oda havasında, Nbz:80/dk, TA: 100/60 mmHg, solunum sayısı 22 ve ateş 37 dereceydi. Fizik muayenede sağ akciğerde solunum sesleri belirgin azalmıştı, homans bilateral negatifti. Kan tetkiklerinde, pH: 7.52, pco2:25 mmHg hco3:20, Wbc:8 bin µL, CRP:<2, D-dimer:2,37(0-0,5) olarak sonuçlandı. Hastaya pulmoner emboli ön tanısı ile pulmoner arter angio BT planlandı. Hastanın pulmoner arter angio BT'sinde sol pulmoner arter segment dalında trombüs, sağ akciğerde plevral effüzyon mevcuttu. Hastaya DMAH tedavisi başlanıldı ve torasentez yapıldı. Kontrol akciğer grafide sol akciğerde kaviter lezyon tespit edilen hastaya Toraks BT çekildi. BT de sol akciğer alt lob süperiorda 7x6cm boyutunda kavite tespit edildi.
SONUÇ:Akciğerde kavitasyona en sık enfeksiyonlar ve maligniteler neden olurken, pulmoner enfarktüse bağlı kavite, daha nadir görülen ve sıklıkla yanlış teşhis edilen bir durumdur. Kaviter pulmoner enfarktüs ile çoklu komplikasyonlar veya diğer hastalıklar arasındaki ayrım, benzer radyografik anormallikler ve tüm bu durumların klinik sunumu nedeniyle gerçek bir zorluk olabilir.

resim 1

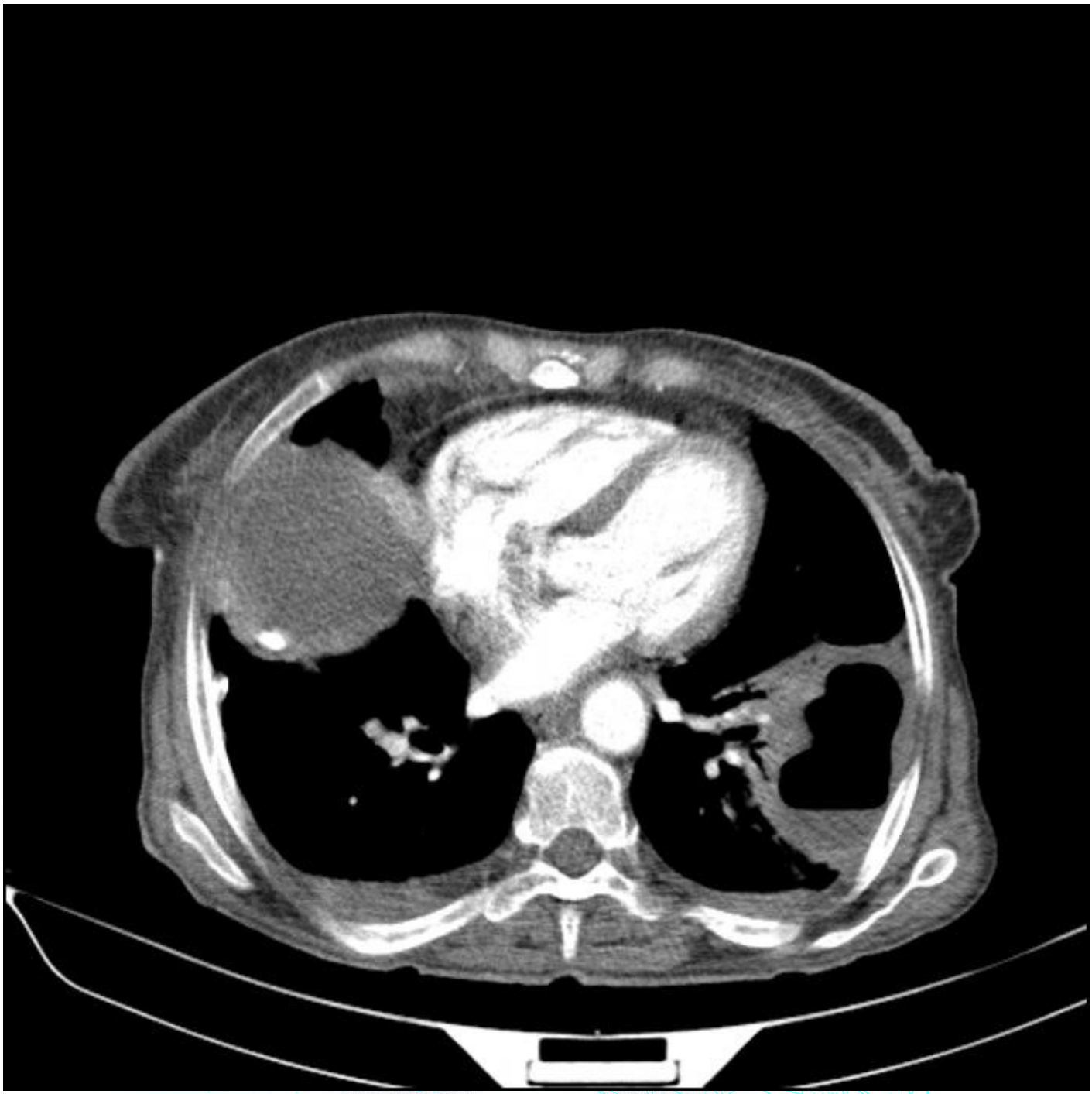

EP-155

İnatçı öksürük şikayeti ile Göğüs hastalıkları polikliniğine başvuran hastalarda saptanan mediastinal kitlelerin değerlendirilmesi

Gülhan Ayhan Albayrak
Sarıyer Hamidiye Etfal Eğitim Ve Araştırma Hastanesi, Göğüs Hastalıkları

GİRİŞ VE AMAÇ:Mediasten; torasik girişten diyafragmaya kadar sağ ve sol plevral boşluklar arasında ve kalp, timus, büyük kan damarları, lenf nodları, sinirler, özefagus, trakea gibi hayati organları içeren vücut kompartmanıdır. Mediastinal kitleler benignden maligne kadar geniş histopatolojik spektrumu kapsar. Kronik öksürük; 8 haftadan uzun süren inatçı öksürük olarak tanımlandı. Bu çalışmanın amacı, daha önce mediastende kitlesi olmayan ve kronik öksürük etiyolojisi araştırılmak üzere ünitemize başvuran ve bilgisayarlı tomografi çektirilen ve mediastende kitle saptanan hastalarda bu kitleleri tanısal yönden değerlendirmek ve tedaviye rağmen geçmeyen öksürük şikayeti olan hastalarda mediasten patolojilerinin de tanıda düşünülmesidir
YÖNTEM:1 Ocak- 2022- 1 Ağustos 2022 tarihleri arasında öksürük etiyolojisi araştırılmak üzere ünitemize başvuran ve mediastende kitle saptanmış olan 60 olgu retrospektif olarak çalışmaya alındı. Olgular yaş, cinsiyet, yakınma, sigara içme öyküsü, akciğer grafisi bulguları, bilgisayarlı tomografi bulguları (BT), F-18 florodeoksiglikoz pozitron emisyon tomografisi-bilgisayarlı tomografinin (PET-BT) bulguları ve histopatolojik tanı açısından analiz edildi.
BULGULAR:Hastaların yaşları 22 - 80 arasında olup yaş ortalaması 51.6 ± 17.6 ve 32 (% 53.3) hasta kadındı. Hastalarda öksürük öncelikli yakınma olup hastaların 16' sında öksürüğe eşlik eden sırt ağrısı, 20'sinde nefes darlığı, 8'sinde ses kısıklığı şikayeti vardı. Hastaların 28'i (% 46,7) sigara içmiyordu. Akciğer grafisi bulguları; 24' ünde mediastende genişleme, 20' sinde hiler dolgunluk ve Toraks BT bulguları; 32' sinde mediastinal lenfadenopati (LAP), 20' sinde Timus lezyonu saptandı. PET-BT bulguları; 20' sinde Timus FDG tutulumu düşük, 16' sında Mediastinal LAP FDG tutulumu düşük olup 16' sında Mediastinal LAP FDG tutulumu yüksek saptandı. Hastaların 16' sına mediastinoskopi ve lenf nodu biyopsisi yapılmış olup bunların 8' ine sarkoidoz 4' üne lenfoma, 4'üne lenfoid hiperplazisi tanısı konuldu. Hastaların 44' üne biyopsi yapılmamış olup bunların 20' si benign özellikli timoma ve 24' ü benign özellikli mediastinal LAP olarak değerlendirildi.
SONUÇ:Geçmeyen öksürük şikayeti ile polikliniğimize başvuran, yapılan tetkikleri sonucunda mediastende kitle saptanan hastaların semptomları çoğunlukla komşu anatomik yapının basısına veya invazyonuna bağlı oluşabilmektedir. Trakea veya ana bronşların basısı veya invazyonuna bağlı olarak öksürük, nefes darlığı görülebilmektedir. Çoğu zaman mediastinal kitleler radyografik incelemelerde tesadüfi olarak saptanabilir. Bu nedenle, öksürük şikayetinin etyolojik araştırmasında klinisyenler radyolojik görüntüleri gözden geçirmek için zaman ayırmalı ve mediasten kitleleri de ayrıcı tanılar arasında göz önünde bulundurulmalı.

Şekil 1: a)Hastaların Akciğer grafisinden bir görünüm.

a) Hastaların akciğer grafisi bulgularından hiler dolgunluk izlenen bir kesit b) Mediastinal LAP izlenen mediastinal pencere görünümünden bir kesit c) PET-BT bulgularından FDG pozitif saptanna bir kesit

Şekil 1: b) Hastaların Toraks BT'sinin mediasten penceresinden bir kesit

Şekil 1: c) Hastaların PET-BT görünütülerinden bir kesit

Tablo 1. Hastaların demografik (yaş, cinsiyet, semptom, sigara içme durumu) bulgularının veHastaların Radyolojik (Akciğer grafisi bulguları, Toraks BT bulguları, PET-BT bulguları) bulgularının dağılımı

Yaş Grubu	19-29 Yaş	8	13,3
	30-39 Yaş	4	6,7
	40-49 Yaş	16	26,7
	50 ve üzeri yaş	32	53,3
Cinsiyet	Erkek	28	46,7
	Kadın	32	53,3
Semptom	Öksürük, sadece	4	6,7
	Öksürük, ses kısıklığı	4	6,7
	Öksürük, sırt ağrısı	16	26,7
	Öksürük, nefes darlığı	20	33,3
	Öksürük, göğüs ağrısı	8	13,3
	Öksürük, yutkunma güçlüğü	8	13,3
Sigara İçme Durumu	İçiyor	24	40,0
	İçmiyor	28	46,7
	Bırakmış	8	13,3

Akciğer Grafisi Bulgusu	Normal Parankim Lezyonu Hiler Dolgunluk Mediastende Genişleme	12 4 20 24	20,0 6,7 33,3 40,0
Toraks BT Bulgusu	Timus lezyonu Mediastinal LAP Timus lezyonu ve mediastinal lab	20 32 8	33,3 53,3 13,3
PET-CT Bulgusu	Timus FDG tutulumu düşük Mediastinal LAP FDG tutulumu düşük Mediastinal LAP FDG tutulumu yüksek Timus FDG tutulumu düşük, Mediastinal LAP FDG tutulumu yok	20 16 16 8	33,3 26,7 26,7 13,3

Tablo 2. Hastaların tanı, tanısal işlem ve tedavi takip bulgularının dağılımı

TANI	Tanısal İşlem	Tanısal İşlem	Tedavi	Tedavi	Tedavi	Tedavi
	Biyopsi yapılmadı	Mediastinoskopi Lenf Biyopsisi	Klinik-Radyolojik Takip	Cerrahi Tedavi	Medikal Tedavi	Kemoterapi + Radyoterapi
Timoma	20	0	16	4	0	0
Benign özellikte LAP	24	0	24	0	0	0
Sarkoidoz	0	8	0	0	8	0
Lenfoma	0	4	0	0	0	4
Lenfoid hiperplazi	0	4	4	0	0	0
Toplam	44	16	44	4	8	4

EP-156

Sarkoidoz ve tüberküloz tanısı konulan hastalarda tüm vücut FDG PET/BT taramalarının karşılaştırılması

Pelin Pınar Deniz, Merisa Sinem Arslan, Pelin Duru Çetinkaya, İsmail Hanta
Çukurova Üniversitesi, Göğüs Hastalıkları Ana Bilim Dalı, Adana

GİRİŞ VE AMAÇ:Pozitron emisyon tomografi/ Bilgisayarlı tomografi (PET/BT) 'nin en önemli kullanım alanlarından birinin benign ve malign lezyonların ayrımı olmasına rağmen bazı benign hastalıklarda da florodeoksiglukoz (FDG) tutulumunda artış görülebilir ve bu tutulumlar malignite açısından yanlış pozitif olarak değerlendirilebilir. Tüberküloz ve Sarkoidoz gibi granülomatöz hastalıklar da bu grupta olan benign hastalıklardır. Bu iki hastalık grubu ülkemizde yaygın olarak görülebilmekte, lenf nodu tutulumu, ektratorasik tutulum ile karşımıza çıkabilmektedir. Amacımız bu iki hastalık grubunda PET/BT tutulumlarının karşılaştırılmasıdır.
YÖNTEM:Kliniğimizde 18F-FDG PET/BT tetkiki yapıldıktan sonra patolojik ve/veya mikrobiyolojik olarak sarkoidoz ve tüberküloz tanısı koyulan hastaların verileri retrospektif olarak tarandı. Yaş, cinsiyet, PET/BT'de tutulum olup olmadığı ve tutulum olan yerler ve SUVmax değerleri karşılaştırıldı.
BULGULAR:PET/BT'si mevcut olan 36 hastalanın 12'si Sarkoidoz, 24'ü Tüberküloz tanısı almıştı. Sarkoidoz'lu hastaların % 75'i kadınken, tüberküloz hastalarının %45,8'i kadındı. Sarkoidoz ve tüberküloz hastalarının yaş ortalaması sırasıyla, 57.3±11.8 ve 55.9±12.6 bulunmuştur. PA akciğer grafisine göre hastalık evrelendirildiğinde en sık evre 2 (%66.7) görüldü; 1 olgu Evre 0, 2 olgu Evre 1, 8 olgu evre 2 ve 1 olgu evre 4 idi. Tüm sarkoidoz hastalarında nonkazeifiye granülomlar gösterilerek, histopatolojik tanı konuldu. Tüberküloz hastalarında tanı %79.2'sinde patolojik, %20.8'inde mikrobiyolojik olarak konuldu. Çalışmamızda mediastinal lenfadenopati (LAP) SUVmaks değeri tüberkülozlu hastalarda 8.74 ±7.42 (0-28); sarkoidozlu hastalarda 12.77±9.51(0-31.40) olarak bulunmuştur. Akciğer lezyonların SUVmax değeri tüberkülozlu olgularda 7.94±3.69 (3.32-14.50); sarkoidozlu olgularda 7.90±7.72(4.18-25.30), ekstratorasik LAP SUVmaks değeri tüberkülozlu hastalarda 10.73 ± 4.14 (5.65-16.40); sarkoidozlu hastalarda 8.80±7.98(3.06-27.70) olarak bulunmuştur. Her 3 bölgede de iki olgu grubunun SUVmax değerleri karşılaştırıldığında istatistiksel olarak anlamlı fark saptanmamıştır. Olguların PET/BT'de tutulum yerleri değerlendirildiğinde ektratorasik LAP tutulumunun sarkoidozlu olgularda (%66,7), tüberkülozlu olgulara (%29,2) göre daha fazla olduğu saptandı (p:0.031). Tüberkülozda karaciğer tutulumu hiçbir olguda görülmezken sarkoidozda 2 olguda görülmüştür(%16.6).
SONUÇ:Tüberküloz ve sarkoidozlu olguların PET/BT'leri karşılaştırıldığında iki olgu grubunun da ortalamaSUVmax değerlerinin yüksek olduğu ancak birbirleri ile karşılaştırıldığında istatistiksel olarak anlamlı fark saptanmadığı gözlenmiştir. Bu olgularda PET/BT sonuçlarının yanlış pozitiflik vermesi nedeni ile patolojik örneklemenin önemi çalışmamızda sonuç olarak vurgulanmaktadır..

Tüberküloz ve Sarkoidoz olgularının ortalama SUV max değerleri

	Tüberküloz Suv ort	Sarkoidoz Suv ort
Mediastinal lap	8.74 ±7.42 (0-28)	12.77±9.51(0-31.40)
Ekstratorasik lap	10.73 ± 4.14 (5.65-16.40)	8.80±7.98(3.06-27.70)
Akciğer tutulumu	7.94±3.69 (3.32-14.50)	7.90±7.72(4.18-25.30)
Dalak tutulumu		
kas		
lacrimal	21.60	
Cilt	5.10	
kemik	5.63±4.50 (2.70-15.50)	8.49±2.83(6.49-10.50)
Sürrenal	4.02±1.43(2.70-5.55)	

karaciğer		5.38±1.29(4.47-6.30)

EP-157

COVID-19 Pnömonisi Tanısı ile Hastanede Yatan Geriatrik Hastalarda Mortalite Riskini Öngören Klinik Özellikler

Ege Güleç Balbay[1], Muhammed Musa Bekir Altundal[1], Mustafa Kemal Kaypak[1], Sengül Cangür[2], Sare Kaya[3]
[1]Düzce Üniversitesi, Göğüs Hastalıkları Ana Bilim Dalı, Düzce
[2]Düzce Üniversitesi, Biyoistatistik ve Tıbbı Bilişim Ana Bilim Dalı, Düzce
[3]Düzce Üniversitesi, Mikrobiyoloji Ana Bilim Dalı, Düzce

GİRİŞ VE AMAÇ:Coronavirus hastalığı 2019 (COVID-19), şiddetli akut solunum sendromu koronavirüs 2' nin (SARS-CoV-2) neden olduğu küresel bir pandemidir. COVID-19 tanılı geriatrik hastaların ciddi hastalığa ilerleme olasılığı, hastaneye yatış ve ölüm riski daha yüksektir. Bu çalışmada, COVID -19 pnömoni tanılı geriatrik hastalarda hayatta kalan ve hayatta kalamayanların klinik verilerini gözden geçirilerek mortaliteyi öngören risk faktörlerini araştırmak amaçlanmıştır.
YÖNTEM:Türkiye'de Mart 2020 ile Ocak 2021 tarihleri arasında Düzce Üniversitesi Tıp Fakültesi Hastanesi göğüs hastalıkları kliniğinde yatan COVID-19 pnömonisi olan 189 geriatrik hastayı kapsayan retrospektif bir çalışmadır.
BULGULAR:Çalışmada hastaların %60,3'ü (n=114) erkekti ve ortanca yaş 75 idi. Hastaların %80,4'ü (n=152) taburcu edilmişti. Kardiyovasküler hastalık, kronik böbrek yetmezliği, malignite, artmış ek hastalık sayısı, iştahsızlık şikayeti, ateş olmaması, düşük oksijen satürasyon değeri, yüksek nabız sayısı, maksimum (max) d-dimer, aspartat aminotransferaz, üre, kreatinin, troponin, laktat dehidrojenaz (LDH), max LDH, ferritin ve max ferritin, C-reaktif protein (CRP), max CRP, prokalsitonin, max prokalsitonin, potasyum ve düşük albümin değerleri, bakteriyel enfeksiyon, kalp hastalığı, akut solunum sıkıntısı sendromu (ARDS), karaciğer fonksiyon testleri bozukluğu, aritmi ve şok gibi komplikasyonların gelişmesi, kortikosteroid ve pulse kortikosteroid tedavisi ihtiyacının mortaliteyi arttırdığı görüldü. Çoklu lojistik regresyon modeline göre kalp hastalığı gelişimi, ARDS, bakteriyel enfeksiyon, pulse steroid ihtiyacı ve maksimum ferritin değeri ölüm riskini 1.001 ile 28.715 kat arasında arttırmaktaydı.
SONUÇ:COVID-19 pnömonisi olan geriatrik hastalarda mortaliteyi öngören hem klinik hem de laboratuvar parametreleri çok dikkatli izlenmelidir. Gelişen komplikasyonlar multidisipliner değerlendirilmeli ve gerekli tedaviler vakit kaybetmeden başlatılmalıdır.

Clinical Characteristics Predicting Mortality Risk in Hospitalized Geriatric Patients with COVID-19 Pneumonia

Ege Güleç Balbay[1], Muhammed Musa Bekir Altundal[1], Mustafa Kemal Kaypak[1], Sengül Cangür[2], Sare Kaya[3]
[1]Department of Chest Disease, Duzce University, Duzce, Turkey
[2]Department of Biostatistics and Medical Informatics, Duzce University, Duzce, Turkey
[3]Department of Microbiology, Duzce University, Duzce, Turkey

BACKGROUND AND AIM:Coronavirus disease 2019 (COVID-19) is a global pandemic caused by severe acute respiratory syndrome coronavirus 2 (SARS-CoV-2). Geriatric patients with COVID-19 are more likely to progress to severe disease and they are at increased risk of hospitalization and mortality. In this study we aimed to investigate the risk factors for predicting mortality in geriatric patients with COVID 19 by reviewing the clinical data of survivors and non-survivors.
METHODS:This was a retrospective study of 189 geriatric patients with COVID- 19 pneumonia who were hospitalized in pulmonology clinic, in Duzce University, Medical Faculty Hospital between March 2020 and January 2021 in Turkey.
RESULTS:In the study, 60.3% (n = 114) of the patients were male and the median age was 75. 80.4% (n = 152) of the patients were discharged. The presence of cardiovascular disease, chronic renal failure, malignancy, increased number of comorbidities, complaints of anorexia, no fever, decreased oxygen saturation value, increased pulse rate, high values of maximum (max) d-dimer, aspartate aminotransferase, urea, creatinine,

troponin, lactate dehydrogenase (LDH), max LDH, ferritin and max ferritin, C-reactive protein (CRP), max CRP, procalcitonin, max procalcitonin, potassium values and low albumin values, complications as bacterial infection, cardiac disease, acute respiratory distress syndrome (ARDS), liver function tests failure, arrhythmia and shock, the need for corticosteroid and pulse corticosteroid therapy increased the mortality. According to multiple logistic regression model, the development of cardiac disease, ARDS, bacterial infection, the need for pulse steroids and the max ferritin value increased the risk of mortality by between 1.001 and 28.715 times. CONCLUSIONS:Both clinical and laboratory parameters predicting mortality in geriatric patients with COVID-19 pneumonia should be monitored very carefully. Complications that develop should be evaluated multidisciplinary and necessary treatments should be initiated without delay.

Comorbidities and clinical presentation in patients with COVID-19 pneumonia

Complications and additional treatments required

Comorbidities		Non-survivors n (%)	Survivors n (%)	Total n (%)	p	OR (95% CI)
Diabetes	**yes/no**	17 (45.9)/20 (54.1)	54 (35.5)/98 (64.5)	71 (37.6)/ 118 (62.4)	0.241	
Hypertension	**yes/no**	28 (75.7)/9 (24.3)	117 (77)/35 (23)	145 (76.7)/ 44 (23.3)	0.867	
CVD	**yes/no**	24 (64.9)/13 (35.1)	68 (44.7)/84 (55.3)	92 (48.7)/97 (51.3)	0.028	2.281 (1.081-4.813)
CeVD	**yes/no**	6 (16.2)/31 (83.8)	16 (10.6)/135 (89.4)	22 (11.7)/166 (88.3)	0.391	
CRF	**yes/no**	13 (35.1)/24 (64.9)	20 (13.2)/132 (86.8)	33 (17.5)/156 (82.5)	0.002	3.575 (1.570-8.138)
CLD	**yes/no**	1 (2.7)/36 (97.3)	1 (0.7)/151 (99.3)	2 (1.1)/187 (98.9)	0.354	
COPD	**yes/no**	9 (24.3)/28 (75.7)	28 (18.4)/124 (81.6)	37 (19.6)/152 (80.4)	0.417	
Asthma	**yes/no**	3 (8.1)/34 (91.9)	12 (7.9)/140 (92.1)	15 (7.9)/174 (92.1)	0.999	
Malignancy	**yes/no**	8 (21.6)/29 (78.4)	12 (7.9)/140 (92.1)	20 (10.6)/169 (89.4)	0.031	3.218 (1.208-8.574)
Comorbidity	**yes/no**	35 (94.6)/2 (5.4)	143 (94.1)/9 (5.9)	178 (94.2)/11 (5.8)	0.999	
Number of comorbidity*		3 [2]	2 [2]	2 [2]	0.002	1.515 (1.155-1.987)
Clinical presentation						
Fever	**yes/no**	2 (5.7)/33 (94.3)	35 (23.3)/ 115 (76.7)	37 (20)/148 (80)	0.019	0.199[&](0.045-0.872)
Cough	**yes/no**	24 (66.7)/12 (33.3)	96 (64)/54 (36)	120 (64.5)/66 (35.5)	0.764	
Sputum	**yes/no**	20 (55.6)/16 (44.4)	61 (40.7)/89 (59.3)	81 (43.5)/105 (56.5)	0.106	
Anorexia	**yes/no**	13 (36.1)/23 (63.9)	28 (18.8)/121 (81.2)	41 (22.2)/144 (77.8)	0.025	2.443 (1.103-5.407)
Dyspnea	**yes/no**	30 (81.1)/7 (18.9)	98 (65.3)/52 (34.7)	128 (68.4)/59 (31.6)	0.065	
Diarrhea	**yes/no**	0 (0)/37 (100)	2 (1.3) 148 (98.7)	2 (1.1)/185 (98.9)	0.999	
Nausea	**yes/no**	3 (8.1)/34 (91.9)	13 (8.7)/137 (91.3)	16 (8.6)/171 (91.4)	0.999	
Chest pain	**yes/no**	6 (16.2)/31 (83.8)	15 (10.1)/134 (89.9)	21 (11.3)/165 (88.7)	0.381	
Headache	**yes/no**	2 (5.4)/35 (94.6)	9 (6)/141 (94)	11 (5.9)/176 (94.1)	0.999	
SpO_2 *		83 [6]	87.5 [10]	86 [11]	<0.001	0.922[&](0.881-0.966)
Fever*		36.5 [0.2]	36.5 [0.4]	36.5 [0.3]	0.139	
Pulse*		92 [25]	90 [19]	90.0 [18]	0.011	1.033 (1.012-1.054)
SBP *		130 [24]	130 [24]	130.0 [23]	0.727	
DBP *		71 [16]	75 [13]	75.0 [15]	0.072	

*Median [Interquartile Range], OR: odds ratio, CI: confidence interval, CVD: cardiovascular disease, CeVD: cerebrovascular disease, CRF: chronic kidney disease, CLD: chronic liver disease, COPD: chronic obstructive lung disease, SpO2: oxygen, SBP: Systolic blood pressure, DBP: Diastolic blood pressure, [&] inverse effect, saturation

		Non-survivors n (%)	Survivors n (%)	Total n (%)	p	OR (95% CI)
Bacterial infection	**yes/no**	20 (54.1)/17 (45.9)	23 (15.2)/128 (84.8)	43 (22.9)/145 (77.1)	**<0.001**	6.547 (2.989-14.344)
Cardiac disease	**yes/no**	30 (81.1)/7 (18.9)	14 (9.2)/138 (90.8)	44 (23.3)/145 (76.7)	**<0.001**	42.245 (15.706-113.631)
ARDS	**yes/no**	24 (64.9)/13 (35.1)	9 (5.9)/143 (94.1)	33 (17.5)/156 (82.5)	**<0.001**	29.333 (11.304-76.117)
LFT failure	**yes/no**	11 (29.7)/26 (70.3)	11 (7.2)/141 (92.8)	22 (11.6)/167 (88.4)	**<0.001**	5.423 (2.130-13.808)
Arrhythmia	**yes/no**	35 (94.6)/2 (5.4)	3 (2)/149 (98)	38 (20.1)/151 (79.9)	**<0.001**	869.167 (139.890-5400.318)
Shock	**yes/no**	37 (100)/0 (0)	2 (1.3)/150 (98.7)	39 (20.6)/150 (79.4)	**<0.001**	-
Corticosteroid	**yes/no**	34 (91.9)/3 (8.1)	98 (64.5)/54 (35.5)	132 (69.8)/57 (30.2)	**0.001**	6.245 (1.832-21.286)
Pulse corticosteroid	**yes/no**	23 (62.2)/183 (97.3)	26 (17.1)/126 (82.9)	49 (25.9)/ 140 (74.1)	**<0.001**	7.962 (3.624-17.493)
Tocilizumab	**yes/no**	2 (5.4)/35 (94.6)	3 (2)/148 (98)	5 (2.7)/183 (97.3)	0.255	
Antibiotic	**yes/no**	34 (91.9)/3 (8.1)	138 (90.8)/ 14 (9.2)	172 (91)/17 (9)	0.999	

OR: odds ratio, CI: confidence interval, LFT: liver function tests, ARDS: acute respiratory distress syndrome

Complications and additional treatments required

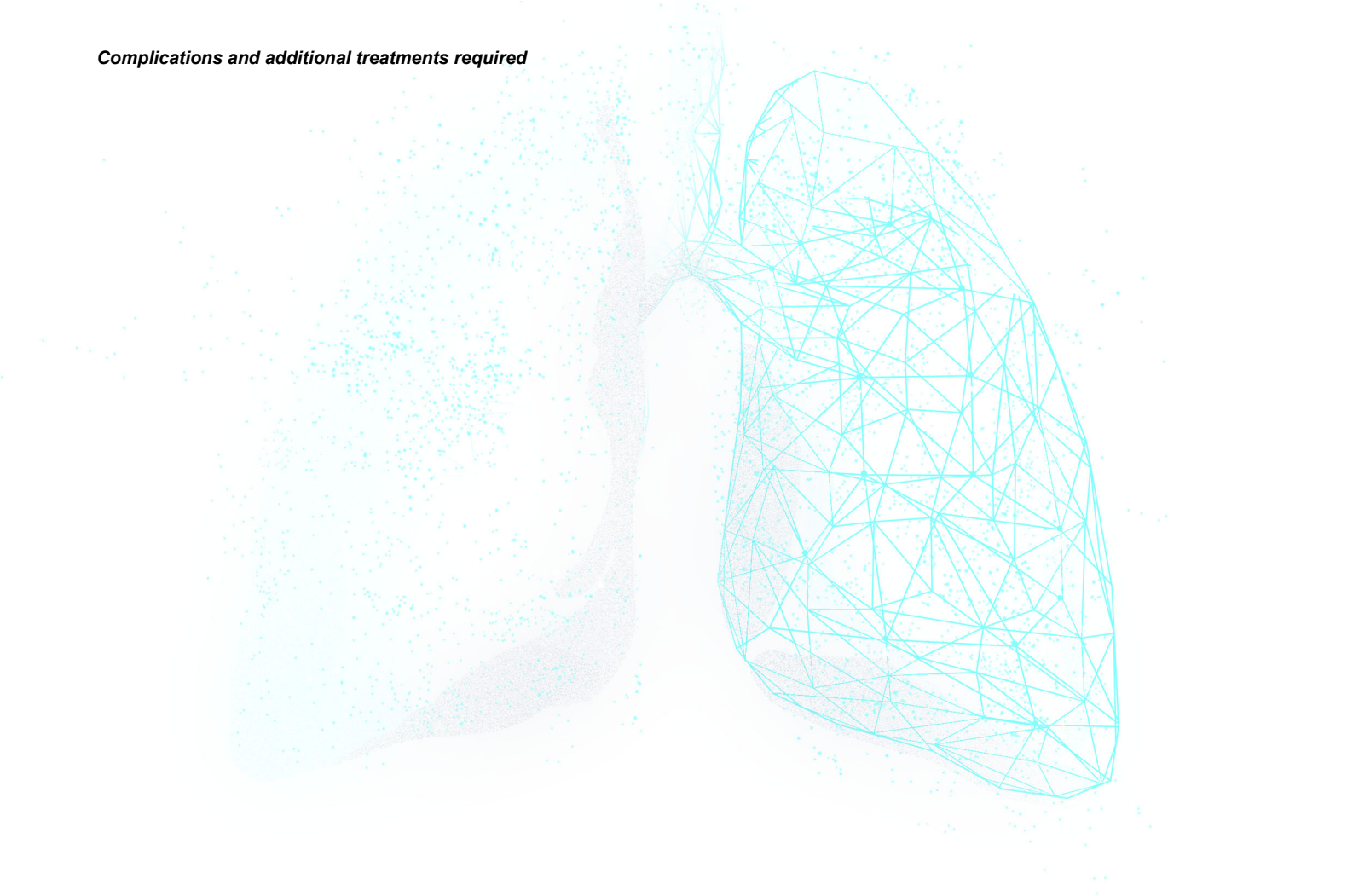

EP-158

65 yaş üstü Hastaların COVID-19 Korkuları ve Etkileyen Etmenler

Hülya Bulut
SBÜ. İzmir Dr. Suat Seren Göğüs Hastalıkları ve Cerrahisi Eğitim ve Araştırma Hastanesi

GİRİŞ VE AMAÇ:65 yaş üstü hastalarının tedavi süreçlerinin aksaması, birçoğunun komorbid hastalığının olması, yaş ortalamasının yüksek olması, hastaların COVID-19 korkusunu arttırabilir. Bu korkunun artması hastanın tedaviyi terk etmesine, psikolojik olarak olumsuz etkilenmesine, yaşam kalitesinin azalmasına neden olabilir. Çalışma 65 yaş üstü hastaların COVİD-19 korkuları ve etkileyen etmenlerin incelenmesi amacıyla tanımlayıcı türde yapıldı.
YÖNTEM:Çalışmanın örneklemini bir eğitim araştırma hastanesinin non-covid servislerinde yatan hastalar oluşturdu. Çalışmada veri toplama aracı olarak "COVID-19 Korkusu Ölçeği", "Hasta Tanılama Formu" ve "The Eastern Cooperative Oncology Group Performans skalası (ECOG)" Skalası kullanıldı. COVID-19 Korkusu Ölçeği 7 maddeden oluşmaktadır. Her soruya minimum 1 puan ve maksimum 5 puan verilebilir. Her madde puanı toplanarak (7 ila 35 arasında) toplam puan hesaplanır.
BULGULAR:Çalışmaya katılan hastaların 35'i (%70) erkek, 37'si (%74) evliydi. Hastaların yaş ortalaması75,55±12,86'ydı. Hastaların çoğunun tanısı (%56) akciğer kanseriydi. Hastaların toplam COVID -19 korku puanı en düşük 7, en yüksek 33, ortalama 21,43±5,87'ydi. Hastaların hastalık evrelerine göre COVID -19 korku puanları arasında istatistiksel olarak anlamlı fark vardı (KW=8,583; p=,011). Oksijen tedavisi alan 44 hastanın kullandıkları oksijen akım hızı ile COVID -19 korku puanları arasında istatistiksel olarak anlamlı pozitif yönlü bir ilişki vardı (r=300; p=,002). Cinsiyetlere göre (t=,263; p=,685), komorbidite durumlarına (t=-,057; p=,872) ve medeni durumlarına (Z=-,278; p=,813) göre COVID -19 korku puanları arasında fark yoktu. Hastaların yaşları ile COVID -19 korku puanları arasında istatistiksel olarak anlamlı bir ilişki bulunamadı (r=-,092; p=,270).
SONUÇ:Çalışmada hastaların COVID -19 korku puanlarının yüksek olduğu görüldü. Ayrıca hastaların kullandıkları oksijen akım hızları ile korku düzeyleri ilişkiliydi. Hastalık evrelerine göre de korku puanları arasında fark vardı. Ancak hastaların sosyo-demografik özelliklerinin COVID -19 korku puanlarını etkilemediği görüldü.

EP-162

Fiberoptik Bronkoskopi (FOB) ve Endobronşial Ultrasonografi (EBUS) uygulanacak olan hastaların işlem öncesi anksiyete durumunu belirlemede anksiyete ölçekleri ve serum Copeptin düzeyi yeri

Sümeyye Kodalak Cengiz[1], Canan Yılmaz[2], Ahmet Selim Yurdakul[1]
[1]Gazi ÜTF Hastanesi, Göğüs Hastalıkları Ana Bilim Dalı, Ankara
[2]Gazi ÜTF Hastanesi, Biyokimya Ana Bilim Dalı, Ankara

GİRİŞ VE AMAÇ:Fiberoptik Bronkoskopi (FOB) ve Endobronşiyal Ultrasonografi (EBUS) günümüzde sıklıkla kullanılan güvenli ve minimal invaziv girişimsel işlemlerindedir. Fakat girişimsel işleme girme kararı, bireyde anksiyete gelişmesine, hem hekim hem de hasta açısından işlem sırasında güçlüklere, tanı ve tedavinin gecikmesine ve olumsuz sonuçlara neden olmaktadır. Çalışmanın amacı, FOB ve EBUS öncesi hastaların anksiyete düzeylerini belirlemede kullanılacak olan STAİ-SA, STAI-TA, BAÖ ve GAS ile serum Copeptin düzeyinin yerini, duyarlılık ve özgüllüklerini ve aralarındaki korelasyonu belirlemektir.
YÖNTEM:Şubat 2020 ile Aralık 2021 yılları arasında FOB / EBUS yapılan 219 hastanın demografik özellikleri, ayaktan veya yatan hasta olmaları, sosyoekonomik durumları, beden kitle indeksleri, eğitim seviyeleri, girişimsel işlem öyküleri, sigara kullanımları, ek hastalıkları kaydedildi. İşlem öncesi tüm ölçekler uygulandı. İşlemden önce ve sonra serum Copeptin düzeyi ölçüldü.
BULGULAR:Olguların STAİ-SA'ya göre anksiyete skor ortalaması 44.9 ±16.1, STAİ-TA'ya göre 43.7 ± 11.1 idi ve orta düzeyde anksiyetiklerdi. BAÖ'ye göre ortalama anksiyete skoru 10.3 ±11.2, hafif düzeyde anksiyetik; GAS'a göre 4.6 ±1.7, orta düzeyde anksiyetikti. Tüm ölçeklerde; ayaktan / yatan hasta olma, sigara kullanımı, ek hastalık durumu, bronkoskopistin deneyimi, hastanın girişimsel işlem öyküsü ve FOB / EBUS deneyimi ile anksiyete düzeyleri arasında anlamlı faklılık saptanmadı. STAİ-SA, STAİ-TA ve GAS anksiyete düzeylerine göre kadınlar daha anksiyetikti. STAİ-TA ve BAÖ'ye göre 65 yaş altı olgular anlamlı düzeyde daha anksiyetikti. Tüm ölçekler pozitif yönde koreleydi. İşlem öncesi serum Copeptin düzeyi ortalaması 5.8 ± 4.8, işlem sonrası 4.3 ± 3.9 idi, aralarında anlamlı fark vardı. Tüm değişkenler arasında işlem öncesi ve sonrası serum Copeptin düzeyleri bakımından anlamlı farklılık yoktu. İşlem öncesi ve sonrası serum Copeptin düzeyleri pozitif yönde korele idi. ROC analizinde GAS'ın spesifitesi ve sensitivitesi en yüksek bulundu.
SONUÇ:Tüm anksiyete ölçekleri birbirleriyle korele olup, daha kolay anlaşılabilir ve uygulanabilmesi açısından GAS'ı güçlü bir alternatif olarak önermekteyiz. Hafif, orta ve ağır anksiyete düzeylerindeki hastalara işlem öncesi gerekli önlemler alınmalıdır. Çok merkezli, geniş hasta popülasyonunun dahil edildiği ileri çalışmalarla Copeptin'in fizyopatolojik davranışının daha iyi aydınlatılması ve kabul görmüş bir eşik değerinin bulunması halinde psikolojik stresi değerlendirmede mevcut ölçeklerin haricinde; kantitatif, karşılaştırılabilir ve tekrarlanabilir bir stres değerlendirme ölçütü olacağını düşünmekteyiz.

The role of Anxiety Scales and serum Copeptin level in determining the pre-procedure anxiety status of the patients who will be applied with FOB and EBUS

Sümeyye Kodalak Cengiz[1], Canan Yılmaz[2], Ahmet Selim Yurdakul[1]
[1]Gazi University School Of Medicine Department Of Pulmonary Medicine, Ankara
[2]Gazi University School Of Medicine Department Of Medical Biochemistry, Ankara

BACKGROUND AND AIM:Fiberoptic Bronchoscopy(FOB) and Endobronchial Ultrasonography(EBUS) are in safe and minimally invasive interventional processes that are often used today. However, the decision to enter into interventional processing causes anxiety development in the individual, and negative consequences. Our aim was to determine the anxiety levels of patients before FOB/EBUS, STAI-SA, STAI-TA, BAI and GAS and serum Copeptin are to determine the location, sensitivity and specificity of the level and the correlation between them.
METHODS:Demographic characteristics of 219 patients, made FOB/EBUS between February 2020 and December 2021, outpatient or inpatient, socioeconomic status, BMI, educational levels, interventional process stories, smoking uses, additional diseases were recorded. All scales were applied before the process. Serum Copeptin level was measured before and after the process.

RESULTS:According to STAI-SA, the average anxiety score was 44.9 ±16.1, according to STAI-TA, 43.7 ± 11.1, and according to both scales, patients were moderate anxiety. According to the BAI, the average anxiety score was 10.3 ±11.2, lightly anxiety, while according to GAS, 4.6 ±1.7 was moderate anxiety. At all scales; significant difference wasn't detected between being outpatient/inpatient, smoking, additional disease status, bronchoscopicist experience, history of interventional action, FOB/EBUS experience and anxiety levels. Women're more anxiety in STAI-SA, STAI-TA and GAS anxiety levels. According to STAI-TA and BAI, cases under 65 were significantly more anxiety. All scales're positively correlated. The average of serum Copeptin level before processing was 5.8±4.8 and 4.3±3.9 after processing, with a significant difference between them. There was no significant difference between all variables in terms of serum Copeptin levels before and after the process. Serum Copeptin levels before and after the process were positively correlated. In the ROC analysis, the specificity and sensitivity of GAS was found to be highest.
CONCLUSIONS:All anxiety scales're correlated and we recommend GAS as a powerful alternative in terms of easier understanding and implementation. Necessary precautions should be taken before the procedure. Except for the scales available in assessing psychological stress if there's a better illumination of Copeptin's physiopathological behavior and threshold value, with advanced studies involving a multicentre, large patient population; quantitative, we think it'll be a comparable and repeatable stress assessment criterion.

Tablo 1.
Table 1.

Tablo 1. STAİ-SA / TA Ölçek Skorlarının Minimum ve Maximum Değerlerinin Dağılımı

	HASTA SAYISI n (%)	ORTALAMA Ort. ± std. sapma	ORTANCA Ort. (min-max)
STAİ-SA	219	44.9 ±16.1	42 (20-80)
STAİ-TA	219	43.7 ± 11.1	42 (22-79)

STAİ-SA / TA Ölçek Skorlarının Minimum ve Maximum Değerlerinin Dağılımı
Distribution of Minimum and Maximum Values of STAI-SA / TA Scale Scores

Tablo 2.
Table 2.

Tablo 2. Cinsiyetlere Göre STAİ-SA / TA Ölçek Skorlarının Minimum ve Maximum Değerlerinin Dağılımı

	HASTA SAYISI n (%)	ORTALAMA Ort. ± std.sapma	ORTANCA Ort. (min-max)	p
STAİ-SA				
Kadın	69 (%31.5)	50.3 ± 16.6	50 (22-80)	0.01*
Erkek	150 (%68.5)	42.4 ± 15.3	37.5 (20-80)	
STAİ-TA				
Kadın	69 (%31.5)	47.9 ± 11.7	45 (26-79)	0.006*
Erkek	150 (%68.5)	41.8 ± 10.2	41 (22-73)	

Cinsiyetlere Göre STAİ-SA / TA Ölçek Skorlarının Minimum ve Maximum Değerlerinin Dağılımı
Distribution of Minimum and Maximum Values of STAI-SA / TA Scale Scores by Gender

Tablo 3.
Table 3.

Tablo 5. İşlem Öncesi ve Sonrası Serum Copeptin Düzeyleri Ortalama ve Minimum-Maximum Değerleri Dağılımı

	n	Ortalama ± ss	Ortanca (Min-Max)	p
İşlem Öncesi Serum Copeptin Düzeyi	217	5.8 ± 4.8	4.3 (0.8 – 23.6)	**<0.001**
İşlem Sonrası Serum Copeptin Düzeyi	209	4.3 ± 3.9	3.0 (0.27-20.4)	

GAS Skorlarının Cinsiyete Göre Minimum ve Maximum Değerlerinin Dağılımı
Distribution of Minimum and Maximum Values of VAS Scores by Gender

Tablo 4.
Table 4.

Tablo 4. İşlem Öncesi ve Sonrası Serum Copeptin Düzeyleri, STAİ-SA, STAİ-TA, BAÖ ve GAS Arasındaki Korelasyon

	COPEPTİN 1		COPEPTİN 2		STAİ-SA		STAİ-TA		BAÖ		GAS	
	r	p	r	p	r	p	r	p	r	p	r	p
COPEPTIN 1	1.000	.	**0.707**	**<0,001**	0.093	0.173	0.064	0.346	0.072	0.288	0.098	0.152
COPEPTIN 2	**0.707**	**<0,001**	1.000	.	0.033	0.637	-0.002	0.979	0.017	0.809	0.099	0.153
STAİ-SA	0.093	0.173	0.033	0.637	1.000	.	**0.591**	**<0,001**	**0.597**	**<0,001**	**0.573**	**<0,001**
STAİ-TA	0.064	0.346	-0.002	0.979	**0.591**	**<0,001**	1.000	.	**0.518**	**<0,001**	**0.480**	**<0,001**
BAÖ	0.072	0.288	0.017	0.809	**0.597**	**<0,001**	**0.51**	**<0,001**	1.000	.	**0.494**	**<0,001**
GAS	0.098	0.152	0.099	0.153	**0.573**	**<0,001**	**0.480**	**<0,001**	**0.494**	**<0,001**	1.000	.

Spearman korelasyon testi, p<0.05 istatistiksel olarak anlamlı
Copeptin 1: İşlem öncesi serum Copeptin düzeyi
Copeptin 2: İşlem sonrası serum Copeptin düzeyi

İşlem Öncesi ve Sonrası Serum Copeptin Düzeyleri, STAİ-SA, STAİ-TA, BAÖ ve GAS Arasındaki Korelasyon
Correlation between pre- and post-procedure serum Copeptin levels, STAI-SA, STAI-TA, BAI and VAS

Tablo 5.

Tablo 5. İşlem Öncesi ve Sonrası Serum Copeptin Düzeyleri Ortalama ve Minimum-Maximum Değerleri Dağılımı

	n	Ortalama ± ss	Ortanca (Min-Max)	p
İşlem Öncesi Serum Copeptin Düzeyi	217	5.8 ± 4.8	4.3 (0.8 – 23.6)	**<0.001**
İşlem Sonrası Serum Copeptin Düzeyi	209	4.3 ± 3.9	3.0 (0.27-20.4)	

İşlem Öncesi ve Sonrası Serum Copeptin Düzeyleri Ortalama ve Minimum-Maximum Değerleri Dağılımı

Distribution of Mean and Minimum-Maximum Values of Serum Copeptin Levels Before and After the Procedure

Tablo 6.

Tablo 1. STAİ-SA / TA Ölçek Skorlarının Minimum ve Maximum Değerlerinin Dağılımı

	HASTA SAYISI n (%)	ORTALAMA Ort. ± std. sapma	ORTANCA Ort. (min-max)
STAİ-SA	219	44.9 ±16.1	42 (20-80)
STAİ-TA	219	43.7 ± 11.1	42 (22-79)

Copeptin, BAÖ ve GAS için ROC Analizi Sonuçları

ROC Analysis Results for Copeptin, BAI and VAS

EP-163

Plastik bronşite bağlı sol ana bronş obstrüksiyonu olgusu

Erhan Oğur, Levent Dalar, Ömer Ayten, Kadir Canoğlu, Cengiz Özdemir, Mustafa Çarkçı
Sultan 2. Abdülhamid Han Eğitim ve Araştırma Hastanesi, Göğüs Hastalıkları Servisi, İstanbul

GİRİŞ VE AMAÇ:Plastik bronşit (PB) nadir görülen genellikle konjenital kalp cerrahileri ile göğüs cerrahisi operasyonlarından sonra veya travmaya sekonder intratorasik lenfatik sızıntıya bağlı gelişen bir hastalıktır. PB tekrarlayan öksürük ve yoğun plastik bir sekresyonla prezentasyon göstermektedir. Dış merkezde PB tansıyla takip edilen 67 yaş erkek hastanın sol ana bronş obstrüsiyonu gelişmesi üzerine merkezimize sevk edildi. Hastanın konjenital kalp hastalığı ve travma öyküsü olmaması nedeniyle literatör bilgileri ile değerlendirirek sunmayı amaçladık.
YÖNTEM:Sözlü Sunum
BULGULAR:5 yıl önce CAGB uygulanan 47 paket yıl sigara öyküsü olan 67 yaş erkek hasta, plastik bronşit tanısıyla takip edilmiş ve yoğun sekresyonlardan dolayı birkaç kez fob yapılmış. Hastanın nefes darlığı gelişmesi üzerine bt toraks çekilmiş ve sol ana bronşta obstrüksiyona sebep olan yumuşak doku dansitesinde lezyon saptanması üzerine rijid bronkoskopi yapılması için merkezimize yönlendirildi. Rijid bronkoskopide sol ana bronşta ana karinadan yaklaşık 3 cm distalde ana bronşu tama yakın tıkayan organize mukus plağı (resim 1) rijit forcepsi ile çıkarıldı (Resim 2). Çıkarılan alanda mukoza da ödem ve kabarık nodüler lezyonlar alanlarından forceps biyopsiler alındı. İşlem sonrası sol bronş sistemi tüm lob ve segment ağızları açık izlendi. Biyopsi sonucu granulasyon dokusu ile uyumlu olarak raporlandı.
SONUÇ:Plastik bronşit nadir görülen daha çok konjenital kalp hastalığı,toraks cerrahisi veya travmaya sekonder gelişen nadir bir hastalıktır. Bu hastalarda yoğun sekresyonlara bağlı organize mukus tıkaçların fob ile çıkarılması güçtür ve bu tıkaçların çıkartılmasında rijid bronkoskopi uygulaması daha uygun bir yaklaşımdır.

Resim 1

Rijid bronkoskopide sol ana bronşta ana karinadan yaklaşık 3 cm distalde ana bronşu tama yakın tıkayan organize mukus plağı

Resim 2

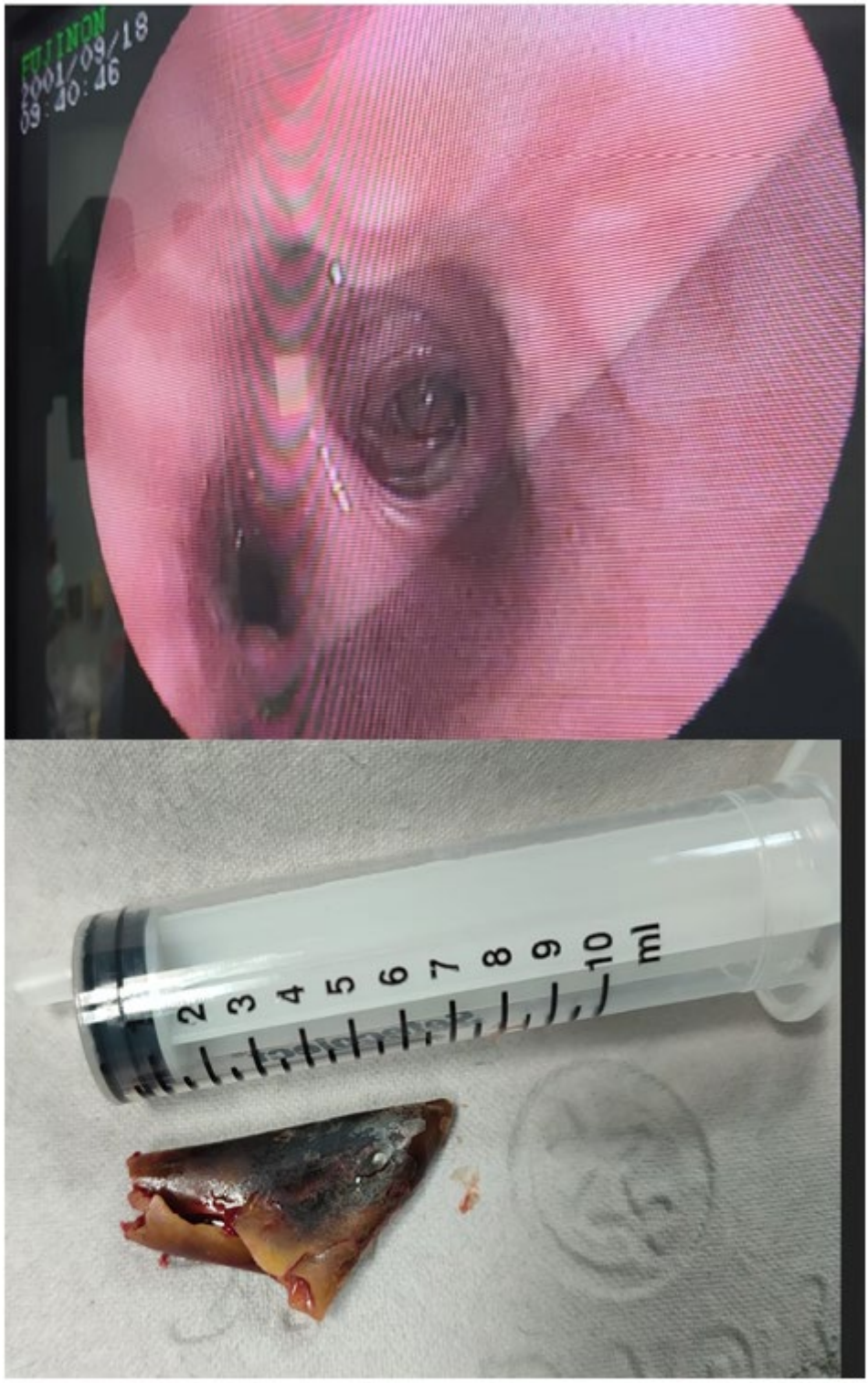

Rijid bronkoskopide mukus plağı çıkarıldıktan sonraki bronş içi görünüm ve materyalin görünümü

EP-164

Kliniğimizde EBUS eşliğinde yapılan transbronşial iğne aspirasyonu sonuçlarımızın değerlendirilmesi

Nergiz Ayan, Rabia Hande Avcı, Mukadder Çalıkoğlu
Mersin Üniversitesi, Göğüs Hastalıkları Ana Bilim Dalı, Mersin

GİRİŞ VE AMAÇ:Endobronşial ultrasonografi (EBUS) rehberliğinde transbronşial iğne aspirasyonu biyopsisi (TBİA), akciğer kanseri tanı ve evrelemesinin yanı sıra mediastinal ya da hiler lenfadenopatili hastalarda tanısal amaçlı kullanılan bir yöntemdir. Bu yöntem ile kliniğimizde biyopsi örneklemesi yapılan 38 vakanın sonuçlarını paylaşmak istedik.
YÖNTEM:Kasım 2021 ve Temmuz 2022 tarihleri arasında kliniğimize başvuran ve PET (pozitron emisyon tomografisi) görüntülemelerinde patolojik tutulumlu mediastinal ya da hiler lenfadenopatileri olması üzerine EBUS ile transbronşial iğne aspirasyonu biyopsisi yapılan 38 vaka incelendi. EBUS eşliğinde biyopsi işlemi ameliyathane şartlarında derin sedoanaljezi ile gerçekleştirildi.
BULGULAR:Hastaların 23'ü erkek 15'i kadın idi. Alınan biyopsi materyallerinin 10'u malign, 25'i benign, 1'i renal hücreli karsinom metastazı şüphesi,1'i bronş epiteli ve 1'i lenfoid hücre yok olarak raporlandı. Benign olarak değerlendirilen materyallerin 10'unda granülom yapısı mevcut idi. Malignite saptanan 4 hasta küçük hücreli karsinom,1 hasta non-hodgkin lenfoma, 1 hasta adenokarsinom, 2 hasta skuamöz hücreli karsinom, 1 hasta adenokarsinom metastazı olarak değerlendirildi. Küçük hücreli dışı akciğer karsinomu tanısı alan 1 hastanın ise hücre alt tipi belirlenemedi. Granülomatöz hastalık teşhisi konulan olgulardan 5'i sarkoidoz olarak takip edilmeye devam edilirken, biyopsi materyalinde kazeifikasyon nekrozu saptanan 1 olguda antitüberküloz tedavisi başlandı. 2 hasta henüz sonuçlandırılamadı. Ayaktan yapılan işlemler sırasında herhangi bir komplikasyon görülmedi. 2 hastada ise EBUS ile biyopsi tekrar yapıldı. Malignite yönünde klinik şüphe olması sebebiyle biyopsi sonucu granülom olarak raporlanan 2 hasta da dahil olmak üzere kesin tanıya ulaşılamayan toplam 8 hasta ileri tanısal incelemeye yönlendirildi.
SONUÇ:EBUS ile transbronşial iğne aspirasyon biyopsi yöntemi, malign hastalıklarda olduğu gibi benign hastalıkların tanısında da önemli yeri olan minimal invaziv bir işlemdir. Hastaların majör cerrahi girişimlere gerek duyulmadan tanı almasına katkıda bulunmaktadır. Ancak mevcut patoloji raporları, görüntüleme yöntemleri ve klinik ile birlikte değerlendirildiğinde tanıya varılamayan hastalarda ileri inceleme yöntemlerine başvurulmalıdır.

EP-165

Hemoptizi nedeniyle uygulanan bronşial arter embolizasyon işlemi sonrası hastalarda kontrast nefropati gelişme insidansı

Muhammet Atıf Karagöl[1], Sibel Yurt[1], Ayşe Bahadır[1], Mehmet Akif Özgül[1], Nuri Özgür Kılıçkesmez[2], Levent Arafat[1]

[1]Başahşehir Çam ve Sakura Şehir Hastanesi Göğüs Hastalıkları Kliniği,İstanbul

[2]Başakşehir Çam ve Sakura Şehir Hastanesi Girişimsel Radyoloji kliniği,İstanbul

GİRİŞ VE AMAÇ:Hemoptizi terimi tipik olarak alt solunum yollarından kaynaklanan kanın ekspektorasyonunu ifade eder.Hayatı tehdit eden hemoptizi (masif hemoptizi olarak da adlandırılır) terimi, potansiyel olarak akut yaşamı tehdit eden kanamalar için ayrılmıştır.Bronşiyal arter, vakaların yaklaşık %90'ında ana kanama kaynağıdır.Bronşial arteriyografi ve bronşial arter embolizasyonu (BAE), hayatı tehdit edici semptom olan hemoptizi tanı ve tedavisinde kullanılan önemli bir işlemdir. Bu çalışmanın amacı,bronşial arteriyografi ve BAE sonrası kontrast kaynaklı nefropati gelişme insidansını araştırmaktır.
YÖNTEM:1 Haziran 2020-1 Ocak 2022 tarihleri arasında İstanbul Başakşehir Çam ve Sakura Şehir Hastanesine hemoptizi şikayeti ile başvuran Göğüs Hastalıkları Kliniği tarafından Girişimsel Radyoloji kliniğe yönlendirilen Bronşiyal Arter Embolizasyon (BAE) işlemi uygulanan hastalar, retrospektif olarak hastanenin verilerinin bulunduğu Hastane Bilgi Yönetim Sistemi (HBYS) üzerinden incelendi.18-90 arasında değişen yaşlarda olup 25'i(%30,48) kadın ve 57'si (%69,51) erkek olmak üzere toplam 82 hasta çalışmaya dahil edilmiştir.Ortalama yaş (54.30) olarak saptandı.Ciddi böbrek yetmezliği olan (serum kreatinin≥4.0) veya diyaliz tedavisi gören hastaları,18 yaştan küçük hastaları,gebe olan hastaları çalışma dışı bıraktık.İşlemden önce kreatinin değeri ve işlemden 24-72 saat sonra kreatinin değeri değerlendirildi.İşlemden sonra kreatininin 0.5 mg/dl veya bazal değerin %25'i kadar artması kontrast nefropati gelişmesi kabul edildi.İşlemde ioheksol 300mg/100ml flakon ve 700-900 veya 900-1200 mikron partikül kullanılmıştır.
BULGULAR:Çalışmada sadece 1 hastada kontrast nefropati gelişti (% 1,23) ve kontrast nefropati gelişen hasta 63 yaş kadın hasta idi.Hastada nefropati için herhangi bir predispozan faktör saptanmadı.
SONUÇ:Çalışmamızda bronşiyal arter embolizasyon işlemi sonrası bir hastada kontrast nefropati gelişmiştir.Bronşiyal arter embolizasyon işlemi kontrast nefropati açısından güvenilir bir işlemdir ancak işlemden önce intravenöz hidrasyon, antioksidan kullanımının ve daha az miktarda kontrast madde kullanımının kontrast nefropati gelişmesi insidansını azaltabilir.Bu bağlamda, böbrek fonksiyonunun uygun şekilde izlenmesi, risk faktörleri olan hastaların belirlenmesi ve başarılı önleyici tedbirlerin yönetimi klinik öneme sahip olacaktır.Çalışmanın daha geniş hasta populasyonlarında araştırılması önerilir.

EP-166

Ender bir vaka: Endobronşiyal Soliter Papillom

Muhammet Atıf Karagöl[1], Ramazan Şahin[1], Barış Demirkol[1], Özal Adıyeke[2], Ayşe Bahadır[1], Sibel Yurt[1], Mehmet Akif Özgül[1]

[1]Başakşehir Çam ve Sakura Şehir Hastanesi Göğüs Hastalıkları Kliniği,İstanbul

[2]Başakşehir Çam ve Sakura Şehir Hastanesi Anestezi ve Reaminasyon Kliniği,İstanbul

GİRİŞ VE AMAÇ:Endobronşial soliter papillom nadir görülen epitalyal kökenli akciğer tümörlerindendir.Sıklıkla tekrarlayan hemoptizi, öksürük ve pnömoni kliniğine neden olur. Etiyolojisi kesin bilinmemekle birlikte bazı vakalarda humanpapilloma virüsün neden olduğu düşünülmektedir.Nadir de olsa maling transformasyon özelliği olduğu için premaling lezyon olarak kabul edilmektedir.Endobronşial papillom nadir görülen bir vaka olduğu için paylaşmak istedik.
OLGU:43 yaş erkek hasta yaklaşık 2 yıldır aralıklı olan öksürük şikayeti nedeniyle tarafımıza başvurdu.Hastanın yapılan tetkiklerinde endobronşiyal lezyon saptanması üzerine ileri tetkik ve tedavi amacıyla göğüs hastalıkları servisimize interne edildi.Bilinen hastalık yok.20 paket/yıl sigara içiçisiydi.Fizik muayenesi bilateral solunum sesleri doğal.Oda havasında saturasyonu %96 ve nabız 87/dk idi.PA akciğer grafisi normal sınırlarda izlendi.Toraks BT'de sağ ana bronş lümenini büyük oranda oblitere eden 20x13 mm endobronşiyal lezyon izlenmiştir.PET-CT sağ ana bronş lümeninde tanımlanan lobule yapıdaki yumuşak doku lezyonunda minimal artmış FDG metabolizması izlendi olarak raporlanmıştır.Rijit bronkoskopi ile sağ ana bronş lateral duvarına oturan karnıbahar gorunumunde polipoid lezyonun duvara bağlanan kısmı argonla koterize edildi.Lezyon mekanik rezeksiyon ve biyopsi pensiyle duvardan ayrıldı ve rijid tüpüyle birlikte lezyon çıkarıldı.Patoloji sonucu ''Bronşial Papillom'' olarak raporlanmıştır.
SONUÇ:Soliter papillom bronşun oldukça nadir görülen benign bir tümörüdür.Skuamöz epitel hücrelerinden köken alırlar, akciger karsinomuna yol açtıgını gösteren çalışmalar nedeni ile prekanseröz bir lezyon olarak kabul edilmektedir. Klinik olarak sıklıkla belirti vermezler. Anatomik olarak çoğunlukla alt lob ve segment bronşlarına yerleşir.Tedavide lezyonun lokalizasyonuna ve boyutuna göre yaklaşım yapılabilir.Rijit veya fleksibl bronkoskopi kullanılarak uygulanan endobronşiyal yöntemler geliştirilmiştir. Lazer fotorezeksiyon, kriyoterapi, elektrokoter ve APC hava yolu açıklığının sağlanması amacıyla kullanılmaktadır.Soliter papillomda lokal rekkürens sıktır.Bu nedenle tedavi sonrası da hastalar FOB ile yakından takip edilmelidir.Büyüklüğü ve lokalizasyonuna göre cerrahi tedavi uygulaması gerekebilir.

Resim 1

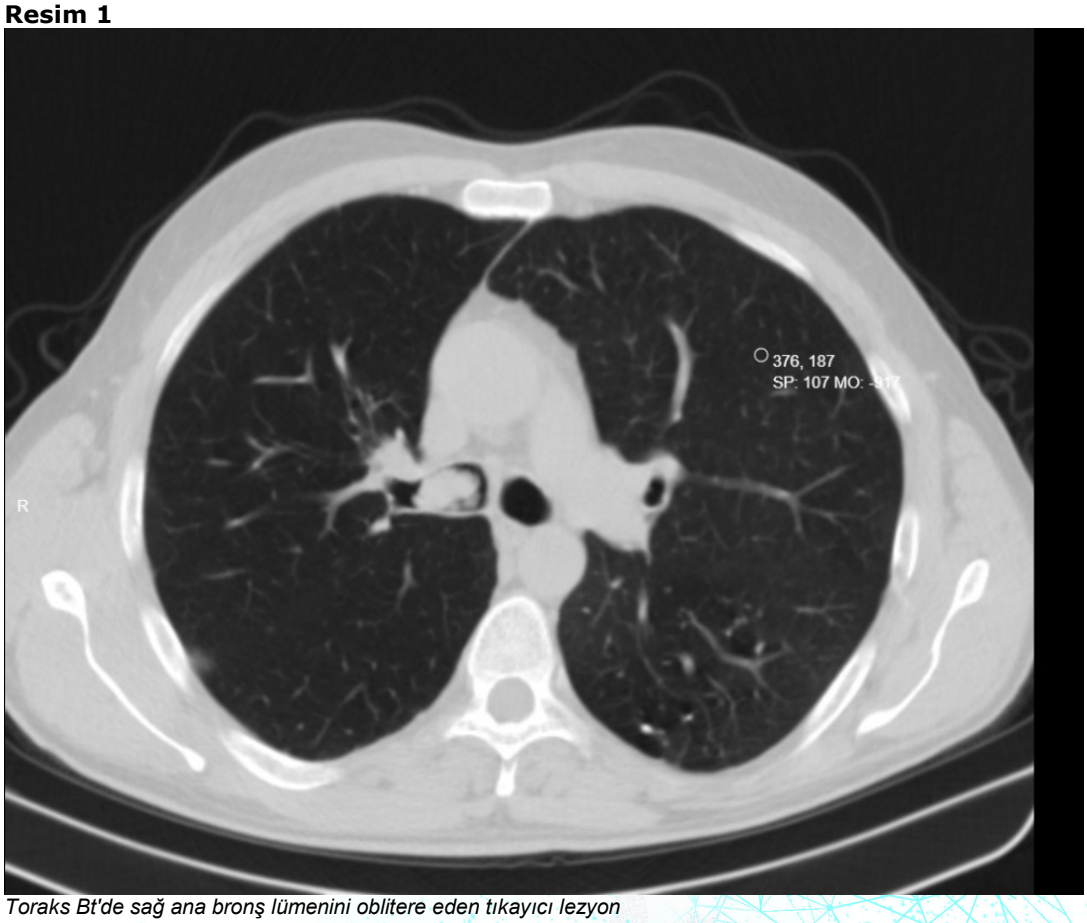

Toraks Bt'de sağ ana bronş lümenini oblitere eden tıkayıcı lezyon

Resim 2

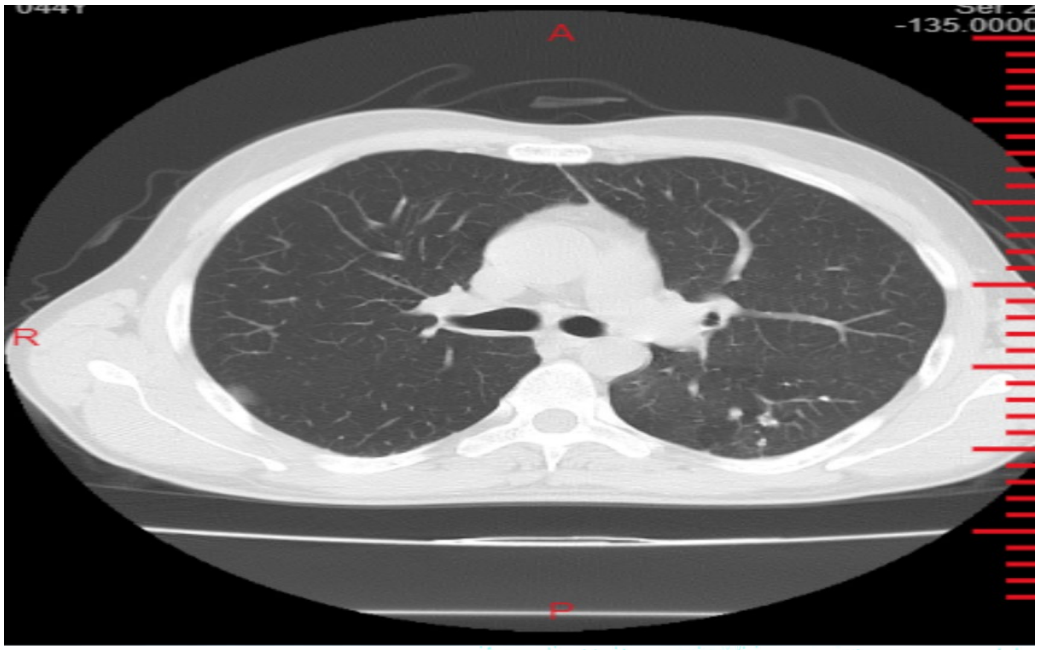

İşlemden sonra sağ ana bronş lümeni açık olarak izlendi.

EP-167

Trakeal Papillomatozis- nadir bir olgu

Özlem Soğukpınar, Tuğba Küççük, Ülkü Aka Aktürk
Süreyyapaşa Göğüs Hastalıkları ve Göğüs Cerrahisi Eğitim ve Araştırma Hastanesi, Göğüs Hastalıkları, İstanbul

GİRİŞ VE AMAÇ:Trakeal papillomatozis, trakeanın nadir görülen bir tümörüdür. Erkeklerde daha sık görülür. Human papilloma virüsün solunum yolunu enfekte etmesiyle solunum yolunun herhangi bir bölümünde görülebilir. Sıklıkla larenkste görülür, trakeada nadirdir. Klinik belirtileri spesifik değildir, öksürük, dispne, stridor, hemoptizi görülebilir. Solunum yolunda büyüyen papillomların yarattığı obstrüksiyona bağlı solunum sıkıntısı gelişebilir. Görüntüleme yöntemlerinin tanıda rolü sınırlıdır. Bu benign hastalığın takip ve tedavisinde nüks önemli bir sorundur. Düşük olasılıkla da olsa malign transformasyon gelişebilir. Tedavinin temel dayanağını bronkoskopik debridman oluşturur. Lazer, argon plazma koagulasyon, biyopsi forsepsleri gibi yöntemlerle endoluminal tümör çıkarılmaya ve hava yolu açılmaya çalışılır. Takipte nüksü yavaşlatmak için sidofovir, interferon, bevacizumab veya oral indol-3-karbinol gibi adjuvan tedaviler denenmektedir. Nadir görülmesi ve tedavide standart bir yöntem olmayışı nedeniyle olgumuzu sunuyoruz.
OLGU:52 yaşında, erkek hasta, dalış sırasında nefes darlığı, balgam ve bir kez az miktarda ağızdan kan tükürme şikayetiyle başvurdu. Özgeçmişinde 20 paket/yıl sigara öyküsü vardı. Soygeçmişinde babasında akciğer kanseri öyküsü vardı. Vital bulguları ve fizik muayenesi doğaldı. Solunum fonksiyon testinde FEV1 3,83, %91, FVC:4,48, %85, FEV1/FVC: %85 olup normal sınırlardaydı. Toraks BT'de trakea alt uçta, lümeni oblitere eden opasite izlendi. Fiberoptik bronkoskopide trakea alt uçta posterior alanda düzensiz yüzeyli, geniş tabanlı, polipoid, tümöral lezyon ve altında bifurkasyon karinasına oturan ve her iki ana bronşa doğru uzanarak lümeni daraltan veziküler yüzeyli vejetan tümöral lezyon izlendi. Hemoraji nedeniyle fiberoptik bronkoskopi sırasında biyopsi alınamadı. Rijit bronkoskopi planlandı. Rijit bronkoskopide tümöral lezyonlar argon plazma koagulasyon ile koagule edilerek, mekanik olarak debulke edildi. Patoloji sonucu skuamöz papillom olarak raporlandı. Endobronşial tedaviden iki ay sonra kontrol bronkoskopisinde patolojik bulguya rastlanmadı. Hastanın trakeal papillomatozis tanısı ile takibinde, iki yıllık süreçte nüks izlenmedi.
SONUÇ:Trakeal papillomatoziste tekrarlama riski yüksek olup nüks açısından takip edilmelidir. Hava yolu açıklığının sağlanmasında endobronşiyal tedaviler önemlidir.

Resim 1

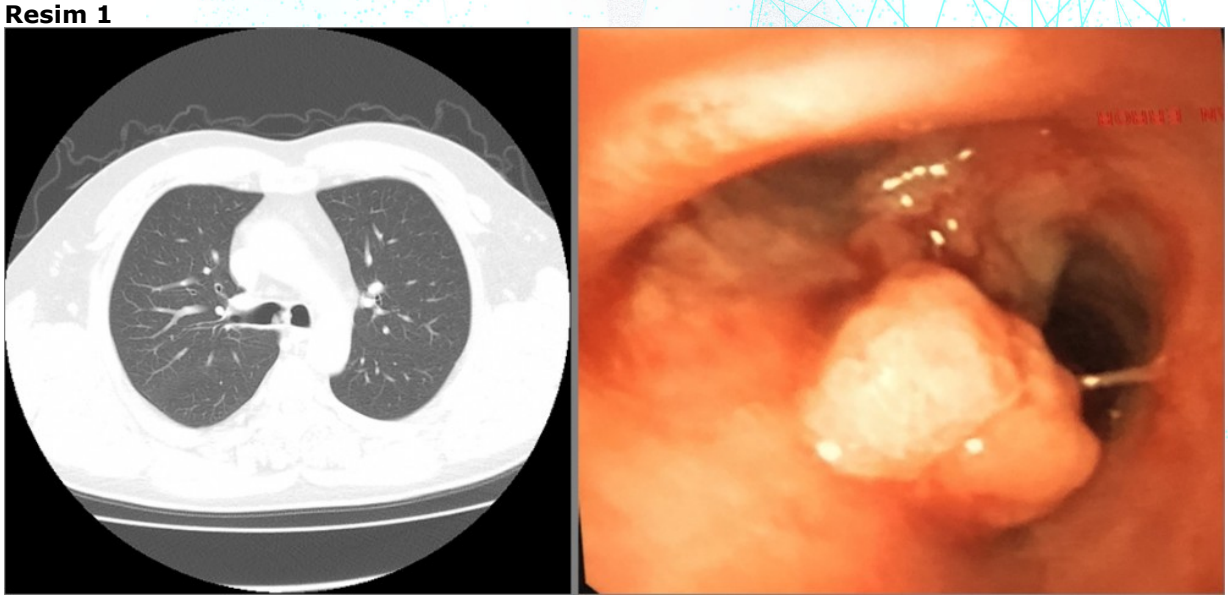

Trakea alt ucunda tümöral lezyonun Toraks BT ve bronkoskopik görünümü

Resim 2

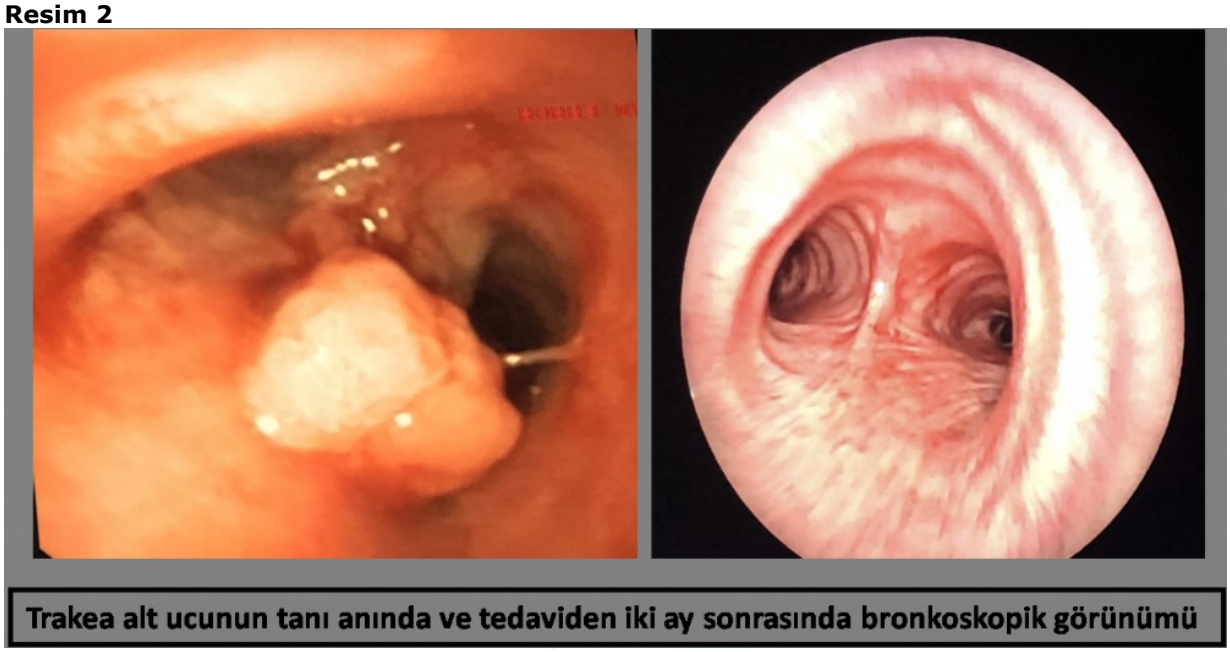

Endobronşiyal tedavi öncesi ve sonrası trakea alt ucunun bronkoskopik görünümü

EP-169

Ana havayolu obstrüksiyonunun nadir bir nedeni; Trakeobronkopati osteokondroplastika

Özlem Soğukpınar, Arzu Karasu, Ülkü Aka Aktürk
Süreyyapaşa Göğüs Hastalıkları ve Göğüs Cerrahisi Eğitim Araştırma Hastanesi, İstanbul

GİRİŞ VE AMAÇ:Trakeobronkopatia osteokondroplastika (TO), etyolojisi bilinmeyen, trakea ve bronş duvarında osteokartilajinöz submukozal nodüller ve kalsifikasyonla karakterize nadir bir hastalıktır. Erkek cinsiyette 5-6. dekatlarda sık görülür. Nodüller, lümende daralma ve duvar kalınlaşmasına neden olur. Sıklıkla trakeanın alt 2/3'ü ve ana bronş proksimalleri etkilenir. Trakeanın posterior membranöz kısmı korunur. Öksürük, efor dispnesi, tekrarlayan enfeksiyon, hırıltılı solunum ve hemoptizi görülebilir. Çoğunlukla asempomatik olup, %0,02-%0,7 oranda bronkoskopide rastlantısal saptanır. Bronkoskopide; multipl düz, kabarık, beyaz, osteokartilajinöz nodüller izlenir. Hastalığın ilerleyen dönemlerinde, düzensiz asimetrik stenoz gelişebilir. Spesifik bir tedavisi yoktur. Semptomların kontrollerine yönelik kriyoterapi, lazer, stent uygulamaları gibi endobronşial tedaviler denenmektedir. Stentle kontrol altına alınan hava yolu obstrüksiyonuna neden olan nadir bir etyoloji olması sebebiyle olgumuzu sunuyoruz.
OLGU:Altmışdokuz yaşında erkek olgu, bir yıldır artan nefes darlığıyla başvurdu. Onüç yıldır KOAH tanısıyla inhaler bronkodilatatör ilaç kullanıyormuş. Özgeçmişinde 20paket/yıl sigara öyküsü, ek hastalıklarında hipertansiyon ve koroner arter hastalığı mevcuttu. Fizik muayenesinde stridoru, bilateral yer yer ronküsler dışında patolojik bulguya rastlanmadı.
Akciğer grafisinde ve Toraks BT'de, trakeada düzensizlik ve 2/3 distal kısımda darlık görüldü.
Fiberoptik bronkoskopide, trakeada diffüz, sert, kondroit çıkıntılar; Vokal kordların 5-6 cm distalinde lümende %80 obliterasyona sebep olan, kılıç kını şeklinde darlık saptandı. Alınan mukoza biyopsisinin patoloji değerlendirilmesi TO'yla uyumlu olarak raporlandı. Trakeadaki darlık; genişleyen çaplarda rijit bronkoskoplar ile entübe edilerek mekanik dilatasyon uygulandı. Darlık alanına 5 cm uzunluğunda 20 mm dış çaplı düz silikon stent yerleştirildi. Yaklaşık 1,5 yıl sonra stentinin proksimal bölümünde granulasyon dokusu gelişmesi sebebiyle stent çıkarıldı. Spirometrik verileri stent öncesine göre stent sonrasında ve stent çıkarıldıktan sonra da artış göstermiştir (Tablo 1). Stent çıkarıldıktan sonra dördüncü yılında halen takipte olan olgumuzun kliniği stabil, ana hava yolları açıklığını korur durumdadır.
SONUÇ:Nadir görülen TO gibi hastalıkların yönetiminde bireysel çözüm yoları aranmaktadır. Trakeal darlık nedeni TO gibi nadir bir hastalık da olsa mekanik dilatasyon ve stent uygulamasıyla darlık açılmış, stent çıkarıldıktan sonra da restenoz gözlenmemiş olması dikkat çekicidir.

Resim 1

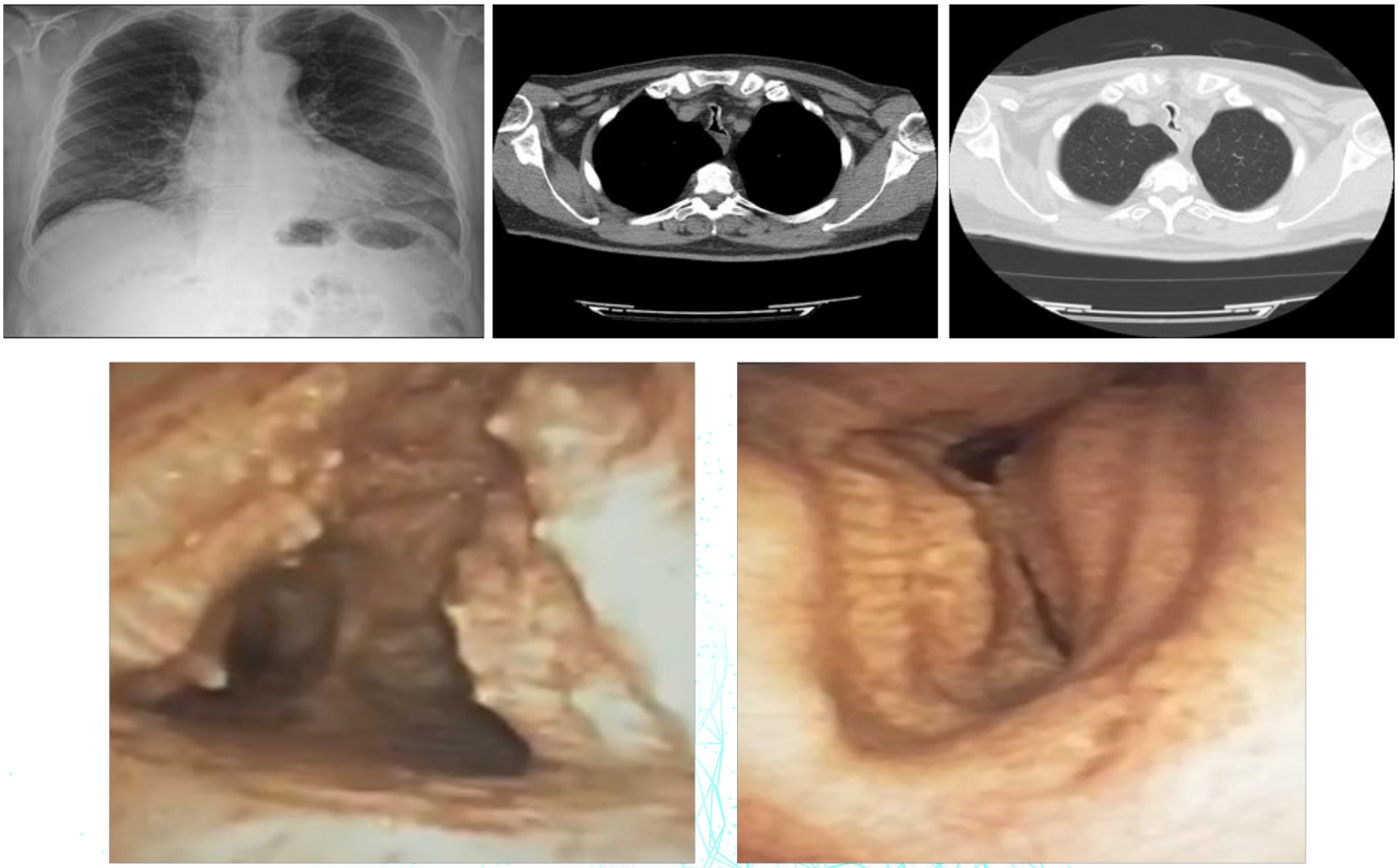

Radyolojik ve bronkoskopik görüntüleri

Resim 2

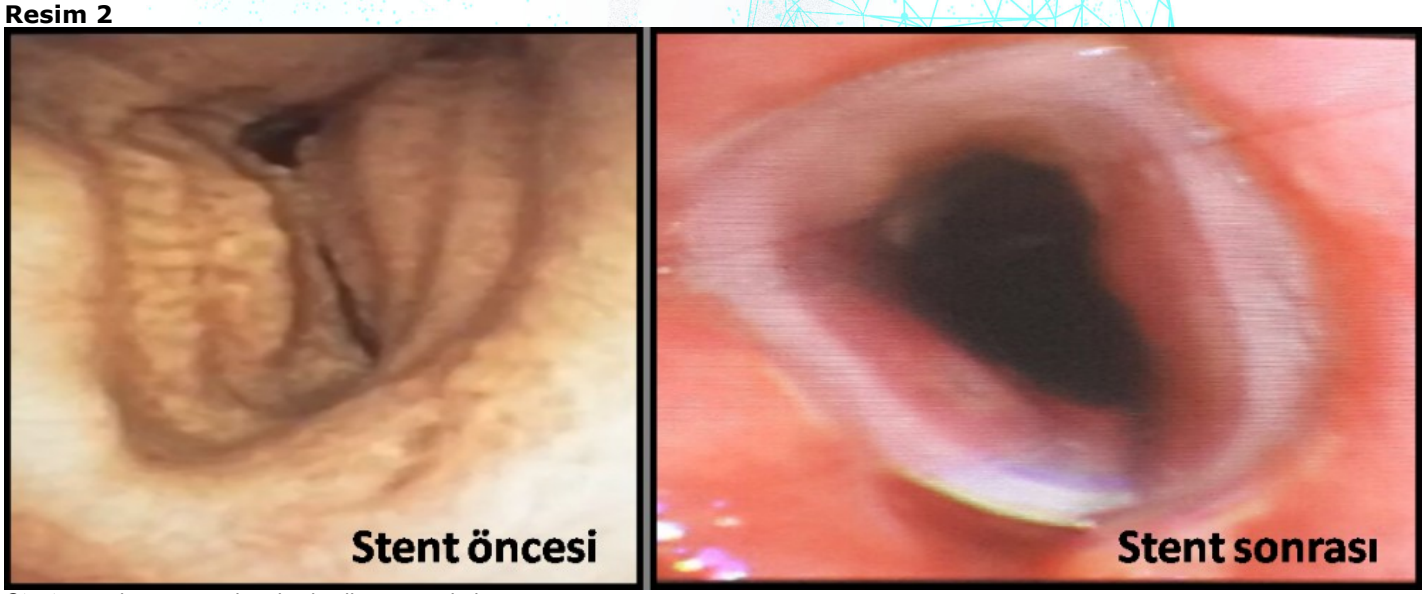

Stent öncesi ve sonrası bronkoskopik görünümleri

Tablo 1

	FEV1	FVC	FEV1/FVC
Stent öncesi	2,19 (%71)	2,80 (%71)	%78
Stent sonrası	2,33 (%78)	3,07 (%78)	%75
Stent çıkarıldıktan dört yıl sonra	2,43 (83)	2,70 (%70)	%90

Takipte Spirometrik ölçümleri

EP-170

Yoğun Bakımda Yabancı Cisim Aspirasyonu

Beste Arıkan, Aysuna Dincer, Deniz Doğan Mülazımoğlu, Yakup Arslan, Deniz Doğan, Nesrin Öcal, Cantürk Taşçı
Gülhane Eğitim Araştırma Hastanesi, Göğüs Hastalıkları Anabilim Dalı

GİRİŞ VE AMAÇ:Erişkin insanlarda yabancı cisim aspirasyonu enderdir. Şiddetli öksürük, yan ağrısı, nefes darlığı görülebildiği gibi asemptomatik de olabilir. Başlangıçta sessiz kalan olgular, daha sonra karşımıza dirençli akciğer enfeksiyonu, bronşektazi veya akciğer absesi gibi bir klinik tabloyla çıkabilir. Acil müdahale edilmezse ölümcül seyredebilir. Hava yolunun bir kısmının ya da tamamının tıkanmasına bağlı olarak farklı belirti ve bulgularla seyreder.
YÖNTEM:Bölüm yoktur.
BULGULAR:52 yaş erkek hasta akut mİyokard enfarktüsü sonrası hipoksik ensefalopati nedeni ile trakeostomi ve gastrostomi ile takip edilmekte iken takip ve bakım amacıyla hastanemize yatırıldı. Bilinen ek hastalık öyküsü yoktu. 35 paket-yıl sigara öyküsü mevcuttu. Bilinen alerjisi, asbest, biomass maruziyet öyküsü, operasyon öyküsü yoktu. Hastanın genel durumu kötü, bilinç konfüze kooperasyon oryantasyon kısıtlıydı ve Glaskow Koma Skalası 6 hesaplandı. Trakeostomi aracılığı ile mekanik ventilatörde Continious Positive Airway Pressure (CPAP) modunda takipliydi. Fizik muayenede solunum sesleri bilateral bazallerde azalmıştı. Hastanın ani gelişen desatürasyonu sebebiyle trakeostomi kanülü değiştirildi. Kan gazında ve dekompanze respiratuar asidoz izlendi. Oskültasyonda ise sol akciğer seslerinin alınamaması üzerine acil akciğer grafisi çekilip Göğüs Hastalıklarına konsülte edildi (ŞEKİL-1). Hastaya tarafımızca yatakbaşı anestezi ekibi ile sedasyon eşliğinde Fiberoptik bronkoskopi işlemi trakeostomi kanülünden girilerek yapıldı. Sol ana bronş girişinde yoğun sekresyon izlendi ve aspire edildi. Aspirasyonun ardından yaklaşık 3*2 cm boyutlarında beyaz opak yabancı cisim izlendi ve forseps yardımıyla çıkarıldı (ŞEKİL-2). Çıkarılan yabancı cisim tıbbi pamuk/ pansuman malzemesi görünümündeydi. İşleme komplikasyonsuz son verildi ve 1 saat sonraki akciğer grafisinde sol akciğerin tam ekspanse olduğu görüldü (RESİM 3). İşlem sonrası alınan kan gazında ise düzelme gözlendi.
SONUÇ:Yabancı cisim aspirasyonu ölümcül bir tablo olup acil müdahale gerektirmektedir. Zamanında müdahale ile klinik ve radyolojik bulgularda ani düzelme izlenir. Acil trakeostomi, resüsitasyon, pansuman gibi müdahalelerde kullanılan malzemenin dikkatli takibi bu gibi iatrojenik aspirasyonların riskini azaltacaktır.

çıkarılan yabancı cisim

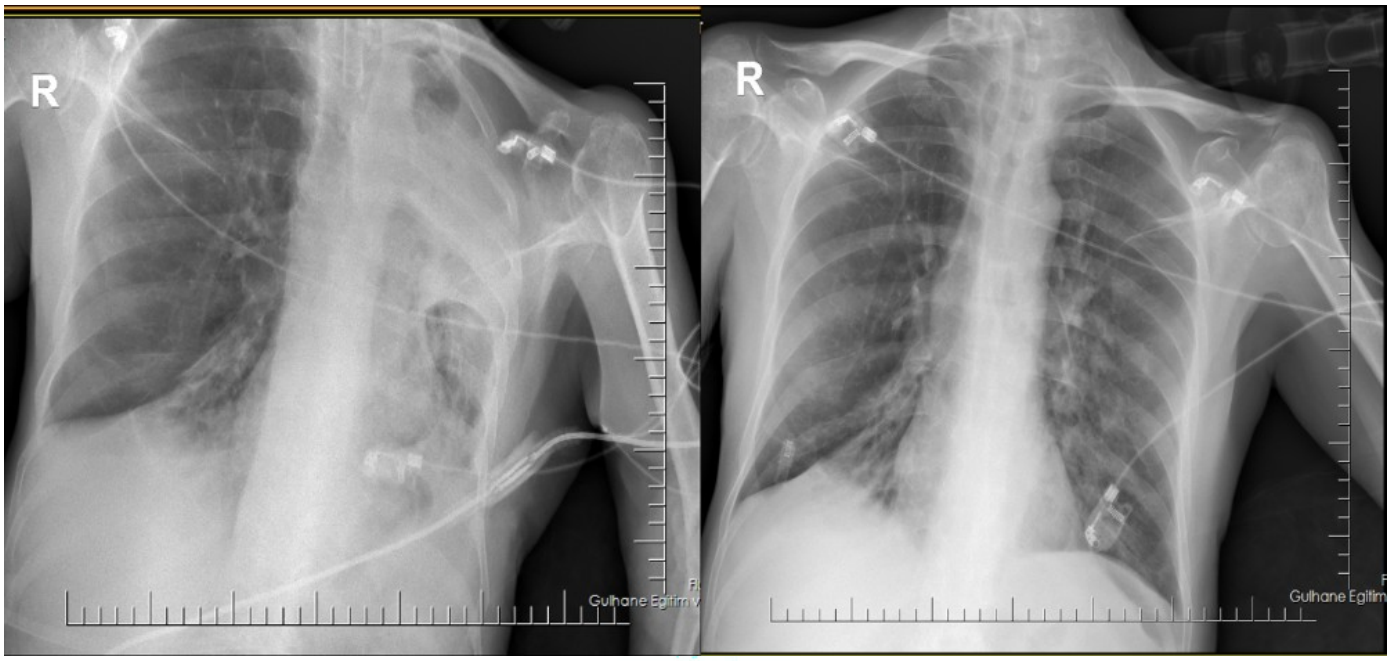
R
R
Gulhane Egitim
Gulhane Egitim

EP-171

Pulmoner Tromboembolide Kateter Aracılı Tedavi Deneyimlerimiz

Ayşegül Karalezli[1], Ender Örnek[2], Mustafa Karanfil[3], Kübra Arslan Demir[4], Bahadır Benli[4], Derya Sökmen[4]

[1]Ankara Yıldırım Beyazıt Üniversitesi Tıp Fakültesi Göğüs Hastalıkları Kliniği / Ankara Şehir Hastanesi Göğüs Hastalıkları Kliniği

[2]Sağlık Bilimleri Üniversitesi Ankara Şehir Hastanesi Kardiyoloji Kliniği

[3]Ankara Şehir Hastanesi Kardiyoloji Kliniği

[4]Ankara Şehir Hastanesi Kardiyoloji Kliniği Ankara Şehir Hastanesi Göğüs Hastalıkları Kliniği

GİRİŞ VE AMAÇ:Mortalite riski yüksek pulmoner tromboemboli klinik pratiğimizde önemli mortalite ve morbidite nedenlerindendir. Trombolitik tedavi bu hasta gruplarında en etkin tedavi seçeneğidir. Sistemik trombolitik tedavinin kontrendike olduğu hasta gruplarında ise kateter aracılı tedaviler multidisipliner yaklaşımla uygulandığında hayat kurtarıcı olabilmektedir.
YÖNTEM:Kliniğimizce takip ve tedavi edilen, kateter aracılı tedavi uygulanan 7 olgu sunulmuştur.
BULGULAR:OLGU:
Olgular 33-84 yaş aralığında olup, 5'i erkek 2'si kadındı. Olgularımızdan birinin yakın zamanlı ortopedik major cerrahi öyküsü, birinin metastatik kitle nedeniyle 10 gün önce kranial radyoterapi öyküsü, birinin 1 ay önce epidural ve subdural hematom nedeniyle operasyon öyküsü, birinin yakın zamanlı endoskopik retrograd kolanjiopankreatografi (ERCP) öyküsü, birinin kolesistektomi öyküsü, birinin akciğere metastaz yapmış mide kanseri öyküsü, birinin sistemik trombolitik tedavi sonrası akut iskemik serebrovasküler olay (SVO) öyküsü mevcuttu.
Tüm olgularımıza pig tail katater aracılı trombüs fragmantasyonu ve aspirasyonu yapıldı. 1'i hariç tüm olgulara kateter aracılı rt-PA (rekombinant doku plazminojen aktivatörü) infüzyonu yapıldı. Çünkü son olguda sistemik trombolitik sonrası iskemik SVO gelişmişti.
Olgularımızdan ikisi şifa ile taburcu edildi, biri kranial metastazları olan hastamızdı, diğeri epidural ve subdural hematom nedeniyle opere olan hastamızdı.
Olgularımızdan ikisinin yoğun bakımda takibine devam edildi. Biri iskemik SVO sonrası hemorajik transformasyon gelişen hastamızdı. Diğeri, yakın zamanlı ERCP yapılan hastamızdı, hastanın sol kalp yetmezliği bulguları ve yüksek oksijen ihtiyacı mevcuttu. Her iki olgu da hayattadır.
Olgularımızdan üçü exitus oldu. Biri, kolesistektomi operasyonu sonrası 7.gününde kateter aracılı tedavi yapılan hastamızdı. Tedaviden 2 gün sonra ilk mobilizasyon ile gelişen ani kardiyak arrest nedeniyle exitus oldu, reemboli olabileceği düşünüldü. İkincisi, akciğer metastatik mide kanseri olan hastamızdı, tedavi sonrası inotrop ihtiyacı kalmadı ancak yoğun bakım takiplerinde 32. gününde septik şok nedeniyle exitus oldu. Diğeri, ortopedik majör cerrahi öyküsü olan hastamızdı, yoğun bakım takibinin 1.gününde metabolik ve respiratuar asidoz nedeniyle exitus oldu.
SONUÇ:Kateter aracılı tedavilerde hasta seçimin iyi yapılması önemlidir. Hemodinamisi ileri derecede bozuk olan terminal dönem, özellikle akciğer metastazlı malign olgularda solunum rezervinin yetersizliği nedeniyle sonuçlar yüz güldürücü olmayabilir. Hastaların kateter ilişkili tedavi sonrası yakın hemodinamik takibi prognoz açısından önem teşkil etmektedir. Olgularda mobilizasyon dikkatle yapılmalıdır. Bu olgular ışığında mobilizasyon öncesi DVT tetkik edilmesi önerilir.

Olgularımızın Pulmoner BT Anjiografi görüntüleri

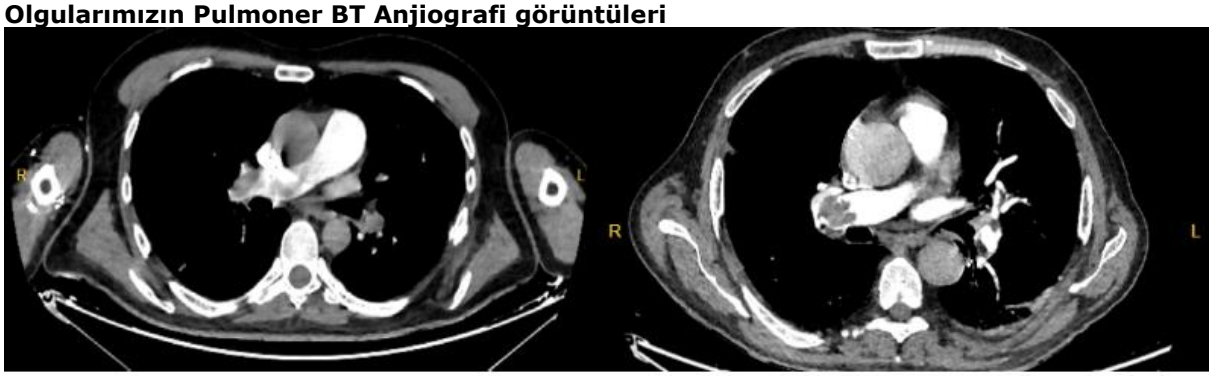

Olgu 1 Olgu 2

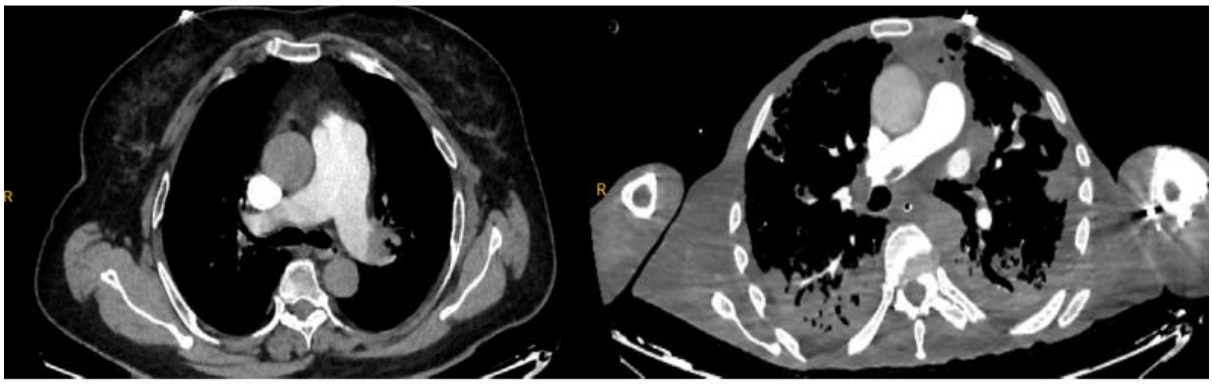

Olgu 3 Olgu 4

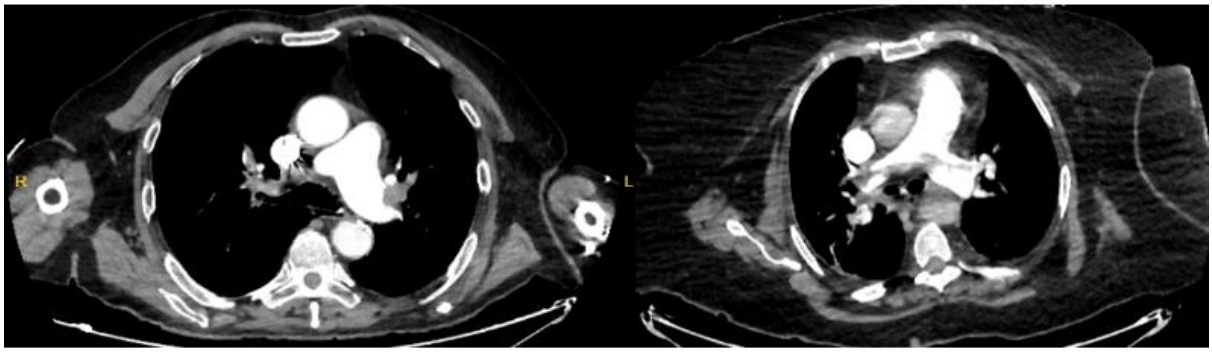

Olgu 5 Olgu 6

Olgu 7

EP-172

Bronkoalveolar Lavaj (BAL) Teknik Başarısı Üzerine Etkili Faktörler

Ferhan Karataş, Fatma Işıl Uzel, Yağmur Kaptan, Benan Çağlayan
Koç Üniversitesi, Göğüs Hastalıkları Ana Bilim Dalı, İstanbul

GİRİŞ VE AMAÇ:BAL, interstisyel akciğer hastalıkları (İAH), akciğer enfeksiyonları ve özellikle immünsüpresif hastalarda tedaviyi yönlendirebilen minimal invaziv bir tanı yöntemidir. BAL başarısı için verilen sıvının %30 unun geri alınması hedeflenmelidir. Bu çalışmanın amacı geri alınan serum fizyolojik (SF) miktarı üzerine etkili faktörleri incelemektir.
YÖNTEM:Retrospektif olarak planlanan çalışmamız için 2017-2022 yılları arasında Göğüs Hastalıkları Kliniği' nde BAL işlemi yapılan hastaların verileri taranmıştır. Elde edilen verilerden her hasta için geri alınan SF oranı hesaplandı ve hastaların diğer özellikleri ile istatistiksel olarak analiz edildi.
BULGULAR:Çalışmaya yaş ortalaması 58,2±17 olan 53 (%59,6) erkek, 36 (%40,4) kadın toplam 89 hasta alındı. Hastaların 34' ünde (%38,2) sigara öyküsü vardı. Hastaların 24'ü (%27,0) immünsüpresifti, 12'sine (%13,5) HKHT yapılmıştı. 27'sinde (%30,3) malignite, 17'sinde (%19,1) kronik akciğer hastalığı, 12'sinde (%13,5) HT, 10'unda (%11,2) DM, 18'inde (%20,2) hematolojik malignite tanısı mevcuttu. 26'sında (%29,2) KT öyküsü vardı. 55'ine (%61,8) İAH, 34'üne (%38,2) pnömoni ön tanısı ile BAL yapıldı. 18'ine (%20,2) sedasyon, 71'ine (%79,8) genel anestezi ile BAL yapıldı. GAA' nda yapılanların 59'unda (%83,1) ETT, 12'sinde (%16,9) LMA kullanıldı. Bronkoskopik incelemede 8'inde (%9,0) obstrüksiyon, 19'u (%21,3) sekresyon izlendi, 62'si (%69,7) normaldi. BAL lokasyonuna göre 15'i (%16,9) lingula, 45'i (%50,6) orta lob, 25'i (%28,1) alt lob, 4'ü (%4,5) üst lobtu. Geri alınan SF oranı ile cinsiyet, sigara kullanımı, hastaların şikayetleri, immünsüpresyon durumu, malignite, kronik akciğer hastalığı, DM tanısı ve KT öyküsü arasında anlamlı farklılık yoktu (p>0,05). İAH ve pnömoni hastalarının arasında SF oranı anlamlı olarak farklı değildi (P<0,05). GAA ve sedasyon ile işlem yapılan hastalar arasında SF oranları anlamlı olarak farklı değildi. Hastaların SF oranı bronkoskopik görüntüye ve işlem lokasyonuna göre anlamlı farklılık göstermemekte (p>0.05). HT tanısı olan hastaların geri alınan SF oranı olmayanlara göre anlamlı olarak daha yüksekti (P<0,05). Hematolojik malignite tanısı olanların geri alınan SF oranları olmayanlara göre anlamlı olarak daha yüksekti (P<0,05). SF oranı ile yaş, CRP, sedimentasyon, FVC, FEV1, FEV1/FVC, DLCO, KCO, VA değerleri arasında korelasyon analizleri incelendiğinde; yaş ile SF oranı arasında negatif çok zayıf (r=-0.22, p=0,038<0.05), FEV1/FVC ile SF oranı arasında pozitif zayıf (r=0.263, p=0,050<0.05) korelasyon bulunmuştur.
SONUÇ:Daha anlamlı ve homojen sonuçlar için geniş vaka grupları üzerinde çalışılmalıdır.

BAL işlem görüntüsü

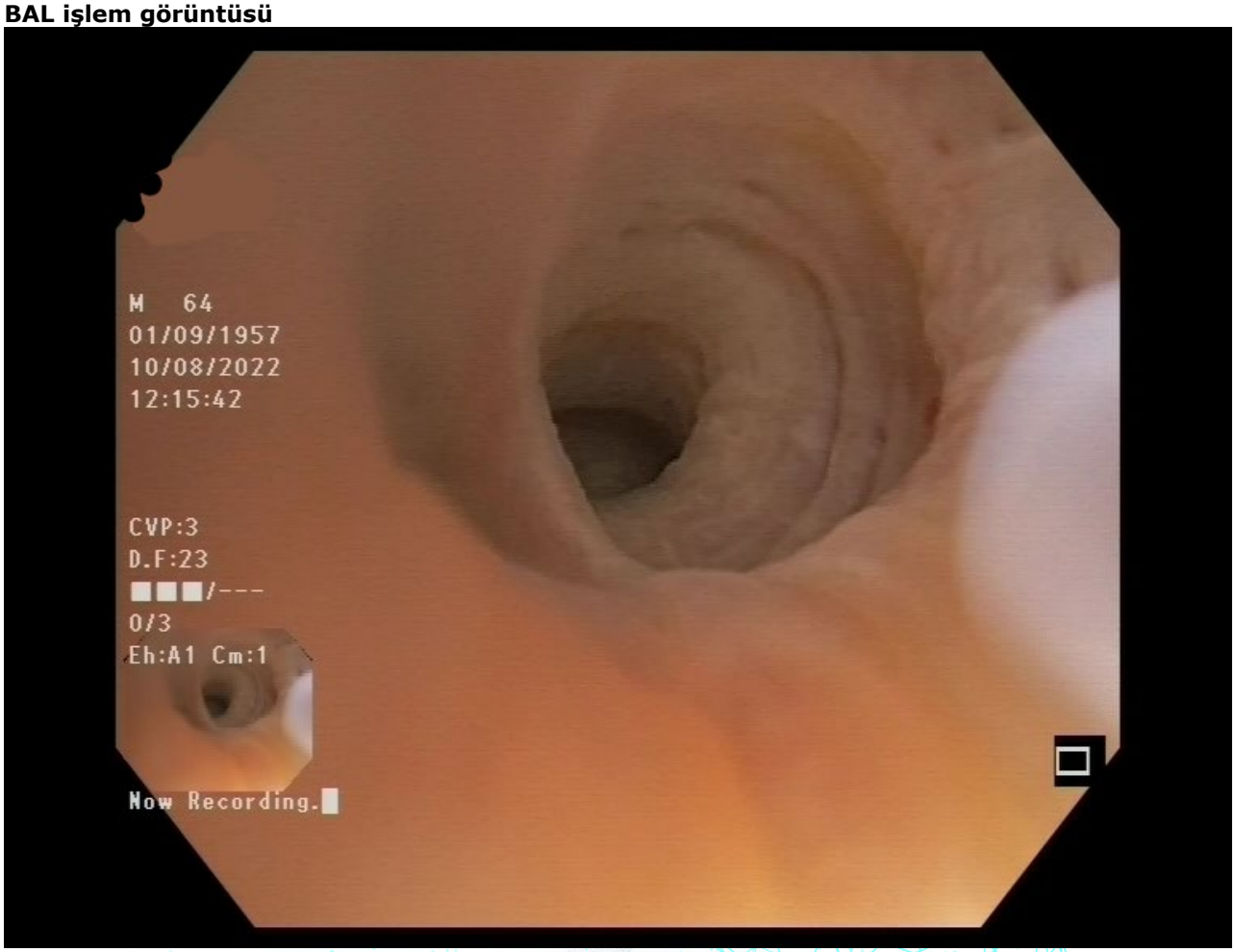

Özellikler	n	SF Oranı
Cinsiyet		Ort ± SS
Erkek	58	47,716±12,408
Kadın	36	54,570±18,019
t=		-2,127
p=		**0,052**
Sigara		Ort ± SS
Yok	55	51,766±14,540
Var	34	48,421±16,262
t=		1,008
p=		**0,316**
İmmünsüpresyon		Ort ± SS
Yok	65	49,501±16,170
Var	24	53,162±12,172
t=		-1,007
p=		**0,317**
HKHT		Ort ± SS
Yok	77	49,571±15,480
Var	12	56,375±12,375
t=		-1,450
p=		**0,151**
Malignite		Ort ± SS
Yok	62	49,076±16,071
Var	27	53,730±12,732
t=		-1,382
p=		**0,186**
AC Hastalığı		Ort ± SS
Yok	72	51,127±16,492
Var	17	47,782±7,554
t=		0,814
p=		**0,216**
HT		Ort ± SS
Yok	77	52,000±14,098
Var	12	40,788±19,018
t=		2,440
p=		**0,017**
DM		Ort ± SS
Yok	79	50,889±14,852
Var	10	47,321±18,438
t=		0,696
p=		**0,488**
BAL Endikasyon		Ort ± SS
İAH	55	49,432±16,912
Pnömoni	34	52,198±12,026
t=		-0,832
p=		**0,371**
KT Öyküsü		Ort ± SS
Yok	63	48,887±15,906
Var	26	54,367±12,866
t=		-1,557
p=		**0,123**
Hematolojik Malignite		Ort ± SS
Yok	71	48,767±15,155
Var	18	57,278±13,846
t=		-2,168
p=		**0,033**
Anestezi Tipi		Ort ± SS
Sedasyon	18	52,630±15,913
GAA	71	49,945±15,104
t=		0,666
p=		**0,507**
ETT LMA		Ort ± SS
ETT	59	49,039±14,603
LMA	12	52,361±16,110
t=		-0,706
p=		**0,482**
Bronkoskopik Görüntü		Ort ± SS
Obstrüksiyon	8	45,003±14,146
Sekresyon	19	51,921±16,635
Normal	62	50,757±14,993
F=		0,608
p=		**0,547**
Lokasyon		Ort ± SS
Lingula	15	47,808±12,825
Orta Lob	45	54,754±16,042
Alt Lob	25	45,796±13,008
Üst Lob	4	41,875±17,485
F=		2,701
p=		**0,051**

Tablo-2: SF Oranı ile Sürekli Değişkenler Arasındaki Korelasyon Analizi

Değişken		SF Oranı
Yaş	r	-0,220
	p	**0,038**
CRP	r	-0,220
	p	**0,068**
Sedimentasyon	r	-0,106
	p	**0,440**
FVC	r	0,023
	p	**0,868**
FEV1	r	0,096
	p	**0,483**
FEV1/FVC	r	0,263
	p	**0,050**
DLCO	r	-0,147
	p	**0,313**
KCO	r	-0,230
	p	**0,116**
VA	r	0,090
	p	**0,556**

EP-173

Nadir Bir Pulmoner Benign Tümör: Pulmoner Adenofibrom

Merve Ayyürek, Ayperi Öztürk, Melahat Uzel Şener, Figen Öztürk Ergür, Aydın Yılmaz, Fatma Benli Tanrıkulu
Ankara Atatürk Sanatoryum Eğitim ve Araştırma Hastanesi

GİRİŞ VE AMAÇ:Pulmoner adenofibrom(PAF), solunum epiteli ve stromal iğsi hücrelerle döşeli bez benzeri boşluktan oluşan bifazik farklılaşma ile karakterize akciğerin nadir görülen iyi huylu bir tümördür. İlk olarak PAF, pulmoner hamartomlarla aynı tümör ailesine ait bir alt tip olarak tanımlanmıştır. Çalışmalarda PAF'ın kadınlarda erkek hastalardan daha yaygın olduğunu gösterilmiş. Çoğu PAF asemptomatik, bazıları öksürük, göğüs ağrısı ve nefes darlığı ile başvurabildiği, radyografik olarak, benign tümörlerin özellikleri ile uyumlu, periferik akciğerde soliter, iyi sınırlı solid bir nodül olarak görülmüş. Maksimum çaplar çoğunlukla 0,5 -4,5 cm arasında değişmektedir. Bazı çalışmalar, PAF'ın çok yavaş büyüdüğünü ve 7 yıllık takip süresince hiçbir malign transformasyon belirtisi göstermediği görülmüştür. Biz de kliniğimize başvuran nadir görülen endobronşial yerleşim gösteren pulmoner adenofibrom olgusunu sunuyoruz.
OLGU:49 yaş erkek hasta nefes darlığı, öksürük şikayetleriyle başvurduğu dış merkezde çekilen toraks bilgisayarlı tomografide sağ akciğer alt lob superior segment bronşu daralmış olup intrabronşial mesafede kitle lezyonu? postobstrüktif konsolidasyon imajı? olarak raporlanmış. Pozitron emisyon tomografisinde sağ intermedier bronşu oblitere eden, endobronşial yumuşak doku dansiteleri ve bu alanda düşük yoğunlukta metabolik aktivite tutulumu(SUVmax:2.88) gözlenmiş, lezyon distalinde sağ akciğer orta ve alt lobda konsolidasyon görünümleri, infiltrasyon ve bu alanlarda metabolik aktivite tutulumları (SUVmax:4.64) saptandı (Resim 1). Hastaya fiberoptik bronkoskopi yapıldı. Sağ orta lobdan taşan endobronşial lezyon görüldü. Girişimsel işlem planlandı. Total intravenöz anestezi altında rijid bronkoskopla girildi, sağ intermedier bronş girişi tam tıkayan endobronşial lezyon 60 watt argon plazma koagülasyon ile koterize edildi, krioekstraksiyon uygulandı. Patolojik olarak hazırlanan kesitlerin incelenmesinde respiratuar epitel ile örtülü papiller yapılar şeklinde organize olan spindle hücrelerden ve az sayıda glandüler yapıdan meydana gelen fibromiksoid bir stromaya sahip neoplastik oluşum izlendi. Adenofibrom olarak sonuçlandı (Resim 2-3-4-5).
SONUÇ:PAF, çoğunlukla asemptomatik olan ve nadir görülen pulmoner benign tümörlerdir. Endobronşial yerleşim gösterdiğinde nefes darlığı, öksürük yakınmalarıyla karşımıza çıkabileceği akılda tutulmalıdır, Bu hasta olduğu gibi kliniğimizde yapılan endobronşial tedaviler ile havayolu açıklığı sağlandığında hastaların semptomlarında belirgin iyileşme olmaktadır. Bu vakayı, tümörün nadir olması, henüz iyi karakterize edilmemiş olması ve belirsiz bir prognoza sahip olması nedeniyle sunduk.

Resim 1

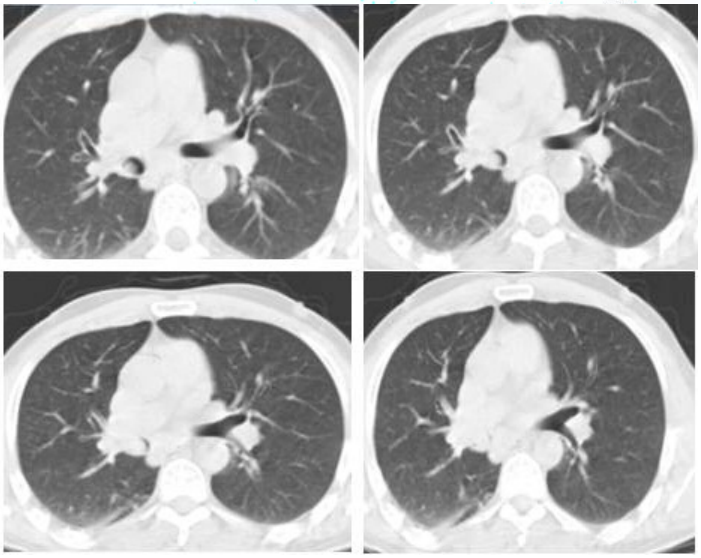

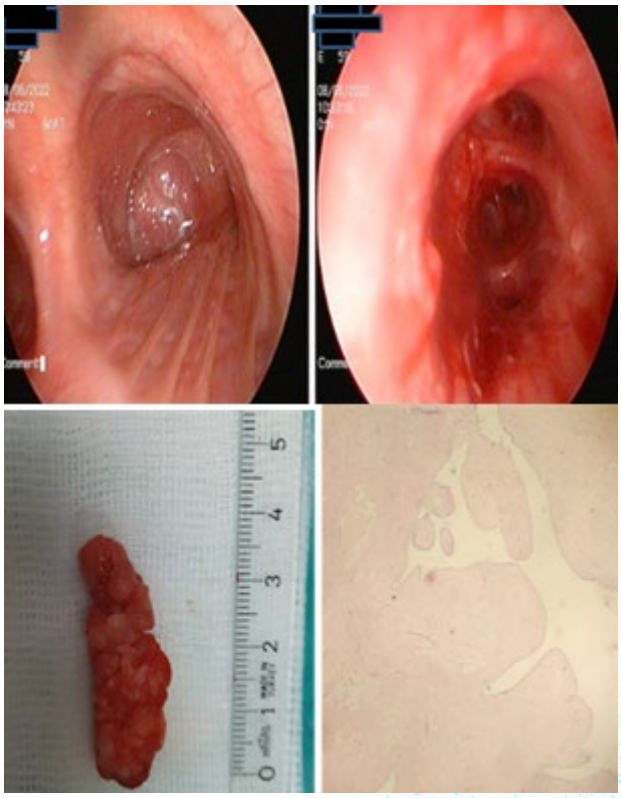

EP-174

İntratorasik Lezyonlarda Pulmonolojistlerin Uyguladığı Transtorasik İğne Biyopsi İşleminin Tanısal Başarısı

Hülya Abalı, Betül Kınık, Nurdan Şimşek Veske, Berat Uslu, Fatma Tokgöz Akyıl, Seda Tural Önür, Efsun Gonca Uğur Chousein
Yedikule Göğüs Hastalıkları ve Göğüs Cerrahisi Eğitim Araştırma Hastanesi, Göğüs Hastalıkları

GİRİŞ VE AMAÇ:Malignite şüphesi olan bir intratorasik lezyonun hızlı teşhisi, mümkün olan en kısa sürede optimal tedaviyi uygulayarak kanser morbiditesi ve mortalitesini önlemek için önemlidir. Transtorasik iğne biyopsisi (TTİB), intratorasik lezyonların tanısında kullanılan yaygın, güvenli ve ucuz bir işlemdir.
YÖNTEM:Şubat 2019 ile Şubat 2021 tarihleri arasında referans göğüs hastalıkları hastanemizde BT rehberliğinde TTİB yapılan 403 hastayı içeren retrospektif bir çalışma yapıldı. Çalışmamızın amacı, intratorasik lezyonlarda 5 ayrı pulmonolojist araştırmacımızın uyguladığı TTİB'nin tanısal başarısını saptamaktı. TTİB işlemleri 20-gauge ince iğne (Spinal) ile veya 14- gauge otomatik iğne (Tru-cut) ile gerçekleştirilmişti.
BULGULAR:284 hasta (%70) TTİB ile tanı alırken 119 (%30) hasta TTİB ile tanı alamadı. TTİB ile tanı alan hastalardan biri mikrobiyolojik analizle tüberküloz tanısı aldı [materyal ARB (+)], diğerleri histopatolojik analizle tanı aldı. Tanıların 269'u (%95) maligndi, 15'i (%5) benigndi. Malignitelerin 220'si küçük hücreli dışı akciğer kanseri (KHDAK), 25'si küçük hücreli akciğer kanseri (KHAK) olarak saptandı.
SONUÇ:Literatürde TTİB'nin teknik başarısı %88-97'dir. Tanı başarımızın (no:284/403, %70) hafif düşük olmasında diğer çalışmalardakilere göre lezyon boyutlarımızın büyük olması, buna korele olarak da nekroz alanının artmış olması ve eşzamanlı patoloğun olmaması neden olmuştur. Yanlış negatif sonuçları azaltmak için örnek yeterliliğini değerlendiren bir patolog eşliğinde yapılan TTİB'lerinin tanı başarısının arttığı önceki çalışmalarda bildirilmiştir.

Tablo 1. Hastaların tanıları

	Hasta sayısı	Hasta yüzdesi (%)
TTİB ile tanı		
a. Malign		
KHAK	25	8,8
KHDAK	47	16,5
Skuamöz hücreli akciğer kanseri	81	28,5
Adenokanser	92	32,4
Mezotelyoma	2	0,7
Mezenşimal tm	6	2,1
Nöroendokrin tm	3	1,1
Ekstrapulmoner kanser metastazı	13	4,6
b. Benign		
Antrakoz	1	0,4
Sarkoidoz	3	1,1
Tuberküloz	6	0,4
Organize pnömoni	3	1,1
Aspergillus	1	0,4
Fungal enfeksiyon	1	0,4
Klinik-radyolojik tanı		
Enfekte bronşektazi	1	25
Histolojik tipi bilinmeyen metastatik akciğer kanseri	2	50
Opere larenks kanseri, 2. primer akciğer kanseri	1	25
İleri invaziv girişimlerle tanı (VATS, cerrahi)		
Malign soliter fibröz tm	1	5,6
Wilms tm	1	5,6
Antrakoz	1	5,6
B-hücreli Lenfoma	3	16,2
Hamartom	1	5,6
Hiyalinizasyon	1	5,6
Mezotelyoma	1	5,6
KHAK	1	5,6
İnvaziv musinöz kanser	1	5,6
Skuamöz hücreli akciğer kanseri	2	11,1
Adenokanser	1	5,6
Sarkomatöz tm	1	5,6
Tüberküloz	2	11,1
Tiroid kanserinin akciğer metastazı	1	5,6

‡ KHAK: Küçük hücreli akciğer kanseri, KHDAK: Küçük hücreli dışı akciğer kanseri, tm: Tümör, VATS: Video yardımlı toraks cerrahisi

TTİB ile tanı alan hastaların tanıları

Tablo 2. TTİB ile tanı alan akciğer kanseri hastalarının evreleri ve malignite tanılı tüm hastaların tedavi modaliteleri

	Hasta sayısı	Hasta yüzdesi(%)
KHAK evresi		
Sınırlı	0	0
Yaygın	25	100
KHDAK evresi		
I	10	5
II	16	7
III	81	37
IV	113	51
Tedavi modalitesi		
Cerrahi	61	15
Kemoterapi	191	47
Radyoterapi	150	38

‡ KHAK: Küçük hücreli akciğer kanseri, KHDAK: Küçük hücreli dışı akciğer kanseri

TTİB ile tanı alan akciğer kanseri hastalarının evreleri ve malignite tanılı tüm hastaların tedavi modaliteleri

EP-175

Yeni kurulan bir göğüs hastalıkları kliniğinin ilk bir yılında Torasik Ultrasonografi

Coşkun Doğan, Burcu Arpınar Yiğitbaş, Elif Hazal Karadağ, Ömer Zengin, Deniz Bilici, Oğuzhan Akman, Canan Gedik
İstanbul Medeniyet Üniversitesi Göztepe Prof. Dr. Süleyman Yalçın Şehir Hastanesi, Göğüs Hastalıkları Anabilim Dalı, İstanbul, Türkiye.

GİRİŞ VE AMAÇ:Toraks Ultrasonografisi (USG) başta plevra ve plevral sıvıların değerlendirilmesi, tanısal ve terapotik torasentez, plevral katater takılması, plevra biyopsisi, periferik yerleşimli akciğer tümörlerinin görüntülenmesi ve biyopsisi, akciğer kanserlerinin periferik metastazlarının görüntülenmesi ve biyopsisi, akciğer parankimini tutan hastalıklarda parankimal görüntüleme olmak üzere daha başka pek çok akciğer hastalığının değerlendirilmesinde kullanılmaktadır. Toraks USG Göğüs Hastalıkları disiplini içesinde artık daha sık kendine yer bulmaktadır. Göğüs hastalıkları tanısal işlemlerde hemen hasta başında yapılabilmesi, radyasyon maruziyetinin olmaması, gerçek zamanlı (Reel-time) işlemlere olanak tanıması, başta işlem güvenliğinin artması olmak üzere tanı verimliği üzerinde de pozitif anlamda etkisi vardır.
Bu çalışmada kliniğimizin ilk bir yılı içerisinde Toraks USG'den faydalandığımız prosedürleri, Göğüs hastalıkları uzmanları ve araştırma görevlilerini Toraks USG'ye dikkatini çekmek ve özendirmek için paylaştık.
YÖNTEM:Eylül 2021-Ağustos 2022 tarihleri arasında kliniğimiz Torask USG ünitesinde işlem yapılan olguların dosyaları retrospektif olarak incelendi. Olguların klinik, radyolojik ve demografik özellikleri kayıt edildi. Toraks USG ile yapılan işlemler, bu işlemlerin tanısal sonuçları ve komplikasyonlar kayıt edilerek incelendi.
BULGULAR:Çalışmaya yaş ortalaması 66.6±17.1 olan, 30 kadın (%31.6), 65 erkek (%68.4) olgu dahil edildi. Olguların primer hastalıkları değerlendirildiğinde en sık 33 (%34.7) olguda akciğer kanseri olduğu görüldü (Tablo 1). Olguların radyolojik bulguları değerlendirildiğinde en sık 56 olguda (%58.9) tek taraflı plevral efüzyon olduğu görüldü. Yapılan işlemler değerlendirildiğinde en sık 44 (%46,3) olguya tanısal torasentez işleminin yapıldığı görüldü (Tablo 2). 12 (%12,6) olguya USG rehberliğinde transtorasik ince iğne aspirasyon biyopsisi (TTİİAB) yapıldı (Resim 1), tanı başarısı %83.3 (10/12), 7 (%7.4) olguya USG rehberliğinde plevral tru-cut biyopsi yapıldı (Resim 2), tanı başarısı %42.8 (3/7), 3 (%3.2) olguya USG rehberliğinde transtorasik tru-cut biyopsisi (TTTCB) yapıldı tanı başarısı %66.6 (2/3) olarak hesaplandı. İşlemler sırasında minör veya majör komplikasyon saptanmadı.
SONUÇ:Toraks USG kullanımı göğüs hastalıkları kliniklerinde daha çok yaygınlaştırılmalı, özellikle komplikasyon yaşanabilecek hassas girişimsel işlemlerde işlem güvenliğini artırabilmesi açısından yapılacak işlemlere rehberlik etmelidir.

Resim 1

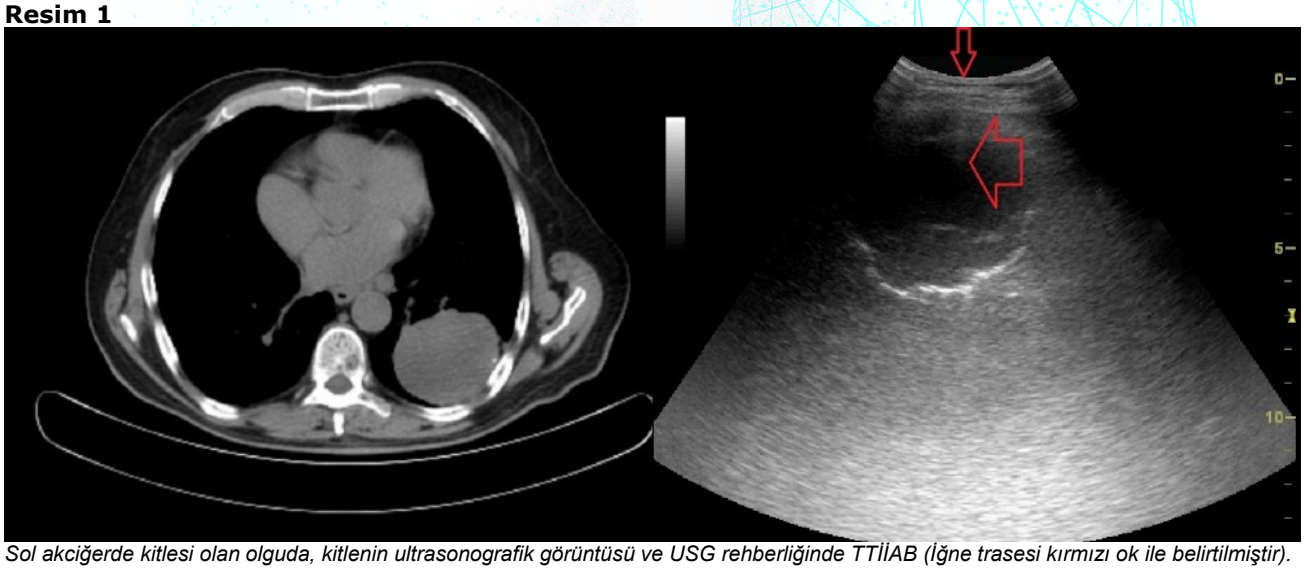

Sol akciğerde kitlesi olan olguda, kitlenin ultrasonografik görüntüsü ve USG rehberliğinde TTİİAB (İğne trasesi kırmızı ok ile belirtilmiştir).

Resim 2

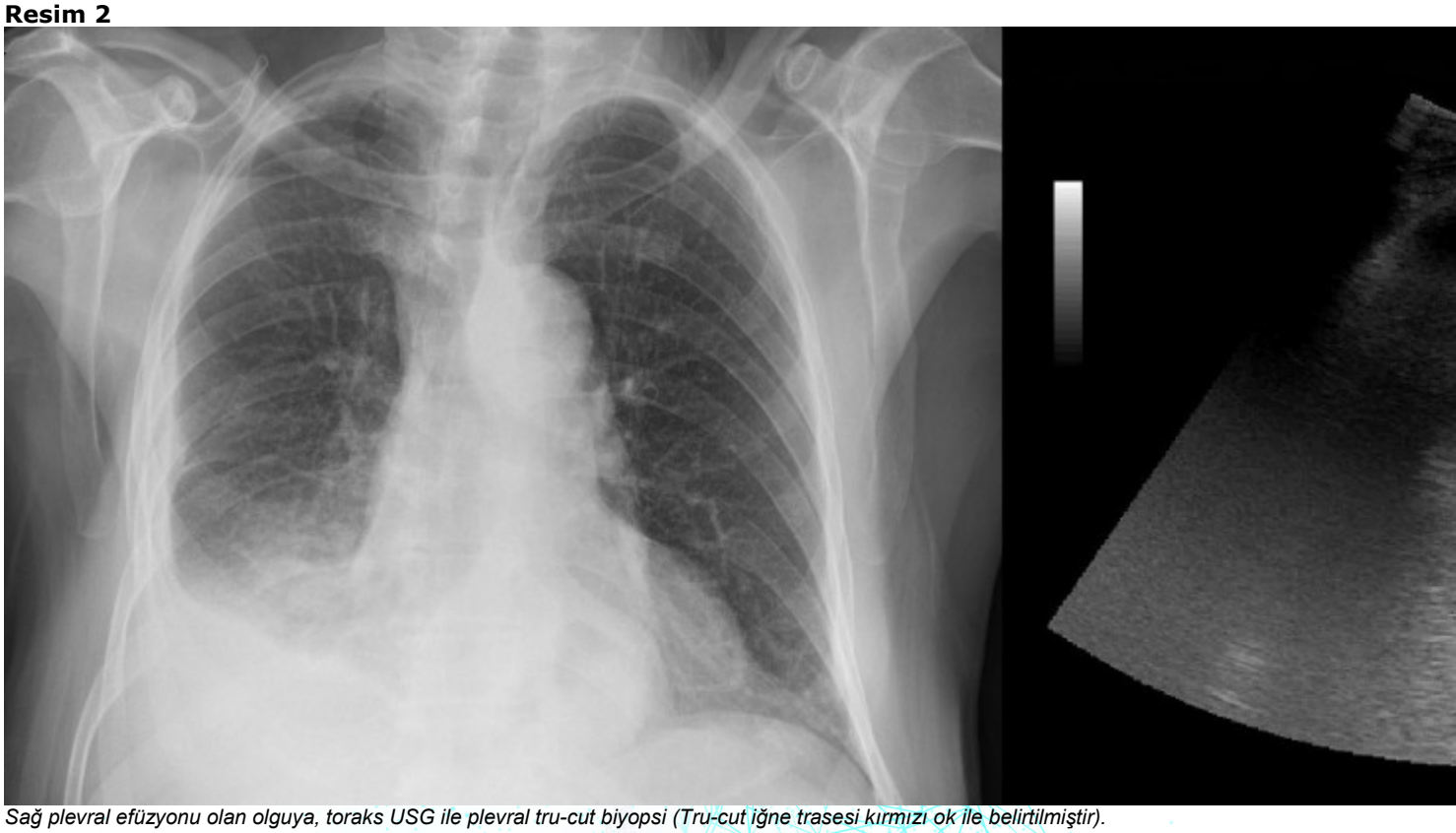

Sağ plevral efüzyonu olan olguya, toraks USG ile plevral tru-cut biyopsi (Tru-cut iğne trasesi kırmızı ok ile belirtilmiştir).

Tablo 1

Akciğer Kanseri (n/%)	33	34.7
Akciğer dışı kanser (n/%)	14	14.7
Pnömoni (n/%)	12	12.6
Kronik Böbrek Yetmezliği (n/%)	10	10.5
Tüberküloz Şüphesi (n/%)	7	7.4
Konjestif Kalp yetmezliği (n/%)	7	7.4
Kollojen Doku Hastalığı (n/%)	3	3.2
Diğer (n/%)	9	9.5

Olguların primer hastalıkları

Yapılan İşlem	n	%
• Tanısal Torasentez	44	46.3
• USG Rehberliğinde TTİİAB	12	12.5
• USG ile Parankim değerlendirilmesi (Kitle, periferik nodül, konsolidasyon)	9	9.5
• Terapotik Torasentez	8	8.4
• USG Rehberliğinde Plevra Tru-Cut Biyopsi	7	7.4
• USG ile Plevra değerlendirilmesi	7	7.4
• USG Rehberliğinde Plörocan takılması	5	5.3
• USG Rehberliğinde TTTCB	3	3.2

Olgulara yapılan işlemler

Radyolojik Bulgu	n
• Tek taraflı plevral efüzyon	56
• Akciğerde kitle lezyon	19
• Bilateral plevral efüzyon	12
• Plevral Kalınlaşma	6
• Toraksta cilt metastazı	1
• Pnömonik konsolidasyon	1

Olguların radyolojik bulguları

EP-176

Nadir bir hamartom olgusu: ekstrapulmoner hamartom

Mustafa Kuzucuoğlu[1], Keramettin İbrahim Taylan[2], Mehmet Ünal[1], Serdar Şirzai[2], Hasan Ersöz[1], Mehmet Ali Uyaroğlu[4], İzzetiye Ebru Çakır[3]

[1]İzmir Katip Çelebi Üniversitesi Tıp Fakültesi, Göğüs Cerrahisi Ana Bilim Dalı, İzmir

[2]İzmir Katip Çelebi Üniversitesi Atatürk Eğitim ve Araştırma Hastanesi, Göğüs Cerrahisi Kliniği, İzmir

[3]İzmir Katip Çelebi Üniversitesi Tıp Fakültesi, Patoloji Ana Bilim Dalı, İzmir

[4]İzmir Katip Çelebi Üniversitesi Atatürk Eğitim ve Araştırma Hastanesi, Patoloji Kliniği, İzmir

GİRİŞ VE AMAÇ:Hamartomlar en sık görülen benign akciğer tümörleridir. Bizde çalışmamızda nadir görülen ekstrapulmoner hamartom olgumuzu sunmak istedik.
OLGU:65 yaşında bilinen bir hastalığı olmayan erkek olgu göğüs ağrısı yakınması ile başvurdu. Çekilen toraks bilgisayarlı tomografisinde sol akciğer alt lob medial yerleşimli, paravertebral düzeyde 31x34x40 mm boyutlarında düzgün sınırlı, nekrotik komponentleri izlenen, semisolid kitle lezyonu ve sağ akciğer alt lob superior segment yerleşimli 5 mm boyutunda solid nodül saptandı. Bunun üzerine çekilen pozitron emisyon tomografisinde sol akciğer alt lob medial yerleşimli plevra tabanlı lezyonda SUVmax:2,61 düzeyinde hafif artmış tutulum ve mediastende ve bilateral hiler alanda reaktif natürde yorumlanan SUVmax:3,43 tutuluma neden olan subsantimetrik lenf nodları saptandı. Sağ akciğerdeki nodül de ise belirgin tutulum saptanmadı.
Olguya akciğer kanseri ön tanısı ile bronkoskopi uygulandı. Bronkoskopide endobronşial lezyon saptanmayan olgunun alınan bronkoalveolar lavaj örneğinden yapılan patolojik incelemesi "malignite kuşkusu uyandıran hücreler, ön planda squamoz hücreli karsinom olabileceği düşünüldü" şeklinde raporlandı. Mediastinal ve hiler lenf nodlarına yönelik uygulanan endobronşial ultrasonografi incelemesinde tespit edilen subkarinal lenf nodu biyopsi ile örneklendi ve patolojik incelemesi benign sitoloji olarak raporlandı.
Olgu onkoloji konseyinde görüşülerek akciğer kanseri ön tanısı ile öncelikle sağ akciğerdeki nodüler lezyona wedge rezeksiyon uygulandı. Patoloji sonucu intraparankimal lenf nodu, reaktif lenfoid hiperplazi olarak rapolarlanan olguya sol alt lobektomi planlandı. Sol torakotomi uygulanan olguda yapılan eksplorasyonda sol akciğer alt lob medial segment visceral plevrasına geniş tabanla tutunan ekstrapulmoner kitle lezyonu saptandı. Lezyon künt diseksiyon ile kolayca visceral plevradan ayrıldı ve frozen çalışılmak üzere patolojiye gönderildi. Patoloji sonucu hamartom olarak bildirilen olguda cerrahi sonlandırıldı.
SONUÇ:Ekstrapulmoner hamartom nadir de olsa görülebilmektedir ve hem tanı, hem de tedavisi cerrahi olarak olmaktadır.

Resim 1

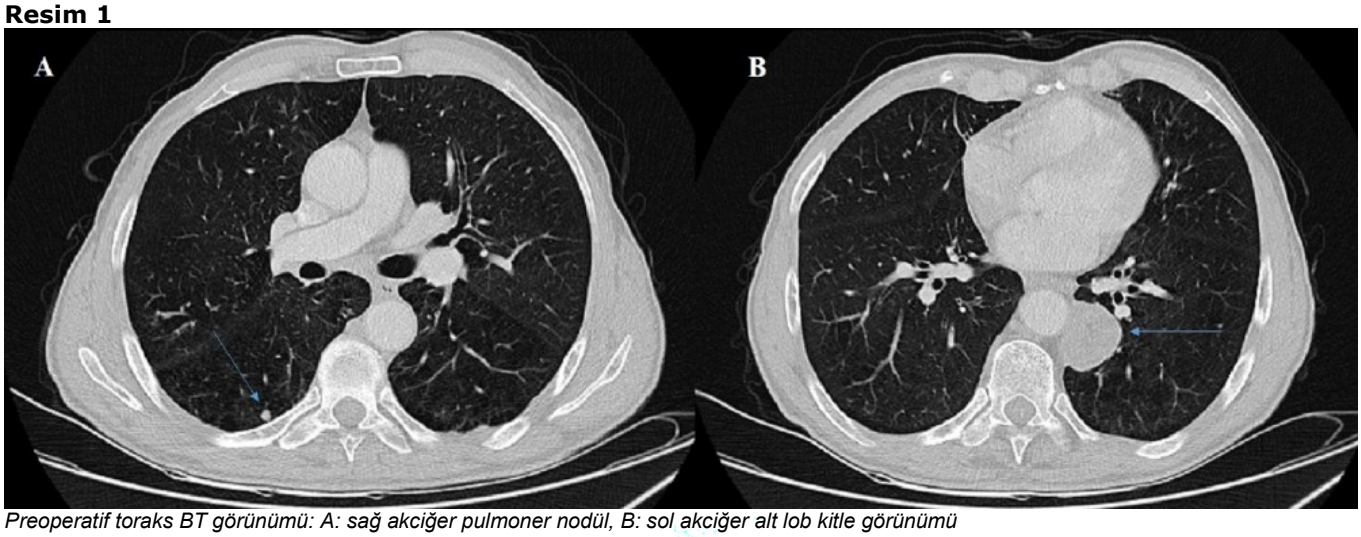

Preoperatif toraks BT görünümü: A: sağ akciğer pulmoner nodül, B: sol akciğer alt lob kitle görünümü

Resim 2

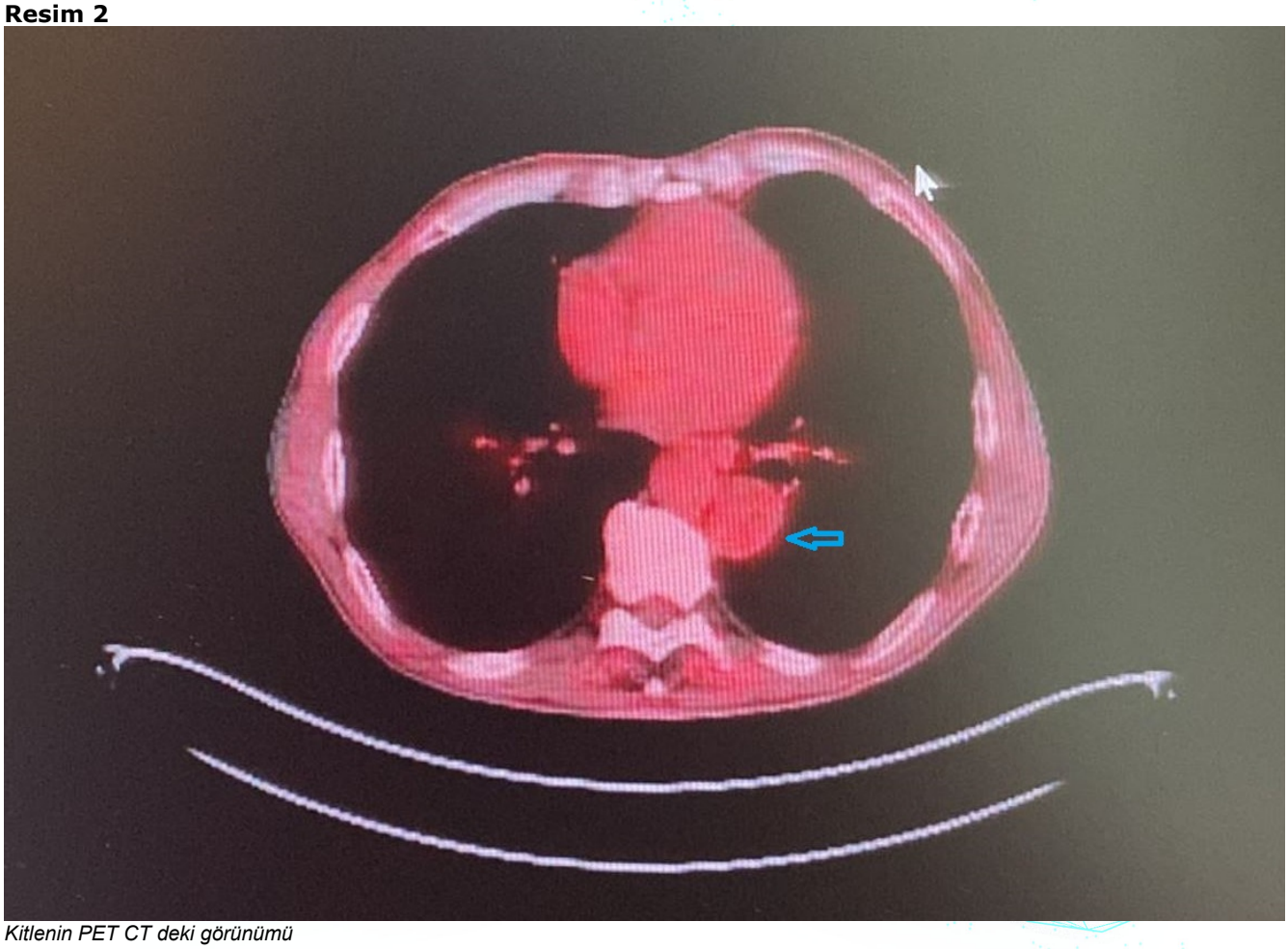

Kitlenin PET CT deki görünümü

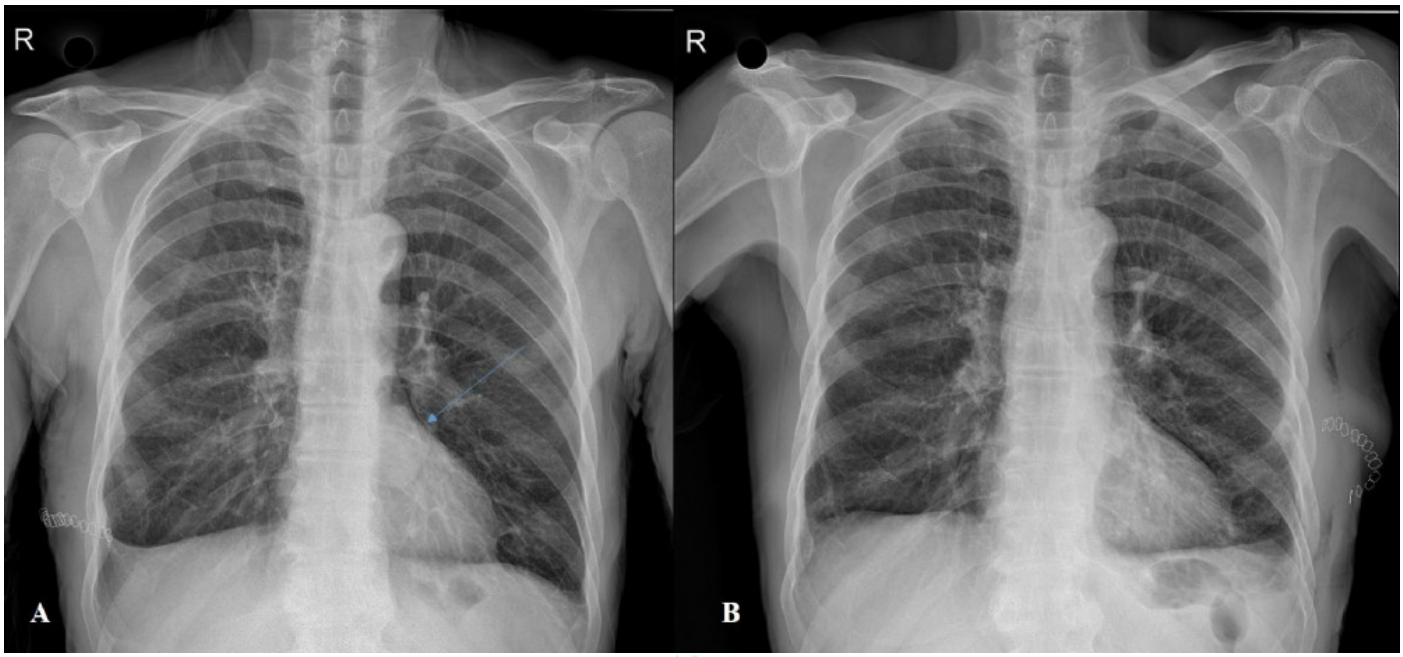

(A) Sağ akciğer wedge rezeksiyon sonrası akciğer grafisi ve (B) sol kitle eksizyonu sonrası akciğer grafisi

EP-177

Heimlich valfi uygulamalarında klinik deneyimlerimiz:35 olgu

Menduh Oruç, Edip Dedeoğlu, Mahmut Yıldız
Dicle Üniversitesi Tıp Fakültesi Göğüs Cerrahi

GİRİŞ VE AMAÇ:Uzamış hava kaçağı ve akciğerin ekspansiyon kusuru genellikle akciğer rezeksiyonları sonrası görülebilen sorunlardandır. Bu sorunların giderilmesi için çeşitli yöntemler geliştirilmiştir. Genel durumu stabil olan hastalara Heimlich Valfi (HV) uygulanması sayesinde direnleri çekilmeden hastaların taburculuğu yapılabilir. Amacımız genel durumu stabil olan uzamış hava kaçağı olan hastaların takip ve tedavisinde klinik deneyimlerimizi paylaşmaktı
YÖNTEM:Ocak 2017- Mayıs 2022 tarihleri arasında akciğer parankim ameliyatı sonucunda 35 uzamış hava kaçağı nedeniyle Heimlich Valfi uyguladığımız hastalar geriye dönük olarak incelemeye alındı. Bu incelemede hastanın yaşı, cinsiyeti, primer hastalığı, uygulanan cerrahi yöntem, postoperatif direnin kalış süresi, Heimlich Valfi sonrası direnin kalış süresi, taburcu öncesi ve direnin çekilmeden önceki enfeksiyon paramatreleri inceleme alındı.
BULGULAR:Son 5 yılda kliniğimizde çeşitli nedenlere bağlı olarak 1413 akciğer parankim cerrahisi uyguladığımız hastaların 35 (%2,47) 'inde uzamış hava kaçağı meydana gelmesi üzerine HV uygulanarak hastalar evlerinde takip edildiler. Bu olguların 5(%14,2)'i kadın 30(%85,7)'u erkek idi. Yaş ortalaması 59 yıl olarak hesaplandı. Primer hastalıkları sırasıyla; akciğer kanseri 9 (%0,63)olgu (bunlardan biri şilotoraks), bronşektazi 3(%0,21), travmaya sekonder parankim onarılması 5(%0,35), büllöz akciğer hastalığına bağlı 10 olgu(%0,7), enfekte hidatik kiste bağlı 3(%0,21), ampiyeme bağlı 5(%0,35) olarak hesaplandı. Bunlar uzamış hava kaçağı nedeniyle genel durumları stabil olanlara HV uygulanarak taburculukları planlandı. Taburculuk öncesi enfeksiyon parametreleri, vital bulguları stabil olanlara uygulandı. Yaptığımız cerrahiler lobektomi 8(%22,8), bilobektomi 5(%14,28), dekortikasyon ve primer onarım 9(%25,7), bül wedge rezeksiyonu 10(%28,5), kistotomi kapitonaj 3(%8,5) idi. Taburcu öncesi direnli kaldıkları süre ile diren ile HV uygulanarak kaldıkları süre karşılaştırıldı: akciğer kanseri 13,3 -11,2, bronşektazi 12,22-8,33, büllöz akciğer hastalığı 10,2-9,4, enfekte hidatik kist 12,6-20, travmaya bağlı 12-7,6, ampiye 13,4-13,6 gün olarak hesaplandı (Tablo.1). Olgulardan biri akciğer rezeksiyonu sonrası şilotoraks gelişti. Bunlar içerisinde 5 olgu 2 hidatik kist ve 2 'si akciğer kanseri biri bronşektazi nedeniyle HV ile akciğerler ekspanse olmadılar.
SONUÇ:Uzamış hava kaçaklarına hemlich valfı uygulanması uzun süredir kliniklerde uygulanmaktadır. Bu uygulama akciğer rezeksiyonlarında daha fazla uygulanmaktadır. Covid-19 bağlı enfeksiyon riski nedeniyle hastaların hastanede uzun kalmaması için stabil olan diğer hastalara da başarılı bir şeklide uygulanabilir. Enfekte olmayan durumlarda HV ile kısa sürede direnler sonlandırılabilir. Özellikle travmaya sekonder parankim yaralanmaları ile akciğerin büllöz hastalığı gibi durumlarda daha kısa sürede hastalar direnlerden kurtulabilir.

Clınıcal experıences ın heımlıch valve applıcatıons: 35 case

Menduh Oruç, Edip Dedeoğlu, Mahmut Yıldız
Dicle University Faculty of Medicine Thoracic Surgery

BACKGROUND AND AIM:Prolonged air leakage and lung expansion defects are usually seen after lung resections. Various methods have been developed to solve these problems. Through the application of the Heimlich Valve (HV), patients whose general condition is stable can be discharged without removing their drains. We aimed to share our clinical experience in the follow-up and treatment of patients with a stable general condition with prolonged air leakage.
METHODS:İn the last 5 years, 35 patients who underwent Heimlich Valve for prolonged air leakage due to lung parenchyma surgery were evaluated retrospectively. In this examination, the patient's age, gender, primary disease, surgical method, postoperative drain duration, drain duration after Heimlich Valve, and infection parameters before discharge and before removal of the drain were examined.
RESULTS:Prolonged air leakage occurred in 35 (2.47%) of 1413 patients who underwent lung parenchymal surgery for various reasons in our clinic in the last 5 years, and the patients were followed up at home by applying HV. 5 (14.2%) of these cases were female and 30 (85.7%) were male. The mean age was calculated as 59 years.The time they stayed drained before discharge was compared with the time they stayed with drain and HV: lung cancer 13.3 -11.2, bronchiectasis 12.22-8.33, bullous lung disease 10.2-9.4, infected hydatid cyst 12.6 -20, 12-7.6 days due to trauma, 13.4-13.6 days for empyema (Table.1). One of the cases developed

chylothorax after lung resection. Among these, 5 cases of 2 hydatid cysts and 2 of them due to lung cancer and one of them due to bronchiectasis did not expand with HV.
CONCLUSIONS:It can also be successfully applied to other stable patients so that patients do not stay in the hospital for a long time due to the risk of infection due to COVID-19. Especially in cases such as parenchymal injuries secondary to trauma and bullous disease of the lung, patients can get rid of drains in a shorter time. It was evaluated as inadequate with HV in patients who developed infected hydatid cysts and bronchial fistula.

Primer hastalık	Lobektomi	Bilobektomi	Kistotomi kapitonaj	Dekortikasyon ve primer onarım	Bül wedge rezeksiyonu	Taburcu öncesi diren süresi (gün)	HV ile diren sonlandırma (gün)
Akciğer ca	7	2				13,3	11,2
Bronşektazi	2	1				12,2	8,33
Travma				3		12	7,6
Enfekte hidatik kist			3	1		12,6	20
Ampiyem				5		13,4	13,6
Bül ve pnx	1				10	10,2	9,4
Taburcu öncesi diren süresi (gün)	12,2	23,6	12,6	8,1			
HV ile diren sonlandırma (gün)	8,6	15	10,6	9,6			

	Lobectomy	Bilobectomy	Cystotomy+ capitonnage	Decortication and primary repair	Bullae wedge resection	Duration of resistance before discharge (days)	Drain termination with HV (days)
Lung CA	7	2				13.3	11.2
Bronchiectasis	2	1				12.2	8.33
Trauma				3		12	7.6
Infected hydatid cyst			3	1		12.6	20
Empyema				5		13.4	13.6
Bullae and pneumothorax	1				10	10.2	9.4
Duration of resistance before discharge (days)	12.2	23.6	12.6	8.1			
Drain termination with HV (days)	8,6	15	10.6	9.6			

Table.1

Primer hastalık	Lobektomi	Bilobektomi	Kistotomi kapitonaj	Dekortikasyon ve primer onarım	Bül wedge rezeksiyonu	Taburcu öncesi diren süresi (gün)	HV ile diren sonlandırma (gün)
Akciğer ca	7	2				13,3	11.2
Bronşektazi	2	1				12,22	8,33
Travma				3		12	7,6
Enfekte hidatik kist			3	1		12,6	20
Ampiyem				5		13,4	13,6
Bül ve pnx	1			12,6	10	10,2	9,4
Taburcu öncesi diren süresi (gün)	12,2	23,6	12,6	10,6	8,1		
HV ile diren sonlandırma (gün)	8,6	15	20	10,6	9,6		

Heimlich valve uygulanan hastaların klinik analizleri

Table.1

	Lobectomy	Bilobectomy	Cystotomy+ capitonnage	Decortication and primary repair	Bullae wedge resection	Duration of resistance before discharge (days)	Drain termination with HV (days)
Lung CA	7	2				13.3	11.2
Bronchiectasis	2	1				12.22	8.33
Trauma				3		12	7.6
Infected hydatid cyst			3	1		12.6	20
Empyema				5		13.4	13.6
Bullae and pneumothorax	1			12.6	10	10.2	9.4
Duration of resistance before discharge (days)	12.2			10.6	8.1		
Drain termination with HV (days)	8.6	15	20	10.6	9.6		

Clinical analysis of patients who underwent Heimlich valve

EP-178

Pektus ekskavatum nedeniyle Nuss prosedürü uygulanan hastalarda primer spontan pnömotoraks oluşur mu?:3 olgu

Menduh Oruç, Edip Dedeoğlu, İlyas Konuş, Metin Çelik, Mahmut Yıldız, Funda Öz, Fatih Meteroğlu
Dicle Üniversitesi Tıp Fakültesi Göğüs Cerrahi

GİRİŞ VE AMAÇ:Spontan pnömotorakslar primer ve sekonder olarak ikiye ayrılmaktadır. Blebler viseral plevra ile çevrili olarak bilinir. Büller ise alveolun destrüksiyonu sonucu oluşan parankim kaynaklı hava kistleridir. En sık üst lob apikal kesimlerde görülür, ikinci sıklıkla alt lob süperior segmente görülebilir. Bül ve blebler daha çok bilgisayarlı toraks tomografi ile tanı konulur. Tedavisinde 2.epizotlarda video yardımlı torakoskopik cerrahi (VATS) ile bül ligasyonu ile plevra abrazyonu yapılabilir. Amacımız pektus ekscavatum nedeniyle Nuss prosedürü uygulanan 3 olguda 2.epizot PSP sonrası klinik deneyimimiz sunmaktı.
OLGU:Olgu.1:
Bir buçuk yıl önce pektus ekscavatum (PE) cerrahisi geçiren 19 yaşında erkek hasta idi. Bu hasta 2. epizot bilateral primer spontan pnx (PSP) nedeniyle aynı seansta VATS uygulanarak bül ligasyonu ve plevral abrazyon uygulandı (Resim). Hastanın pektus barı uygulayan hekime pektus barının çıkartılıp çıkartılmaması konusu danışıldı. Barın biraz daha kalması tavsiye edildi.Postoperatif 10 gün taburcu oldu.
Olgu.2:
PSP olgu 5 yıl önce PE cerrahisi olmuş tüm takipleri sonlandırılmıştı. Hasta sol PSP 2.epizot olarak değerlendirildi. Bu değerlendirilmede VATS uygulandı. Akciğer tüm toraks duvarına yapışıktı. Yapışıklıklar giderilerek apeks ve alt lob süperior segmente bül ligasyonu uygulandı. Hastanın postoperatif yapışıklıklar nedeniyle kanama takipleri yapıldı. 3 ünite kan replasmanı uygulandı. Postoperatif 13 gün taburcu oldu.
Olgu.3:
Beş yıl önce pektus ekscavatum nedeniyle dış merkezli Nus prosedürü uygulana hastanın Nus barı çıkartılıp bar sabitleyicinin unutulan hasta bilateral PSP nedeniyle nedeniyle kabul edildi. Hastaya aynı seansta bilateral VATS uygulandı. Her iki tarafta akciğer yapışıklıkları mevcuttu. Bilateral bül ligasyonu parsiyel abrasyon uygulandı. Ayrıca sağ taraftaki unutulan bar sabitleyici çıkartıldı(Resim). Drenajlarında yapışıklıklara bağlı diren takipleri uygulandı. Postoperatif 9. gün taburcu oldu.
SONUÇ:SONUÇ:
PE cerrahi olarak Nuss yöntemi ile uzun yıllardır başarılı bir şeklide yapılmaktadır. Geç komplikasyonlardan bül perforasyonuna bağlı PSP meydana meydana geldiği ile ilgili literatör çalışmasına rastlanmadı. Bu konu ile ilgili çok serili çalışmalar yapılabilir. Nuss operasyonu sonrası bül cerrahisi meydana gelen yapışıklıklar nedeniyle morbiditesi artan bir durumdur.

Resim.1

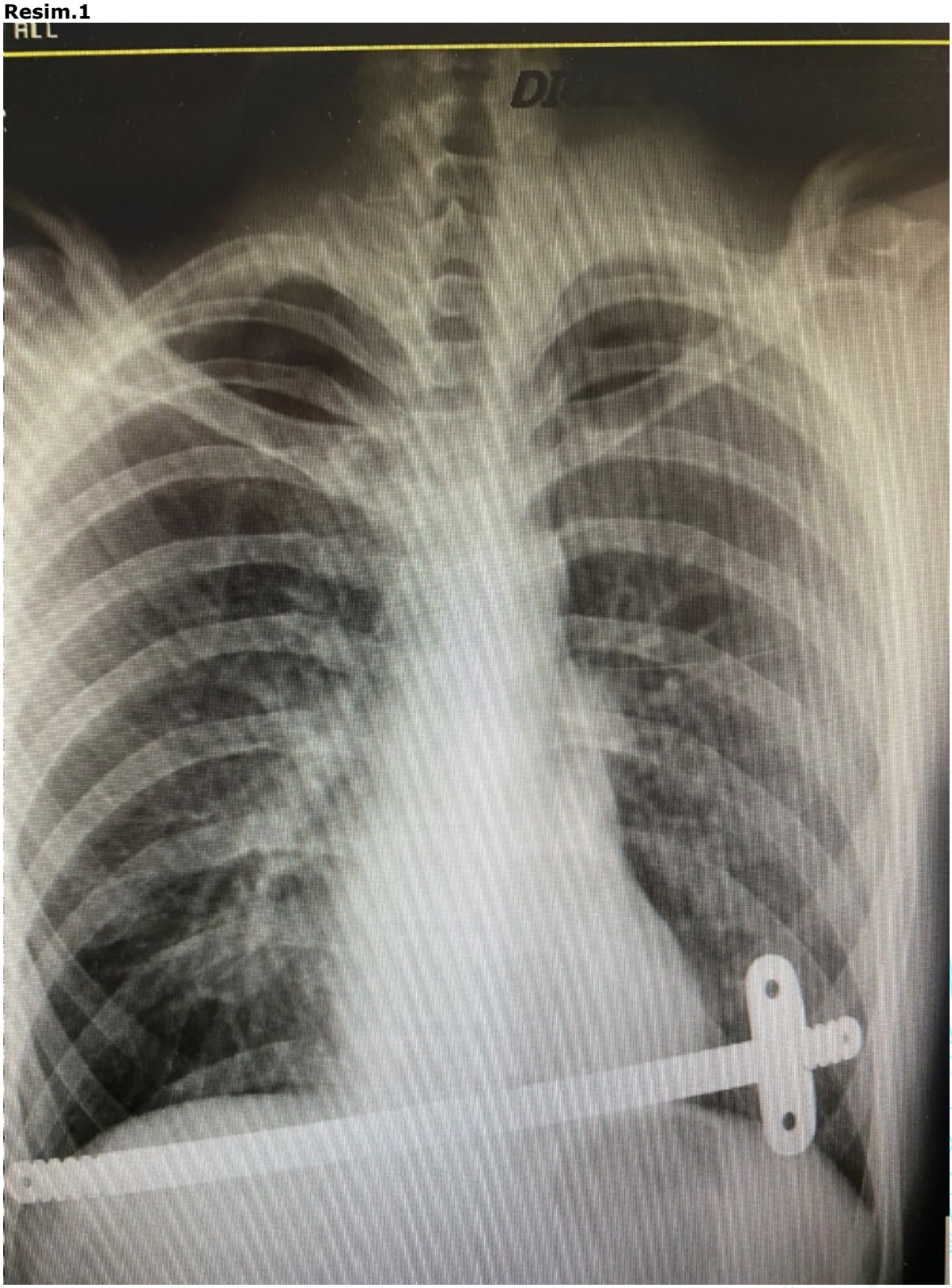

Bilateral PSP ve Nuss yöntemi ile yerleştirilmiş bar akciğer grafisi görünüm

Resim.2

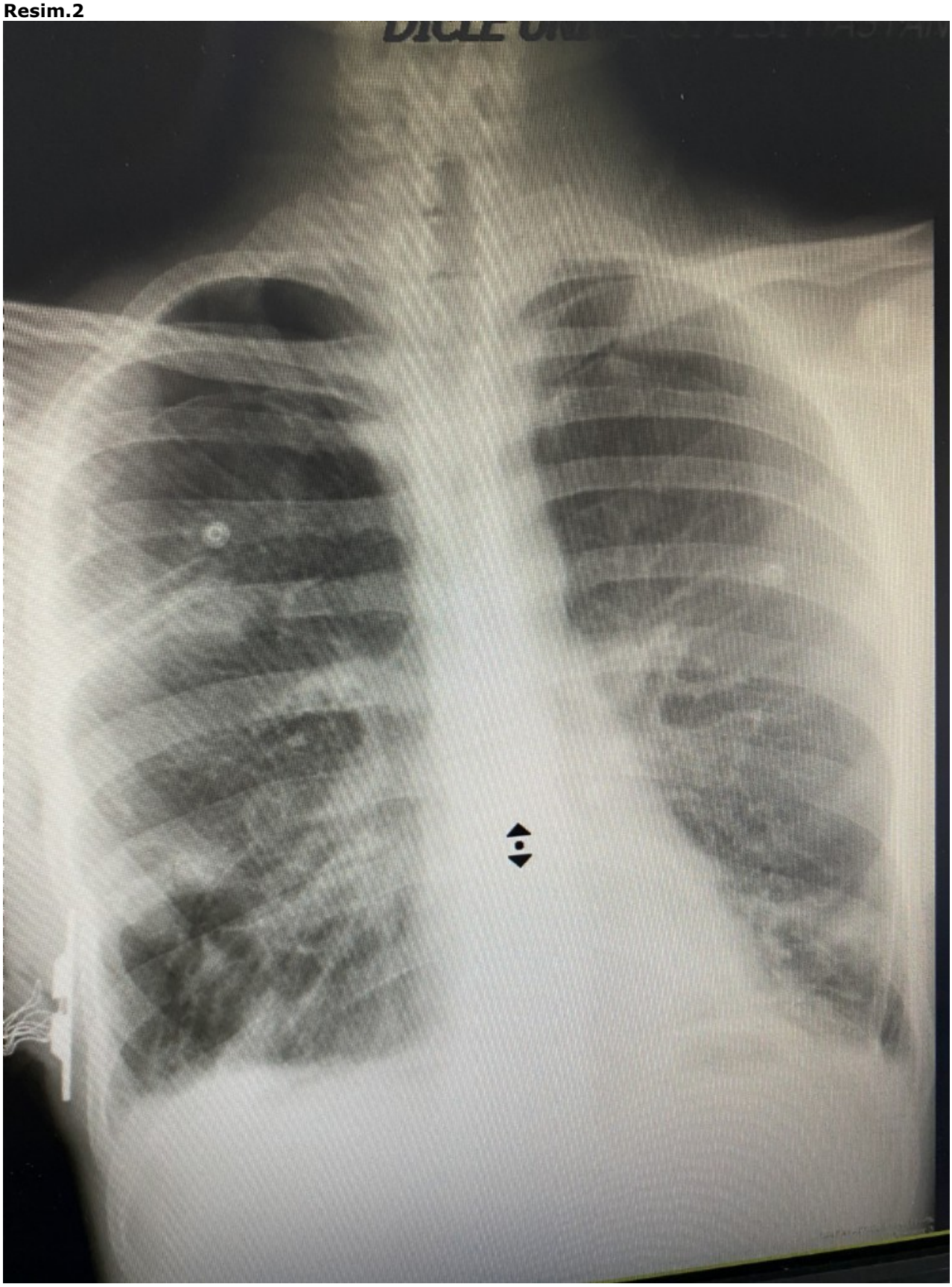

Nuss yöntemi ile unutulan bar sabitleyici bilateral PSP görünümü

EP-179

Çocuk Göğüs Travmalarında Tecrübemiz

Fatih Meteroğlu, Mahmut Yıldız, İlyas Konuş, Metin Çelik, Edip Dedeoğlu, Menduh Oruç, Serdar Onat, Refik Ülkü
Dicle Üniversitesi Tıp Fakültesi Göğüs Cerrahisi AD Diyarbakır

GİRİŞ VE AMAÇ:AMAÇ: Amacımız pediatrik penetran toraks yaralanmasına (PTY) maruz kalan hastaların kliniğini etkileyen prognostik faktörlerin neler olduğunu belirlemekti.
YÖNTEM:Son 20 yılda hastanemizde tedavi olan 317 (%82,7'i erkek, %17,3'u kız; ortalama yaş:10.28±3,1) pediatrik PTY' na maruz kalan hasta geriye dönük olarak incelendi. Toraksta oluşan penetran yaralanmalar üç gruba ayrıldı (a- kesici delici alet yaralanması, b-ateşli silah yaralanması, c-patlayıcı yaralanma). Hastaların yaş, cinsiyet, travma skoru olan New Injury Severity Score (NİSS), yaralanma şekli, toraks travmasına eşlik eden yaralanmalar, uygulanmış tedavi şekilleri, komplikasyonları, hastanede kalış süreleri, morbidite ve mortalite sonuçları incelendi(Resim 1,2).
BULGULAR:Yaralanma tiplerine göre 112 hasta ateşli silah (Resim 1), 169 hasta kesici-delici alet ve 36 hasta patlayıcı yaralanma nedeniyle yaralanmıştı. Bu PTY' nın %82,33 (n:261)'u izole toraks yaralanması iken, %17,67 (n:56)' sinde izole olmayan toraks yaralanması (eşlik eden toraks dışı yaralanma) mevcuttu. Ortalama NİSS değeri 13±10 idi. Bu hastaların 50'si yalnız medikal tedavi, 224'ü tüp torakostomi, 43'ü de torakotomi uygulanarak tedavi edildi. Elli bir hastada (%19) komplikasyon geliştiği görüldü. Tüm hastaların hastanede kalış süresi 9 ±2.7 idi. Hastaların %7.9(n:21)' nin hayatını kaybettiği saptandı. Yaralanma türlerine göre NİSS' in ortalamasının en yüksek olduğu, komplikasyonu, hastanede kalış süresi, mortalite oranı, toraks dışı yaralanmaların eşlik ettiği patlayıcı yaralanma grubunda idi. Hastanede kalış süresi ve prognostik faktörler; yaralanmanın tipine, tedavi yaklaşımlarına, toraks dışı yaralanmanın eşlik edip etmemesine, komplikasyon varlığına ve mortaliteye göre farklılıklar göstermektedir.
SONUÇ:Pediatrik PTY daha sık erkeklerde görüldü. En ciddi yaralanma patlayıcı (PY) olup, bu yaralanmada yüksek NİSS değeri, multipl organları yaralaması, komplikasyon oranı, hastanede kalış süresi ve mortalite oranı daha yüksektir.

Resim 1

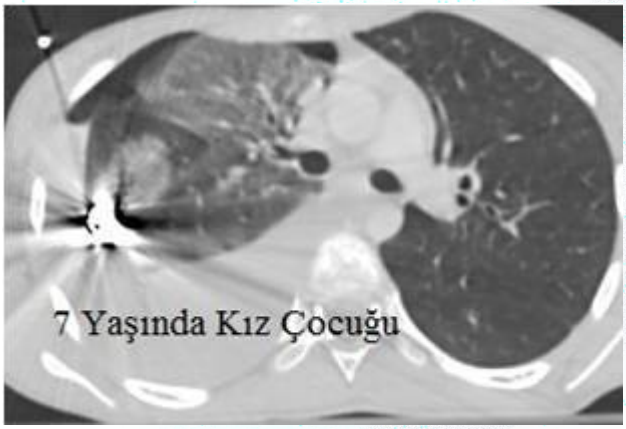

EP-180

VATS aracılığıyla intratorasik ekstraplevral hidatik kist eksizyonu olgu sunumu

Mahmut Yıldız, İlyas Konuş, Metin Çelik, Edip Dedeoğlu, Serdar Onat
Dicle Üniversitesi, Göğüs Cerrahisi Ana Bilim Dalı, Diyarbakır

GİRİŞ VE AMAÇ:Hidatik kist, dünyanın birçok yerinde önemli bir sağlık sorunu olmaya devam eden bir hastalıktır. Bu olgu sunumumuzda kliniğimizde görülen intratorasik ekstraplevral hidatik kist olgusunu sunmayı amaçladık.
OLGU:Kırk üç yaşında erkek hasta, sırt ağrısı nedeniyle kliniğimize başvurdu. Akciğer grafisinde sağ hemitoraksta opasiter görünümlü lezyon izlenmesi üzerine hastaya kontrastlı Toraks BT çekildi. Toraks BT'de sağ akciğer üst lob-alt lob süperior segment düzeyinde, posterior kostal plevra-ekstra plevral yağlı doku içerisinde yer kaplayan yaklaşık 57x34mm ölçülen, 4. Ve 5. Kostalarda destrüksiyona neden olan düzgün sınırlı, içerisinde yer yer milimetrik kalsifikasyonlar izlenen hipodens lezyon izlenmesi üzerine hastaya tru-cut biyopsi yapıldı. Biyopsi sonucu nondiagnostik olan hastaya malignite ön tanısı ile cerrahi planlandı. İntraop öncelikle VATS ile eksplorasyon yapıldı. Üzeri yoğun vaskülarize kistik yapıda lezyon izlendi. Kiste ponksiyon yapıldı. Mayi alınamadı. Hook yardımıyla kitle etrafındaki kostal plevra açıldı. Kist, göğüs duvarından disseke edildiği sırada kist açıldı. İçerisinden yoğun püy ve membran yapısından izlenen doku çıktığı izlendi. Frozen gönderildi. Sonucun benign olması üzerine kist tamamen göğüs duvarından ayrıştırılarak operasyon sonlandırıldı. Histopatolojik tanı hidatik kist olarak geldi. Diğer sistemlerin¬de ve karaciğerde hidatik kist ile uyumlu patolojik bir bulgu saptanmadı. Hastaya kilosuna uygun olarak Albendazol tedavisi başlandı. Takiplerinde ek şikayetleri izlenmedi.
SONUÇ:Ekinokokkozis tüm dünya çapında önemli bir halk sağlığı problemi olmaya devam etmektedir. (6) Endemik bölgeler dışında hidatik kist hastalığının tanısı zordur. Belirgin bir klinik tablosunun olmayışı bunu daha da zorlaştırmaktadır. Akciğerdeki kistler çevre akciğer parankiminde kronik konjesyon, hemoraji, bronkopnömoni, organize pnömoni ve obstrüktif pnömoniye neden olabilmekle beraber genellikle kistler çok büyük boyutlara ulaşana kadar semptomatik seyretmekte ve akciğer grafilerinde insidental olarak saptanmaktadırlar. (7) Olgumuzda olduğu gibi plevral lokalizasyon durumunda ise apse, hematom ve tümörle mutlaka ayırıcı tanısını yapmak ve şüpheci olmak gerekir.Sonuç olarak ülkemizin hidatik kist hastalığı açısından endemik bir bölge olması nedeniyle, bu tür atipik yerleşimlerin karaciğer ve akciğer dışında pek çok farklı anatomik bölgede rastlanabileceği düşünülmesi ve ayırıcı tanılarda göz önünde bulundurulması gerektiğini vurgulamak isteriz.

Kistin İntraop Görüntüsü

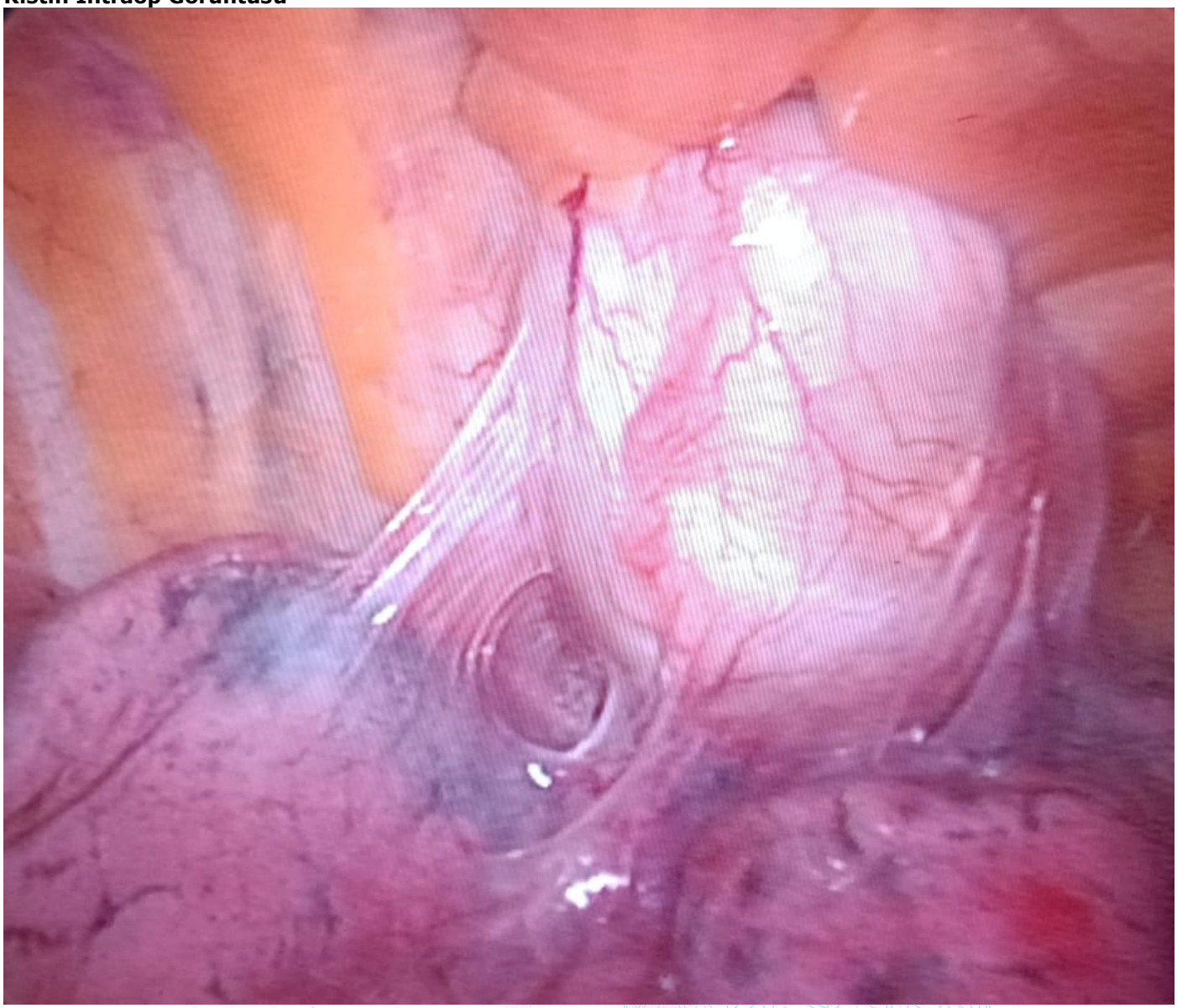

Çıkartılan Germinatif Membran

EP-181

Çocukluk Çağında Mediastende Nadir Görülen Ganglionöroma Olgu Sunumu

Gülşen Göktepe[1], Leyla Nesrin Acar[1], Selim Şakir Erkmen Gülhan[1], Funda Demirağa[2]
[1]T.C. Sağlık Bakanlığı Ankara Atatürk Sanatoryum Eğitim ve Araştırma Hastanesi, Göğüs Cerrahi Kliniği
[2]T.C. Sağlık Bakanlığı Ankara Atatürk Sanatoryum Eğitim ve Araştırma Hastanesi, Patoloji Kliniği

GİRİŞ VE AMAÇ:Ganglionöroma (GN), sempatik sinir ganglionlarından veya adrenal medulladan kaynaklanan nadir bir nörojenik tümördür (1). Çoğu hasta asemptomatiktir; bu nedenle, GN' a çocukluk insidentaloma adı verilmiştir ve genellikle konvansiyonel radyografi veya sonografik muayene ile tesadüfen keşfedilir (2). Çoğunlukla posterior mediasten ve batında görülür. İntratorasik GN geniş bir şekilde büyüyebilir, nöral foramenlere yayılabilir ve omurilik hasarına neden olabilir (3). Cerrahi olarak çıkarma, ana tedavi stratejisidir ve ileri derecede hastalık veya çıkarılamayan tümörler için kemoterapi ve radyoterapi verilebilir.
Bu çalışmamızda cerrahi eksizyon sonrası GN olduğu kanıtlanan öksürük, boğaz ağrısı ile hastaneye başvuran 4 yaşında bir kız çocukta, tesadüfen saptanan büyük ve anterior mediastinal tümörü olan vakayı sunuyoruz.
YÖNTEM:Sol torakotomi ile lezyon eksplore edildi
BULGULAR:Boğaz ağrısı, nefes darlığı, bulantı kusma nedeniyle hastaneye başvurulan 4 yaşında kız çocuğunda posteroanterior akciğer grafisinde (PAAG) sol hemitoraks apeksde infiltrasyon saptanmış (Resim 1). Toraks bilgisayarlı tomografi (BT) çekilmiş olup; Sol akciğer üst lob anterıor mediastinalde sol paratrakeal alanda 50x45x45 mm boyutunda kitle lezyonu görülmüştür (Resim 2). Fizik muayenede solunum sesleri normal olup sol klavikula üzerinde belirgin şişlik olduğu görülmüştür. Hastaya çekilen torakal magnetik rezonans görüntülemede (MRG); Torasik girimden başlayıp solda anterior ve orta mediastende karina düzeyine dek uzanan, trakeayı ve özafagusu belirgin sağa deviye eden, komşuluğundaki mediastinal ana vasküler yapıları iten, sol brakiosefalik arteri yaylandıran, T1 A serilerde hipointens, T2 A serilerde hiperintens, IVKM sonrası kontrast tutulumu göstermeyen, diffüzyon ağırlıklı serilerde diffüzyon kısıtlaması gösteren, 60x40 mm ölçülen düzgün konturlu kitle lezyonu vekitlenin posteriorda intervertebral kanal le ilişkisi olmadığı görülmüştür (Resim 3). Yapılan transtorasik ekokardiyografi normal olup. LVEF: %73 LVKF: %40 LVED: 28 mm IVSd: 4,7 mm LVPWd:4,7 mm olarak ölçülmüştür. Tüm batın ultrasonunda da patoloji saptanmamıştır.
Hastaya tanı ve tedavi amacıyla sol torakotomi mediasten kitle eksizyonu yapıldı. Sol hemitoraks apeksde kupulaya invaze olan lezyon çıkarıldı (Resim 4) ve hastanın postoperatif sol göz kapağında pitozis izlendi. Hastanın dreni postoperatif 3. gün sonlandırılmış olup, 4. günde ise şifa ile taburcu edildi (Resim 5). Hastanın postoperatif patolojisi ‘’ganglionöroma’’ olarak geldi (Resim 6).
SONUÇ:Sonuç olarak; çocukluk çağı mediasten kitleleri oldukça geniş bir yelpazeye sahip olup benign ve malign neoplazmalar, konjenital anomaliler veya enfeksiyonlar olabilir. Tanı için esas olan histopatolojik değerlendirmedir.

Resim-1

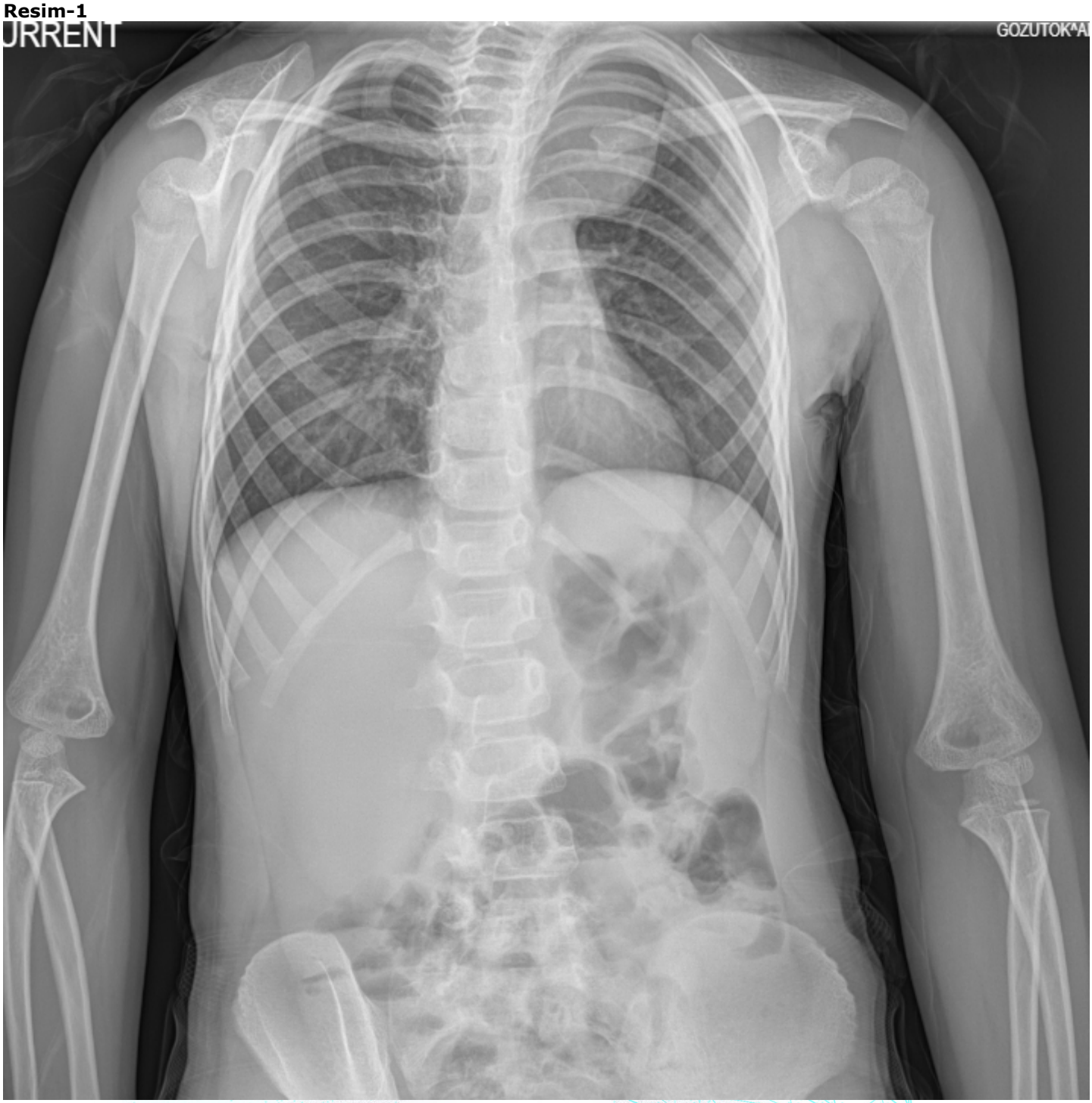

PAAG sol hemitoraks apeksde infiltrasyon

Resim-2

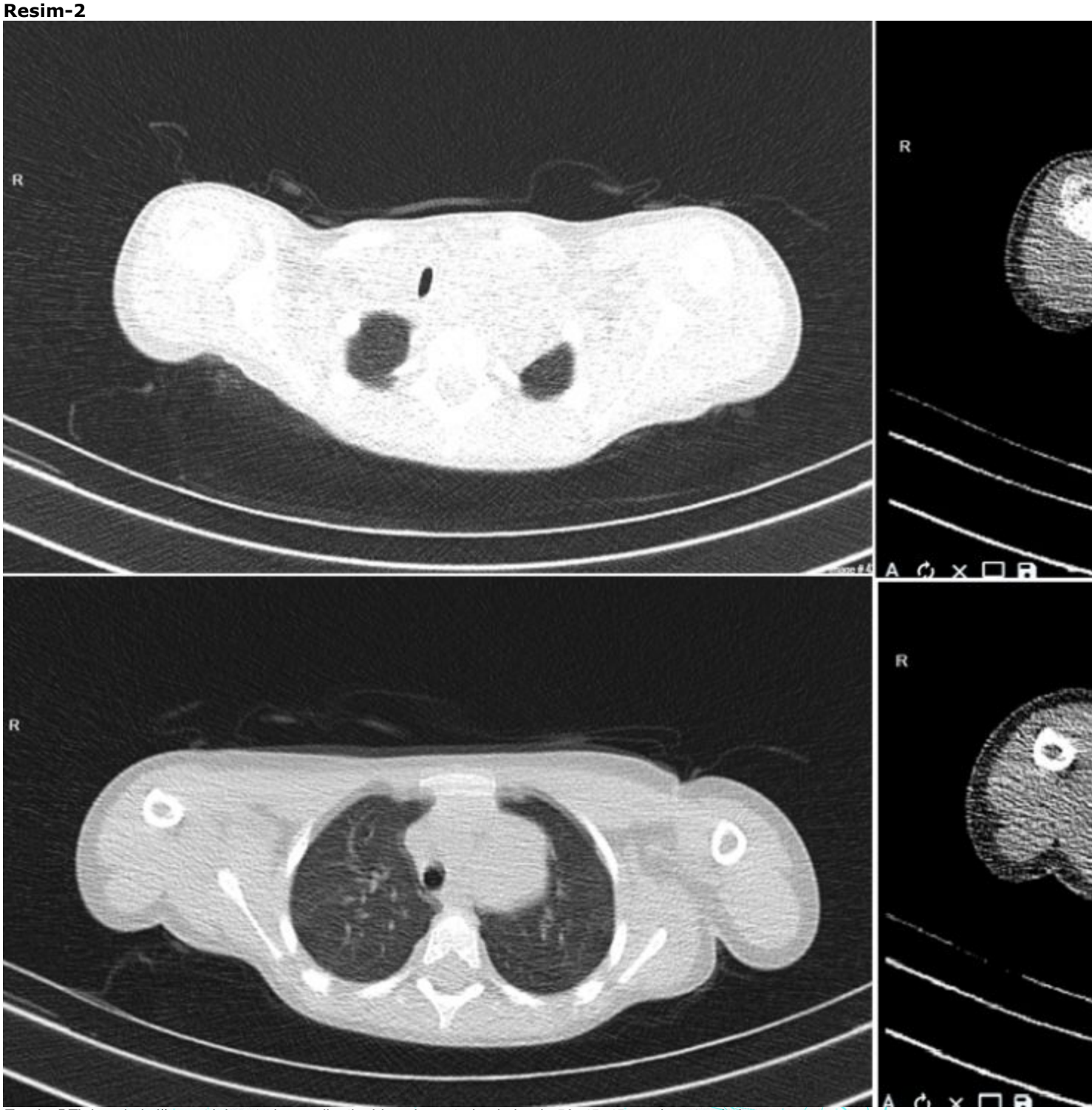

Toraks BT' de sol akciğer üst lob anterior mediastinalde sol paratrakeal alanda 50x45x45 mm boyutunda lezyon

Resim-3

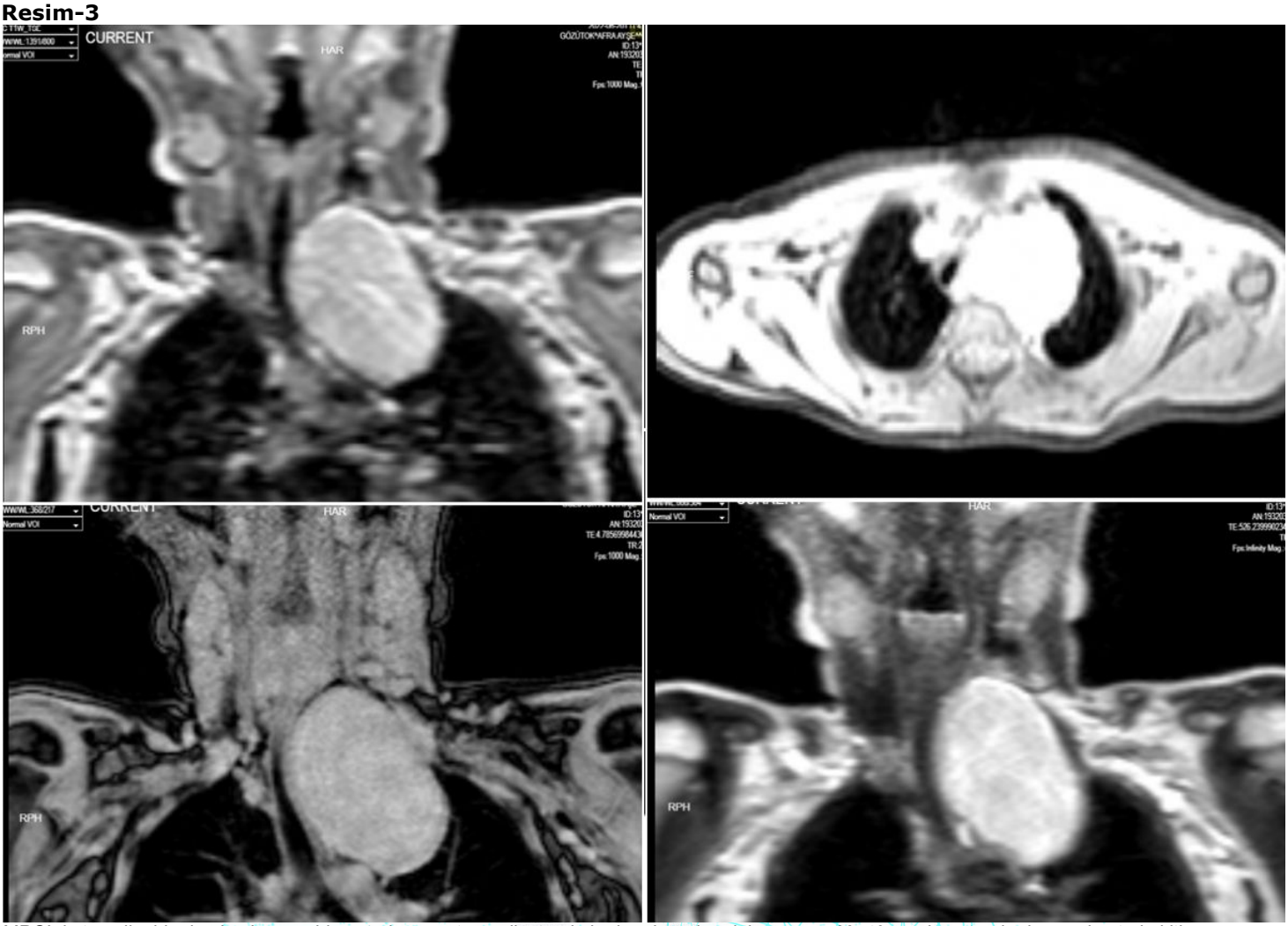

MRG' da torasik girimden başlayıp solda anterior ve orta mediastende karina düzeyine dek uzanan, 60x40 mm boyutunda düzgün konturlu kitle lezyonu

Resim-4

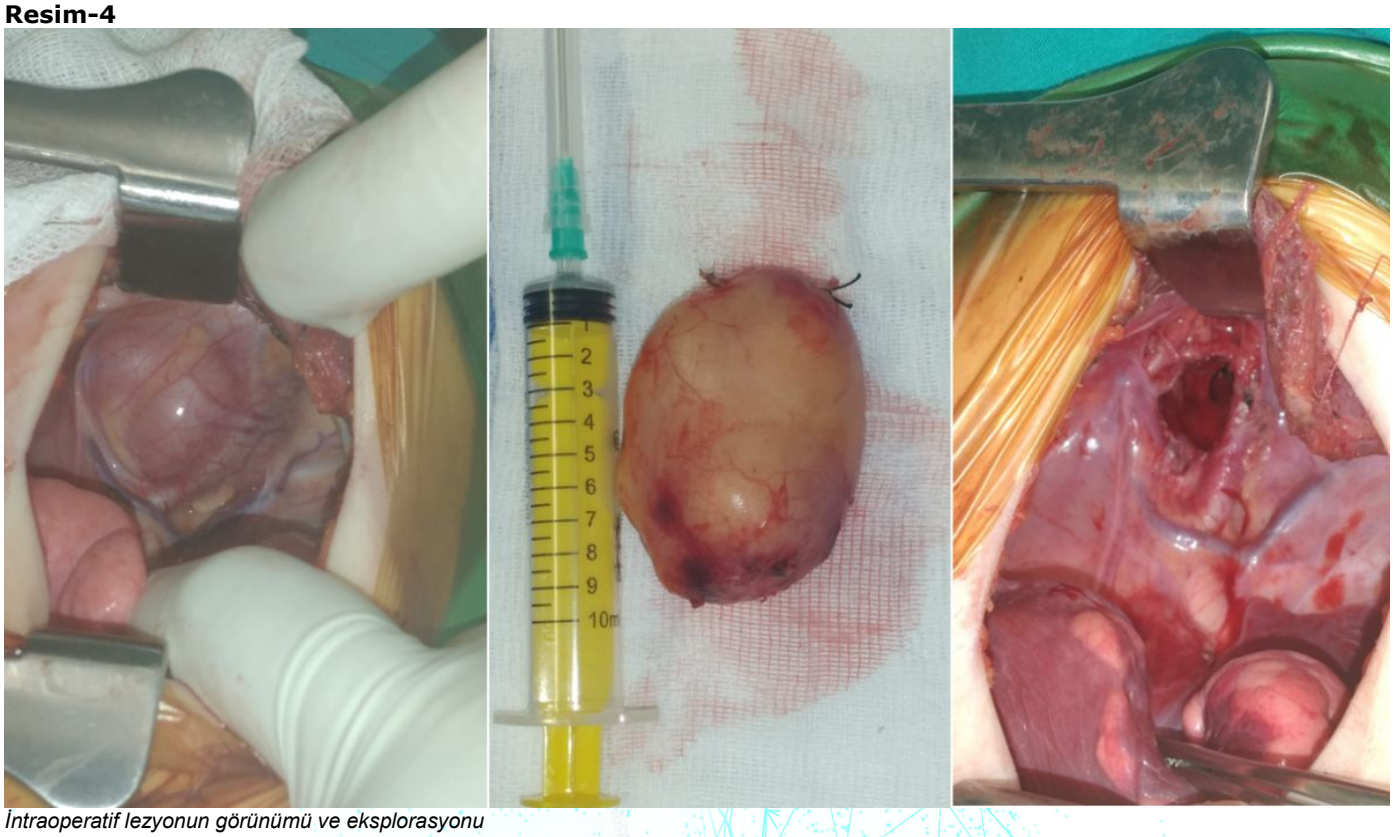

İntraoperatif lezyonun görünümü ve eksplorasyonu

Resim-5

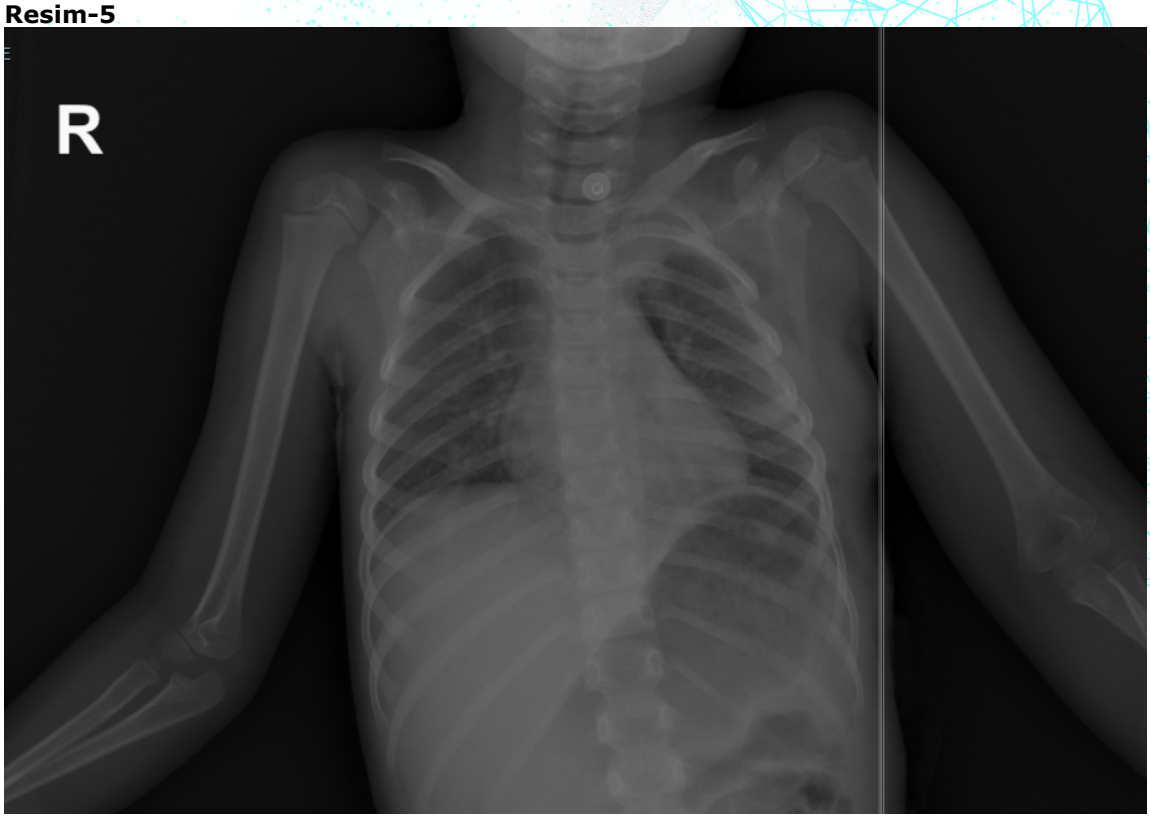

Hastanın taburculuk PAAG görünümü

EP-182

Nadir görülen intratorasik kaposiform hemanjioendotelyoma olgusu

Edip Dedeoğlu, İlyas Konuş, Metin Çelik, Mahmut Yıldız, Orhan Kızılelma, Refik Ülkü
Dicle Üniversitesi, Göğüs Cerrahisi Ana Bilim Dalı, Diyarbakır

GİRİŞ VE AMAÇ:Kaposiform hemanjioendotelyoma(KHE) çocuklarda görülen lokal agresif ancak düşük metastatik potansiyele sahip, nadir vasküler bir tümördür. Genellikle çocuklarda deri, yumuşak doku ve kemikte görülür. Bu çalışmamızda ondokuz yaşında, solunum sıkıntısı ile polikliniğimize başvuran ve tek taraflı plevral efüzyon tespit edilen, ileri tektikleri sırasında sağ hemitoraksa dev kitleye yönelik tanısal tetkikler sonrası hemanjioendotelyoma tanısı alan olgumuzu sunmayı amaçladık.
OLGU:Ondokuz yaşında nefes darlığı nedeniyle dış merkezde tetkik edilirken sağ hemitoraksta kitle saptanan ve kitleden tru-cut biyopsi ve flexible bronkoskopi yapılan, ancak tanı alınamayan hasta tarafımıza solunum sıkıntısı nedeniyle başvurdu. Sağ hemitoraksta masif plevral efüzyon mevcuttu. Plevral efüzyon perkutan katater ile boşaltıldı. Kontrastlı toraks tomografisinde; sağ hemitoraksın büyük kısmını dolduran, akciğer ile sınırları ayırt edilemeyen, mediastene invaze, intermedius bronşu oblitere eden, ortasında nekrotik alanlar içeren yaklaşık 108x117 mm boyutlarında kitlesel lezyon ve sağ hemitoraksta minimal plevral efüzyon izlendi(Resim-1). Malign tutulum ve uzak organ metastazı şüphesiyle yapılan PET-BT görüntülemesinde kitlesel lezyonda malign düzeyde tutulum izlendi(suvmax;4.94). Dış merkezde trucut biyopsi ve flexible bronkoskopi yapılmıştı. Tanıya gidilememiş. Hastaya tekrar bronkoskopi yapıldı. Endobronşial lezyon izlenmedi. VATS(video yardımlı torakoskopik cerrahi) ile biyopsi alındı. İntratorasik eksplorasyonda kitlenin tüm mediastinal yapıları ve hilusu invaze ettiği görüldü. Hasta inoperabl kabul edildi. Kitleden alınan biyopsi Kaposiform Hemanjioendotelyoma olarak raporlandı. Hasta onkoloji konseyinde değerlendirildikten sonra adjuvan tedaviye yönlendirildi.
SONUÇ:Kaposiform hemanjiyoendotelyoma (KHE), çoğunlukla çocukluk döneminde ortaya çıkan, nadir görülen, lokal agresif bir vasküler neoplazmdır.(1) KHE'lar daha çok retroperitonial bölge ya da toraks yerleşimli olup, daha az olarak cilt ya da cilt altı doku yerleşimli de olabilir.(2) KHE'lar tipik olarak regrese olmaz. Cerrahi rezeksiyon eğer mümkünse seçilecek tedavi yöntemi olmalıdır. Medikal tedaviler yüz güldürücü olmasa da, kortikosteroidler, interferon-α, vinkristin veya kombine tedavi olarak (vincristine, cyclophosphamide, actinomycin D ve methotrexate) radyoterapiye ek olarak kullanılmaktadır (3).

Resim-1

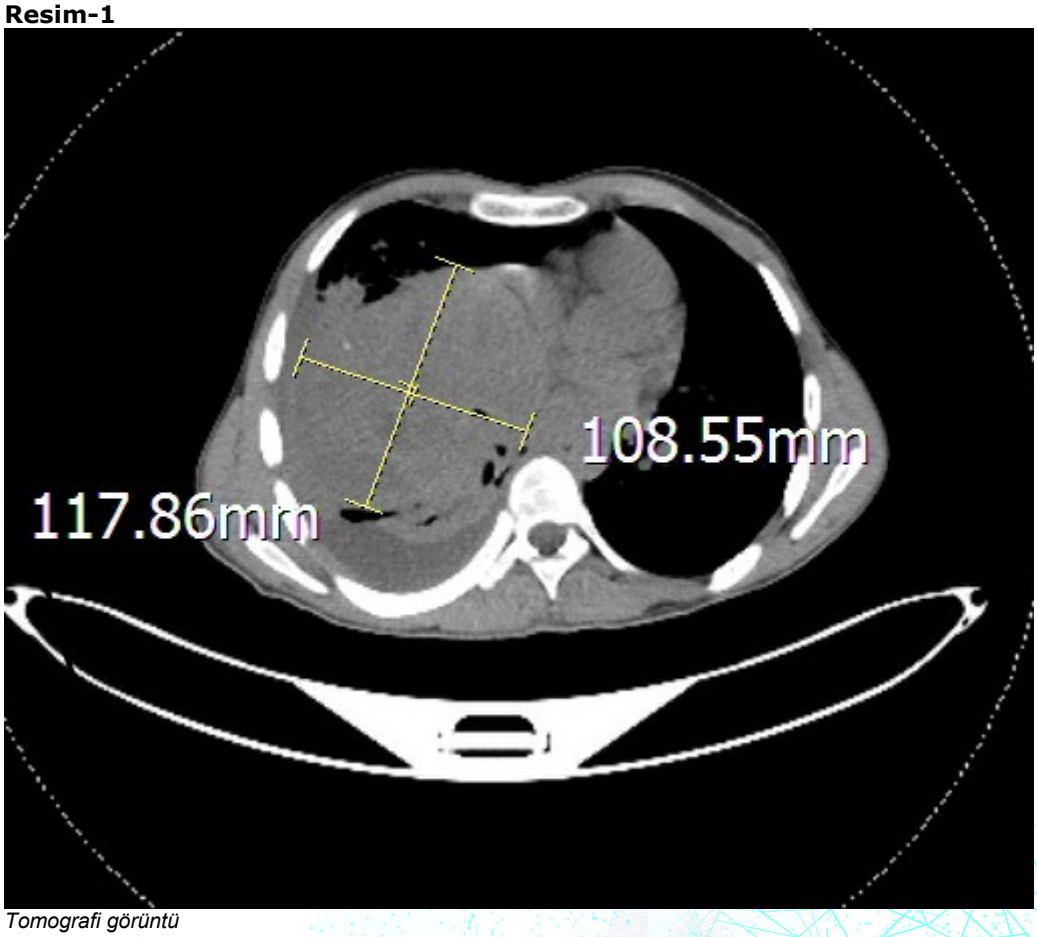

Tomografi görüntü

EP-183

Pediatrik ampiyemlerde minimal invaziv yöntemli tedavi deneyimlerimiz; 35 olgu

Edip Dedeoğlu, Menduh Oruç, İlyas Konuş, Metin Çelik, Mahmut Yıldız, Orhan Kızılelma
Dicle Üniversitesi Tıp Fakültesi Göğüs Cerrahi

GİRİŞ VE AMAÇ:Herhangi bir vücut boşluğunda pürülan iltihabın birikmesi olarak bilinen ampiyem Hipokrat döneminden beri drenaj yapılarak tedavi edilmiştir. Ampiyem en sık nedeni pnömoni olmasına karşın başka nedenlerde (cerrahi girişimler, travmatik nedenler vb) ampiyem yapabilmektedir. Tedavi, tekrarlayan iğne aspirasyonları veya uygun yerden takılan göğüs tüpü ile birlikte parenteral antibiyotik tedavisinden, video yardımlı torakoskopi ve torakotomiye kadar değişebilmektedir (1,2).
YÖNTEM:Ocak 2015 ve Aralık 2021 yılları arasında 17 yaş altı parapnömonik effüzyon(PPE) ve ampiyemli hasta geriye dönük olarak incelemeye alındı. Video yardımlı torakoskopik cerrahi (VATS) yaptığımız bu hastaların yaşı, cinsiyeti, efüzyonun tarafı, klinik durumları, semptomları, plevral sıvının özelliği (LDH, glikoz, protein düzeyleri), VATS sırasında plevral efüzyonun hangi evrede oluşu (eksudatif, fibropürülan, organizasyon evresi), patolojik tanıları, bunların kaçının torakotomiye dönüldüğü ve hastanede kalış süreleri incelemeye alındı. Tüm hastalara rutin kan laboratuar değerlerinin yanı sıra akciğer grafisi, toraks ultrasonografi (USG) çekildi. Toraks USG de plevral sıvı tespit edilen hastalar dışında gerekli durumlarda toraks tomografi de çekilmiştir.
BULGULAR:Son 6 yılda VATS yaptığımız PPE ve ampiyemli 35 hasta incelemesinde olguların 15(%42,8)'i kadın 20(%57,14)'i erkek idi. Yaş ortalaması 8,8 (2-17) idi. Lezyonların 18(%51,42)'i sol hemitoraksda 17 (%48,57)'i sağ hemitoraksda idi. Tüm hastalara torasentez yapıldı. Torasentez sonucu eksuda olarak değerlendirildi. Olguların 11(%31,42)'inde plevral mai biyokimyasında glikoz 40 mg/dl altında idi. Bu hastalara tüp torakostomi ile diren uygulanarak tedavi edildiler. Bunların drenajları uygun olmayınca diren uygulananlar ve diğerlerine VATS yapıldı. VATS sırasında 4(%11,42) olguda eksudatif evre, 22(%62,8) hasta fibropürülan evre, 9 (%25,7) hasta organizasyon evresi olarak değerlendirildi. Organizasyon evresi olanların 5(%14,3) 'ine torakotomi uygulandı. Olguların 8(%22,8) 'i tüberküloz olup 27(%57,14) 'inde plevrit olarak değerlendirilip medikal tedavileri yapıldı.
SONUÇ:Çocuk hastalarda erken evrede yapılacak VATS uygun bir tedavi seçeneğidir. Hastaların daha büyük cerrahi girişimlere gerek kalmadan tedavi edilebilir.

EP-184

Anatomik Akciğer Rezeksiyonlarında VATS ve Torakotomi Uygulamalarının Çok Yönlü Parametreler Doğrultusunda Karşılaştırılması

Selime Kahraman[1], Talha Doğruyol[2], Attila Özdemir[2], Berk Çimenoğlu[2], Mesut Buz[2], Recep Demirhan[2]
[1]Dr Sİyami Ersek Göğüs ve Kalp Damar Cerrahisi EAH, Göğüs Cerrahisi Kliniği, İstanbul
[2]Kartal Dr Lütfi Kırdar Şehir Hastanesi, Göğüs Cerrahisi Kliniği, İstanbul

GİRİŞ VE AMAÇ:Akciğer kanseri dünyada en sık görülen kanser türüdür. Primer tedavisi ilk iki evrede cerrahi tedavidir. Cerrahi tedavide kapalı ve açık yöntem kullanılmaktadır. Kapalı yönteme son yirmi yılda hızla artan bir eğilim vardır.

Çalışmamızda açık ve kapalı yöntemle opere edilen akciğer kanseri hastalarının verileri incelendi. Çok yönlü parametereler kullanılarak yapılan değerlendirmede objektif kriterlere dayanarak iki yöntem kıyaslandı. Çalışmamız her iki yöntemin sonuçlarını değerlendirmek amacıyla yapıldı.
YÖNTEM:Ocak 2016- haziran 2021 tarihleri arasında hastanemzide çeşitli evrelerden akciğer kanseri tanısı ile opere edilen 232 hasta çalışmaya dahil edildi, hastaların verileri retrospektif olarak tarandı. İki grup arasında dengeyi sağlayabilmek için benign nedenle opere edilen, pnömonektomi yapılan, neoadjuvan alan, göğüs duvarı rezeksiyonu yapılan ve VATS `dan açığa dönülen vakalar çalışma dışı bırakıldı. Hastaların yatış süreleri, drenaj miktarları, diseke edilen lenf nodu sayıları, evreleri, komplikasyonları ve erken dönem mortaliteleri değerlendirildi.
BULGULAR:Çalışmamızda VATS lobektomi yapılan 81, torakotomi yapılan 151 hasta vardı. Ortalama yaş torakotomi grubunda 63.5, VATS grubunda 61.8 idi. Torakotomi grubunda 31 kadın, 120 erkek; VATS grubunda 28 kadın, 53 erkek hasta vardı. Yatış süreleri VATS grubunda daha kıyasdı fakat istatistiksel olarak anlamlı değildi. Drenaj miktarı ve lenf nodu diseksiyonu sayısı anlamlı olarak torakotomi grubunda daha fazlaydı. VATS grubunda evre anlamlı olarak daha erken dönemde tespit edildi. Komplikasyon oranı VATS grubunda daha az olmakla beraber istatistiksel olarak iki grup arasında fark yoktu. Erken dönem mortalite oranları benzerdi.
SONUÇ:Akciğer kanserinin özellikle erken evrelerinde VATS yönteminin tercih edilmesinin torakotomiye göre daha avantajlı olduğunu düşünüyoruz.

Comparison of VATS and Thoracotomy Applications in Anatomical Lung Resections According to Multidimensional Parameters

Selime Kahraman[1], Talha Doğruyol[2], Attila Özdemir[2], Berk Çimenoğlu[2], Mesut Buz[2], Recep Demirhan[2]
[1]Dr. Siyami Ersek Thoracic and Cardiovascular Surgery EAH, Thoracic Surgery Clinic, Istanbul
[2]Kartal Dr Lütfi Kırdar City Hospital, Thoracic Surgery Clinic, Istanbul

BACKGROUND AND AIM:Lung cancer is the most encountered type of cancer in the world. Primary treatment is surgical treatment in the first two stages. Closed and open methods are used in surgical treatment. There has been a rapidly growing trend in the last two decades towards the closed method.

In our study, the data of lung cancer patients who were operated with open and closed methods were examined. In the evaluation made using multidimensional parameters, the two methods were compared based on objective criteria. Our study was conducted to evaluate the results of both methods.
METHODS:Between January 2016 and June 2021, 232 patients who were operated on with the diagnosis of lung cancer of various stages in our hospital were included in the study, and the data of the patients were scanned retrospectively. In order to maintain a balance between the two groups, cases who were operated for benign reasons, pneumonectomy, neoadjuvant area, chest wall resection and conversion from VATS to open were excluded from the study. The duration of hospitalization, drainage amounts, number of dissected lymph nodes, stages, complications and early period mortality of the patients were evaluated.
RESULTS:In our study, there were 81 patients who underwent VATS lobectomy and 151 patients who underwent thoracotomy. Hospitalization durations were longer in the VATS group, but not statistically

significant. The amount of drainage and the number of lymph node dissections were significantly higher in the thoracotomy group. In the VATS group, the stage was detected significantly earlier. Although the complication rate was lower in the VATS group, there was no statistical difference between the two groups. The early period mortality rates were similar.
CONCLUSIONS:We think that it is more advantageous to prefer the VATS method especially in the early stages of lung cancer than thoracotomy.

Grafik-1
Graphic-1

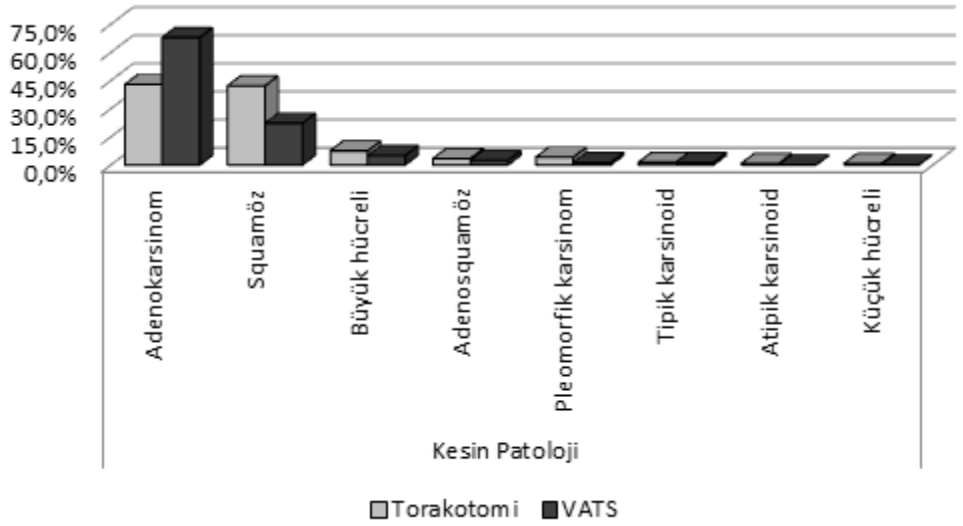

Hastaların kesin patolijisine ait veriler
Data on the definitive pathology of the patients

Grafik-2
Graphic-2

		Torakotomi		VATS		p
		n	%	n	%	
Evre	1A1	11	7.5%	11	13.6%	0.000 $^{X^2}$
	1A2	40	27.2%	21	25.9%	
	1A3	15	10.2%	26	32.1%	
	1B	21	14.3%	11	13.6%	
	2A	19	12.9%	1	1.2%	
	2B	21	14.3%	7	8.6%	
	3A	19	12.9%	4	4.9%	
	3B	5	3.4%	0	0.0%	

$^{X^2}$ Ki-kare test

Hastaların nihai patolojileri sonrası evreleri
Stages of patients after their final pathology

EP-185

10 senedir mevcut olan intratorasik yabancı cismin (kurşun) spontan ekspektorasyonu: nadir görülen bir vaka

Abdullahi Abdi Ahmed[1], Ali Mohamed Warsame[1], Hasan Özdemir[2], Najib Mohamed Salad[3], Yahya Garad Mohamed[4], Yigit Yilmaz[1]

[1]Mogadişu Somali Türkiye Recep Tayyip Erdoğan Eğitim ve Araştırma Hastanesi, Göğüs Cerrahisi Kliniği, Mogadişu, Somali

[2]Kocaeli Darıca Farabi Eğitim ve Araştırma Hastanesi, Göğüs Cerrahisi Kliniği, Kocaeli, Türkiye

[3]Mogadişu Somali Türkiye Recep Tayyip Erdoğan Eğitim ve Araştırma Hastanesi, Genel Cerrahi Kliniği, Mogadişu, Somali

[4]Mogadişu Somali Türkiye Recep Tayyip Erdoğan Eğitim ve Araştırma Hastanesi, Radyoloji Kliniği, Mogadişu, Somali

GİRİŞ VE AMAÇ:Trakeobronşiyal ağaç içerisinde yabancı cisim bulunması, ciddi ve ölümcül sonuçlara yol açabilecek, acil cerrahi girişim endikasyonu doğurabilecek bir durumdur. Literatürde, geçtiğimiz yüzyıl içinde, cerrahi müdaheleye gerek kalmadan, uzun zaman önce yerleşmiş olan endbroşiyal cisimlierin kendiliğinden çıktığını bildiren birkaç adet vaka rapor edilmiş olmakla birlikte nadir görülen bir durumdur.
YÖNTEM:Bu posterde 10 sene önce ateşli silah yaralanması öyküsü olan, 50 yaşında, ek dahili hastalığı olmayan bir erkek hasta sunmak istiyoruz. Yaralanma zamanında sadece tüp torakostomi ile iyileşen hasta kurşun çıkarılmadan taburcu edilmiş. Hadiseden 10 sene sonra nefes darlığı ile acil servise başvurdu. Kronik ampiyem düşünülerek dekortikasyon için torakotomi yapıldı. Hasta iyileşti ve taburcu edildi. Taburculuktan 3 ay sonra sol an bronş içerisinde 10 senedir durmakta olan kurşunu ekspektore ettiğini söyleyerek polikliniğe başvurdu.
BULGULAR:Nefes darlığı ile yaptığı başvurusunda akciğer grafisi ve toraks BT çekilen hastada sol ana bronş lokalizasyonunda durmakta olan kurşun görüldü. İkinci başvuruda çekilen akciğer grafisinde ise kurşunun olmadığı görüldü.
SONUÇ:Bu vakada, çok nadir olarak görülebilecek, endobronşial yerleşimli bir yabancı cismin spontan atılımını sunmak istedik. Hasta için cerrahi müdahale olmadan bunun gerçekleşmesi büyük şans olmakla birlikte potansiyel havayolu yaralanmaları veya bizim vakamızda olduğu üzere ampiyem gibi intratorasik patoloji gelişme riski unutulmamalıdır.

Resim 1: Ampiyem ve yabanci cismi gosteren Toraks BT goruntuleri.

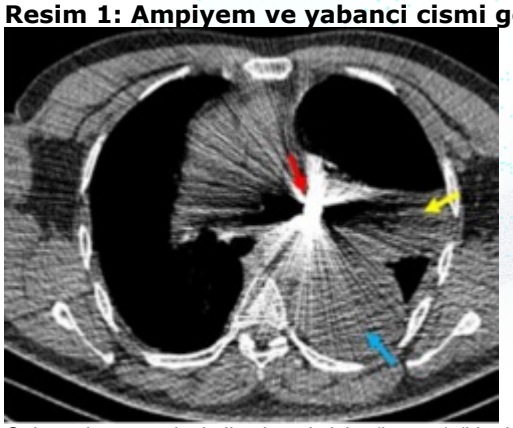

Sol ana brons yerlesimli yabanci cisim (kursun) (kirmizi ok), sol hemitoraksta ampiyemle uyumlu plevral efuzyon (mavi ok) ve ampiyeme sekonder sol akcigerde ortaya cikan kollapsi (sari ok) gosteren kontrastsiz toraks bilgisayarli tomografi (BT) goruntuleri.

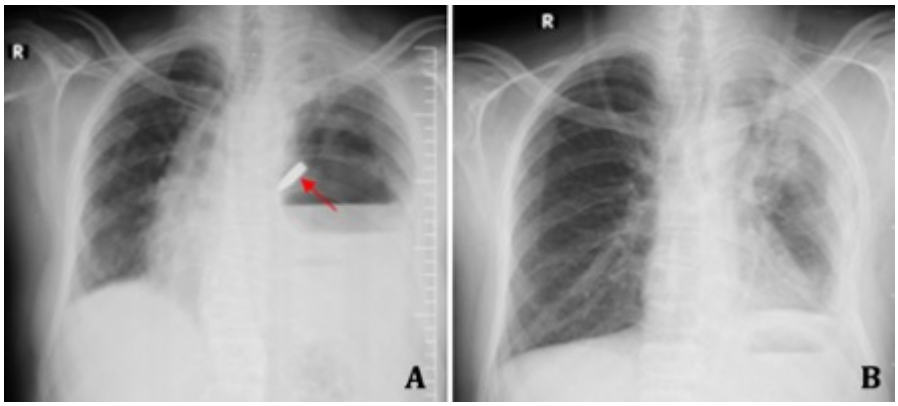

A. Akciger grafisinde sol ana bronsta radyoopak yabanci cisim (kirmizi ok). Sol hemitoraksta ampiyemle uyumlu hava-sivi seviyesi bulunan plevral efuzyon. B. Kursunun spontan ekspektorasyonu sonrasinda cekilen akciger grafisi.



Hasta tarafindan ekspektore edilen yabanci cisim (kursun).

EP-186

Soliter Fibröz Tümörler: 29 Olgunun Analizi

Elçin Ersöz Köse[1], Aysun Kosif[1], Kaan Ayberk Boyacıoğlu[1], Meltem Ağca[2], Görkem Feyzullahoğlu[2], Selami Volkan Baysungur[1]
[1]Süreyyapaşa Göğüs Hastalıkları ve Göğüs Cerrahisi Eğitim ve Araştırma Hastanesi Göğüs Cerrahisi Kliniği, İstanbul
[2]Süreyyapaşa Göğüs Hastalıkları ve Göğüs Cerrahisi Eğitim ve Araştırma Hastanesi Göğüs Hastalıkları Kliniği, İstanbul

GİRİŞ VE AMAÇ:Bu çalışmada plevranın soliter fibröz tümörü (SFTP) tanısı ile kliniğimizde ameliyat edilen hastalar değerlendirildi.
YÖNTEM:Ocak 2000 - Haziran 2022 tarihleri arasında kliniğimizde SFTP nedeniyle ameliyat edilen 29 hastanın (14 kadın, 15 erkek; ort. yaş 55.8 yıl; dağılım 25-76 yıl) tıbbi verileri retrospektif olarak incelendi. Hastaların demografik özellikleri, semptomları, radyolojik görüntüleri, tümör histolojisi ve lokalizasyonu, uygulanan cerrahi yaklaşım, morbidite, nüks ve takip süreleri kaydedildi.
BULGULAR:Hastaların en sık başvuru semptomları nefes darlığı (%34,5), göğüs ağrısı (%24,2), öksürük (%17,2) idi. Hastalarımızın 17'sinde operasyon öncesi fiberoptik bronkoskopi yapıldı (%58,6). Tümör lokalizasyonu 14 hastamızda solda (%48,2), 15 hastamızda ise sağda idi (%51,8). Tümör çapı 1 cm ile 16 cm arası değişmekteydi. Tüm hastalarımızda total cerrahi eksizyon uygulandı. Cerrahi yaklaşımlarımız torakotomi (%75,8), Video yardımlı torakoskopik cerrahi (VATS) (%20,8) ve median sternotomi (%3,4) idi. Yapılan cerrahi uygulamalarımız wedge rezeksiyon (%38), kitle eksizyonu (%55,2), sol alt lobektomi (%6,8) idi. Kitledeki doku orijini 17 hastada visseral plevra (%58,6), 12 hastada parietal plevra (%41,4) idi (Tablo 1). Bir hasta ameliyat sonrası 32. ayda rekürren endobronşiyal kitle ile başvurdu. Bu hasta pnömonektomi ile tedavi edildi. Operatif mortalite 2 hasta (%6,9) olarak tespit edildi.
SONUÇ:Plevranın soliter fibröz tümörleri tipik olarak benign özellikte olmalarına karşın, hastalığın klinik seyri tam olarak aydınlatılamamıştır. Bu tümörlerin total cerrahi rezeksiyon sonrası, endobronşiyal rekürens dahil, nüks potansiyeline sahip olduğu akılda tutulmalıdır

Solitary Fıbrous Tumors: Analysis Of 29 Cases

Elçin Ersöz Köse[1], Aysun Kosif[1], Kaan Ayberk Boyacıoğlu[1], Meltem Ağca[2], Görkem Feyzullahoğlu[2], Selami Volkan Baysungur[1]
[1]Sureyyapasa Chest Diseases and Thoracic Surgery Training and Research Hospital, Department of Thoracic Surgery, Istanbul
[2]Sureyyapasa Chest Diseases and Thoracic Surgery Training and Research Hospital, Department of Chest Diseases, Istanbul

BACKGROUND AND AIM:In this study, we aimed to evaluate the patients operated in our clinic with the diagnosis of solitary fibrous tumor of the pleura (SFTP).
METHODS:Between January 2000 and June 2022, medical data of 29 patients (14 females, 15 males; mean age 55.8 years; range 25 to 76 years) who were operated for SFTP in our clinic were retrospectively analyzed. Demographic characteristics of the patients, symptoms, radiological images, tumor histology and localization, surgical approach, morbidity, recurrence and follow-up times were recorded.
RESULTS:The most common symptoms at presentation were shortness of breath (34.5%), chest pain (24.2%), and cough (17.2%). Preoperative fiberoptic bronchoscopy was performed in 17 of our patients (58.6%). Tumor localization was on the left in 14 patients (48.2%) and on the right in 15 patients (51.8%). Tumor diameter ranged from 1 cm to 16 cm. Total surgical excision was performed in all our patients. Our surgical approaches were thoracotomy (75.8%), Video-assisted thoracoscopic surgery (VATS) (20.8%), and median sternotomy (3.4%). Our surgical procedures were wedge resection (38%), excision of the mass (55.2%), and left lower lobectomy (6.8%). The tissue origin of the mass was visceral pleura in 17 patients (58.6%), and parietal pleura in 12 patients (41.4%) (Table 1). One patient presented with a recurrent endobronchial mass at 32 months postoperatively. This patient was treated with pneumonectomy. Operative mortality was determined as 2 patients (6.9%).
CONCLUSIONS:Although SFTP has typically a benign nature, the clinical course of the disease still remains to

be entirely elucidated. It should be kept in mind that these tumors have a potential of recurrence, even endobronchially, after complete surgical resection.

Resim 1
Figure 1

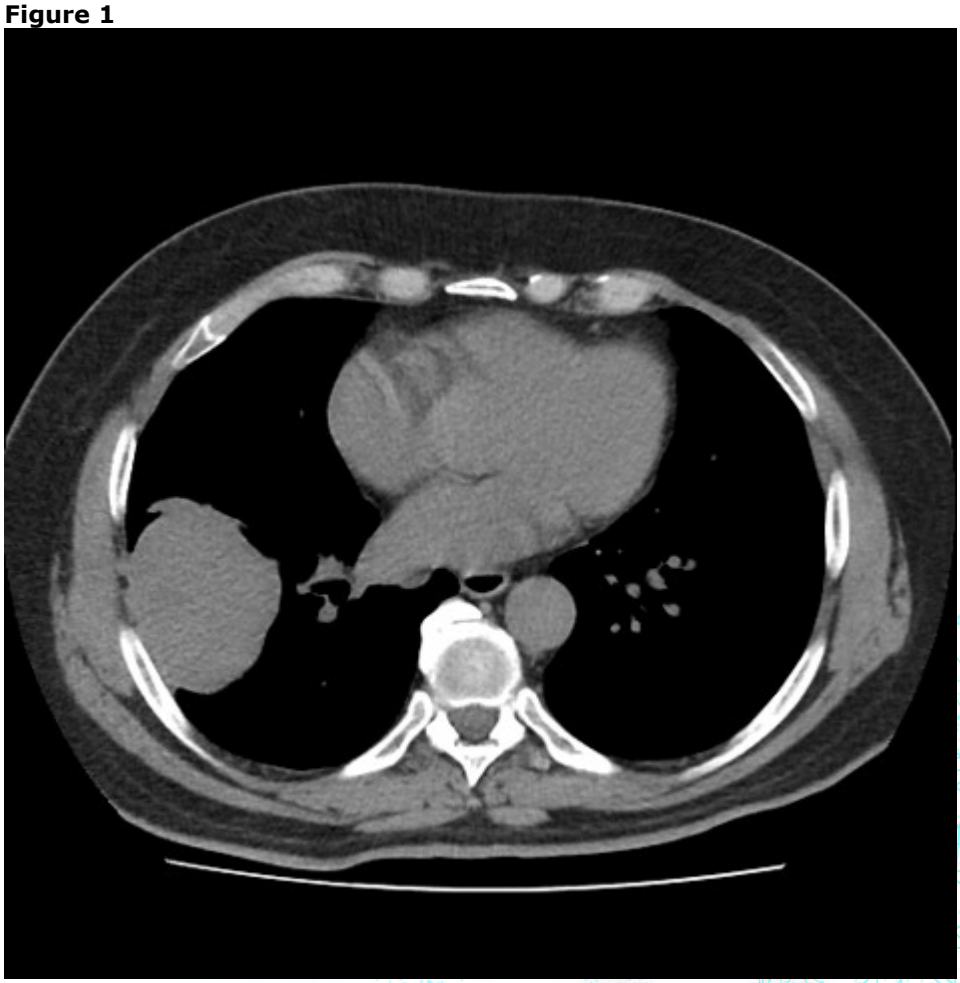

Soliter fibröz tümör nedeniyle ameliyat edilen hastalara ait toraks tomografi görüntüleri
Thoracic tomography images of patients operated for solitary fibrous tumor

Hastaların demografik dağılımları

Yaş	55,8 yıl (25-76 yaş)
Cinsiyet -Erkek -Kadın	15 (%51,8) 14 (%48,2)
Semptomlar -Dispne -Öksürük -Göğüs ağrısı -Ateş -Güçsüzlük -Asemptomatik	10 (%34,5) 5 (%17,2) 7 (%24,2) 1 (%3,4) 1 (%3,4) 5 (%17,3)
Tümör Çapı	1cm- 16cm
Tümör Lokalizasyonu -Sağ Hemitoraks -Sol Hemitoraks	15 (%51,8) 14 (%48,2)

Yapılan Cerrahi Yaklaşım -Torakotomi -VATS -Median sternotomi	22 (%75,8) 6 (%20,8) 1 (%3,4)
Yapılan Cerrahi İşlem -Kitle eksizyonu -Wedge rezeksiyon -Sol alt lobektomi	16 (%55,2) 11 (%38) 2 (%6,8)
Doku Orijini -Visseral plevra -Parietal plevra	17 (%58,6) 12 (%41,4)
Nüks oranı	1 (%3,4)
Mortalite oranı	2 (%6,8)

Demographic distribution of patients

Age	55,8 years (25-76 age)
Gender -Male -Female	15 (%51,8) 14 (%48,2)
Symptoms -Dyspnea -Cough -chest pain -Fire -Weakness -Asymptomatic	10 (%34,5) 5 (%17,2) 7 (%24,2) 1 (%3,4) 1 (%3,4) 5 (%17,3)
Tumor Diameter	1- 16 cm
Tumor Localization -Right Hemithorax -Left Hemithorax	15 (%51,8) 14 (%48,2)
Surgical Approach -Thoracotomy -VATS -Median sternotomy	22 (%75,8) 6 (%20,8) 1 (%3,4)
Surgical Procedure Performed -Excision of the mass -Wedge resection -Left lower lobectomy	16 (%55,2) 11 (%38) 2 (%6,8)
Tissues of Origin -Visceral pleura -Parietal pleura	17 (%58,6) 12 (%41,4)
Recurrence rate	1 (%3,4)
Mortality rate	2 (%6,8)

Resim 2
Figure 2

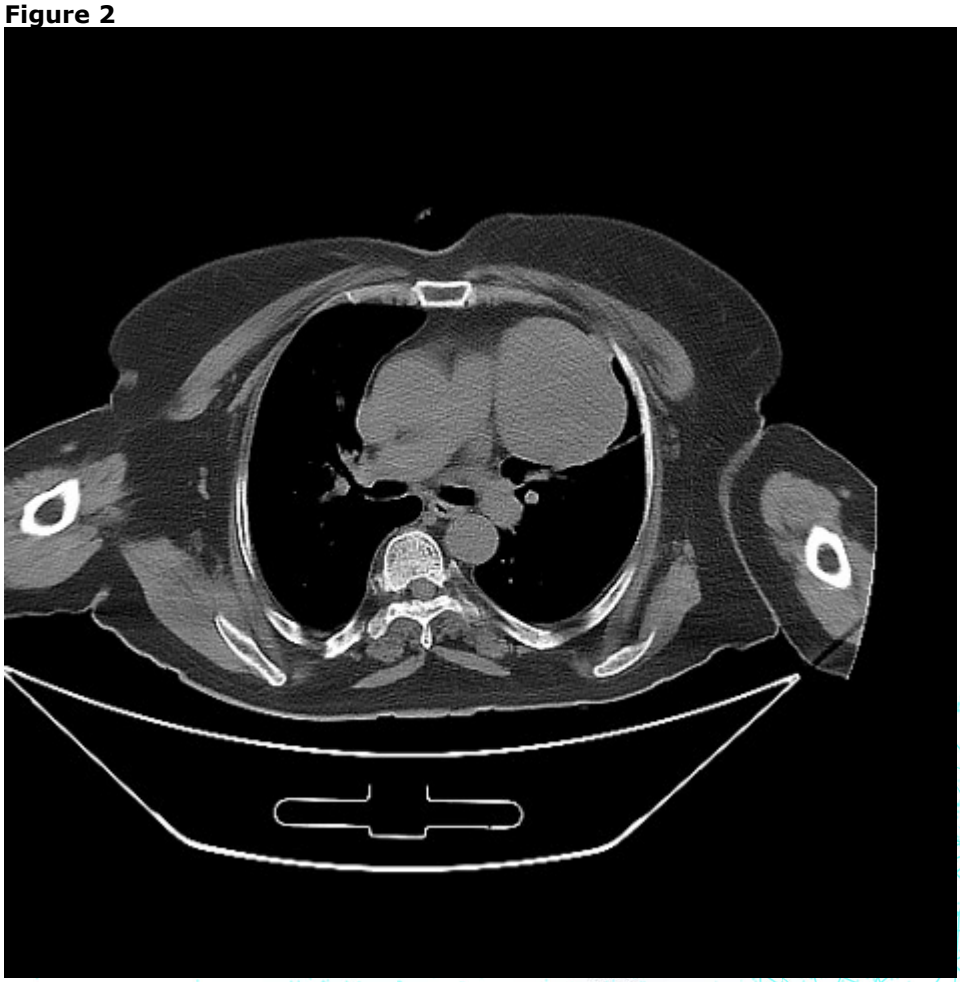

Soliter fibröz tümör nedeniyle ameliyat edilen hastalara ait toraks tomografi görüntüleri
Thoracic tomography images of patients operated for solitary fibrous tumor

Resim 3

Soliter fibröz tümör nedeniyle ameliyat edilen hastalara ait toraks tomografi görüntüleri

Thoracic tomography images of patients operated for solitary fibrous tumor

EP-187

Nüks Kisthidatik Köken; Diyafragma, nadir lokalizasyon

Figen Türk, Serpil Sevinç, Bahar Ağaoğlu Şanlı
SBÜ.Dr.Suat Seren Göğüs Hastalıkları ve Cerrahisi Eğitim ve Araştırma Hastanesi

GİRİŞ VE AMAÇ:Kisthidatiğin nadir görülen lokalizasyonları ise mediastinum, plevra, perikardiyum, miyokard, diyafragma ve göğüs duvarıdır (1). Tek diyafragma kaynaklı %1 ve eşlik eden diğer organ ile %2.24 ile %4.5 oranında görülebilmektedir. (2,3) Burada diyafragma kisthidatiği, görüntüleme tetkikleri ve literatür eşliğinde sunulmuştur.
OLGU:Dış merkezde operasyondan 8 yıl önce, akciğer kisthidatiği için sağ torakotomi ile opere olan 25 yaşındaki erkek olgu, rutin kontrol sırasında kistik lezyon görülmesi üzerine polikliniğe başvurusunda Toraks BT çekildi. Toraks BT'de sağ akciğer orta lob medialde ve karaciğer ile devamlılığı olduğu izlenen yaklaşık 8x7cm septalı kistik kitle lezyonu izlendi. (Resim 1) Batın Usg normal, toraks Usg sağ hemitoraks anterior parakardiak subdiafragmatik lokalizasyonda septalı yaklaşık 7x6,5cm olarak ölçülen kistik lezyon görüldü. Toraks MR'da karaciğer anteriorunda kardiak ve diafragmatik alan komşuluğunda yaklaşık olarak 72x45 mm boyutlarında intratorasik kisthidatik saptandı. Retorakotomi ile eksplorasyonda kisthidatiğin diyafragma kaynaklı olduğu ve hem akciğer orta lob hem de mediasten ile yapışıklık gösterdiği gözlendi. Kistotomi –kapitonaj yapılarak diyafragma desteklendi. Postoperatif kontrol akciğer grafisi olağan idi. (Resim 2)
SONUÇ:Diyafragma kökenli kisthidatik tanısı koymak sıklıkla cerrahi işlem sırasında olgumuzda olduğu gibi konulur (3) Operasyondan sekiz yıl geçmesi nedeni ile nüks düşünülmüş ve diyafragmatik lenfatik drenaj yolu ile intratorasik, ekstrapulmoner ortaya çıkabileceği düşünülmüş, ilginç ve nadir olması nedeni ile sunulmuştur.(4)

Resim 1

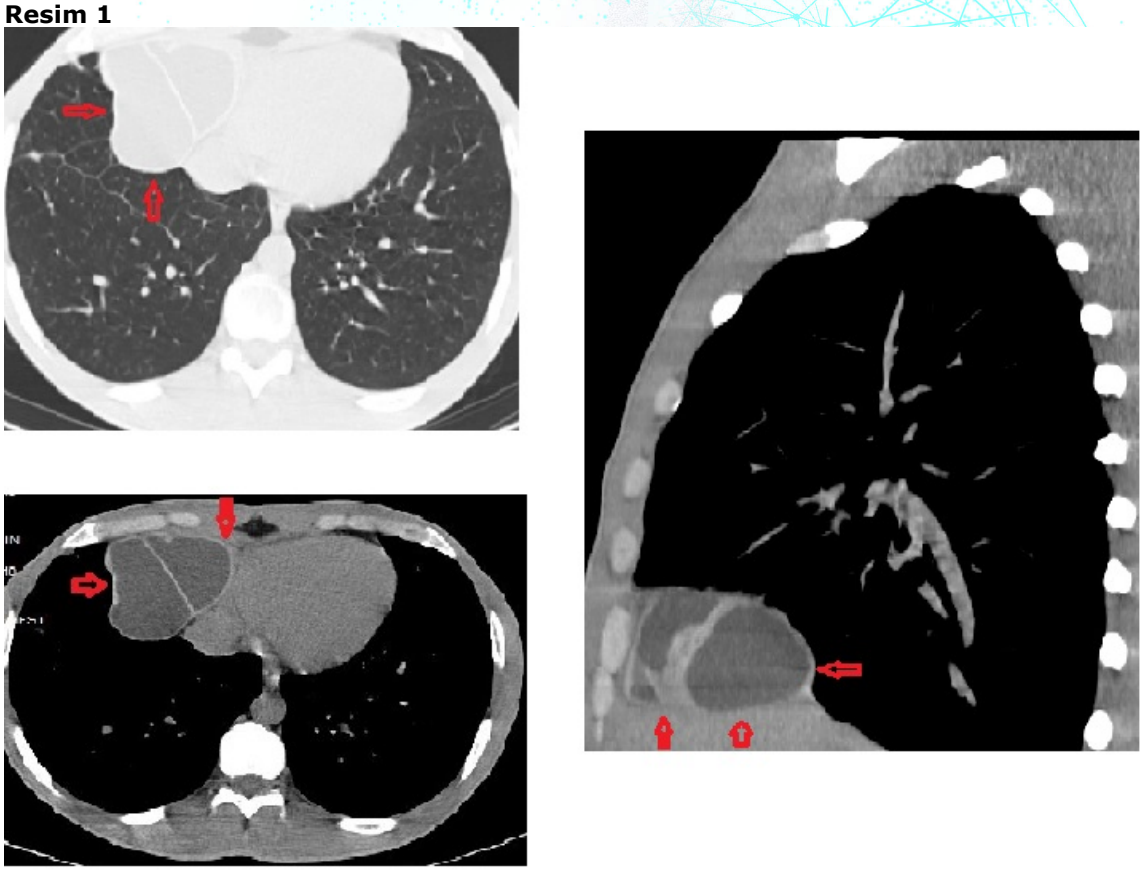

Preoperatif Toraks BT görüntüleri

Resim 2

Preoperatif ve postoperatif akciğer görüntüleri

EP-188

Gözden Kaçırılmış Konjenital Özofagus Anomalisi

Fatma Babacan, Leyla Acar, Selim Şakir Gülhan, Nesrin Gürçay
Ankara Atatürk Sanatoryum Eğitim ve Araştırma Hastanesi

GİRİŞ VE AMAÇ:Özofagusun en sık görülen kojenital anomalisi özofagus atrezisi ve trakeoözofagial fistüldür.Gestasyonun birinci trimestırında trakeobronşial divertikülden trakea ve özofagus gelişir. Özofagus anomalilerinin,özofagusun gelişim ve ayrılma safhasında yaşanan aksaklık sonucu meydana geldiği düşünülmektedir.Tanısı klinik şüphe ve ayrıntılı fizik muayne takibinde gerekli radyolojik ve endoskopik yöntemler ile konulur.Bu çalışmamızda yenidoğan döneminde izole özofagus atrezisi tansı alan ve Suriye'de opere edilen anacak çocukluk dönemine kadar semptomları gerilemeyen dikate değer bir olgu sunacağız.
YÖNTEM:Yenidoğan döneminde Suriye'de izole özofagus tanısı alan ve orda opere edilen ancak on bir yaşına kadar semptomları gerilemeyen
ülkemizde başka merkezlere başvruda bulunmuş komplike bir vakanın geriye dönük dosyası ayrıntılı tarandı ve merkezimizde yapılan tanı ve tedavisi kayıt altına alındı.
BULGULAR:Hastanın anamnezinde özellikle sıvı gıdalardan sonra olan öksürük ve sık sık pnömoni öyküsü mevcut olup dışmerkezde çekilen baryumlu özofagoskopisinde sağ akciğer alt lob girişinde kontrast madde izlendi. Ayrıca hastanemizde çekilen kontrastlı toraks bilgisayarlı tomografisinde sağ akciğer alt ve orta lobda broşektazik değişiklikler, büyümüş subkarinal, paraözofagial lenf nodları ile uyumlu görüntü izlendi.Aynı seansta olmak üzere sırası ile özofagoskopim,endoskopi,rijit bronkoskopi,sağ retorakotomi trakeoözofagial fistül onarımı bilobektomi inferior ve subkarinal,paraözofagial lenf nodu disseksiyonu yapıldı.
SONUÇ:Proksimal özofagus atrezisi ve distal trakeoözofagial fistül birlikteliği en sık rastlanılan tiptir.Özofagus anomalisine eşlik eden başka sistem anomalileri;sıklık sırası ile kardiyak,gastrointestinal,genitoürüner ve iskelet sistemi anomalileridir.Özofagus anomalisi tanısı teyit edildiğinde birliktelik gösteren durumlar gözden kaçırılmamalıdır

resim B

TÖF resim1 intaoperatif görünüm resim2 patolji makroskobik görünüm

TÖF özofagografi

EP-189

Nadir Görülen Yapısal Farklılıklar: Trakeabronşiyal Anomaliler

Halil Şen, Atilla Can, Hüseyin Yıldıran
Selçuk Üniversitesi Tıp Fakültesi Göğüs Cerrahisi Ana Bilim Dalı, Konya

GİRİŞ VE AMAÇ:Trakeadan veya ana bronşlardan kaynaklı anomaliler nadir görülmektedir. Trakeada görülen başlıca anomaliler, trakeal divertikül ve trakeal bronştur ve sıklıkla asemptomatiktir. Bazı durumlarda kronik öksürük, hemoptizi ve enfeksiyona yatkınlık oluşturabilirler. Fleksibl bronkoskopi ve bilgisayarlı tomografilerin (BT) kullanımının yaygınlaşmasıyla tanı oranları artmıştır. Trakeal bronşun görülme sıklığı %0,2 olarak bildirilmektedir. Trakeal divertikül paratrakeal hava kistlerine neden olan trakea duvarının invajinasyonu ile karakterize nadir görülen benign bir durumdur.
Bu vaka serisinde toraks bilgisayarlı tomografi görüntülemede tarafımızca tespit edilen trakea ve ana bronş kaynaklı anomaliler incelenmiştir. Nadir görülen ve genellikle asemptomatik olan trakeabronşiyal anomalilerin toraks BT ile tanı konulabilirliğinin artmış olması konusunda farkındalık yaratmayı amaçladık.
YÖNTEM:Selçuk Üniversitesi Tıp Fakültesi Göğüs Cerrahisi polikliniğine çeşitli sebeplerle başvuran, tarafımıza konsulte edilen ve göğüs cerrahisi servis takibi yapılan hastaların toraks BT de tespit edilen trakeal ve ana bronş seviyesindeki çeşitli anomaliler retrospektif olarak incelendi. 01/02/2021 – 01/06/2022 tarihleri arasında başvuran hastalar incelendi.
BULGULAR:Bu olgu serisinde 3-83 yaş aralığında 7 erkek 4 kadın olmak üzere 11 hasta incelendi. 4 hastada sağ üst lob bronşunun trakeadan ayrıldığı anomali gözlendi. 3 hastada trakea proksimal seviyede sağ kartilagomembranöz alanda trakeal divertikül gözlendi. Bir hastada sol alt bronşunun üst lob bronş seviyesinden ayrıldığı görüldü. Bir hastada trakeal divertikül ve sağ üst lob aksesuar bronş anomalileri birlikte görüldü. Hastaların mevut anomalileri asemptomatik olmaları nedeni ile konservatif takip edildi.
SONUÇ:Trakeabronşiyal anomaliler; nadir görülmesine rağmen son dönemde bilgisayarlı tomografilerin kullanımının artışı nedeniyle tanı konulma oranı artmıştır. Genellikle asemptomatik olan ve tesadüfen tanı konulan hastaların yanı sıra kronik öksürük, sık enfeksiyon atağının sebebi olabilmektedir. Trakeal divertikülü semptomatik vakalarda divertikülün içinin boşaltılmasını sağlayan fizyoterapi ve enfeksiyonun önlenmesine yönelik girişimler faydalı olabilir. Enfeksiyonu olan hastalar için antibiyotik ve mukolitik tedavi verilebilir. Cerrahi tedavi genç ve semptomatik hastalar için düşünülmelidir. Cerrahi girişimler, rijid bronkoskop yoluyla lazer koterizasyon, lateral servikal veya torakotomi yaklaşım ile açık onarım olmak üzere iki şekilde yapılabilir. Trakeal bronşlarda yine semptomatik hastada lobektomiye varan cerrahi müdahaleler yapılabilir.

Sağ alt lob kör bronş

Sağ üst lob aksesuar bronş

Sol üst lob trakeal bronş görüntüsü

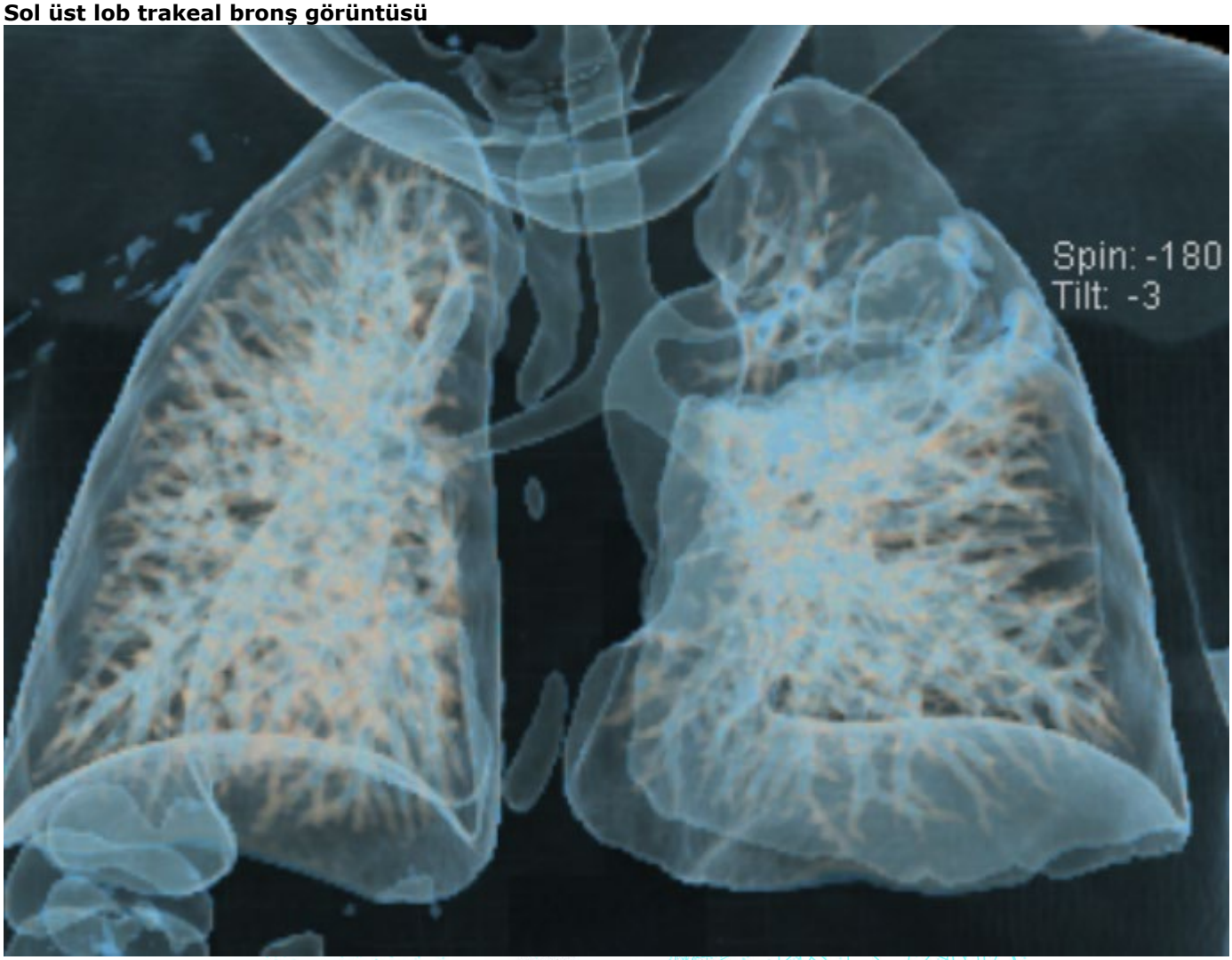

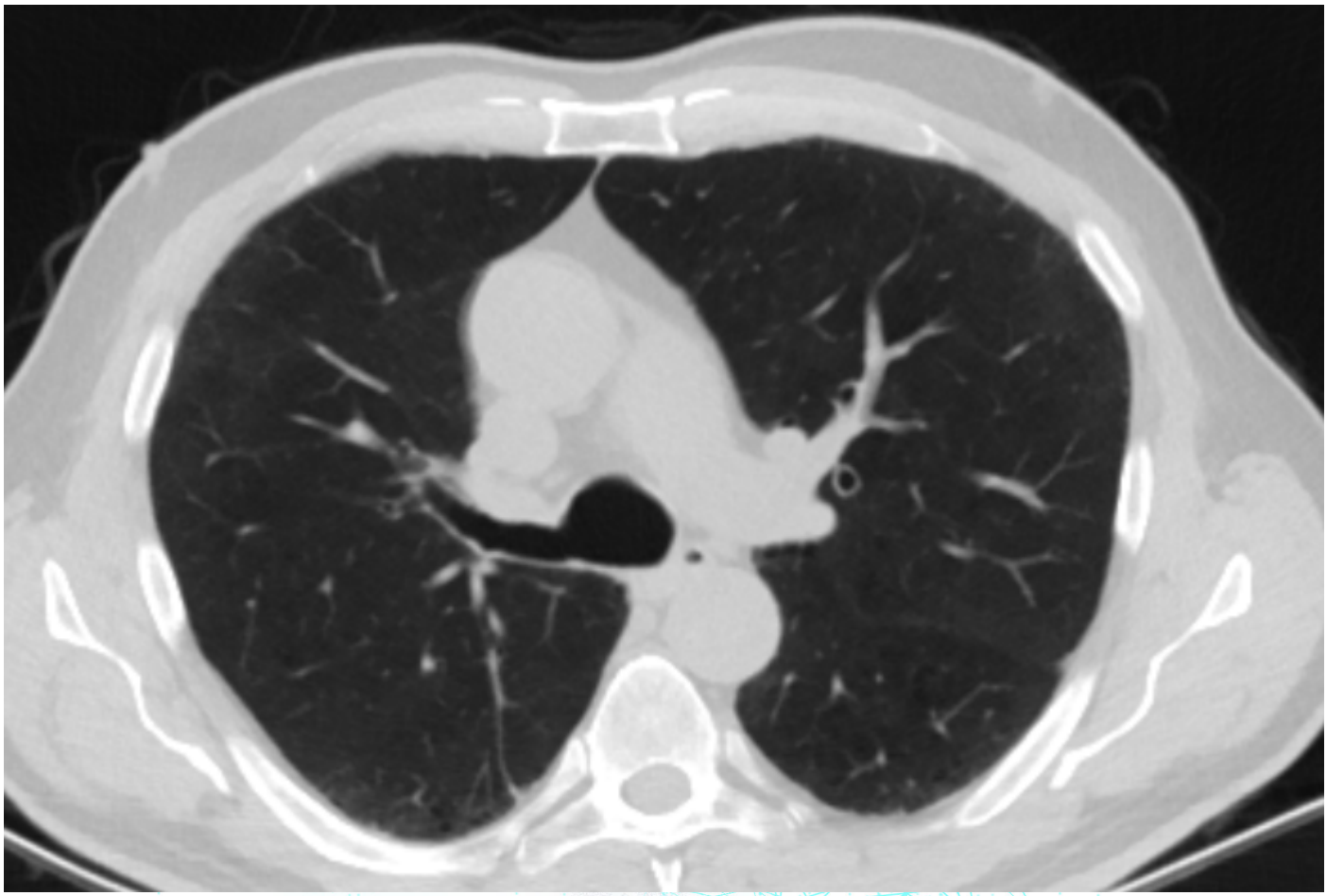

EP-190

İlginç Bir Bilateral Spontan Pnömotoraks Olgusu

Halil Şen, Atilla Can, Hüseyin Yıldıran
Selçuk Üniversitesi Tıp Fakültesi Göğüs Cerrahisi Ana Bilim Dalı, Konya

GİRİŞ VE AMAÇ:Pnömotoraks, iki plevra yaprağı arası boşlukta hava bulunmasıdır. Etiyolojisine göre spontan, iatrojenik ve travmatik olarak ayrılır. Sağ spontan pnömotoraksın cerrahi tedavisi sonrası servis takiplerindeyken sol spontan pnömotoraks gelişen ve tüp torakostomi ile eş zamanlı tedavisi yapılan hastayı sunuyoruz.
YÖNTEM:Sistemik olarak sağlıklı 29 yaşında kadın hasta 1 haftadır devam eden önce nefes darlığı göğüs ağrısı şikayeti ile acil servisimize başvurdu. Ailede tekrarlayan pnömotoraks ve büllöz akciğer öyküsü mevcuttu. Posteroanterior (PA) akciğer grafisinde sağ pnömotoraks gözlenmesi sonrası tüp torakostomi ve kapalı su altı drenajı uygulandı.Servis takiplerinde sağ akciğer ekspanse gözlendi. Toraks bilgisayarlı tomografi çekildi. Sağ akciğerde daha fazla olmak üzere bilateral büllöz lezyonlar gözlendi. Tüp torakostominin 7. gününde ekspansiyon kusuru nedeniyle opere edilmesi planlandı. Herpes labialis nedeniyle opere edilemedi. Hava kaçağı olmaması ve sağ akciğer ekspanse olması üzerine toraks tüpü 13. günde çekildi. Ertesi gün kontrol PA akciğer grafisinde sağ pnömotoraks gözlenmesi üzerine cerrahi planlandı ve sağ akciğerden videotorakoskopik wedge rezeksiyon ile 4 adet büllöz lezyon rezeke edildi ve parsiyel plevrektomi yapıldı.
BULGULAR:Postoperatif servis takiplerinin 2. gününde sağ tüp torakostomi mevcutken göğüs ağrısı ve nefes darlığı gelişti. Akciğer grafisinde sol pnömotoraks gözlendi. Sol hemitoraksa tüp torakostomi ve kapalı su altı drenajı uygulandı. 3 gün bilateral tüp torakostomi ile takip edildi. Servis takiplerinin 24. gününde her iki akciğer ekspanse olarak şifa ile taburcu edildi. Hasta, tedavisinin 12. ayında sağlıklı şekilde takip edilmektedir.
SONUÇ:Bilateral pnömotoraks hayati risk oluşturan bir durumdur. Büllöz akciğer tespit edilen, tüp torakostomi ile uzamış hava kaçağı olan ve tekrarlayan pnömotoraks öyküsü olan hastalarda cerrahi müdahale gerekmektedir. Cerrahi tedavide wedge rezeksiyon ve dekortikasyon yaygın tedavi seçeneğidir. Spontan pnömotoraks hastalarında ani gelişen göğüs ağrısı ve nefes darlığı durumlarında kontralateral pnömotoraks gelişebileceği de akılda tutulmalıdır.

Bilateral toraks tüplü görüntüsü

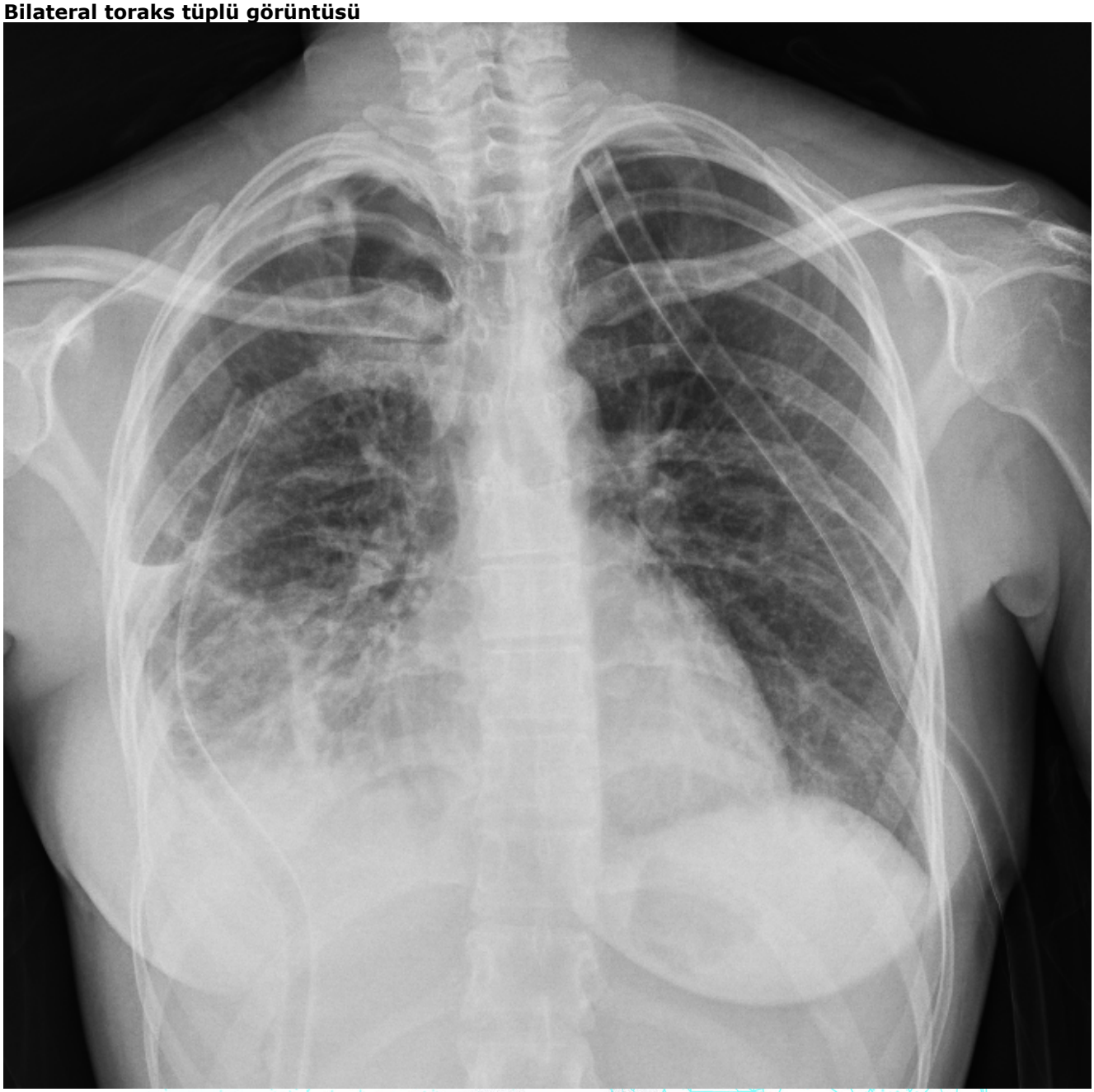

Sol pnömotoraks görüntüsü

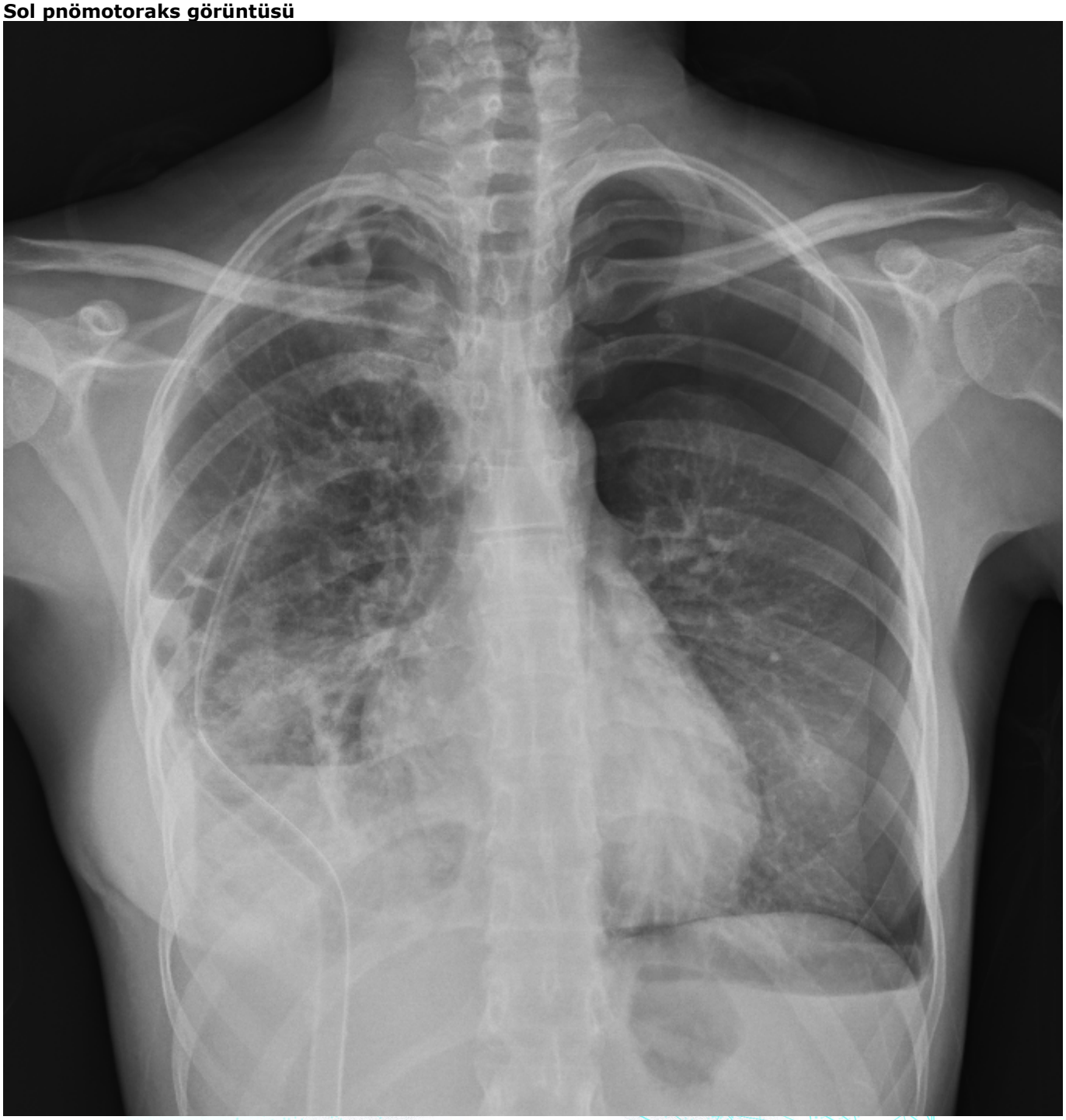

EP-191

Nadir Görülen Primer Pulmoner Sinoviyal Sarkom

Halil Şen, Atilla Can, Hüseyin Yıldıran
Selçuk Üniversitesi Tıp Fakültesi Göğüs Cerrahisi Ana Bilim Dalı, Konya

GİRİŞ VE AMAÇ:Sinoviyal sarkom; çoğunlukla genç erişkinlerde saptanan, hızlı ve mortal seyir gösteren, çoğunlukla ekstremite eklemlerinden köken alan nadiren de baş-boyun, mediasten, kalp, plevra, özefagus ve vulvadan köken alabilen malign bir tümördür. Bu olgumuzda çok nadir bir form olan primer pulmoner sistem kaynaklı sinoviyal sarkom sunulmaktadır.
YÖNTEM:Kliniğimize öksürük şikayetiyle başvuran 60 yaşında kadın hastanın Covid19 şüphesi ile çekilen toraks bilgisayarlı tomografisinde (BT) sol üst lobda kitle ve sol alt lobda 2 adet noduler lezyon tespit edildi. Transtorakal biyopside tanı 'şüpheli sinoviyal sarkom' olarak raporlandı. Ardından çekilen Pozitron Emisyon Tomografisi (PET-BT)'de sadece sol akciğer üst lob kitlede SUVmax:8,79 ve sol akciğer alt lob noduler lezyonlarda SUVmax:2,20 FDG tutulumu gözlendi.Video Assisted Thoracoscopic Surgery (VATS) sırasında kitlenin visseral plevral yüzeyden kanamalı olduğu, toraks duvarına invaze olmadığı, total olarak parankim kaynaklı olduğu görüldü. Alt lob noduler lezyonların toraks duvarına ve diyaframa invaze olmadığı ve total olarak parankim içi yerleşimli olduğu görüldü. Hastanın değerlendirmede solunum kapasitesinin kısıtlı plması nedeniyle VATS ile üst lobdaki kitle ve alt lobdaki noduler lezyonlara wedge rezeksiyon yapıldı. Güvenli cerrahi sınır bırakılarak total eksize edildi.
BULGULAR:Patoloji sonuçları her 3 wedge rezeksiyon materayalinde de sinoviyal sarkom olarak raporlandı. Hasta kemoterapi tedavisi aldı. Takiplerinin 5. ayında sol malign plevral effüzyon gözlendi. Tüp torakostomi ve bleomisin ile plerodezis uygulandı. Hasta postoperatif 13. ayında takip edilmektedir.
SONUÇ:Sinoviyal sarkom genellikle genç erişkinlerde gözlenen ve ekstremite kaynaklı malign tümörlerdir. Primer tedavi yöntemi lezyonun total eksizyonu ve uygun görülmesi halinde kemoterapi ve radyoterapi uygulanmasıdır. Nadir de olsa primer olarak akciğer kaynaklı olabilmektedir. Tedavi prosedürleri olarak izole lezyonlarda ve uygun hastada lobektomi, pnömonektomi ve wedge rezeksiyon uygulanabilmektedir. Olgumuzda solunum kapasitesinin kısıtlı olması nedeniyle wedge rezeksiyon uygulandı.

Üst lob kanamalı kitle ameliyat görüntüsü

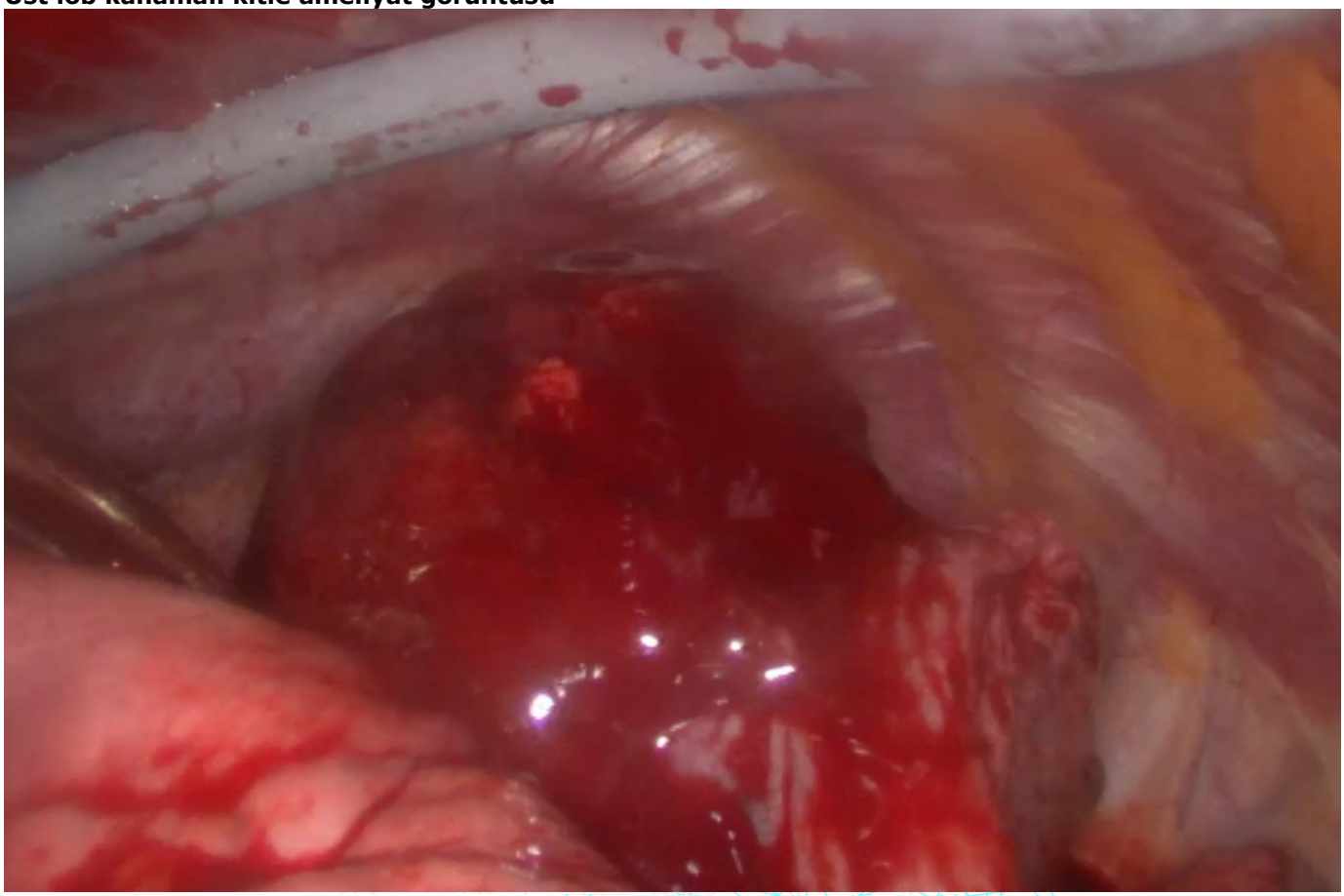

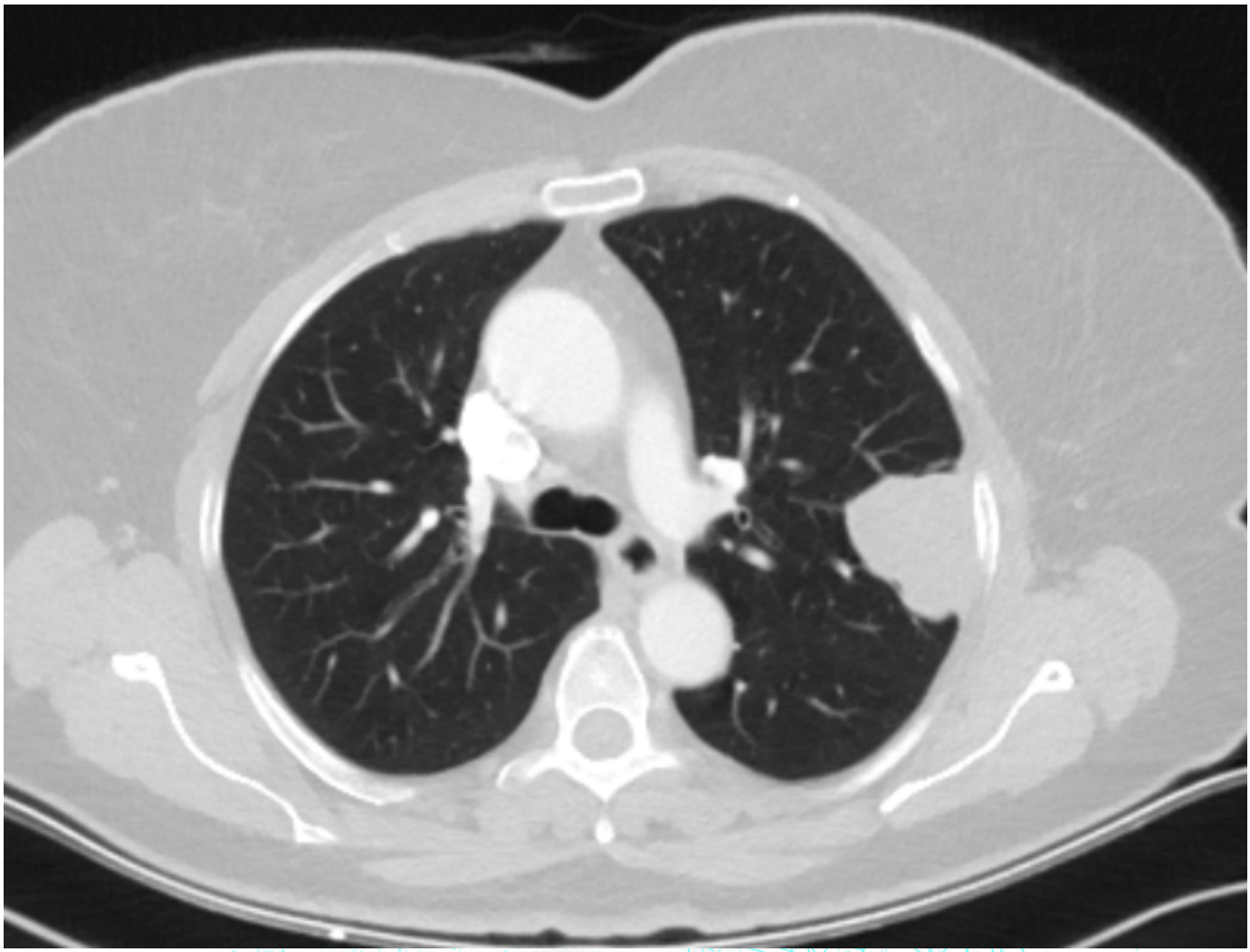

EP-192

Mediastinoskopinin Nadir Komplikasyonlarından Ductus Thoracicus Yaralanması Olgusu

Halil Şen, Atilla Can, Hüseyin Yıldıran
Selçuk Üniversitesi Tıp Fakültesi Göğüs Cerrahisi Ana Bilim Dalı, Konya

GİRİŞ VE AMAÇ:Mediastinoskopi; mediastinal lenf nodlarının endoskopik olarak görüntülenmesi ve lenf nodlarından biyopsi alınması işlemidir. İlk olarak 1959 yılında Carlens tarafınca geliştirilen mediastinoskop aracılığıyla uygulanmıştır. Mediastende hayati öneme sahip organ ve yapıların olması nedeniyle yapılan cerrahi işlem majör komplikasyonlara açıktır. Bu yapılardan birisi de lenfatik drenajın venöz dolaşıma katılmasını sağlayan Ductus Thoracicus'tur. Bu olgumuzda mediastinoskopinin nadir komplikasyonlarından biri olan Ductus Thoracicus yaralanması ve intraoperatif uygulanan tedavisi sunulmaktadır.
YÖNTEM:Sistemik olarak sağlıklı, 73 yaş erkek hastadan alınan anamnezde öksürük şikayetiyle yapılan tetkiklerinde sağ alt lobda düzensiz sınırlı kitle ve sağ paratrakeal lenfadenopati (LAP) tespit edildiği, Pozitron Emisyon Tomografisi (PET-BT) de kitle SUVmax 11,51, sağ paratrakeal LAP SUVmax 8,04 olarak raporlandığı görüldü. Fiberoptik bronkoskopi (FOB) yapıldı. FOB ile alınan biyopsilerden anlamlı tanısı gelmemesi sonrası hastaya sağ alt lob kitleden yapılan transtorakal iğne biyopsisi yapıldı.Tanı inflamasyon lehine değerlendirildi. Tanı ve evreleme amaçlı mediastinoskopi yapıldı.
BULGULAR:Sağ 4 nolu lenf nodunun disseksiyonu yapılırken Ductus Thoracicus'tan sızıntı şeklinde şilöz drenaj olduğu gözlendi ve sızıntı alanı 2 adet metal klips yardımıyla kapatıldı. Şilöz drenajın tamamen kesildiği gözlendi. Postoperatif takipleri akciğer grafisi ile yapıldı. Patoloji gözlenmedi ve postoperatif 1. günde sağlıklı şekilde taburcu edildi. Postoperatif poliklinik kontrolünde akciğer grafisinde patoloji saptanmadı Mediastinal LAP patoloji sonucu karsinom metastazı olarak raporlandı.
SONUÇ:Mediastinoskopi, mediastinal lenf nodlarının örneklenmesi amacıyla deneyimli kliniklerde sık kullanılan minimal invaziv girişimlerden olup lenf nodu biyopsisi alınması ve tanı koyduruculuğu açısından önemli bir tekniktir. Ductus Thoracicus yaralanması mediastineskopinin nadir komplikasyonlarından biridir. Görülmesi durumunda Endoskopik olarak klips kullanımı ile tedavi edilebilmektedir. Şilotoraks gelişimi takibi açısından akciğer grafisi ile takip edilir.

Ductus Thoracicus Yaralanması Sonrası Şilöz Drenaj Görüntüsü

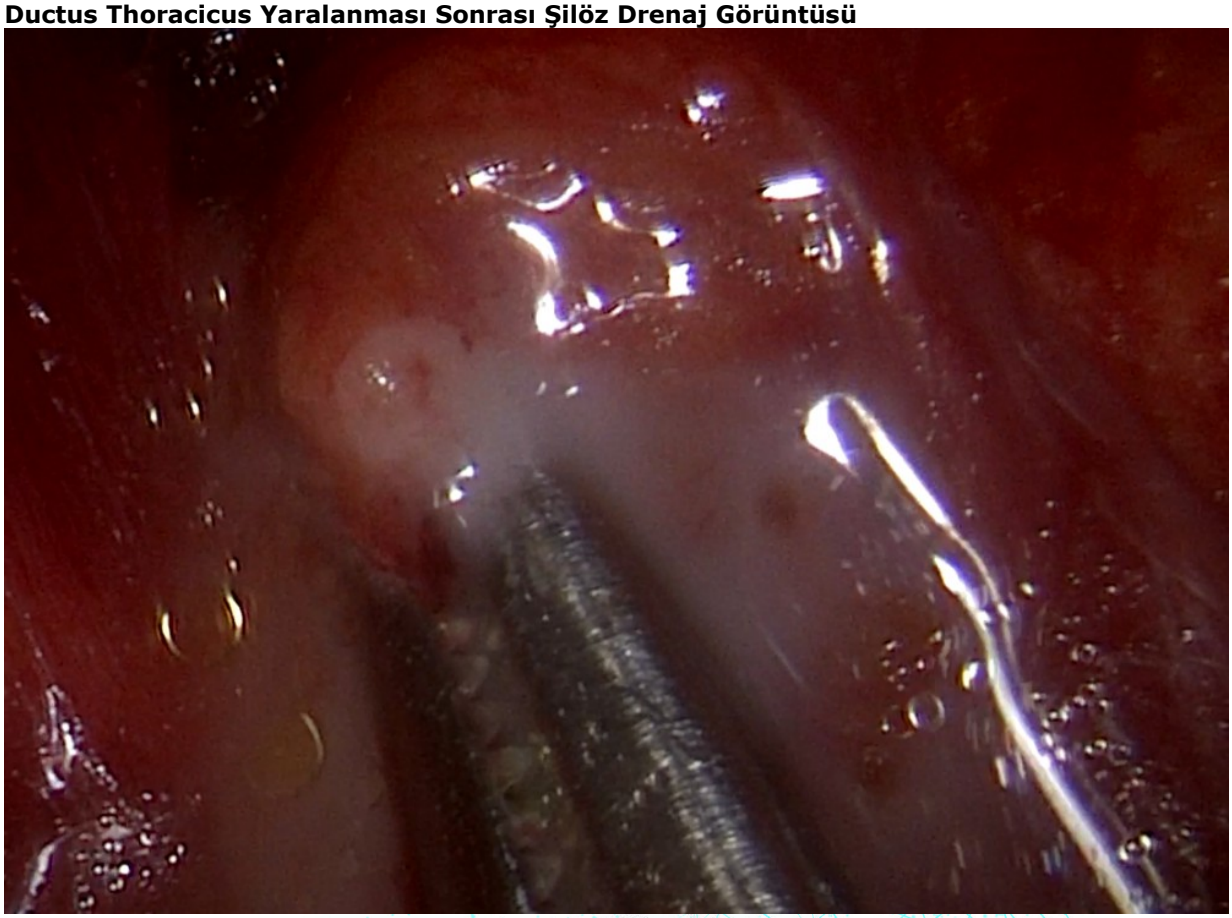

İntraoperatif Metal Klips Görüntüsü

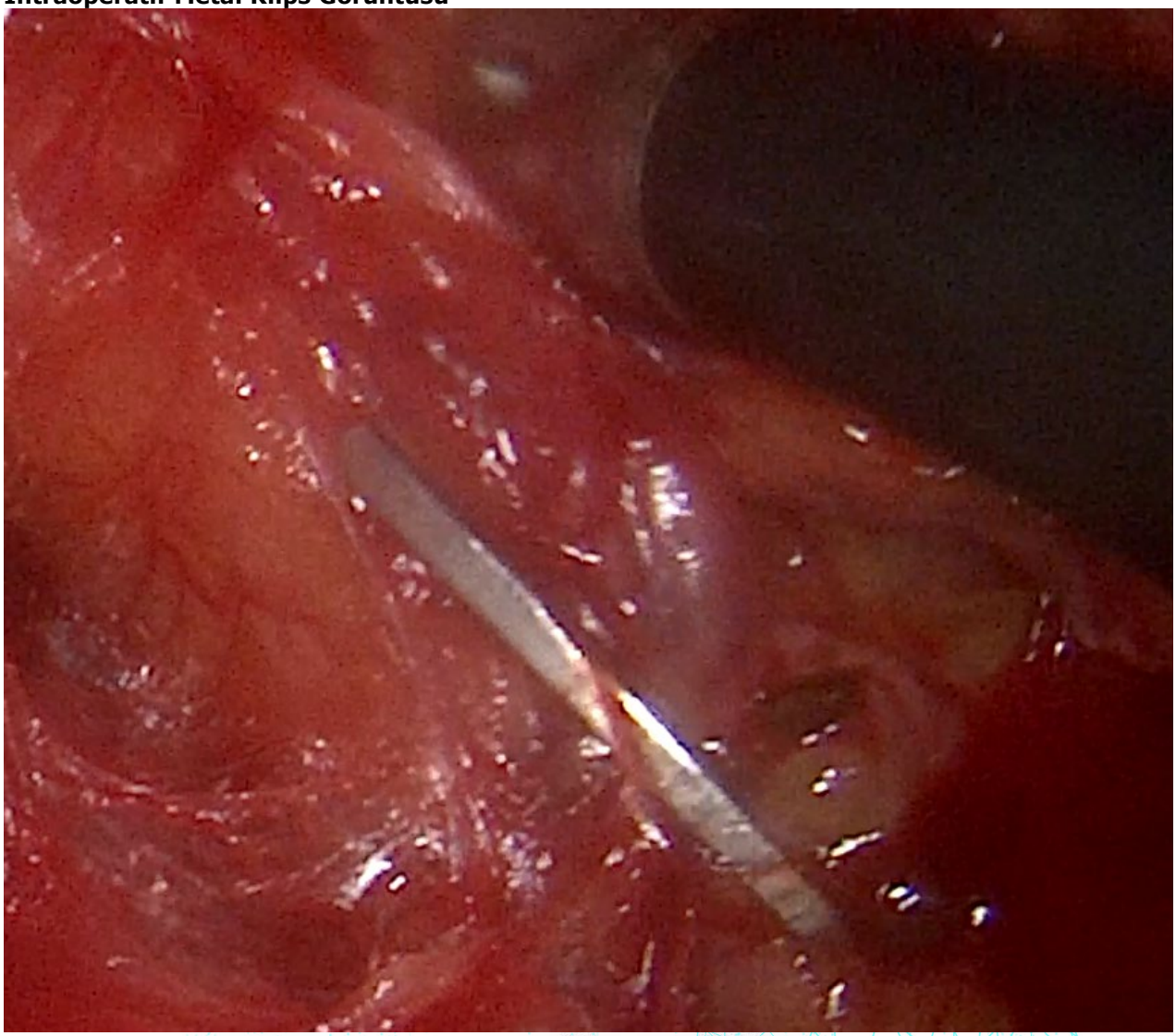

EP-193

Eşzamanlı Palmar ve Aksiller Hiperhidroz İçin Torakoskopik Sempatektominin Uzun Dönem Etkinliği

Yunus Aksoy, Abidin Sehitoğulları
Sakarya Üniversitesi Eğitim Araştırma Hastanesi, Göğüs Cerrahisi, Ana Bilim Dalı, Sakarya

GİRİŞ VE AMAÇ:Hiperhidrozis, sempatik zincir tarafından ter bezlerinin anormal uyarılmasına bağlı olarak kişinin günlük faaliyetlerini kısıtlayacak şekilde sosyal ve psikolojik sorunlara yol açan aşırı terleme durumudur. Torakoskopik sempatektomi, primer hiperhidroz tedavisinde güncel ve etkin tedavi yöntemi olarak kabul edilmektedir. Palmar ve axiller hiperhidrozis nedeniyle sempatektomi uyguladığımız hastaların erken ve uzun dönem sonuçlarını irdelediğimiz çalışmamızda hasta memnuniyeti ve yaşam kalitesini etkileyen nedenleri ortaya koymaya çalıştık.
YÖNTEM:Palmo-axiller terleme nedeniyle 251 torakoskopik sempatektomi ameliyatı uygulanan 126 hasta analiz edildi. Çalışmaya dahil edilen hastalarda ellerde ve koltuk altlarında günlük yaşamlarını olumsuz etkileyen ciddi terleme şikayetleri vardı. Veriler, postoperatif komplikasyonlar ve yaşam kalitesini etkileyen faktörler açısından retrospektif incelendi. Kompansatuar hiperhidrozis insidansı ve hasta memnuniyeti ilişkisi analiz edildi.
BULGULAR:Hastaların % 53,2 'ü (n:67) kadın ve % 46,8'i (n:59) erkek idi. Ortalama yaş 24,37±7,027 (mim.max:15-51),Body Mass Index (BMI) 23,54±3,99 (min-max:16,9-34,9).Ortalama hastanede kalış süresi 1,28±0,89 gündü (Min-Max: 1-6).Torakoskopik sempatektomi 116 hastaya T3-T4 116 (%92,1),10 hastaya T3 (%7,9) seviyesinde yapıldı. Toplam 13 (%10,3) hastada komplikasyon gözlendi.En sık görülen komlikasyon pnömotorak idi (n:10). Hiçbir hasta mortalite ve Horner sendromu izlenmedi. Tüm hastalarda, ameliyat sonrası ellerde sıcaklık artışı ve kuruluk ve aksiller kuruluk gözlendi. Kompansatuar hiperhidrozis 23 hastada (%18,3) gözlendi (hafif düzeyde n:14, orta düzeyde n:9). En sık refleks terleme sırt ve ayak bölgesinde izlendi (n:14). Postoperatif komplikasyonları etkileyen önemli prognostik faktör saptanmadı (yaş, cerrahi seviye ve vücut kitle indeksi ($p<0.05$)).Ameliyat sonrası yaşam kalitesi ile kompansatuar hiperhidrozis arasında anlamlı bir ilişki vardı. Kompansatuar hiperhidrozis görülen hastakarda hasta memnuniyeti anlamlı olarak daha düşüktü ($p<0,001$). Sempatektomi seviyesi ile kompansatuar hiperhidrozis arasında anlamlı bir fark yoktu ($p=0,68$).
SONUÇ:Palmo-aksiller hiperhidrozis hastalarında torakoskopik sepmpatektomi tüm hastalarda posteperatif yaşam kalitesini artıran etkin tedavi yöntemidir. T3 ve T3-4 seviyelerinde yapılan sempatektomilerde komplikasyon oranı düşük olup başarı şansı oldukça yüksektir. Ameliyat sonrası hasta memnuniyetini etkileyen en önemli faktör kompansatuar terlemedir.

		Ameliyat Sonrası Hasta Memnuniyeti		p
		Çok memnun (n=110)	Memnun (n=16)	
Cinsiyet	**Erkek**	51 (46,4)	8 (50)	0,997
	Kadın	59 (53,6)	8 (50)	
Yaş		23 [9]	22 [6]	0,800
Yatış Süresi		1 [0]	1 [0]	0,953
Body Mass Index		22,9 [6,9]	22,9 [5,8]	0,830
BMIGrup	**Normal**	7 (8,2)	2 (15,4)	0,742
	Hafif Kilolu	47 (55,3)	7 (53,8)	
	Kilolu	27 (31,8)	4 (30,8)	
	Obez	4 (4,7)	0 (0)	
Surgical Level	**T3**	9 (8,2)	1 (6,3)	1,000
	T3-T4	101 (91,8)	15 (93,8)	
Complication	**Yok**	99 (90)	14 (87,5)	0,670
	Var	11 (10)	2 (12,5)	
Compensatory Hyperhidrosis	**Yok**	103 (93,6)	0 (0)	**<0,001**
	Var	7 (6,4)	16 (100)	

EP-194

Yetişkinlerde Görülen Doğumsal Diyafragma Hernilerinin Cerrahi Sonuçları

Leyla Nesrin Acar, Seray Hazer, S. Ş. Erkmen Gülhan
Ankara Atatürk Sanatoryum Eğitim ve Araştırma Hastanesi, Göğüs Cerrahisi Kliniği, Ankara

GİRİŞ VE AMAÇ:Diyafragmanın doğumsal bozuklukları, diyafragmanın birleşme defektlerinin sonucudur. Doğumsal diyafragma hernileri (DDH), genellikle nonspesifik solunum ve/ veya gastrointestinal semptomlarla karşımıza çıkarlar.Erişkin dönemde geç tanı alırlar. DDH, Bochdalek (arka-yan), Morgagni (ön-retrosternal) ve septum transversum defekti şeklinde sınıflandırılırlar.
İntestinal organların toraksa yer değiştirmesi, geç dönemde obstrüksiyon, volvulus, perforasyon gibi komplikasyonlarla karşımıza çıkabilir. Bu nedenle hastalara teşhis konulduğunda operasyon önerilmektedir. DDH'lerinin cerrahi tedavisi torakotomi, laparotomi, laparoskopi, video yardımlı torakoskopik cerrahi ve/veya bu prosedürlerin kombinasyonu ile yapılabilir.
Bu çalışmada yetişkinlerde çok sık görülmeyen DDH nedeniyle cerrahi tedavi uyguladığımız hastalarımızın sonuçlarını sunmayı amaçladık.
YÖNTEM:Kliniğimizde Ocak 2020-Haziran 2022 tarihleri arasında DDH nedeniyle cerrahi tedavi uyguladığımız hastalarımızı retrospektif olarak incelendi. Hastaların demografik özellikleri ve cerrahi tedavi sonuçları kaydedildi.
BULGULAR:DDH nedeniyle 2'si kadın,4'ü erkek 6hastaya cerrahi uygulandı. Hastaların yaş ortalaması 47.5(40-63)idi. Nefes darlığı şikayeti 4hastada mevcuttu.Tanda posteroanterior akciğer grafisi ve toraks bilgisayarlı tomografi kullanıldı. Bochdalek hernisi 4 hastada, Morgagni hernisi 2hastada saptandı.Sağ posterolateral torakotomi ile 2,sol posterolateral torakotomi ile 4hastaya cerrahi uygulandı. Herniye olan organlar abdomene itilerek diyafragmadaki defektler primer sütür ile kapatıldı.Postoperatif 3hastada karın ağrısı gelişti ancak medikal tedaviye cevap alındı. Hastaların ortalama hastanede kalış süresi 5.8(4-9) gündü. Tüm hastalar salah ile taburcu edildi. Ortalama 19(2-30) ay takip süresinde nüks gözlenmedi.
SONUÇ:Bochdalek hernisi diyafragma hernilerinin en sık görülenidir (%95). Erişkinlerde Bochdalek hernilerinin çoğu asemptomatiktir. Semptomlar genellikle solunumsal veya gastrointestinal sistemle ilişkilidir. Geç ortaya çıkan Bochdalek herni olgularında tekrarlayan akciğer enfeksiyonları, dispne, göğüs ağrısı, abdominal ağrı, iştahsızlık, bulantı, kusma,diyare bildirilmiştir. İleriki dönemlerde gastrik volvulus,dalak rüptürü, gastrik veya diğer intestinal tıkanıklıklar ve/veya perforasyon gibi komplikasyonlar bulunabilir.
DDH'lerinin cerrahi tedavisi torakotomi, laparotomi, laparoskopi, video yardımlı torakoskopik ve/veya bu prosedürlerin kombinasyonu ile yapılabilir.
Erişkinlerde sağ taraflı hernilerde transtorasik veya transperitoneal, sol tarafta ileri derecede plevral yapışıklıklar olduğundan transtorasik yaklaşım en uygun olanıdır.Transtorasik yaklaşımla herniye organ direk gözlenebilir, yapışıklıklarından ayırıp abdomene itmek daha kolaydır.Diyafram defektleri, protez veya protezsiz primer sütürle kapatılabilir.
Morgagni hernisi Larrey aralığından diyafragmatik krusların sternal, kostal elementlerinin gelişmemesi nedeniyle oluşan bir doğumsal defekttir, geniş serilerde %5 oranında sıklığı belirtilmektedir. Komplikasyon olsun/ olmasın cerrahi tedavi önerilmektedir.
Morgagni hernilerinin cerrahi tedavisinde değişik yaklaşımlar uygulanmıştır.Greftli veya greftsiz, torakotomi, laparoskopi, video yardımlı torakoskopik cerrahi uygulanabilir.
DDH gelişebilecek komplikasyonlarından dolayı tanı konulduğunda cerrahi tedaviden kaçınılmamalıdır.

Resim 1: Sağ Diyafragma Hernisi

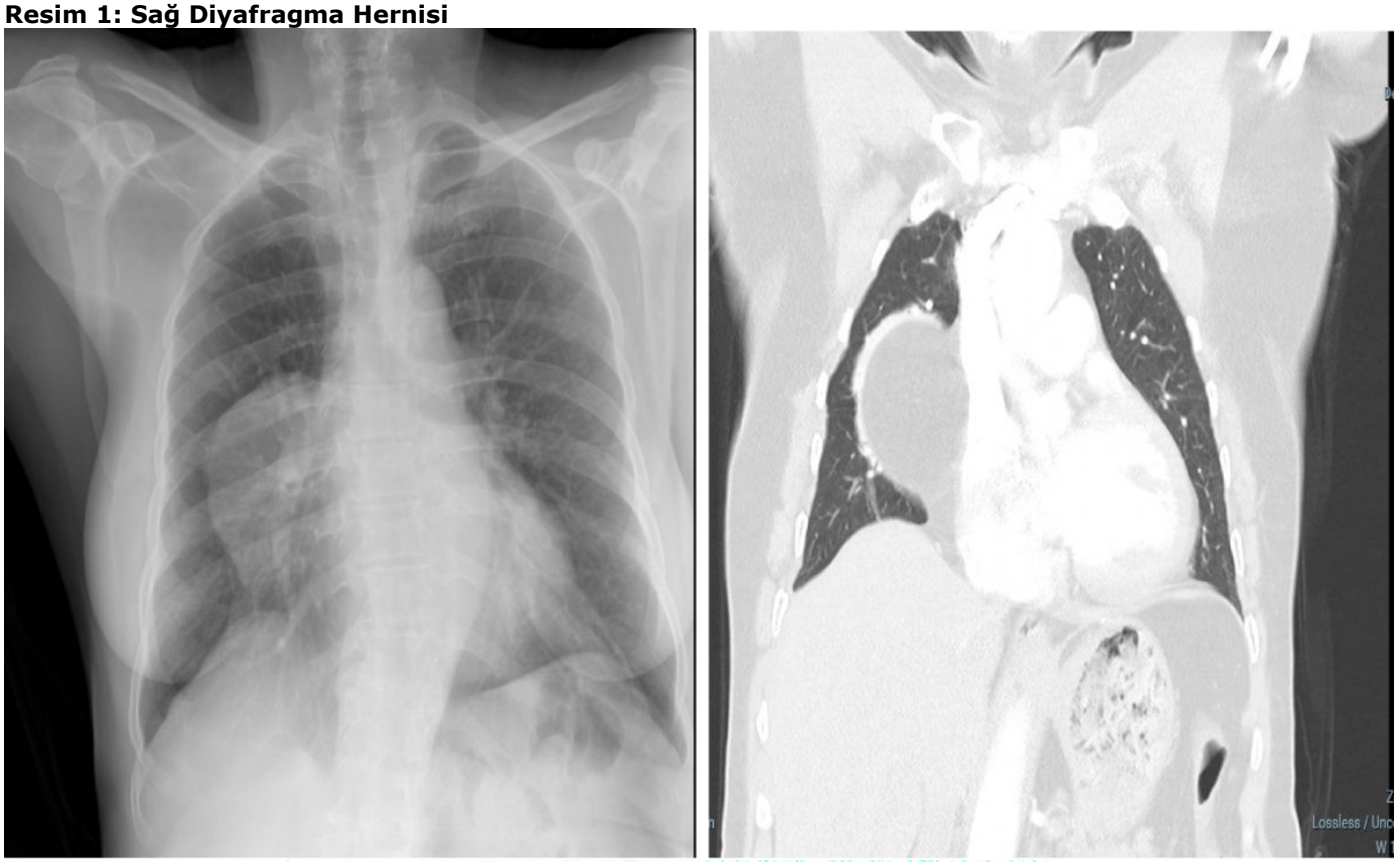

Resim 2: Sol Diyafragma Hernisi

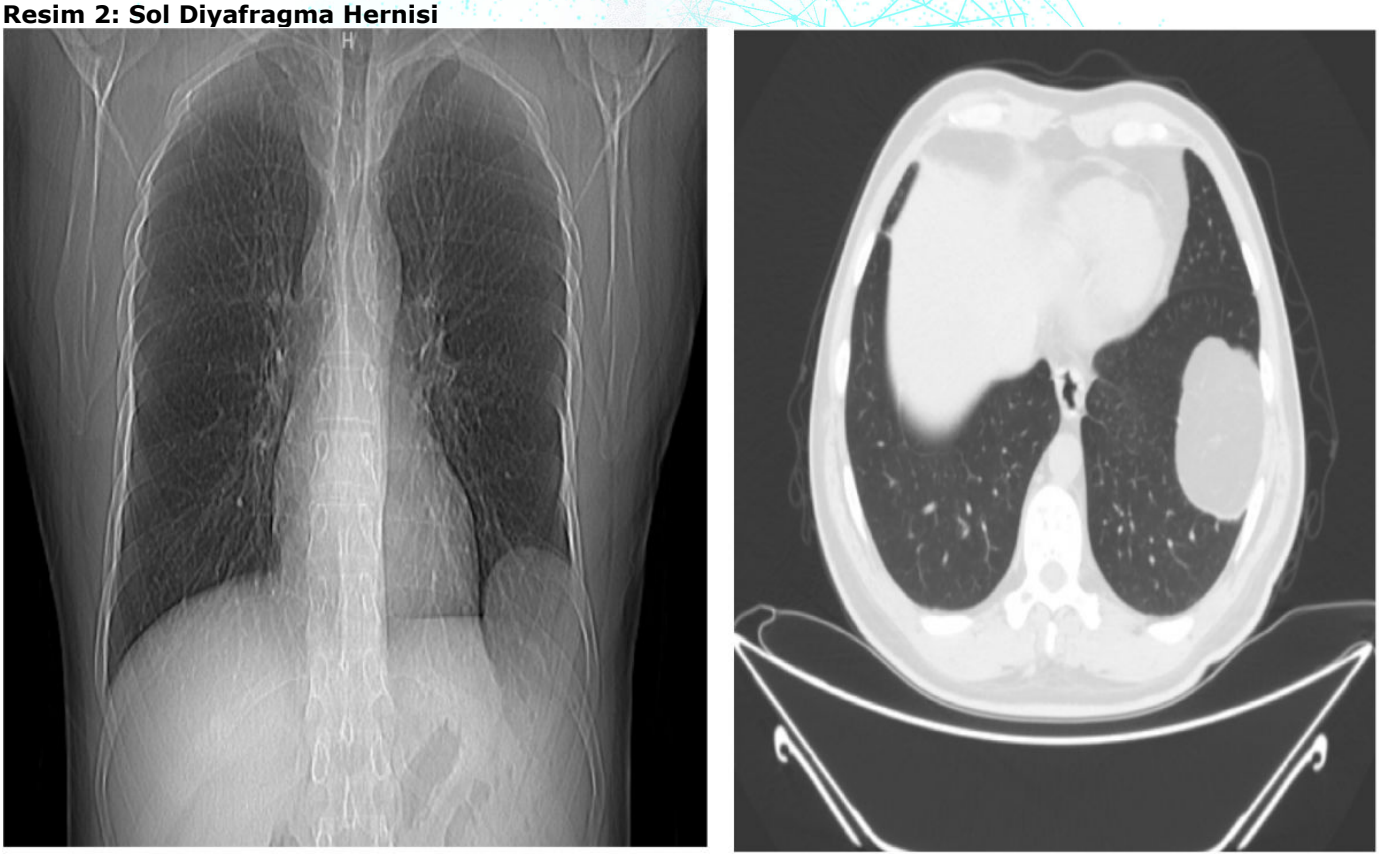

R
PA

EP-196

Kronik sternoklavikular eklem dislokasyonunda 8 figürlü rekonstrüksiyon tekniği: İki olgu sunumu

İlhan Ocakcıoğlu, Ahmet Gökhan Gündoğdu
SBÜ Sancaktepe Şehit Prof. Dr. İlhan Varank SUAM

GİRİŞ VE AMAÇ:Sternoklavikular eklem çıkığı nadir görülen bir yaralanmadır ve tipik olarak eklem boyunca uygulanan yüksek enerjili bir kuvvet ile meydana gelir. Omuz kuşağında görülen tüm çıkıklarının % 5 'ini oluşturur. Anterior çıkıklar daha sık görülürken, arkaya doğru gelişen çıkıklar mediastinal yapılara olan potansiyel hasarları nedeniyle daha ciddi sonuçlara neden olabilir. Çoğu çıkık olgusu konservatif tedaviye iyi sonuç versede, bazı olgularda sternoklavikular eklem instabilitesi veya dislokasyonu nedeniyle kalıcı ağrı ve skapular diskinezi gelişebilir. Çalışmamızda konservatif tedaviye cevap vermeyen iki sternoklavikular dislokasyon olgusuna gracilis otogrefti kullanarak uyguladığımız az bilinen ve uygulanan, eklem hareketliliğini koruyan 8 figürlü rekonstrüksiyon tekniğini sunmayı amaçladık.
OLGU:Olgu 1: 17 yaşında kadın hasta, altı aydır devam eden sternoklaviküler eklemde ağrı ve şişlik şikayeti ile başvurdu. Fizik muayenede omuzun aktif hareket açıklığını test ederken şiddetli ağrı vardı. Medial klavikula karşı tarafa göre daha belirgindi ve palpasyonda vertikal instabilite izlendi. 8 figürlü rekonstrüksiyon tekniği ile opere edilen hasta 2. gün taburcu edildi. 18 aylık takip sürecinde hastanın şikayeti bulunmamaktadır.
Olgu 2: 20 yaşında kadın hasta, bir yıldır tekrarlayan sternoklavikular eklem çıkığı şikayeti ile başvurdu. Hastanın özgeçmişinde Ehlers-Danlos sendromu vardı. Fizik muayenede medial klavikula karşı tarafa göre daha belirgin olup, omuz ve kol hareketi sırasında eklem çıkığı saptandı. Toraks bilgisayarlı tomografide sol sternoklavikular eklem dislokasyonu tespit edildi (Figür 1). Ameliyat sonrası dönem sorunsuz geçti ve postoperatif 3. gün hasta taburcu edildi. Hastanın 12 aylık takip sürecinde belirgin bir şikayeti bulunmamaktadır.
Cerrahi teknik: Sternoklavikular eklem üzerinde 4 cm transvers cilt insizyonu açıldı. Klavikula ve manubriumun medial kenarı diseke edildi, eklem üzerindeki kallus ve skar dokusu eksize edilerek çıkarıldı. Matkap ile delme işlemi sırasında manubriumun arkasına büyük bir periosteal yükseltici (kaşık) yerleştirildi ve manubrium ve klavikula üzerinde 2'şer adet kemik tüneli açıldı. Ardından gracilis otogrefti önce önden arkaya alt manubrial delikten geçirildi. Devamında 4 deliğin hepsinden 8 figürü oluşturacak şekilde geçirildi. Greftin uçları eklemin önünden çaprazlandı ve eklemin redüksiyonunu sağlanarak greft kendine sabitlendi (Figür 2).
SONUÇ:Bu cerrahi teknik konservatif tedaviye cevap vermeyen kronik sternoklavikular eklem çıkığı olan hastalarda uygun cerrahi adımlar izlendiğinde etkili ve güvenilir bir şekilde gerçekleştirilebilir. Medial klavikula rezeksiyonu ve plak fiksasyonu gibi diğer cerrahi yöntemlerin aksine eklem hareketliliği bu cerrahi teknikte korunmaktadır.

Figür 1

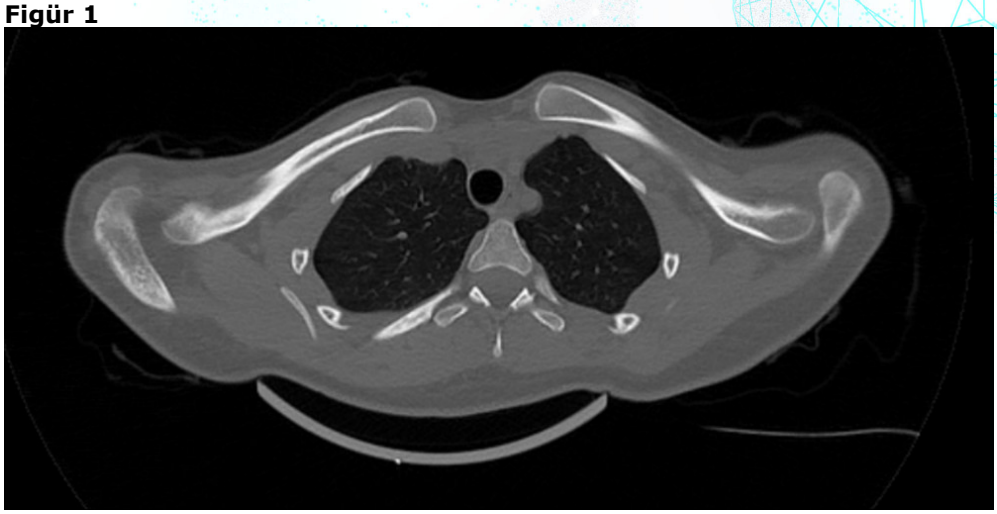

Toraks bilgisayarlı tomografide sol sternoklavikular eklem dislokasyonu izlenmektedir.

Figür 2

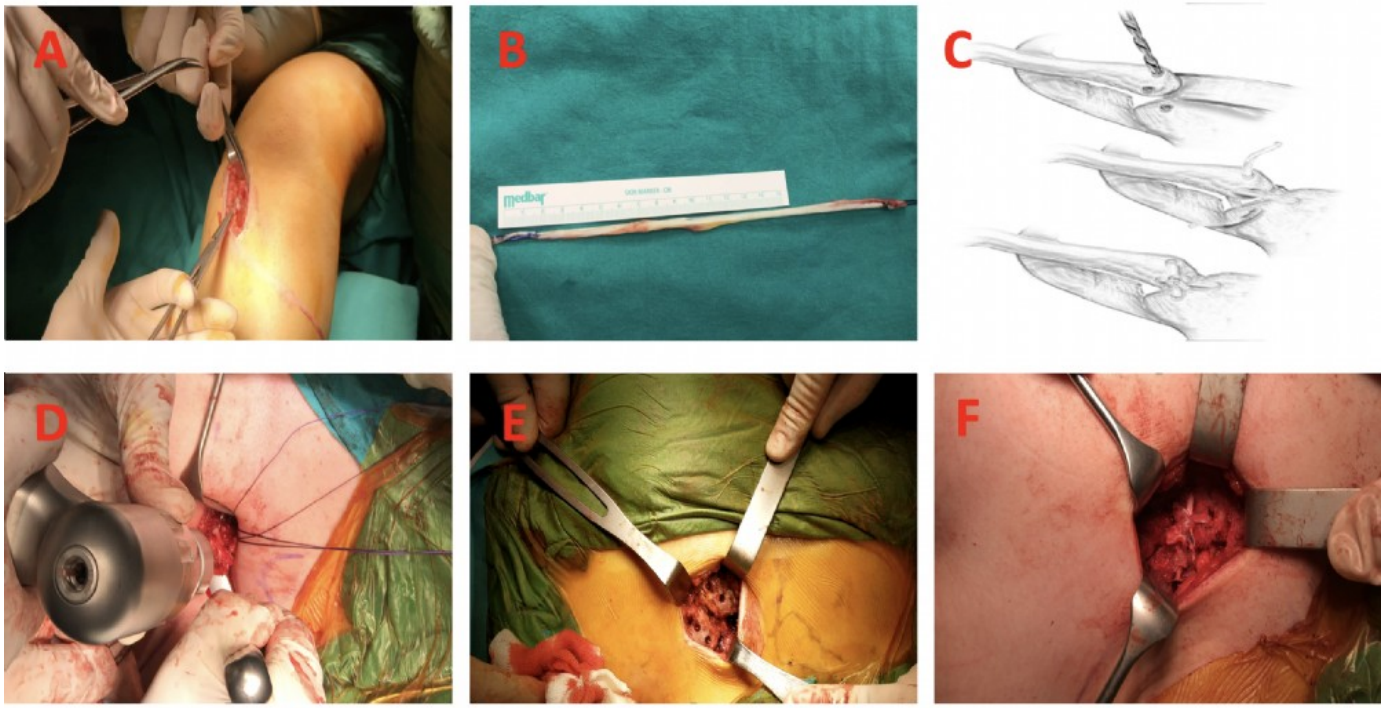

A. Greftin alınması B. Gracilis tendonu C. 8 figür cerrahi tekniği D. Matkap ile delme işlemi E. Manubrium ve klavikula üzerinde 2 şer adet kemik tüneli F. Eklem redüksiyonu sonrası greftin çapraz bağlanması

EP-197

Koroner Bypass Ameliyatı Sonrası Sol Üst Lobektomi: Diseksiyon sırasında koroner anastomoz güvenliği

Serpil Sevinç[1], Ahmet Üçvet[1], Figen Türk[1], Bahar Ağaoğlu Şanlı[1], Soner Gürsoy[2]
[1]SBÜ, İzmir Dr. Suat Seren Göğüs Hastalıkları ve Cerrahisi Eğitim ve Araştırma Hastanesi, Göğüs Cerrahisi Kliniği
[2]Bakırçay Üniversitesi, Tıp Fakültesi, Göğüs Cerrahi Anabilim Dalı

GİRİŞ VE AMAÇ:Önceden geçirilmiş toraks operasyonları sonrası olan sıkı yapışıklıklar güncel toraks operasyonunu teknik olarak zorlaştırmaktadır. Bronş karsinomu nedeni ile operasyona aldığımız olgumuzda geçirilmiş koroner bypass ameliyatı nedeni ile intraoperatif yaşadığımız teknik zorlukları sunmayı amaçladık.
OLGU:63 yaşında erkek hasta. Sol akciğer üst lob linguler segmentte periferik yerleşimli, içerisinde milimetrik hava bronkogramı bulunan, periferinde buzlu cam dansite alanların ve milimetrik nodüler opasitenin eşlik ettiği, yaklaşık 2.0x2.8cm boyutundaki, düzensiz konturlu nodüler lezyon izlendi. Çekilen Pet Bt de lezyonun SUVmax değeri 10.8 idi. Transtorasik ince iğne aspirasyon biyopsi sonucu "squamöz hücreli karsinom" geldi. Klinik evreleme sonrası sol üst lobektomi planlandı. Ameliyatta sol akciğer özellikle mediastene olmak üzere göğüs duvarına sıkı yapışıktı. Öncelikle göğüs duvarından olan yapışıklıklar giderildi. Hastanın bypass ameliyatı olduğu biliniyordu ve preoperatif görüntüleme tetkiklerinde sol LİMA (left intermammarial arter) ile yapılan koroner arter anastomozunun mediastende yaptığı görüntüler incelenmişti. Yapışıklıklar dikkatlice giderilirken LİMA nın akciğere ve mediastene sıkı yapışık olduğu izlendi. Bu alan dışında akciğerin tüm yapışıklıkları giderildi. Usülüne uygun üst lobektomi tamamlandı. Lobun tek bağlantısı koroner arter anostomozu ile lob parankimi arasında kaldı. Bu damar ile akciğer parankimi arasından olacak şekilde parankim stapleri uygulandı ve lob dışarı alındı. Bu sürede kardiyak bir komplikasyon yaşanmadı. Hastanın postoperatif dönemi sorunsuz geçti.
SONUÇ:Sol hemitorakstan yapılacak ameliyatlarda, hastanın koroner bypas ameliyatı hikayesi varsa koroner damar etrafında gerçekleşmiş olan yapışıklıkların ayrılmasında dikkatli olunmalı. Diseksiyon sırasında koroner arter trasesinde de yaralanma oluşabilir. Bu durumda diseksiyonda ısrarcı olunmamalı. Uyguladığımız teknik ile mortaliteden kaçınılabilir.

Toraks BT

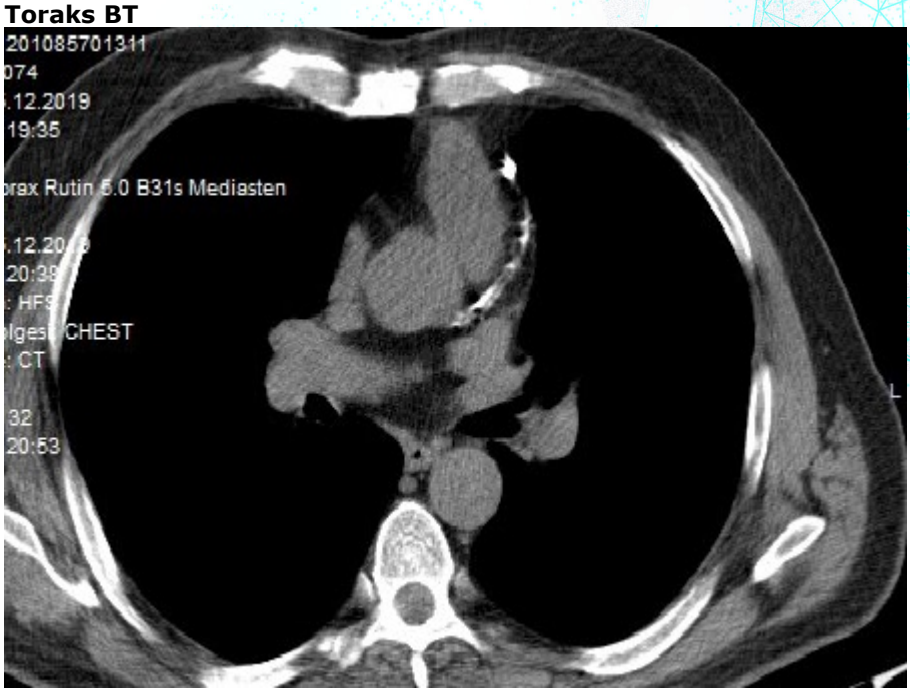

Sol hemitorasta LİMA ve koroner damar

EP-198

Nadir görülen bir yabancı cisim olgusu

Bahadir Sarigöl, Yücel Akkaş
Ankara Şehir Hastanesi, Göğüs Cerrahisi Ana Bilim Dalı

GİRİŞ VE AMAÇ:Trakeabronşial yabancı cisim aspirasyonu ciddi ve aynı zamanda ölümle sonuçlanabilecek bir durumdur.Daha çok çocuklarda görülmekle birlikte nörolojik hastalıklar, ruhsal bozukluklar, merkezi sistemini deprese eden, bilinç bulanıklığı yapan ilaç kullanımı, alkol kullanımı,diş ve ağız müdahalelerinde de erişkin yaşlarda görülebilmekte.(1) λ Biz de bu olgumuzda nadir görülen,kazayla aspire edilen diş implant vidası aspirasyonunu sunmak istedik.
YÖNTEM:Yetmiş yaşında kadın hasta diş implantı tedavisi sırasında implantın vidasının yerinden çıktığını ve aspire ettiğini ifade etti.Yaklaşık 16 saat sonra erken dönemde öksürük şikayetiyle acil servise başvurdu.Fizik muayenesinde hırıltı,sağ orta zonda sibilan ronküs mevcuttu.Lateral, postero-anterior (PA) akciğer grafisi (R) (Ave B) ve kontrastsız Bilgisayarlı Toraks Tomografisinde (C) sağ ana bronşta metalik implant vidasıyla uyumlu radyoopak yabancı cisim tespit edildi..Rijit bronkoskopi ile sağ ana bronş distal kesiminde bulunan implant vidası (E) forseps yardımı ile çevre dokulara zarar vermeden çıkartıldı. Kontrol PA grafisi (D) normal olan hasta aynı gün taburcu edildi.
BULGULAR:TARTIŞMA: Yabancı cisim aspirasyonlarında ilk ve en sık semptom öksürüktür.(3) Bizim hastamız da öksürük şikayetiyle başvurdu.Tanı için anamnez ve fizik muayene yanında radyolojik görüntüleme lokalizasyonu belirleme açısından önemlidir. Aspire edilen yabancı cisim radyoopak bir cisimse tespit edilmesi daha kolaydır.(4) Bizim olgumuzda radyoopak, metalik bir yabancı cisim olduğu için radyolojik olarak tanı koymakta zorluk çekmedik.Erken dönemde tanı koyulduğu için herhangi bir pnömoni ve ateletazi bulgusuna rastlamadık. Yabancı cisimler sağ ana bronşun sol ana bronşa göre daha geniş,daha kısa olması, daha vertikal olmasından dolayı sağda sola göre daha sık bulnunurlar.(5)Bizim olgumuzda da yabancı cisim sağ ana bronştaydı.
SONUÇ:Nadir olan diş implant vidası aspirasyonu olgularında tanı radyolojik olarak kolay olup, erken tanı ve müdahale ile çıkarılarak oluşabilecek komplikasyonların önüne geçilebilir.

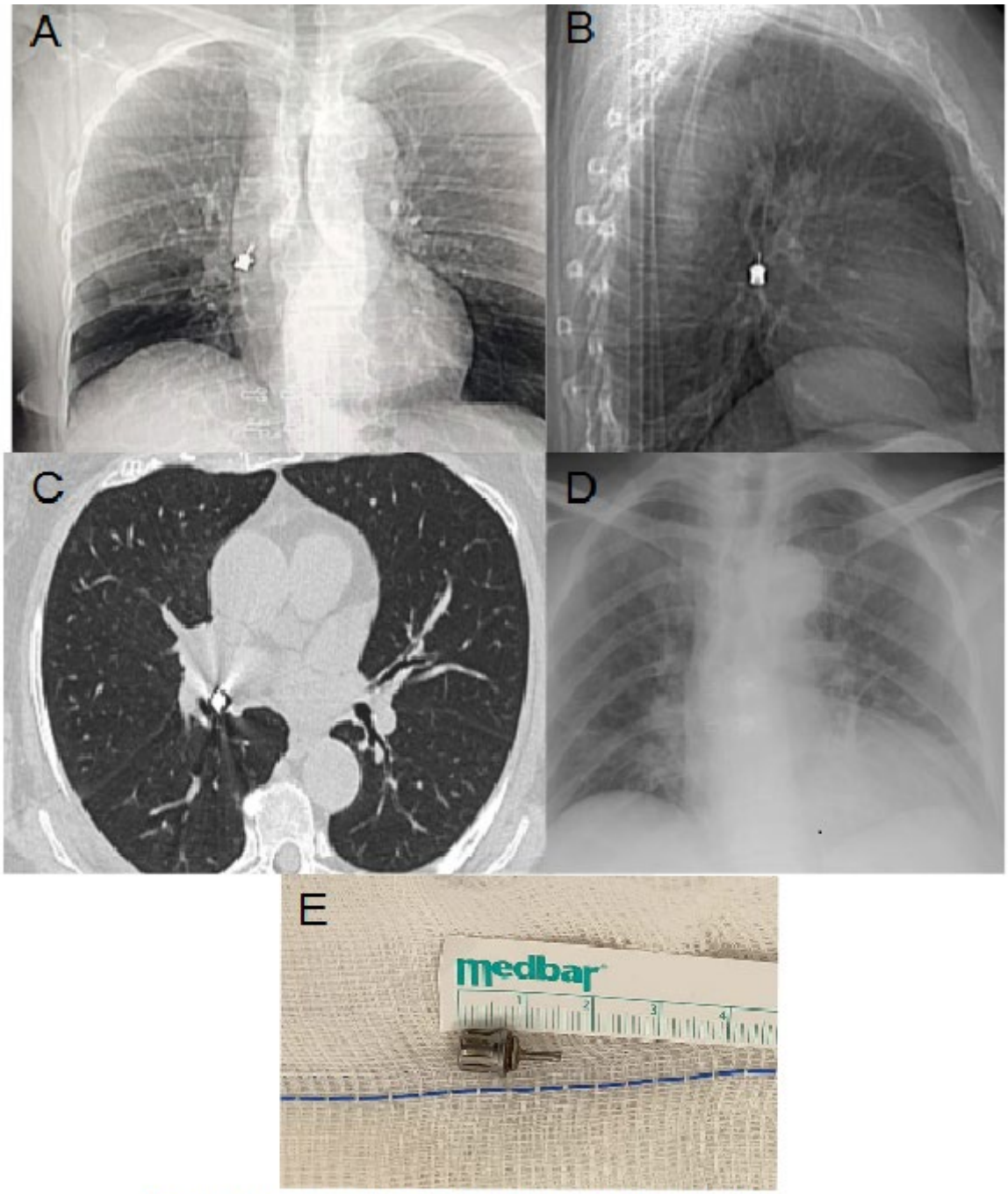

A.B.Lateral ve posteroanterior akciğer grafisi
C.Kontrastsız toraks BT D.İşlem sonrası grafi
E:Çıkarılan yabancı cisim

A.B lateral ve posterioanterior akciğer grafisi Kontrastsız toraks BT D.işlem sonrası grafi E.Çıkarılan yabancı cisim

EP-199

Küçük hücreli dışı akciğer kanseri nedeniyle lobektomi uygulanan hastalarda seçilen cerrahi yöntemin (VATS vs Torakotomi) hastaların adjuvan kemoterapiye refere edilme süresine etkisi

Güntuğ Batıhan[1], Kenan Can Ceylan[2], Şeyda Örs Kaya[2]
[1]Kars Harakani Devlet Hastanesi
[2]Sağlık Bilimleri Üniversitesi İzmir Dr. Suat Seren Göğüs Hastalıkları ve Cerrahisi SUAM

GİRİŞ VE AMAÇ:Birçok çalışmada Video destekli göğüs cerrahisi (VATS) ile gerçekleştirilen lobektominin torakotomiyle kıyaslandığında daha az postoperatif ağrı ve hızlı derlenmeyle ilişkili olduğu gösterilmiştir. Teorik olarak daha az postoperatif ağrı ve cerrahi sonrası hızlı derlenme, adjuvan kemoterapi planlanan hastalarda hastaların medikal tedaviye daha hızlı refere edilebilmesini sağlayacaktır. Çalışmamızda VATS yönteminin bu potansiyel yararının test edilmesi amaçlanmıştır.
YÖNTEM:Kliniğimizde Ocak 2014 ile Aralık 2021 tarihleri arasında küçük hücreli dışı akciğer kanseri tanısı ile akciğer rezeksiyonu uygulanan 612 hastanın verileri gözden geçirildi. Adjuvan tedavi almış lobektomi ve bilobektomi operasyonlusu hastalar çalışmaya dahil edildi. Neoadjuvan tedavi alan, pnömonektomi ve/veya ekstended akciğer rezeksiyonu uygulanmış olan hastalar çalışma dışı bırakıldı. Hastaların karakteristik özellikleri, patolojik verileri, postoperatif takibe ait bulgular ve operasyon-adjuvan kemoterapi arasında geçen süreler kaydedildi. Elde edilen veriler istatistiksel yöntemler kullanılarak analiz edildi.
BULGULAR:Çalışmaya kriterleri karşılayan toplamda 144 hasta dahil edildi. Ortalama yaş 61.6 ortanca yaş 62 olarak bulundu. Hastaların 15'i kadın 129'u erkekti. 124 hastaya lobektomi, 20 hastaya bilobektomi uygulandı. VATS uygulanan toplamda 42 hasta vardı. Hastaların karakteristik özellikleri ve postoperatif sonuçlar Tablo 1'de paylaşılmıştır.
VATS ve torakotomi grupları arasında yaş, cinsiyet dağılımı, operasyon tipi, evre ve postoperatif komplikasyon görülme oranları açısından anlamlı fark bulunmamışken VATS grubunda hastane yatış süreleri daha kısa, postoperatif 1 ve 3. güne ait ortalama ağrı skorları daha düşük olarak bulundu (Tablo 2). Operasyon-adjuvan tedavi intervali açısından VATS ve torakotomi grupları karşılaştırıldığında VATS grubunda cerrahi rezeksiyondan ilk kür kemoterapinin alındığı güne kadar olan sürenin istatistiksel anlamlı olarak daha kısa olduğu görüldü (Şekil 1).
SONUÇ:Literatürde akciğer kanseri nedeniyle yapılan küratif akciğer rezeksiyon sonrası adjuvan tedavinin zamanlaması konusunda net bir veri bulunmamaktadır. Diğer kanser tiplerinde (örneğin kolorektal kanserde 12 hafta, mide kanserinde 8 hafta) cerrahi rezeksiyon sonrası adjuvan tedavide gecikme kötü sağkalım ile ilişkili bulunmuştur. Çalışmamızda VATS lobektomi uygulanan hastalarda adjuvan tedaviye başlama süreleri torakotomi uygulanan hastalara göre daha kısa bulunmuştur. Bu durum minimal invaziv cerrahinin daha konforlu bir postoperatif süreç sağlamasının yanında onkolojik tedavi sürecini de olumlu yönde etkileyerek potansiyel sağkalım yararı oluşturması açısından önemlidir.

Şekil 1

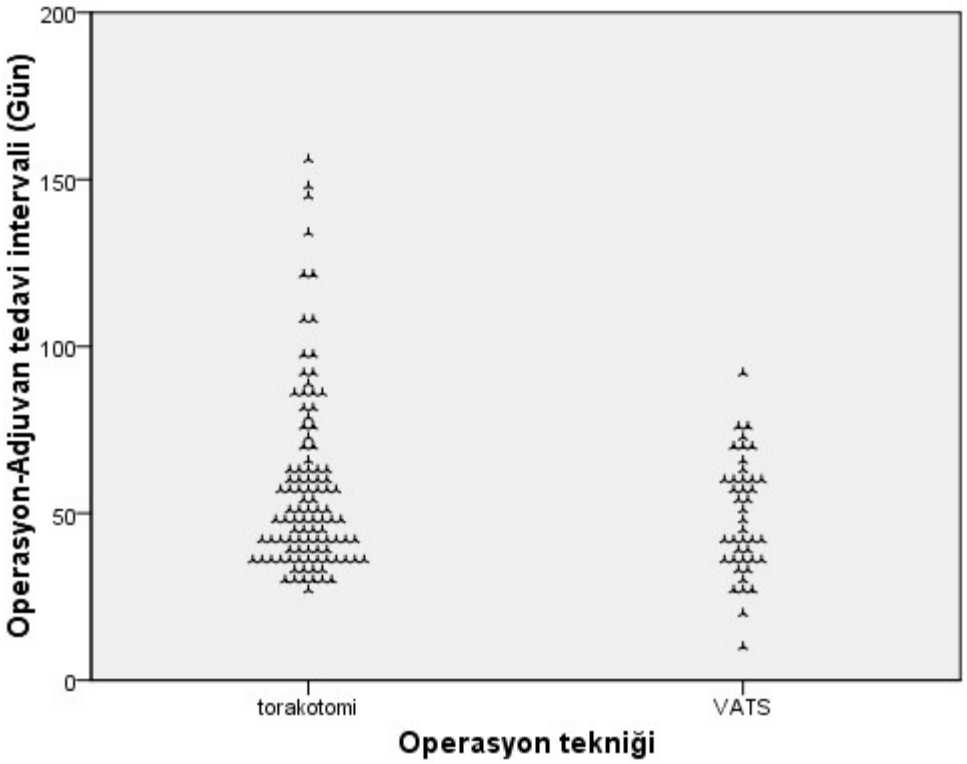

Cerrahi operasyon ile adjuvan tedaviye başlanma zamanı arasındaki interval.

Tablo 1

Değişkenler	VATS (n=42)	Torakotomi (n=102)	P değeri
Cinsiyet (n (%)) Erkek Kadın	37 (88.1) 5 (11.9)	92 (90.2) 10 (9.8)	1.0
Operasyon tipi (n (%)) Sağ üst lobektomi Sağ alt lobektomi Orta lobektomi Sol üst lobektomi Sol alt lobektomi Bilobektomi superior Bilobektomi inferior	14 (33.3) 9 (21.4) 0 (0.0) 13 (31.0) 4 (9.5) 2 (4.8) 0 (0.0)	24 (23.5) 16 (15.7) 2 (2.0) 23 (22.5) 19 (18.6) 5 (4.9) 13 (12.7)	0.12
Histolojik tip (n (%)) Skuamoz hücreli karsinom Adenokarsinom Büyük hücreli karsinom Diğer	10 (23.8) 26 (61.9) 5 (11.9) 1 (2.4)	53 (52.0) 40 (39.2) 6 (5.9) 3 (2.9)	0.017
Tümör boyutu (cm) (ort. ± SS)	4.8 ± 2.4	5.6 ± 2.2	0.031
N (n (%)) 0 1 2	28 (66.7) 8 (19.0) 6 (14.3)	62 (60.8) 29 (28.4) 11 (10.8)	0.47

Evre (n (%)) I II III	9 (21.4) 17 (40.5) 16 (38.1)	12 (11.8) 58 (56.9) 32 (31.4)	0.15
SS: Standart sapma.			

Hastaların karakteristik özellikleri

Tablo 2

Değişkenler	VATS (n=42)	Torakotomi (n=102)	P değeri
Postoperatif komplikasyon (n (%)) Yok Var	31 (73.8) 11 (26.2)	80 (78.4) 22 (21.6)	0.66
Postoperatif hastane yatış süresi (gün) (ort. ± SS)	5.4±2.9	6.7±3.8	0.032
VAS (ort. ± SS) PG 1 PG 3	3.6±0.9 3.2±1.0	4.5±1.1 4.1±1.2	0.00 0.00
Cerrahi-Adjuvan KT arası süre (gün) (ort. ± SS)	48.9±17.6	58.1±27.6	0.049
KT: Kemoterapi, PG: Postoperatif gün, SS: Standart sapma, VAS: Vizüel analog skala.			

Postoperatif takibe ait sonuçlar

EP-200

Port kateter uygulamasının nadir bir komplikasyonu: Pinch-off sendromu

Osman Emre Ersin, Fazlı Yanık, Altemur Karamustafaoğlu, Yener Yörük
Trakya Üniversitesi, Göğüs Cerrahisi Ana Bilim Dalı, Edirne

GİRİŞ VE AMAÇ:Port kateterler(PK) onkolojik ve hematolojik hastalarda uzun süreli intravenöz kemoterapi, total parenteral beslenme, kan transfüzyonu ve sıvı replasmanı amacıyla kullanılmaktadır. PK ile hastaların yaşam kalitesi artmaktadır. PK'nin birçok avantajının yanı sıra venöz tromboz, ekstravazasyon, doku infeksiyonu, pnomotoraks, hemotoraks, kardiyak perforasyon, port cebinde hematom, cilt nekrozu, malpozisyon, kopma ve embolizasyon gibi birçok komplikasyonuda mevcuttur. PK'nın birinci kosta ile klavikula ve subklavian kas ile kostoklaviküler bağ arasında basıya bağlı olarak gelişebilen ayrışması pinch-off sendromu olarak adlandırılır. Bu yazıda, kısa bağırsak sendromu sebebiyle takılan PK'nın, ileri dönemde ayrışmasına sekonder gelişen sağ atriyuma embolizasyon olgusunu sunmak istedik.
OLGU:42 yaşında kadın hasta COVİD-19 pnomönisi sebebi ile takip edildiği yoğun bakım servisinde takip edilen hasta PK'sından kan aspire edilememesi sebebiyle tarafımıza danışıldı. Hastanın anamnezinde yaklaşık 2 ay önce kolon perforasyonu sebebi ile sağ hemikolektomi yapıldığı kısa bağırsak sendromu geliştiği, bu sebeple 1 ay önce PK takıldığı öğrenildi. Hasta değerlendirildi. PK'dan kan gelmediği ve sıvı verildiğinde ciltaltına ekstravaze olduğu görüldü. Çekilen direk grafisinde kateterinde tamburdan ayrıştığı ve bir ucunun sağ atriyuma embolize olduğu izlendi (Resim1). Embolize kateter parçasının perkütan yolla çıkartılmasına karar verildi. Girişimsel radyoloji loop snare kullanarak kateter parçasını komplikasyonsuz bir şekilde femoral yolla başarılı bir şekilde çıkarıldı ve 6 aylık takiplerinde hasta sorunsuz izlendi.
SONUÇ:Pinch-off sendromu sonrası gelişebilen kateter embolizasyonu hayatı tehdit eden aritmi, endokardit, kalp perforasyonu ve pulmoner emboli gibi komplikasyonlara sebep olabilir. Pinch-off sendromundan şüphenildiğinde ilk olarak posteroanterior akciğer grafisi ile tanıyı destelemek gerekir. Loop snare kullanılarak uygulanan perkütan trans kateter geri alım tekniği günümüzde en etkili, güvenli ve başarılı geri alma yöntemi olarak görülmektedir. Yaşam beklentisi düşük olan hastalarda ise embolize olan kateter parçasının yerinde bırakılması uygun görülmektedir.

Resim 1

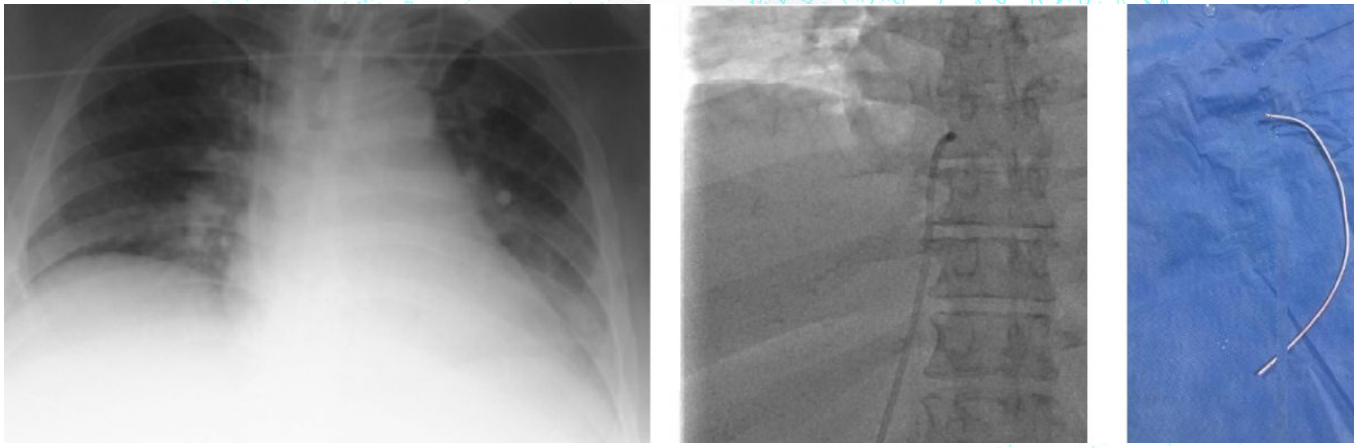

Embolize olan port kataterin a. PA Akciğer grafisi b. BT görüntüsü c. Embolize olan port kataterin çıkartıldıktan sonraki görüntüsü

EP-201

Sigmoid (Dev) Akalazyada Miyotomi ile Dramatik Düzelme

Bahadir Sarigöl, Muhammed Ali Beyoğlu, Mehmet Furkan Şahin, Erdal Yekeler
Ankara Şehir Hastanesi Göğüs Cerrahisi Anabilim Dalı

GİRİŞ VE AMAÇ:Akalazya deyimi,Yunanca kökenli olup gevşemez anlamına gelmektedir.Etyolojisi tam olarak bilinmemektedir.Akalazyada alt özefagiel sfinkter bir yutkunmadan sonra eksik olarak gevşer ve özefagusun gövdesinde, ağırlıklı olarak düz kas segmentinde ya da özefagusun alt iki bölü üçlük kısmında peristaltizm kaybı vardır. Chagas hastalığı, intratorasik malignite ve sarkoidoz gibi pek çok hastalığa sekonder gelişebilir, ancak olguların büyük bir kısmı idyopatiktir (primerakalazya).Hastalık erkek ve kadınlarda eşit sıklıkta ve daha çok 30-60 yaş arasında görülür.Bizim olgumuz da 35 yaş kadın hasta ve primer akalazya idi. Geleneksel laparatomik miyotomi ile post op dönemde dramatik iyileşme gösteren vakamızı sunmak istedik.
YÖNTEM:Vakamızda torakoskopik yaklaşım yerine laparotomik yaklaşım tercih edilmesinin sebebidaha uzun segment gastrik miyotomi olanağı sağlamasıydı.Ayrıca geleneksel tip laparotomi terch edilmesinin sebebi özefagus lümeninin çok büyük sigmoid akalazya(9.5cm) ve anatominin buna bağlı olarak değişmesiydi.Vakamızda da sadece miyotomi yapıldı. Miyotomi başarısız olursa ikinci bir cerrahisi esnasında midenin kullanılma ihtimaline karşı fundiplikasyon bu seansta yapılmadı.
BULGULAR:Daha önce herhangi bir cerrahi uygulanmayan 35 yaşında kadın hasta yutma güçlüğü ve epigastrik şikayetlerle başvuran hastanın yapılan görüntülemelerde özefagusun aşırı dilate olduğu (sigmoid özefagus)(9.5cm),kontraksiyonun olmadığı ve lümende bol gıda artığı olduğu izlendi.(D,E)Hastanın özefagiel motilite testinde özofagus gövde dinlenim basıncı +12 mmHg olarak bulundu. Islak yutma ile özofagus gövdesinde proksimal orta ve distalde aktivite izlenmedi. Alt özefagus sfinkteri dinlenim basıncı(ekspirasyon sonu basınç) 45 mmHg idi. Relaksasyon izlenmedi.Hastaya orali kapatılarak antifungal tedavi ve total parenteral nütrisyon (TPN) başlandı. Çekilen özafagus pasaj grafisinde, özafagus lümeninin normalden oldukça geniş olduğu, peristaltik hareketlerin azaldığı ve distal özafagusun ileri derecede daraldığı, klasik kalem ucu görüntüsü bulgusunun varlığı görüldü.Bu bulgu akalazya tanısı için %90 doğruluk sağlmaktadır.Hastanın pre-operatif hazırlıkları tamamlandıktan sonra laparotomik miyotomi yapıldı.Post operatif dönemde dramatik dramatik radyolojik ve klinik bir iyileşme görüldü. Hastanın orali kademeli açılarak, TPN miktarı azaltıldı.Hasta oral beslenme sırasında sık sık ve az az beslenmesi, tamamen dik pozisyonda beslenmesi sağlandı.Taburculuk öncesi oral alımı tolere etmesi ve takiplerimizde komplikasyon gelişmemesi üzerine taburculuğu gerçekleştirildi.
SONUÇ:Hastamız gibi seçilmiş olgularda; büyük cerrahi girişimlerden önce, laparotomik miyotominin denenebileceği, semptomlarda dramatik düzelme ve hayat aklitesinde anlamlı artış sağlanabilineceğini göstermek istedik.

Preoperatif BT ve Özefagografi görüntüsü

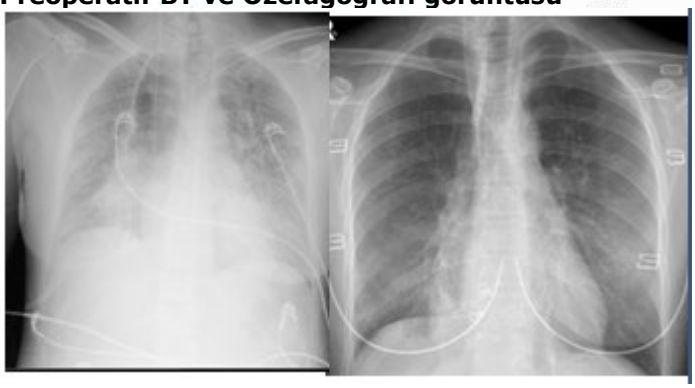

Postoperatif Akciğer Grafisi

Preoperatif BT ve Özefagografi görüntüsü

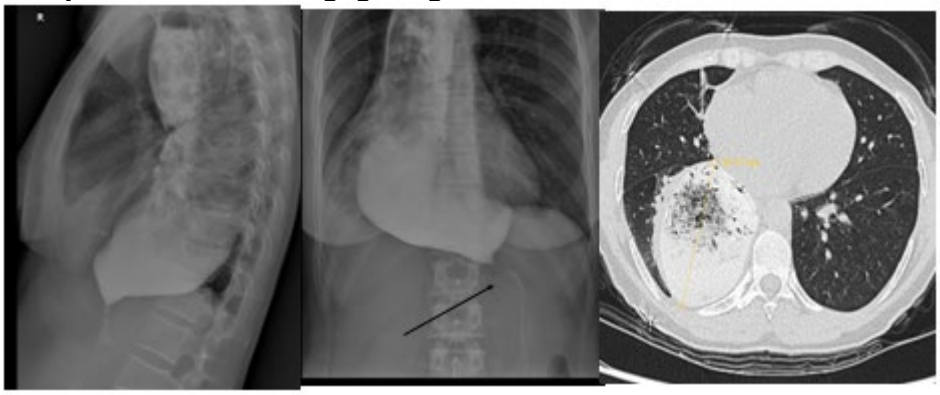

Preoperatif BT ve Özefagografi görüntüsü

EP-202

Zorlu iki trakeal stenoz olgusunda Submukozal Mitomisin-C uygulaması

Bahadir Sarigöl, Muhammed Ali Beyoğlu, Mehmet Furkan Şahin, Erdal Yekeler
Ankara Şehir Hastanesi Göğüs Cerrahisi Anabilim Dalı

GİRİŞ VE AMAÇ:Endotrakeal tüp veya trakeostomi kanüllerinin kafları fazla volümde hava ile şişirildikleri takdirde temas halinde oldukları hava yollarına basınç uygulayarak mukozada travmaya yol açmaktadırlar.Sonuçta bu bölgede çember şeklinde nekroz alanı ve striktür oluiması ile ciddi bir klinik durum olan semptomatik trakeal stenozlar meydana gelmektedir.(1)
Bu sunumuzda iki adet zorlu trakeal stenoz vakasında rijit bronkoskopi ve Flexible Bronkoskopi ile submukozal mitomisin -C uygulaması yaptığımız başarılı sonuçları paylaşmak istedik.
YÖNTEM:İlk olgumuz yirmi beş yaş erkek hasta,araç içi trafik kazası sebebiyle on üç ay önce yirmi beş gün süren entübasyon öyküsü ve Beyin sinir cerrahisi tarafından servikal enstürümantasyon(A.B.)(Halo fiksasyon) uygulaması mevcut.Bilgisayarlı boyun tomografisinde trakea çapının en dar yerinde dokuz mm'ye kadar daraldığı tespit edildi.Hasta tarafımıza başvurduğunda stridoru ve özellikle eforla artan dispnesi mevcuttu.Hastamız servikal enstrümantasyon nedeniyle boynunu fleksiyona getiremiyordu ve bu da rijit bronkoskopi dilatasyon yapma ihtimalini ortadan kaldırıyordu.Ameliyathane şartlarında genel anestezi altında flexible bronkoskopi ile balon dilatasyon ve trakea lümeni içinde daralan trakeal web etrafına dört farklı noktadan vank iğnesi ile submukozal mitomisin-c enjeksiyonu yapıldı.
BULGULAR:Yetmiş yaş erkek hasta,üç yıl önce larenjektomi ve tiroidektomi yapılmış.Trakeostomi ile takipli hasta tarafımıza stridor,wheezing ve eforla artan dispne ile başvurdu.Boyun BT'sinde en dar yerinde trakea çapının 10mm'ye kadar daraldığı tespit edildi.(D)Aynı zamanda yapılan bronkoskopisinde trakeostomi kanülünün sonlandığı yerde trakea lümeninin granülasyon dokusu ile kaplı olduğu ve darlığa sebep olduğu görüldü.Hastanın ilk seansta trakeostomi kanülünden bronkoskopi ile girilerek granülasyon dokusu üzerine koterizasyon ve beş farklı noktaya vank iğnesi ile submukozal mitomisin-c uygulaması yapıldı.İşlem sonrası trakeostomi kanülü yerine 9.5 numara entübasyon tüpü yerleştirilerek tüpün cuff'ı tam darlığa denk gelecek şekilde şişirildi.Trakeostomi kanülü yerine entübasyon tüpü yerleştirilmesindeki amaç şişirilen cuff'ın stent etkisi yapması ve trakeostomi kanülünün uzunluğunun entübasyon tüpü kadar olmamasıydı.İki gün boyunca entübasyon tüpü ile takip edilen hasta ikinci seansta entübasyon tüpünden bronkoskopi ile girilerek kontrollü şekilde entübasyon tüpü çekildi ve darlığın neredeyse kaybolduğu ve tam açıklığın sağlandığı izlendi.(D ve E) Entübasyon tüpü trakeostomi kanülü ile değiştirilerek işleme son verildi.
SONUÇ:Sonuç olarak,yeni teknik olarak kabul edilmiş submukozal mitomisin-C uygulaması sık görülen trakeal stenoz olgularının aksine,hasta bazlı yaklaşımlarla ve akciğer nakil hastalarından edindiğimiz tecrübelerle seçilmiş olgularda yüz güldürücü sonuçları olduğunu sizlerle de paylaşmak istedik

A.B. Servikal grafide enstürmantasyon (Halo fiksasyon materyali) C.Toraks BT'de daralan trakea lümeni

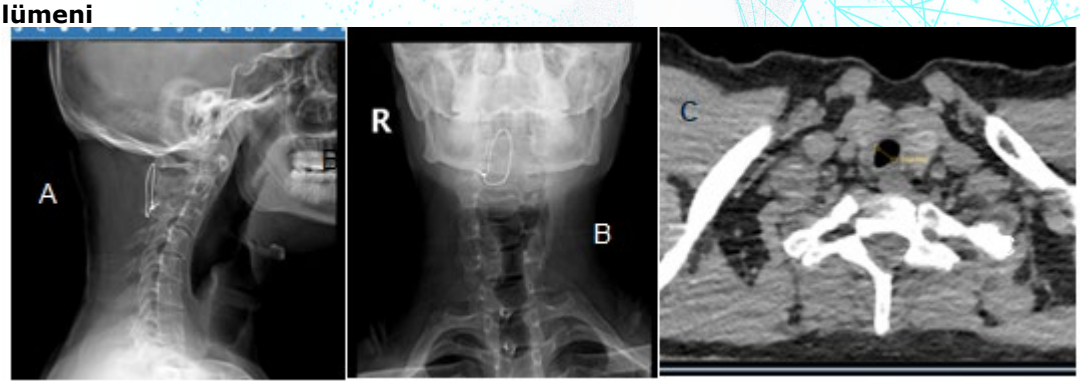

A.B. Servikal grafide enstürmantasyon (Halo fiksasyon materyali) C.Toraks BT'de daralan trakea lümeni

D.Toraks BT'de daralan trakea lümeni E.F. İşlem sonrası genişleyen ve açıklık sağlanan trakea lümeninin FOB görüntüsü

D.Toraks BT'de daralan trakea lümeni E.F. İşlem sonrası genişleyen ve açıklık sağlanan trakea lümeninin FOB görüntüsü

EP-203

Spontan Pnömotorakslı 89 Hastanın Değerlendirilmesi: Tek Merkez Deneyimi

Leyla Nesrin Acar, Serdar Acemoğlu, Selim Şakir Erkmen Gülhan, Seray Hazer
Atatürk Sanatoryum Eğitim Araştırma Hastanesi, 2.Göğüs Cerrahisi Kliniği, Ankara

GİRİŞ VE AMAÇ:Pnömotoraks, visseral ve paryetal plevra yapraklar arasında hava birikmesidir. Spontan, travmatik, iyatrojenik gibi çeşitli sınıflandırması vardır(Tablo 1). Primer spontan pnömotoraks (PSP) altta yatan akciğer hastalığı yoktur. Genelde bül ve/veya blep rüptürüne bağlı gelişir (Şekil 1). Erkek cinsiyet, uzun ve zayıf vücut şekli, sigara, atmosfer basıncındaki değişiklikler ve düşük vücut kitle indeksi PSP için kabul edilen risk faktörleridir. Sekonder spontan pnömotoraks(SSP), kronik obstruktif akciğer hastalığı gibi bir akciğer hastalığı ile ortaya çıkar. Pnömotorkas nefes darlığı, öksürük ve plöritik göğüs ağrısı en sık semptomlardır(1-2). Spontan Pnömotorkas(SP) tedavisinde oksijen ile gözlem, aspirasyon, katater ve tüp torakostomi, torakotomi ve VATS cerrahi tedavi yer almaktadır. Uzamış hava kaçağı(UHK), bilateral veya nüks pnömotoraks, sosyal ve mesleki sebepler cerrahi tedavi endikasyonlarıdır(3). Bu yazıda cerrahi tedavi uyguladığımız hastaları sunduk.
YÖNTEM:Kliniğimizde 2017-2021 yılları arasında spontan pnömotoraks nedeniyle opere edilen 89 hastayı retrospektif olarak değerlendirdik.
BULGULAR:Hastaların 8 (%9) kadın, 81 (%91) erkekti. Hastaların 72(%80) PSP, 17 (%20) si SSP idi. Tüm hastaların yaş ortalaması 31.4 tü. PSP hasta grubun yaş ortalaması 24.6, SSP hasta grubun yaş ortalaması 54.3 idi. 51(%57) hasta sağ taraftan, 33(%37) hasta soldan ve 5 (%6) hasta bilateral opere edildi. 32 hasta (%36) nüks pnömotorks, 57 hasta (%64) uzamış hava kaçağı nedeniyle opere edildi. Komplikasyon 5 (%5,6) hastada uzamış hava kaçağı ortaya çıktı. Komplikasyon gelişen tüm olgular nüks nedeniyle opere edilen hasta grubundaydı. Hastaların tümüne video yardımlı torasik cerrahi (VATS) yöntemiyle wedge rezeksiyon(şekil 2) ve plevral abrazyon tercih edildi. Hastaların postoperatif hastanede yatış süresi ortalama 4.2 gün idi. Tüm hastalar salah ile taburcu edildi.
SONUÇ:SP göğüs cerrahide hastaların önemli bir kısmını oluşturmaktadır. Opere edilmeyen hastalarda klnikler arasında tedavi yöntemleri farklı olsa da cerrahi tedavilerde günümüzde VATS ile minimal invaziv cerrahi genel kabul görmüş tedavi yöntemidir. Cerrahi tedavi olarak aksiller torakotomi ve VATS ile büllektomi, wedge rezeksiyon ve bül ligasyonu yöntemleri mevcuttur. Kliniğimizde 89 hastaya VATS ile wedge rezeksiyon yapıldı. Uzamış hava kaçağı ve nüks pnömotoraks olgularında daha az kesi, daha az postoperatif kanama ve daha az hastaneden kalış süresi nedeniyle minimal invaziv cerrahi yöntemler tercih edilmelidir(2-4-5).
Sonuç olarak spontan pnomotoraksta nüks gelişmesi veya uzamış hava kaçağı olduğunda cerrahi güvenli bir yöntem olduğu unutulmamalıdır.

Şekil 1

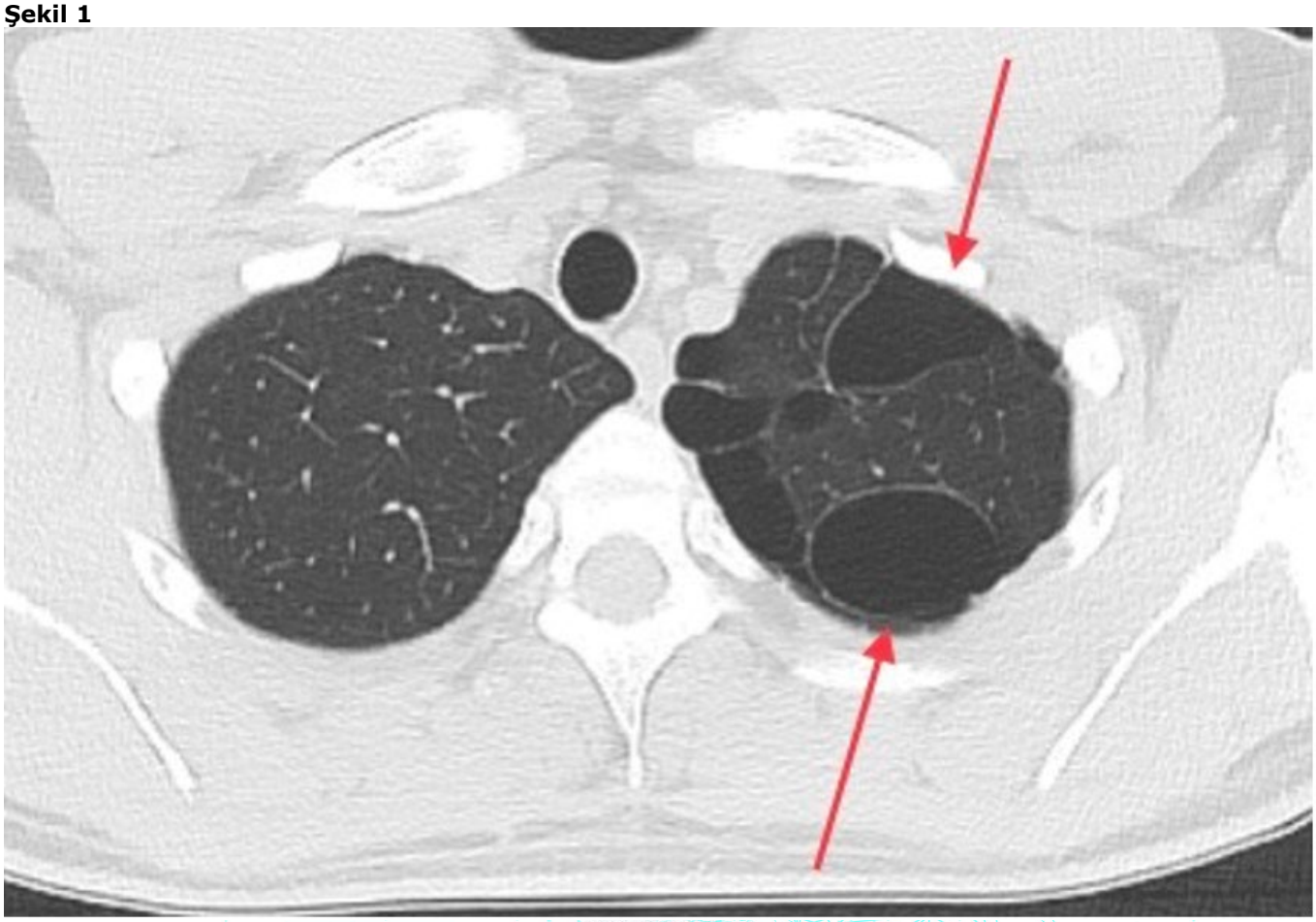

Sol Akciğer Apekste büllöz yapıların tomografi görüntüsü (kırmızı ok)

Şekil 2

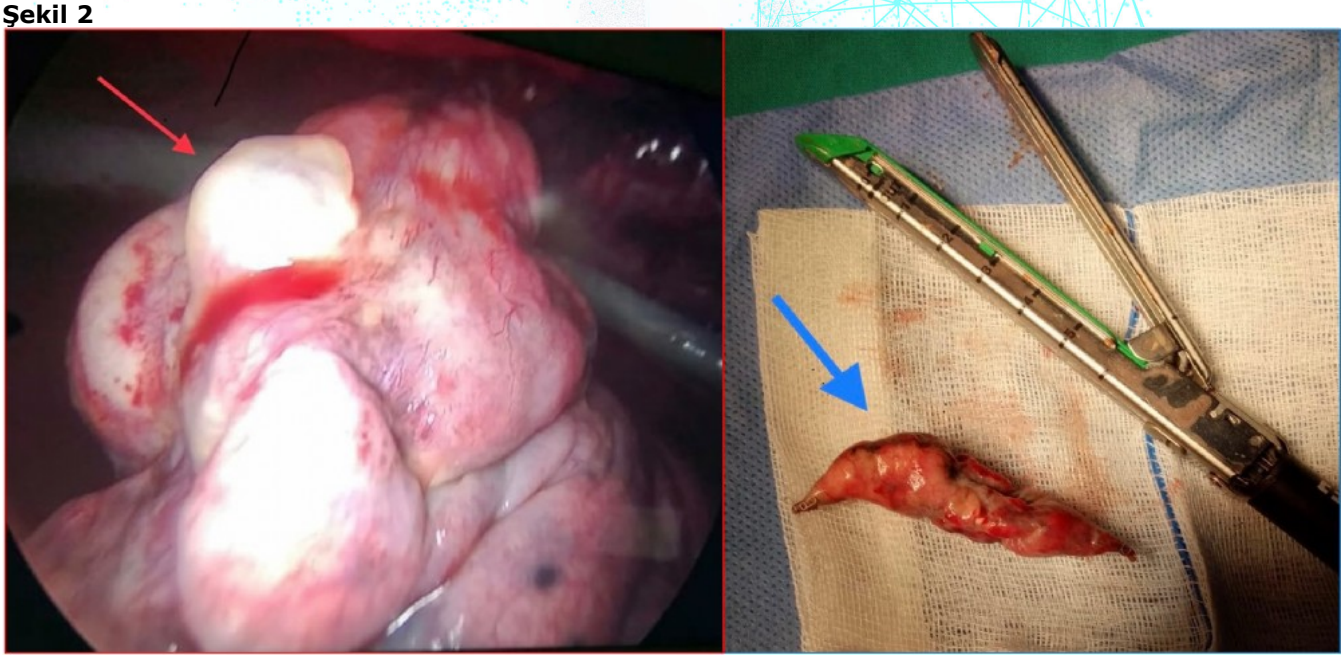

Bül formasyonu (kırmızı ok) ve VATS ile Wedge Materyali (mavi ok)

Tablo 1

TİP	ETYOLOJİ
PSP	Altta yatan akciğer hastalığı yok (Fakat bül /blepler genelde vardır)
SPS	Akciğer hastalıklarıyla ilişklidir KOAH, Kistik akciğer hastalıkları, sigara, Enfeksiyon, maligniteler, bağ doku-hastalıkları. tüberküloz
Travmatik	Künt ve penetran Toraks travmaları
İatrojenik	Torasentez, santral katater takılması, Yüksek basınçlı ventilasyon Transtorasik ve transbronşiyal biyopsi
Katamenial	Torasik endometriozis
Neonatal	Zor doğum sırasında mekonyum aspirasyon
Çeşitli	Dalış, hava yolculuğu, uyuşturucu – kullanımı, anoreksi, egzersiz

PSP:primer spontan pnömotoraks SPS:sekonder spontan pnömotoraks

KOAH: kronik obstruktif akciğer hastalığı

spontan pnÃ¶motoraks etyolojisi

EP-204

Toraks Duvarı Yerleşimli Kavernöz Lenfanjioma Olgu Sunumu

Süleyman Gökalp Güneş, Barış Gülmez
S.B.Ü Van Bölge Eğitim ve Araştırma Hastanesi

GİRİŞ VE AMAÇ:Lenfanjioma; lenfatik sistemin obstrüksiyonu sonucu gelişen dilatasyon ile meydana gelmektedir. Nadir görülen olgular olmasına rağmen boyun, aksilla, mediasten, retroperitoneal bölgede daha sık görülmektedir.(1) Toraks duvarı kaynaklı kistik/ kavernöz lenfanjiom olgusunu nadir görülmesi sebebiyle sunmaya uygun bulduk.
YÖNTEM:Sağ pektoral bölge komşuluğu 5.-6. Kosta hizasında ele gelen şişlik ve lokülasyon sebebiyle başvuran 28 yaşında erkek hastada yapılan ponksiyon sonucu seröz içerikli mayii aspire edilmiş olup lezyonun multilokülasyon göstermesi sebebiyle total drenaj sağlanamamıştır. Toraks bilgisayarlı tomografide(resim1) subkutan bölgede pektoral kas komşuluğunda yaklaşık 4x 3.5 cm boyutlarında kistik lezyon izlenmiş olup uygulanan eksizyon ile kistik yapı kapsüler olarak total rezeke edildi. Postoperatif histopatoloji sonucu CD34 (+) kistik/ kavernöz lenfanjiom ile uyumlu olarak raporlanmıştır. Gönderilen kültür ve ARB mikroskopisi negatif olarak sonuçlanmıştır.
BULGULAR:Lenfanjioma histopatolojik olarak basit ve kistik (kavernöz) olmak üzere sınıflandırılmaktadır. Kistik lenfanjiomalar uniloküle veya multiloküle olarak prezente olabilmekle beraber seröz veya şilöz içeriğe sahip olabilir. Saptanan olguların birçoğu boyun bölgesinde olmakla beraber, aksiller bölge mediasten ve daha az sıklıkla pelvis, omentum ve deri kaynaklı olabilirler.(2) Olgumuz toraks duvarı yerleşimli pektoral bölge komşuluğunda kavernöz lenfanjiomanın nadir görülmesi sebebiyle sunulmuştur.
SONUÇ:Van bölgesinde hidatik kistin endemik olması, hastanın genç olması sebebiyle travma öyküsü olmasa dahi toraks duvarı absesi ayırıcı tanılarda düşünülmüştür. Ponksiyon sonrası seröz içerik görülmesi sonucu hastaya eksizyon uygulanmıştır. Lokülasyon gösteren subkutan yerleşimli lezyonlarda kistik / kavernöz lenfanjioma da ayırıcı tanılarda düşünülmelidir.

Toraks BT aksiyel görüntüsü

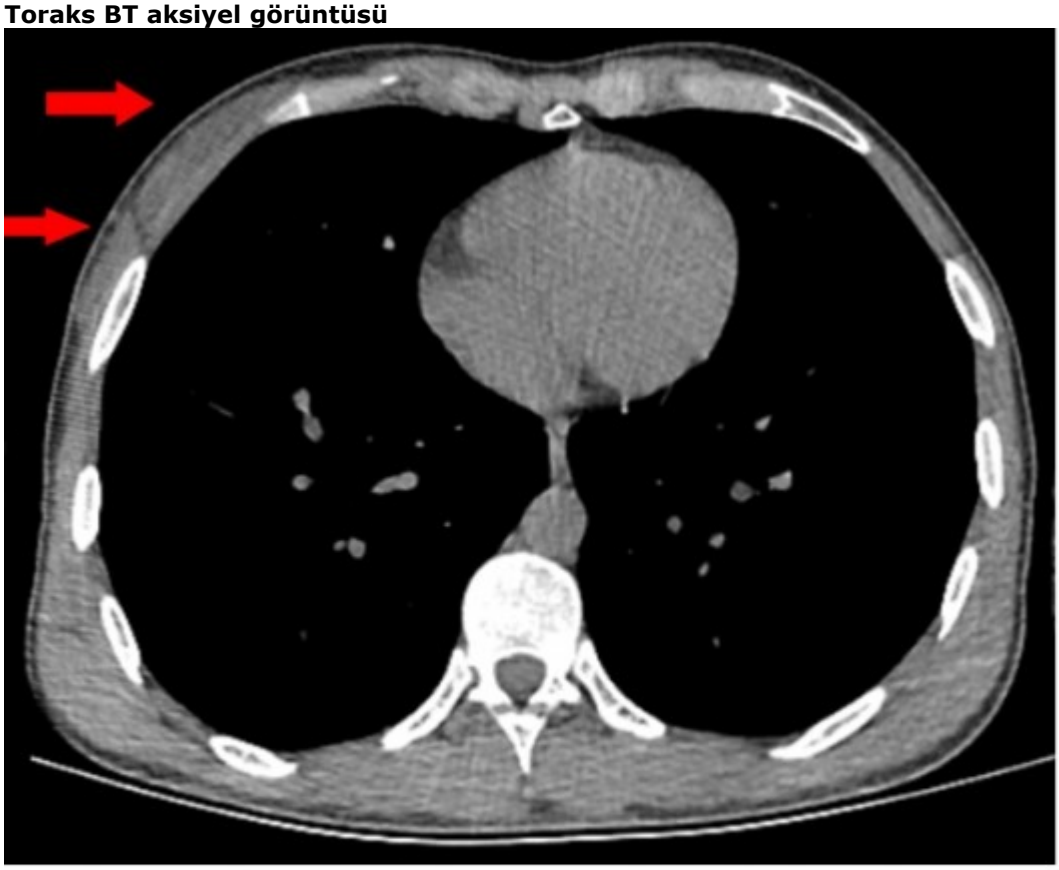

EP-205

Akciğer, Karaciğer Ve Sternum Kist Hidatik Olgusunun Cerrahi Yönetimi

Serdar Acemoğlu[1], Leyla Nesrin Acar[1], Selim Şakir Erkmen Gülhan[1], Nesrin Gürçay[2]
[1]Atatürk Sanatoryum Eğitim Araştırma Hastanesi, 2.Göğüs Cerrahisi Kliniği, Ankara
[2]Atatürk Sanatoryum Eğitim Araştırma Hastanesi, Tibbi Patoloji, Ankara

GİRİŞ VE AMAÇ:Kist hidatik(KH) hastalığı, ülkemizde doğu ve güneydoğuda endemik seyreden Echinococcus granülosusun neden olduğu kist lezyonlarla kendini gösteren paraziter bir hastalıktır. En sık karaciğer ve akciğeri tutmasına karşın hematolojik yolla vücudun her yerinde hastalık yapabilir(1). Bu yazıda sternum KH ender görülmesi nedeniyle kliniğimizde akciğer, karaciğer ve sternum KH tanısıyla opere ettiğimiz olgumuzu sunmayı amaçladık.
YÖNTEM:55 yaş erkek öksürük nedeniyle çekilen tomografi görüntülemesinde sağ akciğerde alt lob mediobazal segmentte diyafragma komşuluğunda 6 cm kistik lezyon, karaciğerde 6,5 cm kistik lezyon ve sternumda 2,5 cm kistik lezyon görülmesi üzerine kliniğimize yönlendirildi
BULGULAR:Hastanın kist hemaglütinasyon testi negatifti. Küçükbaş hayvancılık öyküsü vardı. Hastaya KH ön tanısıyla sağ torakotomi uygulandı ve gözlemde manubrium sternide yaklaşık 2 cm, alt lobda 6 cm kistik lezyon izlendi. Abdomen BT görüntülemesinde karaciğer kist görülmesi üzerine frenotomi yapıldı. Akciğerde KH ye kistotomi-kapitonaj, karaciğer KH kistotomi (şekil 1) ve sternum KH rezeksiyonu(şekil 2) operasyonu yapıldı. Hasta post-op 5. Gün komplikasyonsuz olarak albendazol tedavisi ile taburcu edildi. Hastanın 6 ay kontrolünde akciğer grafisi normaldi.
SONUÇ:KH ülkemizde endemik olduğu için önemini korumaktadır.KH karaciğerden sonra en sık tutulum yeri akciğerdir. Öksürük, hemoptizi, göğüs ağrısı ve kistin bronşa açılmasıyla kist sıvısının ekspektore edilmesi başlıca belirtileridir(2). Akciğer görüntülemesinde nilüfer arazı görülmesi KH rüptürü için patogonomiktir. Akciğer KH tedavi öncelikle cerrahidir. Akciğer ve eş zamanlı karaciğerin diyafragmatik yüzünde yerleşmiş kist hidatiklerin de transtorasik yaklaşım faydalıdır(3). Cerrahi yöntemlerde parankim koruyucu yöntemler seçilmelidir. KH ayırıcı tanısında maligniteler, sekestrasyon, tüberküloz, akciğer apsesi akılda tutulmalıdır.

Şekil 1

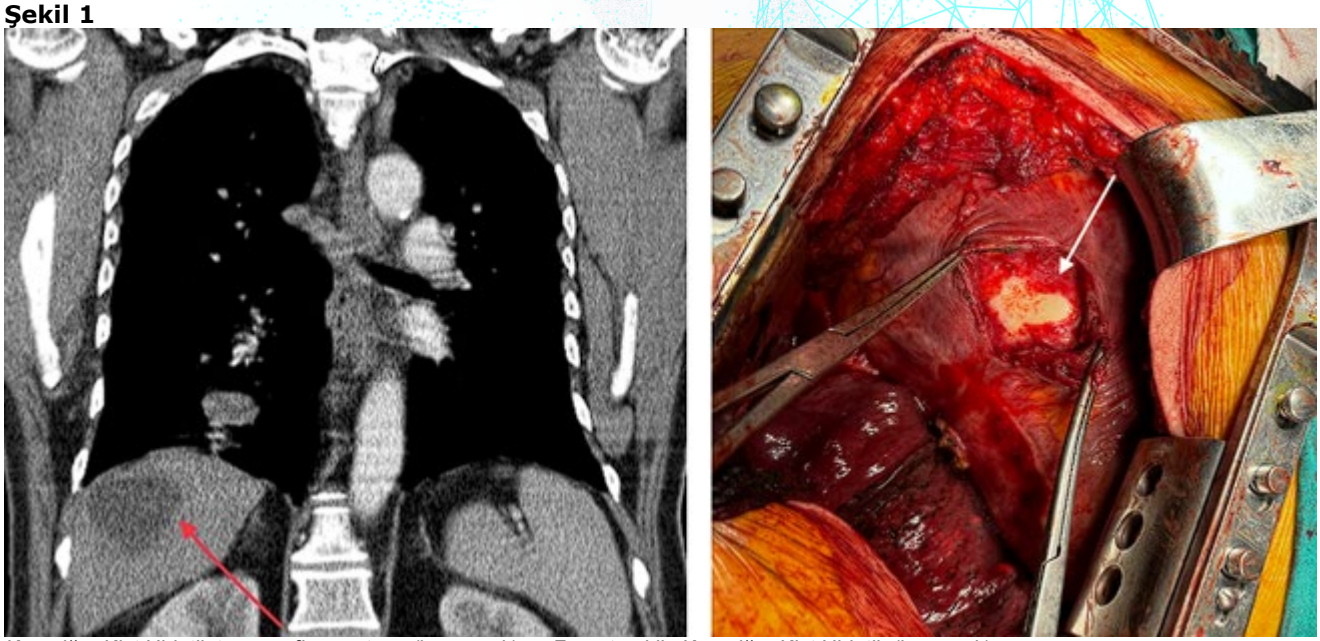

Karaciğer Kist Hidatik tomografi görüntüsü (kırmızı ok) ve Frenotomi ile Karaciğer Kist Hidatik (beyaz ok)

Şekil 2

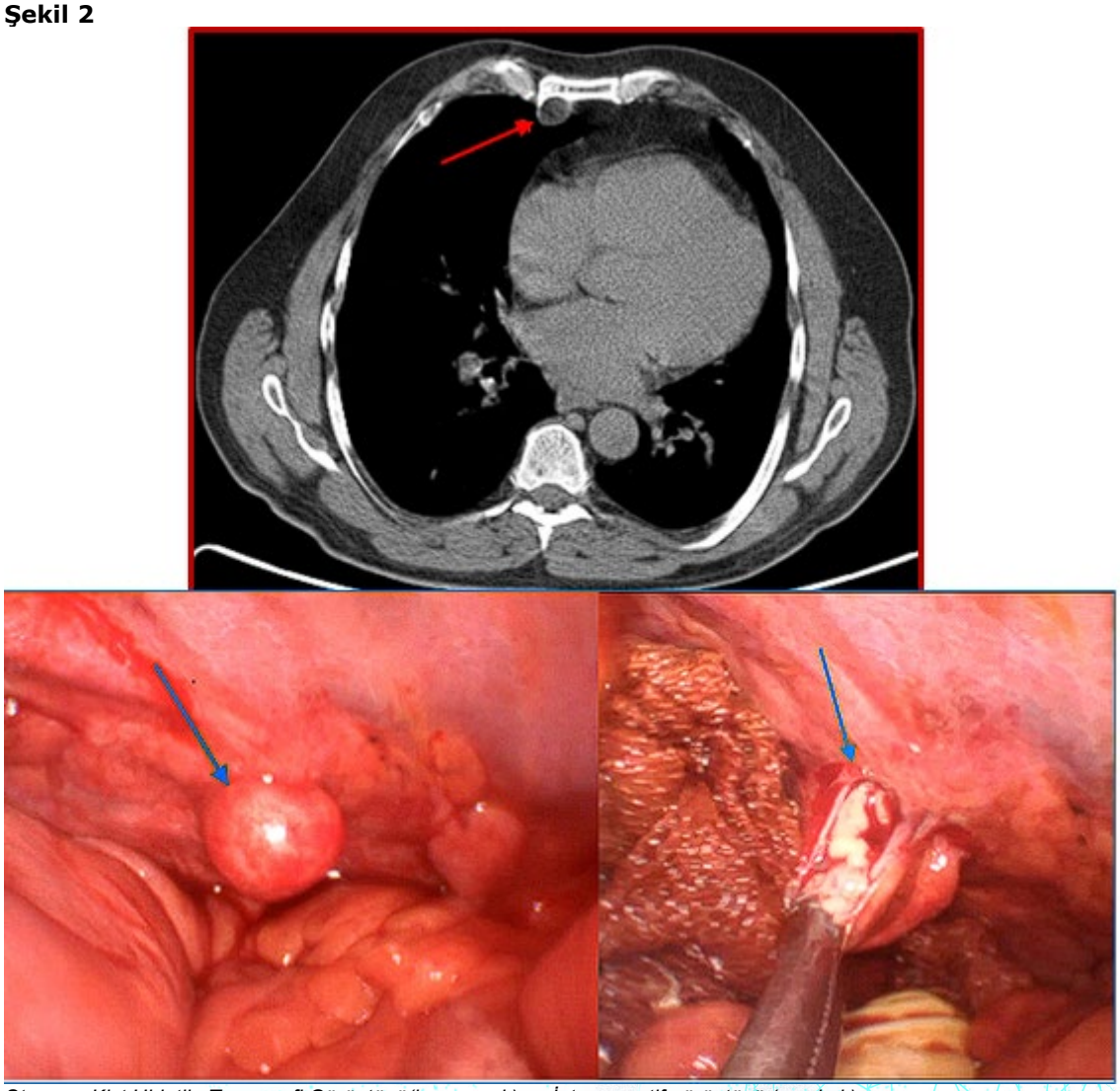

Sternum Kist Hidatik; Tomografi Görüntüsü(kırımızı ok) ve İntraoperatif görüntüsü (mavi ok)

EP-206

Torakotomi Sonrası Qigong Egzersiz Eğitiminin Solunum Fonksiyonu Üzerine Etkileri

Neriman Temel Aksu[1], Zeliha Başkurt[2], Hakan Keskin[3]
[1]Akdeniz Üniversitesi, Sağlık Bilimleri Fakültesi, Antalya
[2]Süleyman Demirel Üniversitesi, Sağlık Bilimleri Fakültesi, Isparta
[3]Akdeniz Üniversitesi, Tıp Fakültesi, Göğüs Cerrahisi Anabilim Dalı, Antalya

GİRİŞ VE AMAÇ:Torakotomi sonrası postoperatif pulmoner komplikasyonlar morbidite ve mortaliteye neden olmaktadır. Yapılan literatür çalışması sonucu torakotomi sonrası uygulanan Qigong egzersiz eğitiminin solunum fonksiyonları üzerine olan etkinliğini değerlendiren bir çalışmaya rastlanmamıştır. Bu nedenle çalışmanın amacı; torakotomi sonrası konvansiyonel fizyoterapi ve rehabilitasyona ilave olarak 8 hafta boyunca uygulanan Qigong egzersiz eğitiminin solunum fonkisyonu, solunum kas kuvveti ve solunum enduransı üzerine olan etkilerini değerlendirmektir.
YÖNTEM:Bu tek merkezli, prospektif randomize kontrollü deneysel çalışma Akdeniz Üniversitesi Hastanesi Göğüs Cerrahisi Yoğun Bakım Ünitesi ve Göğüs Cerrahisi Servisinde posterolateral torakotomi yapılan hastalar üzerinde yapılmıştır. Çalışmaya gönüllü olarak katılmayı kabul eden 60 hasta randomize olarak iki gruba ayrılmıştır (kontrol grubu:30 hasta; çalışma grubu:30 hasta). Randomizasyon, bilgisayar temelli randomizasyon yazılımı kullanılarak (www.random.org) gerçekleştirilmiştir. Çalışmaya katılan tüm hastalara konvansiyonel fizyoterapi ve rehabilitasyon uygulanmıştır. Bu egzersizler postoperatif ilk günden itibaren fizyoterapist gözetiminde yapılmıştır. Egzersizlerin, tekrar sayısı artırılarak her gün ilerletilmiştir. Çalışma grubuna ek olarak 8 hafta boyunca, haftada 3 gün toplam 24 seans Qigong egzersiz eğitimi uygulanmıştır. Sonuç ölçümleri için solunum fonksiyonu, solunum kas kuvveti, solunum kas enduransı COSMED Pony FX (COSMED; İtalya) spirometre ile değerlendirilmiştir. Değerlendirmeler preoperatif dönem, postoperatif 7. gün, postoperatif 4. hafta ve postoperatif 8. haftada tekrarlanmıştır.
BULGULAR:İki grup arasında yaş, cinsiyet ve vücut kitle indeksi açısından anlamlı fark yoktu ($p > .05$). FVC ve FEV1 postoperatif 4. hafta ve 8. hafta çalışma grubunda kontrol grubuna göre anlamlı olarak daha iyi ve daha hızlıydı ($p < .05$). Postoperatif solunum kas kuvveti (maksimal inspiratuar basınç, maksimal ekspiratuar basınç) çalışma grubunda korunurken kontrol grubunda zamanla azalmıştır.
SONUÇ:Sonuç olarak, torakotomi operasyonları sonrası pulmoner komplikasyonları ortadan kaldırmak için iyi programlanmış ve tam olarak uygulanmış pulmoner rehabilitasyon programlarına ihtiyaç vardır. Bu çalışma; 8 hafta boyunca konvansiyonel fizyoterapi ve rehabiltasyon programına ilave uygulanan Qigong egzersiz eğitiminin posterolateral torakotomi sonrası yan etkisi olmadan güvenli ve etkili bir şekilde solunum fonksiyonlarını iyileştirmek için ekonomik ve basit bir yöntem olduğunu göstermektedir. Bu çalışmanın sonuçlarını doğrulamak ve Qigong egzersiz eğitiminin solunum fonksiyonlarını ve morbiditeyi güvenilir bir şekilde iyileştirip iyileştirmediğini belirlemek için daha fazla katılımcıyla daha fazla çalışmaya ihtiyaç vardır.

EP-207

Toraks Duvarı Yerleşimli Desmoid Fibromatozis Olgu Sunumu

Barış Gülmez, Süleyman Gökalp Güneş
S.B.Ü Van Bölge Eğitim ve Araştırma Hastanesi

GİRİŞ VE AMAÇ:Desmoid fibromatozis benign karakterli, derin yerleşimli, monoklonal myofibroblastik neoplazmlardır. Muskuloaponevrotik stromal dokulardan köken alan ve yavaş büyüme gösteren bu neoplazmlar çevre dokulara infiltrasyon gösterebilmeleriyle 'desmoid tümör, agresif fibromatozis' olarak da adlandırılmaktadır. Lokal agresif özellik göstermesi, uzak metastaz yapmaması sebebiyle Dünya Sağlık Örgütü yumuşak doku tümörleri sınıflandırmasında 'borderline' tümör olarak nitelendirilmiştir. Desmoid fibromatozis tüm yumuşak doku tümörlerinde %3 'den az, tüm neoplazmlarda ise %0.03 oranında izlenmektedir.[1] Desmoid fibromatozis baş- boyun bölgesinde, karın duvarında sıklıkla görülebildiği gibi toraks duvarında da sıklıkla izlenebilmektedir.[2]
YÖNTEM:Yirmi yedi yaşında erkek hasta 3 aydır sol paraskapular bölgede ele gelen şişlik ve ağrı sebebiyle başvurmuş olup, hastanın bilinen bir travma, cerrahi veya hematolojik hastalığı yoktur. Sol paraskapular bölgede ele gelen yaklaşık 5 cm boyutundaki kitle lezyonu sebebiyle çekilen yumuşak doku ultrasonografide 2.5x 4.5 cm kas kaynaklı olabilecek heterojen lezyon olarak raporlanmış olup kontrastsız toraks bilgisayarlı tomografide sol paraskapular alanda kas dokusuna benzer dansitede, yaklaşık 7 cm boyutunda solid lezyon izlenmiştir. (resim 1) Hastaya genel anestezi ile prone pozisyonda girişim uygulandığında lobüle konturlu, kapsüler olarak total kitle eksizyonu uygulanmıştır. Postoperatif 2. Gün ek patoloji gelişmeden taburcu edilen hastanın patoloji raporunda; SOX10 immün ekspresyon, SMA yaygın immün ekspresyonu ve CD34 damar duvarlarında immün ekspresyon izlenmiştir. Ki67 Proliferasyon indeksi maksimum olduğu alanda %3-4 olarak belirtilmiştir. Histopatolojik olarak desmoid fibromatozis olarak tanı alan hastada cerrahi sınırlar salim olarak izlenmiştir.
BULGULAR:Desmoid fibromatozis yumuşak doku kaynaklı lokal agresif özellikte bir 'borderline' tümör grubudur. Lokal invazyon göstermesi, lokal nüks izlenebilmesi sebebiyle cerrahi sınırları güvenli olacak şekilde invazyon varlığında toraks duvarı rezeksiyonu da yapacak şekilde komplet cerrahi altın tedavi yöntemidir.[3] Uzak metastaz izlenmemesi sebebiyle literatürde PET-BT çalışmaları da izlenmesine rağmen olgumuzda radyolojik olarak invazyondan şüphelenilmemesi sebebiyle bilgisayarlı tomografi inceleme yeterli görülmüştür.
SONUÇ:Cerrahi öyküsü, bilinen hemotojen hastalık öyküsü olmayan toraks duvarı yerleşimli şişlik sebebiyle başvuran hastalarda olası toraks duvarı maligniteleri tümüyle dikkate alınmalıdır. Olguda tümörün invazyon şüphesi, lokal agresif bulguları radyolojik olarak belirlenerek ileri radyolojik tetkik ve preoperatif biyopsi gerekliliği göz önünde bulundurulmalıdır. Kitle eksizyonu veya gereklilik halinde toraks duvarı rezeksiyonu da uygulanarak tümörün komplet rezeksiyonu tedavide altın standarttır. Toraks duvarı kitlelerinde, uzak organ metastazı şüphesi bulundurmayan hastalarda desmoid fibromatözisin de ayırıcı tanılar arasında olabileceği düşünülmelidir.

EP-208

İlk Atak Primer Spontan Pnömotoraksta Nötrofil Lenfosit Oranı Operasyon Endikasyonu Olabilir mi?

Barış Gülmez[1], Banu Yoldaş[2], Canberk Heskiloğlu[2], Merve Ayık Türk[3]
[1]Van Bölge Eğitim Araştırma Hastanesi
[2]SBÜ Dr Suat Seren Göğüs Hastalıkları ve Cerrahisi
[3]Bozyaka Eğitim Araştırma Hastanesi

GİRİŞ VE AMAÇ:Pnömotoraksta oksijen tedavisi, iğne aspirasyonları, videotorakoskopik cerrahi yöntemler gibi tedaviler mevcuttur. İlk atak primer spontan pnömotorakslarda(PSP) uzamış hava kaçağı(> 7 gün), bilateral pnömotoraks olması, tansiyon pnömotoraks, meslek, sağlık kuruluşuna uzaklık gibi nedenlerle operasyon yapılabilir. Pnömotoraksta inflamatuar belirteçlerde değişimler izlenir. Operasyon endikasyonlarından en sık karşılaştığımız uzamış hava kaçağıdır(UHK) ve 7 gün takip gerektirir. Hastanede yatış süresi uzar, enfeksiyon ihtimali artar ve maliyet yükselir. Uzamış hava kaçağı hasarlı dokunun iyileşmesindeki gecikmelerden kaynaklanır ve doku iyileşmesinin inflamasyon ile ilişkili olduğu çalışmalarda gösterilmiştir. Son dönemlerde yapılan çalışmalarda nötrofil lenfosit oranı(NLR) hem iki parametreyi tek başlık altında toplaması hem de kolay,ucuz ve tekrarlanabilir olması nedeni ile inflamatuar belirteç olarak çalışmalarda kullanılmaya başlanmıştır.İnflamasyon ile bağlantılı, uzamış hava kaçağı içinde bir belirteç olabileceği düşünülen nötrofil lenfosit oranı için belirlenebilecek bir cut-off değer hastanın yatış süresini kısaltabilir, maliyeti düşürebilir ve hastane enfeksiyonlarının ihtimalini azaltabilir.Amacımız " İnflamasyon ile ilişkilendirilen NLR ilk atak primer spontan pnömotorakslı hastalarda uzamış hava kaçağının, yani operasyon ihtiyacının bir erken belirteci olabilir mi?" sorusuna cevap aramaktır.
YÖNTEM:2010-2020 arasında ilk atak PSP nedeni ile interne edilmiş ve tüp torakostomi uygulanmış hastalar çalışmaya dahil edildi. Hastaların nötrofil lenfosit oranları dren öncesi alınan hemogram sonuçlarından hesaplandı. Drenaj süreleri, operasyon varlığı,yatış süresi, sigara gibi parametrelere probel sisteminden ulaşıldı. Kriterleri karşılamayan hastalar çalışma dışı bırakıldı.
-Verilerine tam ulaşılamayan hastalar
-Dış merkezlerde tedavi gören sevkli hastalar
-Şikayeti uzun süredir devam eden hastalar
-İmmünsupresif ilaç kullanımı olan hastalar
- nüks hikayesi olan hastalar
-Dev bülleri olan hastalar
BULGULAR:177 hastanın yaş ortalaması 24,16(18-42)idi.143 tanesi erkek ve 34 tanesi kadındı. 83'ü aktif sigara kullanıyordu. 90 hastada sağ 87 hastada, sol pnömotoraks saptandı. 83 hastada uzamış hava kaçağı izlendi. 125 hastaya UHK veya nüks nedeniyle operasyon uygulandı. Operasyon tekniği olarak aksiller torakotomi veya VATS ile wedge rezeksiyon ve apikal plörektomi kullanıldı. ROC analizine göre NLR'si 3 ve üzerinde olan hastalarda uzamış hava kaçağı ihtimali %95 sensitivite ve %89 spesifite ile doğrulandı.
SONUÇ:NLR inflamasyonun göstergesi olan, kolay hesaplanabilir, ucuz bir belirteçtir.PSP'nin inflamasyon eşliğinde bir hastalık olduğu ve inflamasyonun iyileşmeyi geciktirdiği öne sürülmektedir. NLR'nin operasyon endikasyonu olan UHKı ile ilişkili olabileceğini düşünmekteyiz.Bu oranın operasyon endikasyonu olarak kullanılmaya başlanması hastanın yatış süresini,maliyetini ve enfeksiyon ihtimalini azaltacaktır.

NLR ve uzamış hava kaçağı

NLR ve uzamış hava kaçağı cutt-off değeri					
2,6548	0,952	0,223			1,728
2,7333	0,952	0,213			1,739
2,8167	0,952	0,202			1,750
2,8333	0,952	0,202			1,750
2,8452	0,952	0,170			1,782
2,8937	0,952	0,160			1,792
2,9339	0,952	0,149			1,803
2,9407	0,952	0,138			1,814
2,9684	0,952	0,128			1,824
2,9964	0,952	0,117			1,835
3,0000	0,952	0,117			1,835
3,0071	0,904	0,117			1,787
3,0244	0,892	0,117			1,775
3,0455	0,880	0,117			1,762
3,0577	0,867	0,117			1,750
3,0651	0,855	0,117			1,738
3,0982	0,843	0,117			1,726
3,1394	0,831	0,117			1,714
3,1603	0,819	0,117			1,702
3,2001	0,807	0,117			1,690

NLR 3 ve üzerinde olduğunda %95 sensitif ve %89 spesifik olarak uzamış hava kaçağı ile ilişkilidir

%95 spesifik ve %89 sensitif

ROC analizi grafiği

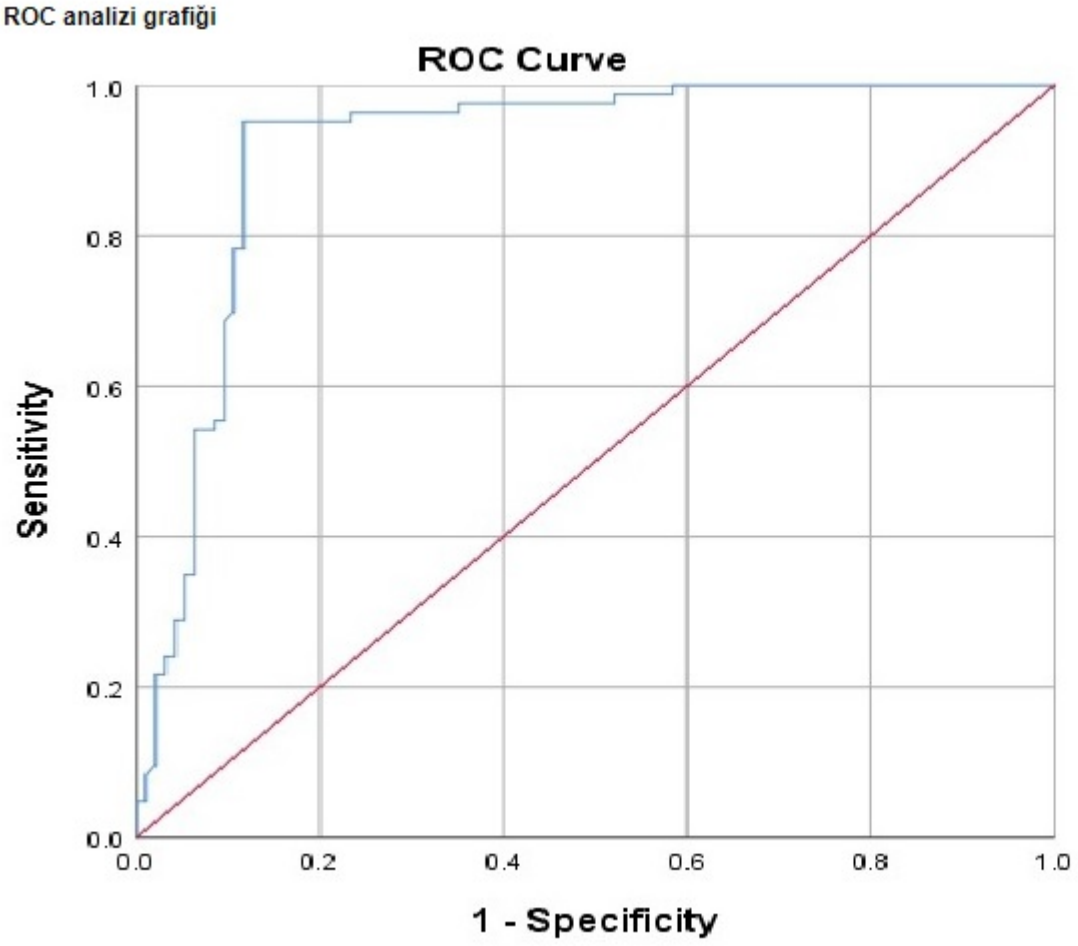

ROC analizi grafiği

EP-209

Spontan Pnömotoraks İle Prezente Olan Malign Mezotelyoma: Olgu Sunumu

Ayşe Ulusoy, Elçin Ersöz Köse, Alper Süer, Rıza Serdar Evman, Cansel Atinkaya Baytemir, İrfan Yalçınkaya
Süreyyapaşa Göğüs Hastalıkları ve Göğüs Cerrahisi Eğitim ve Araştırma Hastanesi,Göğüs Cerrahisi Kliniği

GİRİŞ VE AMAÇ:Malign plevral mezotelyoma (MPM), genellikle asbest maruziyeti ile oluşan, lokal, invazif karakterli plevranın en sık görülen primer malign tümörüdür. Genellikle plevral effüzyon ile prezente olan malign plevral mezotelyoma,
nadiren spontan pnömotoraks ile de prezente olabilmektedir. Bu çalışmada pnömotoraks ile prezente olan malign plevral mezotelyoma olgusu sunulacaktır.
YÖNTEM:69 yaşında bilinen sistemik bir hastalığı olmayan erkek hasta ani gelişen nefes darlığı şikayetiyle acil servise başvurdu. Burada çekilen akciğer grafisinde solda pnömotoraks (Şekil 1) görülmesi üzerine hastaya soldan tüp torokostomi kapalı su altı drenajı uygulandı.
Hava kaçağı devam eden hastaya uzamış hava kaçağı nedeniyle Video yardımlı toraks cerrahisi (VATS) ile wedge rezeksiyon uygulandı. Kaçak kontrolü sonrası hastaya plöredezis amaçlı plörektomi yapılarak ameliyatı sonlandırıldı(Şekil 2). Hastanın dreni taburcu olduktan 10 gün sonra sonlandırıldı.
Hastanın patoloji sonucu operasyonu sırasında plörektomi sebebiyle patolojiye gönderilen paryetal plevradan epitelyal tip malign mezotelyoma olarak raporlandı. Hastanın kontrollerinde herhangi bir komplikasyon gelişmedi. Hasta onkolojiye yönlendirildi.
BULGULAR:Malign plevral mezotelyoma plevranın en sık görülen primer malign tümörüdür. Hem paryetal hem de visseral plevrayı tutabilmektedir. Malign plevral mezotelyoma genellikle asbest maruziyetinden 30-40 yıl sonra ve 5-6.dekatlarda özellikle ortaya çıkmaktadır. Bu olguda asbest maruziyeti bulunmamaktadır.
MPM'da semptomlar tümörün plevraya yayılması ve sıvı oluşması nedeniyle ortaya çıkar. Bu semptomlar çoğunlukla nefes darlığı, yan ağrısı, göğüs ağrısı şeklinde kendini göstermektedir. Akciğer grafisinde veya toraks BT'de plevral effüzyon, plevral kalınlaşma şeklinde sıklıkla prezente olmaktadır. Nadiren ise spontan pnömotoraks şeklinde prezente olabilmektedir.
SONUÇ:Malign plevral mezotelyomada spontan pnömotoraksın etiyolojisi net olmamakla birlikte 3 mekanizma üzerine durulmaktadır. İlk
olarak nekrotik tümör nodül rüptürüne bağlı gelişebilir. Ikincisi, periferik tümör nodülünün balon valf mekanizması görüp periferik bül oluşumuna neden olması ve bu bülün rüptüre olmasıdır. Üçüncüsü tümörün plevraya kendi yayılımıyla olabilmektedir.
Epiteloid, sarkomatoid, desmoplastik ve bifazik olmak üzere 4 histolojik tipi bulunmaktadır. Epiteloid tip en sık görülen malign plevral mezotelyoma çeşididir.
MPM'nin tedavisi net olmamakla birlikte tümör rezeke edilemeyecekse primer tedavi olarak kemoterapi (KT) verilebilir. Tümör cerrahi olarak rezeke edilebilecekse plevral dekortikasyon, plörektomi gibi cerrahi teknikler bulunmaktadır. Cerrahi sonrası bu hastalar tedavilerinin devamı için adjuvan kemoterapiye yönlendirilir.
Sonuç olarak spontan pnömotoraksların nadirde olsa maligniteler ile birlikteliği görülmektedir. Bu yüzden ileri yaşlı hastalarda spontan pnömotoraksla karşılaşılırsa malign plevral mezotelyomanın akılda tutulması gerektiği unutulmamalıdır.

şekil1-2

Şekil 1:

Şekil 2:

EP-210

Ailesel Spontan Pnömotoraksta genetik analiz ile ileri evre kolorektal kanserlerin önlenmesi arasında olası ilişki

Kamran Aliyev[1], Mehmet Türe[2], Şükür Musayev[3], Meltem Sevinç[4], Tahsin Yakut[2]
[1]Özel Medicabil Hastanesi, Gögüs Cerrahisi, Bursa
[2]Özel Jimer Hastanesi, Tıbbi Genetik, Bursa
[3]Özel Kent Hastanesi, Gögüs Cerrahisi, İzmir
[4]Dokuz Eylül Üniversitesi, Gögüs Cerrahisi Ana Bilim Dalı, İzmir

GİRİŞ VE AMAÇ:Primer Spontan Pnomotoraks, visseral ve parietal plevra arasına travma ve altta yatan belirgin akciğer hastalığı olmadan havanın birikmesidir. Erkeklerde 100000'de 18-26, Kadınlarda 100000'de 1,2-6 oranında görülür. Bazı genetik hastalıklar pnömotoraks etyolojisinde rol oynayabilir. FLCN geni otozomal dominant kalıtım gösteren Birt-Hogg-Dube sendromu ve "Pneumothorax, primary spontaneous" ile ilişkilendirilmiştir. Ayrıca FLCN geni ile kolorektal kanser ve renal kanserle ilişkisini gösteren olgu ve hayvan çalışmaları vardır.
YÖNTEM:Hastada, FLCN genine ait tüm kodlayan bölgeler ve ekzon-intron bağlantıları "Next Generation Sequencing-NGS" yöntemi ile incelenmiş ve c.1285dupC (p.H429Pfs*27) (p.His429ProfsTer27) (NM_144997.7) varyantı heterozigot olarak tesbit edilmiştir.
BULGULAR:Burada anlatılacak olan olgumuz ve iki kardeşi farklı zamanlarda pnömotoraks atakları ile hastaneye başvurmuşlar ve tedavileri uygulanmıştır. Aile öyküsünde olgunun annesi 2 defa spontan pnömotoraks atağı geçirmiş ve ameliyat ile tedavi olmuştur. Aynı zamanda annesi 2021 yılında ileri evre kolon adenokarsinom tanısı almış ve tedavisi devam etmektedir. Ailesel spontan pnömotoraks şüphesi ile hastadan gen çalışılmasına karar verildi. Hastada, FLCN genine ait tüm kodlayan bölgeler ve ekzon-intron bağlantıları "Next Generation Sequencing-NGS" yöntemi ile incelenmiş ve c.1285dupC (p.H429Pfs*27) (p.His429ProfsTer27) (NM_144997.7) varyantı heterozigot olarak tesbit edilmiştir. Bu varyant ACMG kriterlerine göre patojenik olarak değerlendirilmiştir.
SONUÇ:Mevcut genetik durum ve aile öyküsü nedeni ile ileride hastada meydana gelebilecek kolorektal ve renal kanserler açısından hastaya genetik danışma verilmiş ve hasta multi-disipliner olarak takibe alınmıştır. Spontan pnömotorakslı hastalarda pozitif aile öyküsü olduğunda FLCN gen analizinin yapılması, hastanın bilgilendirilmesi ve takip altında olması ileride oluşabilecek kolorektal ve renal kanserlerin erken tanısına yardımcı olması amaçlanmıştır.

EP-211

İntraplevral Fibrinolitik tedavi yaklaşımları; İnönü deneyimleri

İlham Gülçek[1], Muhammed Kalkan[1], Mehmet Ağar[2], Merve Ünal[1], Bilal Aydoğmuş[1], Oğuz Girgin[1], Muhammet Reha Çelik[3], Hakkı Ulutaş[1]

[1]İnönü Üniversitesi Turgut Özal Tıp Merkezi Göğüs Cerrahi AD.

[2]Elazığ Fethi Sekin Şehir Hastanesi Göğüs Cerrahi Kliniği

[3]Medicana Hastanesi Göğüs Cerrahisi Kliniği Ankara

GİRİŞ VE AMAÇ:Komplike olmuş, plevral aralığı dolduran sıvılar akciğerin restriksiyonuna neden olarak ekspansiyonunu engeller. Böylece akciğerin normal işlevini bozarak müdahale gerektirecek duruma gelmesine neden olabilirler. Streptokinaz ya da Tissue Plazminojen Activatörü (tPA) intraplevral boşluğa verilerek bu alanda oluşan fibrin ve diğer bazı proteinleri parçalayarak etki eder. Uygun zamanda yapılan intraplevral fibrinolitik tedavi (IPFT) ile fibrin oluşma süreci kesintiye uğratılır. Böylece akciğer üzerinde fibröz kabuk gelişimi önlenerek hasta daha invaziv işlemlerden kurtarılabilir.
YÖNTEM:Bu çalışmada 2003-2022 yılları arasında İnönü Üniversitesi Turgut Özal Tıp Merkezi Göğüs Cerrahi kliniğinde komplike, plevral aralığı dolduran sıvılar için tüp veya kateter torakostomisi ile IPFT uygulanan 182 olgu retrospektif olarak incelendi. Fibrinolitik ajan, 100 cc serum fizyolojik içerisinde tüp veya kateter torakostomi aracılığı ile intraplevral boşluğa verildi. Optimum etkiyi sağlamak için tüp veya kateter torakostomi 1- 4 saat klemplendi. Sonrasında klemp açılarak yakın drenaj takipleri yapıldı. IPFT ajanı olarak 100 cc SF içinde 250000 IU streptokinaz veya 5-10mg/gün Tissue Plazminojen Activatörü (tPA) uygulandı.
BULGULAR:Olguların 130'u (%71.4) erkek, 52 si (%28.6) kadındı. Hastaların ortalama yaşı 48.6 (5- 93) olarak hesaplandı. Hastaların 98'ine (%53.8) streptokinaz, 84'üne (%46.2) Tissue Plazminojen Activatörü (tPA) uygulandı. Sağ yaklaşım 108 (%59.3) hastaya yapılırken 74 (%40.7) hastaya soldan işlem uygulandı. Hastaların 144'üne (%79.2) tüp torokostomiden, 38'ine (%20.8) katater torokostomiden işlem yapıldı. Malign hastalıktan dolayı işlem yapılan hasta sayısı 58 (%31.9) iken 124 (%68.1) hastaya benign nedenlerden dolayı uygulandı. Sadece bir defa uygulama yapılan hasta sayısı 32 (%17.6), iki kez yapılan 50 (%27.4), üç kez işlem yapılan 69 (%37.9), dört kez yapılan 25(%13.8), beş kez işlem yapılan 4 (%2.2) ve 6 kez işlem uygulanan hasta sayısı 2 (%1.1) olarak saptandı. Katater/ tüp torokostominin sonlandırma süresi ortalama 11.1 gün, hastanede yatış süresi ortalama 13.6 gündü. 50 (%27.5) hastaya ek cerrahi müdahale gerekti. Olguların hiçbirinde IPFT'ye bağlı masif kanama görülmedi. Birinci uygulamadan sonra ortalama drenaj miktarı 520.2 cc, 2. uygulamadan sonra ortalama 378.2 cc, 3. uygulamadan sonra ortalama 273.9 cc, 4. uygulamadan sonra ortalama 250 cc drenaj oldu.
SONUÇ:Drene olmayan komplike plevral efüzyon tedavisinde daha invaziv cerrahi girişimler yerine IPFT güvenli, etkili ve yan etkisi az başarısı yüksek, bir uygulamadır. Bu tür olgularda öncelikli yaklaşımın İPFT gibi konservatif tedaviler olmasını önermekteyiz.

EP-212

Konjenital kistik adenomatoid malformasyona sahip çocuk olgunun Uniportal VATS ile tedavisi

İlham Gülçek, Muhammed Kalkan, Oğuz Girgin, Merve Ünal, Bilal Aydoğmuş, Ayşe Nur Akatlı, Hakkı Ulutaş
İnönü Üniversitesi Turgut Özal Tıp Merkezi Göğüs Cerrahi AD.

GİRİŞ VE AMAÇ:Konjenital kistik akciğer hastalıkları; kistik adenomatoid malformasyonu (KKAM), lober amfizem, pulmoner sekestrasyon ve bronkojenik kist olmak üzere başlıca dört tipe ayrılır. Bunlar histolojik olarak farklı olmalarına rağmen, klinik ve embriyolojik olarak benzer özellikler taşırlar. Bu nedenle kesin tanıları zordur ve tedavisi komplet eksizyondur. Uniportal VATS ile anatomik rezeksiyon uygulanan KKAM çocuk olgu sunuldu.
OLGU:Sırt ağrısı şikayeti ile başvuran 10 yaşındaki kız çocuk olgunun PA akciğer grafisinde; sol akciğer üst zonda radyolüsent alanlar izlendi. Toraksın bilgisayarlı tomografisinde; alt lobdan kaynaklanan ve üst loba bası yapan büyüğü yaklaşık 7 cm'lik çok sayıda hava kistleri izlendi (Resim 1). Preoperatif biyokimyasal paremetrelerde patoloji saptanmadı. Ara ara nefes darlığı ve tekrarlayan enfeksiyon bulguları bulunan olguya tek lümenli endotrakeal tüp ile ventilasyon sağlanarak operasyona başlanıldı. Uniportal VATS kesisi ile kontrollü ventilasyon sağlanarak ve büyük kist havası aspire edilerek daha uygun ekspojur sağlandı. İntraoperatif kistik görünümün sadece alt lob ile sınırlı olduğu görüldü ve sol alt lobektomi ile hastalıklı alan anatomik olarak eksize edildi. Postoperatif komplikasyon gelişmeyen olgunun 2. gün tüp torakostomisi sonlandırıldı ve 3. gün şifa ile taburcu edildi (Resim 2). Postoperatif semptomları gerileyen olgunun patoloji sonucu Konjenital Kistik Adenomatoid Malformasyon Tip 1 olarak rapor edildi.
SONUÇ:KKAM erken yaşta tanı alabilir ise, büyüme çağlarında olabilecek solunumsal komplikasyonlar önlenebilir. Son yıllarda deneyimli klinikler tarafından etkin bir şekilde uygulanan Uniportal VATS yöntemi ile çocuk olgularda da tek lümenli ventilasyon ile de güvenli bir şekilde bu tür cerrahilerin yapılabilirliği unutulmamalıdır.

Resim 1

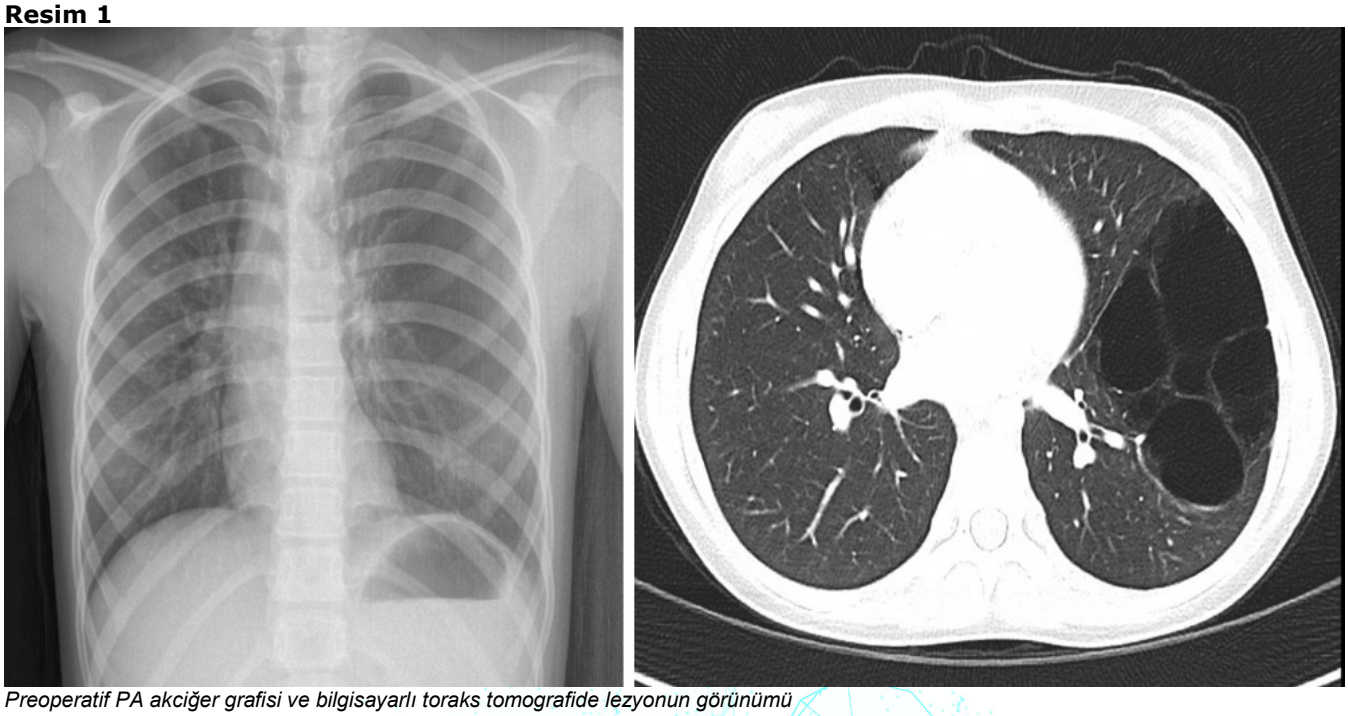

Preoperatif PA akciğer grafisi ve bilgisayarlı toraks tomografide lezyonun görünümü

Resim 2

Postoperatif uniportal vats kesi görünümü.

EP-213

Erken yaşta opere edilen semptomatik Konjenital Lober Amfizem olgusu

Hakkı Ulutaş, İlham Gülçek, Muhammed Kalkan, Oğuz Girgin, Merve Ünal, Bilal Aydoğmuş
İnönü Üniversitesi Turgut Özal Tıp Merkezi Göğüs Cerrahi AD.

GİRİŞ VE AMAÇ:İlk olarak 1932'de Nelson tarafından tanımlanan Konjenital Lober Amfizem (KLA), pulmoner gelişim safhasında bronşun kısmi obstrüksiyonuna bağlı olarak bir veya daha fazla lobun hiperinflasyonu olarak tanımlanır. Bu amfizemli lob progresif olarak hem sağlam akciğer parankimine hem de komşu organlarda bası semptomlarına neden olmaktadır. Olguların yarısı ilk 6 ay içinde bulgu verirken diğer yarısı 6 aydan sonra semptomatik olabilir. Ciddi semptomları olan ve tekrarlayan enfeksiyonlar ile karşılaşılan olgularda en etkin tedavi anatomik rezeksiyon ile amfizemli lobun çıkarılmasıdır.
OLGU:Öksürük, halsizlik ve nefes darlığı şikâyeti ile çocuk alerji kliniğine getirilen 4 aylık erkek hasta; aynı şikayetler ile iki hafta önce dış merkeze başvurmuş. Dış merkezde üç gün yatırılarak medikal tedavi aldıktan sonra bronkodilatatör ile taburcu edilen hastanın şikâyetleri devam etmiş. Hasta; 39 haftalık, 3400 gr. olarak doğmuş. Çekirdek ailede bilinen hastalık yok. Fizik muayenede hışıltılı solunum ve interkostal çekintileri mevcut. Oskültasyonda bilateral yaygın ral ve ronküs alındı. Diğer sistem muayeneleri olağan. Laboratuvar tetkiklerinde Crp:5, Wbc:15000 ve lenfosit hakimiyeti izlenen hastaya antibiyoterapi ve bronkodilatatör tedavi başlanmış. Mevcut şikâyetlerinde düzelme olmayan hastaya çekilen akciğer grafisinde sol üst zonda radyolüsensi artışı ve mediastenin sağa deviye olduğu izlendi (Resim 1). Çekilen toraks bilgisayarlı tomografisinde sol üst lobda pnömonik infiltrasyon, mediastende sağa deviasyona neden olmuş lober amfizem alanı izlendi (Resim 2). Medikal tedavi tamamlandıktan sonra cerrahi amaçlı bize yönlendirilen hastaya sol mini torakotomi ile sol üst lobektomi yapıldı. Postoperatif komplikasyon gelişmeyen olgunun 4. günde tüp torakostomisi sonlandırıldı ve 5. günde şifa ile taburcu edildi. Takiplerinde şikayetleri gerileyen, medikal tedavi ihtiyacı olmayan olgu takip edilmektedir.
SONUÇ:Semptomatik konjenital lober amfizem tedavisi hangi yaşta olursa olsun cerrahi olarak anatomik rezeksiyon ile kür sağlanabilir. Erken yaşta yapılan cerrahi ile hastanın KLA bağlı komplikasyonların ve yaşam standartlarının bozulmasının engellenebileceği unutulmamalıdır.

Resim 1

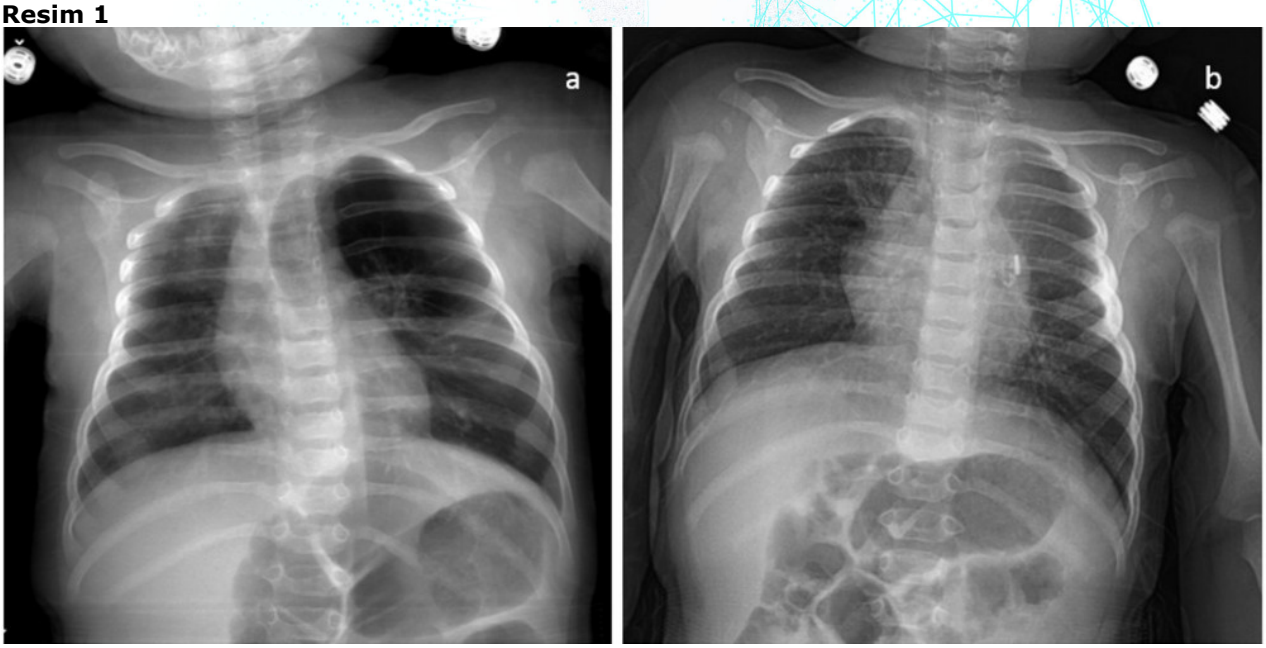

Preoperatif PA akciğer grafisi; sol üst zonda radyolüsensi artışı ve mediastenin sağa deviasyonu görülmektedir (a). Postoperatif PA akciğer grafisi; Akciğerlerin ekspanse ve mediastenin ortta hatta olduğu izlenmektedir (b).

Resim 2

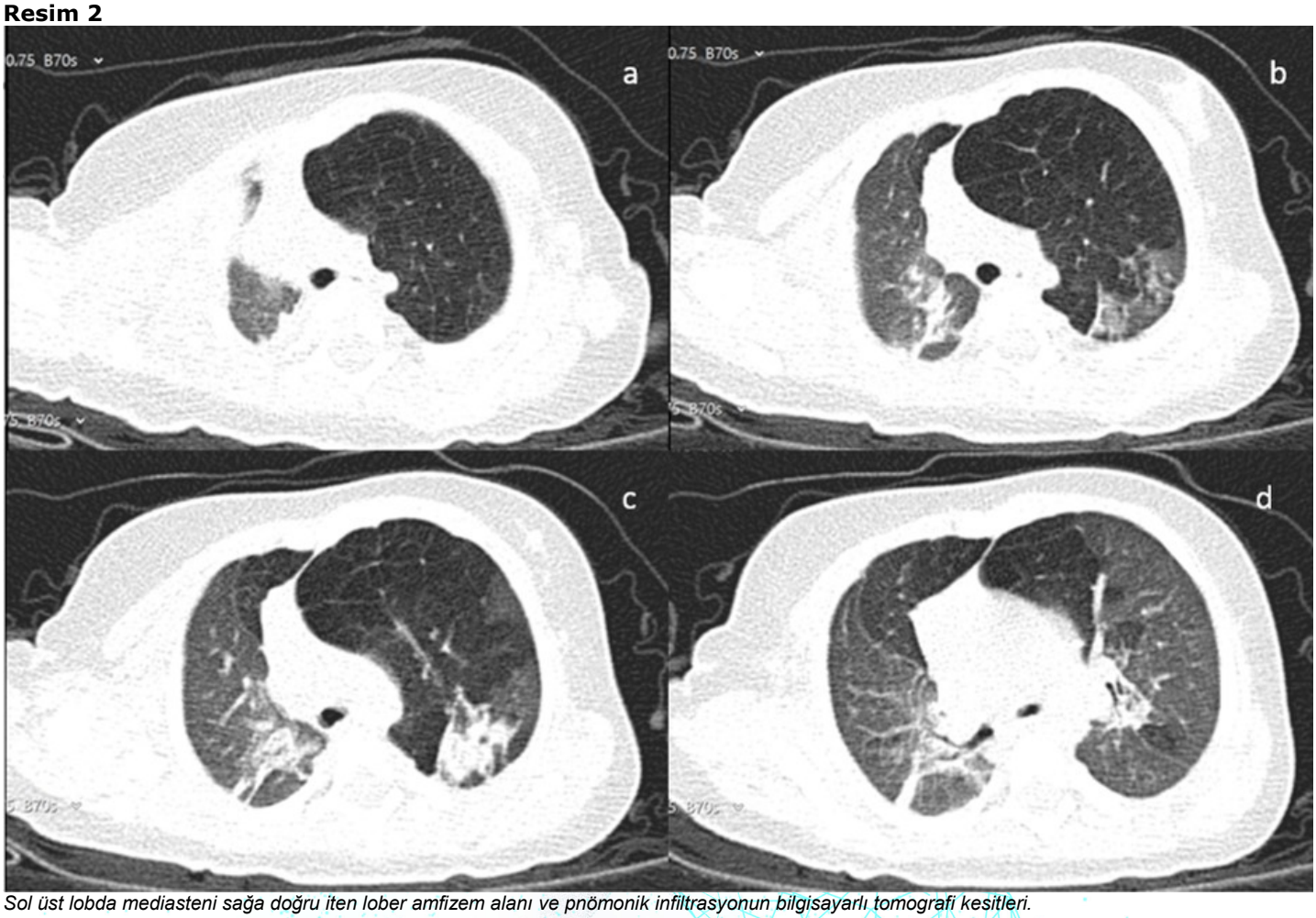

Sol üst lobda mediasteni sağa doğru iten lober amfizem alanı ve pnömonik infiltrasyonun bilgisayarlı tomografi kesitleri.

EP-214

Multisegmental Bronşektazide Uniportal Vats İle Yapılan Unilateral Tetrasegmentomi Olgusu

Hakkı Ulutaş, Muhammed Kalkan, İlham Gülçek, Merve Ünal, Bilal Aydoğmuş
İnönü Üniversitesi, Göğüs Cerrahisi Ana Bilim Dalı, Malatya

GİRİŞ VE AMAÇ:Bronşektazi; bronş duvarındaki elastik ve kas yapılarında destrüksiyonuna bağlı olarak meydana gelen bronşlarda irreversible ve anormal genişlemedir. Bronşektazi cerrahisinde amaç; maksimum hastalıklı alan eksizyonu yapılırken maksimum sağlam parankim yapısı korunmalıdır. Zorluk derecesi yüksek olan bu tür olguların Uniportal VATS ile yapılabilirliğini gösteren olguyu sunduk.
YÖNTEM:Otuz yedi yaşında kadın hasta yaklaşık 20 yıldır var olan tekrarlayan öksürük ve balgam şikayeti ile başvurdu. Hastanın başvuru anında yapılan fizik muayenesinde; oskültasyonda sağ hemitoraksta özellikle orta zonda daha fazla olmak üzere ince ralleri mevcuttu. Biyokimyasal tetkiklerinde patoloji saptanmadı. Başvuru anında çekilen PA akciğer grafisinde santral ve orta zonda bronşektazik alanlar izlendi. Hastanın incelenen toraks tomografisinde; orta lobda, üst lob posterior segmentte, alt lob süperior segmentte kistik bronşektazik alanlar izlendi (Resim 1.a,b,c). Preoperatif hazırlık sonrası uniportal VATS ile orta lobektomi, üst lob posterior segmentektomi ve alt lob süperior segmentektomi yapıldı. Postoperatif takiplerinde komplikasyon gelişmeyen olgunun 9. gün toraks dreni çekildi ve 10. günde ekspansiyon kusuru olmadan şifa ile taburcu edildi (Resim 2).
BULGULAR:bulgu
SONUÇ:Bronşektazi cerrahisinde Uniportal VATS, günümüzde güvenle, etkin bir şekilde uygulanabilir. Maksimum parankim koruyarak en küçük komplet anatomik rezeksiyonlar ile bronşektazide kür sağlanabilirliği unutulmamalıdır.

Preoperatif radyolojik görüntülemeleri

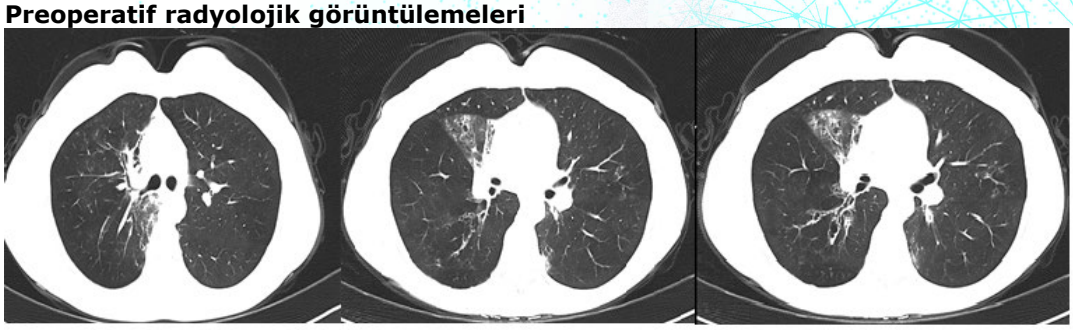

Resim 1a: Üst lob posterior segment bronşektatik

Resim 1b: Orta lob bronşektatik

Resim 1c: Alt lob süperior segment bronşektatik

resim 2

postoperatif pa akciğer görüntüsü

EP-215

Nadir görülen bir olgu:Opere kist hidatik lojunda gelişen pulmoner aspergilloma

Barış Gülmez, Süleyman Gökalp Güneş
Van Bölge Eğitim Araştırma Hastanesi

GİRİŞ VE AMAÇ:Kist hidatik, echinococcus granulosus larvası tarafından oluşturulan bir enfeksiyon olup, genellikle hijyen kurallarına iyi uyulmayan ve hayvancılığın yaygın olarak yapıldığı bölgelerde önemli bir halk sağlığı sorunudur. En sık karaciğerde görülmek ile beraber,2 sıklıkta akciğerlere yerleşir.Akciğer kist hidatiğinin tedavisinde kistotomi kapitonaj, wedge rezeksiyon gibi cerrahi yöntemler kullanılır, operasyon sonrası medikal tedavi olarak andazol verilebilir.Bu çalışmamızda kist hidatik nedeni ile opere olmuş,takiplerinde hemoptizi gelişen ve toraks BT'de aspergillom ile uyumlu lezyonu olan olguyu sunmayı amaçladık.
YÖNTEM:27 yaş kadın hasta ara ara olan hemoptizi şikayeti ile polikliniğimize başvurdu.Anamnezinde 8 yıl önce sol akciğerde kist hidatik nedeni ile sol torakotomi ile opere, mediastinal kist hidatik nedeni ile median sternotomi ile opere ve ayrıca karaciğerde kist hidatik nedeni ile de opere olduğu öğrenildi. Fizik muayenesi insizyon skarları dışında olağan olarak değerlendirilen hastanın toraks bilgisayarlı tomografisinde sol akciğer alt lobda kistotomi lojunda aspergillom ile uyumlu lezyon izlendi(Resim 1).Klinik konseyde görüşülerek operasyon kararı alındı.
BULGULAR:Hastaya sol retorakotomi ile alt lobektomi operasyonu uygulandı. Postoperatif takiplerinde ek problemi olmayan hasta 6.gününde eksterne edildi. Hastanın poliklinik kontrolleri olağan olarak devam etmektedir.
SONUÇ:Pulmoner aspergilloma akciğerdeki tüberküloz, sarkoidoz, bronşiektazi ve neoplazi gibi hastalıklara bağlı oluşan kaviter lezyonlar içinde kolonize olmuş mantar kütlesi olarak tanımlanabilir. Ateş ve hemoptizi ile karakterize olan bu hastalık akciğerin kist hidatiği gibi kistik hastalıklar ile radyolojik olarak karışabilir ve kesin tanısı patoloji incelemeleri ile konulur. Literatürde aspergilloma hastalarının % 75'inde hemoptizi görüldüğü ve % 5'inin masif kanama nedeniyle kaybedildiği bildirilmektedir.Primer tedavisi olarak cerrahi rezeksiyon önerilmektedir.Literatürde opere kist hidatik lojunda gelişen pulmoner aspergillom olguları çok nadirdir.Bu nedenle olgumuzun literatüre katkı sağlayacağını düşünmekteyiz.

Toraks bilgisayarlı tomografisi

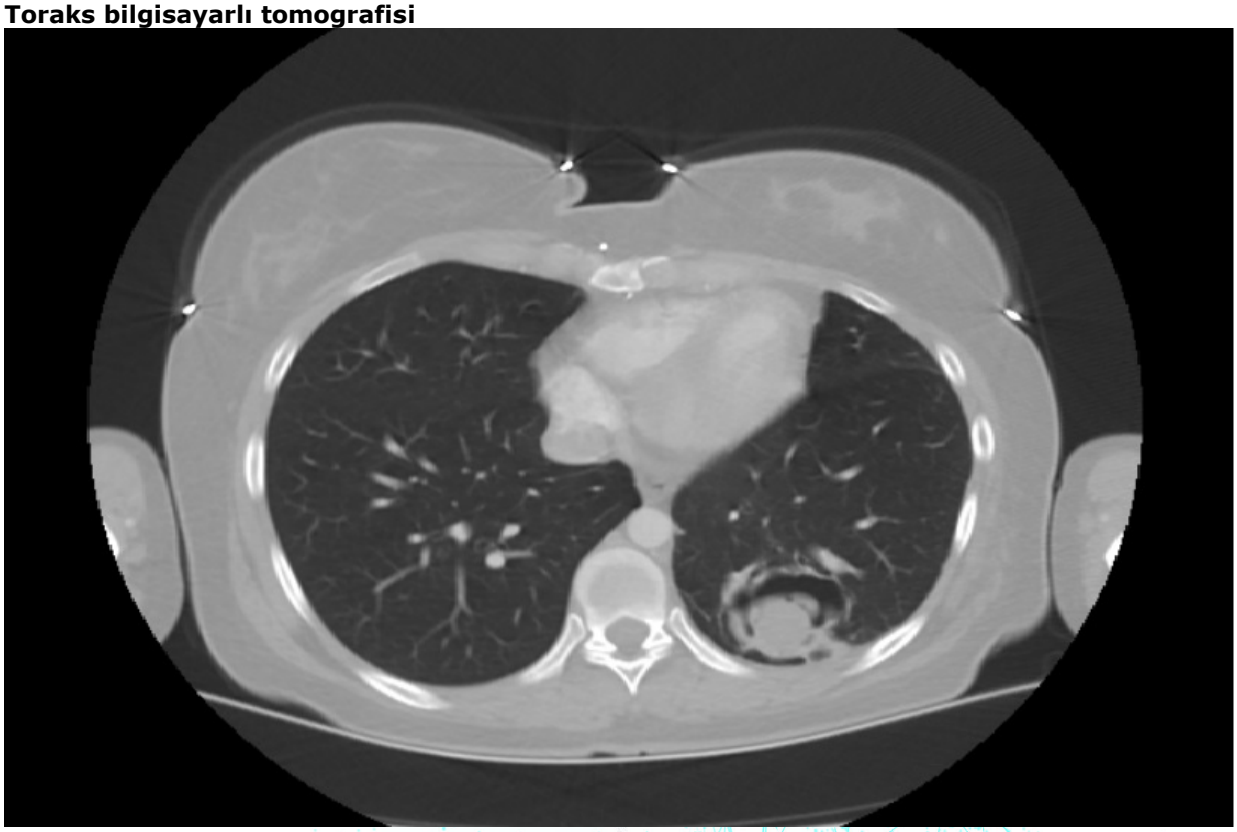

Sol akciğer alt lobda pulmoner aspergillom ile uyumlu lezyon

EP-216

Mediastinoskopik Özofagial Leiomyom Eksizyonu

Eren Zenci, Naim Şüküroğlu, Nagihan Yağın Türkmen, Ümit Aydoğmuş
Pamukkale Üniversitesi, Göğüs Cerrahisi Ana Bilim Dalı, Denizli

GİRİŞ VE AMAÇ:Mediastinoskopi akciğer ve mediasten patolojilerinde, hem tanı hem de evrelemede tedavi yaklaşımının belirlenmesinde kullanılan mortalitesi ve morbiditesi düşük, iyi tolere edilebilen güvenilir bir yöntemdir. Burada tedavi amaçlı bir mediastinoskopik işlem sunulmuştur.
OLGU:49 yaşında kadın hasta yutma güçlüğü, oral alımda azalma şikayetleriyle başvurduğu hastanede Toraks Bilgisayarlı Tomografisi çekilmiş. Üst özofagusta karina seviyesi üzerinde indentasyon görünümü bulunan orjini net seçilemeyen yaklaşık 2x1 cm boyutlarda düzgün konturlu hipodens nodüler yapılanma izlenmişti(Leiomyoma?/GIST?) (Resim 1). Hastaya mediastinoskopi eşliğinde özofagus kitle eksizyonu yapıldı (Resim 2A). Özofagus kas tabakası endoskopik portegü kullanılarak 3/0 vicyril ile sütüre edildi. Postop kontrollerinde komplikasyon gelişmeyen genel durumu iyi vitalleri stabil olan hasta 3. gününde taburcu edildi. Çıkarılan kitlenin (Resim 2B) tanısı leiomyoma olarak geldi.
SONUÇ:Leiomyom, özofagusun muskularis propria tabakasından köken alan, düz kas hücrelerinin tümörüdür. Benign özofagus tümörlerinin en sık görülenidir. Özofagusun tüm benign tümörlerinin ve intramural lezyonların %70'den fazlasını oluşturur. Özofagial leiomyomların tedavisinde seçilmesi gereken cerrahi işlem enükleasyondur. 5 cm altındaki lezyonlarda genellikle videotorakoskopi önerilir. Bu olguda lezyon videotorakoskopik yaklaşım için zor bir bölgedeydi. Üst özofagusun, arkus aortanın medialinde ve posteriorunda, trakeanın sol lateralindeki seyri nedeniyle uygun vakalarda mediastinoskopi tercih edilebilir.

Resim 1

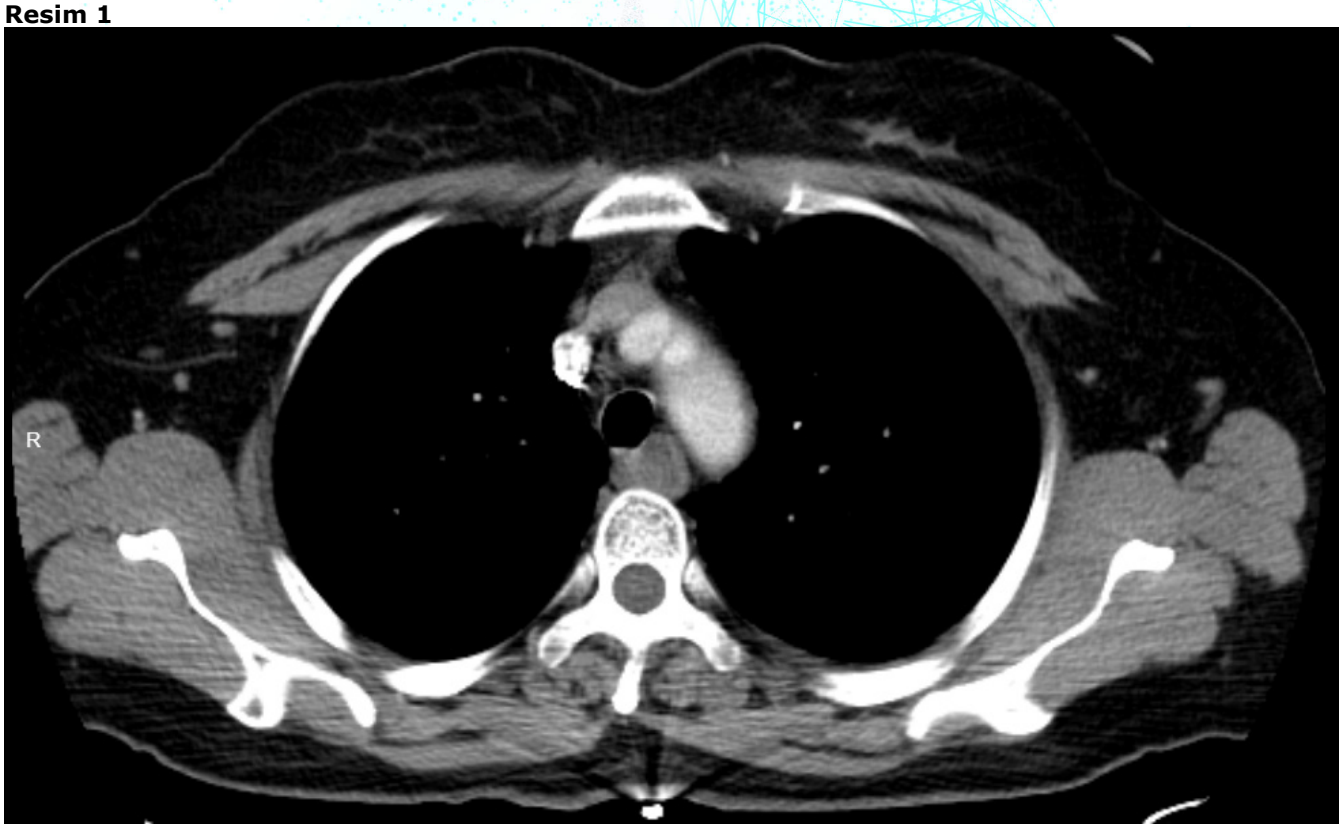

BT Kesiti

Resim 2

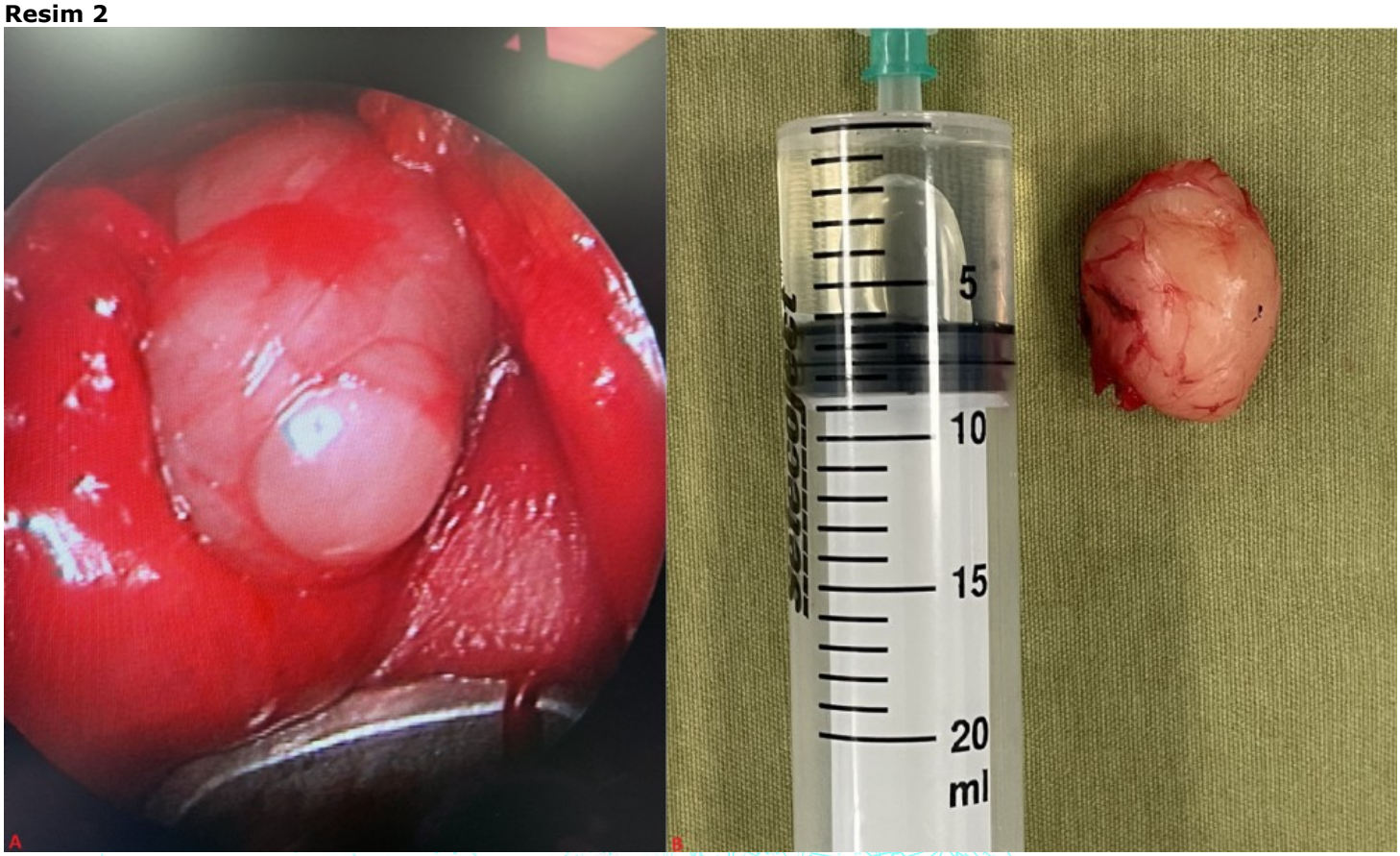

A, Kitle Mediastinoskopi görüntüsü, B,eksize edilen kitle

EP-217

Akciğer lezyonlarının ayırıcı tanısında kafa karıştırıcı bir faktör olarak pulmoner kist hidatik

Demet Yaldız[1], Güntuğ Batıhan[2], Kenan Can Ceylan[3], Sadık Yaldız[1], Seher Susam[4]
[1]Celal Bayar Üniversitesi, Göğüs Cerrahisi Ana Bilim Dalı, Manisa
[2]Harakani Devlet Hastanesi, Göğüs Cerrahisi Kliniği, Kars
[3]SBÜ İzmir Dr. Suat Seren Göğüs Hastalıkları ve Göğüs Cerrahisi SUAM, Göğüs Cerrahisi Kliniği, İzmir
[4]SBÜ İzmir Dr. Suat Seren Göğüs Hastalıkları ve Göğüs Cerrahisi SUAM, Radyoloji Bölümü, İzmir

GİRİŞ VE AMAÇ:Kist hidatik radyolojik olarak birçok akciğer patolojisini taklit edebileceği gibi bazı malign veya benign akciğer patolojileri kist hidatik benzeri radyolojik özellikler gösterebilmektedir. Çalışmamızın amacı pulmoner kist hidatik ile ortak bir radyolojik patern sunarak tanıda güçlük yaratan olguları analiz etmek ve klinik deneyimlerimizi sunmaktır.
YÖNTEM:Çalışmamıza kist hidatik ön tanısı ile opere edilen ancak farklı tanılar konulan ve farklı ön tanılarla ameliyat edilerek beklenmedik şekilde kist hidatik tanısı konulan hastalar dahil edildi. Hastaların klinik ve radyolojik özellikleri dokümante edilerek, vakaların cerrah için tanı ve tedavide güçlük yaratabilecek özellikleri vurgulandı.
BULGULAR:Çalışmaya toplamda 20 hasta dahil edildi. Hastaların 11'i erkek, 9'u kadındı. Ortanca yaş 48 (20-73) olarak bulundu. Radyolojik olarak kist hidatiği düşündüren 13 hastada akciğer kanseri, bronkojenik kist veya bronşektazi saptandı (Resim 1). Kaviter lezyon nedeniyle opere edilen ve akciğer kanseri tanısı alan 5 hastanın 4'ü skuamöz, 1'i büyük hücreli karsinom histolojisine sahipti. Bu hasta grubunda en sık görülen semptom prodüktif olmayan öksürüktü. Bir hasta masif hemoptizi nedeniyle acil operasyona alındı. En sık tercih edilen cerrahi yaklaşım torakotomi ve yapılan rezeksiyon tipi lobektomi idi. Intraoperatif komplikasyon görülmezken, 4 hastada postoperatif komplikasyon izlendi.

Spesifik radyolojik bulgusu olmamasına rağmen beklenmedik şekilde kist hidatik tanısı alan 7 hasta vardı. Bu hastalardan ikisinde heterojen parankimal opasite varlığı radyolojik olarak akciğer kanserini düşündürmüştü (Resim 2). İki hastada plevral kalınlaşma ile birlikte loküle plevral efüzyon ve diğer üç hastada kalın ve düzensiz duvarlı kaviter lezyon mevcuttu. Bu grupta da en sık görülen semptom non-produktif öksürüktü.
SONUÇ:Kist hidatik birçok akciğer patolojisini taklit edebilirken birçok benign veya malign parankimal akciğer patolojisi kist hidatik benzeri radyolojik özellikler sergileyebilir. Bu nedenle kist hidatiğin endemik olduğu bölgelerde cerrah vakaları yönetirken tüm olasılıkları göz önünde bulundurmalıdır.

Resim 1

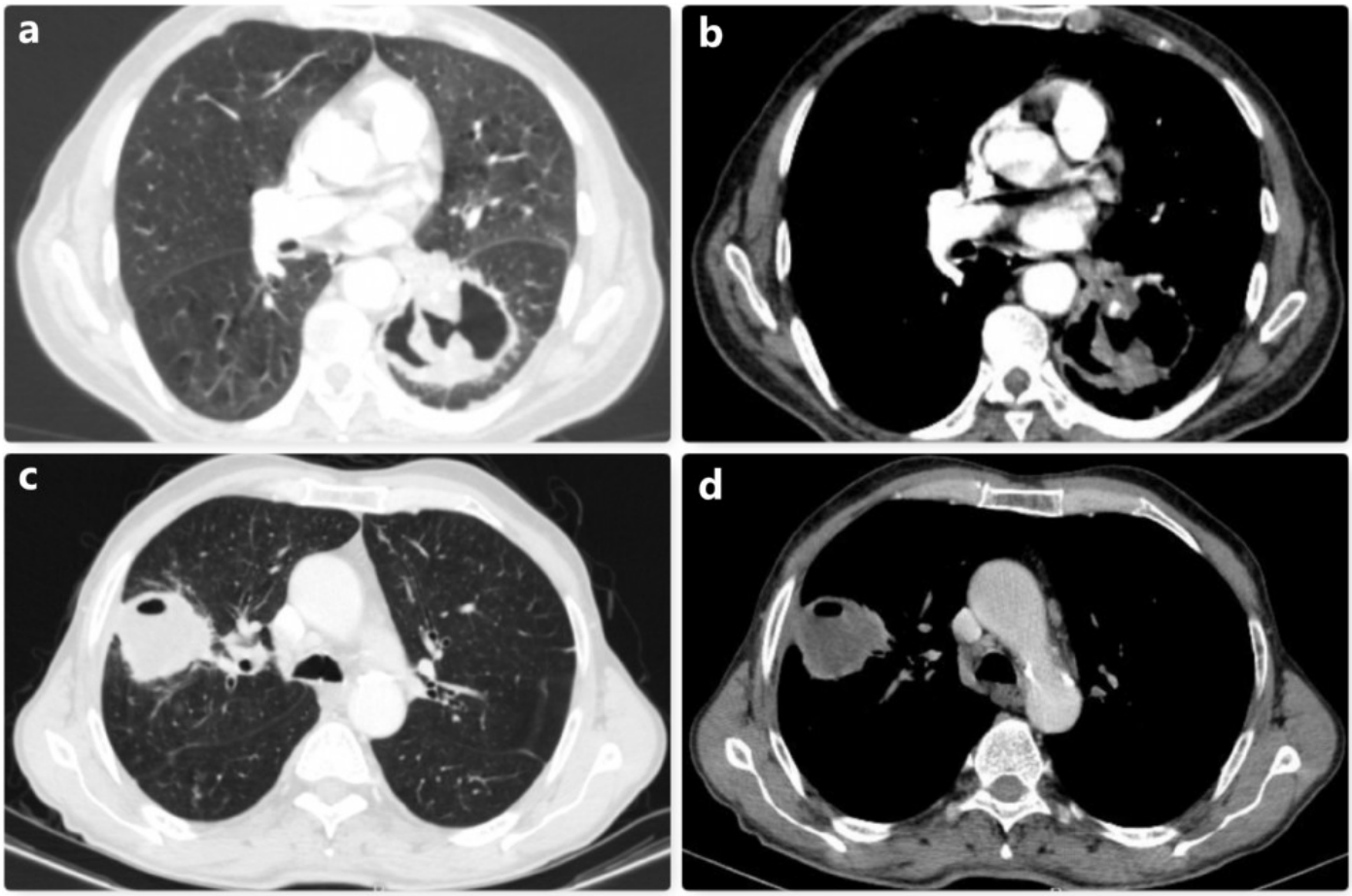

Şekil a ve b'de sol alt lob yerleşimli kaviter lezyonun toraks BT kesitleri görülmektedir. Kist hidatik ön tanısı ile opere edilen bu hastaya intraoperatif olarak skuamöz hücreli karsinom tanısı konulularak lobektomi uygulandı. Şekil c ve d, sağ üst lobda yer alan kaviter bir lezyonu göstermektedir. Bu hastada intraoperatif olarak skuamöz hücreli akciğer kanseri tanısı konuldu ve üst lobektomi uygulandı.

Resim 2

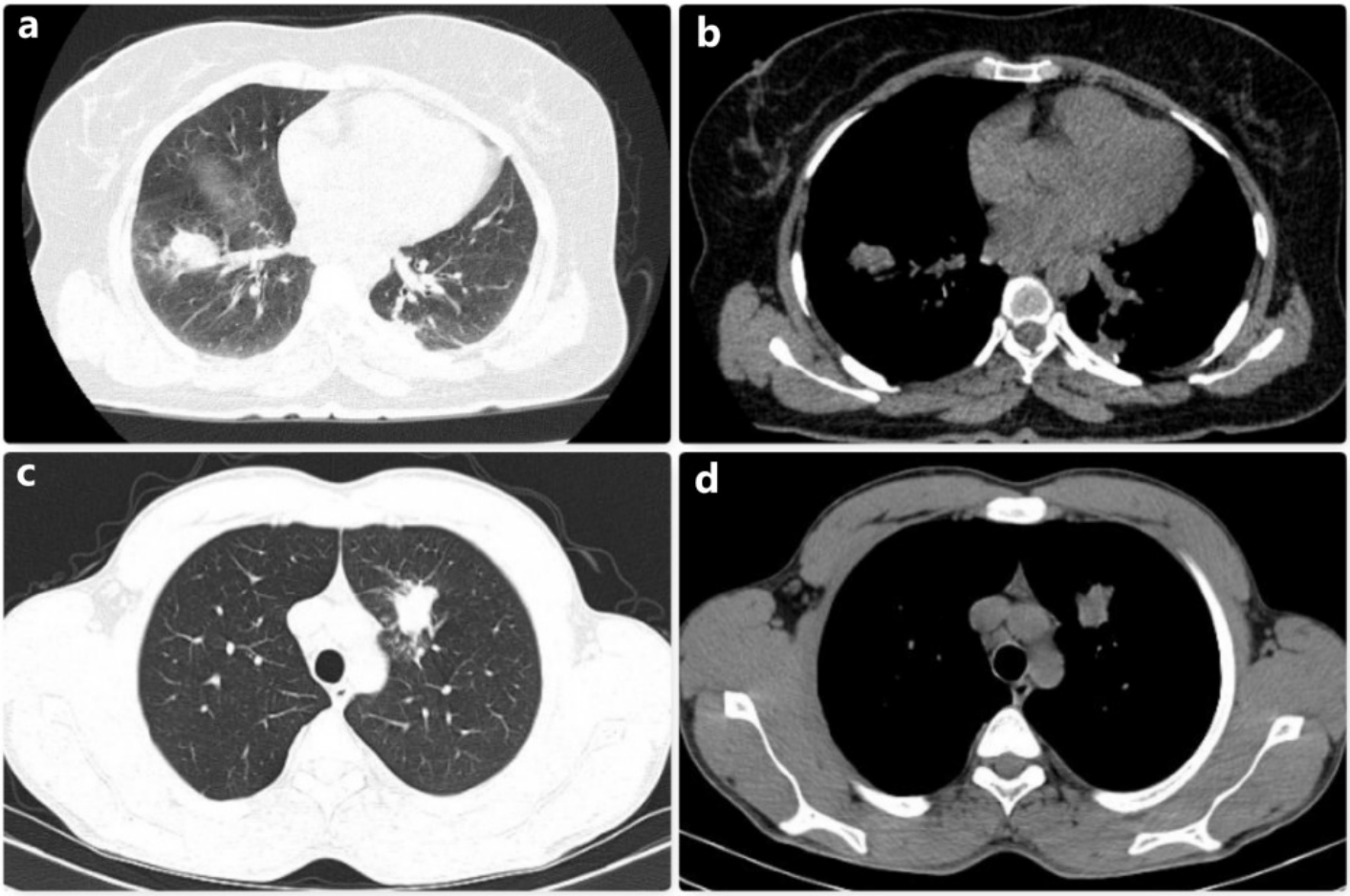

Akciğerdeki heterojen opasite nedeniyle primer akciğer kanseri ön tanısı ile opere edilen iki hastanın toraks BT görüntüleri görülmektedir. Intraoperatif olarak yapılan iğne biyopsiler sonucunda bu görüntülerin perfore kist hidatiğe ait olduğu belirlendi.

Asemptomatik Dev Timolipom

Eren Zenci, Naim Şüküroğlu, Nagihan Yağın Türkmen, Ümit Aydoğmuş
Pamukkale Üniversitesi Göğüs Cerrahisi Ana Bilim Dalı, Denizli

GİRİŞ VE AMAÇ:Timolipoma, anterior mediastinal yerleşimli, tüm timus tümörlerinin %2-9 'unu oluşturan benign bir tümördür. Timus ve yağ dokusu içeren endodermden köken alan miks bir tümördür. Timik komponenti, timusun kortikal hücrelerinden köken alır ve epitelyal hücreler ile lenfositlerden oluşur. Timolipoma ilk kez Lange tarafından 1916 yılında tanımlanmıştır. Burada asemptomatik seyreden bir dev timolipom olgusu sunulmuştur.
OLGU:37 yaşında erkek hasta 3 haftadır gribal enfeksiyon nedeniyle dış merkeze başvuru yapıyor. Dış merkezde çekilen bilgisayarlı tomografi(BT)'de anterior mediastende kalp ve vasküler yapıları çevreleyen yaklaşık 9x14x11 cm lobüle konturlu yağ dansitesinde lezyon mevcut (Resim 1). Ayrıca subperikardiyal alanda da derinliği yaklaşık 5 mm ye ulaşan yağlı doku kalınlık artışı dikkati çekmiş, mediastinal lipomatosis ile uyumlu olarak raporlanmış. Hastadan PET-BT istendi. Çekilen PET-BT'de tutulum olmadığı görüldü. Timektomi yapıldı çıkarılan materyalin (Resim 2) patoloji sonucu timolipom olarak geldi.

TARTIŞMA
Timolipomalar yavaş büyüyen, kapsüllü ve matür adipoz dokudan oluşan tümörlerdir. Metastatik tümörler, timolipomlar liposarkomlarla karışabilmektedir. Yaklaşık % 10 hastada, myastenia gravis ve paraneoplastik sendromlar patolojiye eşlik edebilir. Genelde asemptomatik olmasına rağmen semptomlar akciğer, kalp, büyük damarlar ve bronş gibi organ ve yapılara olan basıdan kaynaklanabilir. Göğüs ağrısı, nefes darlığı, takipne en sık görülen semptomlardır. BT'de yağ dokusu dansitesinde, yer yer normal timik doku adacıklarını içeren lezyon şeklinde görülebilir. Cerrahi rezeksiyon, tanı ve tedavi için gereklidir. Lezyon timus dokusu ile beraber cerrahi olarak komplet çıkarılır. Lezyon ve hastaya göre VATS, torakotomi, sternotomi, tercih edilebilir. Tam rezeksiyon sonrası nüks görülmez.
SONUÇ:Timolipoma anterior mediastenin seyrek görülen benign tümörüdür. Nadiren olmakla birlikte büyük boyutlara ulaşıp solunum sıkıntısı ve akciğer kapasitesinde azalma gibi semptomlara neden olabilir. Timik tümörlere benzer şekilde paraneoplastik sendromlar hastalığa eşlik edebilir ve bu semptomlar cerrahi sonrası düzelebilir. Cerrahi kesin tanı ve tedavi için gereklidir.

Resim 1

Lezyonun Toraks BT kesiti

Resim 2

Eksize edilen kitle

EP-219

Hemofili A ve Down Sendromlu Hastada Ampiyeme Cerrahi Yaklaşım

H Gülistan Bozdağ[1], Serdar Kalemci[2], Arife Zeybek[1]
[1]Muğla Sıtkı Koçman Üniversitesi, Göğüs Cerrahisi Ana Bilim Dalı, Muğla
[2]Kocaeli Sağlık ve Teknoloji Üniversitesi, Avrupa Meslek Yüksekokulu, Anestezi Anabilim Dalı, Kocaeli

GİRİŞ VE AMAÇ:Down Sendromu 21. kromozomun fazladan olması ile karakterize, bu sebeple trizomi 21 olarak da adlandırılan, en sık görülen genetik hastalıktır. Hemofili A X'e bağlı resesif geçiş gösteren, faktör VIII eksikliği ile karakterize doğumsal bir kanama bozukluğudur. Down Sendromu ve hemofili A tanılı 22 yaşındaki erkek hastada saptanan ampiyem sebebiyle uygulanan başarılı dekortikasyon cerrahisi literatür eşliğinde değerlendirildi.
OLGU:22 yaşında Down Sendromlu ve hemofili A tanılı erkek hasta nefes darlığı, göğüs ağrısı, öksürük, sarı renkli balgam ve hemoptizi şikayeti olması üzerine akciğer grafisi ve toraks bilgisayarlı tomografi (Resim 1) ile değerlendirildi. Sol hemitoraksta masif plevral efüzyon, sol akciğerde total atelektazi ve perikardiyal efüzyon saptanan, torasentez uygulanan, drenaj sağlanamayan olgu komplike plevral efüzyon ve ampiyem sebebi ile yatırıldı. Ateş yüksekliği olan (38.5 °C) hastaya enfeksiyon parametrelerindeki yükseklik sebebi ile piperasilin+tazobaktam ve moksifloksosin tedavisi başlandı. Hematoloji Kliniği ile konsülte edildi; faktör VIII düzeyi < %1 olan hastaya aPTT değerlerinin takibi yapılarak faktör VIII replasmanı uygulandı. Beş günlük faktör VIII replasmanı ile aPTT değerleri normal sınırlara gerileyen hasta operasyona alındı. Genel anestezi altında sol posterolateral torakotomi insizyonu ile toraksa girildi. Pü drenajı ve debrislerin uzaklaştırılmasını takiben parsiyel plevral dekortikasyon uygulandı. İntraoperatif kanama kontrolünün sağlanmasında ve ayrıca intraoperatif ve postoperatif dönemde aPTT değerlerine göre faktör VIII replasmanına devam edildi. Hasta; DS'ye bağlı psikomental durumu sebebi ile efektif solunum fizyoterapisi yapamayacağı ön görülerek yoğun bakım ünitesinde mekanik ventilatör desteğinde dexmedetomidin infüzyonu ile 4 gün boyunca takip edildi. Servis izlemine alınan, kanaması olmayan hasta drenleri çekildikten sonra antibiyoterapisi tamamlanarak şifa ile taburcu edildi (Resim 2).
SONUÇ:DS ve hemofili A birlikteliği son derece nadir görülen bir durumdur. Ampiyemin eşlik etmesi bildiğimiz kadarıyla literatürde mevcut değildir. Ayrıca kanama riski yüksek, majör cerrahi yaklaşım olan dekortikasyon cerrahisinin eklenmesi daha dikkatli tıbbi yaklaşımı gerektirir. Hastanın kanama riski açısından aPTT değerleri ile yakın takibi, ameliyat öncesi, sırası ve sonrasında da devam eden gerekli faktör VIII replasmanının yapılması komplikasyon riskini azaltır. Bu hasta grubunda başarılı bir operasyonun cerrahi, hematoloji ve anesteziyoloji bilimlerinin koordine ekip çalışması ile güvenli olarak yapılabileceği görüşündeyiz.

Geliş toraks bilgisayarlı tomografi

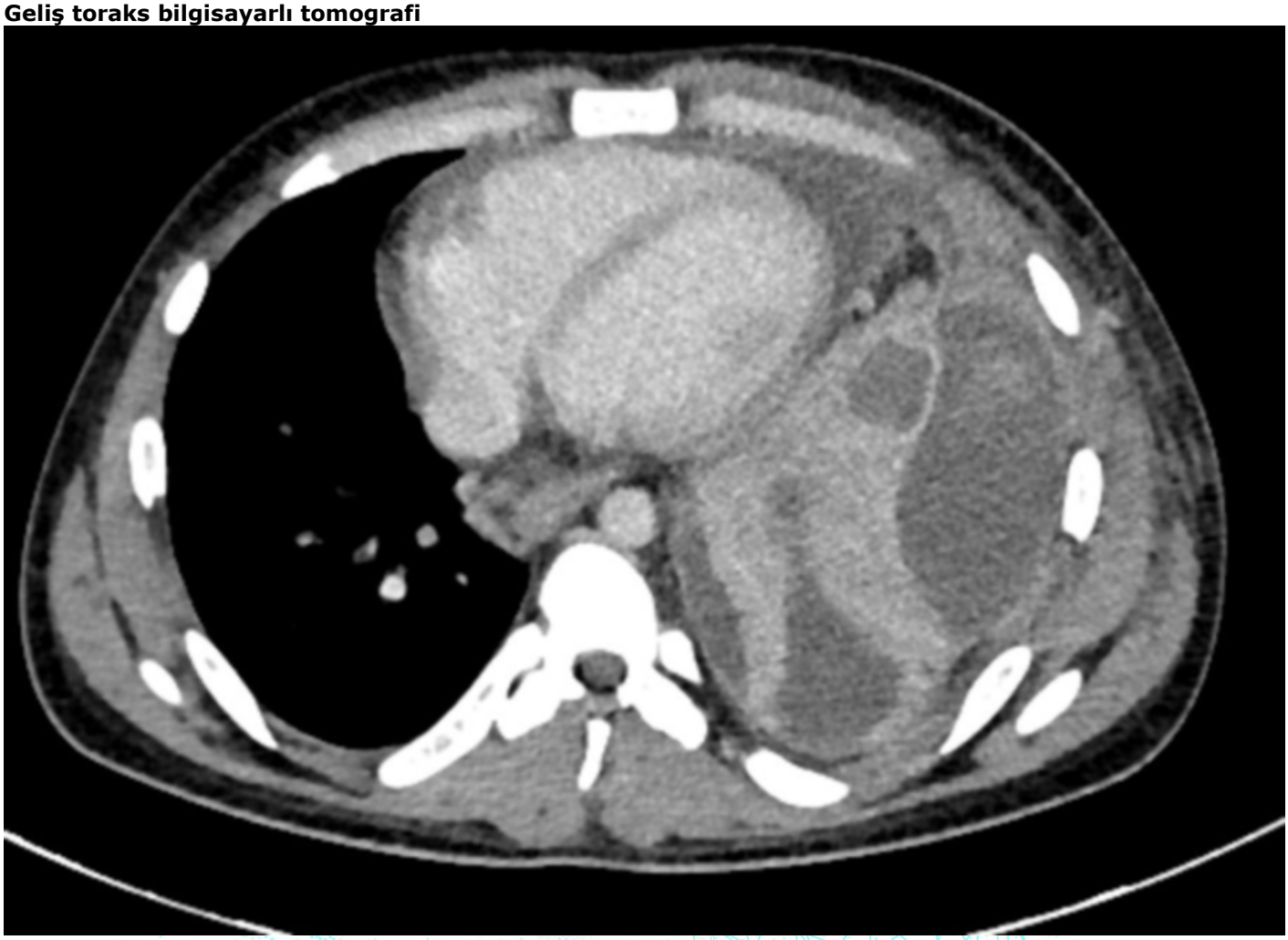

Taburculuk akciğer grafisi

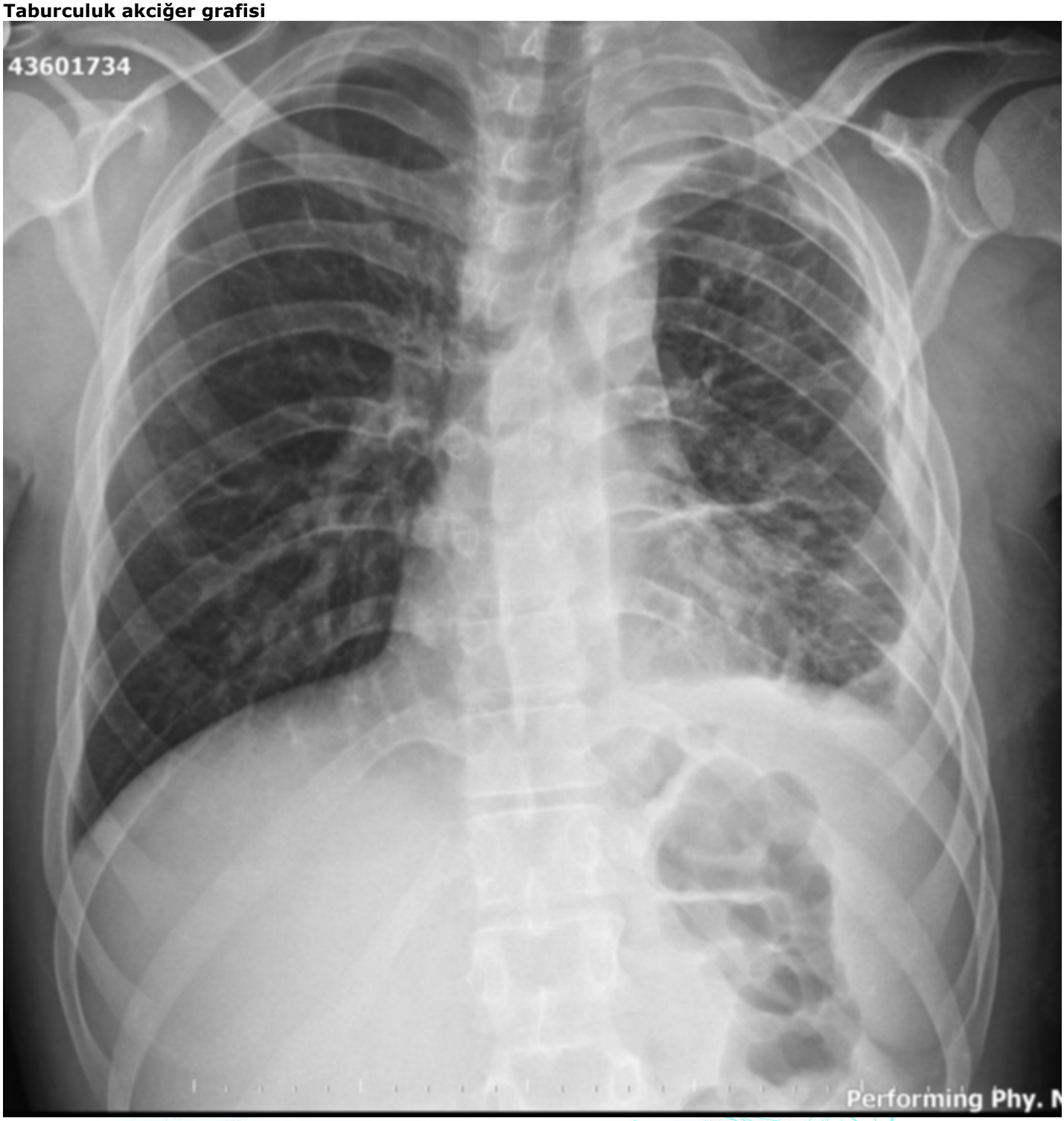

EP-220

Nadir Görülen Mediastinel Tümör: İyi Diferansiye Liposarkom

Naim Şüküroğlu, Nagihan Yağın Türkmen, Eren Zenci, Ümit Aydoğmuş
Pamukkale Üniversitesi Göğüs Cerrahisi Ana Bilim Dalı, Denizli

GİRİŞ VE AMAÇ:Liposarkomlar yağ dokusu tümörleridir ve yumuşak doku tümörlerinin %10-15'ini oluştururlar. Lokalizasyon olarak daha çok derin bölgelerde yerleşim gösterirler. Primer mediastinal liposarkomlar ise çok nadir olup tüm mediastinal tümörlerin %1'den azını oluşturur. Burada radyolojik olarak lipomdan ayrımı yapılamayan liposarkom vakasını sunduk.
OLGU:42 yaşında kadın hasta karın ve sırt ağrısı, nefes darlığı ve terleme yakınmaları ile başvurduğu hastanede çekilen grafilerinde diafragma herni şüphesi olması üzerine tarafımıza yönlendirilmiş. Toraks bilgisayarlı tomografi (BT)'si ''Solda diyafragmatik plevral yüz komşuluğunda perikardiyal yağ planları ile bağlantılı kraniokaudal yönde yaklaşık 4 cm kalınlığa ulaşan perikardiyal lipomatöz ile uyumlu yağ dansitesinde alan izlenmektedir. Komşu akciğer parankiminde atelektazi-konsolidasyon görünümü izlenmektedir.'' olarak yorumlandı (Resim 1). Tarafımızca operasyona alınan hastanın eksplorasyonda diafragma ve perikard ile bağlantısı olmayan mediasten kaynaklı yaklaşık 10x15 cm boyutlu lipomatöz kitle lezyonu görüldü. Kitle eksize edildi (Resim 2). Postoperatif komplikasyon gelişmeyen hasta taburcu edildi. Patolojik inceleme ''lipomatöz tümör ile uyumlu histopatolojik bulgular'' olarak raporlandı. iyi diferansiye liposarkom / lipom ayrımı için FISH inceleme ile MDM-2 amplifikasyonu çalışıldı. İyi diferansiye liposarkom ile uyumlu bulundu. Hastaya PET-BT çekildi. Metastaz ve rezidü tümör bulgusu olmayan hasta takibe alındı.
TARTIŞMA
Liposarkomların radyolojik görünümleri histolojik tiplerine göre değişim gösterebilmektedir ve toraks BT'de liposarkomlar yağ dokusu baskın kitleden solid kitleye kadar değişim göstermektedir. Lipomlar genellikle düzgün sınırlı ve homojen olarak görüntülenirken, liposarkomlar kanama, nekroz ve farklı doku içeriklerine bağlı olarak heterojen özellikte, düzensiz sınırlı, invaziv, fibröz bant içerikli ve kontrast madde ile patolojik opaklaşma gösteren lezyonlardır. İyi differansiye olanlar lipom gibi daha radyolüsen, homojen ve düzgün sınırlı iken diğer liposarkomlar düzensiz sınırlı, daha yoğun dansiteli, radyoopak olarak görülürler. Liposarkomlarda tedavi cerrahidir ve nüks oranı %40 olması nedeni ile yakın takip edilmelidir.
SONUÇ:Lipomlar ve iyi diferansiye liposarkomlar radyolojik olarak ayrımı çok zordur. Görüntülemede iyi diferansiye liposarkom için şüpheli bulunan birçok lezyonun nihayetinde iyi huylu olduğu bulunsa da liposarkomun oluşturduğu risk, karmaşık görüntüleme özelliklerine sahip kitlelerin biyopsi alınmasını veya geniş lokal eksizyonla tedavi edilmesini zorunlu kılmaktadır.

Resim 1

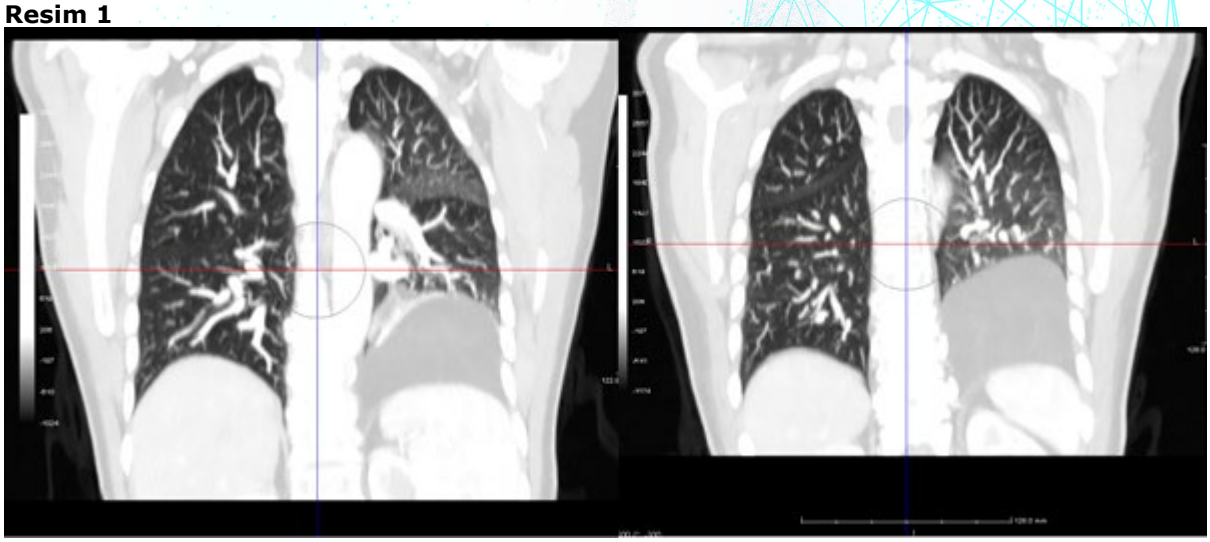

Resim 2

EP-221

Kronik rezidü kalan yabancı cisim aspirasyonunun bronkoskopik tedavisi

İlhan Ocakcıoğlu, Ahmet Gökhan Gündoğdu
SBÜ Sancaktepe Şehit Prof. Dr. İlhan Varank SUAM, Göğüs Cerrahisi Kliniği, İstanbul

GİRİŞ VE AMAÇ:Yabancı cisim aspirasyonu, acil müdahale gerektiren nadir fakat potansiyel olarak yaşamı tehdit eden bir durumdur. Her yaş grubunda görülmekle birlikte erişkinlerde yaygın değildir. Klinik seyir yabancı cismin hava yolundaki konumuna ve tıkanıklığın derecesine bağlı olarak değişir. Yabancı cisim aspirasyonları, aspirasyonu takiben aniden başlayan öksürük, hırıltı ve nefes darlığı yakınmalarını içeren akut bir klinik tabloya neden olabildiği gibi, bazı olgularda nonspesifik ve kronik yakınmalarada yol açabilir. Subakut ve kronik dönemde hasta hemoptizi, post obstrüktif pnömoni ve akciğer apsesi ile başvurabilir.
Çalışmamızda bir yıl önce yabancı cisim aspirasyonu gelişen ve dış merkezde bronkoskopik olarak parçalı şekilde fıstık çıkarılan ancak tekrarlayan pnömoni tedavileri sonrası yapılan tetkiklerde yabancı cismin kaldığı tespit edilen ve bronkoskopik olarak çıkarılan hastayı sunmayı amaçladık.
YÖNTEM:Kronik rezidü kalan yabancı cisim aspirasyonu olgusu klinik bulgular eşliğinde sunulmuştur.
BULGULAR:Kırk yaşında kadın hasta öksürük, iştahsızlık ve yüksek ateş şikayeti ile göğüs hastalıkları kliniğine başvurdu. Hastanın hikayesinde 1 yıl önce fıstık aspire ettiği, dış merkezde fiberoptik bronkoskop ile çıkarıldığı, ancak o günden beri tekrarlayan ateş ve solunum şikayetlerinin olduğu öğrenildi. Fizik muayenesinde dinlemekle sağ akciğer alt zonlarda hafif derecede solunum seslerinde azalma ve yaygın ronküs saptandı. Toraks bilgisayarlı tomografide sağ akciğer alt lobda geniş hava bronkogramlarının eşlik ettiği alveoler konsolidasyon alanları görüntülendi (Resim 1). Fiber optik bronkoskop (FOB) ile yapılan değerlendirmede posterior bazal segment beyaz renkli lezyon ile tıkalı olarak izlendi. Pnömoni tedavisini takiben hasta göğüs cerrahisi kliniğine devir alındı. Preoperatif hazırlıkları takiben genel anestezi altında rijid bronkoskop ve FOB yardımı ile yabancı isim çıkarıldı (Resim 2). Takibi sorunsuz geçen hasta postoperatif birinci gün taburcu edildi.
SONUÇ:Yabancı cisimlerin bronskopik değerlendirilmesi ve çıkarılmasında işlem sonrası rezidü parça kalıp kalmadığının ayrıntılı değerlendirilmesi, şüphe halinde hastanın kliniğine göre bronkoskopinin tekrarlanması kanaatindeyiz.

Resim 1

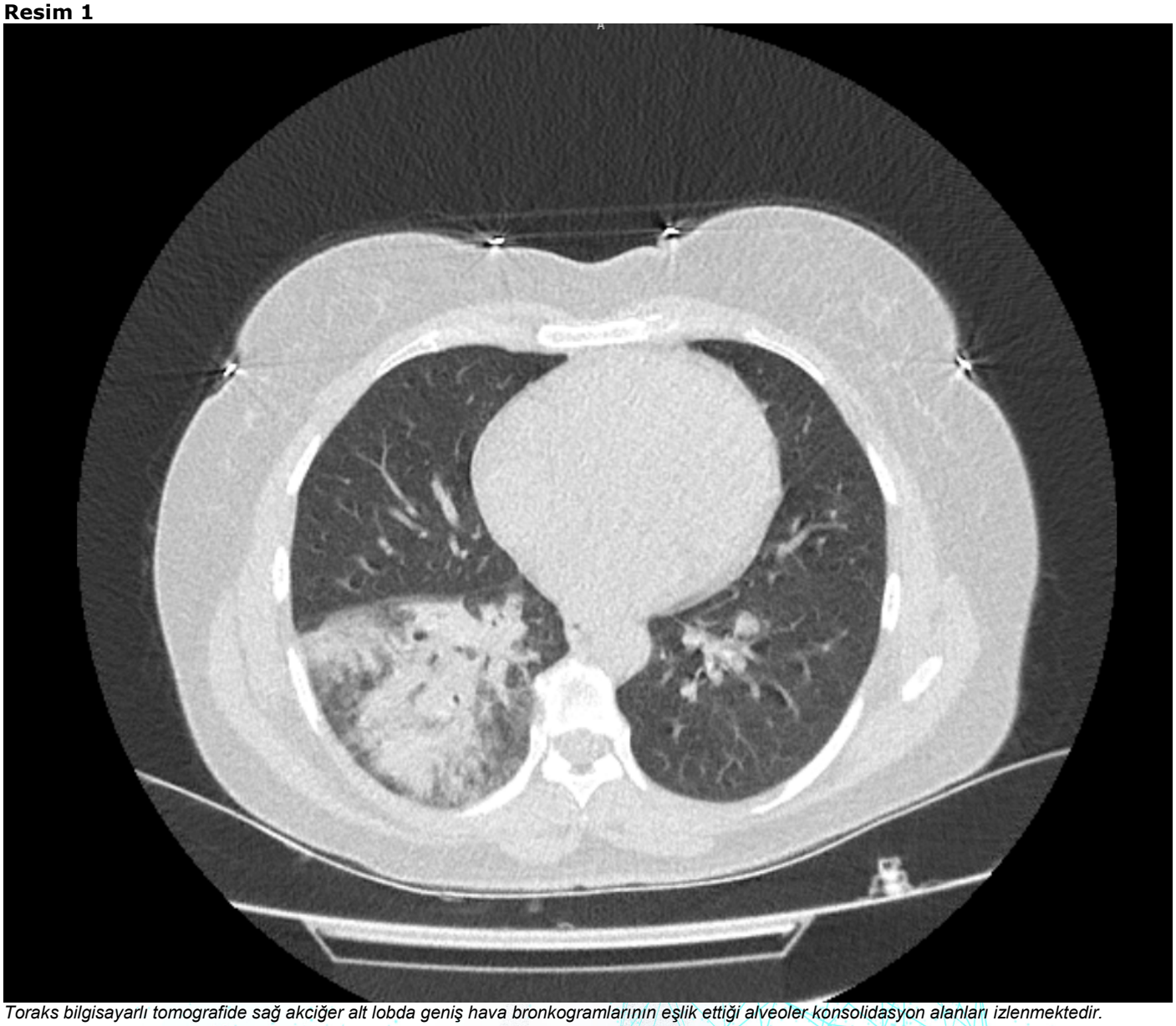

Toraks bilgisayarlı tomografide sağ akciğer alt lobda geniş hava bronkogramlarının eşlik ettiği alveoler konsolidasyon alanları izlenmektedir.

Resim 2

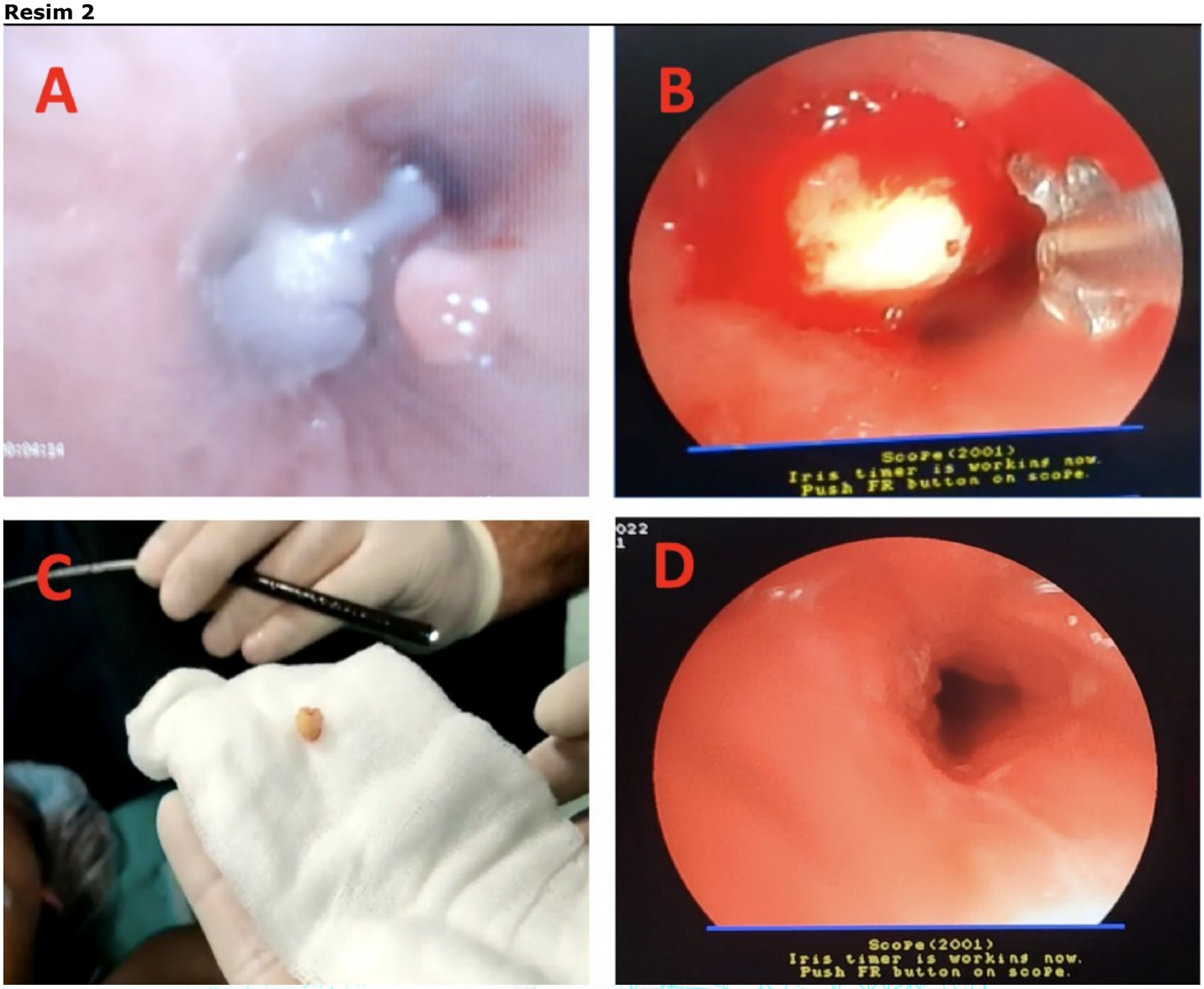

A. Sağ alt lob posterior bazal segment girişini tıkayan lezyon B.Forceps yardımı ile lezyonun çıkarılması C. Çıkarılan yabancı cisim D. Lezyon çıkarıldıktan sonra açık segment ağzı

EP-222

Cam Kesisinin Neden Olduğu Olağandışı Göğüs Yaralanması

Ahmet Gökhan Gündoğdu, İlhan Ocakcıoğlu
Sağlık Bilimleri Üniversitesi, Sancaktepe Prof. Dr. İlhan Varank Eğitim ve Araştırma Hastanesi, SUAM Göğüs Cerrahisi Kliniği

GİRİŞ VE AMAÇ:Penetran göğüs travmaları göğüs duvarının bütünlüğünü bozan cisimlere bağlı gerçekleşir. Ateşli silahlar ve delici-kesici aletler yaralanmanın en sık sebepleri arasındadır. Künt travmalara kıyasla daha az görülse de hayatı tehdit edici sonuçları daha fazladır. Çalışmamızda cam kesisine bağlı derin kas kesisi, kaburga kırığı ve pnömotoraks saptanan hasta sunulmaktadır.
YÖNTEM:Cam kesisine bağlı derin kas kesisi, kaburga kırığı ve pnömotraks saptanan hasta sunulmaktadır.
BULGULAR:67 yaşında erkek hasta derin sırt kesisi, göğüs ağrısı ve nefes darlığı şikayetiyle başvurdu. Fizik muayenede sağ sırt alt lokalizasyonda yaklaşık 30 cm'lik düzensiz sınırlı cilt-cilt altı doku ve kaslarda flap tarzında derin kesi ve kas dokusu içerisinde toraks ile bağlantılı yaklaşık 6 cm boyutunda cam parçası tespit edildi (Resim 1A, B). Radyolojik incelemede sağ 10. kostada fraktür, sağ 10. interkostal aralıkta yabancı cisim, komşuluğunda intratorasik minimal ekstraplevral hematom ve minimal pnömotoraks tespit edildi (Resim 2). Toraksa penetre olduğu düşünülen yabancı cisim çıkarıldı. Eşlik eden minimal pnömotoraks cerrahi girişim gerektirmedi. Klinik takibi sorunsuz seyreden hasta akciğerin ekspansiyonu sonrası 7. günde taburcu edildi.
SONUÇ:Penetran göğüs yaralanmaları hayatı tehdit eden ve akut müdahale gerektiren durumlardır. Bıçak ve ateşli silah yaralanmaları sık bilinen nedenleri arasında görülse de az bilinen ilginç olgular da etyolojisinde yer alabilir.

Resim 1

Resim 1A: Yaklaşık 30 cm'lik düzensiz sınırlı cilt-cilt altı doku ve kaslarda flap tarzında derin kesi Resim 1B: 6 cm boyutunda cam parçası

Resim 2

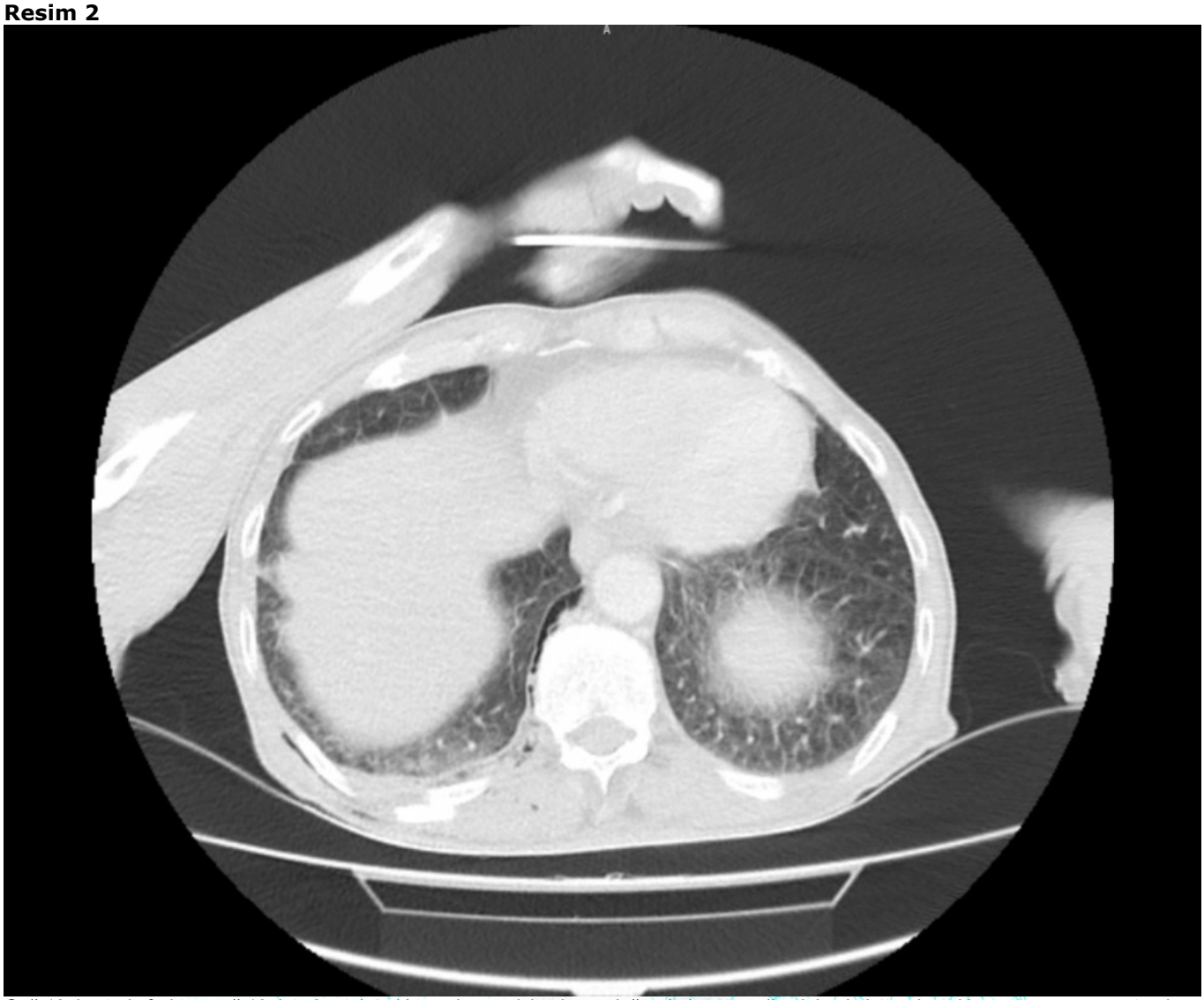

Sağ 10. kostada fraktür, sağ 10. interkostal aralıkta yabancı cisim, komşuluğunda intratorasik minimal ekstraplevral hematom ve pnömotoraks

EP-223

Uzmanlık Tezinden Makaleye Göğüs Cerrahisi Uzmanlık Tezlerinin Bibliyometrik Karnesi

İsmail Sarbay[1], İbrahim Sarbay[2]
[1]Sinop Atatürk Devlet Hastanesi Göğüs Cerrahisi, Sinop
[2]Keşan Devlet Hastanesi Acil Tıp, Edirne

GİRİŞ VE AMAÇ:Uzmanlık tezlerinin bilimsel yayına dönüşmesi, klinisyenler için akademik kariyere bir başlangıç olarak görülmekte ve ülkemizde akademik kurumlarda görev alabilmenin temel kriterlerinden biri olarak kabul edilmektedir. Çalışmamızın temel amacı, 2001-2019 yılları arasında Türkiye'de Göğüs Cerrahisi alanında üretilen tıpta uzmanlık tezlerini yayınlanma ve diğer bibliyometrik parametreler açılardan değerlendirmektir.
YÖNTEM:Bu kesitsel çalışmada, Ulusal Tez Merkezi'nde "Göğüs Cerrahisi" dizini ile 2001-2019 tarihleri sorgulanan 1107 tez arasından, Göğüs Cerrahisi alanında yapılmış olan 319 tez değerlendirilmeye alınmıştır. Tez yazarı olan uzmanlık öğrencilerinin cinsiyetleri, eğitim aldıkları kurumlar, tezin araştırma metodu, yayın durumu, yayınlanma süresi, yayınların atıf sayısı ve yayınlandıkları dergilerin indeksi ve tez yazarının yayındaki isim sırası araştırılmıştır. Bu parametrelerin araştırılmasında; Google Scholar, Web of Science Basic Search ve Web of Science Master Journal List arama motorlarından yararlanılmıştır.
BULGULAR:Değerlendirmeye alınan 319 tezin yazarlarından 60'ı (%18,8) kadın idi. 319 tezin 262'si üniversitelerdeki uzmanlık öğrencilerine aitken, 57'si Eğitim ve Araştırma Hastanelerinde uzmanlık eğitimi alan klinisyenlere aitti. Yapılan tezlerden 123'ünün (%38,5) yayına döndüğü görüldü. Bu yayınların 66'sı (%53,7) SCI/SCIE, 8'i ESCI, 3'ü diğer uluslararası alan indeksi ve 46'sı ulusal alan indeksinde listelenen dergilerde yayınlanmıştır. Tez çalışmalarının 287'si retrospektif çalışma olarak kurgulanmış iken, 32'si deneysel ya da prospektif klinik çalışma olarak tasarlanmıştır. Tezden yayına geçen ortalama süre 4,31±2,95 yıl olup, kadın uzmanlık öğrencilerinde bu süre 3,3 idi (p=0,029). Bunun yanında cinsiyet ile; eğitim kurumları, tezin yayına dönüşme oranı, alan indeksi, araştırma metodu, atıf sayısı ve yazar isim sırası arasında anlamlı bir ilişki bulunamamıştır. Eğitim kurumu ile yayın durumu, alan indeksi, atıf sayısı ve yazar isim sırasında anlamlı bir bağıntı saptanmamış olup, üniversitelerde deneysel/prospektif çalışma oranı daha yüksek ve tezlerin yazıya dönüşme süresi daha kısa idi. SCI/SCIE indekslerinde yayınlanan yayınların atıf sayısı anlamlı derece yüksek ve yayına dönüştürme süresi anlamlı derecede kısa idi (p<0,001). Deneysel/prospektif çalışmaların yayına dönüştürülme süresi anlamlı ölçüde kısa idi (p=0,039).
SONUÇ:Göğüs Cerrahisi alanında tıpta uzmanlık tezlerinin yayına dönüşme oranı %38,5 idi. Üniversite ve Eğitim Araştırma Hastaneleri arasında incelenen parametreler arasında istatistiksel anlamlılık gösteren fark saptanmamıştır. SCI/SCIE dergilerde yayınlanan makalelerin atıf sayısı daha çoktur. Deneysel/prospektif çalışmalarda yayına dönüşme süresi anlamlı ölçüde kısadır. Bu çalışma ile literatürde bir ilk olarak Göğüs Cerrahisi uzmanlığının tezlerinin bibliyometrik karnesi çıkarılmıştır.

Uzmanlık Öğrencilerinin Cinsiyetine Göre Bibliyometrik Parametreler

Parametreler	Kadın (n=60)	Erkek (n=259)	p Değeri
Yayın Durumu			
Yayına Dönüştü	21 (%35)	102 (%61)	0.529
Yayına Dönüşmedi	39 (%65)	157 (%39)	
Dergi İndeksi			
SCI / SCIE	14 (%67)	52 (%51)	0.189
Ulusal	7 (%33)	50 (%49)	
Araştırma Yöntemi			
Deneysel / Prospektif	4 (%7)	28 (%11)	0.336
Retrospektif	56 (%93)	231 (%89)	

Atıf Sayısı			
Ortalama	3,4	3,2	0.817
Ortanca (Aralık)	3 (0-12)	3 (0-24)	
Yayına Dönüş Süresi (Yıl)			
Ortalama	3,3	4,5	0.029*
Ortanca (Aralık)	4 (0-6)	3 (0-17)	

EP-224

Toraksın kesici-delici alet yaralanmalarında potansiyel diyafram laserasyonlarının tespiti ve tedavisinde video destekli göğüs cerrahisinin (VATS) rolü

Güntuğ Batıhan
Kars Harakani Devlet Hastanesi

GİRİŞ VE AMAÇ:Penetran göğüs travmaları tüm göğüs travmalarının yaklaşık %10'unu oluşturur. Olguların %15-30'unda tüp torakostomi yeterlidir ve ileri cerrahi müdahale gerekmez. Ancak travmanın akut döneminde özellikle küçük boyutlu diyafram yaralanmalarını görüntüleme yöntemleri ile tespit etmek zordur. Bu çalışmanın amacı penetran göğüs travmalı hastalarda olası diyafram yaralanmalarının saptanması ve tedavisinde video yardımlı göğüs cerrahisinin (VATS) rolünü araştırmaktır.
YÖNTEM:Şubat 2022 ile Temmuz 2022 tarihleri arasında penetran göğüs travması nedeniyle kliniğimize başvuran hastaların verileri gözden geçirildi. Bu hasta grubundan eksplorasyon amacıyla VATS uygulananlar çalışmaya dahil edildi. Hastaların ameliyat öncesi, ameliyat ve ameliyat sonrası verileri kaydedildi.
BULGULAR:Kriterleri karşılayan toplam 12 hasta çalışmaya dahil edildi. Hastaların 3'ü kadın, 9'u erkekti. Ortalama yaş 31.8±9.9 yıl idi. Yaralanma 6 hastada sağda, 4 hastada solda, 2 hastada bilateraldi. Hiçbir hastada radyolojik olarak diyafram laserasyonu şüphesi yoktu. Eksplorasyon amaçlı yapılan VATS'ta 3 (%25.0) hastada diyafram laserasyonu tespit edildi. Bu olgulardan ikisinde kesici-delici aletin giriş yeri meme başı seviyesi üzerindeydi. Diyafragmadaki laserasyonlar ipek sütur materyali kullanılarak aralıklı horizontal matress süturasyon tekniği ile onarıldı. Ortalama operasyon süresi 27.4±10.2 dakika olarak bulundu. İntraoperatif veya postoperatif komplikasyon gözlenmedi. Ortalama direnaj süresi 3.7±0.5, postoperatif hastanede kalış süresi ortalama 4.2±0.7 gün olarak bulundu.
SONUÇ:Kesici-delici alet yaralanmalarına bağlı penetran göğüs travmalarında fizik muayene bulguları ve radyolojik incelemelere ait veriler diyafram laserasyonu şüphesini gidermede her zaman yeterli olmamaktadır. Literatürdeki benzer çalışmalarda akut dönemde diyafram laserasyonlarının yaklaşık %30'unun gözden kaçtığı belirtilmiştir. Çalışmamızda eksplorasyon amacıyla uygulanan VATS ile olguların %25'inde diyafragmada laserasyon tespit edilmiştir. Sonuç olarak toraksın kesici-delici alet yaralanmalarında VATS uygulaması olası diyafram laserasyonlarının atlanmaması açısından uygun bir tercih olacağı düşüncesindeyiz.

Figür 1

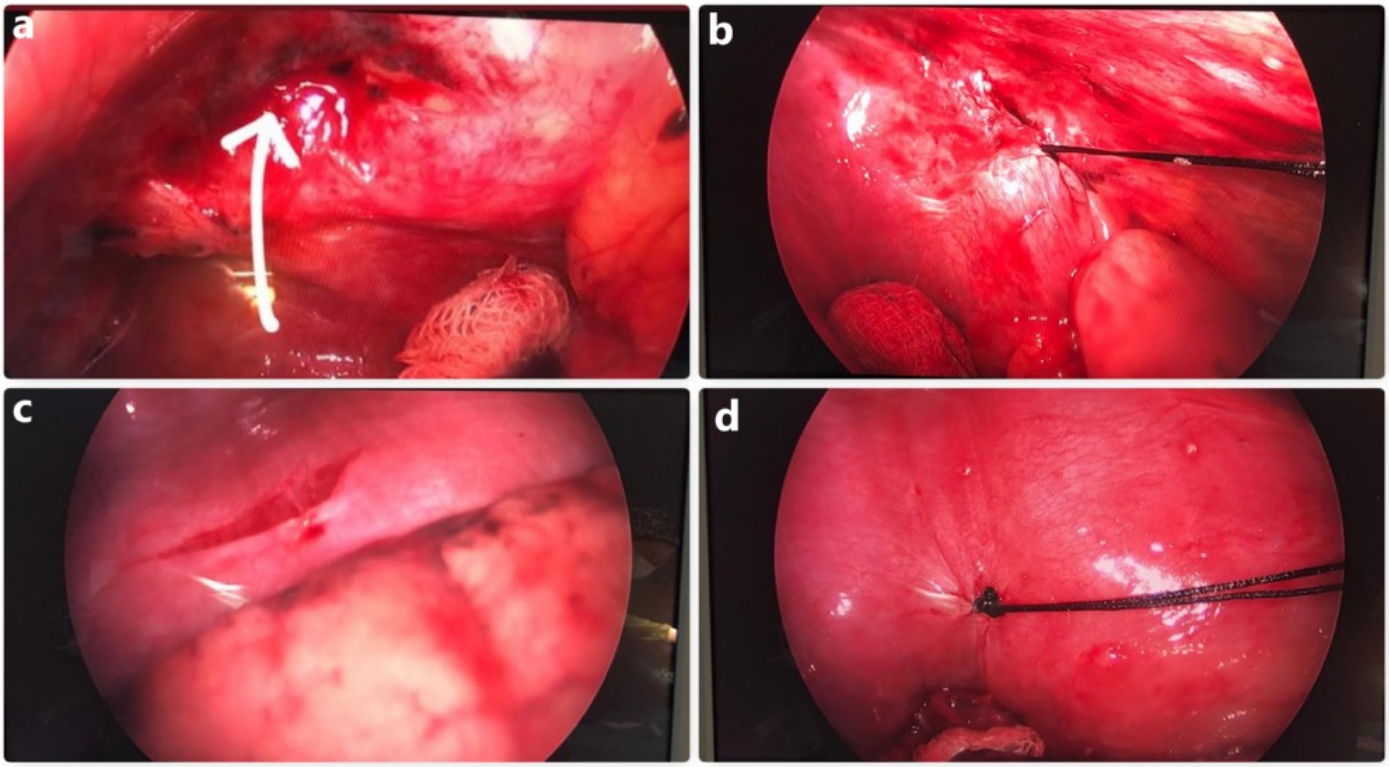

İki farklı olguya ait intraoperatif görüntülerde diyaframdaki laserasyon videotorakoskopik olarak onarılmıştır.

EP-225

Yıllar önce torakotomi uygulanan zor olguda Uniportal VATS ile yapılan anatomik rezeksiyon

Hakkı Ulutaş, İlham Gülçek, Muhammed Kalkan, Merve Ünal, Bilal Aydoğmuş, Oğuz Girgin
İnönü Üniversitesi Turgut Özal Tıp Merkezi Göğüs Cerrahi AD.

GİRİŞ VE AMAÇ:Günümüzde birçok deneyimli merkezlerde yapılmakta olan video yardımlı torakoskopik akciğer ameliyatları (VATS) benign ve malign akciğer hastalıklarında etkin ve güvenli bir yöntem olarak gün geçtikçe daha çok tercih edilmektedir. Özellikle onkolojik cerrahide VATS ile akciğer rezeksiyonları sıklıkla yapılsada, bronşektazi gibi enfeksiyöz hastalıklarda yaygın yapışıklıklar nedeni ile daha az kabul görmektedir. Aynı şekilde aradan uzun zaman geçen redo vakalarda plevral yapışıklık nedeni ile VATS daha az tercih edilmektedir. Bu çalışmada, 13 yıl önce bronşektazi nedeniyle torakotomi uygulanan ve semptomları geçmeyen Uniportal VATS ile tamamlayıcı lobektomi yaptığımız olguyu sunduk.
OLGU:Balgamda kan tükürme şikâyeti ile dış merkeze başvuran 36 yaşında kadın hastanın dış merkezli toraks tomografik görüntülemesinde (TBT) sol alt lob ve lingulada bronşektazi izlenmesi üzerine tarafımıza yönlendirildi. Çocukluktan beri tekrarlayan bol balgamlı öksürük şikâyeti yanında, kötü ağız kokusu ve ara ara olan hemoptizi semptomları mevcuttu. Tekrarlayan pnömoni ve hemoptizi nedeni ile yılda en az üç defa hastane yatış gereksinimi olmuş. Olgu 13 yıl önce aynı şikayetler ile başvurduğu dış merkezde bronşektazi tanısıyla sol posterolateral torakotomi yapılarak akciğerin bronşektatik alanlarının temizlendiği ifade edilmiş. Postoperatif takiplerinde mevcut şikayetlerinde gerileme olmayan olguya tekrarlayan hemoptizi nedeni ile tekrarlayan hastane yatışı ve semptomatik tedavi uygulanmış. Bronşektazi dışında bilinen komorbiditesi olmayan hastanın sigara içme öyküsü yoktu. Fizik muayenede; sol 5 interkostal seviyede posterolateral torakotomi skarı izlendi. Oskültasyonda sol akciğerde ronkus ve sol alt kısımda solunum seslerinin azalmış olduğu saptandı. Çekilen TBT'de sol akciğerde her iki lobun da mevcut olduğu görüldü, alt lob ve lingulada kistik, sakküler bronşektazik değişiklikler saptandı (Resim 1). Preoperatif hazırlığı tamamlanan olguya Uniportal VATS ile toraksa girildi. Çok sıkı, yaygın ve vaskülarize plevral yapışıklığı olan hastaya alt lobektomi ve lingulektomi yapıldı (Resim 2). Postoperatif komplikasyon gelişmeyen olgu 5. günde tüp torakostomisi sonlandırıldı ve 6. günde şifa ile eksterne edildi. Postoperatif 3. ay ve 6. ay takiplerinde semptomları tamamen düzelen olgu, hayat konforunun umulandan daha iyi olduğunu ifade etmiştir.
SONUÇ:VATS'ın çok sık kullanıldığı kliniklerde ve deneyimli ekipler tarafından önceden yapılmasını cesaret edemediğimiz olgular güvenilir bir şekilde yapılabileceği unutulmamalıdır. Bu tür zor olgularda başlangıçta VATS ile cerrahiye başlamanın yeni bir komplikasyon geliştirmeyeceği bilinmelidir.

Resim 1

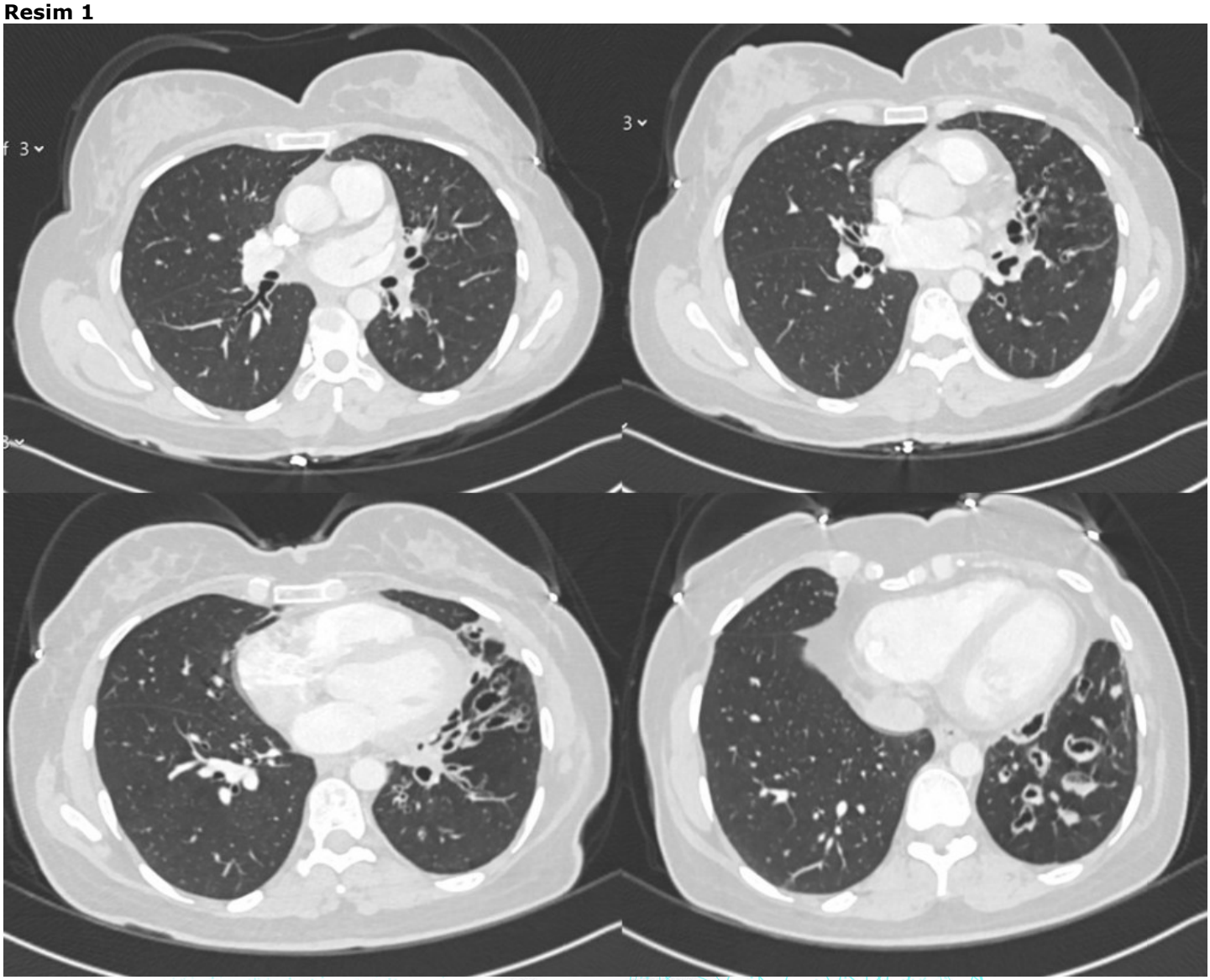

Sol alt lob ve linguladaki kistik bronşektazik alanın tomografik görüntüsü

Resim 2

Önceki ameliyata ait torakotomi skarı ve torakotomi hattı anterior kısmından yapılan uniportal Vats kesisi postoperatif görünümü.

EP-226

Subglottik Nöroendokrin Polipoid Tümörün Bronkoskopik Rezeksiyonu

İlham Gülçek[1], Muhammed Kalkan[1], Merve Ünal[1], Ayşe Nur Akatlı[2], Hakkı Ulutaş[1]
[1]İnönü Üniversitesi Turgut Özal Tıp Merkezi Göğüs Cerrahi AD.
[2]İnönü Üniversitesi Turgut Özal Tıp Merkezi Patoloji AD.

GİRİŞ VE AMAÇ:Primer trakeal tümörler üst solunum yolundan köken alan tümörlerin yaklaşık %2'sini oluşturular. Trakeobronşiyal ağaçtaki tümörlerin çoğu kötü huyludur. İyi huylu tümörler nadirdir ve tüm akciğer tümörlerinin sadece %1.9'unu oluşturur. Genellikle astım ve KOAH gibi obstrüktif akciğer hastalıklarının kliniğini göstererek tanı ve tedavide zorluk yaşanmasına neden olur. Nöroendokrin karsinomlar, skuamöz hücreli karsinom ve adenoid kistik karsinomlardan sonra izlenmekte olup lokal nüks ve metastaz riski yüksektir. Bu çalışmada subglottik polipoid nöroendokrin tümörün bronkoskopik rezeksiyonunu sunduk.
OLGU:Bilinen komorbiditesi olmayan 57 yaşında kadın hasta boğazda takılma ve yutma güçlüğü şikayetleri ile Kulak Burun Boğaz kliniğine başvurmuş. Yapılan fleksibl fiberoptik laringoskopide subglottik bölge aritenoid inferiorda polipoid lezyon izlenmesi üzerine hasta tarafımıza yönlendirildi. Mevcut şikayetleri iki ay boyunca oluyormuş. Yaklaşık iki haftadan beri ses kısıklığı başlamış ve balgamla karışık hemoptizisi olmuş. Hastanın bilinen bir hastalığı yok. Aktif sigara içicisi olup 25 paket /yıl sigara içme öyküsü mevcut. Fizik muayenede stridoru olan hastanın incelenen bilgisayarlı boyun tomografide sağ vokal kordun hemen altında yaklaşık 7,3x5,6 mm boyutunda düzgün sınırlı lezyon izlendi (Resim1). Preoperatif hazırlığı tamamlanan hastada endotrakeal lezyon rijit bronkoskopi ile total mekanik rezeksiyon yapıldı. Patoloji sonucu Büyük Hücreli Nöroendokrin Karsinom olarak sonuçlanan hastaya indüksiyon kemoterapi sonrasında radyoterapi verilmesi planlandı.
SONUÇ:Endotrakeal ve subglottik lezyonlarda rijit bronkoskopi ile tanı ve tedavi güvenle uygulanabilir. Nadir lokalizasyonlu bu lezyonlarda mekanik rezeksiyon ve sonrasında multimodal tedaviler ile kür şansı artırılabilir.

Resim 1

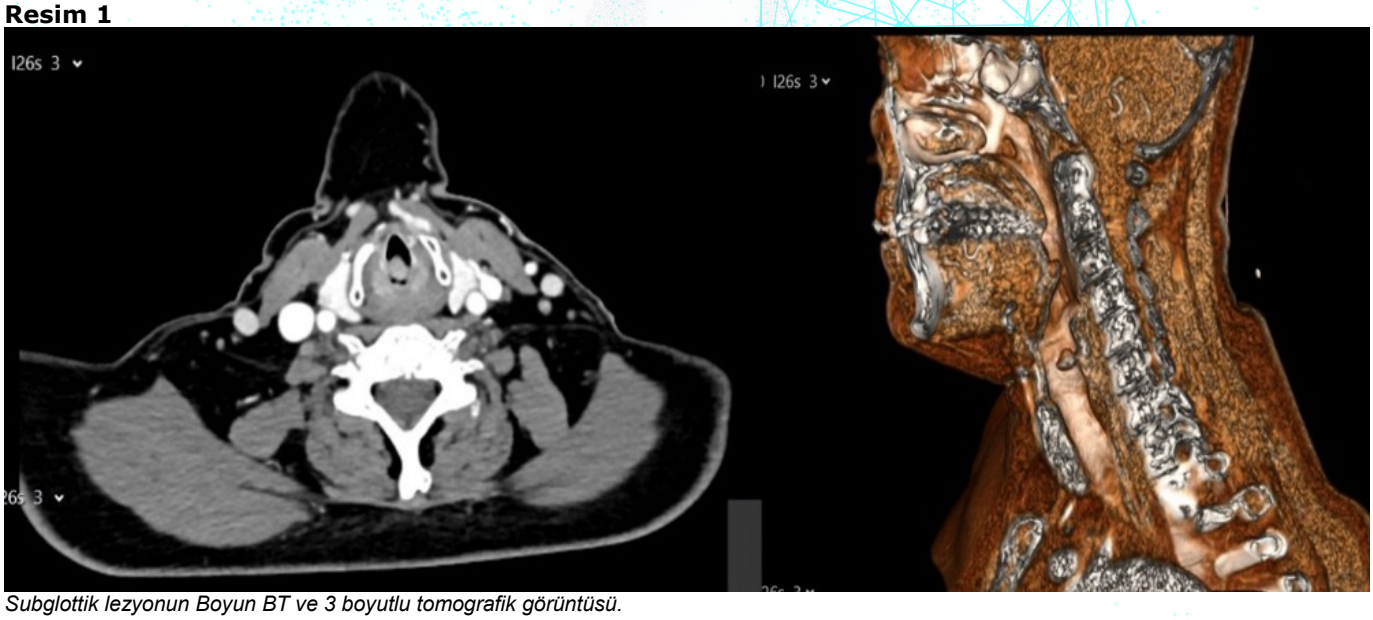

Subglottik lezyonun Boyun BT ve 3 boyutlu tomografik görüntüsü.

EP-227

Koloskopi sonrası nadir görülen pnömoretroperitoneum, pnömomediastinum, pnömotoraks ve subkutan amfizem olgusu

Mehmet Ağar, Semih Koçyiğit
Fethi Sekin Şehir Hastanesi Elazığ

GİRİŞ VE AMAÇ:Kolonoskopi, tanı ve tedavi amaçlı yaygın yapılan işlemlerden biridir. Kolonoskopi işlemi sonrası kanama veya perforasyon gibi ciddi komplikasyonlar ile pnömoretroperitoneum, pnömomediastinum, pnömotoraks gibi nadir görülen komplikasyonlar görülebilir. Retroperitoneal boşluktaki masif hava, doğrudan ekstraperitoneal veya dolaylı olarak intraperitoneal bağırsak perforasyonu yoluyla bağırsak dışına çıkabilir. Bağırsak dışına çıkan serbest hava özofagial veya aortik hiatus boyunca yukarı doğru mediastene ve plevral boşluğa ulaşabilir ve pnömomediastinum ve pnömotoraks ile sonuçlanabilir. Serbest hava kas, fasyalar boyunca cilt altında ilerleyerek boyun, göğüs, karın, sırt ve skrotumda subkutan amfizeme neden olabilir.
YÖNTEM:Kolonoskopi sonrası çekilen abdomen BT ve toraks BT ile tanı konulan hasta sunuldu.
BULGULAR:İki yıl önce kolon perforasyonu nedeniyle opere edilen ve sigmoid kolon rezeksiyonu yapılan 62 yaşındaki hastaya kolon darlığı nedeniyle 4 defa dilatasyon yapılmış. Son dilatasyon işlemi için yapılan kolonoskopi sonrası hastanın boynunda şişlik olması ve nefes darlığı çekmesi nedeniyle hasta acil servise başvurmuş. Hastaya toraks ve abdomen BT çekildi. Abdomen BT sinde retroperitoneal alanda özellik sağ böbrek çevresinde, batın içinde ve psoas kasında hava dansiteleri görüldü (resim 1). Perforasyon adağı saptanamadı. Toraks BT sinde yaygın cilt altı amfizem, pnömoretroperitoneum, pnömomediastinum, sağ pnömotoraks tespit edildi (resim 2). Yapılan fizik muayenede boyun, göğüs ve karın duvarında palpe edilen krepitasyonlar görüdü. Hastanın kan tetkikleri normal seviyelerdeydi. Hastanın minimal pnömotoraksı için herhangi bir cerrahi girişim yapılmadı. Oksijen tedavisi ve medikal tedavisi düzenlenen hastanın takiplerinde çekilen direk grafilerinde pnömomediastinum, pnömotoraks ve cilt altı amfizemin gerilediği görüldü. Takiplerinde klinik durumu stabil olan hasta taburcu edildi.
SONUÇ:Kolonoskopi ne kadar güvenilir bir yöntem olsada işlem sonrası çok nadirde olsa pnömoretroperitoneum, pnömomediastinum,pnömotoraks ve subkutan amfizem görülebilir. İşlem sonrası klinisyen hastayı değerlendirmeli, görülecek olan cilt altı amfizem akla havanın geçişine bağlı olarak pnömomediastinum ve pnömotoraksı akla getirmelidir.

Resim 1

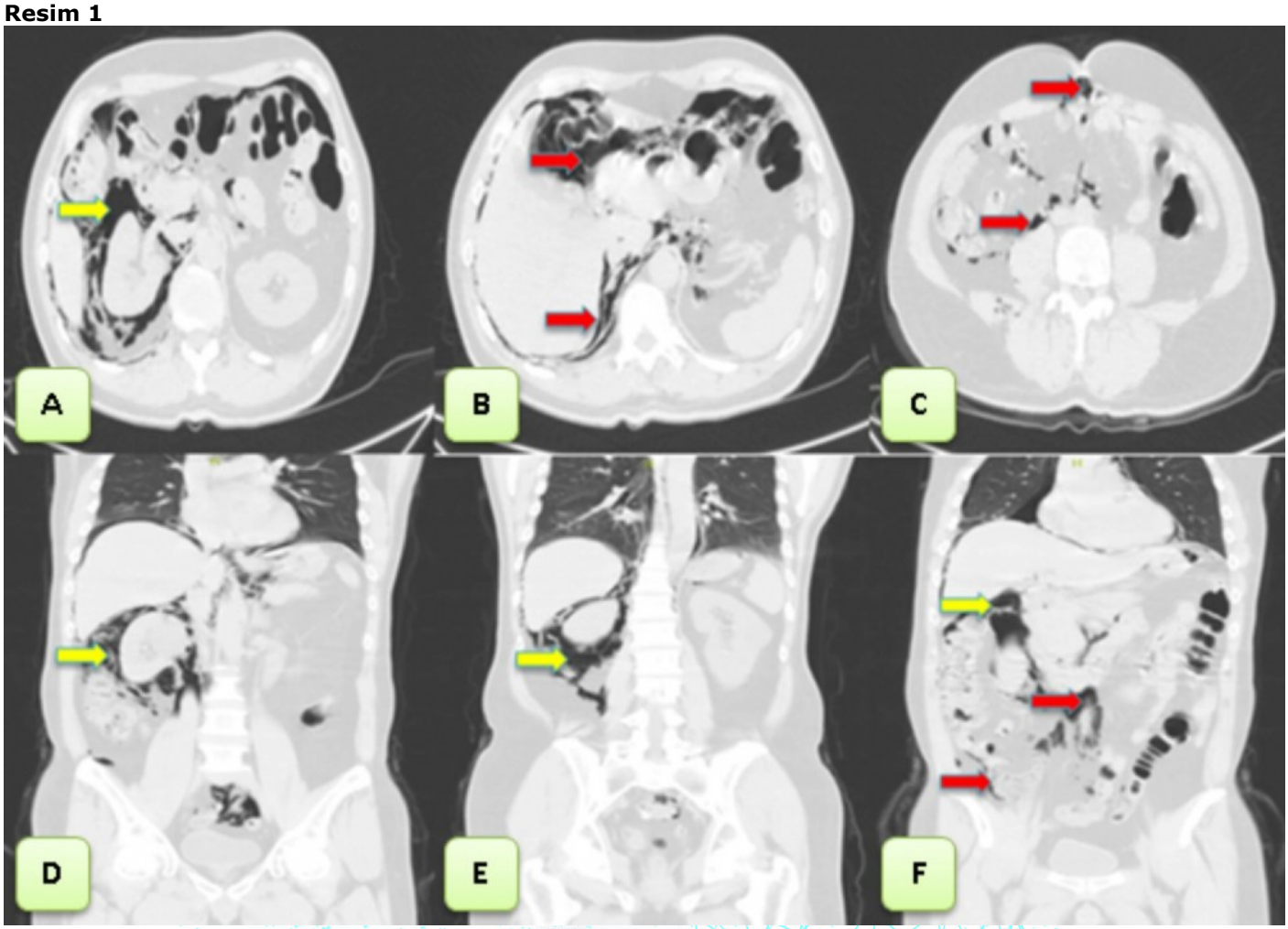

Resim 1:Kolonoskopi sonrası abdomen BT: Retroperitoneal (A,D,E,F, sarı ok) ve batın içi serbest hava (B,C,F,kırmızı ok)

Resim 2

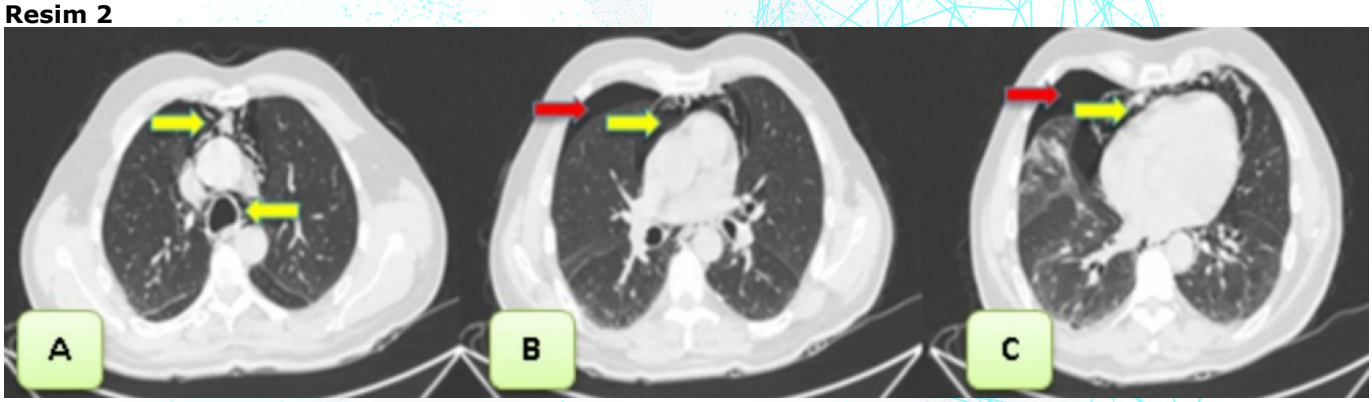

Resim 2: Kolonoskopi sonrası çekilen toraks BT (A-C); Pnömomediastinum (A,B,C, sarı ok) ve pnömotoraks (B,C, kırmızı ok).

EP-228

Kot Fraktürününün Neden Olduğu, Tanısı Geç Konulan Perikardiyal ve Diyafragmatik Rüptür Birlikteliği

Mehmet Ağar, Semih Koçyiğit
Fethi Sekin Şehir Hastanesi Elazığ

GİRİŞ VE AMAÇ:Kot fraktürleri ile birlikte olan multitravmalı hastalarda, ciddi komplikasyonlara yol açabilecek perikard rüptürü ve diyafram rüptürü semptom vermeyebilir. Tanısı zor konulan ve multitravmalı hastaya akut yaklaşımdan dolayı atlanabilen klinik durumlardır.
Künt travma olgularının %0.4-%2'ünü oluşturan perikard yaralanmasında en sık komplikasyon ve ölüm nedeni kardiyak herniasyondur. Perikardiyal rüptürün en sık nedeni olarakta kot fraktürleri gösterilmiştir. Perikardiyal defektin boyutuna göre hastalar tanponad bulguları ile başvurabilirken, asemptomatik te seyredebilir.
YÖNTEM:Trafik kazası sonrası perikard rüptürü tespit edilen hasta opere edildi ve olgu sunumu olarak sunuldu.
BULGULAR:Elli sekiz yaşında bayan hasta araç içi trafik kazası nedeniyle dış merkeze başvurmuş. Yapılan tetkiklerinde sol hemitoraks multiple kot fraktürleri ve sol tibia parçalı fraktürü nedeniyle ortopedi tarafından yatırılıp opere edilmiş. On beş gün süreyle serviste takip edilen hastanın çekilen grafilerinde sol plevral efüzyon tespit edilmesi üzerine hasta merkezimize sevk edildi. Genel durumu iyi, yapılan fizik muayenesinde sol hemitoraks lateralde cilt altında muhtemel hematoma bağlı şişlik, palpasyonda hassasiyet saptandı. Stabil olan hastanın merkezimizde çekilen toraks bilgisayarlı tomografisinde sol hemitoraksta multıple, deplase ve non deplase kot fraktürleri (sol 2-8.kotlar), toraksa herniye olmuş dalak izlendi (resim1). Ortopedi ile aynı seansta operasyon kararı alındı. Ortopedi operasyonu sonrası hastaya sol uniportal VATS yapılarak toraksa girildi. Eksplorasyonda toraks duvarına sıkı yapışık akciğer, intratorasik dalak ve mide izlendi (resim2a). Akciğerin anterior yüzdeki yapışıklıkları düşürülünce rüptüre olmuş perikard görüldü (resim2b). Eksposure sıkıntısı, yaşanan çift lümenli entübasyon problemi nedeniyle torakotomi kararı alındı. Kalp değerlendirildi ve herhangi bir yaralanma olmadığı saptandı. Perikard, rüptüre olan uçlar yanyana getirilerek 2 numara ipek sütur ile tek tek süture edilerek primer onarıldı. Toraks içindeki dalak, mide ve omental doku abdomene doğru itilmeye çalışıldı ancak defektin boyutu ve eksposure sıkıntısı nedeniyle hastaya laparotomi yapıldı. Laparotomi ile intratorasik yapılar abdomene çekilerek diyafram rüptürü görüldü (resim2c). Oluşan diyafram defekti 1 numara ipek ile primer süture edildi ve operasyon sonlandırıldı. Postoperatif takipleri stabil olan hasta, takibinin 4 günü taburcu edildi.
SONUÇ:Perikard rüptürü ve diyafram rüptürü birlikteliği multitravmalı hastalarda nadir görülen ve tanısı zor konulan bir durum olmasına rağmen ciddi klinik sonuçlara neden olabilir. Özellikle kot fraktürlerini de içeren multitravmalı hastalarda bu iki antite akıllarda tutulmalı ve daha dikkatli davranılmalıdır.

Resim 1

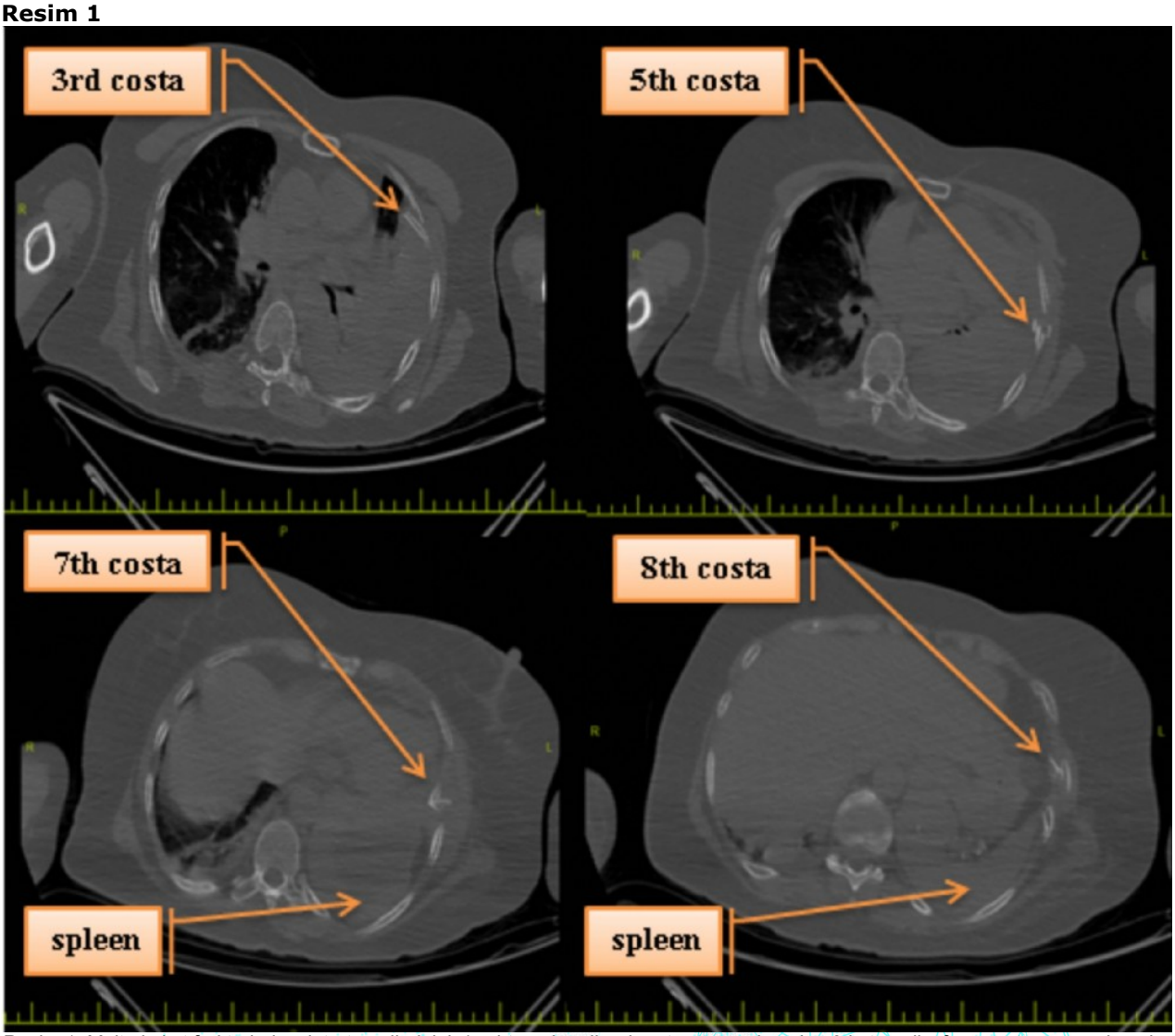

Resim 1: Multıple kot fraktürleri ve intratorasik dalak (muhtemel perikard rüptürüne neden olan 3.kot ve diyafram rüptürüne neden olan 8.kot toraks BT görüntüsü)

Resim 2

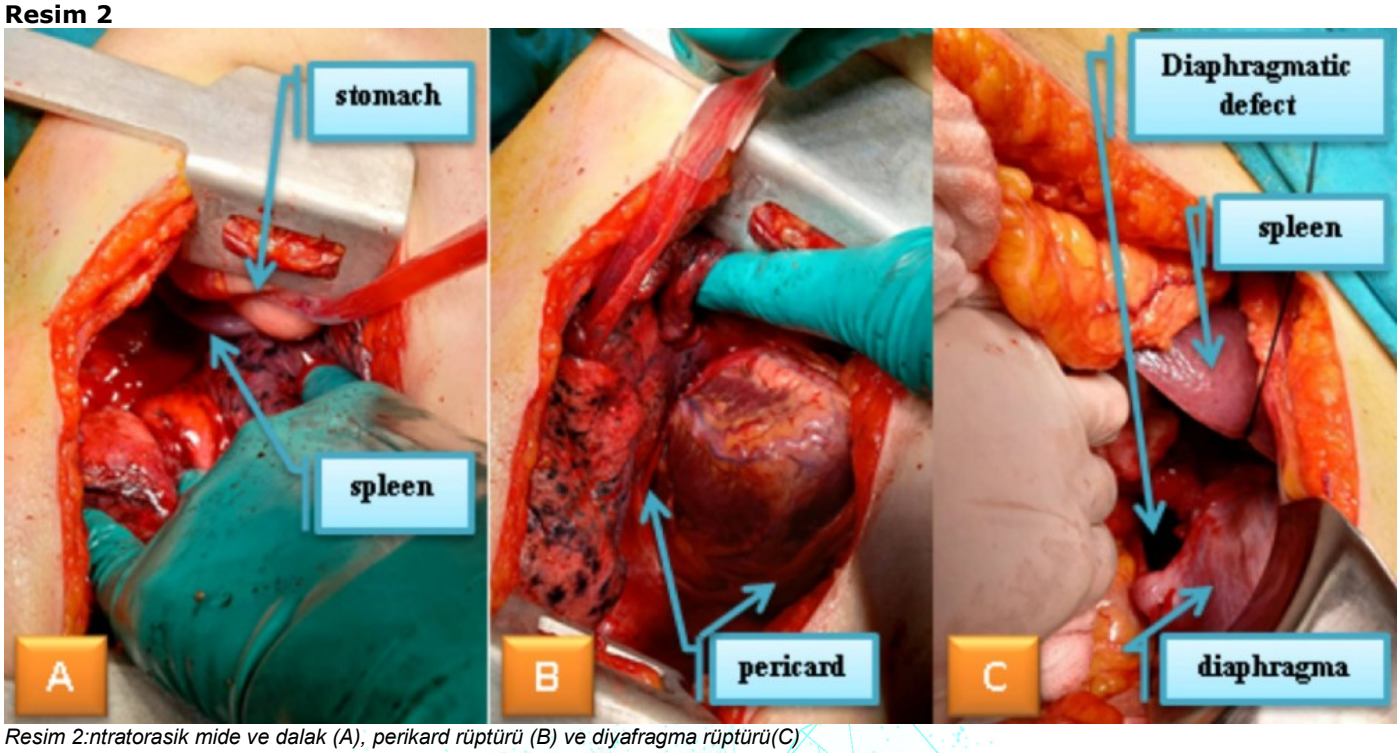

Resim 2:ntratorasik mide ve dalak (A), perikard rüptürü (B) ve diyafragma rüptürü(C)

EP-229

Gelişme Geriliğine Neden Olan Pulmoner Sekestrasyon Olgusunun Cerrahi Tedavisi

İlteriş Türk, Eray Mert Aslan, Pınar Bıçakçıoğlu
SBÜ Ankara Atatürk Sanatoryum Eğitim ve Araştırma Hastanesi, Göğüs Cerrahisi Kliniği

GİRİŞ VE AMAÇ:Pulmoner sekestrasyonlar; konjenital olarak ortaya çıkan, sistemik arterlerden beslenen ancak aktif olarak ventilasyona katılmayan afonksiyone akciğer dokusudur. İntralober ve ekstralober olmak üzere iki tiptir ve çoğunlukla sol tarafta görülür. Çoğunluka asemptomatik seyreder ancak tekrarlayan enfeksiyonlara, hemoptiziye ve akciğer abselerine neden olabilmektedir. Çocuklarda sekestre arter çapı büyük ise oluşan şant dolayısıyla gelişme geriliği ile karşımıza çıkabilmektedir.
YÖNTEM:Tekrarlayan akciğer enfeksiyonları ve gelişme geriliği olan 3 yaş erkek hastada cerrahi ile tedavi edilen intralober pulmoner sekestrasyon olgusunu sunmaktayız.
BULGULAR:Tekrarlayan akciğer enfeksiyonları nedeniyle hospitalize edilen hastaya çekilen kontrastsız toraks bilgisayarlı tomografide (BT) sol akciğer alt lobda posteromedialde içerisinde hava kistleri barındıran konsolide alan izlenmesi üzerine hasta tarafımıza konsülte edildi. Hastanın kilo alamama ve sık akciğer enfeksiyonu geçirme öyküsü öğrenilince pulmoner sekestrasyon ön tanısı ile kontrastlı toraks BT çekildi. Kontrastlı toraks BT'de torasik aortadan geniş bir dal alan intralober pulmoner sekestrasyon saptandı ve cerrahi kararı alındı. Sol kas koruyucu torakotomi ile toraksa girilmesinin ardından etraf dokular serbestlendi ve aortanın yaklaşık yarısı kadar bir arter dalının sol alt lob içerisine uzandığı görüldü. Common bazal arter, alt lob superior segment arteri, inferior ven ve alt lob bronşunun kesilmesinin ardından sekestre arter dalı stapler yardımıyla kesildi ve alt lob çıkarıldı. Katların anatomik plana uygun şekilde kapatılmasının ardından hasta tek toraks dreni ile ameliyathaneden çıkarıldı ve postoperatif 4. gün taburcu edildi. Ameliyat sonrası 7. ayında sağlıklı olarak takip edilmekte olan hastanın %10'dan fazla kilo artışının olduğu izlendi.
SONUÇ:Pulmoner sekestrasyonlarda cerrahi tedavi, semptomları önemli ölçüde ortadan kaldırmaktadır. Çocuk hastada gelişme geriliğine yol açan pulmoner sekestrasyon cerrahi olarak tedavi edilmelidir.

Sekestre arter güdüğü

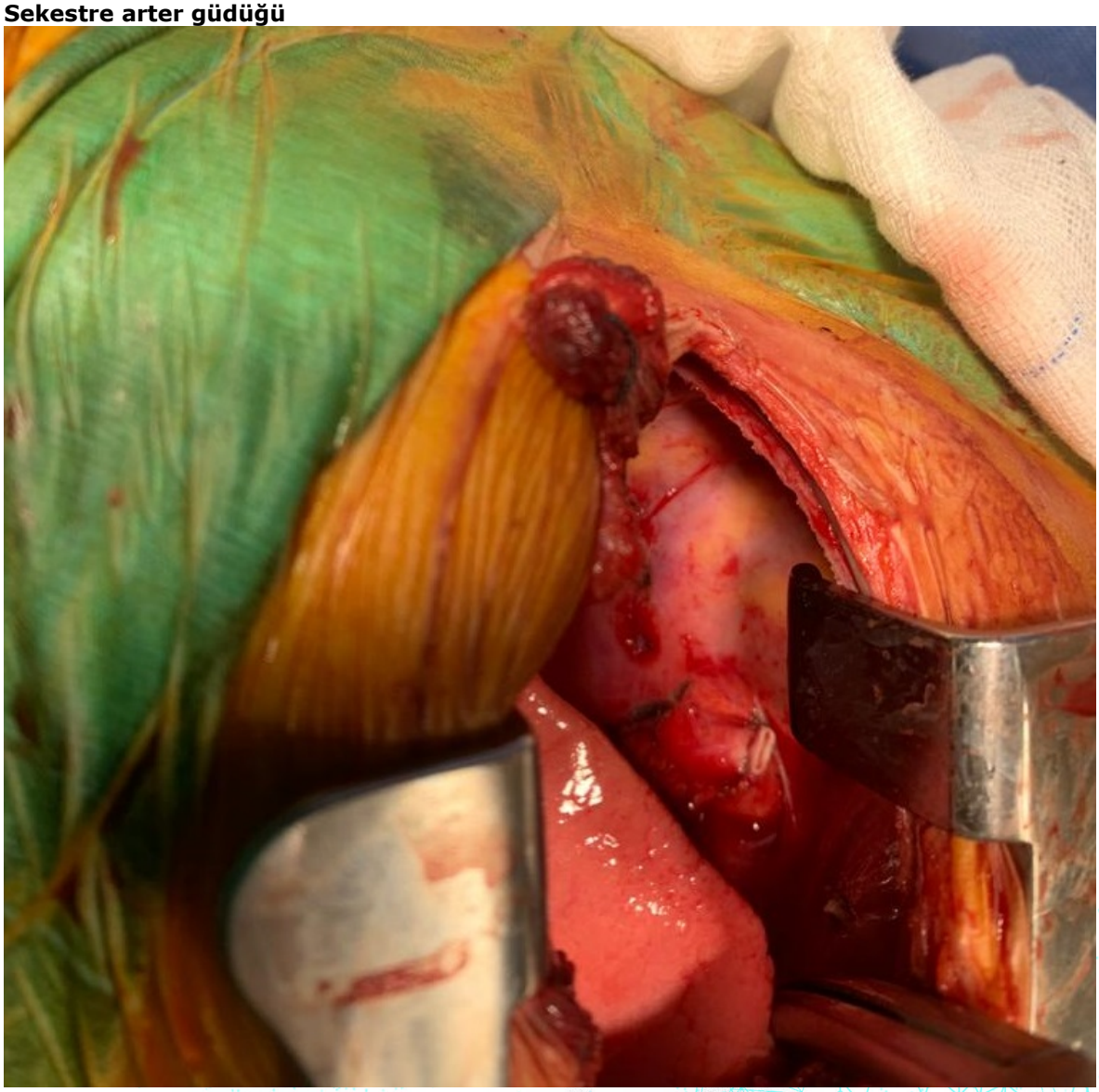

Sol alt lobda intralober sekestrasyon

EP-230

Hiperhidrozisin tedavisinde tek port bilateral endoskopik torakal sempatektominin uzun dönem sonuçları: 9 yıllık deneyim

İlhan Ocakcıoğlu, Ahmet Gökhan Gündoğdu
SBÜ Sancaktepe Şehit Prof. Dr. İlhan Varank SUAM, Göğüs Cerrahisi Kliniği, İstanbul

GİRİŞ VE AMAÇ:Hiperhidrozis hastaların yaşam kalitesini etkileyen, fizyolojik termoregülasyon için gerekli olandan daha fazla miktarda terleme ile karakterize patolojik durum olarak tanımlanır. Günümüzde endoskopik torakal sempatektomi (ETS), güvenli, etkili ve minimal invaziv bir yöntem olması nedeniyle hastalığın tedavisinde standart, iyi tolere edilen bir seçenek haline gelmiştir.
Literatürde kısa dönem sonuçlar ve postoperatif komplikasyonlar kapsamlı olarak bildirilmiş olsada, 5 yıl ve üzeri için tedavinin sonuçlarını ve yan etkilerini analiz eden uzun dönemli takipler azdır. Çalışmamızda medikal tedaviye yanıt vermeyen ve kişilerin sosyal yaşamını ciddi düzeyde etkileyen palmar, aksiller ve kraniofasial hiperhidrozis yakınması nedeniyle yapılan 232 ETS ameliyatı ve bu hastaların uzun dönem sonuçları değerlendirildi.
YÖNTEM:Ocak 2013 ile Haziran 2022 tarihleri arasında kliniğimize palmar, aksiller ve kraniofasial hiperhidrozis tanıları ile başvuran toplam 116 hastaya tek port bilateral endoskopik torakal sempatektomi ameliyatı uygulandı. Hastalar yaş, cinsiyet, aile hikayesi, etkilenen bölge, uygulanan ameliyat tekniği, ablasyon seviyesi, ameliyatın süresi, ameliyat sırasında ve ameliyat sonrası gelişen komplikasyonlar, dren ihtiyacı, ekspansiyon kusuru, cerrahi tedaviye yanıt, hastanede kalış süreleri, hasta memnuniyeti, 24. saat vizüel analog skala (VAS), kompansatris terleme, takip süresi ve nüks yönünden retrospektif olarak değerlendirildi.
Cerrahi tedavi sonrası hastaların takibi, taburculuk sonrası kontrol muayeneleri ve telefon anketleri ile gerçekleştirildi.
BULGULAR:Hastaların yaş ortalaması 25.8 olup, 71'i (%61.2) erkek, 45'i (%38.7) kadın idi. Hastaların 45'inde (%38.7) avuç içi terlemesi, 34'ünde (%29.3) avuç içi ve koltuk altı terlemesi, 20'sinde (%17.2) sadece koltuk altı terlemesi ve 17'sinde (%14.6) kraniofasial terleme (sadece kraniofasial terleme: 13) mevcuttu. Ameliyat süresi ortalama 9.8 dakika (tek taraf) ve hastanede kalış süresi ortalama 1.3 gün idi. Ameliyat sonrası 24. saat VAS ağrı skoru 2.5 idi. Ortalama takip süresi 39 ay ve takip süresi boyunca hastaların birinde (%0.8) nüks gözlendi. Hiçbir hastada horner sendromu ve ölüm gözlenmedi.
SONUÇ:Sonuç olarak tek port ETS hiperhidrozisin tedavisinde güvenli, uygulanabilir ve etkili bir teknik olarak görünmektedir. Ameliyat sonrası ağrıdan erken rahatlama, kozmetik sonuçlar ve yüksek hasta memnuniyetinin bu tekniğin gözlenen önemli avantajları olduğunu düşünüyoruz.

Resim 1

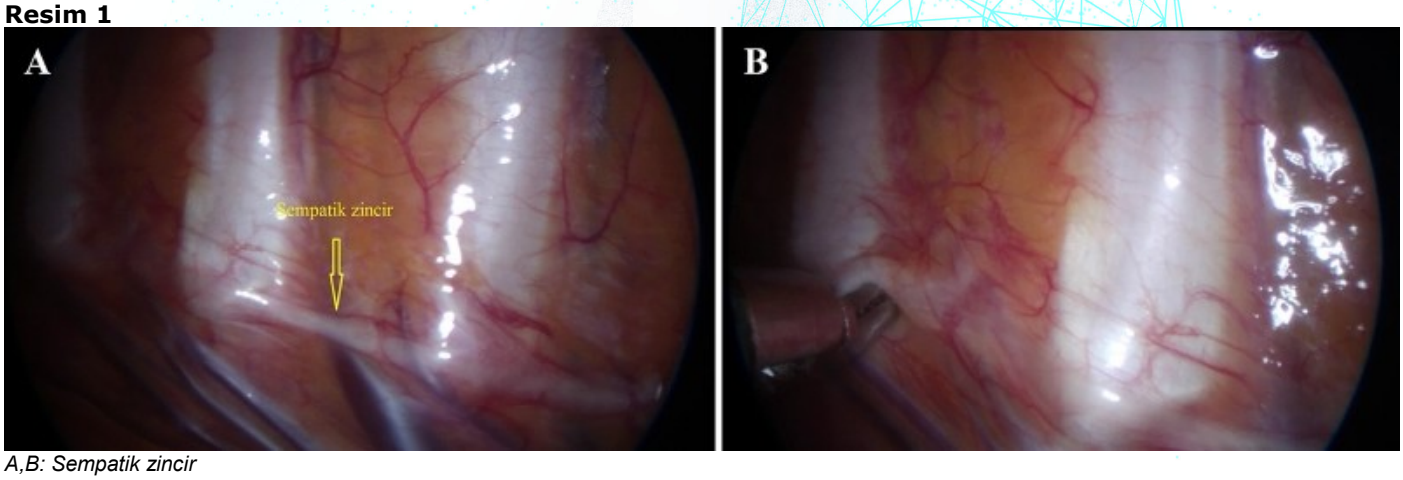

A,B: Sempatik zincir

Resim 2

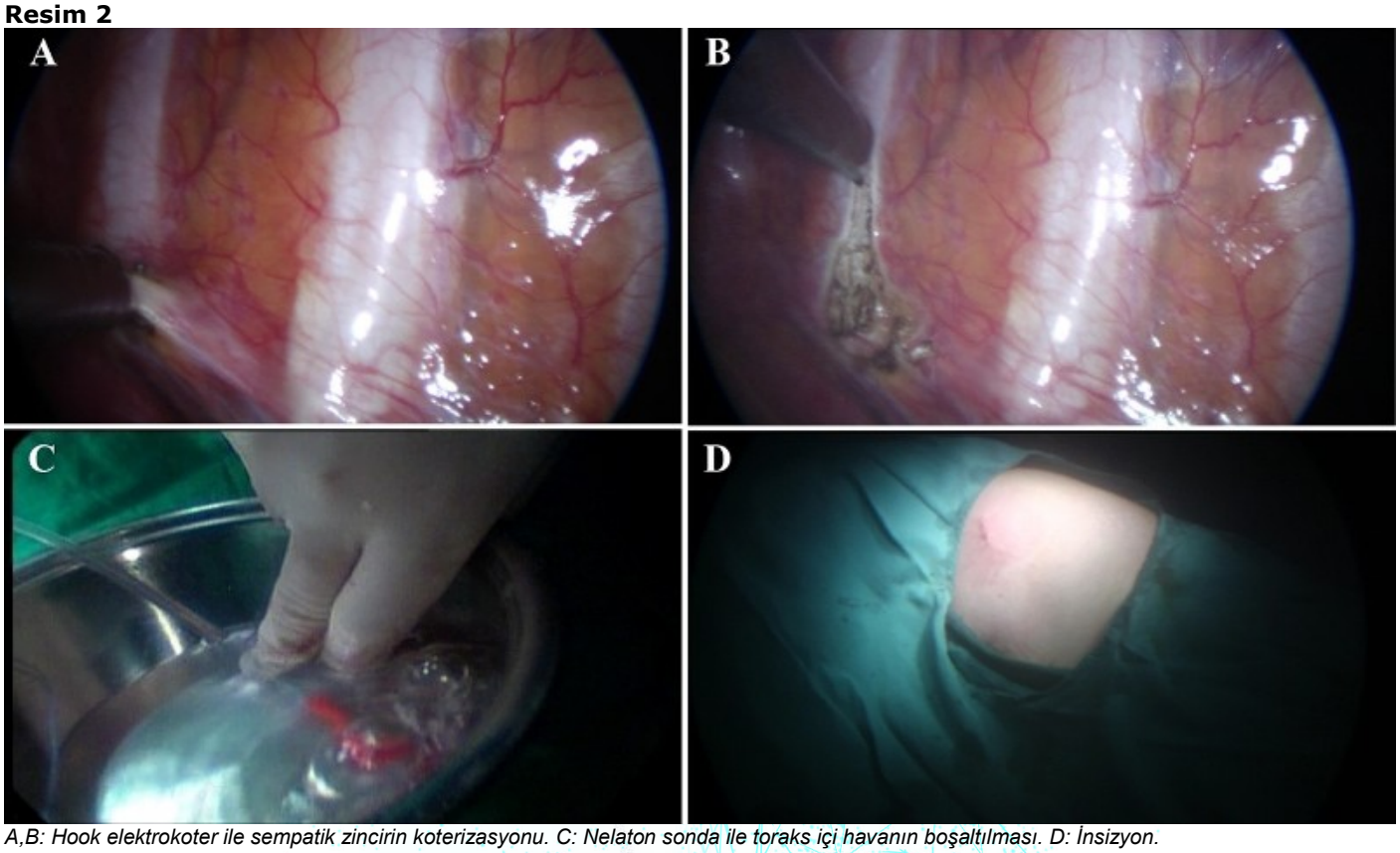

A,B: Hook elektrokoter ile sempatik zincirin koterizasyonu. C: Nelaton sonda ile toraks içi havanın boşaltılması. D: İnsizyon.

EP-233

Torasik Splenosis

Jeyhun Pashayev, Tunç Laçin, Bedrettin Yıldızeli, Sezer Aslan, Gamze Gül Tiryaki, Reyhan Ertan, Mohammed Kenan Ateşi, Nezih Onur Ermerak
Marmara Üniversitesi, Pendik Eğitim ve Araştırma Hastanesi, Göğüs Cerrahisi ABD, İstanbul

GİRİŞ VE AMAÇ:Splenosis, dalak dokusunun edinilmiş bir ektopik ototransplantasyonudur; travmatik dalak rüptü-rü ve splenektomi sonrası oluşur. Torasik Splenoz nadirdir ve genellikle sol parietal ve visseral plevrayı tutar. Parankimal lezyonlar daha az yaygındır ancak parankimal ve diyafram laserasyo-nu vakalarında görülmüştür.
YÖNTEM:Hastaya torakotomi yapılarak kitle çıkarıldı. Postop üçüncü gününde taburcu edildi. Patoloji sonucu ekstramedüller hematopoez olarak yorumlandı.
BULGULAR:Polikliğimize talasemi minör tanılı ve splenektomili 30 yaşında kadın hasta Toraks BT'de insi-dental olarak saptanan sağ hemitoraks inferiorda, posterior plevral yüzeyde 8x3x6.5 cm boyutla-rındaki lezyon ile başvurdu.
SONUÇ:Ayrıntılı öykü almanın önemini vurgulayan bir Torasik Splenosis olgusunu sunuyoruz.Torasik Splenozu teşhis etmek zor olabilir. Ancak travmatik dalak rüptürü ve splenektomi öyküsü, kont-rastlı görüntüleme çalışmalarında lezyonların anatomik dağılımı ve dinamik davranışı Spleno-sis'i düşündürür.

Preop BT ve Çıkan spesmenin görüntüleri

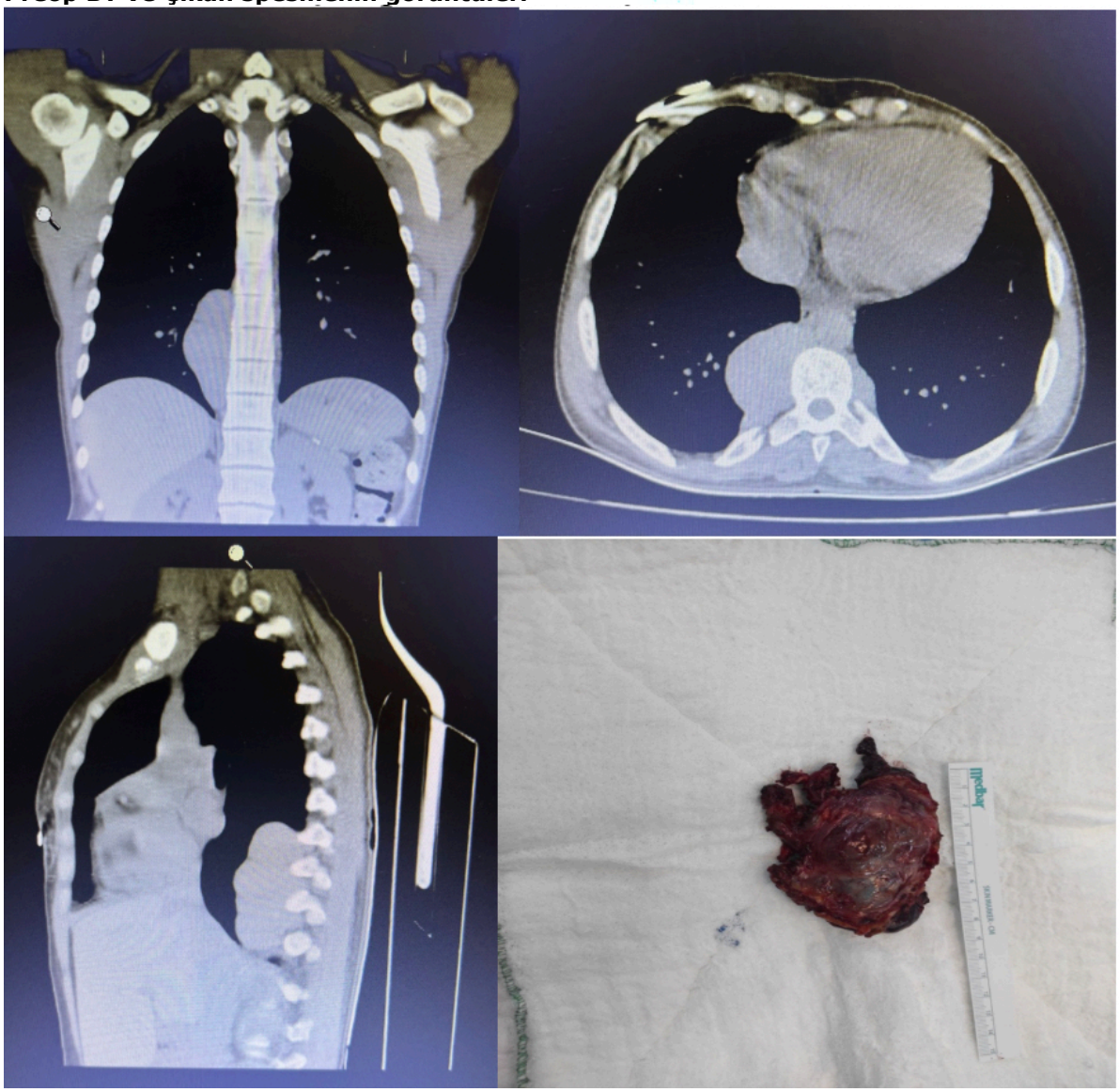

EP-234

Entübasyon sonrası gelişen iatrojenik trakea rüptürü ve erken cerrahi onarımı

İlhan Ocakcıoğlu, Ahmet Gökhan Gündoğdu
SBÜ Sancaktepe Şehit Prof. Dr. İlhan Varank SUAM, Göğüs Cerrahisi Kliniği, İstanbul

GİRİŞ VE AMAÇ:Trakea rüptürü nadir görülen bir durumdur ve en sık nedeni baş ve boyun yaralanmasıdır. İatrojenik rüptür son derece nadirdir ve birçok nedeni bulunmaktadır (entübasyon, trakeostomi, bronkoskopi, stent yerleştirilmesi, özofajektomi ve diğerleri). Klinisyenler endotrakeal entübasyon sonrası hasta anatomisi, zor entübasyon, yapılan müdahalelerin süresi ve sayısı gibi nedenlerle çeşitli komplikasyonlarla karşılaşabilmektedir. Uygulayıcının yetersiz tecrübesi, bu nedenle tekrarlayan başarısız entübasyon girişimleri, endotrakeal tüp balon kafını söndürmeden önce müdahale edilmesi veya uygulama sonrası balonun aşırı şişirilmesi komplikasyon riskini artırmaktadır. Yaralanmanın önemi yüksek morbidite ve mortalite ile ilişkili olmasıdır. Trakea rüptürleri bu nedenle doğru tanı ve acil müdahale gerektirir.
Çalışmamızda acil servise entübe olarak getirilen ve yapılan tetkiklerinde orotrakeal entübasyon sonrası trakea rüptürü geliştiği saptanan ve cerrahi onarım yapılan olgu sunulmuştur.
YÖNTEM:İatrojenik trakea rüptürü ve cerrahi onarımı klinik bulgular eşliğinde sunulmuştur.
BULGULAR:Seksen sekiz yaşında kadın hasta entübe olarak geldiği acil serviste boyunda ve göğüste cilt altı amfizem tespit edildi. Pozitif basınçlı ventilasyona rağmen hastada yaygın cilt altı amfizem ve %80-85 oksijen satürasyonu mevcuttu. Posteroanterior (PA) akciğer grafisinde pnömomediastinum ve subkutan amfizem görüldü. Toraks bilgisayarlı tomografide (BT) trakea rüptürünü düşündürecek trakea trasesinde düzensizlik ve cilt altına uzanan mediastinal amfizem izlendi (Resim 1). Trakea rüptürü şüphesi ile yapılan bronskoskopide trakea membranöz kısımda karinaya kadar uzanım gösteren yaklaşık 8 cm tam kat kesi tespit edildi. Hasta acil şartlarda operasyona alındı. Sağ torakotomi yaklaşımı ile trakea rüptürü 2/0 polyglactin sütür ile primer onarıldı ve latissimus dorsi kas flebi sütür hattı üzerine destek doku olarak getirildi (Resim 2A,B,C).
SONUÇ:Trakea rüptürleri oluş mekanizmasından bağımsız olarak acil müdahale gerektiren ve hayatı tehdit eden aciller arasındadır. Erken tanı ve müdahale tedavinin başarısını doğrudan etkilemektedir.

Resim 1

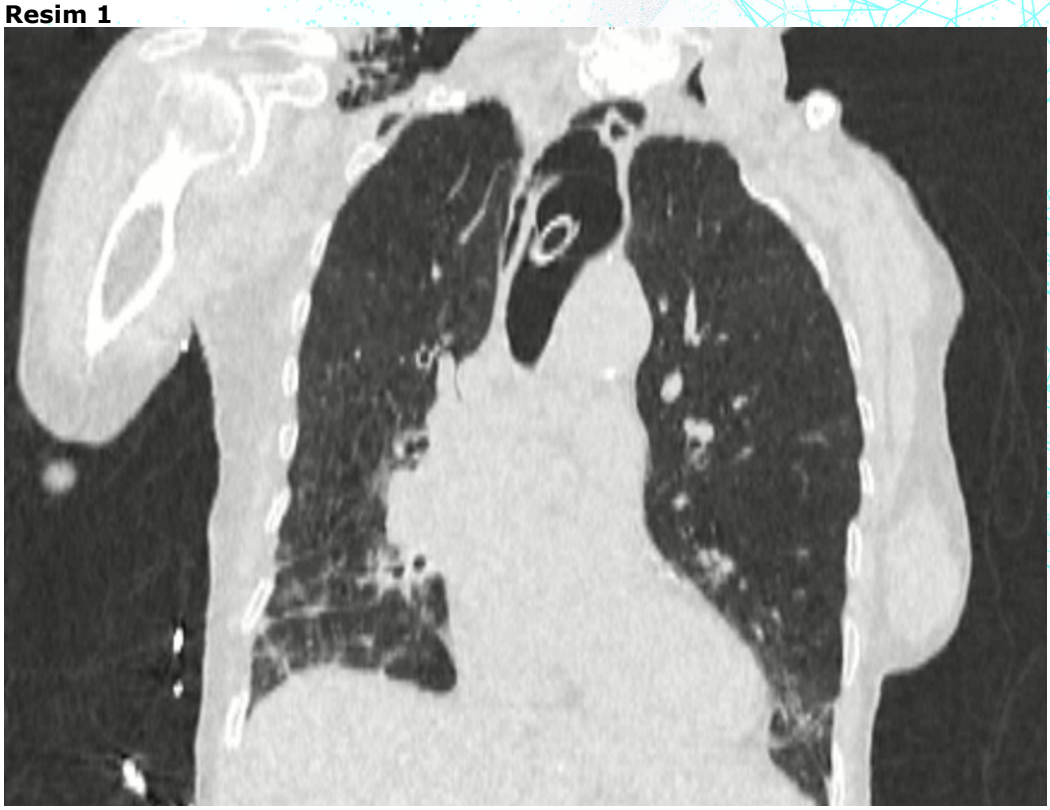

Toraks bilgisayarlı tomografide trakea rüptürünü düşündürecek görünüm ve cilt altına uzanan mediastinal amfizem

Resim 2

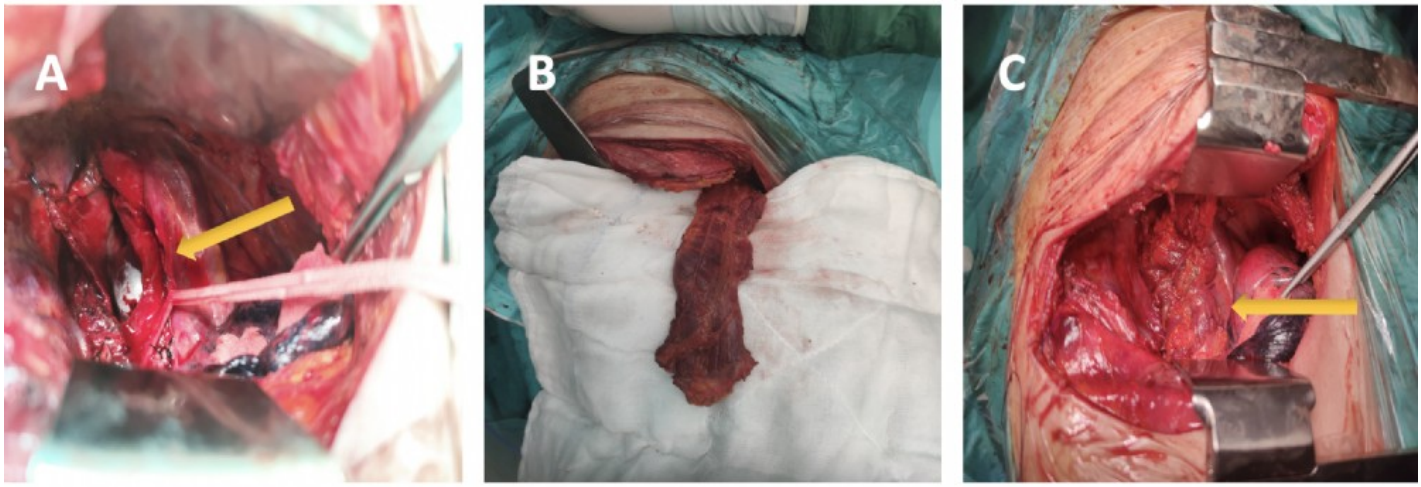

2 A: Trakea rüptürü ve endotrakeal tüp kafı 2 B,C: Sütür hattı üzerine getirilen latissimus dorsi kas flebi

EP-235

Penetran göğüs travmasına bağlı duktus torasikus rüptürünün torakoskopik ligasyonu

İlhan Ocakcıoğlu, Ahmet Gökhan Gündoğdu
SBÜ Sancaktepe Şehit Prof. Dr. İlhan Varank SUAM, Göğüs Cerrahisi Kliniği, İstanbul

GİRİŞ VE AMAÇ:Duktus torasikus yaralanmasından kaynaklanan şilotoraks penetran, künt veya iyatrojenik travmadan sonra ortaya çıkabilir. İyatrojenik şilotoraks iyi tanımlanmış bir komplikasyondur ve göğüs ameliyatlarının %0,2'sine varan oranda görülür. Duktus torasikus rüptürü ile sonuçlanan künt travma nadiren meydana gelir ve torasik omurga boyunca hiperekstansiyona bağlı geliştiği düşünülür. Penetran göğüs travmasından kaynaklanan yaralanma, genellikle ilişkili majör intratorasik yaralanmaların gölgesinde kalırken, izole penetran duktus torasikus yaralanması nadiren görülür. Çalışmamızda penetran göğüs travması sonrası değerlendirilen ve uniportal torakoskopik yaklaşım ile onarımı yapılan duktus torasikus yaralanması olgusunu sunmayı amaçladık.
YÖNTEM:Uniportal torakoskopik yaklaşım ile onarımı yapılan penetran duktus torasikus yaralanması klinik bulgular eşliğinde sunulmuştur.
BULGULAR:Kırk altı yaşında kadın hasta delici kesici alet yaralanması sonrası acilde değerlendirildi. Fizik muayenesinde sağ hemitoraks paravertebral alan 9-10. kosta hizasında 3 cm penetran cilt kesisi tespit edildi. Radyolojik tetkiklerinde karaciğer laserasyonu, intraabdominal serbest mayi ve bilateral hidropnömotoraks, sağ akciğer herniasyonu ve mediastinal amfizem ile uyumlu görünüm izlendi (Resim 1). Genel cerrahi tarafından acil operasyona alınan hastaya operasyon odasında iki taraflı acil tüp torakostomi uygulandı. Sağ toraks dreninden şilöz içerikli mayi gelmesi ve akciğer herniasyonu tamiri için operasyon kararı verildi. Ön aksiller hat 5. interkostal aralıktan açılan port kesisinden yapılan eksplorasyonda sağ diyafram krusu hizasında aktif şilöz kaçağın geldiği gözlendi. Ayrıca göğüs duvarında herniasyona yol açan defekt ve diyafram üzerinde penetran yaralanma tespit edildi. Torakoskopik olarak duktus torasikus çift taraflı sütüre edildi ve kaçağın kesildiği gözlendi. Ayrıca göğüs duvarındaki defekt ve diyafram üzerindeki laserasyon onarıldı (Resim 2A,B). Postoperatif 4. gün oral alımı açılan ve şilöz kaçak olmadığı gözlenen hastanın dreni sonlandırıldı.
SONUÇ:Penetran izole sağ taraflı travmatik şilotorakslarda, kanal sağ hemitorakstan diyafram seviyesinde bağlanmalıdır. Bu nadir patolojinin cerrahi yönetimi yaygın olarak torakotomi ile yapılmasına karşın torakoskopik cerrahi ile de etkin ve güvenli olarak başarılı bir şekilde yapılabilmektedir.

Resim 1

Toraks BT'de karaciğer laserasyonu, intraabdominal serbest mayi ve bilateral hidropnömotoraks, sağ akciğer herniasyonu ve mediastinal amfizem ile uyumlu görünüm

Resim 2

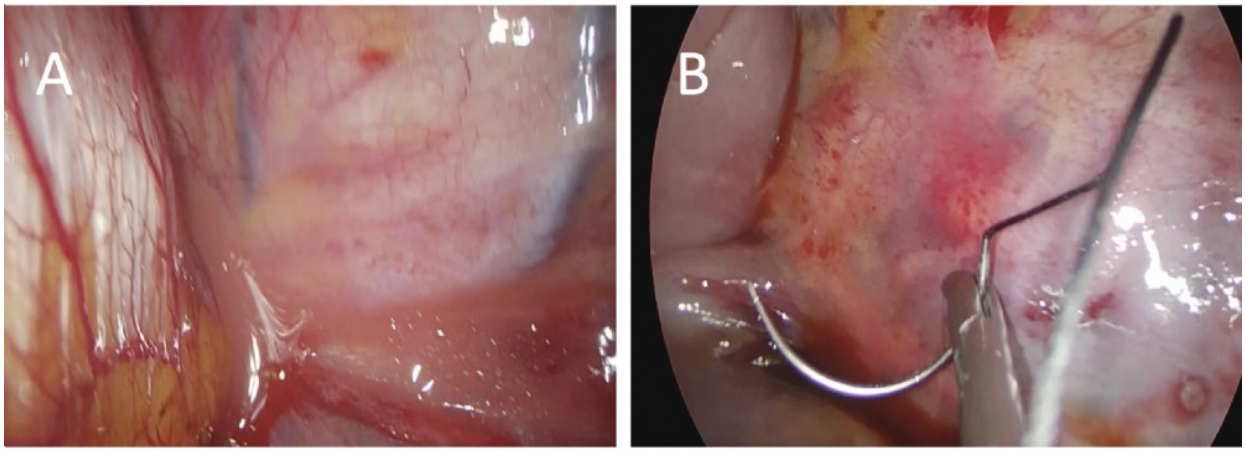

2A: Şilöz kaçak 2B:Uniportal VATS ile gerçekleştirilen duktus torasikus ligasyonu

EP-237

İki İntratorasik Ekstramedüller Hematopoez Olgusu

İlteriş Türk[1], Ezgi Gürel Akan[2], Koray Aydoğdu[1], Pınar Bıçakçıoğlu[1], Ülkü Yılmaz[2]
[1]SBÜ Ankara Atatürk Sanatoryum Eğitim ve Araştırma Hastanesi, Göğüs Cerrahisi Kliniği
[2]SBÜ Ankara Atatürk Sanatoryum Eğitim ve Araştırma Hastanesi, Göğüs Hastalıkları Kliniği

GİRİŞ VE AMAÇ:Ekstramedüller hematopoez, çeşitli anemi türlerinde kompansatuar bir mekanizma olarak kemik iliği dışında oluşan hematopoetik cevaptır. Karaciğer, dalak ve lenf bezlerinde daha sık olmakla birlikte nadiren kranium, retroperiton ve posterior mediastende de görülebilir. Asemptomatik olgularda tedavi gerekmezken, medulla spinalis basısı ya da hemotoraks, plevral efüzyon gibi komplikasyonlar gelişen olgulara düşük doz radyoterapi verilebileceği bildirilmektedir.
OLGU:1. OLGU: 68 yaşında kadın hastaya pnömoni ön tanısıyla çekilen toraks bilgisayarlı tomografide torakal 10-11 vertebra korpusu sağ lateral komşuluğunda ekstraparankimal yerleşim gösteren 40x30 mm boyutlu yumuşak doku dansitesi izlendi. Nörojenik tümör ön tanısıyla çekilen pozitron emisyon tomografisi/bilgisayarlı tomografide lezyonun SUVmax değeri 2.18 olarak ölçüldü. Hastaya sağ VATS ile posterior mediasten kitle eksizyonu operasyonu yapıldı. Operasyonda kitlenin homojen ve kanamaya meyilli olduğu görüldü. Patolojik tanı ekstramedüller myeloid proliferasyon olarak raporlandı. Multipl taş nedeniyle kolesistektomi öyküsü olan 68 yaş kadın hastanın hemoglobin değerinin 10.5 g/dl olduğu ancak anemi nedeniyle herhangi bir tedavi kullanmadığı öğrenildi. Hasta operasyonun 5. yılında ekstra bir tedavi verilmeksizin takip edilmektedir.

2. OLGU: Sırt ağrısı nedeniyle çekilen toraks bilgisayarlı tomografide torakal 11. vertebra düzeyinde sol tarafta paravertebral alanda 24x38 mm ekstraparankimal yumuşak doku dansitesi saptanan 29 yaşında erkek hasta nörojenik tümör ön tanısıyla tarafımıza yönlendirildi. Hastanın aynı düzeyde sağda da 5x12 mm benzer dansitede yumuşak doku lezyonu olduğu izlendi. Anamnezde primidin 5 nükleotidaz enzim eksikliğine bağlı hemolitik anemi tanısı bulunan hastanın, 19 yıl önce splenektomi ve safra kesesinde multipl taş olması nedeniyle 10 yıl önce kolesistektomi öyküsünün olduğu öğrenildi. Deferasiroks, asetilsalisik asit ve folik asit tedavisi alan hastanın bilateral posterior mediasten lezyonları ekstramedüller hematopoez olarak değerlendirildi ve girişim planlanmadı. Hasta, tanının 1. ayında herhangi bir tedavi ihtiyacı olmaksızın takip edilmektedir.
SONUÇ:Öyküsünde hepatosplenomegali, splenektomi, kolesistektomi olan posterior mediasten kitle hastalarında ekstramedüller hematopoez ihtimali akılda tutulmalıdır. Özellikle simetrik posterior mediasten kitlesi olan kronik anemili hastalarda ayırıcı tanıda intratorasik ekstramedüller hematopoez mutlaka düşünülmelidir.

Bilateral posterior mediasten ekstramedüller hematopoez

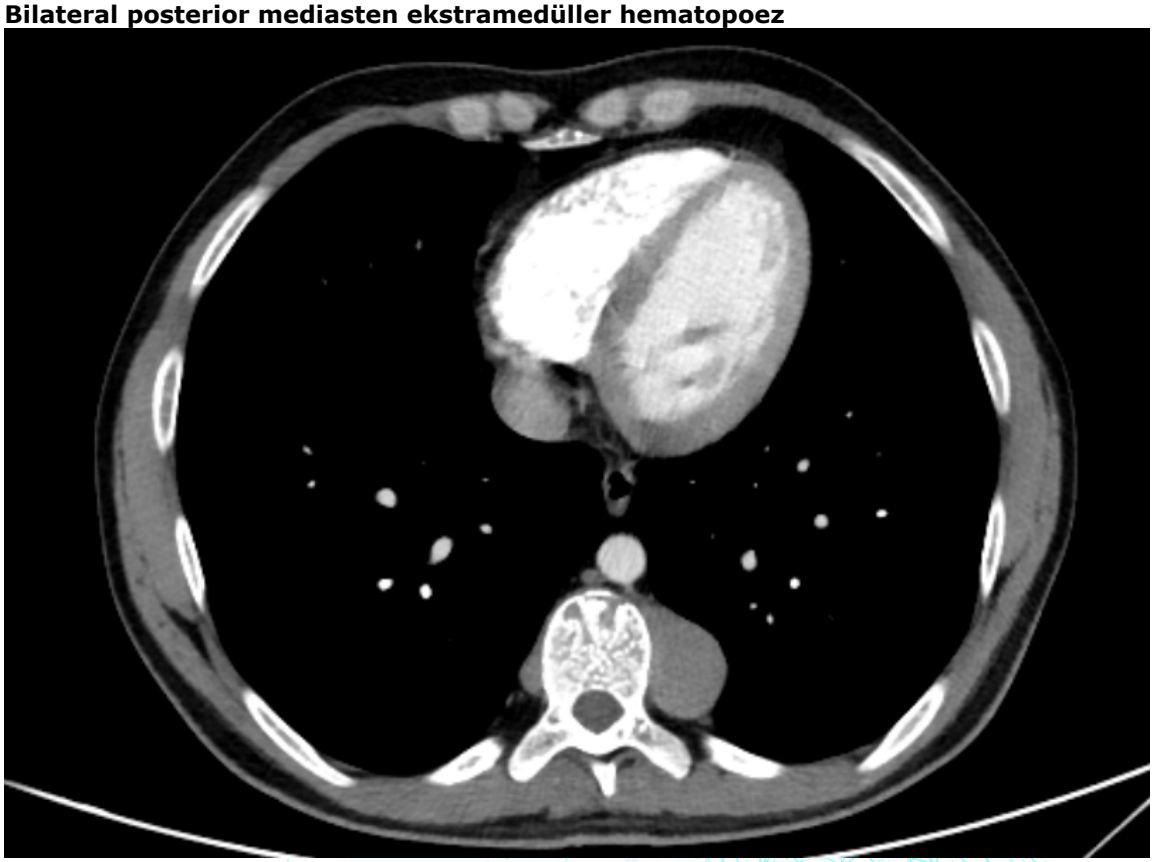

Sağ taraf posterior mediasten ekstramedüller hematopoez

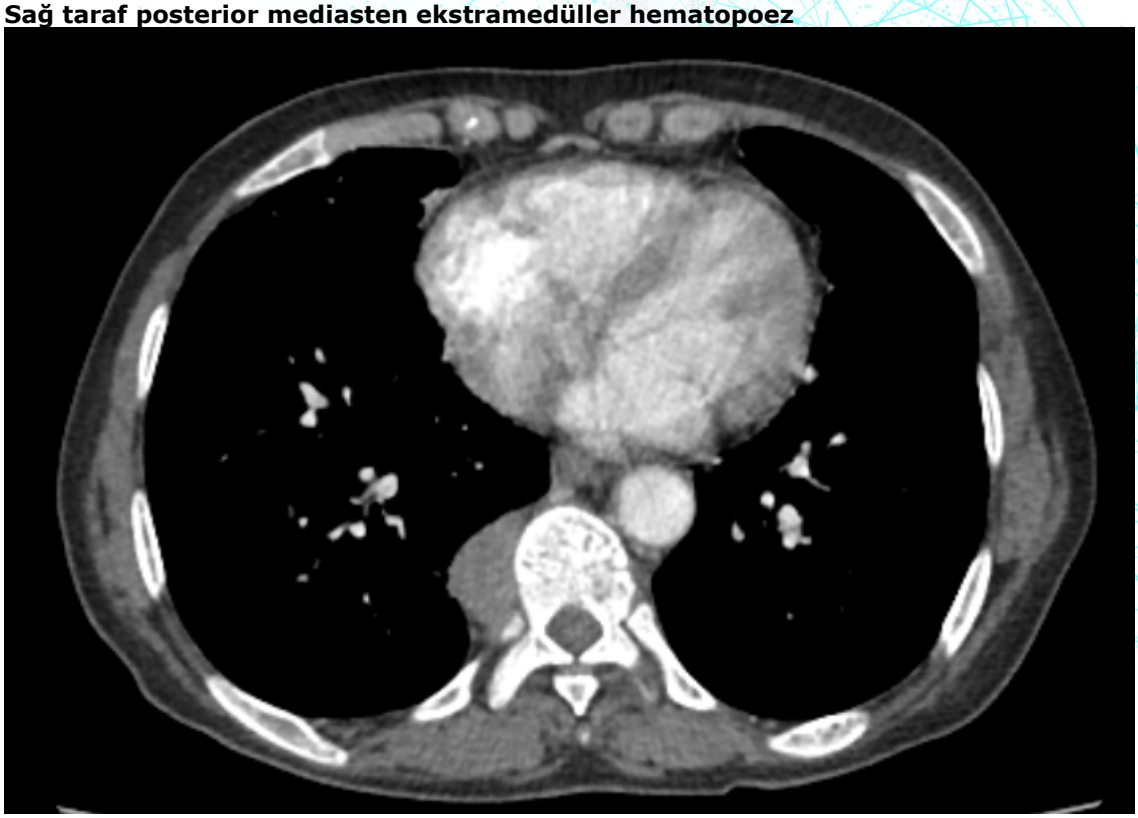

EP-238

Akciğer Skuamöz Hücreli Karsinomu Nedeniyle Sol VATS Üst Lobektomiye Eş Zamanlı Uygulanan VATS Timektomi Olgusu

İlteriş Türk, Mesut Melih Özercan, Pınar Bıçakçıoğlu
SBÜ Ankara Atatürk Sanatoryum Eğitim ve Araştırma Hastanesi, Göğüs Cerrahisi Kliniği

GİRİŞ VE AMAÇ:Videotorakoskopik akciğer ve mediasten girişimleri son yıllarda oldukça yaygınlaşmıştır. Medikal tedaviden fayda görmeyen Myastenia Gravis hastalarında timoma saptanmasa da timektomi operasyonu önerilmektedir (1,2).
YÖNTEM:Akciğer skuamöz hücreli karsinomu nedeniyle sol VATS üst lobektomiye eş zamanlı uygulanan VATS timektomi olgusunu sunmaktayız.
BULGULAR:Myastenia Gravis tanısı ile takipli ve 4x60 mg piridostigmin kullanımı mevcut olan 64 yaş erkek hastanın öksürük nedeniyle çekilen Toraks Bilgisayarlı Tomografisinde (BT) sol üst lobda 19 mm nodül tespit edildi ve Pozitron Emisyon Tomografisi/Bilgisayarlı Tomografi (PET/BT) çekilme kararı alındı. PET/BT'de sol üst lob posterior segmentte 16x20 mm boyutlu solid nodüler lezyonun SUVmax değerinin 15.83 olduğu hesaplandı. Bu tutulumun haricinde SUVmax tutulumu gözlenmedi. Hasta Göğüs Cerrahisi Kliniği'ne yatırıldı ve preoperatif tetkiklerin ardından operasyon kararı alındı. Çift lümenli selektif entübasyonu takiben lateral dekübit pozisyonda sol 4. interkostal aralıktan yaklaşık 4 cm'lik utility insizyonu açıdı ve 7. interkostal aralıktan 1 cm'lik kamera portu yerleştirildi. Stapler yardımıyla üst lob nodüle wedge yapılan hastanın frozen sonucu malign olarak raporlandı. Hasta VATS ile üst lobektomi uygulamasının ardından supin pozisyona getirilip 30 derece açı verildi ve timektomi yapıldı. 1 adet 28F chest dren ve 1 adet mediasten redon dreni ile operasyondan çıkarılan hasta postoperatif 5. günde taburcu edildi. Postoperatif patolojide tümörün 25 mm çapta olduğu, visseral plevrayı infiltre ettiği ve STAS gösterdiği raporlandı. Hastaya 4 kür karboplatin-vinorelbin adjuvan kemoterapi uygulandı. Ameliyat sonrası 9. ayında nüks görülmeksizin izlenmeye devam etmektedir.
SONUÇ:Akciğer ve mediastene ait cerrahi girişimler VATS ile tek seansta başarıyla gerçekleştirilebilir. Özellikle Myastenia Gravis gibi hastalıklarda bu şekilde tekrarlayan anestezilerden kaçınılabilir (2,3). İki cerrahi girişimin aynı seansta uygulandığı olgumuzu sunmaktayız.

1. Toker A. Myastenia Gravis ve Videotorakoskopik Timektomi. Mediyasten Hastalıkları ve Cerrahisi Ed: Balcı AE. Bölüm 29, s:261-270.
2. Sayan M, Turk MS, Kankoc A et al. Simultaneous videothoracoscopic resection for thymoma and lung squamous cell carcinoma, and review of the literature. Kardiochirurgia i Torakochirurgia Polska/Polish Journal of Thoracic and Cardiovascular Surgery. 2022;19(2):114-115.
3. Deng J, She Y, Zhao M et al. Simultaneously thoracoscopic resection of lung cancer and anterior mediastinal lesions by video-assisted thoracoscopic surgery. Ann Transl Med. 2019 Jul;7(14):333.

Myastenia gravis hastasında timus dokusu

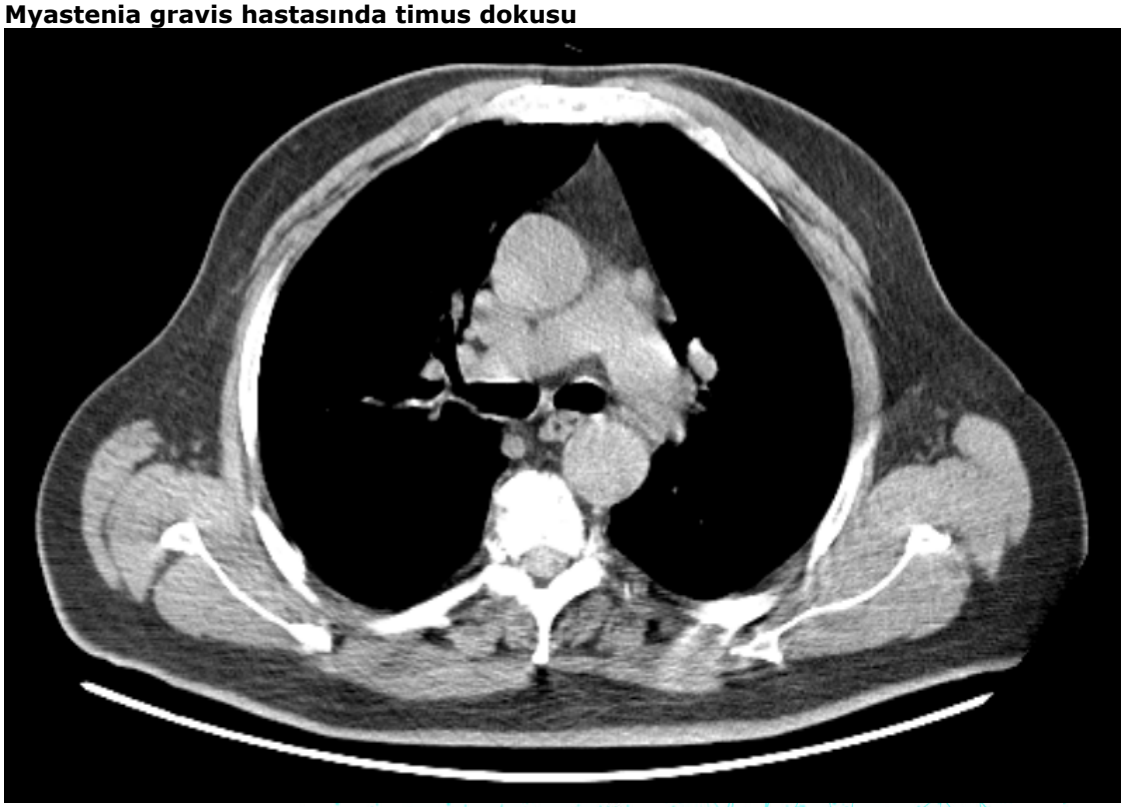

Myastenia gravis hastasında timus dokusu

Sol akciğer üst lob nodül

Sol akciğer üst lob nodül

EP-239

Cerrahiyle Sağaltılan Erişkin Kronik Ampiyemler: 37 olgunun incelemesi

Akin Eraslan Balci[1], Suna Polatoğlu[2], Muharrem Çakmak[1], Siyami Aydın[1], Sema Ak[1], Hüseyin Nam[1], Şebnem Elif Muzoğlu[1]

[1]Fırat Üniversitesi Hastanesi Göğüs Cerrahi Anabilim Dalı, Elazığ

[2]Gazi Yaşargil Eğitim ve Araştırma Hastanesi, Göğüs Cerrahi Servisi, Diyarbakır

GİRİŞ VE AMAÇ:Plevral aralıktaki enfeksiyon uzun süre devam ettiğinde kronik ampiyem ve fibrotoraks gelişir. Kliniğimizde ileri evredeki olgularda yapılan dekortikasyon ameliyatının sonuçları incelenmiştir.
YÖNTEM:Arşiv kayıtları üzerinden 2015-2021 yılları arasında kronik ampiyem ve fibrotoraks tanısıyla ameliyat edilmiş olan 37 erişkin hasta incelendi. Tanı ameliyat öncesi BT ile konuldu ve ameliyat sonrası patolojik değerlendirmeyle doğrulandı. Kalınlaşmış pariyetal ve viseral plevra, kosta aralıklarının daralması ve akciğer parankiminin hapsi kronik oluşun kanıtı olarak kabul edildi. Ek olarak plevral sıvı varsa kronik ampiyem, yoksa fibrotoraks olarak değerlendirildi. Pürülan sıvı drenajı, drenaj sıvısında kültür pozitifliği ve biyokimyasal incelemeyle ampiyem tanısı doğrulandı. Hastane süresi kliniğimizde kalış süresi olarak alındı.
BULGULAR:Yaş ortalaması 52,6 ± 11,3 (73-29), E/K= 31/6; 37 hastanın 7 (%19)'sinde etiyolojide tüberküloz bulundu. Preoperatif göğüs tüpü 26 (%70,2) hastada vardı. Ortalama ameliyat süresi 74,2 ± 27,6 dakika olmuştu. Ameliyat sırasındaki değerlendirmeye göre hastaların 6 (%16,2)'sı fibrotoraks, 31 (%83,8)'i kronik ampiyemdi. Ameliyat bitimi tek göğüs tüpü 26 (%70,3), çift göğüs tüpü 11 (%29,7) hastaya yerleştirilmişti. Postoperatif göğüs tüpü süresi 7,86 ± 4,3 (23-2) gün, postoperatif hastane süresi 8,5 ± 4,12 (23-3) gün, drenaj miktarı 475,6 ± 174,2 (850-150) ml oldu. Anlamlı morbidite 10 (%27) hastada görüldü (uzamış hava kaçağı 4, atelektazi 2, insizyonda koleksiyon 1, insizyon yeri enfeksiyonu 1, kardiyak ritm bozukluğu 1, diyafragma elevasyonunu 1). İki (%5,4) hasta reopere edildi ve 3 (%8,1) hastada steril plevral boşluk kaldı. Üç hasta (%5,4) drenleri çekildikten sonra 3 haftadan uzun süre yatarak antibiyotik tedavisi aldı. Mortalite %5,4 (iki hasta) oldu. Uzun dönemde komplikasyon görülmedi.
SONUÇ:Kronik ampiyem ve fibrotoraksta torakotomiyle yapılan açık dekortikasyon başarılıdır. Anlamlı morbidite görülse de uygun tedaviyle düzeltilebilir.

Resim 1. Sağ ampiyem geliş filmi. Pürülan drenaj, ekspansiyon kusuru ve ağır klinik tablo

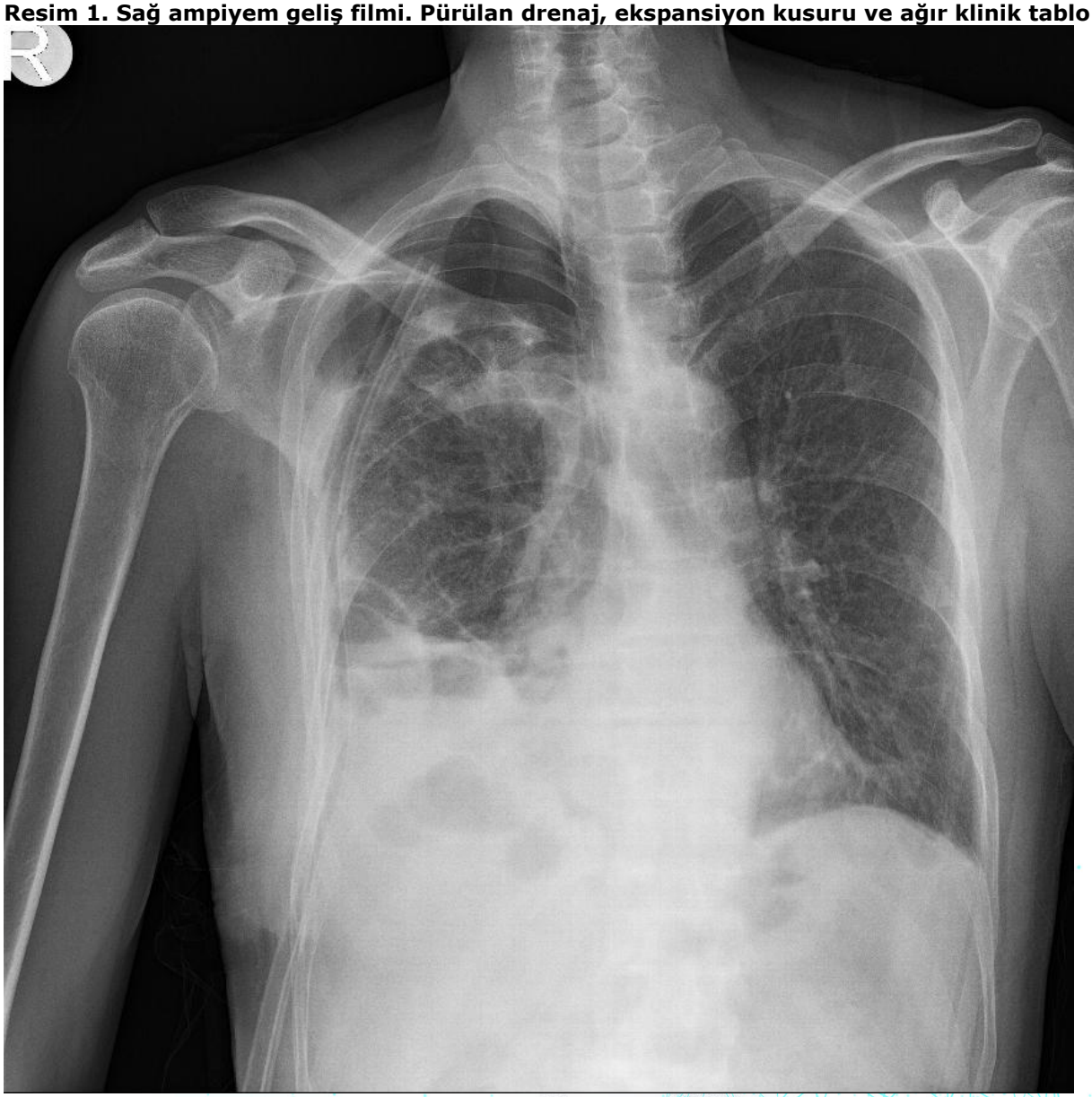

Resim 2. Aynı hasta taburcu filmi. Tam klinik düzelme, apekste steril poş kaldı.

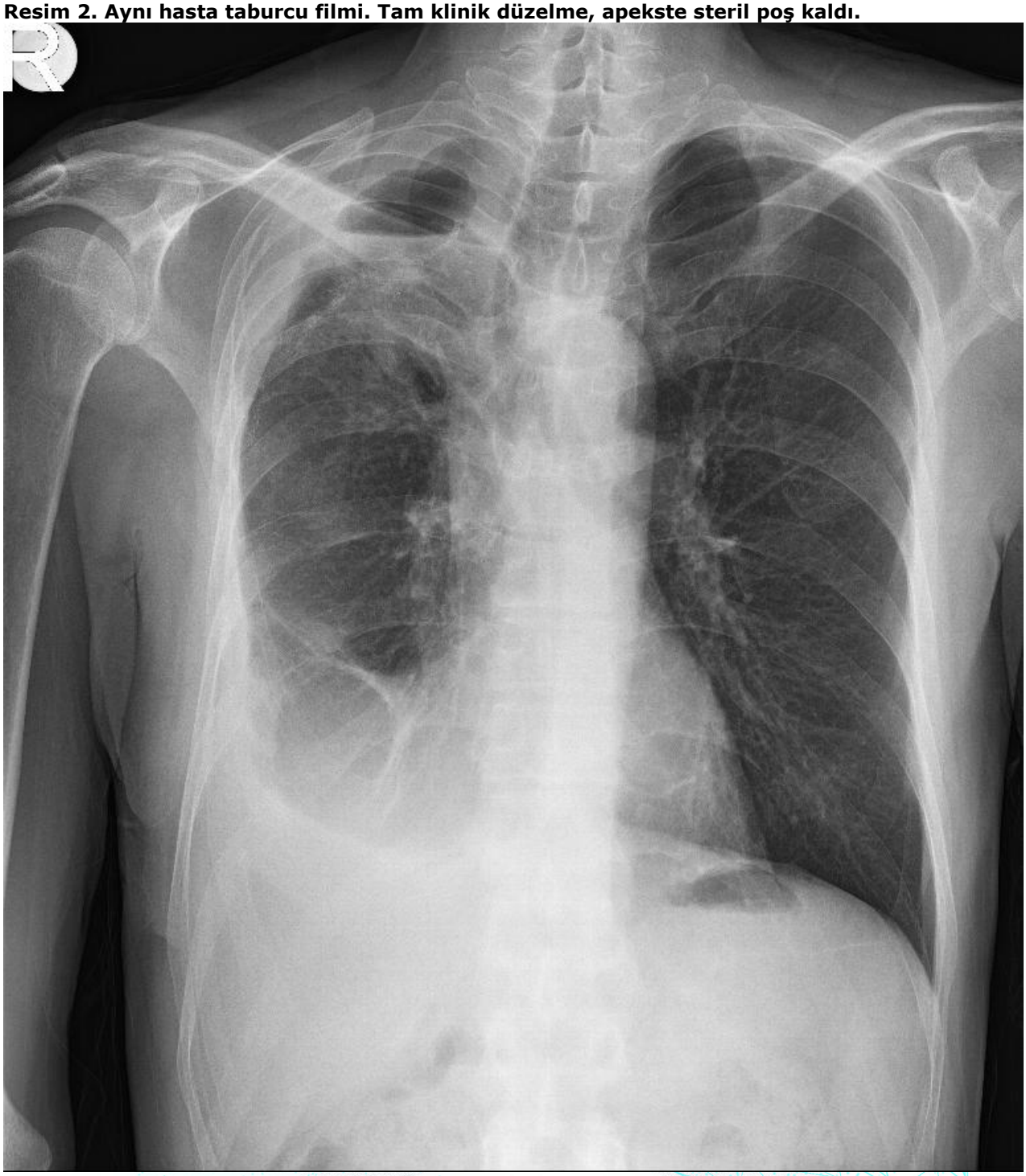

EP-240

Covid Oldum.. Sevineyim mi Üzüleyim mi !!

Ertan Aydın
Yüksek İhtisas Üniversitesi Tıp Fakültesi Göğüs Cerrahi Ana Bilim Dalı, Ankara

GİRİŞ VE AMAÇ:İlk defa 2019 yılında Çin'in Vuhan eyaletinde ortaya çıkan ve kısa sürede tüm dünyaya yayılan Covid-19 hastalığı şimdiye kadar 604 milyon kişiye bulaşırken dünyada toplam 6,49 milyon kişinin ölümüne sebep olmuştur.. Hızlı tarama testleri yanında tüm dünyada PCR bazlı testler daha güvenilir kabul edildi. PCR testinin yetersiz veya eksik kaldığı durumlarda virüsün en çok etkilediği organ olan akciğerin tutulumu için daha fazla DDBT çekilmeye başlandı.
YÖNTEM:Kliniğimizde yaptığımız retrospektif çalışma sonrasında Covid-19 nedeniyle tomografi çekilen 32 hastada rastlantısal olarak akciğer veya mediastinal kitle saptadık. Dünyada en sık görülen ve en ölümcül kanser olana akciğer kanserinin taramasında Tomografi çekilmesinin ne kadar önemli olduğunu ve uluslar arası kılavuzlara eklenerek yeni bir akciğer tarama programına gerek olduğunu vurgulamaya çalıştık
BULGULAR:1 Ocak 2021-30 Haziran 2022 tarihleri arasında akciğer veya mediastinal malignitesine yönelik hiçbir şikayeti olmayan ama Covid-19 nedeniyle akciğer tutulumunu değerlendirmek veya PCR negatif ama akciğer tutulumu şüpheli 32 hastada çekilen Toraks Tomografisi sonucunda rastlantısal olarak akciğer/mediastinal malignite saptadık. Hastaların 12'i kadın (28-61 yaş arası) 20'i erkek (33-72 yaş arası) idi. Hastaların 3'ünde mediastinal malignite (timoma), 29'unda akciğer malignitesi tespit ettik. 4 hasta başka organ metastazları nedeniyle inoperabl kabul edildiği için KT/RT programına alınırken geri kalan hastalar opere edildi. 24 hastaya lobektomi (12 üst lobektomi, 11 alt lobektomi,1 orta lobektomi) (18 hasta torakotomi+ 4 hasta VATS lobektomi) + 1 hastaya bilobektomi inferior+ 1 hastaya sternotomi+ mediastinal kitle eksizyonu+ 2 hastaya VATS + Mediastinal kitle eksizyonu uygulandı.
SONUÇ:Amerikan Göğüs Cerrahisi Derneği kılavuzları, 30 paket-yıl sigara içme öyküsü olan 55-79 yaş arası yetişkinler için düşük doz tomografi (DDBT) ile yıllık akciğer kanseri taraması yapılmasını önermektedir. Artık DDBT ile akciğer kanseri taramasının değerini destekleyen kesin kanıtlar olduğuna göre, hastanın yararlar, sınırlamalar ve riskler hakkında kapsamlı bir tartışmadan geçmesi ve akciğer kanseri taraması deneyimi olan bir ortamda taranabilmesi koşuluyla, taramayı desteklemenin gerekliliği ortadadır. Ülkeler için popülasyona dayalı akciğer kanseri taramasını destekleyecek bir deneyim ve altyapı henüz mevcut değil ve yapılacak yeni çalışmalar ile inşa edilmesi gerekiyor. Ülkemizde de Göğüs Hastalıkları ve Göğüs Cerrahi Derneğinin bu konularda çalışmaları mevcuttur. Diğer kanser taraması kılavuzlarında (servix, meme,kolon kanseri) olduğu gibi, yeni veriler elde edildikçe eski kılavuzların revize edilmesini bekleyebiliriz.

EP-242

Şiddetli Öksürük ile Germinatif Membranın Ekspektorasyonu; İki Olgu

Menduh Oruç[1], Ahmet Gökhan Gündoğdu[2]
[1]Dicle Üniversitesi Tıp Fakültesi Göğüs Cerrahi
[2]Sancaktepe Şehit Prof Dr İlhan Varank Eğitim Araştırma Hastanesi

GİRİŞ VE AMAÇ:Echinococcus granulosu neden olduğu ve yılda 2 milyondan fazla insanda hastalık yapan hidatik kist hastalığı insanlara hayvanlardan geçen bir hastalıktır (2,3). Köpek, çakal ve kurtlar gibi et yiyen canlılar ana konaklar olup koyun, sığır keçi, domuz ve deve gibi ot ile beslenen hayvanlara ara konaktır (4). Tüm organlarda hastalık yapma potansiyeli olmasına rağmen en sık karaciğer ve akciğere yerleşen paraziter bir hastalıktır (3,7). Amacımız çok nadir ve ilginç karşılaşılan iki hidatik kist olgusunu sunmaktı.
OLGU:OLGU: 1
Otuz dört yaşında kadın hasta bilateral hidatik kist nedeniyle önce sağ tarafına kistotomi kapitonaj yapıldı (Resim.1). Yaklaşık 20 gün sonra sol taraftaki kistin alınması için cerrahi yapıldı (Resim.2). Sol tarafındaki lezyona kistotomi yapıldı, herhangi bir kist membranı bulunmayınca wedge rezeksiyonu yapılarak işlem sonlandırıldı. Post operatif hasta uyandıktan sonraki sorgulamamızda herhangi bir germinatif membran veya ağız yoluyla bol sıvı tarif etmedi. Ameliyattan 6 saat sonra şiddetli öksürük ve hafif hemoptizi ile birlikte germinatif membranın (Resim.3) ekspektore ettiği görüldü. Sabah çekilen akciğer grafisinde pnömotoraks görülmedi. Hastaya rijit bronkoskopi yapılarak sol ana bonşta sadece sekresyon mevcuttu. Hastada herhangi bir patoloji gelişmeden hastanın direni çekilerek andazol tedavisi ile taburcu edildi.
OLGU:2
Kırk beş yaşında hidatik kist nedeniyle takip ettiğimiz kadın hasta şiddetli öksürük ve hemoptizi ile germinatif membran ekspektore etti. Hastanın öksürük atakları pnömotoraksı olması üzerine cerrahisine karar verildi. Çekilen bilgisayarlı tomografide membran ile uyumlu lezyon görülmesinden cerrahisine karar verildi. Kistotomi kapitonaj yapılan hasta andazol tedavisi ile taburcu edildi.
SONUÇ:SONUÇ:
Hidatik kistlerin tedavisi cerrahidir. germinatif membranlar ekspektore olsa bile bir kısmının kalma ihtimali her zaman düşünülmesi gerekir. Bazen cerrahi sonrası membran ana bronşlarda gizlenebilir, ameliyat öncesinden rijit bronkoskopi yapılması bu gibi durumlarda yararlı olabilir.
Kaynaklar
1. Tabakoğlu E. Akciğer Hidatik Kist Hastalığı. Arseven O. Temel Akciğer Sağlığı ve Hastalıkları. 3.Baskı. İstanbul: Nobel kitap evi,2011; p.189-193
2.Agudelo H, Brunetti E, McCloskey C. Cystic Echinococcosis. Clin Microbiol. 2016;54(3):518-23.
3. Sarkar M, Pathania R, Jhobta A, Thakur BR, Chopra R. Cistic pulmonary hydatidosis. Lung İndia. 2016;33(2):179-191
4. Santivanez S, Garcia HH. Pulmonary cystic echinococcosis. Curr Opin Pulm Med. 2010;16:257–261.
5. Farahmand M, Yadollahi M. Echinococcosis: An occupational disease. Int J Occup Environ Med. 2010;1:88–91

Resim.

Ekspektore olmuş kist mebranı

Resim.1

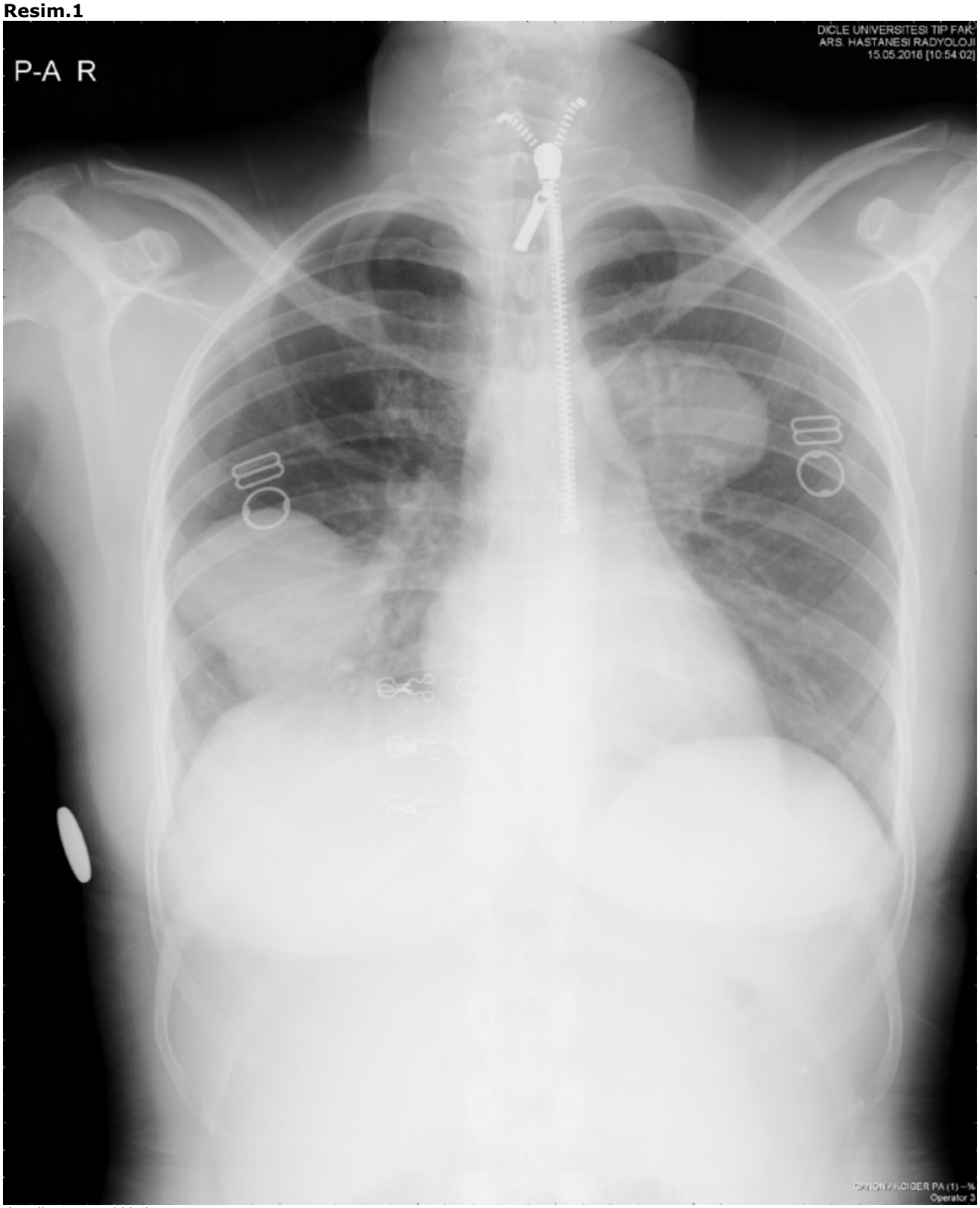

Ameliyat öncesi kistin görünümü

EP-244

Malign akciğer lezyonları ile eş zamanlı tespit edilen pulmoner hamartom olguları

Atilla Can, Hüseyin Yıldıran, Halil Şen, Güven Sadi Sunam
Selçuk Üniversitesi Tıp Fakültesi, Göğüs Cerrahisi Anabilim Dalı, Konya

GİRİŞ VE AMAÇ:Pulmoner hamartom (PH), tüm akciğer tümörlerinin %3'ünü oluşturan ve genel popülasyonda %0,25 insidansı olan akciğerin en sık görülen benign tümörüdür. Akciğer kanseri, kanser ölümlerinin önde gelen nedeni olmaya devam etmektedir. Akciğer kanserinin iki ana formu vardır: Küçük hücreli dışı akciğer kanseri (KHDAK) (hastaların %85'i) ve küçük hücreli akciğer kanseri (KHAK) (hastaların %15). Bu çalışmada akciğerde kitle nedeni ile opere ettiğimiz ve patolojik incelemede malignite ile birlikte aynı veya farklı lobda senkron pulmoner hamartom tespit edilen olgularımızı sunuyoruz.
YÖNTEM:2013-2019 yılları arasında kliniğimizde akciğerde kitle nedeni ile opere edilen ve patoloji sonucunda malignite ile birlikte eş zamanlı tespit edilen pulmoner hamartom olguları retrospektif olarak incelendi.
BULGULAR:5 erkek ve 1 kadın hasta, akciğerde kitle ve nodüler lezyonlar nedeni ile opere edildi. Yaş ortalaması 63,5 (52-75) idi. Bir hastaya sol üst lobektomi yapıldı ve tanı adeno ca olarak rapor edildi. Bir yıl sonra sol alt lobda ortaya çıkan nodül, eksize edildiğinde ise patoloji sonucu pulmoner hamartom olarak rapor edildi. Bir hastaya sağ bilobektomi superior yapıldı. Kitle skuamoz cell ca (SCC) ve alt lobdan eksize edilen nodul hamartom olarak rapor edildi. Bir hastaya sol alt lobektomi yapıldı. Aynı lob içerisinde kolon ca metastazları ve pulmoner hamartom rapor edildi. Bir hastaya sağ üst lob wedge rezeksiyon ile akciğer adeno ca tanısı konuldu ve lezyona komşu olan nodul hamartom olarak rapor edildi. Bir hastaya tanısal amaçla sol alt lobdaki kitleye biyopsi yapıldı. Tanı küçük hücreli akciğer ca ve aynı lobdan eksize edilen nodulun de hamartom olduğu rapor edildi. Bir diğer hastamıza sol üst lobdaki nodüler lezyonlara wedge rezeksiyon yapıldı ve SCC ve hamartom olarak bildirildi. Dört hastaya videotorakoskopik rezeksiyon uygulanırken iki hastaya toraktomi yapıldı.
SONUÇ:Hamartom genellikle iyi huylu bir neoplazm olarak kabul edilir. Bununla birlikte, hamartomun akciğer kanseri için bir risk faktörü mü yoksa ilişkili bir fenomen mi olduğu hala belirsizdir. Akciğerde kitle tespit edilen hastalarda aynı lobda veya farklı lobda tespit edilen noduler lezyonların hamartom olabileceği akılda tutulmalıdır.

EP-245

Nadir Bir Göğüs Duvarı Deformitesi: Sternal Kleft

Bayram Altuntaş[1], Hacer Bal[2]
[1]Özel Alanya Yaşam Hastanesi, Göğüs Cerrahisi Kliniği
[2]Özel Alanya Yaşam Hastanesi, Radyoloji Bölümü

GİRİŞ VE AMAÇ:Sternal kleft anomalisi, gebeliğin sekizinci haftasında sternal barların ventral füzyonlarının yetersizliği sonucu meydana gelir.Genellikle doğumda farkedilir ve nadiren ileri yaşlarda tanı alır. Biz iler yaşta tanı alan izole parsiyel sternal klefti olan bir olgumuzu sunmayı amaçladık.
OLGU:Kırkıdört yaşında bayan hasta göğüs kafesinde çöküklük, kol ağrısı sırt ve boyun ağrısı şikayetleriyle başvurdu. Eforla ağrıları artan hasta, alt ay önce göğüs kafesinde çöküklük farketmiş. Fizik muayenede ateş 36,7 spo2 98 nabız 87 ve sağ parasternal alanda çöküklük mevcuttu, akciğer sesleri eşit ve doğaldı. Bilgisayarlı toraks tomografisinde manibrum sternide kelft mevcuttu. Hastaya koruyucu önlemler anlatılarak taburcu edildi.
SONUÇ:Sternal kleft mediastinel organ ve damarların travmalara açık olduğu bir göğüs duvarı anormalliğidir. Komplet ve parsiyel olarak iki kısma ayrılır ve sıklıkla diğer deformiteler eşlik eder. Komplet sternal kleftlerde cerrahi müdahele ön planda düşünülmekle beraber parsiyel ve küçük olan deformitelerde konservatif kalınabilir. Bizim vakamızda izole parsiyel sternal kleft vardı ve başka bir anomalisi yoktu. Ayrıca defektin çapı büyük değildi. Bu sebeplerden dolayı biz hastamızda konservatif yaklaşımı tercih ettih ettik. Nadir görülmesi sebebiyle bu vakayı sunmayı amaçladık.

resim 1

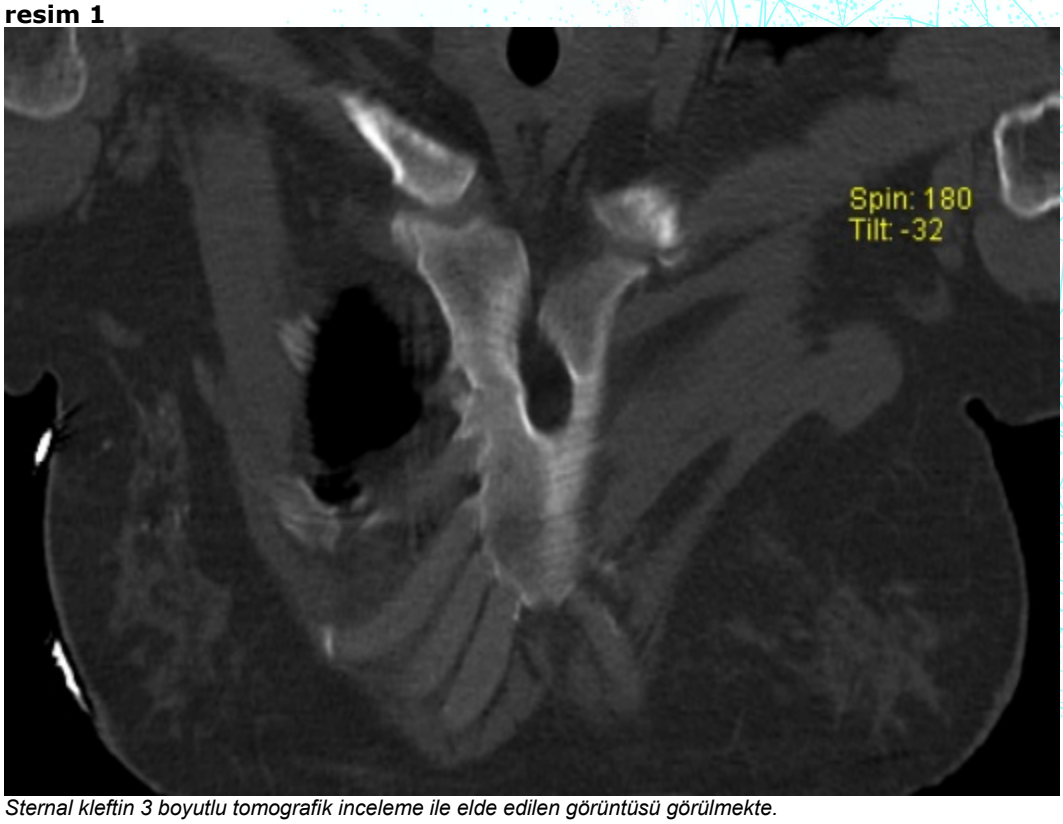

Sternal kleftin 3 boyutlu tomografik inceleme ile elde edilen görüntüsü görülmekte.

resim 2

Sternal kleftin 3 boyutlu tomografik inceleme ile elde edilen görüntüsü görülmekte.

EP-246

Sleeve Lobektomide Uniportal VATS Tekniği

Hakkı Ulutaş, İlham Gülçek, Muhammed Kalkan
İnönü Üniversitesi Turgut Özal Tıp Merkezi Göğüs Cerrahi AD.

GİRİŞ VE AMAÇ:Video yardımlı torakoskopik cerrahi(VATS) ile akciğer kanserleri hem onkolojik prensiplere uygun hem de daha az cerrahi travma ile tedavi edilmektedir. Günümüzde açık cerrahide bile kompleks, zor olan olgular VATS ile deneyimli merkezlerde yapılmaktadır. Bu çalışmada, sağ ana bronş invazyonu nedeniyle onkolojik prensiplere uygun başarı ile tamamlanan ve ülkemizde bildirilen ilk Uniportal VATS (UVATS) sağ sleeve üst lobektomi olgusu sunuldu.
OLGU:Öksürük şikayeti ile başvuran 61 yaşında erkek hastanın yaklaşık 2 hafta boyunca şikayeti mevcut olup bazen nefes darlığı eşlik etmekteymiş. Larenks karsinomu nedeni ile 2017 yılında 28 gün radyoterapi öyküsü bulunan hasta remisyonda takip edilmekteydi. Yaklaşık 60 paket/yıl sigara öyküsü bulunan hasta larenks ca sonrasında sigarayı bırakmış. Fizik muayene ve laboratuvar tetkiklerinde anormallik izlenmeyen hastanın akciğer grafi'de sağ parakardiyak alanda infiltratif görünüm izlenmesi üzerine toraks bilgisayarlı tomografi(TBT) çekildi. TBT'de; sağ üst lob bronşundan ana bronşa doğru uzanım gösteren endobronşial lezyon(EBL) izlendi (Resim1). F.bronkoskopi'de; sağ üst lob girişinin EBL ile tıkalı olduğu ve karinaya uzaklığının 1,6 cm olduğu görüldü. Lezyondan alınan biyopsi skuamöz hücreli karsinom(SCC) olarak raporlanan olguya Pozitron Emisyon Tomografisi(PETCT) istendi. PETCT sonucunda sağ üst lob santral kitle dışında vücutta başka bir patolojik tutulum izlenmedi. Uzak metastaz taraması tamamlanan hastaya Sleeve Sağ Üst Lobektomi planlandı. Yaklaşık 3 cm'lik UVATS kesisi ile toraksa girildi. Üst lob arterleri ve superior pulmoner ven kesildi. İnkomplet olan fissür endostapler ile açıldı. Ana bronş dönülerek intermedier bronşa kadar divize edildi. Endomakas yardımı ile ana bronş ve intermedier bronş uygun cerrahi sınır gözetilerek kesildi ve lobektomi materyali çıkarıldı. Anastomoz öncesinde azygos ven dönülüp bağlama sütür ile göğüs duvarına tespit edilerek uygun exposure sağlandı. Çift iğneli prolen sütür ile membranöz ve kartilaj kısımlar karşılıklı continue sütür ile anastomoz edildi. Mediastinal lenf nodu diseksiyonu yapılan olguda intraoperatif komplikasyon gelişmedi ve operasyon UVATS ile tamamlandı(Resim2). Postoperatif uzamış hava kaçağı, tüp torakostomisi ile tedavi edildi. Patolojik değerlendirmede; SCC, tümör çapı 1,7 cm, hiler 1/11 lenf nodu metastazı ve cerrahi sınır negatif olarak raporlandı.
SONUÇ:Akciğer kanseri cerrahisinde önemli olan disiplin, onkolojik prensiplere uygun hareket etmek olmalıdır. Bu prensiplere bağlı kalarak, günümüzde bilinen açık tekniklerle bile zor olan sleeve rezeksiyonlar minimal invaziv girişimleri (VATS) sıklıkla uygulayan deneyimli merkezlerde, seçilmiş uygun olgularda yapılabilirliği unutulmamalıdır.

Resim 1

Sağ üst lob girişinden ana bronşa doğru uzanan lezyonun bilgisayarlı toraks tomografik görüntüsü

Resim 2

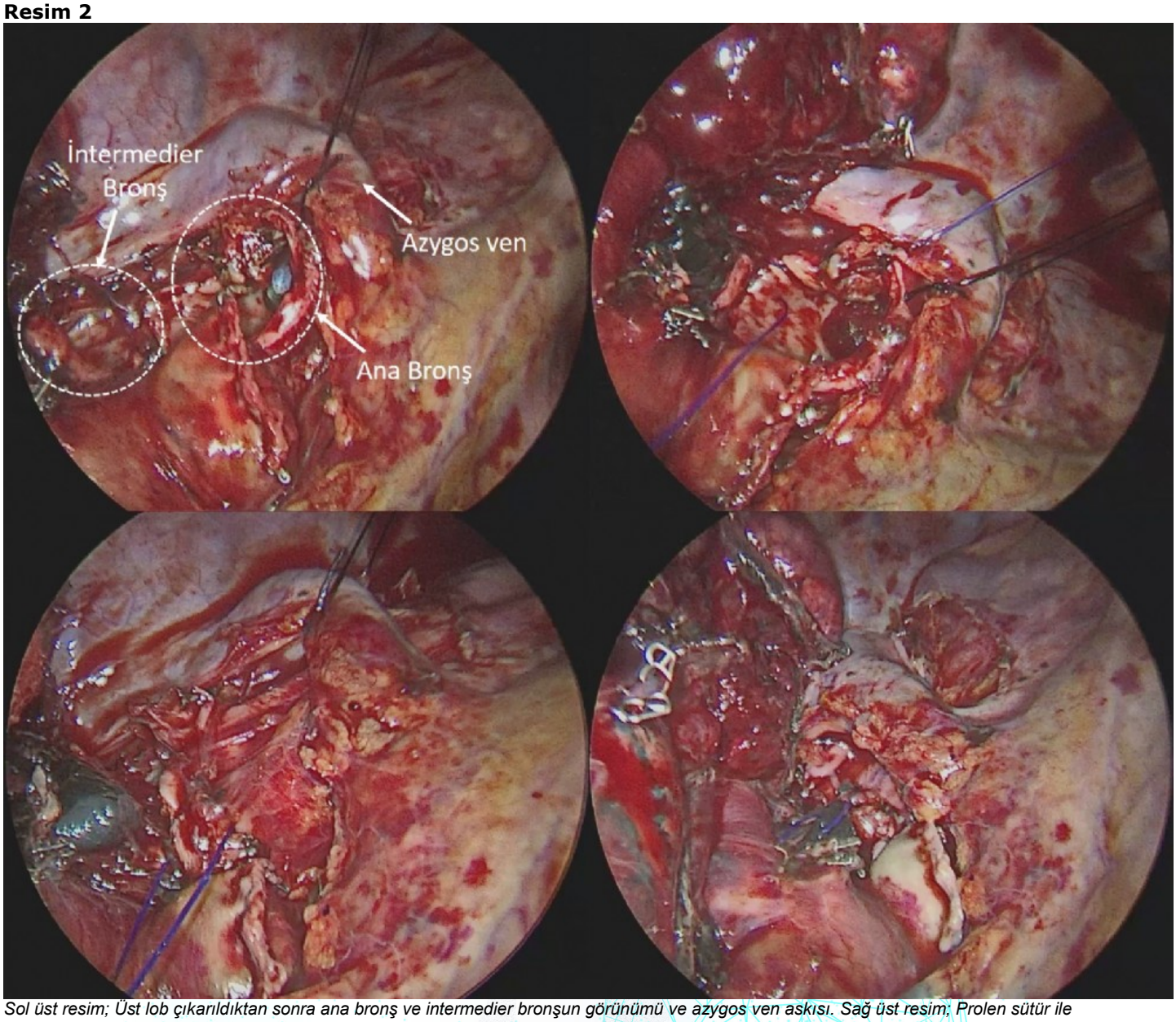

Sol üst resim; Üst lob çıkarıldıktan sonra ana bronş ve intermedier bronşun görünümü ve azygos ven askısı. Sağ üst resim; Prolen sütür ile anastomoz başlangıcı. Sol alt ve sağ alt resim; Anastomoz tamamlandıktan sonraki görünüm.

EP-247

Göğüs Duvarı Yerleşimli Fibröz Hamartom: Olgu sunumu

Siyami Aydın[1], Akın Eraslan Balcı[1], Muharrem Çakmak[1], Sema Ak[1], Hüseyin Nam[1], Şebnem Elif Muzoğlu[1], Perize Aytekin[2]

[1]Fırat Üniversitesi, Göğüs Cerrahisi Ana Bilim Dalı, Elazığ

[2]Fırat Üniversitesi, Patoloji Ana Bilim Dalı, Elazığ

GİRİŞ VE AMAÇ:Genelikle hayatın ilk iki yılında ortaya çıkan, iyi huylu nadir bir yumuşak doku tümörüdür. Erkeklerde daha sık görülür. İlk olarak 1956 yılında Rey tarafından tanımlanmış, 1965 yılında Enzinger tarafından infantil fibröz hamartom olarak isimlendirmiştir. Orjini fibroblastlar ve miyoblastlar olan fibröz hamartomun histogenezi net değildir. Tedavisi, cerrahi olan, kendiliğinden gerilemeyen düşük nüks oranlarına sahip iyi huylu bir tümördür. Aksilla, en sık görülen bölge olup onu sırasıyla üst kol, üst gövde, anal bölge ve eskternal genital bölgeler takip etmek olup distal ekstremitlerde, baş boyun bölgesinde ve skrotumda da seyrek de olsa rastlanabilmektedir. Klinikte lenfadenopati, miyofibroma, lipofibramotozis, lipom, sarkom, dermatofibrom, nörofibrom ile ayırıcı tanısını yapmak zor olabilir.
OLGU:Olgumuz 44 aylık erkek çocuk son 1 yıldır sırtında 3x3 cm büyüklüğünde ağrısız kitle şikayeti ile polikliniğimize getirildi. Vakanın öyküsünde 1 yıl önce çocuk polikliniğine getirildiğinde yapılan yüzeyel doku usg'nin lipom olarak tanımlanması sonucu çocuk cerrahisi ve plastik cerrahisine yönlendirilmiş, 7 ay sonra kontrole geldiğinde yenilenen usg sonucunun aynı olması nedeniyle hasta takibe alınmış. Bir sonraki kontrolünde özel bir sağlık kuruluşunda MR çektirip gelen hastanın MR sonucu Toraks posterior duvarda, T3, T4 ve T5 vertebra düzeyinde posterior paravertebral kas grupları içerisinde orta hatta yakın yerleşimli T2 heterojen hiperintens, T1 heterojen hipointens 2,5x1,5x5 cm boyutunda düzgün sınırlı içerisinde yer yer yağ baskılı sekanslarda baskılanan yağ komponenti bulunan solid lezyon olması nedeniyle beyin cerrahisine yönlendirilmiş (Resim 1). Son olarak da sonuçlarıyla beraber polikliniğimize başvuran hastanın kitlesinin çıkarılması ve biyopsi yapılması için servise yatırıldı. Kitlesi eksize edilen hasta postop 2. günde taburcu edildi. Hastanın biyopsi raporu histopatolojik ve immünohistokimyasal bulgular sonucunda ön planda hamartom olarak geldi (Resim 3).
SONUÇ:İnfantil fibröz hamartom çok sık görülen bir tümör olmadığı için, hasta değerlendirilirken ilk etapta ayırıcı tanıda düşünülmeyip, çoğunlukla vakalar daha sık rastlanan tanıları alıp tedavileri bu tanılara göre planlanır. Sıklıkla bu sıra dışı tanı öngörülmediğinden kitlenin fotoğrafı da alınmaz. Bütünüyle eksize edildiğinde tekrarı seyrektir ve prognozu çok iyidir. Olgumuzda; infantil fibröz hamartomun, seyrek rastlanan bir tümör olduğu halde hayatın ilk iki yılında subkutanöz olarak meydana gelen yumuşak doku kitlelerinin ayırıcı tanısında düşünülmesinin faydalı olacağının altı çizilmiştir.

Resim 1

İntraoperatif kitlreye ait görünüm

Resim 2

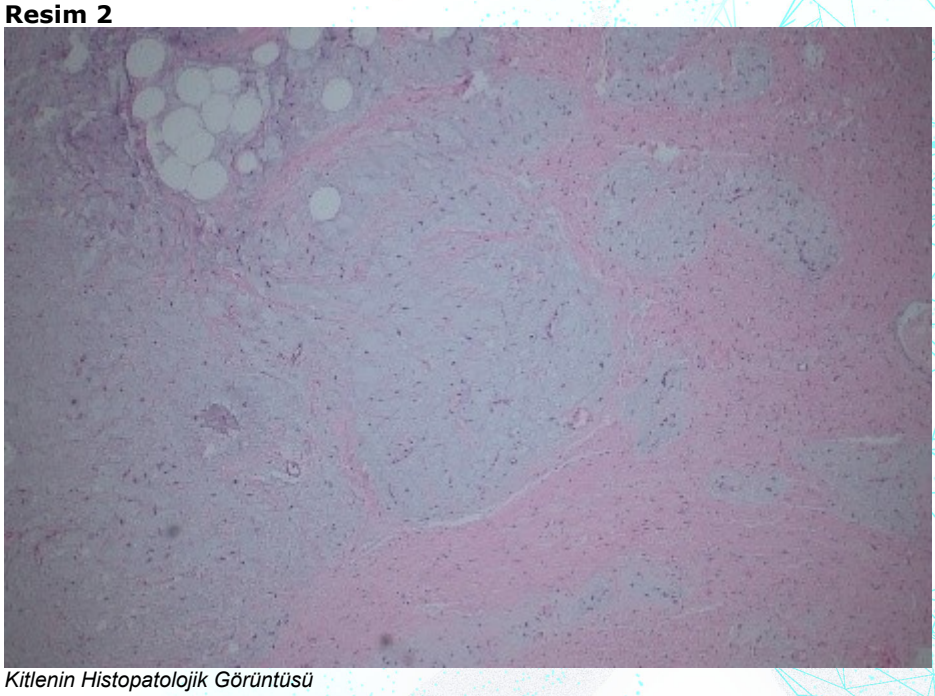

Kitlenin Histopatolojik Görüntüsü

EP-248

Terminal Dönem İnoperabl Akcipğer Kanser Hastalarında Plevral Efüzyon Palyasyonunda Talc Plöredezi: Kateter ve Göğüs Tüpü Karşılaştırması

Akin Eraslan Balci[1], Siyami Aydın[1], Muharrem Çakmak[1], Suna Polatoğlu[2], Hüseyin Nam[1], Sema Ak[1], Şebnem Elif Muzoğlu[1]

[1]Fırat Üniversitesi Hastanesi Göğüs Cerrahi Anabilim Dalı, Elazığ

[2]Gazi Yaşargil Eğitim Araştırma Hastanesi, Göğüs Cerrahi Kliniği, Diyarbakır

GİRİŞ VE AMAÇ:İnoperabl toraks malignitelerinde malign plevral sıvı mediyasten kayması, komşu organ basısı, dispne, taşikardi, yan ağrısı, öksürük ve yaşam konfor ve süresinde azalmaya neden olabilir. Bu hastalarda palyatif plöredez yönteminin sonuçlarını plevral kateter ve göğüs tüpünü karşılaştırarak değerlendirdik.
YÖNTEM:2009-2019 yılları arasında 10 yıllık dönemde, inoperabl akciğer tümörüne bağlı plevral efüzyon gelişen 54 hasta incelendi. Talc plöredezi kriteri plevral drenajın 150 ml/gün altına düşmesiydi. Uygulama 50 ml serum fizyolojik içerisine 4 gram talc ve lokal anestezik eklenerek ve 50 ml enjektörle dren veya kateter vasıtasıyla plevral aralığa gönderilerek yapıldı. Dren/kateter 6 saat klemplendi ve hastaya çeşitli pozisyonlar verildi ve spontan drenaj başlatıldı. Drenajın kesilme oranı ve süresi kaydedildi. İzlem süresi 6 aydı. Ki-kare testi ile plevral kateter ve göğüs tüpü başarı oranı karşılaştırıldı. Birinci ve ikinci plöredezin sonuçları değerlendirmeye alındı.
BULGULAR:Toplam 54 hastanın yaş ortalaması 69,03 ± 13,5 (96-33), E/K oranı 42/12=3,5 bulundu. Etyoloji; küçük hücreli dışı akciğer kanseri 27 (%50), malign mezotelyoma 9 (%16,7), küçük hücreli 9 (%16,7), akciğere metastaz 6 (%11,1), etiyolojisi belirsiz malign efüzyon 3 (%5,5). Hastaların 8 (%14,8)'inde efüzyon bilateraldi.İlk plöredezin ardından drenajı tam kesilen 22 (%40,7), azalan 20 (%37), değişmeyen 11 (%20,4), artan 1 (%1,8) hasta vardı. Birinci ve ikinci plöredez arasındaki interval 10,8 ± 3,75 (22-5) gün olmuş ve 4 hasta hastalığından ötürü kaybedilmişti. İkinci plöredez ile drenajın tam kesilme oranı %69 (20/29) oldu. Kalan 9 hastaya üçüncü kez plöredez yapıldı, 3 (3/9, %3,3) hastanın drenajı kesildi. Hastalara izlem sürecinde 120 cerrahi girişim yapılmış olup 59 (%49,1)'u plevral kateter, 52 (%43,3)'si toraks tüpü, 11 (%9,1)'i torasentez olmuştu. Karşılaştırılan parametreler Tabloda görülmektedir. Plöredezin başarısı plevra kateteri ve göğüs tüpüne göre fark göstermemektedir (p=0,75)
SONUÇ:Malign plevral efüzyonu olan inoperabl olgularda palyatif maksatlı plöredez kısmen başarılı olmaktadır. Toraks tüpü ve kateterin başarı oranı farklı değildir. Daha az invaziv ve daha kolay bir cerrahi işlem olan kateter iyi bir seçenektir.

İki kez uygulanan talc plöredezin göğüs tüpü ve plevral kateter yöntemine göre başarı karşılaştırması

PLÖREDEZ YÖNTEMİ	Başarılı	Başarısız	Toplam
Plevral Kateter	25	22	47
Göğüs Tüpü	17	19	36
Toplam	42	41	83

EP-249

Entübasyona sekonder gelişen trakea rüptürü: olgu sunumu

Siyami Aydın, Hüseyin Nam, Sema Ak, Şebnem Elif Muzoğlu, Akın Eraslan Balcı, Muharrem Çakmak
Fırat Üniversitesi, Göğüs Cerrahisi Ana Bilim Dalı, Elazığ

GİRİŞ VE AMAÇ:Trakea ortalama 11,8 cm uzunluğunda olup yaşa, cinsiyete ve ırka göre değişiklik gösterebilir. Trakea 6. servikal vertebra seviyesinden başlar ve 5. göğüs vertebrasına kadar devam eder. Entübasyon hasarı, üst havayollarında stenoza yol açan en sık bening nedendir. Bu yaralanma translaringeal entübasyon veya trakeostomi sonrası görülür. Yaralanma membranöz duvardadır ve genellikle lineerdir. İntraoperatif fark edilmeyen endotrekal entübasyon laserasyonları postop. dönemde mediastinal ve subkutan amfizem olarak karşımıza çıkar. Trakea rüptürü endotrekeal entübasyonun nadir bir komplikasyonudur. OLGU:40 yaşında endometrioma + endometriozis operasyonu geçiren hastaya postoperatif gelişen dispne nedeniyle postero-anterior akciğer grafisi çekildi. Cilt altı amfizemleri belirgin olan hastaya (Resim 1) bigisayarlı toraks tomografisi (BT) çekildi. Tomografide trakeal yaralanma tespit edilen hasta tarafımızca ameliyata alındı. Genel anestezi altında tek lümenli tüp ile entübe edilip, cilt temizliği yapıldıktan sonra collar insizyon yapıldı. Künt ve keskin diseksiyonla trakea serbestleştirildi. Rüptüre alan eksplore edilip çevre dokular ve sentetik materyaller kullanılarak onarıldı. Postoperatif komplikasyon gelişmeyen hastanın 24 saat sonra orali açıldı. Ciltaltı amfizemi gerileyen ve klinik olarak stabilleşen hasta önerilerle taburcu edildi. SONUÇ:Trakeobronşial rüptür nadir olmasına rağmen, erken farkedilmediği takdirde ölüme kadar gidebilecek sonuçlar doğurabilir. Genel anestezi uygulanmış tüm hastalarda cilt altı amfizemi, mediastinal amfizem veya pnömotoraks gözlendiğinde trakea rüptürü akla gelmeli, erken dönemde bronkoskopi ve cerrahi girişim uygulanmalıdır. Erken tanı ve tedavinin iyileşmeyi etkilyen en önemli faktör olduğu unutulmamalıdır.

Resim 1

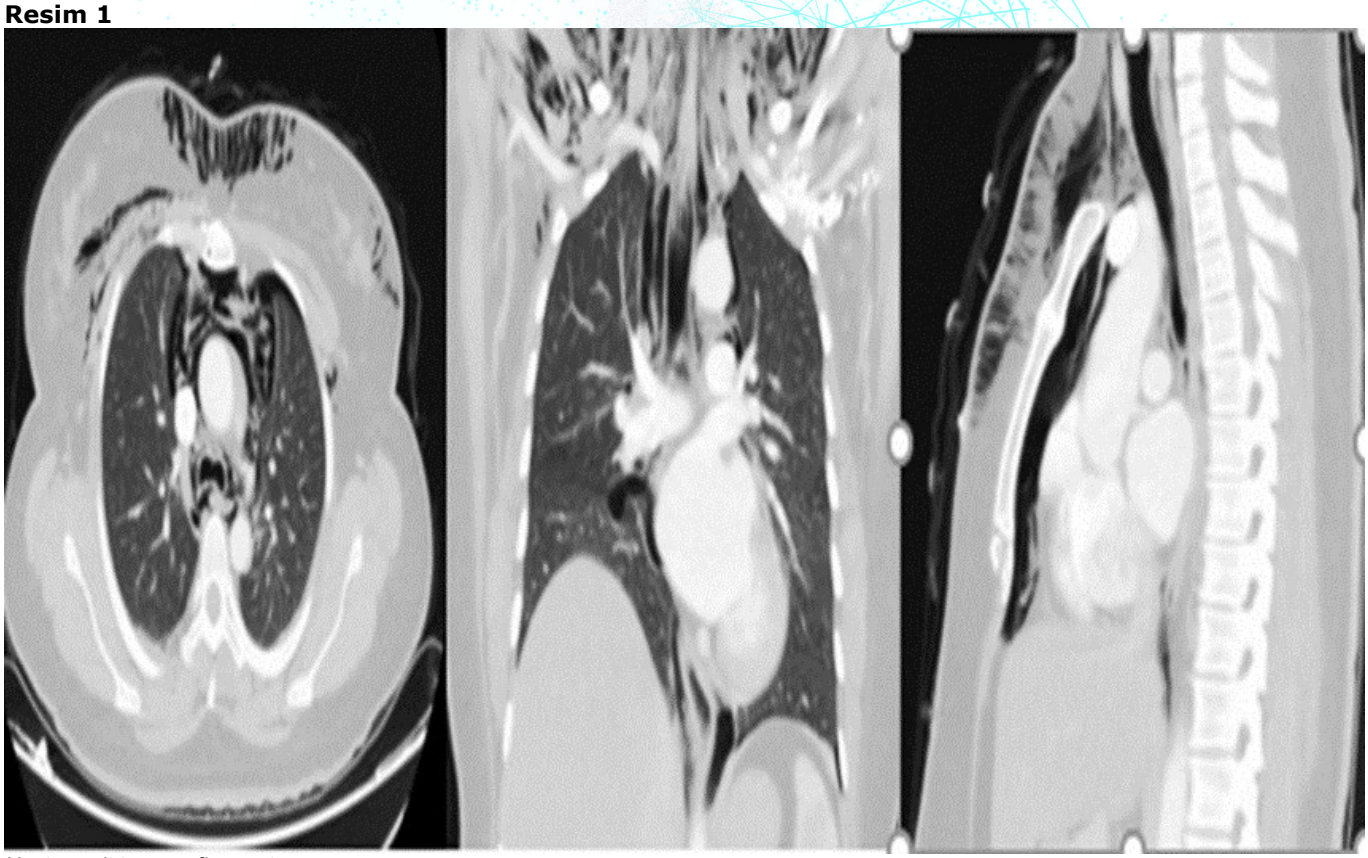

Hastaya ait tomografi görüntüsü

Resim 2

Hastanın fiberoptik bronkoskopik görüntüsü

EP-250

Kist ve tümör ayrımında yaşanan radyolojik ikilem

Akın Eraslan Balcı, Şebnem Elif Muzoğlu, Sema Ak, Hüseyin Nam, Siyami Aydın, Muharrem Çakmak
Fırat Üniversitesi, Göğüs Cerrahisi Ana Bilim Dalı, Elazığ

GİRİŞ VE AMAÇ:Kist hidatik ülkemizde endemik olarak görülen paraziter bir hastalıktır. En sık karaciğere yerleşir. 2. sıklıkta ise akciğerlerde görülür. Karaciğer ile akciğerin birlikte tutulum oranı %4-18 arasında bildirilmiştir. Tanıda karakteristik anemnez bulguları dışında en önemli yöntem radyolojik değerlendirmedir. Fakat, bazı olgularda radyolojik veriler tanıda yanlışlıklara neden olabilir. Çalışmamızda, radyolojik olarak kist hidatik bulguları gösteren nöroendokrin tümör tanısı konulan olguyu paylaşmayı amaçladık.
OLGU:Dış merkezde değerlendirilen ve kliniğimize refere edilen 62 yaşında bayan hastanın çekilen toraks bilgisayarlı tomografisinde (BT), sağ akciğer üst lob anterior seğmentte, 14 mm çapında düzgün sınırlı lezyon tespit edilmiş. Hamartom ön tanısı alan hastanın, tomografi kesitlerine giren karaciğer alanlarında kistik lezyonlar da görülünce pulmoner kist hidatik olabileceği düşünülerek Göğüs Cerrahisi kliniğine gönderilmiş. Hastanemizde çekilen toraks BT'sinde, sağ akciğer üst lob posteriordaki 16x11mm boyutundaki düzgün sınırlı hipodens nodüler görünüm kist hidatik olarak raporlandı. Nodüler lezyonu değerlendirmek için PET-CT istendi. PET-CT sonucu benign proçes lehine geldi. Hasta operasyona alındı. İntraopertif eksplorasyonda lezyonun kist olmadığı görüldü. Kitle eksize edilerek frozen'a gönderildi. Frozen sonucu nöroendokrin tümör gelen hastaya wedge rezeksiyon yapılarak operasyon sonlandırıldı.
SONUÇ:Bilgisayarlı tomografi, pulmoner ya da hepatik hidatik kistlerde öncelikli tanı koydurucu yöntemlerden biridir. Fakat, ayrıcı tanılarda yer alan pulmoner hastalıklar göz ardı edilmemelidir.

Resim 1

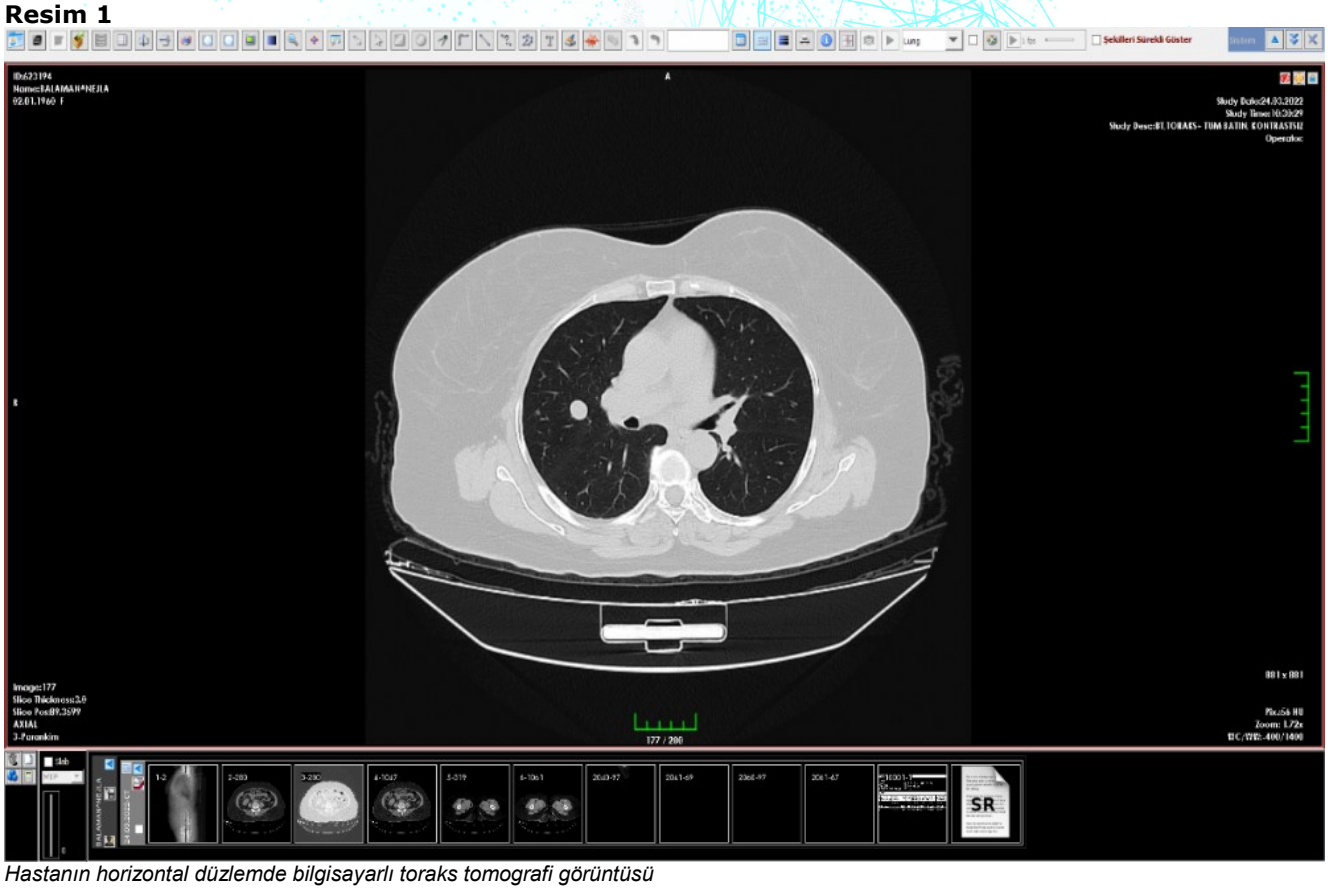

Hastanın horizontal düzlemde bilgisayarlı toraks tomografi görüntüsü

Resim 2

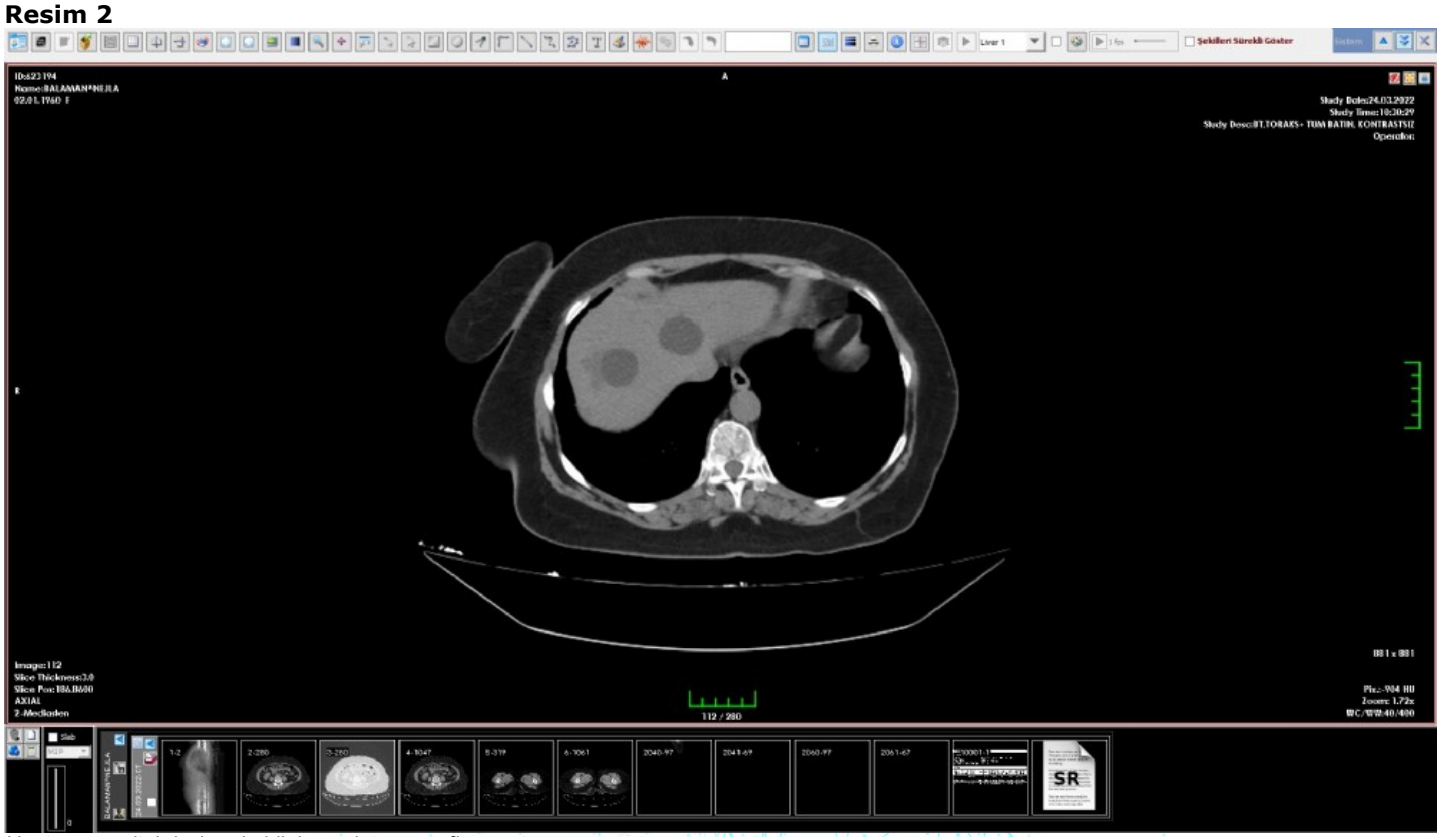

Hastanın sagital düzlemde bilgisayarlı tomografi görüntüsü

EP-251

Dev görünümlü Soliter Fibröz Tümör;4 Olgu

Menduh Oruç, Serdar Onat, Fatih Meteroğlu, Metin Çelik, Edip Dedeoğlu
Dicle Üniversitesi Tıp Fakültesi Göğüs Cerrahi

GİRİŞ VE AMAÇ:Plevrada görülen tümörlerin %5'i soliter fibröz tümörlerdir. Hastalık 1932 yıllarında lokalize mezotelyoma olarak adlandırılmıştır. Fakat tümörün asbest ile herhangi bir ilişkisi gösterilmemiştir (1). Soliter fibröz tümörler (SFT) mezotelyal hücre kaynaklı olmayıp, mezenkimal bağ dokusu gelişirler (2).Tümör benign özellikler taşımakla beraber, malign tümörler şeklinde de görülebilirler. Her iki cinste eşit görülür ve en sık 50-80 yaşları arasında görülürler (1-3). Amacımız nadir görülen ve dev boyutlara ulaşabilen SFT olgusunu paylaşmaktı.
OLGU:OLGU: 1
Seksen yaşında kadın hasta sol yan tarafına travma tarif etmektedir. Hastanın dinlemekler sol lateral ve alt lobda solunum sesleri az idi. Akciğer grafisinde sol hemitoraks da opasite mevcuttu. Tomografisinde (CT) sol tarafta 10*6 cm çapında düzgün sınırlı kitle lezyonu mevcuttu.). Tru-cut biyopsi sonucu SFT olarak geldi (Resim.2). Torakotomi ile tamamı çıkarıldı.
Olgu 2: Göğüs ağrısı ve nefes darlığı şikayetiyle başvuran 79 yaşındaki kadın hastanın fm sol alt lobda akciğer sesleri yoktu. Çekilen akciğer grafisinde sol alt zonda solid kitle görüntüsi mevcuttu. Bilgisayarlı toraks tomografisinde (BT) ise sol hemotoraksta yaklaşık 10 cm çapında düzgün sınırlı solid kitle mevcuttu (Resim 1). Tru-cut biyopsi sonucu SFT olarak geldi. Torakotomi ile kitlenin tamamı çıkarıldı (Resim 2). Postop. 5. günde şifa ile taburcu edildi.
Olgu 3; Göğüs ağrısı, nefes darlığı ve kilo kaybı şikayetleriyle 64 yaşındaki erkek hastanın fizik muayenesinde sağ ön 4 ve 6. kot arasında akciğer sesleri yoktu. Grafisinde ise sağda solid kitle görüntüsü mevcuttu. BT sağ hemotoraksta diafragma komşuluğunda yaklaşık 12 cm çapında düzgün sınırlı solid kitle mevcuttu (Resim 3). Tru-cut biyopsisi sonucu SFT olarak değerlendirildi.Kitle total çıkartıldı. Hasta post-opertaif 4. gün taburcu edildi
Olgu 4;Daha önceden 3 yıl ve 3 ay önce SFT nedeniyle ameliyat edilen 70 yaşında erkek hasta nüks nedeniyle opere edildi. Çok kısa devasa boyutlara ulaşmıştı. Son 3 ay önce tamamının alınmasına rağmen tümörün nüks etmesi bizi atipik bir olayla karşılaştık. Patoloji SFF olarak tekrarlandı.
SONUÇ:Plevranın SFT genellikle benign özellikler taşır. Radyolojik görüntüler spesifik olmamakla beraber toraks içerisindeki polipoid lezyonlarda akla gelmelidir. Ana tedavi yöntemi cerrahidir. Malign özellikler taşıyan vakalarda tekrarlama riski yüksektir. Nüks beklenir,aynı zamanda çok kısa bir sürede devasa boyutlara ulaşabilmektedir.

Resim.1

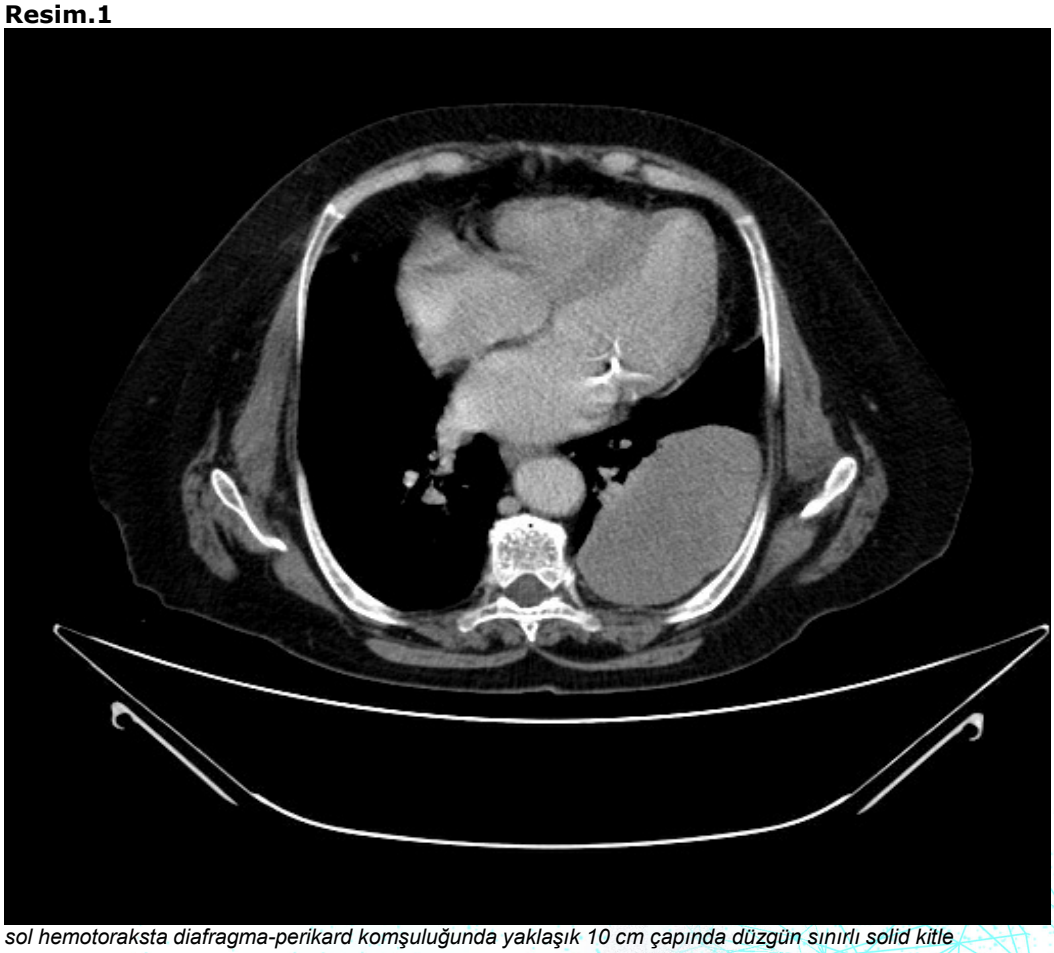

sol hemotoraksta diafragma-perikard komşuluğunda yaklaşık 10 cm çapında düzgün sınırlı solid kitle

Resim.2

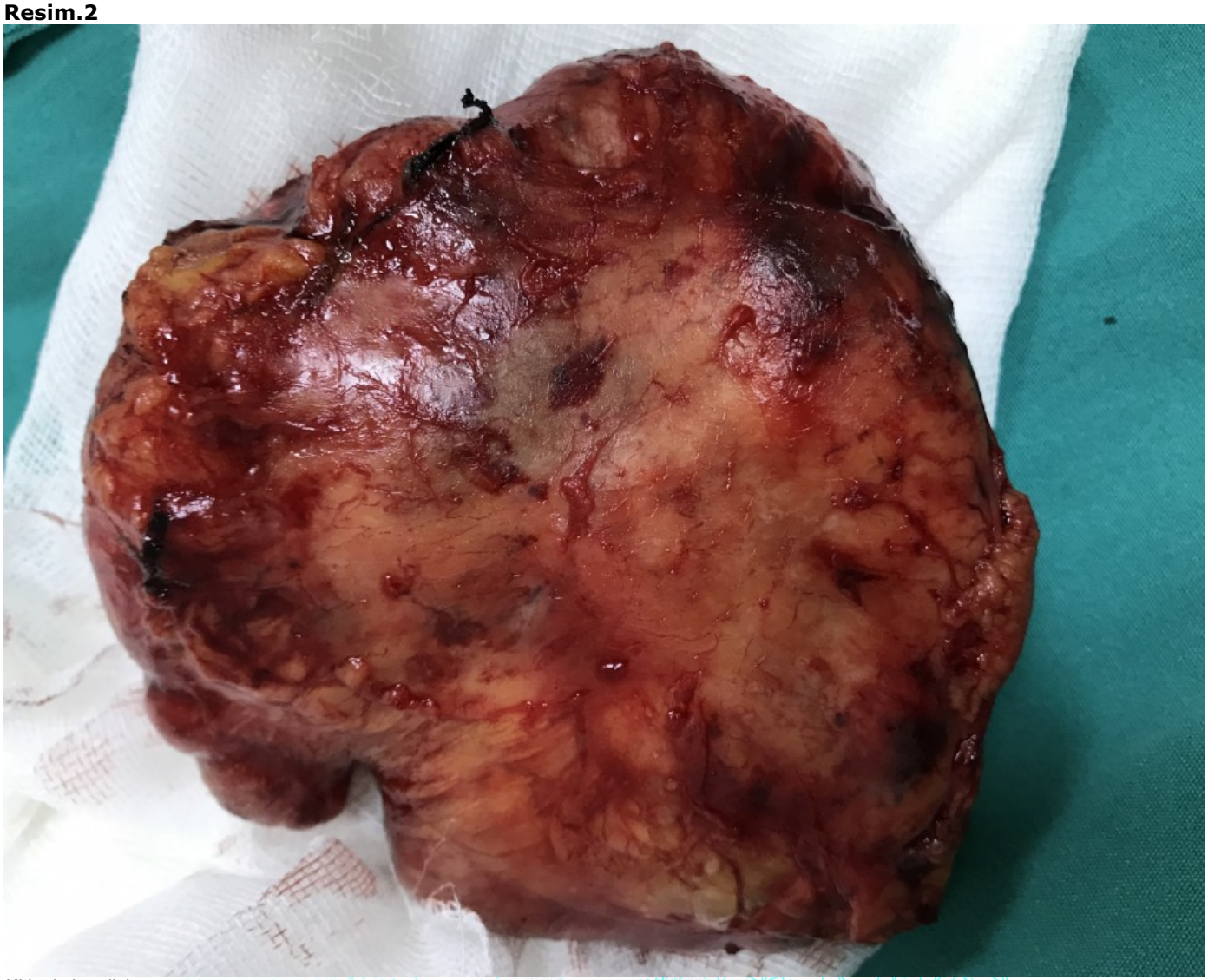

Kitlenin kendisi

EP-252

Covid-19 Pandemisinde Pnömonektomi Hastalarının Kaderi

Gökberk Güler, Zeynep Selin Dülger, İsmail Sarbay, Burcu Kılıç, Kamil Kaynak, Akif Turna
İstanbul Üniversitesi Cerrahpaşa, Cerrahpaşa Tıp Fakültesi, Göğüs Cerrahisi Ana Bilim Dalı, İstanbul

GİRİŞ VE AMAÇ:Akciğer kanseri hastaları için en iyi tedavi yöntemi, tedavilerin faydalarını ve risklerini karşılaştıran sağkalım analizlerine dayanır. Bununla birlikte pnömonektomi operasyonun doğasından kaynaklı, onkolojik ve fizyolojik sağkalım zorlukları mevcuttur. Bu çalışmayla Covid-19' un bu hastalarda fizyolojik ve hayatta kalma üzerine olan sonuçlarını analiz etmeyi amaçladık.
YÖNTEM:Kliniğimizde 2001-2021 yılları arasında rezeksiyon yapılan 898 hastanın 111'i (%12.3) pnömonektomi geçirdi. 70 hastanın verileri tamamlanırken ve 41 hastanın verileri çeşitli nedenlerle araştırma dışı bırakıldı. Hastaların sağkalımları, günlük fiziksel aktiviteleri, ameliyat öncesi ve sonrası fiziksel aktivite karşılaştırması ve COVID-19 olan hastaların genel durumu sorgulandı.
BULGULAR:Altmış yedi hasta erkek (%95.7), üç hasta kadındı (%4.3). Kırk hastaya (%57.14) sol pnömonektomi uygulanırken; 30 hastaya (%42.85) sağ pnömonektomi uygulandı. 26 kişi (%37,1) hayattayken; 44 hasta (%62,9) hayatını kaybetmişti. Dört hasta COVID-19 enfeksiyonu geçirmişti ve ikisi bu sebeple ölmüştü. Covid-19' a bağlı mortalite %50.0 olmasına karşın hastaların fiziksel aktiviteleri pnömonektomi öncesine göre karşılaştırıldığında sırasıyla; 1 hasta (%3,8) çok kötü, 2 hasta (%7,7) kötü, 9 hasta (%34.6) benzer, 10 hasta (%38.5) iyi ve 4 hasta (%15.4) çok iyi fiziksel aktiviteye sahipti. Tüm hastaların tahmini sağkalımı 106 aydı (%95 güven aralığında [GA]:58.69-153.30 ay). Sağ pnömonektomili hastalarda medyan sağkalım 103 ay iken (%95 GA:56.0-150.0 ay), sol pnömonektomili hastalarda 110 ay (%95 GA:45.5-174.5 ay) idi (p=0.859).
SONUÇ:Pnömonektomili hastalarda COVID-19 prevalansı düşük görünse de, pnömonektomi sonrası Covid-19'a bağlı ölüm oranı çok yüksekti. Hastaların küçük bir kısmında pnömonektomi sonrası fiziksel aktivitenin kötüleştiği bulundu. Pnömonektomi Covid-19 döneminde bile seçilmiş hastalarda güvenli bir yöntem olarak karşımıza çıkmaktadır.

Cerrahi Öncesi ve Sonrası Çıkılan Basamak Sayısının Değişim Histogramı

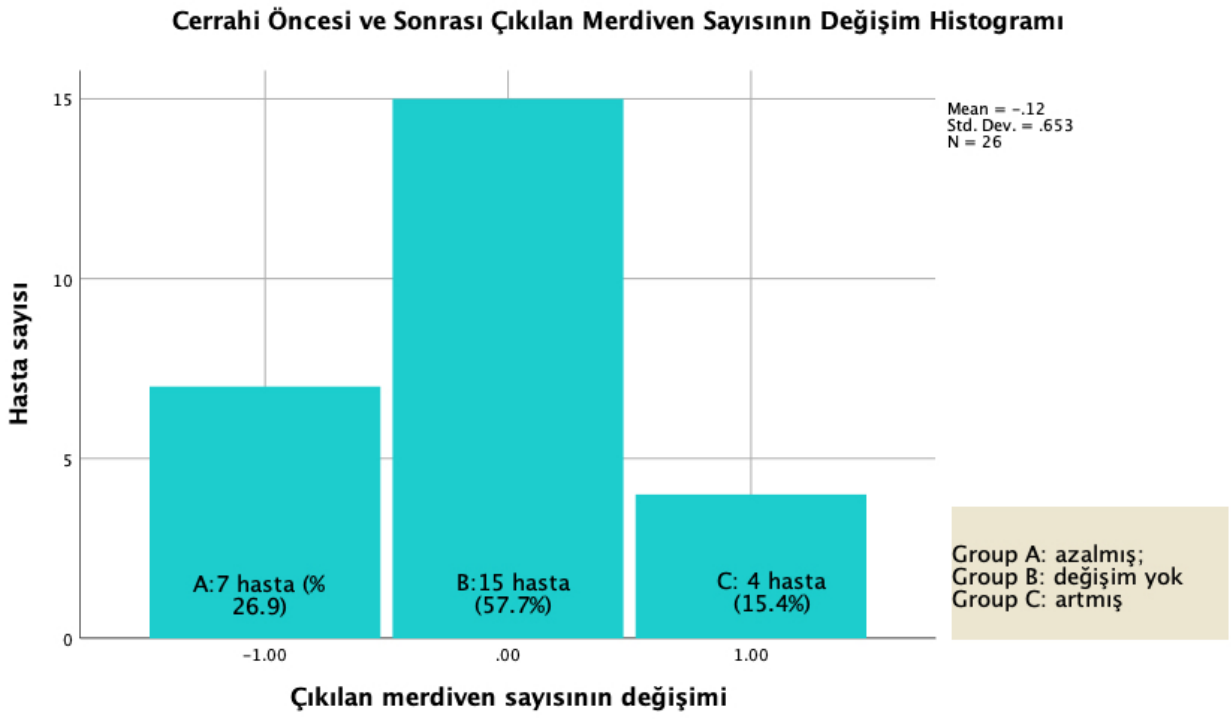

Pnömonektomi Geçiren Hastaların Sağkalım Eğrisi

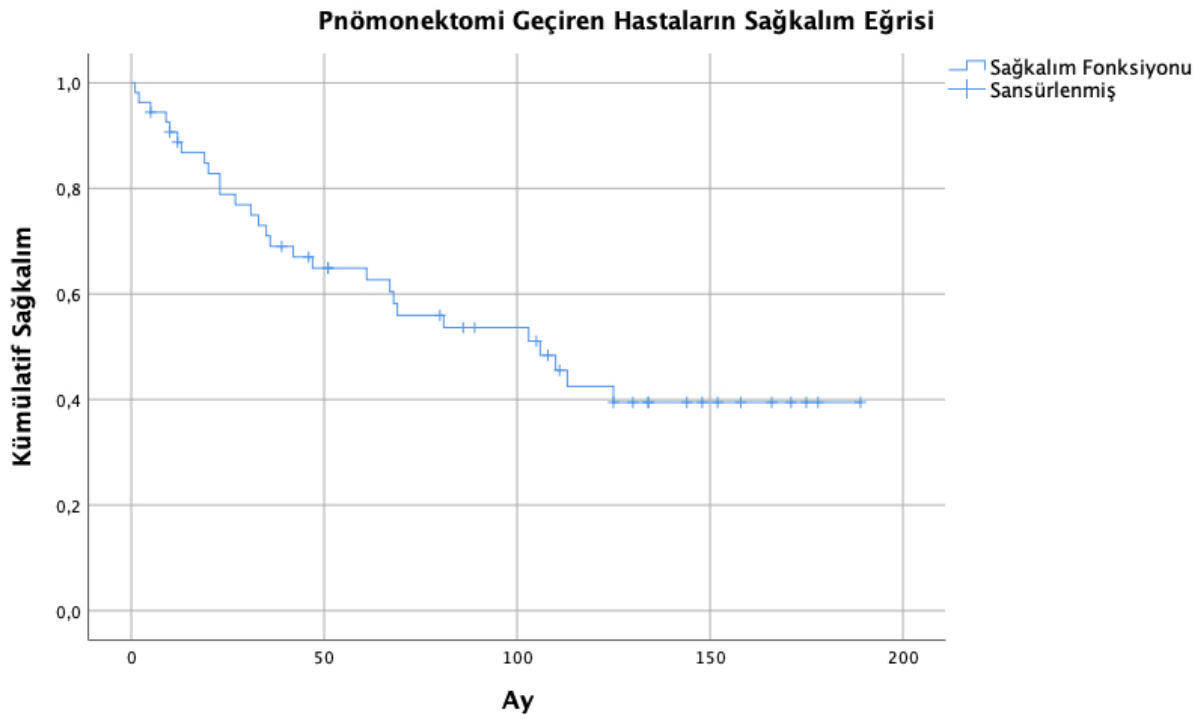

Penetran Travma Sonrası Toraksta Yabancı Cisim

Gökhan Öztürk, İbrahim Başin, Argün Kış, Güldane Sarıoğlan, Ümit Aydoğmuş
Pamukkale Üniversitesi, Göğüs Cerrahisi Ana Bilim Dalı, Denizli

GİRİŞ VE AMAÇ:Tüm yaş gruplarında toraks travmaları kafa ve ekstremite yaralanmarından hemen sonra yer almaktadır ve travmaya bağlı ölümlerin %25'ini oluşturur. Değişen yaşam koşulları sonrası toraks travmalarının sıklığı da artmıştır. Toraks travmalarının %30'unu penetran travmalar oluşturur ve bunun büyük bir bölümü kesici delici alet yaralanmalarına bağlıdır. Bu çalışmada penetran toraks travması olgusu sunulmuştur.
OLGU:43 yaş kadın hasta, penetran toraks travmasına bağlı yabancı cisim yaralanması nedeniyle acil servise dış merkezden sevkli geldi. Fizik muayenesinde sternumun sol kenarında clavicula – 1. kot hizasında 1 cmlik kesi, kesinin etrafında 1cm çapında abrazyon mevcuttu. Çekilen akciğer grafisinde yabancı cisim olup (resim 1a) ve toraks bt'de sol göğüs ön üst duvarında cilt defektleri mevcut olup solda pnömotoraks ve hemotoraks eşlik ettiği gözlendi. Solda 1. kot anterior kesimde ve 4. kotta kostovertebral bileşke düzeyinde deplase fraktürler izlendi. Hastaya toraks dreni takıldı ve servise yatırıldı. Servis takiplerinde hemotoraksı gelişen hastaya vats eksplorasyon planlandı. Yapılan operasyonda toraks içi hematom temizlendi. Kesici delici alet giriş yeri gözlendi. 4.ika posteriorda yabancı cisim görüldü. Yabancı cisimler(kolye parçaları)(resim 2a) endoskopik aletler yardımı ile çıkarıldı. Sol 2. kostanın fraktüre olup sol akciğer apeksini lasere ettiği ve parankim içinde olduğu görüldü. Sol 2. kosta parçası hook ve endoskopik kesme kapama probu ile akciğer parankiminden izole edilerek rezeke edildi(resim 2b). Sol üst lobdaki laserasyon alanına wedge rezeksiyon yapıldı. Postoperatif takiplerinde komplikasyon gelişmeyen hastanın postoperatif 3. günde toraks dreni sonlandırıldı, 4. günde hasta taburcu edildi. Taburculuk sonrası klinik ve radyolojik takiplerinde (resim1b) anormallik saptanmadı.
Tartışma
Toraks yaralanmaları hayatı tehdit eden sonuçlara yol açması nedeniyle ciddi yaralanmalardandır. Farklı vakalarda pnömotoraks, hemotoraks gibi patolojiler gözlenmesine rağmen ilk sırada kot fraktürleri gelmektedir. Penetran toraks travmalarında %29 oranında toraks dreni tedavi için yeterli olmuştur. Toraks travmalarında torakotomi oranı %2.9-14.2 arasında değişmektedir, penetran toraks travmalarında bu oran %20-30 civarındadır.
SONUÇ:Penetran toraks travmalarında fizik muayene ve görüntülemelere göre uygun vakalarda tüp torakostomi uygulanması ve cerrahi yapılması travmaya bağlı exitusun önüne geçen bir yaklaşım olduğu bilinmektedir. Olgumuzda toraks içine protrüde olan yabancı cisim ve penetran travma nedeniyle cerrahi yaklaşımla tedavi edilen örnek bir olgudur.

radyolojik görüntüler

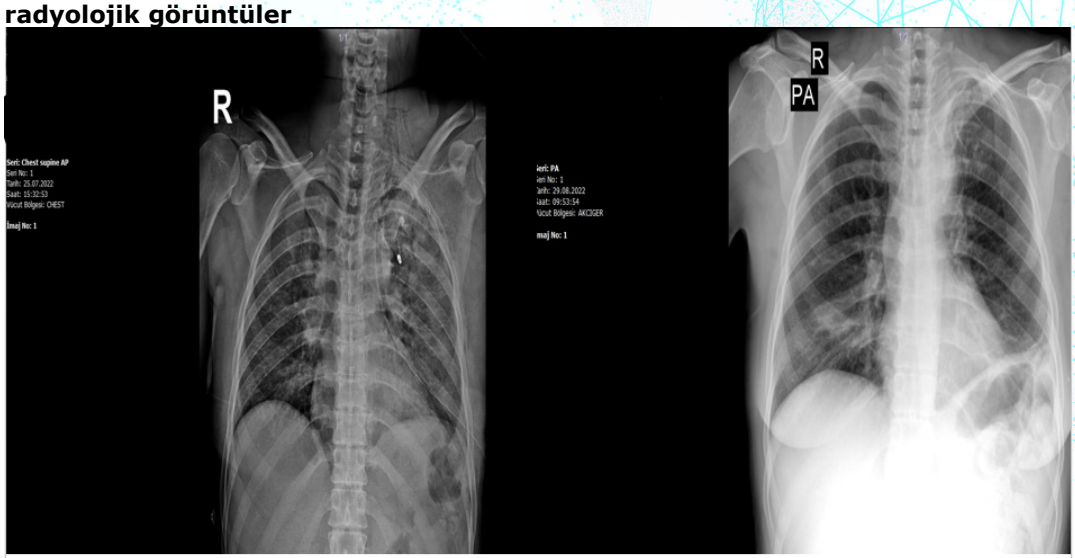

1A 1B

resim 1a/ resim 2b

yabancı cisim

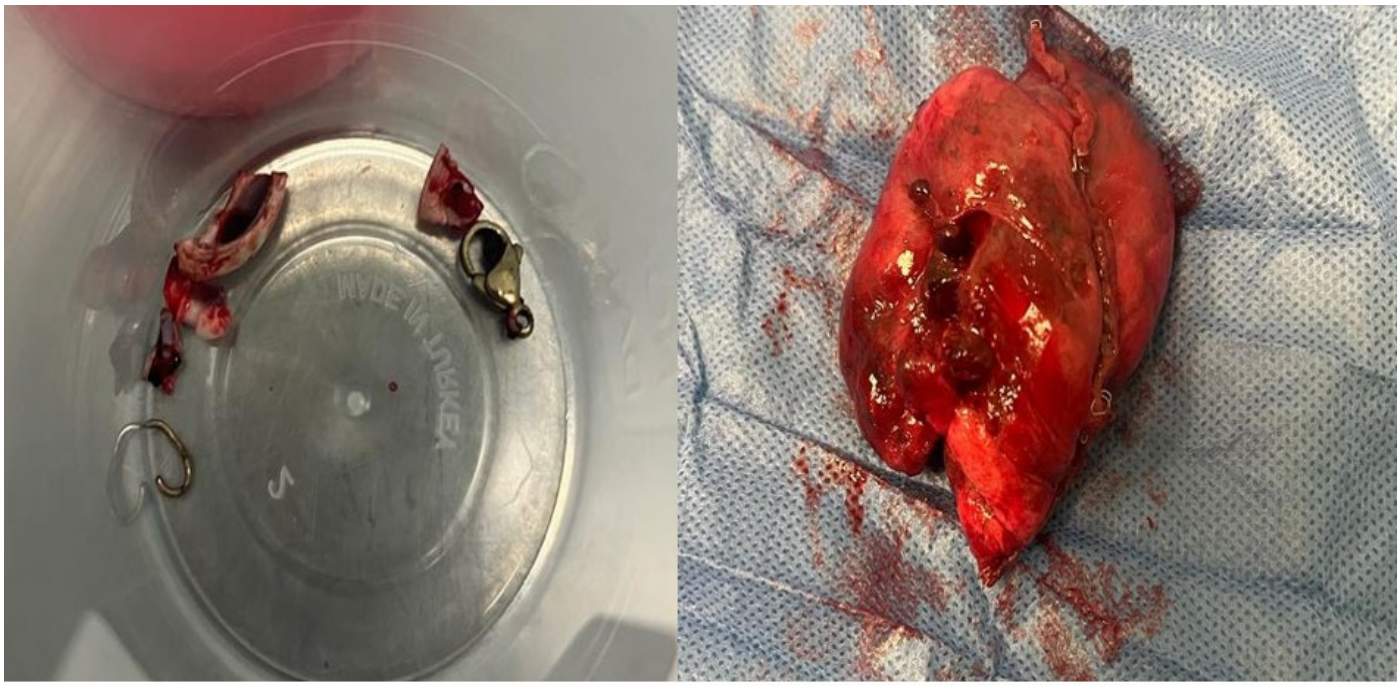

2 A 2B

resim 2a / resim 2b

EP-254

T1 Küçük Hücreli Dışı Akciğer Karsinomlarında Nüks İçin Predispozan Faktörler Belirlenebilir mi?

Gizem Özçıbık Işık, Hasan Volkan Kara, Burcu Kılıç, Ezel Erşen, Mehmet Kamil Kaynak, Akif Turna
İstanbul Üniversitesi Cerrahpaşa Tıp Fakültesi

GİRİŞ VE AMAÇ:Erken evre küçük hücreli dışı akciğer karsinomlarında standart tedavi yaklaşımı anatomik akciğer rezeksiyonu ve standart mediastinal lenf nodu disseksiyonudur. Erken evre KHDAK'larında nüks genel sağkalım ile yakın ilişkilidir. Çalışmamızda T1 KHDAK'lu hastalarda nüks için predispozan faktörleri belirlemeyi ve adjuvan tedavi gerekliliği açısından özel grupları ifade etmeyi hedefledik.
YÖNTEM:Kliniğimizde 4 Ocak 2012 ile 9 Aralık 2019 yılları arasında, T1 küçük hücreli dışı akciğer karsinomu nedeni ile cerrahi rezeksiyon ve standart mediastinal lenf nodu disseksiyonu yapılan 221 hasta incelendi. 51 hastanın en az 2 yıllık takipleri yok idi.170 hasta takiplerinde nüks izlenen grup(1.Grup;25 hasta) ve nüks izlenmeyen grup(2.Grup;145 hasta) olarak ikiye ayrıldı.İki grup biyokimyasal ve klinik parametreler açısından değerlendirildi.
BULGULAR:Grup 1 ve 2 değerlendirildiğinde; %FVC ve %FEV1 değerleri istatistiksel olarak anlamlı derecede Grup 1'de düşük idi(sırasıyla p=0,007, p=0,011). Postoperatif yatış günü ve toplam drenaj miktarı ise istatistiksel olarak anlamlı derecede Grup 1'de yüksek idi(sırasıyla p<0,001, p=0,025).Diabet varlığı, damar invazyonu varlığı, yoğun bakım yatış ihtiyacı istatistiksel olarak anlamlı derecede Grup 1'de yüksek idi(sırasıyla p=0,006, p<0,001, p=0,044). Yapılan cerrahi rezeksiyon ve patolojik alt tip açısından iki grup arasında istatistiksel olarak anlamlılık izlenmedi.
Grup 1 ve 2 sağkalım açısından incelendiğinde istatistiksel olarak anlamlı derecede Grup 2'de sağkalım değerleri yüksek idi(p<0,001).
SONUÇ:İstatistiksel olarak anlamlı derecede %FVC ve %FEV1 değerlerinin Grup 1'de daha düşük izlenmesi solunum rezervleri açısından Grup 1'deki hastaların daha kötü kliniğe sahip olduğunu göstermektedir; ancak iki grup arasında yapılan cerrahi rezeksiyon açısından istatistiksel anlamlı farklılık yoktur. Postoperatif yatış günü, toplam drenaj miktarı ve yoğun bakım yatış ihtiyacının Grup 1'de daha fazla izlenmesi, klinik açıdan Grup 1'deki hastaların daha fazla kötü gidişe yatkın olduğunu ifade edebilir. İki grup arasında sağkalım verileri açısından istatistiksel farklılık izlenmesi olası nükslerin tespit edilmesi açısından önem arz etmektedir. Diabet varlığının Grup 1'de istatistiksel olarak anlamlı derecede fazla izlenmesi diabetin eşlik ettiği hastalarda adjuvan tedavinin düşünülmesini gerektirebilir. Damar invazyon varlığının istatistiksel olarak anlamlı derecede Grup 1'de fazla görülmesi damar invazyonu izlenen T1 KHDAK'larında adjuvan tedaviyi akla getirmelidir. T1 KHDAK'larında olası nüksleri tespit etmek sağkalım açısından önem arz etmektedir, damar invazyonu izlenen, diabet eşlik eden hastalarda adjuvan tedavi açısından hastalar değerlendirilmelidir. Daha geniş veritabanlı çalışmalar ile ek predispozan faktörlerin tespit edilmesi gerekmektedir.

EP-255

Intragastrik Balon İşlemine Sekonder Gelişen Esofajiyal Perforasyon

Nezih Onur Ermerak[1], Tevfik Kıvılcım Uprak[2], Sezer Aslan[1], Reyhan Ertan[1], Bedrettin Yıldızeli[1]
[1]Marmara Üniversitesi, Göğüs Cerrahisi Anabilim Dalı, İstanbul
[2]Marmara Üniversitesi, Genel Cerrahi Anabilim Dalı, İstanbul

GİRİŞ VE AMAÇ:İntragastrik balon uygulaması obezite tedavisinde minimal invazif yöntem olarak son yıllarda popülarite kazanmıştır. Vaka sayılarında artış ile birçok farklı komplikasyon ortaya çıkmaktadır. Literatürde bazı morbidite raporları olmasına rağmen sınırlı veri bulunmaktadır.
OLGU:Vücut kitle indeksi 40 olan 35 yaşında hastaya dış merkezde intragastrik balon uygulanmış ve işlem esnasında özofajiyal perforasyon gelişmiştir. Hastaya işlem sonrası aynı ekip tarafından özofajiyal stent yerleştirilmiştr. Hastanın klinik durumu kötüleşmesi üzerine hasta tarafımıza danışılmış ve merkezimize nakledilmiştir.
Hasta septik bulgularla merkezimize gelmiştir. Hastaya ilk müdahele sonrası çekilen Toraks BT'de masif mediastinal pnömomediastinum, sol pleural efüzyon ve sağ hidropnömotoraks tespit edilmiştir. Hasta hızlı bir şekilde ameliyathaneye alınmıştır. 30-36cm arasında perforasyon alanı tespit edilmiştir. Hastaya sol tüp torakostomi uygulanarak 1000cc safralı sıvı drene edildikten sonra hasta sağ torakotomi için hazırlanmıştır. Torakotomiyi takiben özofajiyal perforasyon alanı tespit edilerek 2/0 vicryl ile primer olarak onarılmıştır. Onarım esnasında direk bakı altında hastaya endoluminal vac yerleştirilmiştir. Daha sonra onarım alanı omental ve interkostal kas flebi ile desteklenmiştir. (Resim-1) Sonrasında hastaya jejunostomi açılmış ve entübe olarak yoğun bakıma devredilmiştir. Hastaya ameliyat esnasında multiple antibiyoterapi başlanmıştır. Hasta postoperatif 6.gününde ekstübe edilmiştir ve endoluminal vak postoperatif 7. günde sonlandırılmıştır. 12.günde rejim başlanmış ve 16. günde taburcu edilmiştir. Hasta 3.ay kontrolünde herhangi bir şikâyeti bulunmamaktadır.
SONUÇ:Obezite çağımızın giderek büyüyen multisistemik medikal bir problemidir. Ülkemizde de bu sorunun ciddiyeti her geçen gün artmaktadır. Cerrahi dışı ve minimal invazif tedaviler bu hastalarda kilo kontrolünde yardımcı olmaktadır. Bu seçeneklerden en popüleri olanı endoskopik olarak gerçekleştirilen intragastrik balon uygulamasıdır. Son yıllarda popüler olan bu işlemin bu katastrofik komplikasyonu ilk defa raporlanmaktadır. İntragastrik balon uygulaması minimal invazif oluşu ve cerrahi travma olmaması nedeniyle günümüzde tercih edilen ve sıkça uygulanan bir tedavi metodudur. Unutulmamalıdır ki; ezofajiyal perforasyon gibi morbiditesi ve mortalitesi yüksek bir komplikasyon potansiyel olarak mevcuttur. Bu komplikasyona karşı farkında olunmalı ve geliştiği takdirde özofagus cerrahisinde multidisipliner tecrübesi olan bir merkeze ivedilikle nakledilmelidir.

Preoperatif Görüntüleme ve Perioperatif Resimler

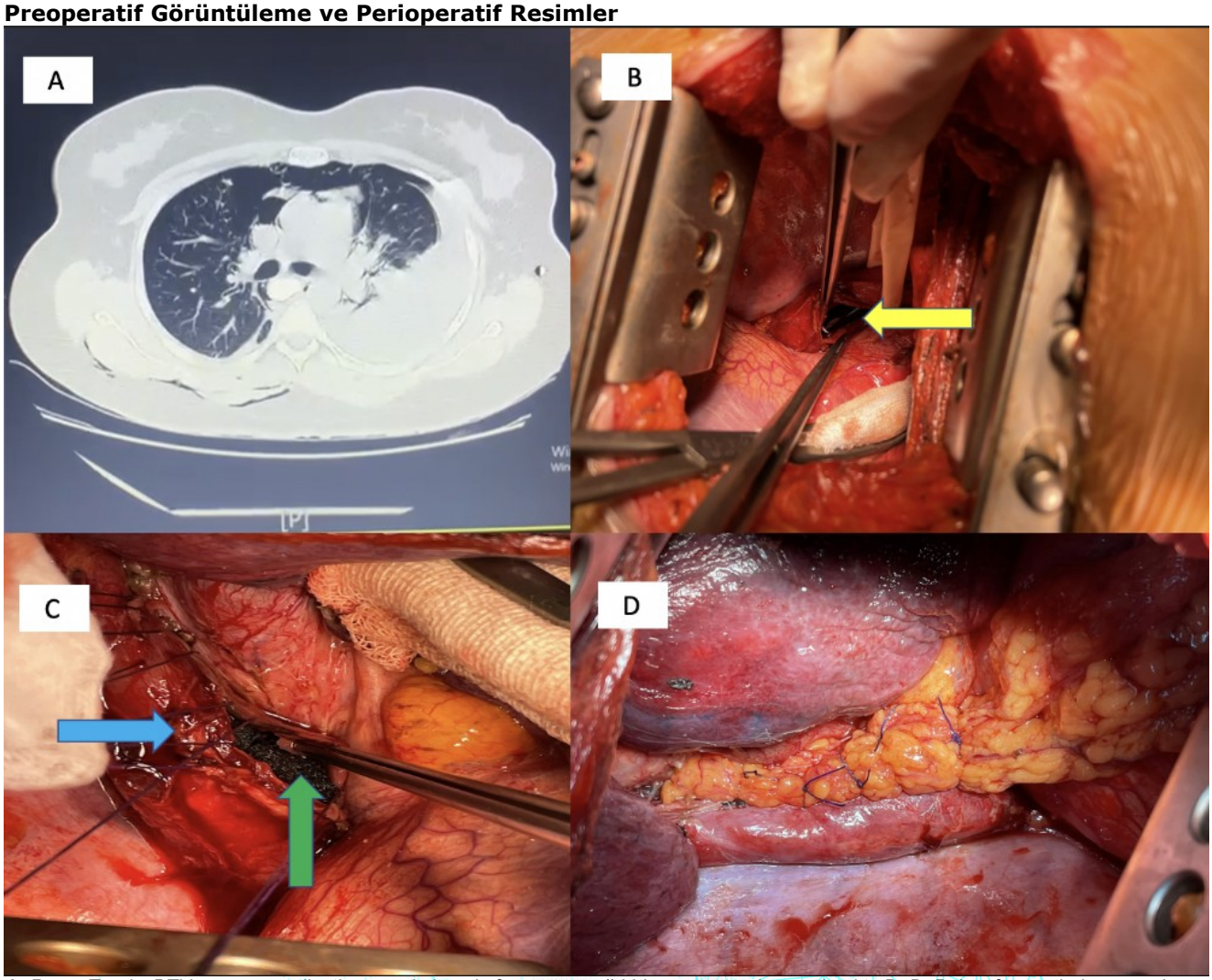

A- Preop Toraks BT'de pnömomediastinum, sol plevral efüzyon ve sağ hidropnömotoraks görülmekte B- DeBakey forsepslerin arasında özofagiyal perforasyon alanını ameliyat esnasında görülmekte(sarı ok) C- Primer olarak onarım (mavi ok) ve endoluminal vac (yeşil ok) görülmekte D- Onarım sonrası cerrahi görüntüde omental ve interkostal flepler ile onarım alanının desteklendiği görilmekte.

EP-256

Lokalize Bifazik Tip Malign Plevral Mezotelyomada Multimodal Tedavi

İlteriş Türk[1], Pınar Bıçakçıoğlu[1], Selim Şakir Erkmen Gülhan[1], Suna Kavurgacı[2], Funda Demirağ[3]
[1]SBÜ Ankara Atatürk Sanatoryum Eğitim ve Araştırma Hastanesi, Göğüs Cerrahisi Kliniği
[2]SBÜ Ankara Atatürk Sanatoryum Eğitim ve Araştırma Hastanesi, Göğüs Hastalıkları Kliniği
[3]SBÜ Ankara Atatürk Sanatoryum Eğitim ve Araştırma Hastanesi, Patoloji Kliniği

GİRİŞ VE AMAÇ:Malign plevral mezotelyoma; epiteloid, bifazik ve sarkomatoid olmak üzere üç histolojik tipte, diffüz veya lokalize hastalık olarak görülebilmektedir. Lokalize malign plevral mezotelyoma oldukça nadir görülen, diffüz malign plevral mezotelyoma ile özdeş histolojik özellikler gösteren keskin sınırlı lokalize tümör olarak tanımlanmaktadır.
OLGU:56 yaşında kadın hasta sırt ağrısı nedeniyle başvurduğu dış merkezde çekilen bilgisayarlı tomografide sol alt lob mediobazal segmentte özafagus ve perikard ile sınırları net seçilemeyen 7 cm boyutlu kitle lezyon görülmesi nedeniyle tarafımıza yönlendirildi. Hastaya pozitron emisyon tomografisi / bilgisayarlı tomografi (PET/BT) çekildi ve lezyonun SUVmax değeri 15.52 olarak ölçüldü. Özafagus sınırının değerlendirilmesi ve özafagus malignitelerinin ayırıcı tanısı için hastaya özafagoskopi yapıldı. Özafagoskopide kitlenin özafagusa invaze olmadığı değerlendirildi, ancak alınan ince iğne biyopsisi tanısal olmadı. PET/BT'de ek tutulum izlenmeyen hastaya akciğer kanseri öntanısıyla cerrahi rezeksiyon planlandı. Sol torakotomi ve eksplorasyonun ardından, sol alt lobdan köken alan, oldukça sert kıvamlı, diyafragmayı invaze eden ve özafagusa yakın komşuluk gösteren kitle lezyon izlendi. Diyafragma rezeksiyonu, sol alt lobektomi, özafagus tamiri, lenf nodu diseksiyonu ve komşu plevranın dekortikasyonu uygulanmasının ardından kitle eksize edildi. Hastanın postoperatif 3. gün nazogastrik sondası çekildi, 7. gün antibiyoterapi ile taburcu edildi. Patoloji sonucu lokalize bifazik tip malign plevral mezotelyoma olarak raporlanan hastada lenf nodu metastazı izlenmedi. 30 gün IMRT ve 4 kür sisplatin pemetreksed tedavisinin ardından postoperatif 1. yılda nüks görülmeksizin takibine devam edilmektedir.
SONUÇ:Az sayıda olguya rağmen lokalize malign plevral mezotelyomada agresif lokal cerrahi sonrası kemoradyoterapi uygulamalarının sağkalıma en iyi katkıyı sağladığını düşünmekteyiz. Lokalize malign plevral mezotelyoma hastalarının çoğunda göğüs duvarı tutulumu izlenmekle birlikte, göğüs duvarı tutulumu olmaksızın görülen ve multimodal tedavi verilen lokalize malign plevral mezotelyoma olgusunu sunmaktayız.

Bilgisayarlı tomografide kitle görünümü

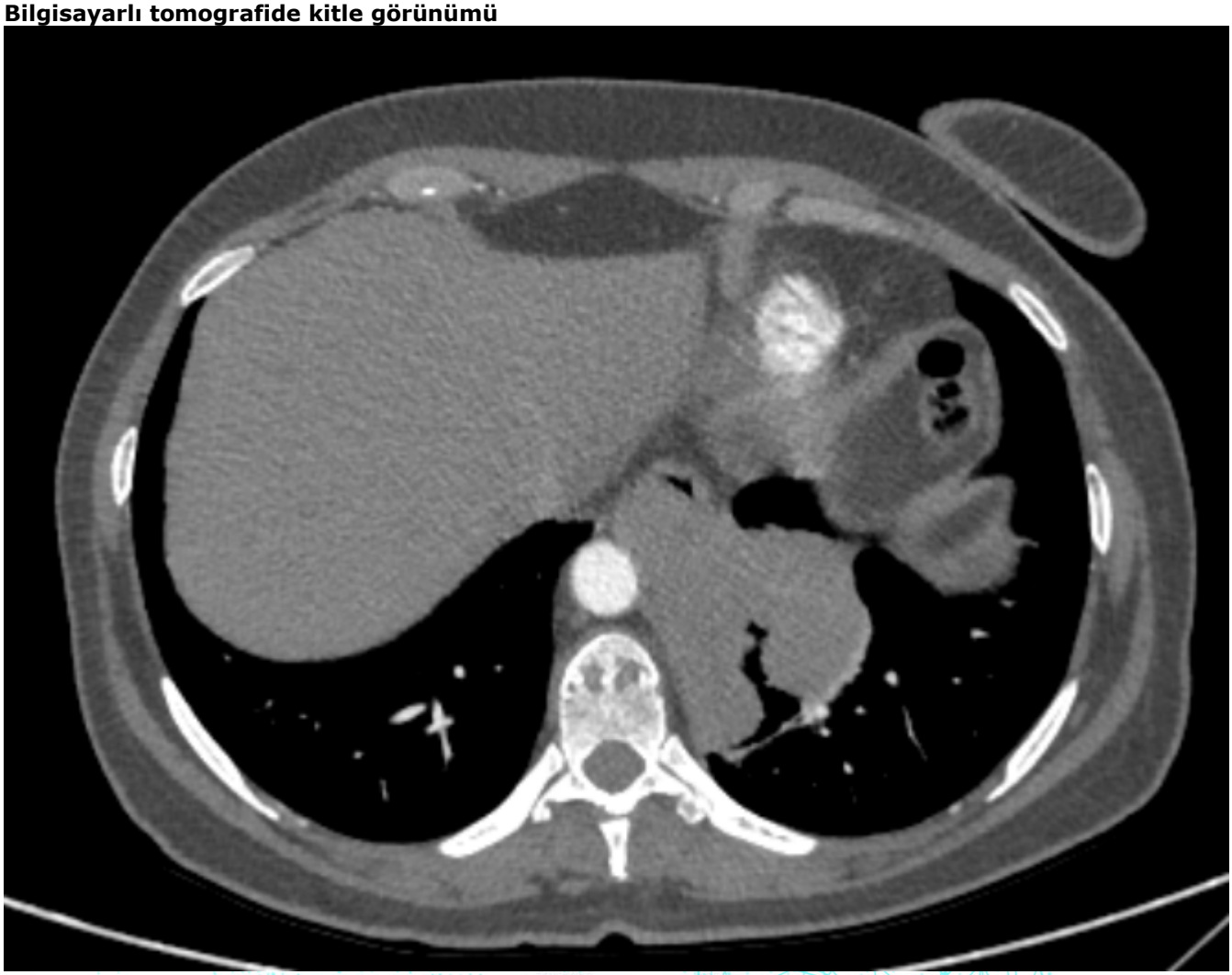

Kitlenin intraoperatif görünümü

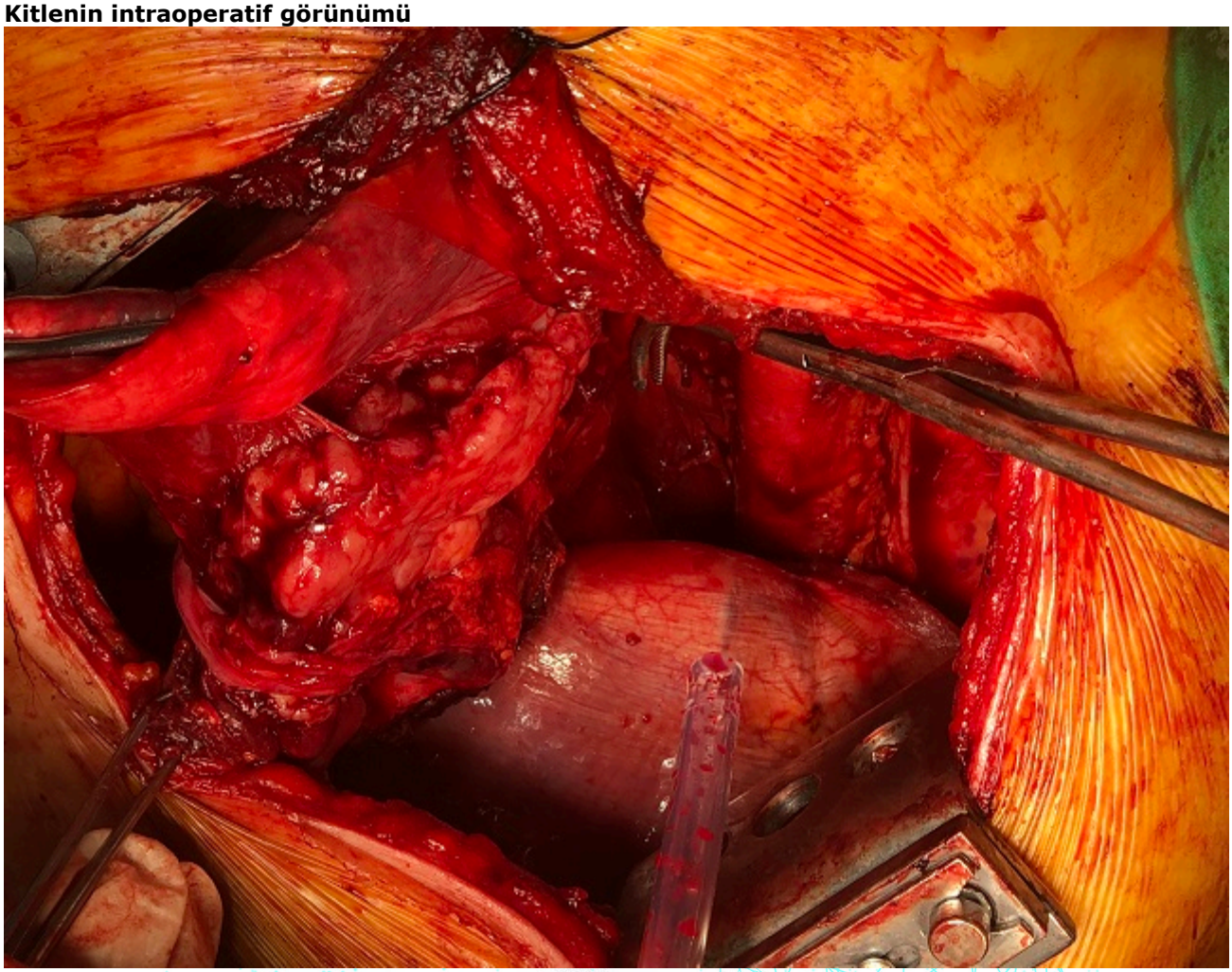

EP-257

Primeri Belli Olmayan Akciğer Metastazlı Malign Melanom

Armanç Yildiz, Gizem Özcibik Işık, Ömer Faruk Sağlam, Burcu Kılıç, Hasan Volkan Kara, Ezel Erşen, Mehmet Kamil Kaynak
İstanbul Üniversitesi Cerrahpaşa - Cerrahpaşa Tıp Fakültesi, Göğüs Cerrahisi Anabilim Dalı, İstanbul

GİRİŞ VE AMAÇ:Melanom, insidanı son yıllarda artmakta olan, daha çok erişkinlerde rastlanan ve melanositlerden köken alan malign tümörlerdir. Mukozal melonamlar ağız, nazofarenks, vajina ve anüste oluşabilen nadir lezyonlardır. Hastaların beşte birinde genellikle ölüme neden olabilen metastazlar görülebilir. Kötü prognozlu olan melanom genellikle ileri evrede tespit edilir.Metastatik melanomlarda primer odak ve metastaza birincil yaklaşım, cerrahi ve adjuvan RT uygulamasıdır.
YÖNTEM:70 yaş, erkek, bilinen hipotiroidi ve kronik obstrüktif akciğer hastalığı tanıları ve 50 paketxyıl sigara öyküsü olan hastanın dispne nedeniyle çekilen toraks bilgisayarlı tomografisinde(BT) sol akciğer üst lob apikoposterior segmentte 14x10mm boyutlarında yumuşak doku dansitesinde lezyon izlendi. Pozitron emisyon tomografi/ bilgisayarlı tomografi(PET/BT) incelemesinde sol akciğer üst lob apikoposterior segmentte 15x10mm boyutlarında florodeoksiglukoz-18(FDG-18) tutulumu [Maksimal standardize tutulum değeri(SUVmax):4,2], mediastende FDG-18 tutulumu olan prevasküler lenf nodu izlendi(SUVmax:5). Parankim lezyonunun ince iğne aspirasyonu patolojisi küçük hücre dışı akciğer karsinomu(KHDAK) olarak raporlandı.Solunum fonksiyon testleri uygun olan hastaya sol üst lobektomi yapıldı ve patoloji sonucu malign melanom(MM) metastazı olarak raporlandı.
BULGULAR:Primer odak taraması için hasta dermatolojiye yönlendirildi. Dermatoloji tarafından yapılan MM taramasında kutanöz odak izlenmedi. Endoskopide özofagusta saptanan mor renkli polipoid lezyondan alınan biyopsi immunohistokimyada protein S-100 HMB-45 ile boyanarak malign melanom olarak raporlandı. Operasyon sonrası çekilen PET/BT'de başka tutulum alanı saptanmadı.Yönlendirme sonrasında hastaya medikal onkoloji tarafınca nivolumab immünoterapisi başlandı.Tedavi sırasında frenik sinir paralizisine bağlı solunum yetmezliği ve takip eden aspirasyon pnömonisi nedeniyle hastanın 3 ay yoğun bakım yatışı oldu. Genel Cerrahi tarafından immünoterapi sonrası planlanan total gastrektomi operasyonu genel durumu nedeniyle ertelendi. Postoperatif 12.ayında olan hastanın takibi ve tedavisi medikal onkoloji ve tarafımızca devam etmektedir.
SONUÇ:Nadir görülen malign tümörlerden olan mukozal melanomlar bilgilerimiz sınırlıdır. Patogenezinde C-KIT mutasyonları ve BRAF mutasyonları rol oynamaktadır. Klinik olarak daha çok pigmente ve polipoid lezyonlar olarak kendilerini gösterirler.Çoğunlukla asemptomatik olmak üzere kanama, kitle basısı ve obstrüksiyon şeklinde semptom verebilirler. PET/CT ile tarama yapılıp hücre biyopsisi ve immünohistokimyasal inceleme (protein S-100 spesifik, HMB-45 sensitif) ile tanı konulur. Uzak organ metastazı en sık akciğere olmaktadır. Metastazın ve primer lezyonun birincil tedavisi cerrahi rezeksiyon ve radyoterapidir. İmmünohistokimyasal özelliklerine göre immünoterapi de son yıllarda tedaviye eklenmiş durumdadır. Metastatik mukozal MM prognozu kötü olan malign tümörlerdir. Bu vaka sunumu ile akciğer metastazlı MM yönetimi hakkında bilgilendirme yapmak istedik.

pre-operasyon toraks bt görüntüsü

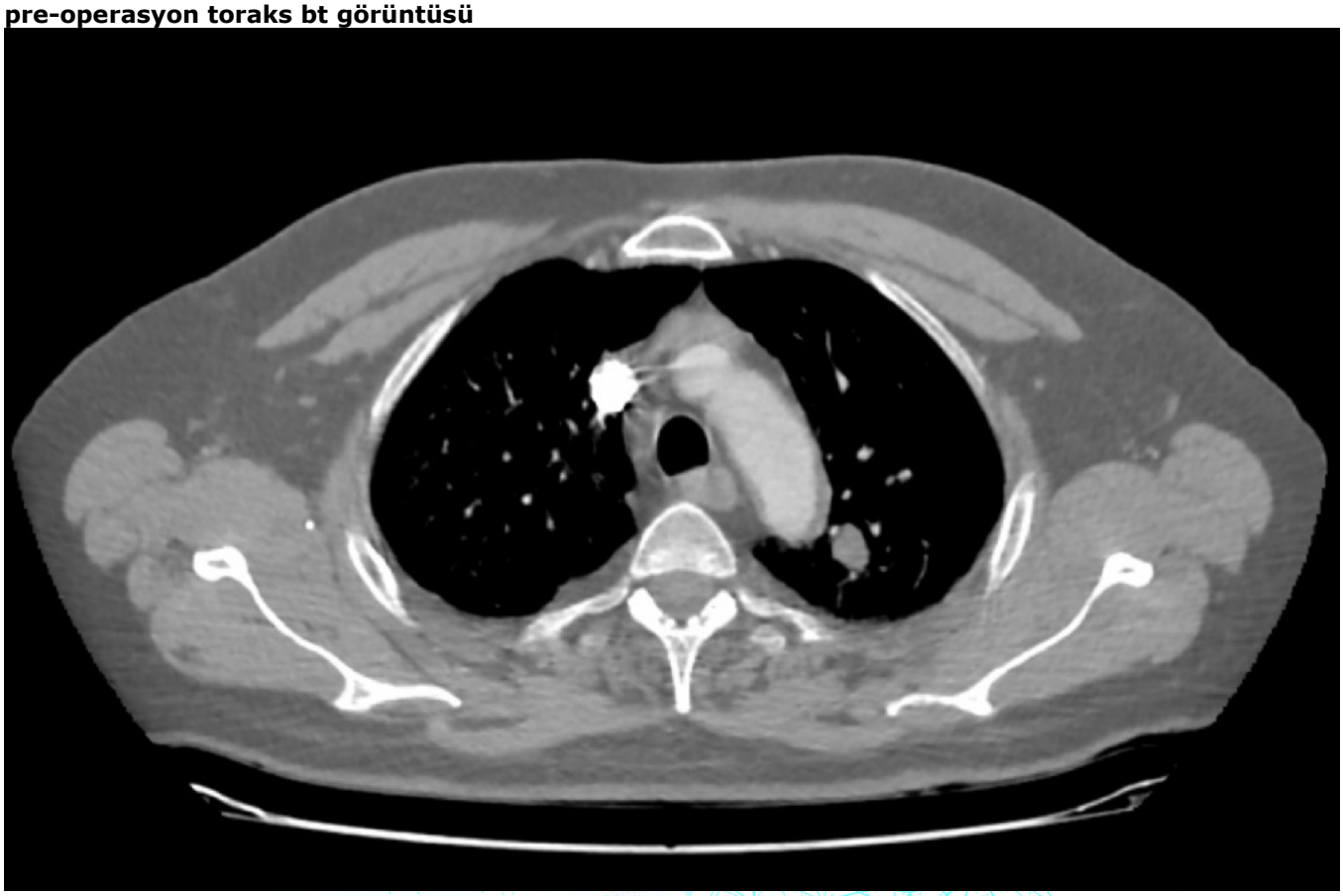

pre-operasyon toraks bt görüntüsü 2

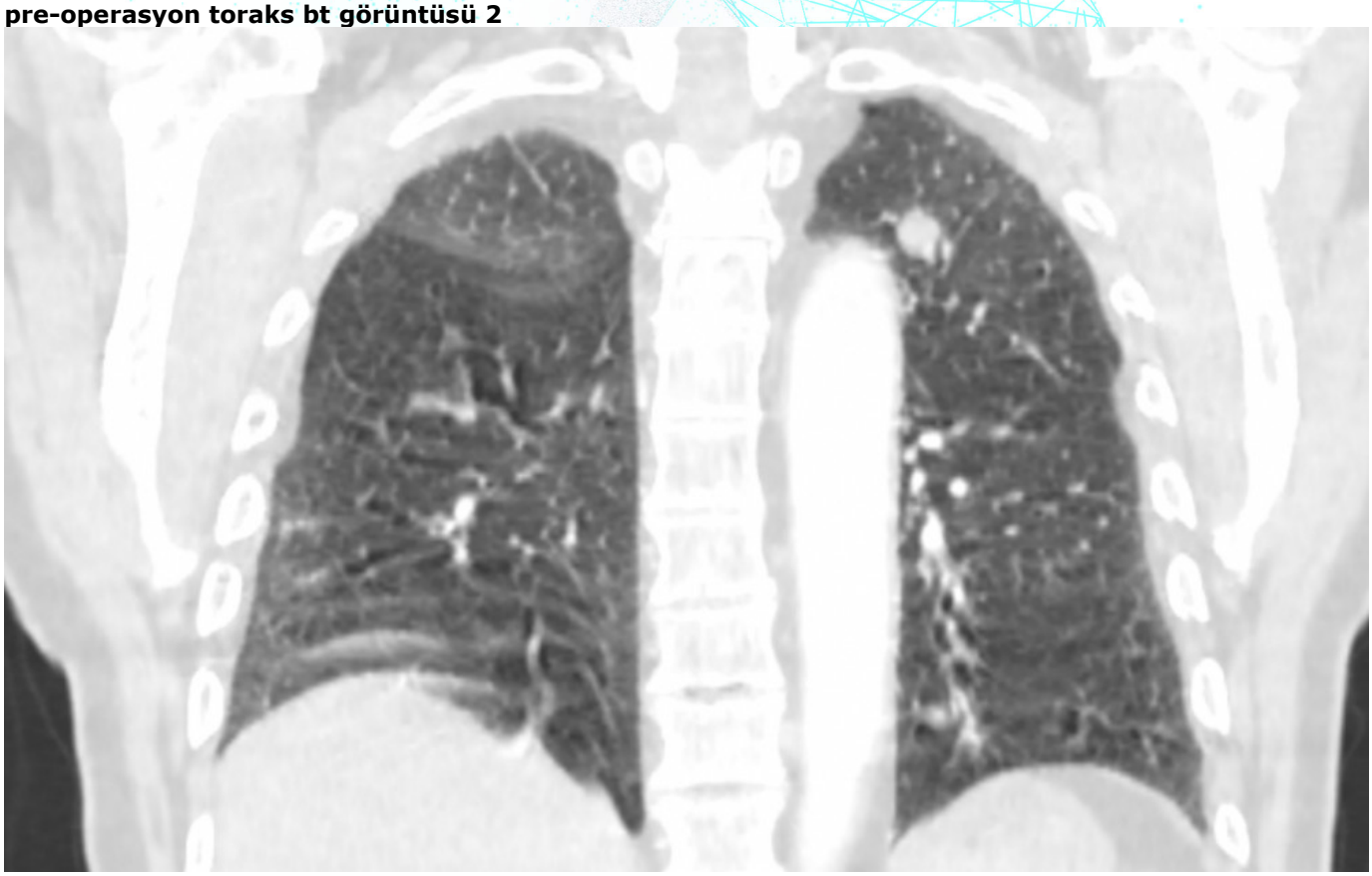

EP-258

İyatrojenik Trakeobronşial Yaralanmaların Konservatif Takibi: İki Olgu

Melek Ağkoç, Ömer Faruk Sağlam, Akif Turna
İstanbul Üniversitesi-Cerrahpaşa, Cerrahpaşa Tıp Fakültesi, Göğüs Cerrahisi Anabilim Dalı, İstanbul

GİRİŞ VE AMAÇ:İyatrojenik trakeobronşial yaralanmalar (İTY) nadir olup, en sık endotrakeal entübasyon, bronkoskopi ve cerrahi sonrası görülmektedir. İTY'de tedavi, konservatif takip, endotrakeal stent yerleştirilmesi ve cerrahi onarım gibi seçeneklerle, yaralanmanın anatomik yerleşimine, genişliğine ve klinik sunumuna göre belirlenmektedir.
OLGU:Olgu 1
Yetmiş iki yaşında kadın, hipertansiyon tanılı, iki yıl önce endometrioid adenokarsinom tanısıyla total abdominal histerektomi – bilateral salpingoooferektomi yapılan ve ardından adjuvan kemoradyoterapi öyküsü olan hastanın kontrol toraks bilgisayarlı tomografisinde (BT) sol akciğer alt lob laterobazal segmentte 1.4 cm çaplı nodüler lezyon izlenmiş. Lezyona yönelik sağ uniportal video yardımlı torakoskopik cerrahi (VATS) ile common bazal segmentektomi yapıldı. Operasyon sırasında pnömomediastinum izlendi, endotrakeal entübasyona sekonder trakeal yaralanma düşünüldü. Pnömomediastinumun masif olmaması ve mediastinal plevra bütünlüğünün bozulmamış olması nedeniyle konservatif takibine karar verildi. Takiplerinde pnömodermasında artış izlenmeyen, PA akciğer grafisinde bilateral akciğerleri ekspanse ve pnömomediastinumunda regresyon izlenen hastanın dreni postoperatif 2. günde çekildi ve hasta aynı günde taburcu edildi. Patolojik tanısı endometrioid adenokarsinom metastazı ile uyumlu olarak raporlanan hasta, postoperatif 4. ayda sorunsuz olarak takip edilmektedir(Resim1).

Olgu 2
Yetmiş iki yaşında kadın, kronik obstruktif akciğer hastalığı, hipertansiyon ve koroner arter hastalığı tanılı, 25 paket.yıl sigara öyküsü olan hasta yaygın vücut ağrısı nedeniyle tetkik edilirken çekilen toraks BT'de sağ akciğer alt lob lateral segmentte 1.4 cm çaplı nodüler lezyon izlenmiş. PET/BT'de SUVmax'ı 5.1 olarak ölçülen nodüler lezyona yönelik sağ robotik yardımlı torakoskopik cerrahi (RATS) ile 'common bazal segmentektomi' yapıldı. Peroperatif subkarinal lenf nodu diseksiyonu sırasında sol ana bronş posterior membranda laserasyon izlenen hastada, trakea üzerindeki mediastinal plevra 3/0 poliglaktin sütur ile onarıldı. Ameliyat sonrası pnömodermada artış izlenmesi üzerine sağ taraflı cilt altı tüp torakostomi uygulandı. Postoperatif 6. günde pnömoderması gerileyen ve PA akciğer grafisinde pnömomediastinumu regrese, bilateral akciğerleri re-ekspanse izlenen hastanın drenleri çekildi. Hasta aynı günde taburcu edildi. Hasta postoperatif 2. ayda, aktif yakınması olmadan ve PA akciğer grafisi doğal olarak takip edilmektedir(Resim 2).
SONUÇ:İyatrojenik trakebronşial yaralanmalar nadir olmak ile birlikte, onarımı major cerrahi gerektirebilen komplikasyonlardır. Bazı yaralanmalarda ise onarım kontralateral torakotomi gibi, daha da agresif yaklaşımları gerekli kılabilmektedir. Ancak, bazı seçilmiş yaralanmalar, konservatif olarak takip edilebilir.

Resim 1.

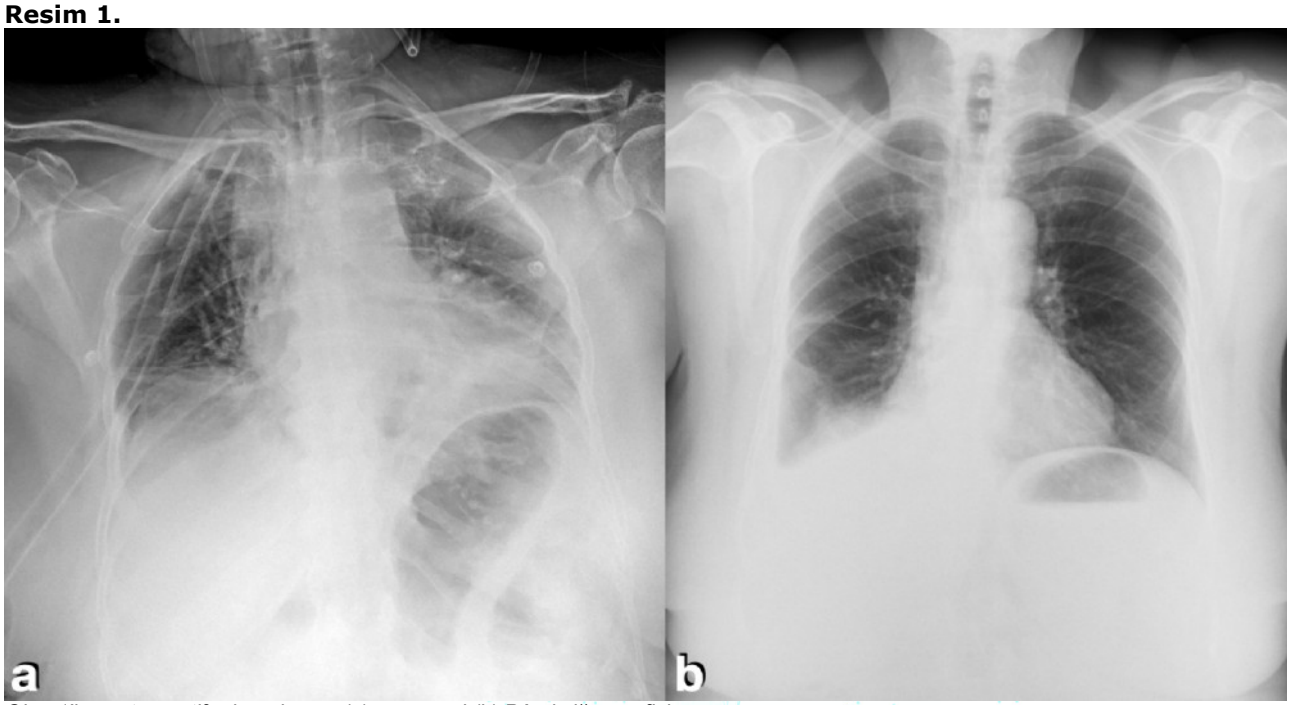

Olgu 1'in postoperatif erken dönem (a) ve güncel (b) PA akciğer grafisi.

Resim 2.

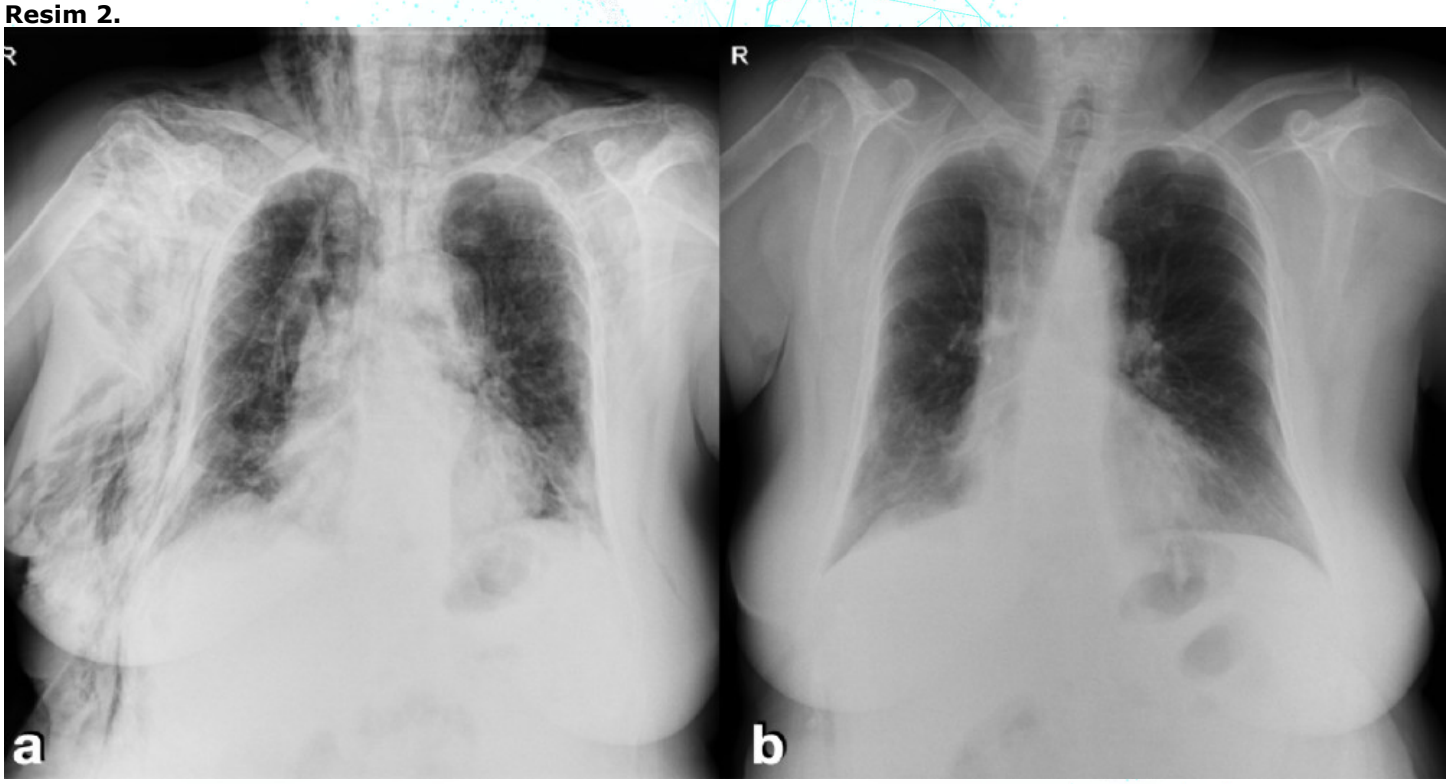

Olgu 2'nin postoperatif erken dönem (a) ve güncel (b) PA akciğer grafisi.

EP-259

Özofagus yaralanması olan çocuk olguda medikal tedavi

Derya Yayla[1], Ertay Boran[2], Mertay Boran[3]
[1]Ankara Şehir Hastanesi Çocuk Ürolojisi Kliniği, Ankara
[2]Düzce Üniversitesi Anesteziyoloji Anabilim Dalı, Düzce
[3]Düzce Üniversitesi, Göğüs Cerrahisi Anabilim Dalı, Düzce

GİRİŞ VE AMAÇ:Özofagus yaralanmaları son derece nadirdir. En sık karşılaşılan özofagus perforasyonu iatrojenik kökenlidir. Hemodinamik stabil hastalarda tıbbi tedavi önerilir. Defektin lokalizasyonuna ve boyutuna bağlı olarak nadiren cerrahi müdahale gerekebilir.
YÖNTEM:4 yaşında erkek hasta boynuna metal cisim batıp çıkması sonrasında acil servise başvurdu. Genel durumu stabil olan hastanın çekilen tomografisinde üst özofagus posterior duvarı düzensizlik dışında patoloji saptanmadı. Kliniğimizde yapılan özofagoskopisinde özefagus-gırtlak bileşkesinde posteriorda yemek borusu boyunca yaklaşık 2 cm'lik disseksiyon görüldü.
BULGULAR:Endoskopik nazogastrik yerleştirildi. 7 gün oral beslenmesi kesildi, total parenteral nütrisyon verildi. İntravenöz ampisilin- sulbaktam ve amikasin antibiyotik tedavisi altında ateşi olmadı. Klinik durumu stabil olan hasta birinci haftasında oral beslendi, taburcu edildi. Son 1.5 aydır sorunsuz bir şekilde takibi devam etmektedir.
SONUÇ:Özofagus perforasyonu nadir görülen ve yönetimi zor bir durumdur. Çocukluk çağında özofagus perforasyonları klinik durumu stabil hastada sadece konservatif medikal tedavi hala önemli bir seçenektir.

Medical treatment in a child with esophageal injury

Derya Yayla[1], Ertay Boran[2], Mertay Boran[3]
[1]Department of Pediatric Urology Clinic, Ankara City Hospital, Ankara Turkiye
[2]Department of Anesthesiology and Reanimation, Duzce University, Faculty of Medicine, Duzce, Turkiye
[3]Department of Thoracic Surgery, Duzce University, Faculty of Medicine, Duzce, Türkiye

BACKGROUND AND AIM:Esophageal injuries are extremely rare. The most common esophageal perforation is of iatrogenic origin. Medical treatment is recommended in hemodynamically stable patients. Depending on the location and size of the defect, surgical intervention may rarely be required.
METHODS:A 4-year-old male patient applied to the emergency service after a metal object was stuck in his neck. The patient's general condition was stable, and no pathology was found in the tomography except for the irregularity of the upper esophageal posterior wall.
RESULTS:Esophagoscopy performed in our clinic revealed a 2 cm dissection along the esophagus posteriorly at the esophagus-larynx junction. Endoscopic nasogastric insertion. Oral feeding was stopped for 7 days, total parenteral nutrition was given. He did not have fever under intravenous ampicillin-sulbactam and amikacin antibiotic treatment. The patient, whose clinical condition was stable, was fed orally in the first week and was discharged. He has been followed up for the last 1.5 months without any problems.
CONCLUSIONS:Esophageal perforation is rare and difficult to manage. Only conservative medical treatment is still an important option in patients with stable clinical status for esophageal perforations in childhood.

Figure 2
Resim 2

Boyunda yara icinden hava gecisi
Air outflow through the wound on the neck

resim1
Figure 1

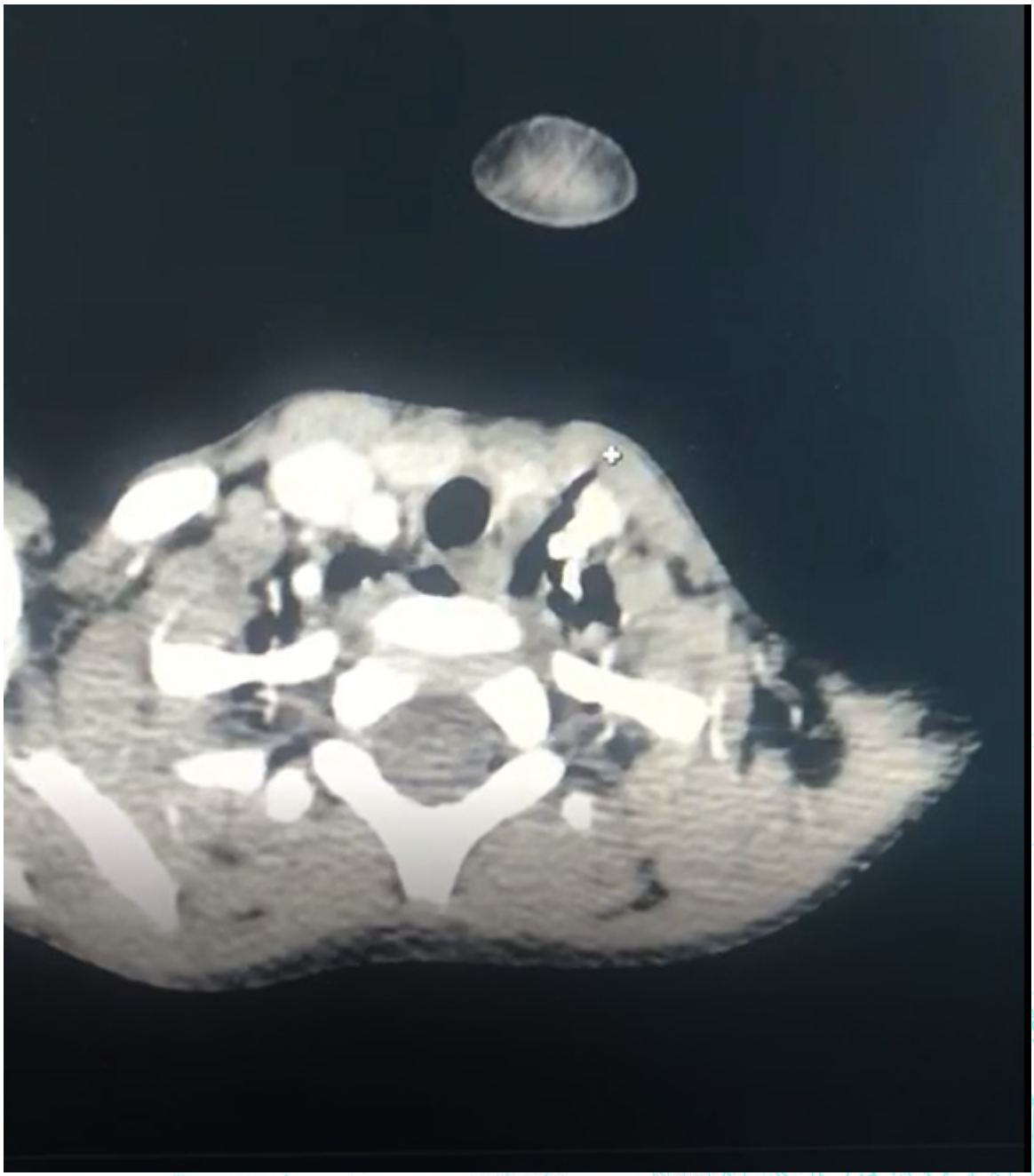

toraks bt, servikal ozofagus defekti
thoraks CT: Defect in cervical esophagus

Göğüs cerrahisi ameliyatları sonrası göğüs tüpü yerleştirilen hastalarda soğuk tedavisinin ağrıya etkisi - prospektif randomize kontrollü bir çalışma

Mertay Boran[1], Beyza Levent Kıy[2], Ertay Boran[3], Ayşe Demiray[4]
[1]Düzce Üniversitesi, Göğüs Cerrahisi Ana Bilim Dalı, Duzce
[2]Duzce Üniversitesi Hastanesi, Göğüs Cerrahisi Servisi, Düzce
[3]Düzce Üniversitesi, Anesteziyoloji ve Reanimasyon Anabilim Dalı, Duzce
[4]Düzce Üniversitesi, Sağlık Bilimleri Fakültesi, Hemşirelik Departmanı

GİRİŞ VE AMAÇ:Bir kesi ve/veya göğüs tüpü ağrısı; etkisiz öksürük; ve bozulmuş hava yolu klirensi, göğüs cerrahisi geçiren postoperatif hastaların önemli başvuru sorunlarından bazılarıdır. Göğüs cerrahisi sonrası postoperatif yönetimin önemli bir bileşeni fizyoterapidir. Göğüs cerrahisi sonrası fizyoterapi hakkında çok az şey bilinmektedir. Bu çalışma toraks cerrahisi sonrası göğüs tüpü takılan hastalarda soğuk tedavinin ağrı üzerine etkisini değerlendirmek amacıyla yapılmıştır.
YÖNTEM:Bu prospektif randomize kontrollü çalışma, 2017-2020 yılları arasında üniversite hastanesi Göğüs cerrahisi bölümünde gerçekleştirilmiştir. Güç analizine göre, dahil etme kriterlerini karşılayan 80 hasta seçilerek jel paket-grup-deney grubu olarak rastgele ayrıldı: grup 1 ve jel olmayan paket grupları-kontrol grubu: grup 2. Tüm hastalar her 1 saatte bir 4 derin nefes alma ve 4 öksürük atağı yaptı. Sadece 1. gruba derin nefes alma ve öksürme egzersizlerinden önce jel paket ile soğuk uygulama yapıldı.
Ağrı şiddeti görsel analog skala (VAS) ile ölçüldü ve her iki grupta istirahatte ve 4 epizod derin nefes alma ve öksürme sonrasında karşılaştırıldı. Gruplar arasında hasta demografik özellikleri ve ağrı yoğunluğu karşılaştırıldı.
BULGULAR:Veri analizi, grup 1'deki hastaların ağrı skorunun derin nefes alma ve öksürme egzersizi sonrası uygulama öncesi skordan daha düşük olduğunu gösterdi (p <.001).
SONUÇ:Göğüs cerrahisi geçiren göğüs tüpü olan hastalarda öksürük ve derin nefes alma göğüs ağrısına neden olur. Göğüs cerrahisi hastalarında göğüs ağrısının şiddetlenmesini azaltmak için öksürük ve derin nefes egzersizlerinden önce veya sırasında buz paketleri de kullanılabilir.

The impact of cold treatment on the pain in patients who had a chest tube inserted after thoracıc surgical procedures - a prospectıve randomızed controlled trial

Mertay Boran[1], Beyza Levent Kıy[2], Ertay Boran[3], Ayşe Demiray[4]
[1]Department of Thoracic Surgery, Duzce University, Duzce, Turkiye
[2]Duzce University Hospital, Department of Thoracic Surgery, Duzce, Turkey
[3]Department of Anesthesiology and Reanimation,Duzce University, Faculty of Medicine, Duzce, Turkey
[4]Nursing Department, Duzce University Health Application and Research Sciences

BACKGROUND AND AIM:An incision and/or chest drains pain; ineffective cough; and impaired airway clearance are some of the important presenting problems of postoperative patients who have undergone thoracic surgery. An essential component of postoperative management after Thoracic surgery is physiotherapy. Little is known about physiotherapy following thoracic surgery. This study was conducted to evaluate the effect of cold therapy on the pain in patients who had a chest tube inserted after thoracic surgery.
METHODS:This prospective randomized controlled trial was performed at the thoracic surgery department at the university hospital between 2017 and 2020. According to the power analysis 80 patients who met the inclusion criteria were selected and randomly divided to gel pack-group-experimental group: group 1 and non-gel pack groups-control group: group 2. All patients performed 4 episodes of 4 deep breathing and 4 coughing every 1 hour. Cold application with gel pack was applied only to the group 1 before deep breathing and coughing exercises.
Pain intensity was measured with visual analog scale (VAS) and compared at rest and after 4 episodes of deep breathing and coughing in both groups. Patient demographics and pain intensity were compared between groups.
RESULTS:Coughing and deep breathing cause a chest pain in patients with chest tube undergoing thoracic surgical procedures. Ice packs can also be used before or during coughing and deep breathing exercises to reduce the aggravation of chest pain in thoracic surgery patients.
CONCLUSIONS:Coughing and deep breathing cause a chest pain in patients with chest tube undergoing thoracic surgical procedures. Ice packs can also be used before or during coughing and deep breathing exercises to reduce the aggravation of chest pain in thoracic surgery patients.

EP-261

İdiopatik Kostokondrite Ağrıyı Etkileyen Faktörlerin Değerlendirilmesi

Ertay Boran[1], Mertay Boran[2]
[1]Düzce Üniversitesi, Anesteziyoloji ve Reanimasyon Anabilim Dalı, Duzce
[2]Düzce Üniversitesi, Göğüs Cerrahisi Ana Bilim Dalı, Duzce

GİRİŞ VE AMAÇ:Ön göğüs duvarı sendromu olarak da bilinen idiyopatik kostokondrit (IC), göğüs ağrısının en yaygın nedenlerinden biri olarak tanımlanmıştır. IC göğüs ağrısı ve kondrosternal veya kostokondral eklemler üzerindeki hassasiyet ile karakterize, yeterince anlaşılmamış bir hastalıktır. Kadın ve erkek IC hastalarda demografik özellikler, tedavi sonuçları ve VAS verilerinin değerlendirilmesi ve karşılaştırılması planlanmıştır.
YÖNTEM:Bu prospektif/retrospektif randomize kontrollü çalışma 2014-2021 yılları arasında üniversite hastanesi göğüs cerrahisi bölümünde yapılmıştır. Güç analizinden sonra dahil edilme kriterlerine uyan 380 hasta seçilerek rastgele kadın cinsiyet grubuna: grup 1 ve erkek cinsiyet grubu: grup 2 na ayrılmıştır. Tüm hastalara görsel analog skala (VAS) uygulandı. Ağrı şiddeti VAS ile ölçüldü ve her iki grupta tedavi öncesi ve sonrası ile 1 epizod derin nefes alma ve öksürme sonrası karşılaştırıldı. Gruplar arasında hasta özellikleri ve ağrı yoğunluğu karşılaştırıldı
BULGULAR:Veri analizi, grup 1'deki hastaların tedavi öncesi ağrı skorunun, derin nefes alma ve öksürme egzersizi sonrası Grup 2'ye göre daha düşük olduğunu gösterdi (p <.001). Tedavi sonrası daha yüksek ağrı skorunun süresi iki grup arasında istatistiksel olarak farklıydı (P=0.04).
SONUÇ:Erkek ve kadın IC hastaları arasında ağrı yoğunluğunda farklılıklar vardır. Ağrı yoğunluğunun VAS ile ölçülmesi, IC hastalarında ağrı tedavisinin süresinin planlanmasına yardımcı olabilir.

Evaluation of Factors Affecting Pain in Idiopatıc Costochondritis

Ertay Boran[1], Mertay Boran[2]
[1]Department of Anesthesiology, Duzce University, Duzce, Turkey
[2]Department of Thoracic surgery, Duzce University, Duzce, Turkey

BACKGROUND AND AIM:Idiopathic costochondritis (IC), also known as anterior chest wall syndrome, has been identified as one of the most common causes of chest pain. IC is a poorly understood disease characterized by chest pain and tenderness over the chondrosternal or costochondral joints. It is planned to evaluate and compare the demographic characteristics, treatment results and VAS data in male and female IC patients.
METHODS:This prospective/retrospective randomized controlled study was performed at the thoracic surgery department at the university hospital between 2014 and 2021. After the power analysis 380 patients who met the inclusion criteria were selected and randomly divided to female gender-group: group 1 and male gender group: group 2. All patients performed VAS. Pain intensity was measured with visual analog scale (VAS) and compared before and after treatment and after 1 episodes of deep breathing and coughing in both groups. Patient demographics and pain intensity were compared between groups.
RESULTS:Data analysis showed that the pain score of the patients before treatment in the group 1 was lower than Group 2 after deep breathing and coughing exercise (p <.001). Duration of higher pain score after treatment were statistically different between the two groups (P=0.04).
CONCLUSIONS:There are differences in pain intensity between male and female IC patients. Measuring pain intensity with the VAS can help planning the duration of pain treatment in IC patients.

EP-262

Akciğer ekinokok kist hidatik hastalığında telomeraz düzeyi

Atalay Şahin[1], Özlem Öz[2], Ziya Öcal[3], Şerif Kurtuluş[4], Hamdiye Turan[4], İbrahim Can Kürkçüoğlu[5]
[1]Adıyaman Üniversitesi, Göğüs Cerrahisi AD, Adıyaman
[2]Harran Üniversitesi, Genetik AD, Şanlıurfa
[3]Çanakkale Onsekiz Mart Üniversitesi, Göğüs Cerrahisi AD, Çanakkale
[4]Harran Üniversitesi, Göğüs Hastalıkları AD, Şanlıurfa
[5]Liv Hastaneleri Gaziantep Yerleşkesi, Göğüs Cerrahisi, Gaziantep

GİRİŞ VE AMAÇ:Ekinokok kist hidatik hastalığının aynı yaşam alanını paylaşan bireylerin hepsinde görülmemesi hastalığın patogenezinde başka fakökterleri akla getirmektedir. Telomerler kromozomların uçlarında bulunan tekrarlayan nükleotid dizileridir. İşlevleri hücre bölünmesi sırasında genomik kararlılığı sağlamaktır. Telomerlerin korunması için de telomeraz aktivitesine gereksinim vardır. Telomeraz düzeyleri ile akciğer ekinokok kist hidatik hastalığı arasındaki ilişkiyi ortaya koymayı amaçladık.
YÖNTEM:0cak 2018 ve Aralık 2020 arasında opere edilen akciğer hidatik kist tanılı ve opere edilmiş 38 hasta ile bu hastalarla aynı yaşam alanını kullanan ve opere edilmeyen 26 birey kontrol grubu olarak çalışmaya alındı. Çalışmada hastaların kan ile perikistik akciğer dokularında ve kontrol grubunun ise sadece kanlarında telomeraz düzeylerine bakıldı. Telomeraz aktivitesi ELİSA testi ile çalışıldı ve sonuçlar klinik ve demografik parametrelerle mukayese edildi.
BULGULAR:Hastaların ortalama kan telomeraz düzeyi 6.30 ng/ml, kontrol grunun ki ise 2.88 ng/ml idi. Hasta ve kontrol grubunun kan telomeraz düzeleri arasındaki fark istatistiki olarak anlamlı bulundu. Hastaların ortalama doku telomeraz düzeyi ise 8.07 ng/ml idi. Hastaların kan ve doku telomeraz düzeyleri arasındaki fark da anlamlı bulundu (p=0.00). Her iki grupta da sonuçların yaş ve cinsiyet ile istatiktiksel farklılığı yoktu.
SONUÇ:Zoonotik bir hastalık olan ekinokok kist hidatik birçok ülkede önemli bir halk sağlığı sorunu olmaya devam etmektedir. Konak parazit ilişkisi bağışıklık ve farklı değişkenlerin bileşimine dayanan dengeye bağlıdır. Ekinokok ve konakçı etkileşiminin birçok yönü keşfedilmemiş durumdadır. Telomeraz yüksekliği paraziti bertaraf edememenin bir sonucu olabilir.

Tablo 1. Ekinokok kist hidatik hasta grubu ve kontrol grubunun kan telomeraz seviyelerinin karşılaştırması

	sayı	ortalama	min	maks	p
hasta	38	6.30	3.72	8.70	0.00
kontrol	26	2.88	1.27	6.10	0.00

Tablo 1. Ekinokok kist hidatik hasta grubu ve kontrol grubunun kan telomeraz seviyelerinin karşılaştırması

Tablo 1. Ekinokok kist hidatik hasta grubu ve kontrol grubunun kan telomeraz seviyelerinin karşılaştırması

grup	sayı	ortalama	minimum	maksimum	p
hasta	38	6.30	3.72	8.70	0.00
kontrol	26	2.88	1.27	6.10	0.00

Tablo 1. Ekinokok kist hidatik hasta grubu ve kontrol grubunun kan telomeraz seviyelerinin karşılaştırması

grup	sayı	ortalama	minimum	maksimum	p
hasta	38	6.30	3.72	8.70	0.00

kontrol	26	2.88	1.27	6.10	0.00

Tablo 2. Hasta Grubunun Kan Telomeraz Seviyeleri ile Doku Telomeraz Seviyelerinin Kıyaslanması

telomeraz düzeyi	ortalama	minimum	maksimum	p
kan	6.30	3.72	8.70	0.00
doku	8.07	4.87	11.04	0.00

Tablo 2. Hasta Grubunun Kan Telomeraz Seviyeleri ile Doku Telomeraz Seviyelerinin Kıyaslanması

telomeraz seviyesi	ortalama	minimum	maksimum	p
Kan	6.30	3.72	8.70	0.00
Doku	8.07	4.87	11.04	0.00

EP-263

2 Farklı Vaka, Benzer Etkenler: Zor Tanı Kolay Tedavi

Engin Aynaci[1], Gökhan Karakurt[2]
[1]Beykent Üniversitesi, Göğüs Hastalıkları Ana Bilim Dalı, İstanbul
[2]Kırklareli Eğitim ve Araştırma Hastanesi, Göğüs Hastalıkları Anabilim Dalı, İstanbul

GİRİŞ VE AMAÇ:Aktinomisetik enfeksiyonlar, Nokardiyozis ve Aktinomikozisi içerir. Morfoolojik olarak benzer olsalar da filogenetik olarak farklı, aktinomisetales ailesinden aerobik (Actinomyces) ve anaerobik (Nocardia) bakterilerdir. Özellikle immün yetmezliği olan kişilerde ciddi enfeksiyonlara neden olurlar. Hem Actinomyces hem de Nocardia türleri akciğer, kemik, yumuşak doku ve santral sinir sistemini tutan benzer klinik sendromlara neden olurlar. Aktinomisetik pulmoner enfeksiyonların tanısını koymak zordur. Akciğerin kronik süpüratif hastalıkları ve maligniteleriyle çok karıştırılırlar. Birbirinden farklı 2 olgu ile bu etkenlerin tedaviye yanıtsız pnömoni veya malignite düşünülen hastalarda; tanısal süreçlerde akılda bulundurulmasının vurgulanması amaçlanmıştır.
OLGU:OLGU 1
45 yaşında erkek hasta, 3 ay önce IgA nefropatisi tanı almıştı. Steroid kullanımına bağlı lökositoklastik vaskülit gelişmesi nedeniyle steroid doz düzenlemesi için yatışı yapılmıştı. Yalnızca öksürük yakınması vardı. CRPsi 170 mg/L, Hemogramda nötrofil %85, lenfosit %10, diğer parametreler normal saptandı. Akciğer grafisinde sol alt zonda kaviter dansite (resim 1) saptanınca Torak BT istendi. BT'de sağ alt lob posteriorda 5x6 cm ve sol alt lob süperiorda 2x2 cm kaviter lezyonlar saptandı (resim 1). Enfeksiyon olasılığı ile öncelikle bronş lavajı için bronkoskopi planlandı. Lavaj örneklerinde 3x10000 koloni Nocardia cyriacigeorgica üredi. TMP-SMX başlandı. Yakınmalar 3. günden itibaren geriledi. 3. Ay kontrol BT'de lezyonlar tama yakın geriledi (resim 1).
OLGU 2
77 yaşında erkek hastaya yakın zamanda ileri evre mide ca tanısı konmuştu. Ara ara halsizlik, öksürük, hafif ateş yakınmaları mevcuttu. Takipte çekilen PET CT'de her iki akciğerde yeni gelişen lezyonlar: Sol üst lobta 5x5 cm, sağ üst lobta 5x3 cm ve alt loblarda öncelikle metastaz lehine değerlendirilen hipermetabolik kitleler izlenmekteydi (resim 2). 2 farklı transtorasik trucut biyopside malignite lehine bulgu izlenmedi, plazma hücrelerinden zengin inflamasyon saptandı. Kısa süre sonra ateş, nefes darlığı yakınmaları eklendi. Hemogram parametreleri normal, CRP 112 mg/L idi. Bronkoskopide endobronşiyal lezyon saptanmadı. Alınan lavaj patolojisinde aktinomiçes kümeleri saptandı. Ampisilin-Sulbactam başlandı. 6. ayda radyolojik bulgular sekel alanları dışında tama yakın gerilemişti (resim 2). Yalnızca sağ alt lobtaki nodülde büyüme saptandı. Bu dönemde kemoterapi devam etmekteydi, malign hastalık seyri ise progresyondaydı.
SONUÇ:Pulmoner aktinomisetik enfeksiyonların, semptom ve radyolojik bulgularının spesifik olmaması ve kültürde üretilmelerinin zorluğu nedeniyle tanısı güçtür. Tedaviye yanıtsız enfeksiyonlar ve malignite düşünülen durumlarda özellikle risk faktörleri olan hastalarda akılda bulundurulmalıdır.

Resim 1.

Olgu 1. Akciğer Grafisi ve Toraks BT'de Kaviter Lezyonlar ve Tedavi Sonrası Toraks BT Görüntüleri

Resim 2.

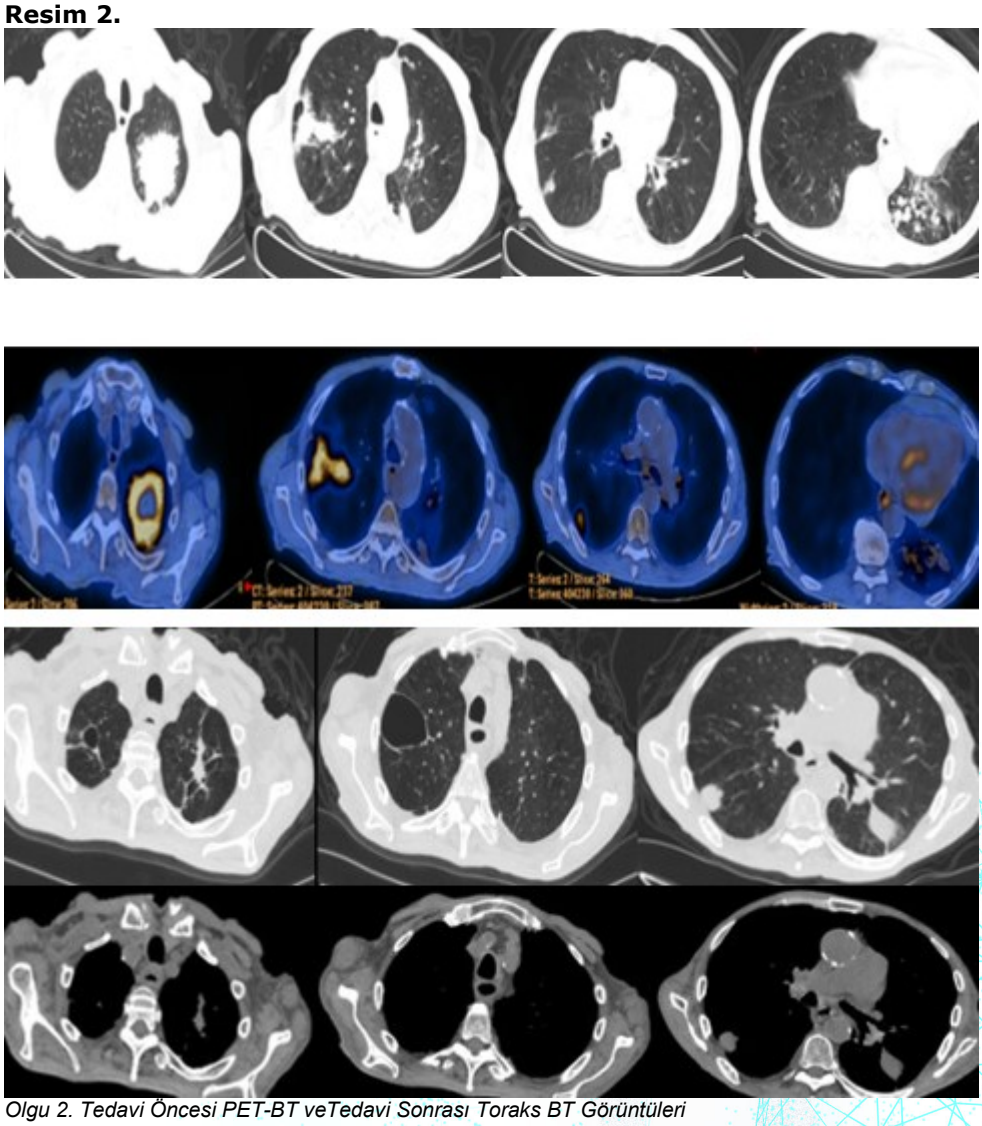

Olgu 2. Tedavi Öncesi PET-BT veTedavi Sonrası Toraks BT Görüntüleri

EP-264

Pnomonili Covid-19 vakalarının radyolojik değişimlerinin değerlendirilmesi: prospektif bir çalışma

Nurgül Bozkurt, Ata Nevzat Yalçın
Akdeniz Üniversitesi Tıp Fakültesi

GİRİŞ VE AMAÇ:Alt solunum yolları ve akciğerler, şiddetli akut solunum sendromu koronavirüs 2 için birincil hedeflerdir. Koronavirüs hastalıkları-19'dan kurtulanlarda uzun vadeli pulmoner sonuçlar bilinmemektedir.
YÖNTEM:Akdeniz Üniversitesi Hastanesi'nden 10 Mart-31 Aralık 2020 tarihleri arasında taburcu olan ilk BT taramasında pnömoni olan COVID-19 hastalarının sonuçları kaydedildi.
Her hastanın taburcu olduktan üç ay sonraki BT görüntüleri değerlendirildi ve ilk radyolojik bulgularla karşılaştırıldı. Ayrıca inflamatuar belirteçler ile taburculuk sonrası üçüncü ay BT'deki radyolojik değişiklikler arasındaki ilişki değerlendirildi ve fibrotik patern araştırıldı.
BULGULAR:Hastaların taburcu olduktan üç ay sonraki BT'sinde buzlucam oranı %48,6 idi, pulmoner nodül görünümünde artış (%50) vardı. Ayrıca üçüncü ayda hava kisti, kurvilineer çizgilenme, geografik patern, bronşektazi, interlobüler septal kalınlaşma ve plevral kalınlaşma oranlarında da artış gözlendi. 3. ayda çekilen BT'de olguların %35.4'sinde rezidü/sekel saptandı.
Taburculuk sonrası üçüncü ay BT'sinde pulmoner nodül olan olgularda monosit, nötrofil sayısı, Mean Platelet Volume and Platelet Distribution Width değerleri anlamlı olarak düşük bulundu. Geografik patern olan hastaların nötrofil ve lökosit sayılarının önemli ölçüde düşük olduğu saptanmıştır.
Kortizon kullanmayan grupta plevral kalınlaşma %20,5 ve pulmoner nodül %44,1 iken kortizon verilen grupta bu oranlar sırasıyla %9,5 ve %36,8 idi. Aynı oranlar geografik patern için bu oran %12,5'ten %9,5'e düşmüştür. Ama istatistiksel olarak anlamlı değildi.
Ağır Covid-19 hastalarına kortizon verilmiş olup bu grupta sekel tespiti, kortizon verilmeyen gruptan anlamlı olarak daha yüksekti.
SONUÇ:Covid-19 akciğer tutulumu olan hastaların taburcu edilmesinden 3 ay sonra BT'de üç hastadan birinde sekel tespit edildi. Monosit, nötrofil, lökosit sayısı, PDW ve MPW değerleri ve üçüncü ay radyolojik bulguları ile korelasyon bulundu. Ancak kortizon verilmesi hastalarda sekel kalmasını önlememişti.

Evaluation of the change in radiological findings in COVID-19 cases with pneumonia at the third month: A prospective study

Nurgül Bozkurt, Ata Nevzat Yalçın
Akdeniz University Medical Faculty

BACKGROUND AND AIM:The lower airways and lungs are primary targets for severe acute respiratory syndrome coronavirus 2. Long-term pulmonary outcomes in survivors of coronavirus diseases-19 are unknown.
METHODS:Results of COVID-19 patients with pneumonia at the first CT scan who were discharged from Akdeniz University Hospital between March 10 and December 31, 2020 were recorded.
CT images three months after discharge were evaluated and compared with hospitalization radiological findings. In addition it was evaluated relationship between inflamatuar markers and the three months after discharge radiologic changes and fibrotic pattern was investigated.
RESULTS:In three months after discharge CT of the patients, the residue ground-glass opacities rate was 48.6%. There was observed an increase 50%in pulmonary nodule appearance. In addition, it was determinated an increase was also observed in the rates of air cyst, curvilinear streaking, geographic pattern, bronchiectasis, interlobular septal thickening and pleural thickening in three months after discharge compared to first hospitalized period CT. Residual/sequelae were detected in 35.4% of the cases in the CT performed at three months after discharge.
In cases with pulmonary nodule on third month CT, monocytes, neutrophil counts, Mean Platelet Volume and Platelet Distribution Width values were found to be significantly lower. In the presence of geographic pattern on the CT at three months after discharge it was observed that neutrophil and leukocyte counts was lower than without geographic pattern.
While pleural thickening was 20.5% and pulmonary nodule were 44.1% in the group without cortisone use, these rates were 9.5% and 36.8% respectively in the group given cortisone. The same rates decreased from

12.5% to 9.5% for the geographic pattern. But not statistically significant.
The detection of sequelae in the group was given cortisone was significantly higher than those not given cortisone.
CONCLUSIONS:Sequelae were detected in one of three patients on CT three months after discharge of patients with covid-19 lung involvement. A correlation was found with monocytes, neutrophil, leukocyte count, Mean Platelet Volume and Platelet Distribution Width values and third month radiological findings. However, cortisone treatment could not prevent the development of sequelae.

EP-265

İnfliksimab İle Tedavi Edilen Ülseratif Kolitli Bir Hastada Miliyer Tüberküloz ve Hemofagositik Sendrom

Fatmanur Ay, Dilek Ergün, Recai Ergün, Fikret Kanat
Selçuk Üniversitesi,Göğüs Hastalıkları Ana Bilim Dalı,Konya

GİRİŞ VE AMAÇ:İnfliksimab,ülseratif kolit tedavisinde proinflamatuvar bir sitokin olan tümör nekroz faktörü (TNF)-alfaya karşı kullanılan bir monoklonal antikordur.Anti-TNF tedavi sırasında bakteriyel,viral,fungal,tüberküloz dahil olmak üzere enfeksiyon riskinde artış olduğu bilinmektedir ve miliyer tüberküloz,anti-TNF tedavilerde görülebilen yan etkilerden biridir.Miliyer tüberkülozun klinik olarak belirtileri spesifik değildir ve tanıda gecikmeler yaşanabilmektedir.Pansitopeni ile başvuran,ülseratif kolit nedeni ile infliksimab,kortikosteroid,azatioprin tedavisi ile takip edilen miliyer tüberküloz tanısıyla takip ettiğimiz 28 yaşında kadın olguyu sunuyoruz.
OLGU:1 yıldır ülseratif kolitle nedeniyle takipli,20 gün önce yeni koronavirüs hastalığı (COVID-19) geçiren 28 yaşında kadın hasta, halsizlik,ateş,öksürük,balgam,karında şişlik,iştahsızlık nedeniyle hastanemize başvurdu.Fizik muayenesinde,bilateral bazallerde solunum sesleri azalmıştı,akciğer filminde bilateral kostofrenik sinüs kapalıydı.Toraks bilgisayarlı tomografisinde,mediastende paratrakeal,subkarinal,bilateral hiler lenfadenopatiler,bilateral plevral effüzyon,her iki akciğerde buzlucam dansitesinde multipl nodül olduğu belirtildi.Batın bilgisayarlı tomografisinde,dalak parankiminde çok sayıda milimetrik hipodens lezyon,batın içerisinde tüm kadranlarda masif serbest sıvı izlendiği belirtildi ve hastaya bu süreçte nonspesifik geniş spektrumlu antibiyotik ve antifungal tedavi başlandı.Hastaya pulmoner parankimdeki lezyonları için bronkoskopi,plevral efüzyon için torasentez yapıldı. Hastaya 21 gün sonra çekilen kontrol toraks ve batın tomografilerinde önceki lezyonların progrese olduğu için antibiyotik,antifungal ilaçları kesildi(Resim 1). Hastaya tecrübi dörtlü antitüberkuloz tedavi (HRZE) başlandı.
Hastanın laboratuvar bulguları pansitopeni uyumlu olduğu için hematoloji bölümüne konsulte edildi.Hastaya kemik iliği biyopsi önerildi, biyopsinin sonucu hemofagositik sendrom ile uyumlu olduğu belirtildi,deksametazon tedavisi başlandı.Hastaya antitüberkuloz tedavisinin 15.gününde çekilen tomografilerde lezyonlarının bir önceki görüntülemeye göre arttığı izlendi. Bronkoalveolar lavajda kültür, galaktomannan ve aside dirençli basiller (ARB) negatifti fakat mikobakteri kültürü pozitifti ve Mycobacterium tuberculosis complex üremesi saptandı.Antitüberkuloz tedavinin 2.haftasında hastanın poliklinik kontrolünde karaciğer enzimlerinin yükseldiği izlendi, antitüberkuloz tedavi kesildi ve servise yatış verilerek ikinci kez dörtlü antitüberkuloz tedavi başlandı,hastanın kliniği ve laboratuvar parametreleri izlendi ve genel durumu iyileşen,karaciğer fonksiyon testleri normal seyreden hasta polikliniğimizde takibimizdedir(Resim 2).
SONUÇ:Bu olgumuzdan eve götürülecek mesajlar;
1.Hastalığın erken aşamalarda klinik ve radyolojik olarak nonspesifik,atipik bulgularla karşımıza çıkabileceği ve immunsupresif hastalarda ayırıcı tanıda akılda tutulması gerektiği
2.Antitüberkuloz tedavi altında radyolojik görüntülemelerde, lezyonların paradoksik olarak progrese olabileceği
3.COVID-19'a bağlı hemofagositik sendrom gelişebileceği
4.Tüberkuloz tanısını doğrulamak gerekli tüm laboratuvar yöntemlerinin kullanılmasının önemi
5.Antitüberkuloz tedavi sırasında hepatotoksik ilaçların yan etki yönetiminin bilinmesi şeklindedir.

Resim 1

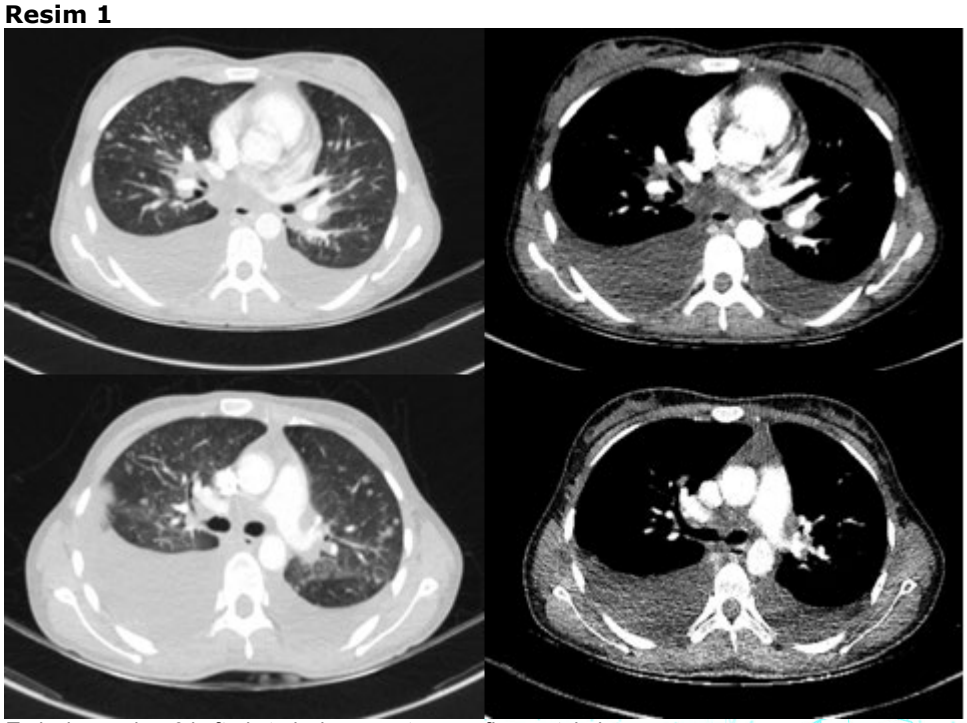

Tedavi öncesi ve 3.haftada tedavi sonrası tomografi görüntüleri

Resim 2

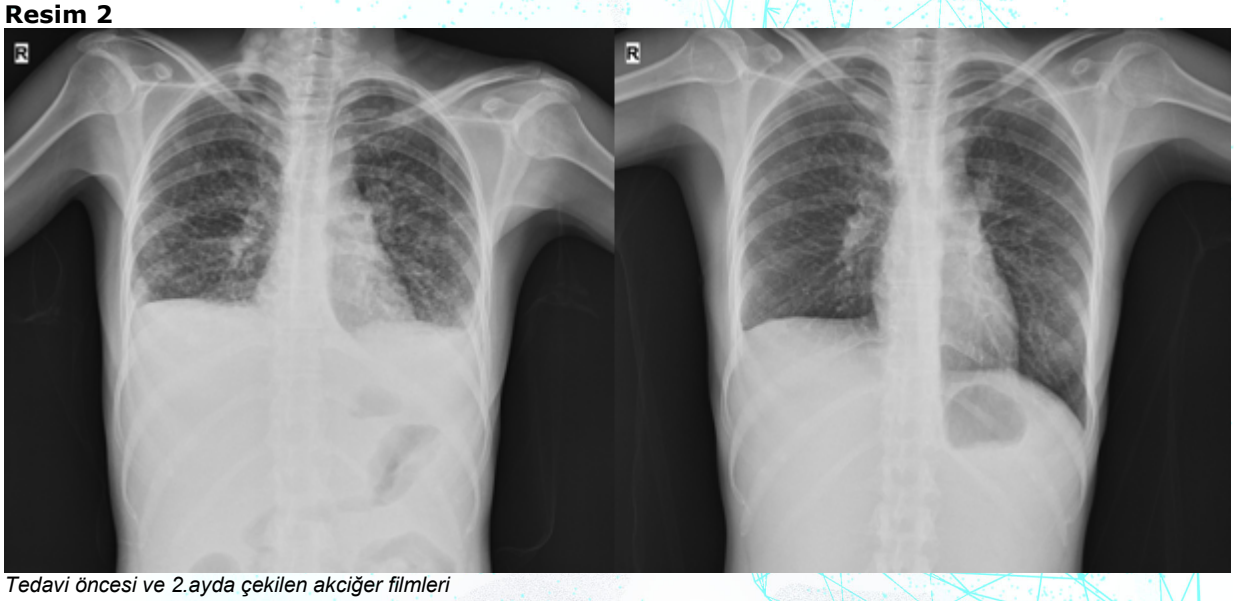

Tedavi öncesi ve 2.ayda çekilen akciğer filmleri

EP-266

Pandemi yoğun bakımda tedavi edilen Covid-19 hastalarında mortaliteyi etkileyen faktörler

Nurgül Bozkurt, Gamze Varol, Ali İhsan Bozkurt, Melike Cengiz, Murat Yılmaz, Ata Nevzat Yalçın
Akdeniz Üniversitesi Tıp Fakültesi

GİRİŞ VE AMAÇ:Severe Acute Respiratory Syndrome(SARS) Coronavirus-2'nin neden olduğu ciddi enfeksiyonlarda mortalite oranı oldukça yüksektir. Bu çalışmada "Covid-19 pandemi yoğun bakımda" yatan hastalarda mortalite ile ilişkili faktörlerin belirlenmesi hedeflenmiştir.
YÖNTEM:Çalışmada Temmuz-Kasım 2020 tarihleri arasında üniversite hastanesi pandemi yoğun bakımda tedavi gören hastaların verileri retrospektif olarak değerlendirilmiştir. Hastaların yoğun bakımdaki ilk ve son hematolojik/biyokimyasal tetkikleri arasındaki değişim belirlenmiş ve exitus durumu ile ilişkisi araştırılmıştır. Sayısal verilerde x2, ölçümsel verilerde t-testi ve Mc-Nemar testi kullanılmıştır.
BULGULAR:Çalışmaya pandemi yoğun bakım servisinde tedavi gören 17'si kadın toplam 46 Covid-19 hastasının verileri alınmıştır. Yaş ortalaması 65,5±14,9 klinikte yatış süreleri 9,2±7,7 gündür. Hastaların %82,6'sında en az bir komorbidite ve %41,7'sinde organ yetmezliği bulunmaktadır. Diabetus mellitus(%39,1) ve hipertansiyon(%36,9) en sık gözlenen komorbiditelerdir. Karaciğer yetmezliği(%26,1) en sık gözlenen organ yetmezliğidir. Hastaların %95,7'sinde pnömoni kliniği olup, %17,4'ü mekanik ventilatöre bağlıydı. Hastaların toraks tomografileri değerlendirildiğinde; %78,3'ünde buzlu cam, %17,4'ünde atelektazi %8,7'sinde amfizem%8,7'sinde konsolide alan saptandı.
Hastaların tamamına favipravir (%100), %93,5'ine düşük molekül ağırlıklı heparin, %89,1'ine antibiyotik, %23,9'una hidroksiklorakin verilmişti. Kortizon tedavisi alanların oranı da %84,8 idi.
Yoğun bakımda tedavi alırken vakaların %26,1'inde komplikasyon gelişmiş ve %50'si eksitus ile sonuçlanmıştır. Exitus oranları kadınlarda hafif yüksekti(p=0,359),(kadın:%58,8: erkek:%44,8..) Komorbiditesi olanlarda exitus %50 oranında iken, "organ yetmezliği" bulunan hastalarda daha yüksek eksitus oranı (%68,4) saptanmıştır(p=0,036). Yine kortizon kullanan vakalarda eksitus oranı kısmen daha yüksekti (%56,4),(p>0,05). Exitus olan vakaların lenfosit sayısında düşme, taburcu olan vakalarda ise artış gözlenmiştir, fark anlamlıdır(p=0,035). Exitus olan vakalarda NLR oranında MPW ve PDW değerlerinde ise anlamlı düzeyde artış olduğu görülmektedir(p=0,04),(p=0,016),(p=0,008). Özetle bu hematolojik parametreler ile exitus olma arasında ilişki gözlenmiştir.
SONUÇ:Covid-19 tanısı ile izlenen yoğun bakım hastalarında organ yetmezliğinin bulunması, lenfosit sayısının, MPW ve PDW değerlerinin azalma eğiliminde olması mortaliteyi arttıran faktörler olarak değerlendirilmelidir.

Factors affecting mortality in Covid-19 patients treated in pandemic intensive care

Nurgül Bozkurt, Gamze Varol, Ali İhsan Bozkurt, Melike Cengiz, Murat Yılmaz, Ata Nevzat Yalçın
Akdeniz University Medical Faculty

BACKGROUND AND AIM:Severe Acute Respiratory Syndrome (SARS) Coronavirus-2 has a very high mortality rate in serious infections.In this study,it was aimed to determine the factors associated with mortality in patients hospitalized in the "Covid-19 pandemic intensive care unit".
METHODS:The data of the patients who were treated in a üniversity hospital pandemic intensive care unit of between July/November 2020 were evaluated retrospectively. The changes between the first and last hematological/biochemical examinations of the patients were determined and its relationships with the exitus status were investigated. X2,T-test and Mc-Nemar tests were used in statistical evaluations.
RESULTS:The study included 46 Covid-19 patients, 17 of whom were women.The mean age was 65.5±14.9 and the length of stay in the clinic was 9.2±7.7 days.The 82.6% of the patients had at least one comorbidity and 41.7% had organ failure. Diabetes mellitus(39.1%), hypertension(36.9%) were the most common comorbidities. Liver failure(26.1%) was the most common organ failure. Pneumonia was present in 95.7% of the patients, and 17.4% of patients was connected to a mechanical ventilator.
The rate of ground glass opacities in the thorax tomography of the patients was 78.3%.These rates were 17.4% for atelectasis, 8.7% for emphysema, and 8.7% for consolidation.
All patients were given favipravir(100%).Low molecular weight heparin was given to 93.5% of the patients, antibiotics to 89.1% and hydroxychloroquine to 23.9%. Cortisone treatment was given to 84.8% of patients.

The 50% of patients was resulted in death. While the rate of exitus was 50% in those with comorbidities, a higher death rate(68.4%) was found in patients with "organ failure"(p=0,036).Again, the death rate was slightly higher in cases using cortisone (56.4%),(p>0.05).
A decrease was observed in the lymphocyte count of the cases with exitus and an increase was observed in the discharged cases, the difference was significant(p=0.035). It was observed that there was a significant increase in the NLR rate and MPW and PDW values in cases with exitus (p=0.04),(p=0.016),(p=0.008).In summary, relationships were observed between these hematological parameters and exitus.
CONCLUSIONS:The presence of organ failure, the decrease in lymphocyte count, MPW and PDW values in intensive care patients with Covid-19 should be considered as factors that increase mortality.

EP-267

COVID-19 Pnömonisinden 6 ay Sonrası İçin İpuçları: Akut Dönem İnflamatuvar Parametreleri

Gökhan Karakurt[1], Engin Aynacı[2], Mustafa Düger[3], Mahmut Subaşı[4]
[1]Kırklareli Eğitim ve Araştırma Hastanesi, Göğüs Hastalıkları Anabilim Dalı, Kırklareli
[2]Beykent Üniversitesi Hastanesi, Göğüs Hastalıkları Anabilim Dalı, İstanbul
[3]Medipol Mega Üniversite Hastanesi, Göğüs Hastalıkları Anabilim Dalı, İstanbul
[4]Medipol Mega Üniversite Hastanesi, Göğüs Cerrahisi Anabilim Dalı, İstanbul

GİRİŞ VE AMAÇ:Çalışmada akut faz parametrelerinden CRP, prokalsitonin, D-dimer, lenfosit, trombosit ve ferritinin; COVID-19 pnömonisi geçiren hastalarda taburculuktan 6-12 ay sonrasında, solunum fonksiyonları ile ilişkisinin araştırılması amaçlandı.
YÖNTEM:Araştırma Medipol Mega Üniversite Hastanesinde serviste takip edilen ve taburculuk sonrası 6 ay ila 1 yıl zaman geçmiş olan COVID-19 pnömonisi hastalarının geriye dönük olarak değerlendirmesi ile gerçekleştirildi. Taburculuktan 6 ay sonrasında kontrol amaçlı başvurmuş ve solunum fonksiyon testi yapılmış 52 hastanın test sonuçları ile akut dönem laboratuvar bulguları arasındaki ilişki incelendi.
BULGULAR:Hastaların %50'sinde DLCO, %17.3'ünde TLC, %19.2'sinde RV %80'in altındaydı. Maksimum D-dimer düzeyi ve maksimum prokalsitonin düzeyinin DLCO, TLC, RV değerleri ile negatif yönlü anlamlı bir ilişkiye sahip olduğu ve bu değerleri öngörmede bağımsız birer belirleyici olduğu tespit edildi.
SONUÇ:COVID-19 pnömonisi hastalarında servis takibinde akut dönemde yüksek seyreden D-dimer ve prokalsitonin seviyeleri 6 aydan uzun dönemde DLCO, TLC, RV gibi solunum fonksiyon parametrelerindeki kayıpları öngörebilir.

Tablo 1. Hastaların demografik ve klinik özellikleri ile solunum parametreleri ve laboratuvar test parametreleri

	Ortalama ± Standart Sapma (n=52)	Min – Maks
Yaş (yıl)	49.13 ± 9.04	32 - 65
Cinsiyet		
Kadın (n)	24 (46.2%)	
Erkek (n)	28 (53.8%)	
VKİ (kg/m²)	30.79 ± 4.81	22 - 42
Sigara kullanımı		
Hiç içmemiş (n)	39 (75%)	
Eski içici (n)	11 (21.2%)	
Aktif içici (n)	2 (3.8%)	
Komorbiditeler		
Hipertansiyon (n)	11 (21.2%)	
Diyabet (n)	11 (21.2%)	
Diğer sistemik hastalıklar (n)	10 (19.2%)	
Solunum parametreleri		
FEV_1 (% pred)	99.73 ± 17.50	60 - 154
FVC (% pred)	99.83 ± 16.74	51 - 149
FEV1/ FVC (%)	82.66 ± 5.05	72 - 99
PEF (% pred)	90.35 ± 25.02	36 - 155
FEF_{25} (% pred)	80.73 ± 32.30	32 - 174
FEF_{50} (% pred)	97.85 ± 29.28	49 - 176
FEF_{75} (% pred)	95.85 ± 26.04	38 - 158
DLCO (% pred)	79.65 ± 21.34	55 - 119
DLCO/VA (% pred)	93.92 ± 24.12	64 - 130
TLC (% pred)	84.50 ± 20.17	53 - 112
RV (% pred)	87.71 ± 25.66	46 - 125
RV/TLC (% pred)	97.35 ± 28.63	54 - 148
FRC (% pred)	88.86 ± 31.66	53 - 143
Laboratuvar test parametreleri		
Maksimum CRP düzeyi	93.38 ± 70.33	10 - 295
Maksimum D-dimer düzeyi	1520.38 ± 4051.20	241 - 29846
Minimum lenfosit düzeyi	889.61 ± 385.40	270 - 1890
Minimum trombosit düzeyi	184.28 ± 66.78	85 - 406
Maksimum ferritin düzeyi	1057.69 ± 1179.80	49 - 5081
Maksimum prokalsitonin düzeyi	0.53 ± 2.63	0.02 - 19.14
Hastanede kalış süresi (gün)	7.88 ± 8.12	2 - 61
Taburculuk sonrası geçen süre (ay)	9 ± 1.81	6 - 12

Tablo 2. Hastaların solunum parametreleri ile laboratuvar test parametrelerinin tek yönlü korelasyon analizi sonuçları

	Maksimum CRP düzeyi		Maksimum D-dimer düzeyi		Minimum lenfosit düzeyi		Minimum trombosit düzeyi		Maksimum ferritin düzeyi		Maksimum prokalsitonin düzeyi	
	r	p	r	p	r	p	r	p	r	p	r	p
FEV_1 (% pred)	-0.103	0.469	0.098	0.490	-0.122	0.388	0.035	0.804	0.071	0.616	0.067	0.638
FVC (% pred)	-0.115	0.415	0.099	0.485	-0.167	0.237	-0.036	0.798	-0.056	0.693	0.069	0.629
FEV_1/ FVC (%)	-0.082	0.561	-0.098	0.492	0.058	0.685	0.141	0.318	0.001	0.996	-0.030	0.832
PEF (% pred)	0.076	0.593	0.103	0.469	0.009	0.949	0.152	0.281	0.324	**0.019**	0.109	0.444
FEF_{25} (% pred)	-0.129	0.361	-0.006	0.964	-0.007	0.960	0.085	0.549	0.146	0.302	0.069	0.628
FEF_{50} (% pred)	0.082	0.561	0.062	0.663	-0.087	0.539	0.059	0.675	0.264	0.058	0.170	0.228
FEF_{75} (% pred)	0.103	0.468	0.203	0.148	-0.024	0.868	0.154	0.277	0.316	**0.023**	0.353	**0.002**
DLCO (% pred)	-0.005	0.969	-0.305	**<0.001**	-0.232	0.098	0.090	0.524	0.204	0.147	-0.368	**<0.001**
DLCO/VA (% pred)	0.031	0.826	0.050	0.727	-0.143	0.311	0.193	0.169	0.236	0.092	-0.079	0.577
TLC (% pred)	-0.092	0.517	-0.270	**0.002**	-0.137	0.334	-0.074	0.604	0.027	0.852	-0.289	**0.010**
RV (% pred)	0.029	0.836	-0.299	**0.004**	-0.116	0.411	-0.235	0.094	0.085	0.550	-0.269	**0.021**
RV/TLC (% pred)	0.028	0.845	-0.057	0.687	-0.066	0.643	-0.118	0.406	0.026	0.853	-0.088	0.534
FRC (% pred)	0.048	0.736	0.052	0.712	-0.138	0.330	0.024	0.864	0.013	0.926	-0.006	0.966

FEV1: birinci saniyedeki zorlu ekspiratuar volüm, FVC: zorlu vital kapasite, PEF: tepe akım hızı, FEF_{25}: zorlu ekspiratuar akımın %25'i, FEF_{50}: zorlu ekspiratuar akımın %50'si, FEF_{75}: zorlu ekspiratuar akımın %75'i, DLCO: karbonmonoksit difüzyon kapasitesi, DLCO/VA: alveolar volümün karbonmonoksit difüzyon katsayısı, TLC: total akciğer kapasitesi, RV: rezidüel volüm, FRC: fonksiyonel rezidüel kapasite, CRP: C-reaktif protein.

EP-268

Yeni HIV tanısı konulan hastada COVİD-19 ile karışan Pneumocystis Carinii Pnömoni Olgusu

Muhammed Rıdvan Tayşi[1], Fatma Yıldırım[2], Ayşe Demirkaya[2], Özlem Yüksel[3], Zehra Demirbaş[4], Habibe Nur Şahin[3]

[1]Konya Şehir Hastanesi, Enfeksiyon Hastalıkları Kliniği, Konya, Türkiye

[2]Sağlık Bilimleri Üniversitesi Dışkapı Yıldırım Beyazıt Eğitim ve Araştırma Hastanesi, Göğüs Hastalıkları Kliniği, Göğüs Hastalıkları Yoğun Bakım Ünitesi, Ankara, TURKEY

[3]Sağlık Bilimleri Üniversitesi Dışkapı Yıldırım Beyazıt Eğitim ve Araştırma Hastanesi, İç Hastalıkları Kliniği, Göğüs Hastalıkları Yoğun Bakım Ünitesi, Ankara, Türkiye

[4]Sağlık Bilimleri Üniversitesi Dışkapı Yıldırım Beyazıt Eğitim ve Araştırma Hastanesi, Enfeksiyon Hastalıkları Kliniği, Ankara, Türkiye

GİRİŞ VE AMAÇ:Tanı konmamış ya da tedavi almamış HIV (human immunodeficiency virus) pozitif bireylerde Pneumocystis pnömonisi (PCP) ve COVİD-19 hastaları birçok benzer klinik özellik göstermektedir.Bu olguda toraks BT'sinde buzlu cam alanları nedeniyle COVİD-19 olarak değerlendirilen ve sonrasında PCP ve HIV tanısı sunuldu.
OLGU:Bilinen ek hastalığı olmayan,31 yaşındaki erkek hasta 27.04.2022 tarihinde acil servise nefes darlığı, kuru öksürük, halsizlik ve kilo kaybı şikayetleri ile başvurmuş.Gelişinde bilinci açık, oriente koopere imiş.Nabız 113 atım/dk, solunum sayısı 18 soluk/dk,TA:105/50 mmHg,oda havasında SpO2 %87 imiş.Fizik muayenesinde bilateral solunum sesleri azalmıştı.İki doz Sinovac® aşısı olan hastadan gönderilen nazofarengeal SARS-CoV-2 real time PCR iki kez negatif gelmesine rağmen COVİD-19 şüphesi ile hasta hospitalize edilmiş.Çekilen toraks bilgisayarlı tomografide (BT) her iki akciğerde silik yama tarzında buzlu cam alanları mevcutmuş.Bulgulara ek mozaik perfüzyon olarak değerlendirilen ve sağ alt lobda enfarktı düşündüren alan olması üzerine hastaya pulmoner tromboemboli öntanısıyla toraks BT anjiyo çekilmiş,pulmoner emboli saptanmamış.Bakılan laboratuar tetkiklerinde laktat dehidrogenaz (LDH) yüksekliği,C-reaktif protein,D-dimer yüksekliği saptanmış.Seftriakson 2x1 gr IV ve Klaritromisin 2x500 mg IV tedavileri başlanmış,bu tedavilerin 10 güne tamamlanması planlanarak oral tedavi ile hasta taburcu edilmiş.Semptomlarında kısa süreli azalma olmakla birlikte gittikçe artan,son 3 ayda 20 kilo kaydı olan hasta nefes darlığı,ateş,öksürük,beyaz renkte balgam,ağız içerisinde beyaz yaralar ve yutma güçlüğü nedeniyle 23.07.2022 tarihinde tekrar hastanemiz acil servisine başvurdu.Gelişinde ileri derecede kaşektik, taşikardik ve hipoksikti.Oda havasında saturasyonu %40 idi. Çekilen toraks BT'de yaygın buzlu cam alanları mevcuttu.COVİD-19 şüphesi ile gönderilen 2 kez nazofarengeal SARS-CoV-2 real time PCR negatif tespit edildi ve hasta göğüs hastalıkları yoğun bakım ünitesine immunsupresif pnömoni öntanısı, hipoksik solunum yetmezliği nedeniyle yatırıldı.Gelişinde nabız 110 atım/dk, solunum sayısı 30 soluk/dk tansiyon arteryal 90/50 mmHg, SpO2 8 L/dk nazal oksijen desteği ile %91 idi. Bakılan laboratuar bulgularında lökopeni,LDH yüksekliği,anemisi ve ağır hipoksemisi mevcuttu (Tablo 1).Yüksek akış nazal oksijen tedavisi başlandı.Tüm kültürleri alındı,ağız çalkantı suyundan PCP PCR,kan CMV PCR,idrar lejionella antijeni,galaktomannan gönderildi.İmmunsupresyon açısından anti-HIV gönderildi,anti-HIV pozitif tespit edildi.CD4 sayısı 0 tespit edildi.PCP pnömonisi öntanısıyla metilprednizolon 2x40 mg IV başlandı.Bronksopi yapılarak alınan bronkoalveolar lavajdan gönderilen PCP PCR pozitif geldi.Takibinde spontan pnömotoraks gelişen,solunum yetmezliği nedeniyle entübe dilen hasta takibinin 15.gününde kaybedildi.
SONUÇ:COVID-19 pandemisinde akciğerdeki buzlu camlar karışabilmektedir.Genç hastalarda immunsupresif pnömoni, HIV ve PCP akla gelmelidir.

Figür 1

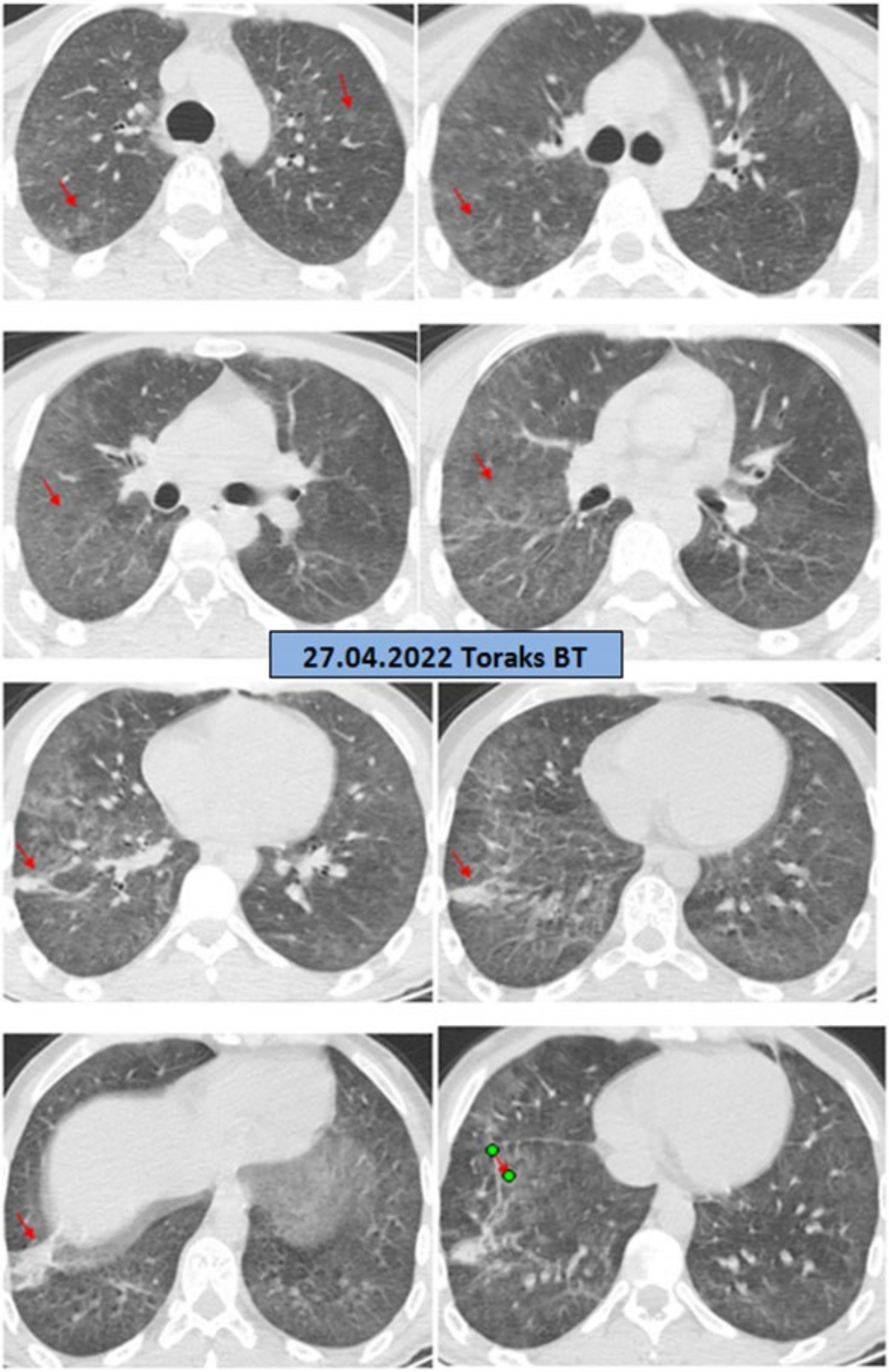

Hastanın 27.04.2022 Bilgisayarlı Tomografi Bulguları

Figür 2

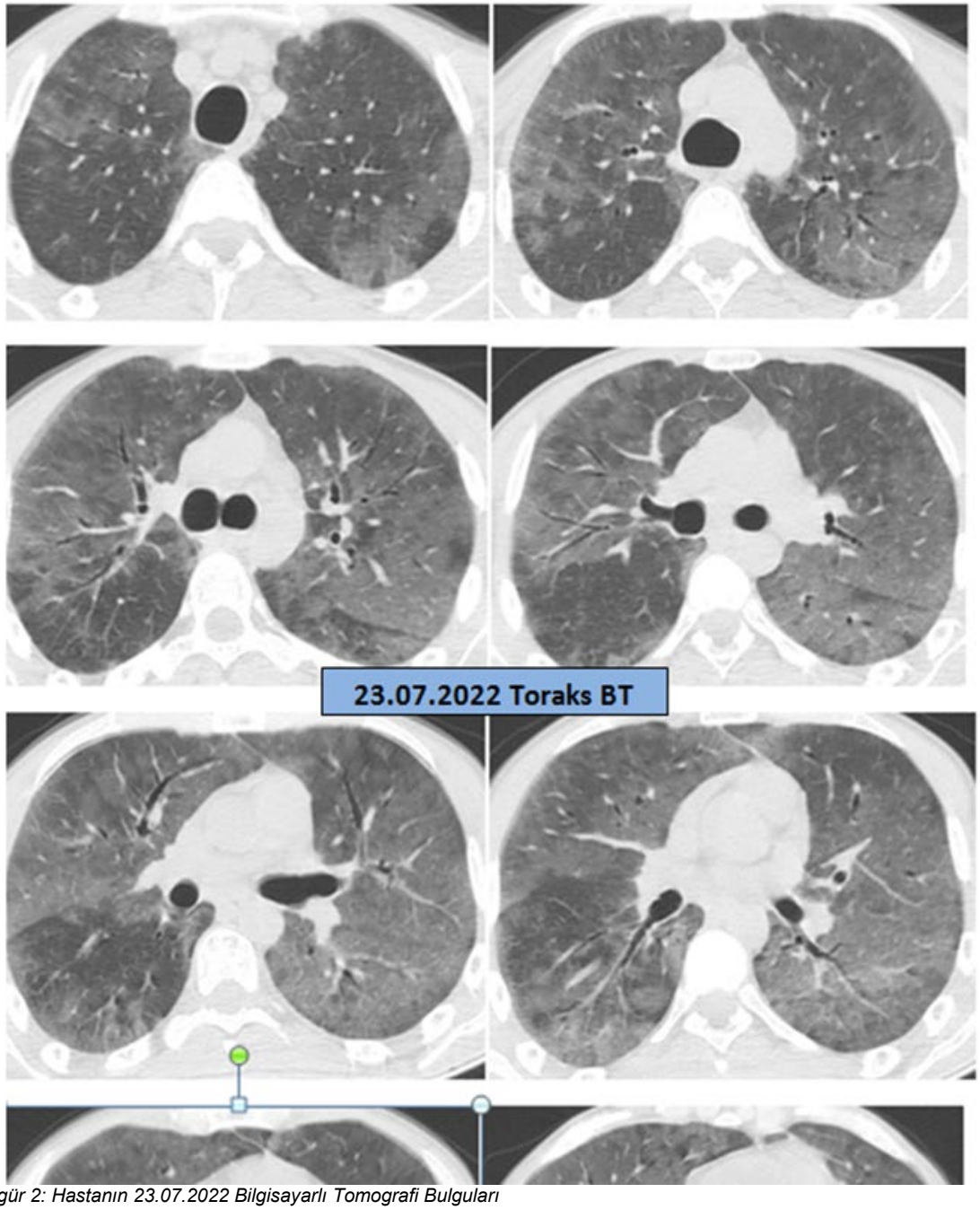

Figür 2: Hastanın 23.07.2022 Bilgisayarlı Tomografi Bulguları

EP-269

Nadir Bir Bronkoskopik Tanı: Endobronşiyal Aspergilloma Olgu Sunumu

Şükran Aslan, Hadice Selimoğlu Şen, Ayşe Füsun Topçu
Dicle Üniversitesi Hastaneleri Göğüs Hastalıkları Anabilim Dalı,Diyarbakır

GİRİŞ VE AMAÇ:Aspergillus spp. toprakta, suda ve çeşitli çürüyen organik maddelerde kolayca tespit edilebilen, çevrede her yerde bulunan bir mantardır. Aspergillus sporlarının solunması, aspergillus filamentöz mantar enfeksiyonunun en yaygın şekli olan pulmoner aspergilloza neden olur ve sıklıkla immün yetersizlikleri veya sistemik hastalıkları olan hastalarda teşhis edilir. Endobronşiyal aspergilloma pulmoner aspergillozisin nadir bir klinik görünümüdür, genellikle immünkompetan ve zeminde akciğer hastalığı olan kişilerde görülür. Tüberküloz kavitesine bağlı gelişen endobronşiyal aspergilloma olgusu konuya dikkat çekme amacı ile sunuldu. YÖNTEM:Olgumuzu yazılı bir şeklde sunacaz. BULGULAR:33 Yaşında kadın hasta öksürük, nefes darlığı,zayıflama, ara ara balgamında kan gelmesi şikayetiyle polikiniğimize başvurdu. Rutin laboratuvar değerleri normal sınırlarda idi.Fizik muayenede, oskultasyonda sağ akciğer üst alanda ral duyulmakta idi. Hastanın, 2 yıl önce akciğer tüberkülozu (tb) ve tb lenfadenit tanısıyla 9 ay antitüberküloz tedavi görme öyküsü mevcuttu. Toraks bilgisayarlı tomografisinde (BT):Sağ akciğer üst lobda kaviter komponent içeren geniş konsolidasyon ve kavite içinde 8 mm çaplı yumuşak doku dansitesi izlendi (Aspergilloma?).Hastanın balgamında, tekrarlayan bakılarda aside dirençli basil (ARB) negatif idi. Fiberoptik bronkoskopide; sağ akciğer üst lob posterior girişinde yeşil renkli üstü kaygan yuvarlak, hareketli yabancı oluşum izlendi. Oluşum parçalara ayrılarak tamamen aspire edildi ve lavaj yapıldı. Bu bölgedeki endobronşial lezyon ve mukozal düzensizlik alanlarından biyopsi alındı. Bronşial lavajın sitolojik incelemesi: mantar hifa ve sporları aspergillus ile uyumludur olarak raporlandı. Bronkus biyopsi patolojisi; funfal hifa spor topluluklarından oluşan fragmanlar görülmüştür, şeklinde raporlandı. Hastaya cerrahi tedavi önerildi ancak hasta cerrahiyi kabul etmedi. Zayıflama ve iştahsızlık şikayetleri devam eden hastaya antifungal tedavi başlanarak kontrole çağrıldı. SONUÇ:Bronkoskopik incelemede, endobronşiyal lezyonların ayırıcı tanısında nadir de olsa pulmoner aspergilloma da düşünülmelidir. Kesin tanı balgam ve doku örneklerinin mantar yönünden patolojik incelemesi ve kültür ile konulur..

1. Stevens DA, Kan VL, Judson MA, et al. Practice guidelines for diseases caused by Aspergillus. Infectious Diseases Society of America. Clin Infect Dis 2000; 30: 696-709.
2. Soubani AO, Chandrasekar PH. The clinical spectrum of pulmonary aspergillosis. Chest 2002; 121: 1988-99.

Resim 1

Endobronşiyal Aspergillomanın Bronkoskopik Görüntüsü

resim 2

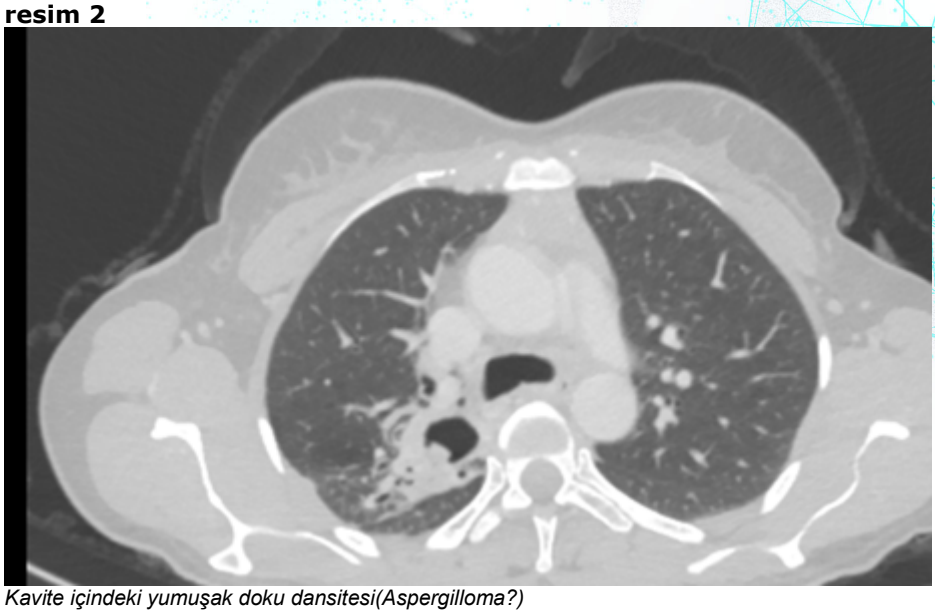

Kavite içindeki yumuşak doku dansitesi(Aspergilloma?)

EP-270

Hastane çalışanlarında COVİD-19 enfeksiyonu geçirme ve aşı olma durumu

Hülya Şahin[1], İlknur Naz[2], Emel Tellioğlu[1], Seda Bingöl[1], Mert Özgür[1], Kadri Çırak[1]
[1]Dr. Suat Seren Göğüs hastalıkları ve Cerrahisi Eğitim ve Araştırma Hastanesi
[2]Katip Çelebi Üniversitesi, Sağlık Bilimleri Fakültesi, Fizik Tedavi ve Rehabilitasyon Bölümü

GİRİŞ VE AMAÇ:COVİD-19 pandemisi nedeniyle dünya nüfusunun en çok etkilenen ve risk altında olan kesimi sağlık çalışanlarıdır. Tüm dünyada olduğu gibi ülkemizde de sağlık çalışanlarının aşılanmasına öncelik verilmiştir. Ancak aşılanma durumu populasyonlar arasında farklılık göstermektedir. Bu çalışmada amacımız hastanemiz çalışanlarında COVİD-19 geçirme ve aşı olma durumunu belirlemek, aşı olmayanların gerekçelerini incelemektir.
YÖNTEM:Mart 2022-Temmuz 2022 tarihleri arasında hastanemizde hem sağlık hem de sağlık dışı çalışanlara COVİD-19 geçirme ve aşı olma durumları ve olmama nedenlerini sorgulayan, yüzyüze anket uygulandı. Psikolog, diyetisyen, laborant vb. meslekler sağlık lisansiyeri olarak tanımlandı. Temizlik personeli, aşçı, garson vb. meslekler sağlık dışı personel olarak gruplandı. COVİD-19 geçirenler ile geçirmeyenler karşılaştırıldı. Aşı olmayanların olanlara göre çok az olduğu için karşılaştırma yapılamadı ancak gerekçeleri incelendi.
BULGULAR:Çalışmaya hastanemizde görev yapan 412 çalışan katıldı. Katılanların 244'ü COVİD-19 (%56,6) geçirmişti. COVİD-19 geçirenlerde geçirmeyenlere göre kadın cinsiyet ve hemşire sayısı anlamlı olarak daha fazla idi. Aşı olan 391 kişiden 316'sı en az 3 kez aşı olmuştu, 75 kişi 1 veya daha az aşı olmuştu. Hiç aşı olmayan 21 kişiden 15'i üniversite, 6 kişi lise mezunu idi. Aşı olmayanların 13 tanesi(%61) hemşire, 1 tanesi laborant, 3 tanesi sekreter, 2'si memur, 1 tanesi güvenlik görevlisi, 1 tanesi de temizlik personeli idi. Aşı olmayan 21 kişinin 9'u (%42) aşının etkili olmadığını düşündüğü için, 6 kişi (% 28,5) yan etkilerden korktuğu için aşı olmamıştı. 5 kişi (% 23,8) aşının içeriğine güvenmediğini belirtti. 4 kişi (%19) allerjisi nedeniyle, 4 kişi (%19) üreten ilaç firmalarına güvenmediği için, 2 kişi (%9,5) ise sosyal medyadaki ve çevredeki olumsuz yorumlardan etkilendiğini için aşı olmamıştı. 1 veya 2 kez aşı olan 76 kişiden 30 kişi (% 40) aşı olduktan sonra COVİD-19 olduğu için, 30 kişi (% 40) aşı olanların da COVİD-19 olduğunu gördüğü için, 16 kişi (% 20) ise yan etkileri nedeniyle aşı olmaktan vazgeçmişti.
SONUÇ:Hiç aşı olmayanların lise ve üniversite mezunu olmaları dikkat çekiciydi. Hastane çalışanlardan en çok hemşireler COVİD-19 enfeksiyonu geçirmesine rağmen hiç aşı yaptırmayanların önemli bir kısmının hemşirelerden oluşması ilginç bulundu. COVİD-19 enfeksiyonu ve aşılanma hakkında bilgi düzeyi ve farkındalığın sağlık dışı çalışanlara göre, yüksek eğitimli sağlık çalışanlarında daha yetersiz olduğu görüldü.

Covid-19 aşısı olmayanların gerekçeleri

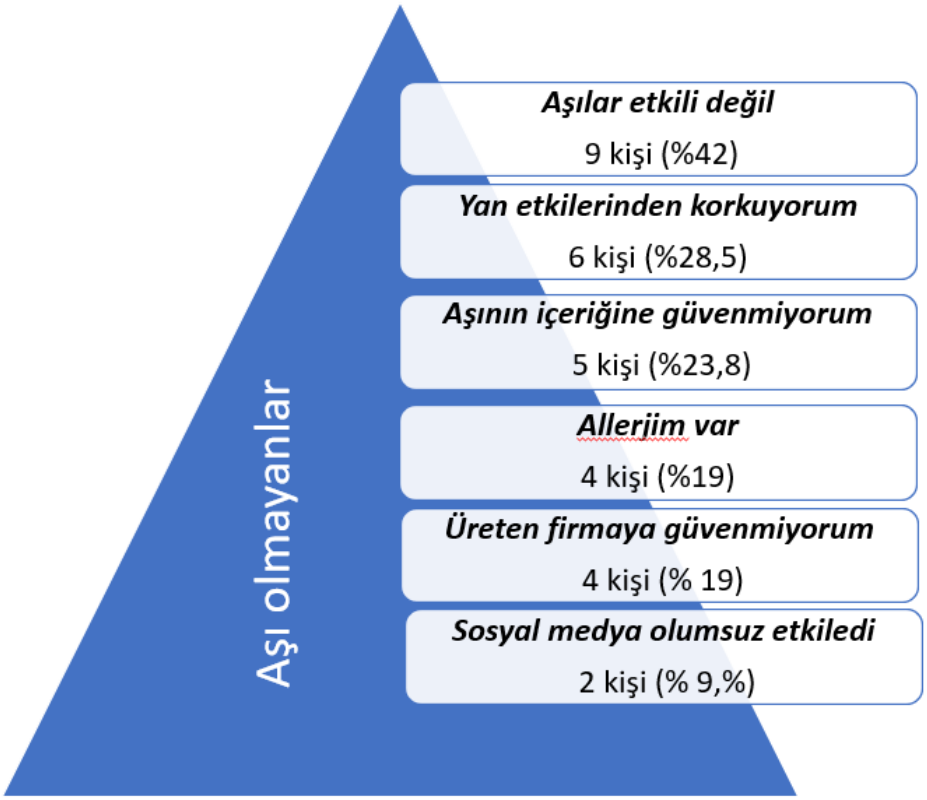

bazı katılımcılar birden fazla şık işaretlemiştir.

hastane çalışanlarında aşı olma durumu

Covid-19 Enfeksiyonu Geçiren ve Geçirmeyen Katılımcıların Sosyo-demografik ve Klinik Özelliklerinin Karşılaştırılması

DEĞİŞKEN	COVİD-19 GEÇİREN(n=241)	COVİD-19 GEÇİRMEYEN n=171)	P
YAŞ	36,86±9.30	36,35±9,72	0,692
MEDENİ DURUM Evli (n/%)	159(%66,0)	100(%58,5)	0,120
BKİ	25,40±4,49	26,44±11,60	0,200
SİGARA(p/yıl)	15(10/23)	10(9/22)	0,526
KADIN CİNSİYET n(%)	174(72,2)	104(60,8)	0,019
ÖGRENİM DURUMU n(%) İlkokul Ortaokul Lise Üniversite Lisansüstü	9(3,7) 5(2,1) 43(17,8) 131(54,4) 53(22,0)	9(5,3) 8(4,7) 39(22,8) 76(44,4) 39(22,8)	>0,05
MESLEK n(%) Doktor Hemşire Sağlık lisansiyeri Sağlık teknisyeni Tıbbi sekreter Sağlık dışı çalışan	36(14,9) 110(45,6) 7(2,9) 8(3,3) 34(14,1) 46(19,1)	28(16,4) 60(35,1) 10(5,8) 7(4,1) 25(14,6) 41(24,0)	0,034
COVİD AŞISI OLMA n(%) Evet Hayır	231(95,9) 10(4,1)	160(93,6) 11(6,4)	0,365
COVİD HASTASINA BAKIM VERME n(%)	137(56,8)	78(45,6)	0,028
MASKE KULLANMA n (%)	224(92,9)	156(91,2)	0,577
KALABALIK ORTAMLARDA BULUNMAMA n(%)	191(79,3)	135(78,9)	0,940

EP-271

Nadir Bir Olgu: Neoplazmı Taklit Eden Aktinomikoz Vakası

Efecan Haskan, Pelin Pamir, Gülşah Günlüoğlu, Nurdan Kalkan
Yedikule Göğüs Hastalıkları Ve Göğüs Cerrahisi Eğitim Araştırma Hastanesi, Göğüs Hastalıkları Ana Bilim Dalı, İstanbul

GİRİŞ VE AMAÇ:Actinomycetaceae familyasında yer alan anaerobic türlerin neden olduğu abseleşme, fistülleşme ve sulphur granülleri ile karakterize kronik bir enfeksiyondur. Actinomyces israelii aktinomikozdan sorumlu en yaygın türdür. Aktinomikoz endojen kaynaklıdır ve insandan insana bulaşmamakta, topraktan ya da sudan da geçmemektedir. Bakteri normalde ağız florasında bulunmasına karsın düşük virülansından dolayı ancak sistemik ve lokal predispozan faktörlerin etkisi ile patojenite kazanmaktadır. İnsanda görülen aktinomikoz olgularının yaklaşık % 15'i toraks bölgesinde görülmektedir. Aktinomikozun yas, cinsiyet, mevsim veya sosyo-ekonomik durumdan etkilenmeyen bir hastalık olduğunu belirten çalışmalar da bulunmaktadır
YÖNTEM:Bu çalışmada İstanbul Yedikule Göğüs Hastalıkları ve Göğüs Cerrahisi Eğitim ve Araştırma Hastanesi Göğüs Hastalıkları Kliniğinde 2022 yılında saptanmış bir aktinomikoz olgusu hasta dosyalarından retrospektif olarak değerlendirilmiştir. Hastaların klinik, laboratuvar, patoloji, radyoloji ve tedavi sonuçları kayıt edilmiştir.
BULGULAR:Bilinen ek hastalığı olmayan 44 yaşındaki erkek hasta polikliniğimize 3 gündür olan 1 yemek kaşığı kadar hemoptizi, 1 aydır olan kilo kaybı, gece terlemesi şikayetleriyle göğüs hastalıkları polikliniğine başvurmuş. 30 paket/yıl sigara öyküsü bulunan hastanın çekilen Toraks BT'sinde: Sağ akciğer interhemisferik fissür lokalizasyonunda öncelikli olarak pnömonik infiltrasyon lehine değerlendirilen konsolidasyon alanı ile uyumlu görünüm mevcuttur. 24 Aralık 2021'de çekilen PET-CT'sinde: Sağ akciğer üst lobda yoğun FDG tutulumu gösteren içerisinde ametabolik sıvı dansitesinde kistik alanlar da içeren kitlesel görünümde lezyon alanı izlenmiştir (SUV max:8.45). Bunun üzerine Ocak 2022'de FOB yapılan hastada tanıya ulaşılamadı. Hastaya yapılan TTİA'da patoloji sonucu PNML, lenfosit, histiyosit olarak görüldü. FOB ve TTİA'dan sonuç gelmemesi üzerine hastaya rijit bronkoskopi yapıldı. Sağ akciğer üst lob anterior segmentten yapılan bronş biyopsisinde nekrotizan iltihap, eksüda, iltihabi granülasyon dokusu içeren bronşial dokular ve içerisinde mantar hif ve sporları görüldü. Hasta Aspergillus Kabul edilerek Şubat 2022'de hastanın idame tedavisi oral vorikonazol 2x1 olarak en az 3 ay olacak şekilde planlandı. 3 aylık vorikonazol tedavisine rağmen hemoptizinin devam etmesi üzerine sağ akciğer üst lobektomi yapıldı. Hastanın lobektomi materyalinin patoloji sonucu "Aktinomikoz" olarak görüldü. Post-op takiplerinde hemoptizi şikayeti gerileyen hastanın rutin takibine devam edildi.
SONUÇ:Aktinomikoz hemoptizi ayırıcı tanısında gözden kaçırılmaması gereken küratif bir hastalıktır. Pulmoner aktinomikoz nonspesifik semptomları, radyolojik olarak diğer pulmoner enfeksyonlar ve neoplazmlara benzemesi, transbronşial ve transtorasik biyopsilerin tanısal faydasının kısıtlı olması nedeni ile olguların çoğunda ancak cerrahi işlemden sonra konulabilmektedir.

Başvuru BT

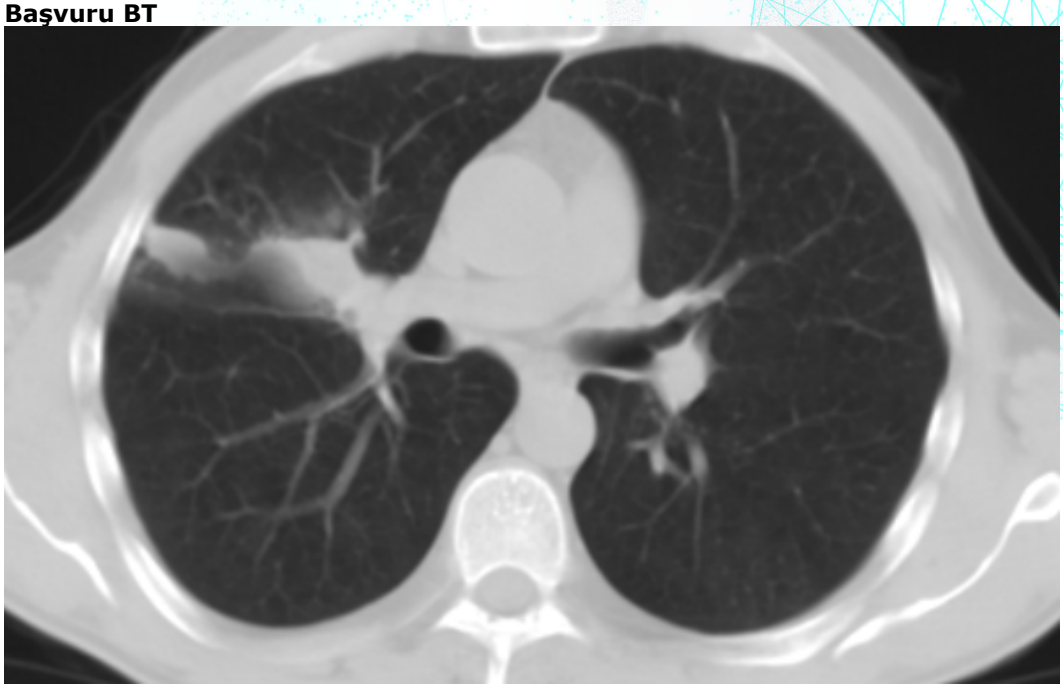

Başvuru PAAG

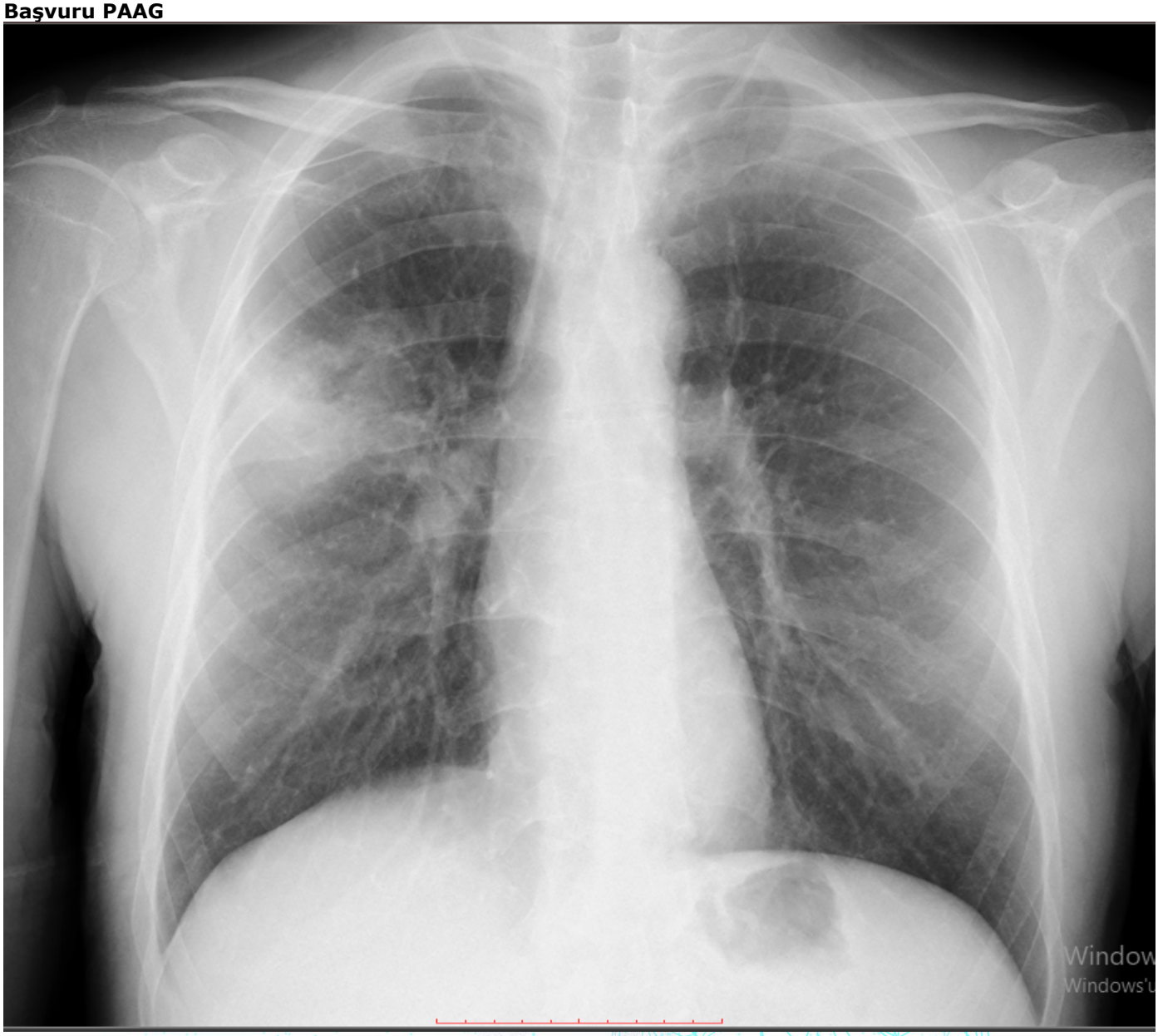

EP-272

Lavabo Açıcı Kullanımına Bağlı Gelişen Pnömoni Olgusu

Zeynep Hande Kocaer[1], Esmehan Akpınar[2], Ayşegül Karalezli[1]
[1]Ankara Şehir Hastanesi, Göğüs Hastalıkları Kliniği, Ankara
[2]Yıldırım Beyazıt Üniversitesi, Göğüs Hastalıkları Kliniği, Ankara

GİRİŞ VE AMAÇ:Akciğerler, toksik madde maruziyetlerinden inhalasyon yoluylahasarlanmaya yatkınlardır. Çevresel veya ev halkının maruz kalımı daha çok temizlik amaçlı kimyasalların kullanımı ve yanlışlıkla karıştırılmasıyla oluşan kimyasallarla olmaktadır. Klinik bulguların oluşumunda maruz kalınan gazın yoğunluğu, pH'sı, partikül boyutu, suda çözünürlüğü, maruziyet süresi önemlidir. Kimyasal ajana maruz kalanın yaşı, sigara kullanımı, komorbid hastalıkları da önemlidir. İnhalasyona bağlı akciğer hasarı; irritan maddelerin neden olduğu akciğer parankim zedelenmesi, pnömonitis, pulmoner ödem, ARDS, RADS (reaktif havayolu disfonksiyon sendromu) klinik tablosuyla kendini gösterir. En sık görüleni pnömonitistir. Pnömonitis dispne, öksürük, hipoksemi, akciğer grafisinde yaygın infiltrasyonlarla karakterizedir. RADS tablosuysa toksik madde inhalasyonundan sonraki 24 saat içinde gelişen astım semptomlarıyla prezentedir. Olgumuz lavabo çözücü (hidroksi klorid) inhalasyonu sonrası RADS ve pnömonitis tablosu görülmesi nedeniyle sunuldu.
YÖNTEM:
BULGULAR:Ek hastalığı olmayan 47 yaşında erkek hasta 5 gündür olan dispne, göğüs ağrısı yakınmasıyla acile başvurdu. Hastanın 5 gün önce hidroksi klorid inhalasyon öyküsü mevcuttu. Fizik muayenesinde; oksijen saturasyonu 2 lt/dk nazal kanülle oksijen desteği altındayken %95, solunum sesleri doğaldı. Acil serviste çekilen toraks bilgisayarlı tomografide her iki akciğer apeksinde buzlu cam opasiteleri, bilateral alt loblarda sentriasiner buzlu cam dansitesinde nodüller, yer yer tomurcuklanmış ağaç görünümleri izlenmesi üzerine servisimize yatırıldı (Resim-1). Olgunun laboratuvar sonuçlarında akut faz reaktanları yüksekti (CRP:210 mg/L WBC:25.000 mcL %87 nötrofil). COVİD PCR negatifti. Hastaya klaritromisin, seftriakson antibiyoterapileri ve 40 mg metilprednisolon tedavileri başlandı. Tedavinin 7. gününde akciğer grafisinde belirgin regresyon izlendi. (Resim-2 a,b) Takiplerinde oksijen desteği ihtiyacı kalmayan, akut faz reaktanları normale dönen hasta metilprednisolon tedavisinin tedricen azaltılması planlanarak taburcu edildi.
SONUÇ:Çeşitli kimyasal, irritan, toksik maddelerin inhalasyonu ve solunan duman ısısından dolayı termal etkiler solunum yolları ve akciğer dokusuna zarar verebilmektedir. Çoğu kez semptom ve bulgular değişkendir, bu semptom ve bulgular toksik maddeye özgü değildir. Etken hasta ve hekim tarafından genellikle bilinmeyebilir. Toksik inhalasyonda hızlı tanı ve tedavi önemlidir. Olgumuzda anamnez derinleştirildiğinde RADS ve pnömonitise neden olabilecek etkenin likit formlu hidroksi klorid olduğu öğrenilmiştir. (Bu amaçla sık kullanılan toz lavabo açıcılardan farklı olarak.) Hidroksi klorid inhalasyonu sonrası akut akciğer hasarı gelişen başka olgular da bulunmaktadır. Bu nedenle hidroksi klorid inhalasyonu olabileceği düşünülerek tedavisine başlanmıştır. Toplumumuzda temizlik için kimyasalların çok yaygın kullanılması inhalasyona bağlı akciğer hasarı için hala ciddi risk faktörüdür.

Resim 1 ve Resim 2

Resim 1. Silik sınırlı buzlu cam opasiteleri

Resim 2. Sentriasiner buzlu cam dansitesinde nodüller

Resim 3

Resim 3a Tedavi öncesi PA **Resim 3b** Tedavi sonrası PA

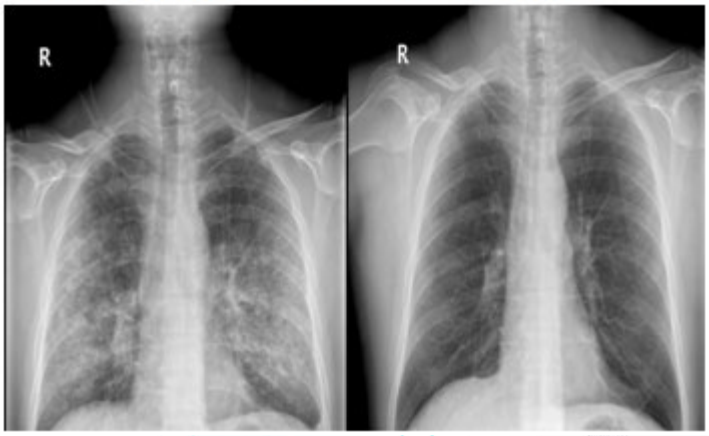

EP-273

Rüptüre Akciğer Kist Hidatiği

Siahmet Atlı, Süleyman Gökalp Güneş, Nevzat Esen, Fatih Tekin
SBÜ Van Eğitim Ve Araştırma Hastanesi, Van

GİRİŞ VE AMAÇ:Kist hidatik (KH) hastalığının etkeni cestod grubuna ait bir yassı solucan olan E. granulosus'dur. İnsan vücudunda en çok tutulan organların başında akciğerler gelmektedir. Akciğer tutulumu sıklıkla genç yaş grubunda olup, çoğu asemptomatik olmasına karşın, kist rüptüre olarak veya çevre dokulara bası oluşturarak semptomatik duruma gelebilir. Radyolojik olarak, soliter veya multiple, yuvarlak veya oval düzgün sınırlı kitle lezyonu şeklinde görülür. Rüptüre hidatik kistler değişik radyolojik bulgular gösterebilir. Rüptüre lezyonda hava-sıvı seviyesi, menisküs belirtisi, cumbo belirtisi, nilüfer belirtisi, kavite içinde kitle veya membran görünümü düz grafilerde veya bilgisayarlı göğüs tomografisinde saptanabilen önemli bulgulardır. Hidatik kist tedavisinde bugün, parankim koruyucu cerrahi güvenli ve etkili bir ilk basamak tedavi olarak kabul edilmektedir. Postoperatif dönemde, kemoterapi nüksleri engellemek için kullanılabilir. Bu olgu sunumunda B semptomları ve akciğerde kavite görünümü nedeniyle akciğer TBC ön tanısı ile ileri tetkik amaçlı yatırılan ve rüptüre kist hidatik tanısı alan olgu takdim edilecektir.
OLGU:22 yaşında erkek hasta yüksek ateş, terleme, göğüs ağrısı ve ağzından sıvı tarzında balgam çıkarma şikayeti nedeniyle çekilen PAAG'de sol üst zonda hava sıvı seviyesi veren kaviter lezyon izlendi. Çekilen akciğer tomografisinde sol akciğer üst lob anterior segmente 48x39 mm çapında alt segmentlerde rüptüre kist hidatik için karakteristik olan germinatif membran görünümü (nilüfer bulgusu) tespit edilmesi üzerine klinik ve radyolojik olarak rüptüre KH olarak değerlendirilip hastaya kistotomi ve kapitonaj tedavisi uygulandı (Figür 1). Operasyon sonrası uygun kemoterapi verildi. Hasta komplikasyon gelişmeden taburcu edildi.
SONUÇ:KH görülme sıklığı azalsa da hala önemli bir halk sağlığı problemi olmaya devam etmekte. Özellikle hayvancılığın yaygın olduğu bölgelerde yaygınlığını korumaktadır. Akciğer KH benign bir patoloji olmasına rağmen, rüptüre olup anaflaksiye yol açabilmesi nedeniyle ciddi morbidite ve mortalite potansiyeline sahiptir. Bu açıdan tanısı ve tedavisi önem taşımaktadır. KH tanısında klinik öykü ve radyolojik bulgular karakteristik veriler sunar. Kaya suyu ve germinatif membran ekspektorasyonu tanısal önem taşır. Rüptüre kist hidatiğin tedavisinde ilk basamak tedavi yöntemi cerrahidir. Postoperatif dönemde kemoterapi nüksleri önleyebilir. Radyolojik olarak, akciğer kist hidatiğinin, başta maligniteler ve TBC olmak üzere birçok akciğer patolojisini taklit edebileceği akılda tutulmalıdır.

1

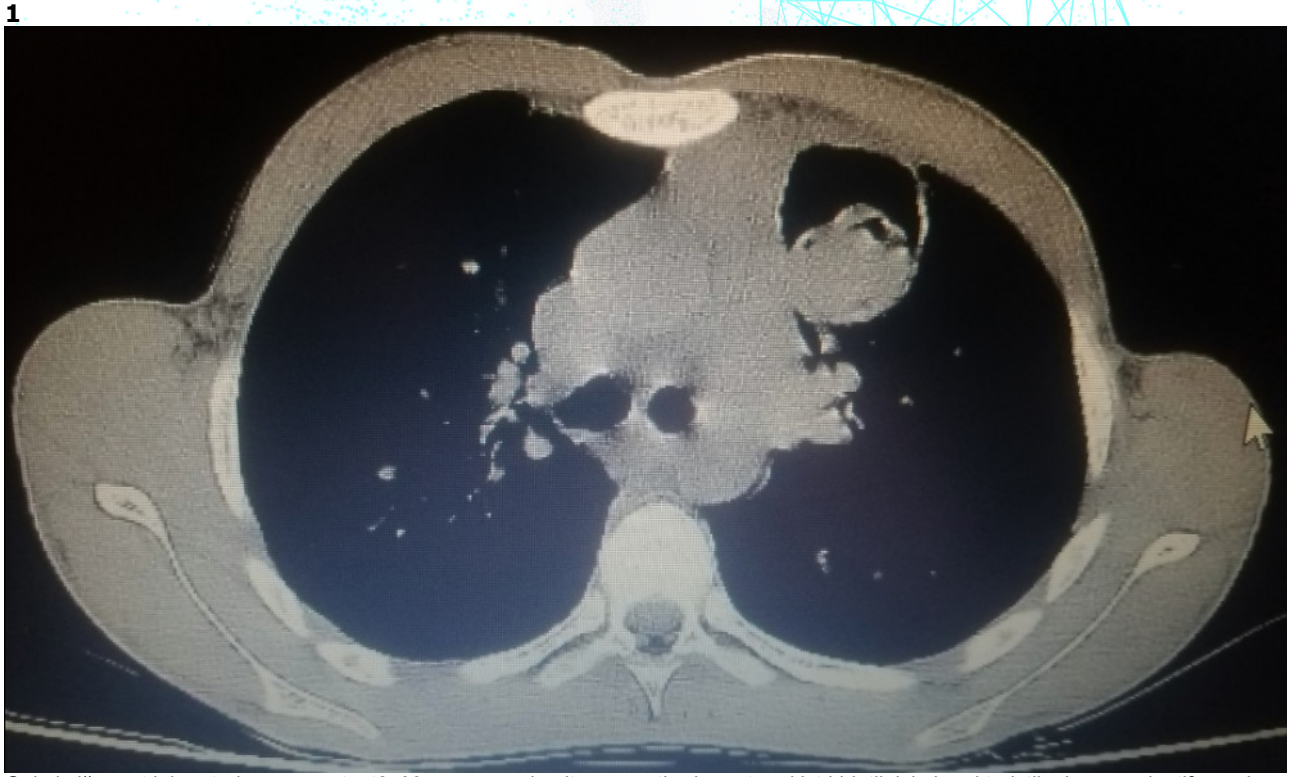

Sol akciğer üst lob anterior segmente 48x39 mm çapında alt segmentlerde rüptüre kist hidatik için karakteristik olan germinatif membran görünümüne (nilüfer bulgusu) dikkat ediniz.

EP-274

ACE reseptörü üzerinden etkili antihipertansif kullanımının COVID-19 pnömonili hastalarda sağkalım ve PCR pozitifliği üzerine etkisi: Üçüncü basamak hastane deneyimi

Emel Tellioğlu Cireli
Sağlık Bilimleri Üniversitesi İzmir Dr Suat Seren Göğüs Hastalıkları ve Cerrahisi Eğitim ve Araştırma Hastanesi

GİRİŞ VE AMAÇ:GİRİŞ: SARS-CoV-2 virüsünün spike proteinleri, reseptör bağlama alanı yoluyla anjiyotensin dönüştürücü enzim 2 (ACE2) reseptörüne bağlanır ve transmembran proteaz serin alt tip 2 (TMPRSS2) tarafından aktive edilir. Virüs böylece hava yolu epitel hücrelerine girer. ACE2 ayrıca anjiyotensin II'yi anjiyotensin-(1-7)'ye dönüştürür ve kardiyovasküler sistemde ortaya çıkan koruyucu etkilerle renin-anjiyotensin-aldosteron sistemini dengeler. Bazı veriler, yaygın olarak kullanılan iki antihipertansiyon ilacının (anjiyotensin II reseptör antagonistleri, ARB'ler ve anjiyotensin dönüştürücü enzim inhibitörleri, ACEI'ler) (ACEI/ARB) kalp ve böbrek hücrelerinde ACE2 ekspresyonunu artırabileceğini ve bu yaygın kullanılan ilaçların SARS-CoV-2 bulaşıcılık ve COVID-19 riskini etkileyebileceğini düşündürmüştür. ACE2 reseptörü, nazal epitel hücrelerinde yüksek oranda eksprese edilir ve bu hücreler, SARS-CoV-2 replikasyonu için birincil hedeflerdir. Bu ilaçların yeni koronavirüsün enfektivitesini artırıp artırmadığı ve COVID-19'un mortalitesi için ek bir risk oluşturup oluşturmadığı ilgi konusudur. AMAÇ: ACEI/ARB'lerin COVID-19 pnömonisinde PCR pozitifliği, klinik seyir ve sonuç üzerindeki etkisini değerlendirmek.
YÖNTEM:GEREÇLER VE YÖNTEM: Üçüncü basamak solunum hastalıkları hastanesinde COVID-19 pnömonisi tanısıyla yatan hastaların retrospektif incelenmesi.
BULGULAR:BULGULAR: Tablo 1'de hastaların demografik ve klinik özellikleri sunulmuştur. Hastaneiçi sağkalım süresi ilaç kullanan hastalarda 28 (95%CI 26,04-29,96), kullanmayan hastalarda 37,84 (95%CI 32,05-43,61) gün bulundu. ACEI/ARB kullanmak hastaneiçi sağkalım üzerine etkili bulunmadı. (p = 0.48) 30 günlük sağkalım süresi antihipertansif kullanan hastalarda 29,83 (95% CI 29,58-30,08) gün iken, kullanmayan hastalarda 29,18 (95% CI 28,74- 29,63) gün bulundu. ACEI/ARB kullanmanın 30 günlük sağkalım üzerine etkisi bulunmadı. (p = 0.54) 60 günlük sağkalım süresi antihipertansif kullananlarda 57,33 (95% CI 53,79-60,87), kullanmayanlarda 57,09 (95% CI 55,92-58,27) gündü. ACEI/ARB kullanan hastalardaki PCR pozitifliği oranı (%66,7) (OR=1.16) (95%CI 0,863-1,566) ile kullanmayan hastalardaki PCR pozitifliği oranı (%57,4) (OR = 0,78) (95% CI 0,438-1,39) arasında anlamlı fark saptanmadı (p=0,498) Tablo 2'de ACEI/ARB kullanımına dayanarak klinik özellikler karşılaştırılmıştır. Bu ilaçları kullanan hastaların daha yaşlı olduğu ve hipertansiyon dışında diyabetes mellitus ve KOAH'lı oldukları görülmektedir. Bu ilaçları kullananlarda BUN seviyeleri daha yüksek, sodyum seviyeleri daha düşük bulunmuştur.
SONUÇ:VE TARTIŞMA: Yatarak tedavi gören COVID-19 pnömoni hastalarında ACEI/ARB kullanımı kötü prognozla ilişkili bulunmadı. ACEI/ARB kullananlarda PCR pozitifliği oranı kullanmayan hastalara benzer bulundu. ACEI/ARB kullanmak SARS-CoV-2 PCR pozitifliğini değiştirmemektedir. Bu ilaçları kullanan hastaların daha yaşlı olduğu ve hipertansiyon dışında diyabetes mellitus ve KOAH hastalıkları olduğu sonucuna vardık.

Tablo 1- Hastaların demografik ve klinik özellikleri

Ortanca yaş (min-max)	52 (18 - 88)
Cinsiyet n (%) Kadin Erkek	..... 147 (42) 203 (58)
Ek hastalık n (%) Hipertansiyon Diyabetes mellitus KOAH Koroner arter hastalığı Kanser Astım	..... 95 (27,1) 62 (17,7) 38 (10,9) 34(9,7) 28(8) 19 (5,4)

Kronik Böbrek yetmezliği Romatoid artrit Sarkoidoz Serebrovasküler olay Kalp yetmezliği Hipotiroidi Diğer	5 (1,4) 5 (1,4) 3 (0,9) 2 (0,6) 2 (0,6) 2 (0,6) 15 (4,3)
Kan basıncı (mmHg) Sistolik Diyasolik	..... 120 ±15 75 ± 10
BUN (mg/dl)	31,03 ± 15,84
Kreatinin (mg/dl)	0,85 ± 0,27
AST (U/L)	26,69 ± 18,15
ALT (U/L)	28,43 ± 22,9
Sodyum (mmol/L)	139 ± 7
Potasyum (mmol/L)	4,34 ± 0,53
Hastanede takip süresi (gün)	9 ± 7
ACE inhibitörü kullanan hasta n (%)	17 (4,9)
ACE reseptör antagonisti kullanan hasta n (%)	7(2)
PCR pozitif hasta sayısı n (%)	203 (58)

Tablo 2. ACE inhibitörü/RAAS blokeri kullanımına dayanarak klinik özelliklerin karşılaştırılması

	ACEI /RAAS blokeri var	ACEI / RAAS blokeri yok	P değeri
Yaş (Median) (Min-maks)	62 (30-83)	51 (18-88)	0,001
Erkek cinsiyet n (%)	9 (37,5)	194 (59,5)	0,058
Komorbidite olması n (%)	24 (100)	159 (48)	0,000
Hipertansiyon n (%)	23 (95,8)	72 (22,1)	0,000
Diabetes mellitus n (%)	9 (37,5)	53 (16,3)	0,022
KOAH n (%)	8 (33,3)	30 (9,2)	0,002
Koroner arter hastalığı n (%)	4 (16,7)	30 (9,2)	0,273
Kanser n (%)	2 (8,3)	26 (8)	1,000
Astım n(%)	1 (4,2)	18 (5,5)	1,000
PCR pozitifliği	16 (66,7)	187 (57,4)	0,498
Ort. Sistolik tansiyon (mmHg)	121,09 (±18,15)	119,85 (±14,33)	0,990
Ort. Diastolik tansiyon (mmHg)	77,23 (±10,67)	74,30 (±9,87)	0,150
BUN (mg/dl)	40,22 (±21,62)	30,40 (±15,21)	0,033
Kreatinin (mg/dl)	0,93 (±0,32)	0,85 (±0,27)	0,192
AST (U/L)	26,92 (±21,12)	26,68 (±17,95)	0,383
ALT (U/L)	26,50 (±21,70)	28,57 (±23,02)	0,298
Sodyum (mmol/l)	136,88 (±4,69)	139,46 (±6,68)	0,029
Potasyum (mmol/l)	4,47 (±0,68)	4,33 (±0,52)	0,537

EP-275

Nadir bir kist hidatik komplikasyonu: Bronkobilyer fistül

Firat Saydin[1], Beyza Nur Özkan[2], Eray Metin Güler[2], Huriye Berk Takir[1]
[1]SBÜ Süreyyapaşa Göğüs Hastalıkları ve Göğüs Cerrahisi Eğitim ve Araştırma Hastanesi, Göğüs Hastalıkları Ana Bilim Dalı, İstanbul
[2]SBÜ Hamidiye Tıp Fakültesi, Tıbbi Biyokimya Anabilim Dalı, İstanbul

GİRİŞ VE AMAÇ:Kist hidatik, ekinokokların neden olduğu tüm organları tutabilen zoonotik bir parazitozdur. Karaciğer ve sağ akciğer birlikte tutulumu daha sıktır.Tutulan organ ve kistin basısına veya rüptürüne bağlı olarak çok çeşitli semptomlarla prezente olabilir. Akciğer kist hidatiğinde, en sık semptom öksürük, nefes darlığıyken, nadien bronkobiliyer fistül gelişir ve biliyofitizis görülebilir. Bronkobiliyer fistül, subdiyafragmatik yerleşen karaciğer hidatik kistin enfeksiyonu, perikistik dokunun ve diyafragmanın destrüksiyonuyla geliştiği düşünülmektedir. Bronkobiliyer fistüllü hastamızı nadir görülen bir komplikasyon olması nedeniyle sunduk.
OLGU:Altmış altı yaşında kadın hasta, 1 yıldır devam eden öksürük, sarı-yeşil renkli, köpüklü bol balgam çıkarma, nefes darlığı şikayeti ile başvurdu. Bilinen hipertansiyon ve kronik böbrek yetmezliği olan hastanın, sağ akciğer ve karaciğerde enterococcus multilocularis tanısıyla (2004 ve 2008) 2 kez operasyon ve aralıklı albendazol 2x400 mg kullanım öyküsü vardı. En son 2010 yılında da sol akciğer üst lobda kist rüptürü nedeniyle 3. kez operasyon önerilmiş ancak hasta kabul etmemişti. Fizik muayenesinde vitalleri stabildi, bilateral ral duyuldu. Batın rahattı, rebound, defans, hepatosplenomegali saptanmadı. Sağ alt extremitede çap artışı görüldü. Akciğer grafisinde sağ üst ve sol orta zonda komplike kistle uyumlu lezyon görüldü. WBC:7960 CRP:150mg/dl, PCT:0,575ng/ml, D-dimer 4,21 idi. Hasta pnömoni, kist hidatik ve DVT ön tanısıyla interne edilerek piperasilin/tazobaktam 4.5 gr(4x1), moksifloksasin 400 mg(1x1), enoksaparin 0.6cc 2x1 başlandı. Alt ekstremite venöz doppler USG'de sol alt extremitede trombüs saptadı. Takibinde, idrarda azalma, kreatinin artışı, metabolik asidoz ve hiponatremi gelişmesi üzerine düzey3 YBÜ'ne nakil edildi. Hidrasyona yanıt alındı, diyaliz ihtiyacı olmadı. Öksürmekle gelen, 500cc/gün, sarı yeşil renkli balgam çıkardığı gözlenen hastaya bilifitizis ön tanısı ile FOB yapıldı. Trakea ve her iki bronşial sistemden sarı-yeşil renkli, köpüklü sıvı aspire edildi. Bronşial sıvı, safra asiti ve hematoidin analizi için toplandı. Hematoidinin giemsa boyaması yapılarak billirubin kristalleri mikroskopik olarak gösterilerek bronkobiliyer fistül tanısı konuldu. Endoskopik Retrograd Kolanjiopankreotografiyle stent uygulandı. Stent uygulamasından sonra bilifitizisi gerileyen hasta evde takip edilirken, işlem sonrası 1. haftada ani solunum sıkıntısı ile dış merkez acile başvurmuş ve ex olmuştur. Hastanın ölüm sebebi hakkında yeterli bilgiye ulaşılamamakla birlikte ani ölüm nedeni, DVT varlığı nedeniyle, tedaviye rağmen gelişen massif pulmoner tromboemboli olabileceğini düşündük.
SONUÇ:Kist hidatikte, nadir gelişen bronkobiliyer fistülün erken tanı ve tedavisi için biliyofitizis sorgulanmalı ve takip edilmelidir.

KİST HİDATİK

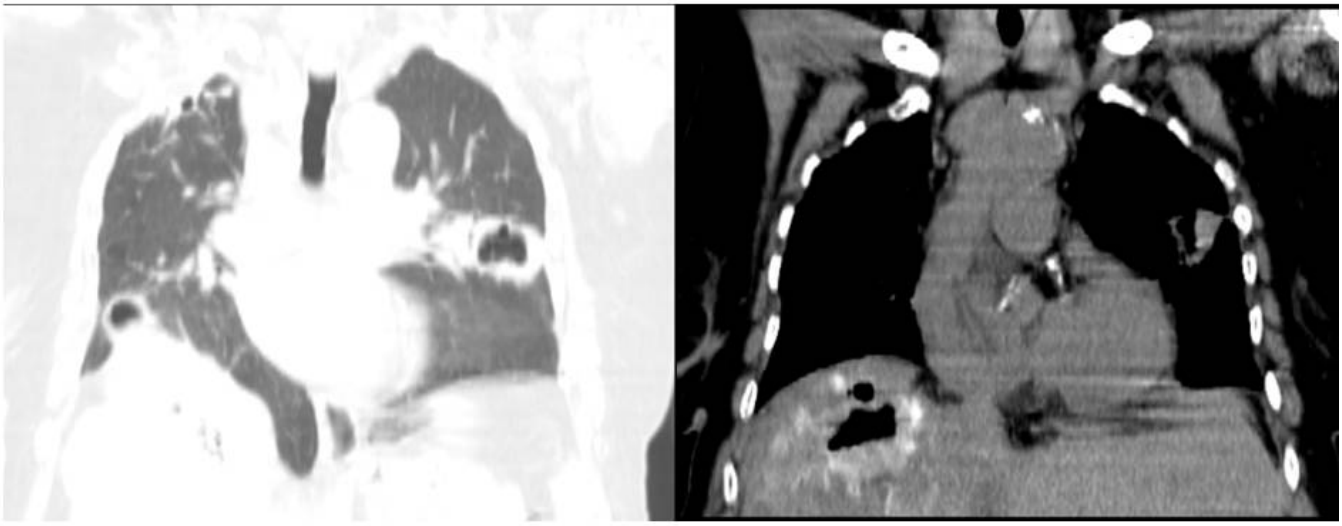

karaciğer ve akciğer kistleri

KİST HİDATİK

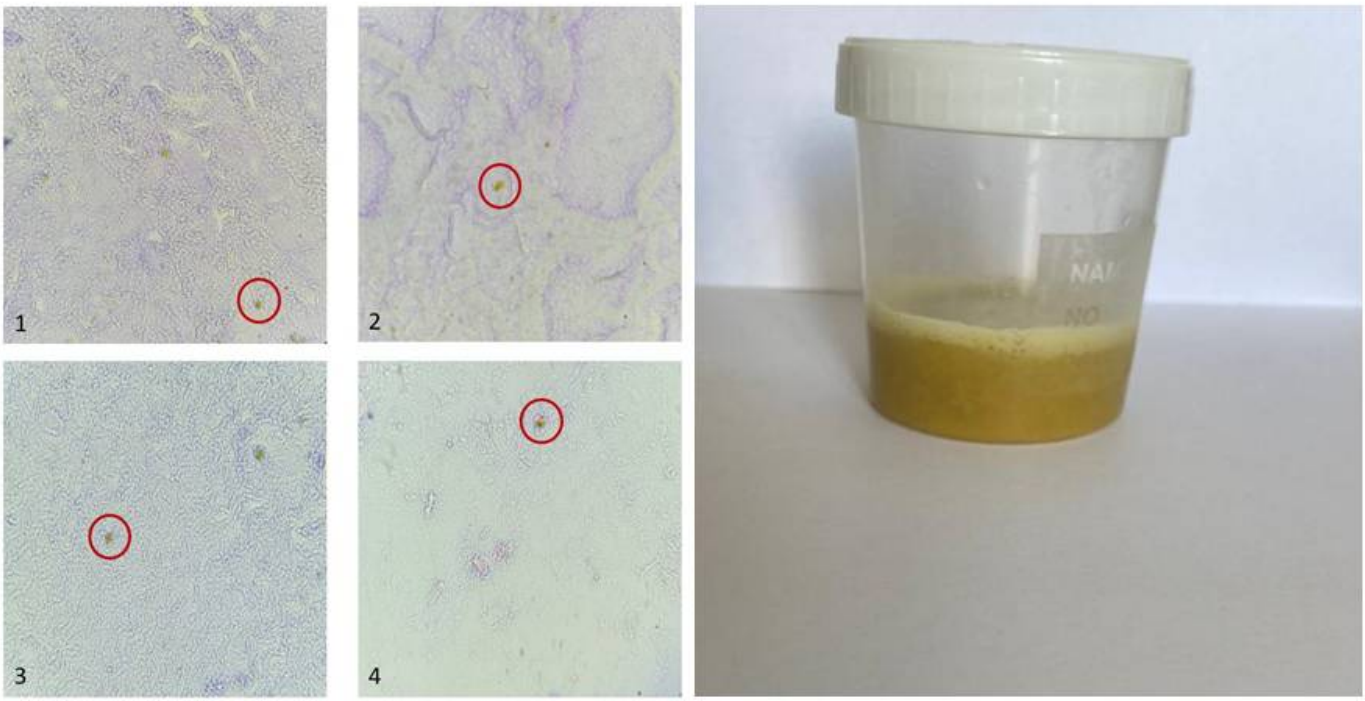

HEMATOİDİN BOYANMASI VE BİLİFİTİZİS

EP-276

Çam Terebentin Aspirasyonu

Cansu Görkem Yahşi[1], Asiye Şafak Bulut[2], Ayşegül Karalezli[3]
[1]Ankara Şehir Hastanesi, Göğüs Hastalıkları Kliniği, Ankara
[2]Ankara Şehir Hastanesi, Patoloji Ana Bilim Dalı, Ankara
[3]Yıldırım Beyazıt Üniversitesi Tıp Fakültesi / Ankara Şehir Hastanesi, Göğüs Hastalıkları Kliniği, Ankara

GİRİŞ VE AMAÇ:Solunan çeşitli gazlar, aspire edilen bazı maddeler akciğerlerde toksik etkiye sahiptir. Bu ajanlara evde, iş ortamında maruz kalınabilir. Maruziyet sonrası solunum yollarında hafif iritasyon bulgularından ARDS (akut respiratuar distress sendromu)'ye kadar geniş yelpazede tablolar gelişebilir. Hastaneye solunumsal yakınmayla gelen hastalarda şikayetlerin süresi, başlangıcıyla ilintili durum olup olmadığı sorgulanmalıdır; toksik inhalasyon sonrası gelişen yakınmalarda hekimin detaylı anamnez alması önemlidir. İnhale ve aspire edilen maddenin özelliklerine göre solunum yollarında etkilediği alan değişiklik gösterir. Yağ bazlı sıvıların aspirasyonunda akciğerlerde lipoid pnömoni tablosu gelişebilir. Genellikle çocukluk çağı veya ileri yaşta görülür. Olgumuzda erişkin hastada kazara bir oleoresin (çözücülerin buharlaştırımasıyla elde edilen yağ bazlı özüt) türevi olan, toplumda sıklıkla kozmetik ve hobi amacıyla kullanılan çam terebentin yağının aspirasyonundan bahsedilecektir.
YÖNTEM:
BULGULAR:Otuz üç yaşında bilinen hastalığı bulunmayan kadın hasta, içerisine çam terebentin yağı damlatılmış suyu kazara içip kustuktan 48 saat sonra acil servise sol yan ağrısı ve öksürükle başvurdu. Toraks bilgisayarlı tomografide sol akciğer süperior ve inferior lingular segmentlerde santralden subplevral alana uzanan, içerisinde hava bronkogramları bulunan konsolide görünüm mevcuttu. (Resim-1) Hobi olarak yağlı boya resim yaptığı, fırça temizliği için çam terebentin yağı kullandığı öğrenilen hasta lober pnömoni ve lipoid pnömoni ön tanılarıyla servise yatırıldı. Akut faz reaktanları yüksek olan hastaya ampirik piperasilin-tazobaktam, levofloksasin antibiyoterapileri başlandı, lipoid pnömoni şüphesi olan hastanın tedavisine metilprednizolon eklendi. Yatışının ertesi günü bronkoskopi yapıldı, bronş lavajı alındı. Lavaj sitolojisindeki makrofajların bazılarının mikrovakuole geniş sitoplazmalı olduğu, Oil Red O boyasıyla boyanma gösterdiği görüldü. (Resim-2) Lipid yüklü bu makrofajlar lipoid pnömoni tanısını destekleyici nitelikte değerlendirilerek hastanın tedavisine devam edildi. Tedaviler sonrası aktif yakınması kalmayan, akut faz reaktanları normale dönen, radyolojik olarak regresyon izlenen hasta taburcu edildi.
SONUÇ:Çam terebentin birçok sektörde kullanılan lipid bazlı bir çözüdür. Günümüzde genellikle boya çözücü, inceltici olarak kullanılmaktadır. Diğer çoğu kimyasallar gibi çam terebentin inhalasyonu ya da aspirasyonu akciğer üzerinde toksik etkiye sahiptir. Lipoid pnömoniler pnömoninin nadir görülen bir formudur, bazı animatörlerin ateş gösterisi sırasında petrol, hidrokarbon türevi kimyasalları aspirasyonu sonucu çok sayıda lipoid pnömoni vakası bildirilmiştir. Olgumuzda hasta yağlı boya resim fırçalarını temizlemek için çam terebentin kullanmaktaydı ve çam terebentin aspirasyonu sonucu lipoid pnömoni geliştiği gösterildi. Bu olguda olduğu gibi şüpheli olgularda anamnez tanı ve tedavide büyük rol oynamaktadır.

Resim-1

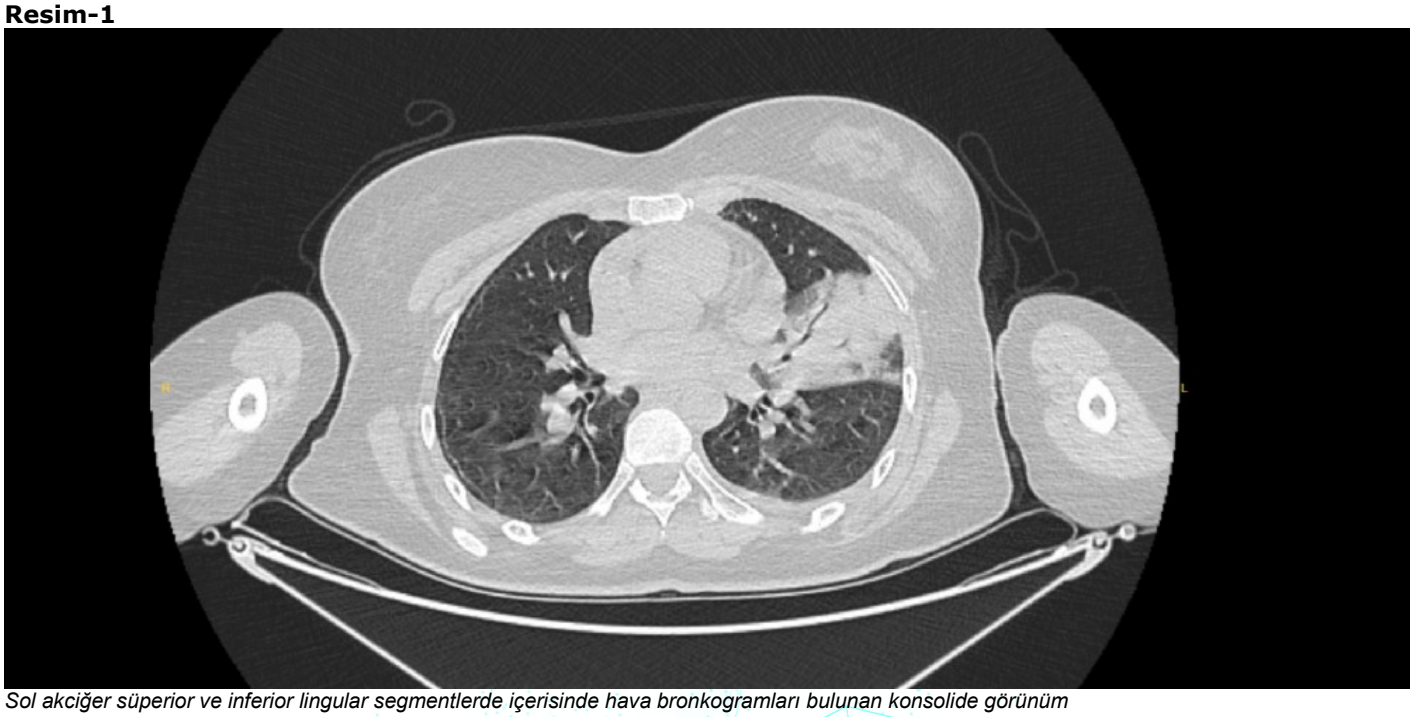

Sol akciğer süperior ve inferior lingular segmentlerde içerisinde hava bronkogramları bulunan konsolide görünüm

Resim-2

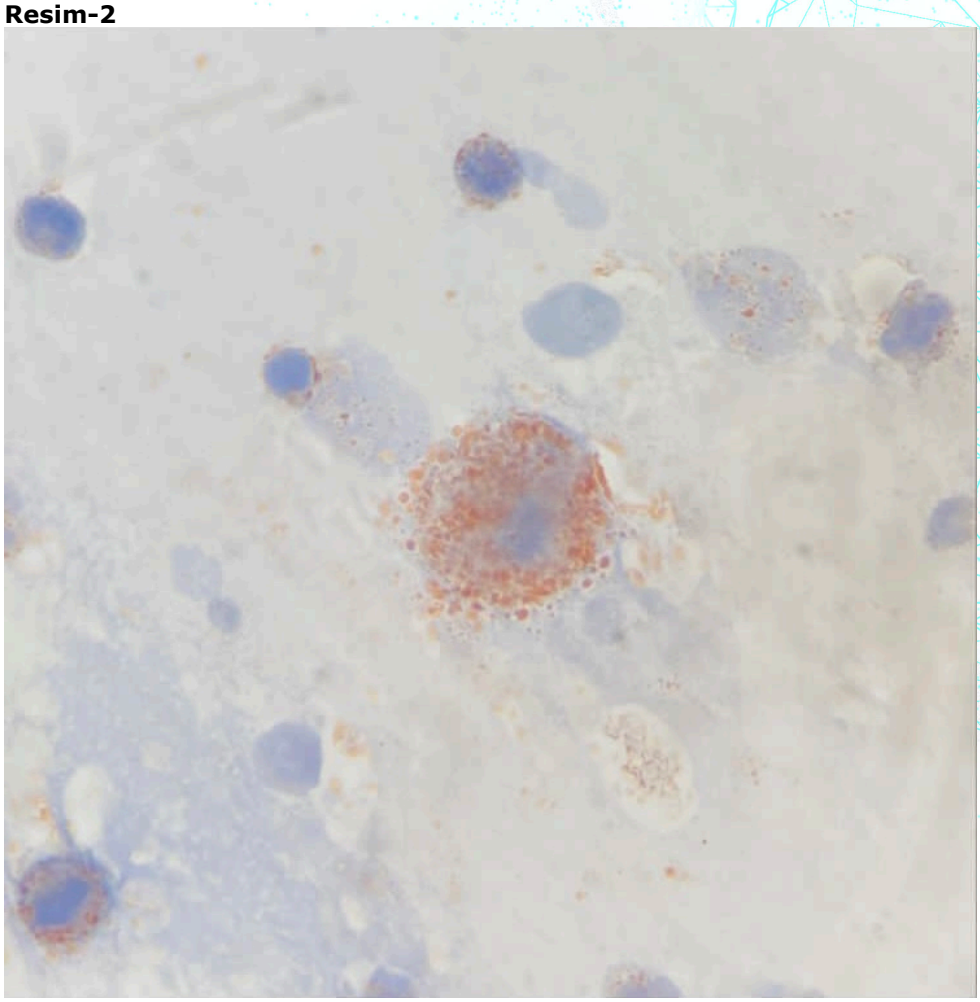

Lipid Yüklü Makrofaj

Resim-3

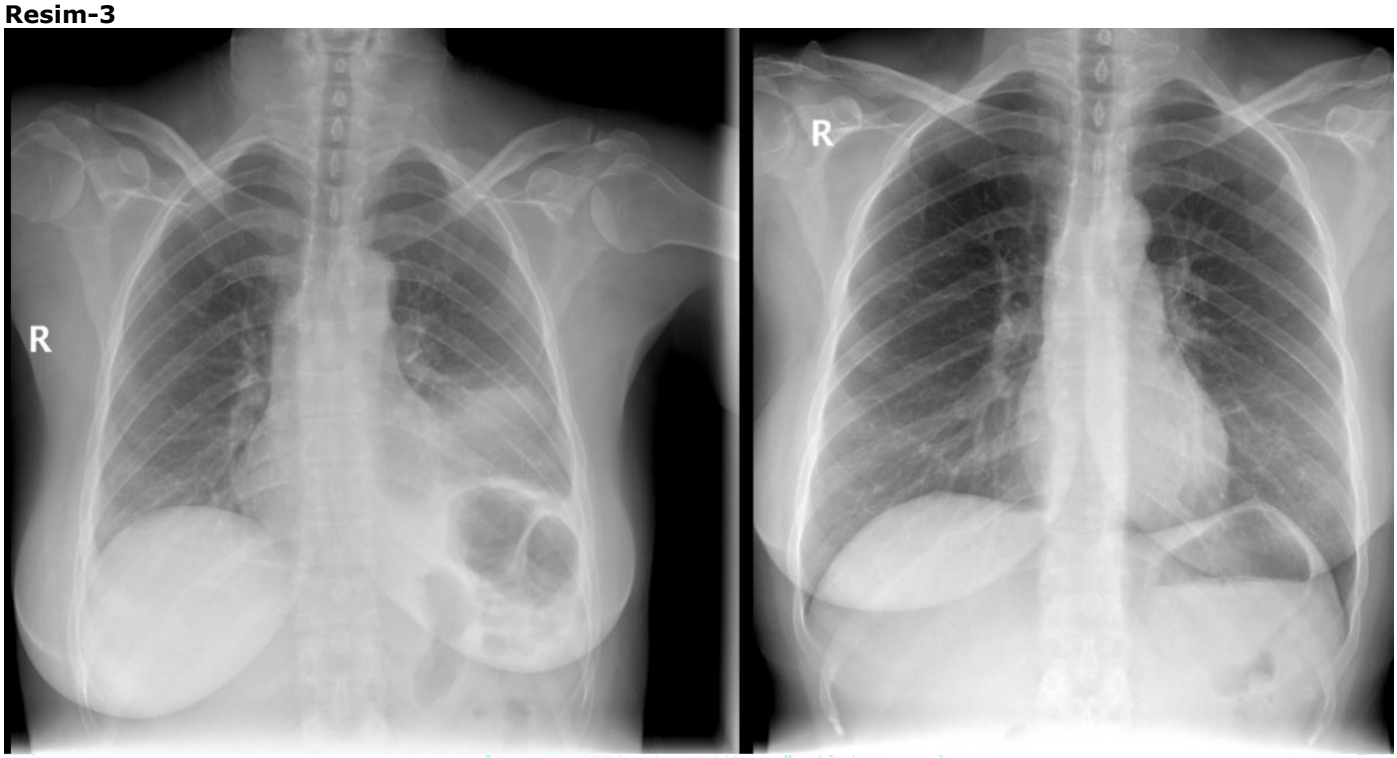

Başlangıç akciğer grafisi (solda) ve tedavinin 1. ayında görülen kontrol akciğer grafisi (sağda).

EP-277

COVİD-19 Enfeksiyonuna Eşlik Eden, Kaviter Süper-Enfeksiyonlar

Hatice Arzu Uçar
Tokat Devlet Hastanesi

GİRİŞ VE AMAÇ:Covid 19 tüm dünyada pandemiye neden olmuş ve beraberinde birçok komplikasyona sebep olmuştur. En yaygın komplikasyonları arasında bakteri ve mantar enfeksiyonları yer alır. Özellikle ilaç dirençli gram negatif bakteriyel enfeksiyonlarla olabilecek süper-enfeksiyonların risk değerlendirilmesi çok önemlidir. Covid 19 ile birlikte latent tüberküloz olgularında da re-aktivite gösterebileceği bildirilmiştir. COVİD 19 radyolojik olarak en sık periferik akciğer alanlarında buzlu cam alanları ve konsolidasyonlardır. Nadiren kavitasyon, lenfadenopati olarak izlenebilmektedir. Bu nedenle Covid 19 tutulumu ile birlikte görülen kavitasyon ve kitle görünümünde ağır enfeksiyonlar açısından dikkatli olunmalıdır. Sunumda kavitasyon ve kitle ile seyreden enfeksiyonlardan Klebsielle pnömonisi ve Mycobacteri tüberkülosis olguları sunulmuştur.
OLGU:İlk olgu, 21 yaşında sırt ağrısı ve ateş şikayeti ile başvuran erkek hastaydı. Covid temas öyküsü mevcuttu. Toraks BT'de üst loblarda daha belirgin buzlu cam alanları, sol alt lobda periferik alanda konsolidasyon, sol alt lob subsegmenter arterlerde şüpheli dolum defekti mevcuttu. Covid PCR pozitif sonuçlandı. O dönemdeki mevcut rehber Covid 19 ve emboli için tedavi verildi. Taburculuğundan bir ay sonra dış merkezde BT ve takibinde PET BT çekildiği görüldü. PET BT sonucu sol akciğerde patolojik FDG tutulumu gösteren kitle, her iki akciğerde yaygın artmış FDG tutulumu gösteren nodüller, mediastende ılımlı artmış FDG tutulumu gösteren lenf nodları görüldü. Transtorasik akciğer biyopsisi yapıldı. NEKROTİZAN GRANÜLOMATÖZ ENFLAMASYON, multinükleer dev hücreyi de içeren granülom yapıları ve geniş nekrotik fragmanlar görüldü. Olgu tüberküloz olarak değerlendirildi, tedavi başlandı. 6 aylık tedavi sonrasında tam regresyon ile tedavi tamamlandı.
İkinci olgu, 74 yaşında Covid pozitif olan KOAH, akciğer kanseri tanısı ile opere edilmiş ve kemopterapi alan hasta hipoksisi nedeniyle devir alındı. Posteroanterior akciğer grafisinde sağ alt lobda buzlu cam ve hava bronkogramı içeren infiltrasyon mevcuttu. Seftriakson ve metilprednizolon tedavisi verildi. Takiplerinde desaturasyonu artan hastada PAAC sonrasında çekilen toraks BT'de: sağ akciğer alt lobda içerisinde hava sıvı seviyelenmeleri bulunan 3.5x5 cm boyutta kistik lezyon, buzlu cam dansiteleri ve kollaps, sağda en kalın yerinde 7 cmye ulaşan masif pnömotoraks görünümleri mevcuttu. Drene edildi. Tedavi piperasilin-tazobaktam ve flukanazol olarak düzenlendi. Balgam kültürü sadece trimethoprim-sulfamethoxazole duyarlı Klebsiella oxytoca şeklinde sonuçlandı. Tedavisi imipenem, trimethoprim-sulfamethoxazole olarak devam edildi. 21 günlük tedavi verildi. Kontrollerinde tam regresyon görüldü.
SONUÇ:Atipik tutulumlu Covid 19 vakalarında dirençli enfeksiyonların gelişebileceği için dikkatli olunmalıdır.

Sekil 1

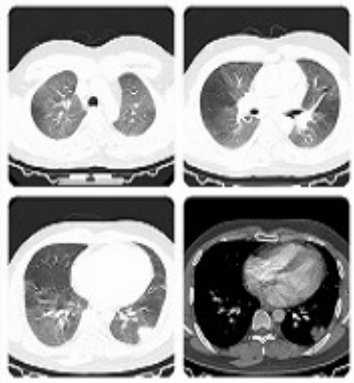

Buzlu cam ve konsolidasyon, enfarkt? Sol alt lob subsegmenter emboli?

Sekil 2

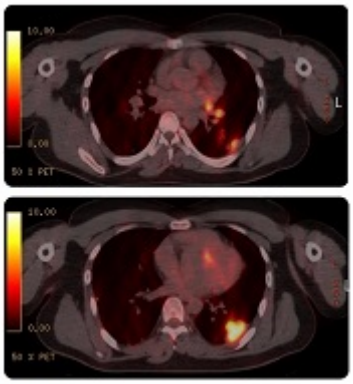

Sol akcigerde patolojik FDG tutulumu gosteren kitle, her iki akcigerde yaygin artmıs FDG tutulumu gosteren noduller, mediastende ilimli artmısŸ FDG tutulumu gosteren lenf nodlari

Sekil 3

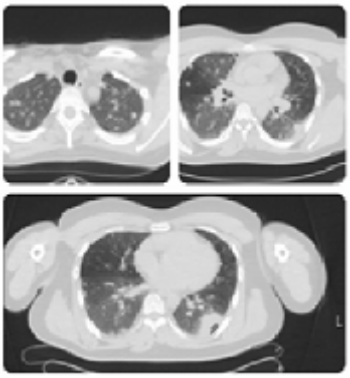

Sol akcigerde patolojik FDG tutulumu gosteren kitle, her iki akcigerde yaygin artmıs FDG tutulumu gosteren noduller, mediastende ilimli artmısŸ FDG tutulumu gosteren lenf nodlari

Sekil 4

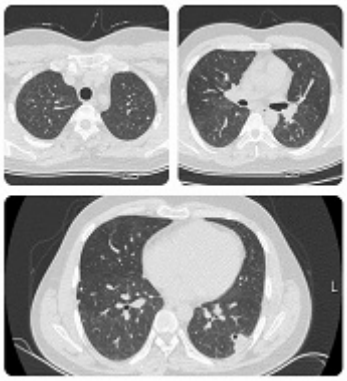

Noduller ve konsolidasyonda regresyon

Sekil 5

Posteroanterior akciger grafisinde sag alt lobda buzlu cam ve hava bronkogrami iceren infiltrasyon

Sekil 6

Sag akciger alt lobda icerisinde hava sivi seviyelenmeleri bulunan 3.5x5 cm boyutta kistik lezyon, buzlu cam dansiteleri ve kollaps, sagda en kalin yerinde 7 cmye ulasan masif pnomotoraks

Sekil 7

Regresyon gostermis Postero-anterior akciger grafisi

EP-279

Özefagustan akciğer yolculuk

Nupelda Balsak, Özer Özdemir, Gülru Polat
S.B.Ü. Dr.Suat Seren Göğüs Hastalıkları ve Göğüs Cerrahisi Eğitim Araştırma Hastanesi İzmir

GİRİŞ VE AMAÇ:Akciğer absesi enfeksiyöz ajanların sebep olduğu nekrotik materyal içeren, akciğer parankimine yerleşmiş kaviter lezyonlarla karakterize bir hastalıktır.Akciğer absesi gelişme riski bilinç değişikliği,aspirasyon öyküsü,özefagus disfonksiyonu olan ağız hijyeni bozuk kişilerde yüksektir.Olgumuz malignite tetkik amacıyla hastanemize başvuran akciğer absesi tanısı alan hastayı incelemektedir.
OLGU:68 yaş erkek, geçirilmiş svo sekeli mevcut sol paraplejik hasta 2 haftadır devam eden öksürük, hırıltılı solunum,nefes darlığı şikayetiyle başvurdu.Fizik muayenede dinlemekle sağ akciğer üst zonda solunum sesleri azalmış.Laboratuvar incelemede lökosit 13.000 crp 209 görüldü. Paac grafide sağ akciğer üst zonda artmış dansite artışı saptanan hastaya toraks bilgisayarlı tomografi çekildi.Bt görüntüleri incelendiğinde sağ akciğer apikal segmentte suprahiler bölgeye uzanım gösteren paramediastinal yerleşimli kaviter alanlar içeren 6.5*5.5 cm boyutunda solid kitle lezyonu izlendi.Histopatolojik inceleme uygun görüldü.İleri tetkik ve tedavi amacıyla hastaneye yatırılan hastaya fiberoptik bronkoskopi yapıldı.Endobronşiyal lezyon saptanmadı. Sağ akciğer üst lob girişinden bronşiyal lavaj ve fırça biyopsi yapıldı.Patoloji sonuçları benign olarak değerlendirilen hastanın kültürlerinde üreme saptanmadı.Tuberküloz arb ve pcr negatifliği görüldü.Pet_ct çekilen hastanın görüntüleri incelendiğinde özefagus proksimalinden sağ akciğer apikalindeki kaviter lezyona uzanan hiperdens görünüm (İyatrojenik?, yabancı cisim?), sağ akciğer apikalinde kalın duvarlı kaviter lezyon ile uyumlu alanda çevresel artmış (SUVmax:5.2) 18FDG tutulumu izlendi.Hastanın kaviter lezyonuna yönelik TTİİAB yapıldı.Bulgular benign abseleşmiş enfeksiyon lehine değerlendirildi.Hastanın anamnezi derinleştirildiğinde son 1 aydır devam eden yutma güçlüğü olduğu öğrenildi.Aspirasyon yabancı cisim yutma öyküsü verilmedi.Hasta gastroenterolojiye danışıldı.Endoskopi yapılan hastada özefagus duvarına invaze yabancı cisim saptandı.Yabancı cisim endoskopik olarak çıkarıldı.Hastaya intravenöz antibiyotik başlandı.10 gün intravenöz antibiyoterapi sonrası oral antibiyotik reçete edilerek taburcu edildi.1 ay sonra poliklinik kontrolünde görülen hastanın semptomları geriledi.Paac grafi iyileşmiş görüldü.
SONUÇ:Malignite tetkik amacıyla hastane başvurusunda bulunan kaviter lezyonu mevcut hastalarda ayırıcı tanı yaparken enfeksiyöz hastalıklar göz ardı edilmemelidir.Olgu sunumumuz özefagustan akciğer parankimine uzanım gösteren yabancı cisime sekonder oluşan akciğer absesini incelemiştir.Olgu nadir görüldüğü için sunmak istedik.

Bilgisayarlı tomografi ve pet_ct görüntüleri

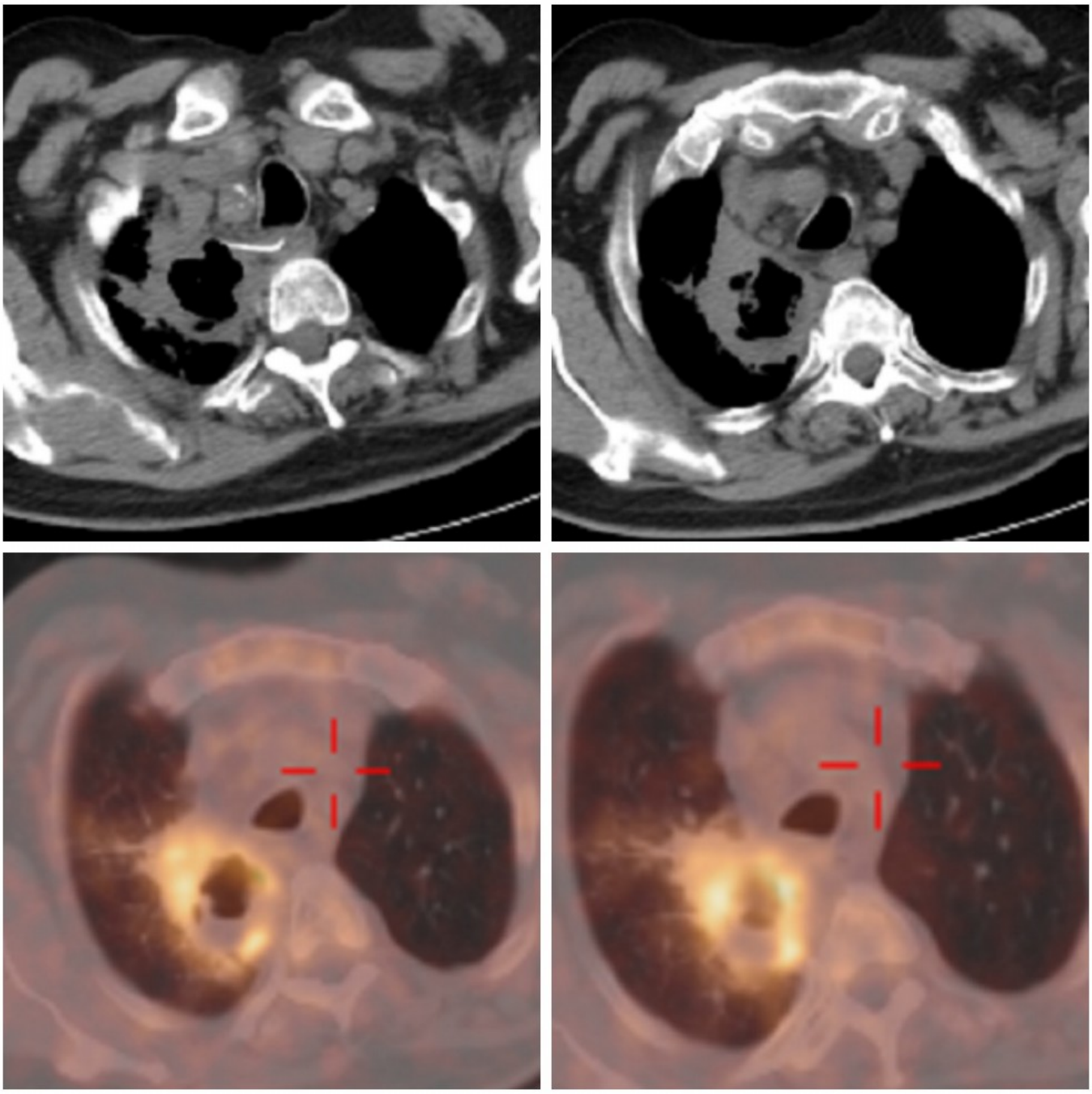

Hastanın yabancı cisim ve kaviter lezyonunun görüldüğü toraks bt ve pet_ct görüntüleri

tedavi öncesi ve tedavi sonrası paac grafi örnekleri

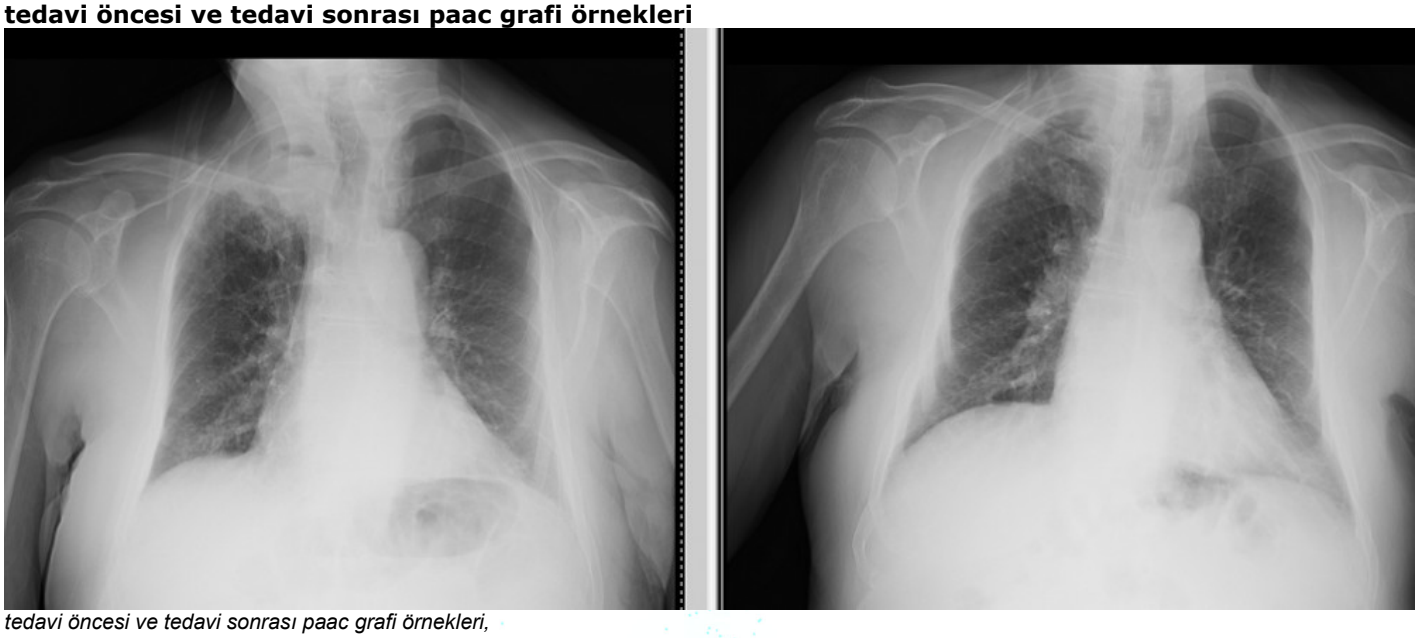

tedavi öncesi ve tedavi sonrası paac grafi örnekleri,

EP-280

Tanı Ve Tedavide Gecikme Yaratan Binbir Yüzlü Covid-19 Olguları

Naz Kartal, Gülbahar Darılmaz Yüce, Koray Hekimoğlu, Müşerref Şule Akçay
Başkent Üniversitesi,Göğüs Hastalıkları Ana Bilim Dalı,Ankara;Başkent Üniversitesi, Radyoloji Ana Bilim Dalı,Ankara

GİRİŞ VE AMAÇ:Uzamış (Long) COVID veya Kronik COVID Sendromu COVID-19 tanısı konulmuş hastalarda semptomların bir aydan daha uzun süre devam etmesi olarak tanımlanmaktadır. COVID-19'un immünsuprese hastalardaki uzamış seyrinin kliniğe yansıması tanı, takip ve tedavi modaliteleri eşliğinde tartışılmıştır.
OLGU:OLGU 1: İmmünsupresif tedavi kullanımı olan Multipl Skleroz tanılı 26 yaşında kadın hasta COVID-19 geçirdikten 1 ay sonra devam eden öksürük ve ateş şikayetiyle polikliniğe başvurdu. Antibiyotik ve kortikosteroid tedavisine rağmen C-reaktif protein progresyonu ve dirençli ateşi devam eden nazofarengeal sürüntü SARS-CoV-2 PCR (-) olan hastaya pulmoner infiltrasyonları için bronkoskopi, transtorasik akciğer biyopsisi yapıldı. Tanısal bulgu elde edilemedi. Verilen antibiyotik tedavisine yanıt alınamayan klinik, radyolojik ve laboratuvar progresyonu olan hastaya ikinci bronkoskopi yapıldı, bronş lavajında SARS-CoV-2 PCR (+) saptandı. Hastaya Molnupravir, İntravenöz İmmünglobulin, IL-1 reseptör antagonisti, kortikosteroid tedavisi verildi. Tedavi sonrasında klinik, laboratuvar ve radyolojik olarak düzelen hastada hastalık döngüsü ataklar halinde tekrarladı. IL-1 reseptör antagonisti ve kortikosteroid tedavisi ile alevlenmeler yatıştı.
OLGU 2: B Hücreli Lenfoma tanılı 82 yaşında kemoterapi alan erkek hasta COVID-19 pnömonisi sonrası ateş ve öksürük şikayetiyle başvurdu. Yatışında SARS-CoV-2 PCR 2 kez (-) idi. Post COVID bakteriyel pnömoni tanısı ile antibiyoterapi ve kortikosteroid tedavisi verildi. Hastada COVID sonrası 1. ayda klinik, laboratuvar ve radyolojik kötüleşme nedeniyle tekrar gönderilen SARS-CoV-2 PCR (+) saptandı. Yoğun bakımda takip edilen hasta kaybedildi.
OLGU 3: Renal transplantasyon yapılmış 61 yaşında erkek hasta COVID-19 geçirdikten 1 ay sonra devam eden eden ateş, öksürük, halsizlik şikayetiyle polikliniğe başvurdu. Toraks bilgisayarlı tomografide halo işareti olan hastaya bronkoskopi yapıldı. Lavaj sıvısında SARS-CoV-2 PCR (+) ve galaktomannan (+) saptandı. İmmunsupresif tedavisi kesilip antiviral ve antifungal tedavi verilen hastanın SARS-CoV-2 PCR sonucu aralıklı kontrollerde 3 ay boyunca pozitif bulundu.
SONUÇ:İmmünsuprese hastalarda COVID-19 sağlıklı popülasyona kıyasla uzamış pozitiflik, uzamış ve tekrarlayan semptomlarla karakterizedir. Bu durum hastalarda tanı ve tedavi güçlüğüne neden olmaktadır. İmmünsuprese olup COVID-19 geçirmiş hastalarda pulmoner hastalıkta tedaviye klinik, laboratuvar ve radyolojik yanıtsızlık durumunda uzamış COVID-19 akla getirilerek bronş lavaj sıvısında SARS-CoV-2 PCR incelemesi yapılması düşünülmelidir.

Covid-19 Cases Delaying Diagnosis And Treatment

Naz Kartal, Gülbahar Darılmaz Yüce, Koray Hekimoğlu, Müşerref Şule Akçay
Department of Pulmonology,Baskent University,Ankara,Turkey;Department of Radiology,Baskent University,Ankara,Turkey

OBJECTIVE:Prolonged (Long) COVID or Chronic COVID Syndrome is described as the persistence of symptoms more than one month in patients with COVID-19. Admission to the clinic and monitored modalities of COVID-19 in immunocompromised individuals are discussed.
CASE:CASE 1: 26 year old female patient with diagnosis of Multiple Sclerosis, who is an immunosuppressive user, visited outpatient clinic with complaints of cough and fever that persisted 1 month after COVID-19. Because of pulmonary infiltrate evidences, bronchoscopy and transthoracic intervention were performed with persisted fever, negative nasopharyngeal SARS-CoV-2 PCR and whose C-reactive protein levels progress despite antibiotic and corticosteroid treatment. Diagnostic evidence could not be obtained. Patient with clinical and radiological progression who did not respond to treatment underwent second bronchoscopy. In bronchoalveolar lavage SARS-CoV-2(+) was detected. Patient who clinically, laboratory and radiologically improved after the treatment, started to experience symptoms again, which exacerbations subsided with IL-1 receptor antagonist and corticosteroid treatment.
CASE 2: A 82-year-old male patient with a diagnosis of B-Cell Lymphoma who received chemotherapy was

admitted with complaints of fever and cough after COVID-19 pneumonia. SARS-CoV-2 PCR was (-) twice on admission. Antibiotherapy and corticosteroid treatment was given for post-COVID bacterial pneumonia. SARS-CoV-2 PCR resulted positive after a month from previous Covid diagnosis in the patient who had persistant clinica, laboratory and radiological deterioration. The patient died in intensive care unit.
CASE 3: A 61-year-old male patient who had undergone renal transplantation was admitted to the outpatient clinic with the complaints of fever, cough, and fatigue that persisted 1 month after suffering from COVID-19. Bronchoscopy was performed on the patient with a halo sign on thorax computed tomography. SARS-CoV-2 PCR (+) and galactomannan (+) were detected in the lavage fluid. The SARS-CoV-2 PCR result of the patient whose immunosuppressive treatment was stopped and antiviral and antifungal treatment was given, was positive for 3 months in intermittent controls.
RESULT:In immunosuppressed patients, COVID-19 causes difficulties in diagnosis and treatment in patients. In immunosuppressed patients with clinical, laboratory and radiological unresponsiveness to treatment who have had COVID-19, prolonged COVID-19 should be considered, and SARS-CoV-2 PCR examination in bronchial lavage fluid should be considered.

Şekil 1
Picture1

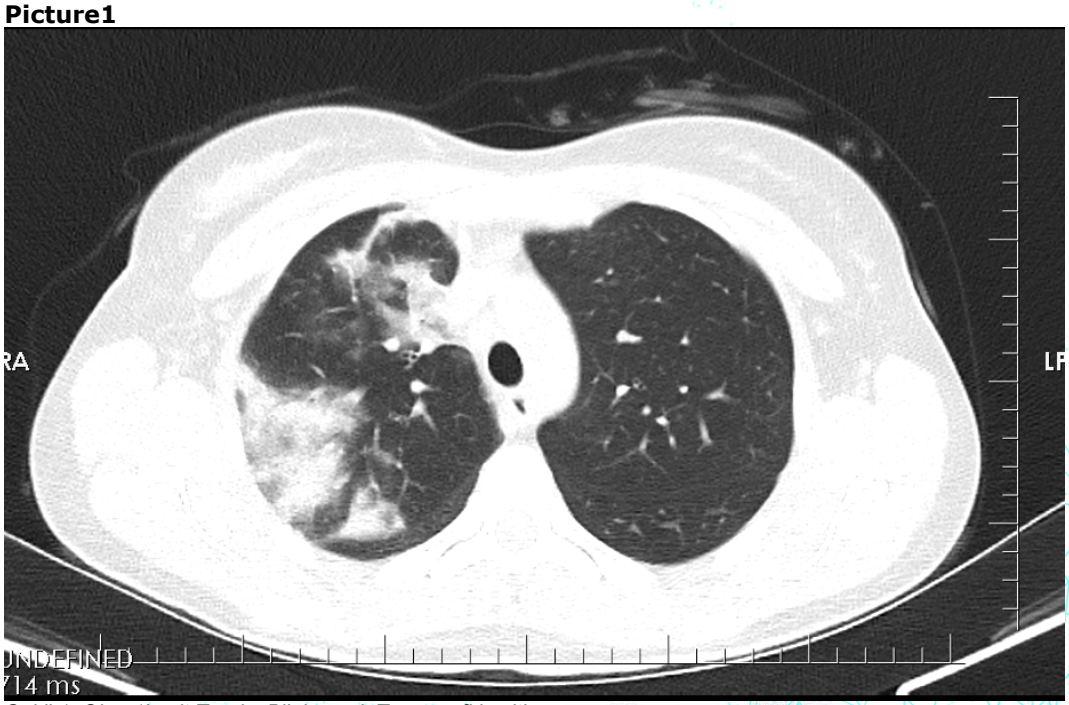

Şekil 1: Olgu 1'e ait Toraks Bilgisayarlı Tomografi kesiti
Picture 1: Thorax computerized tomography section of Case 1

Şekil 2
Picture2

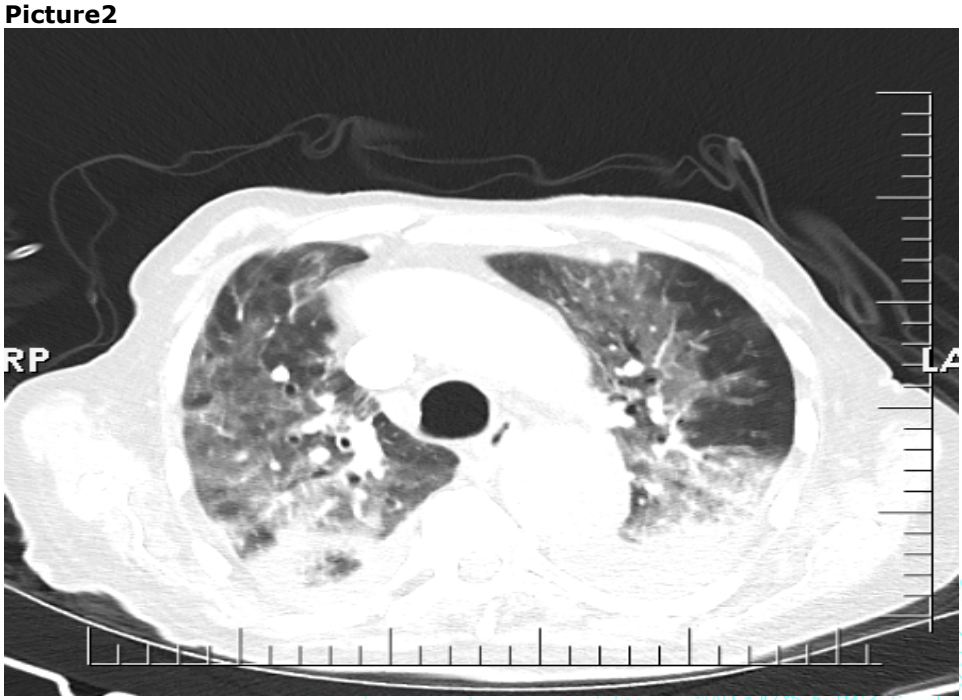

Şekil 2: Olgu 2'e ait Toraks Bilgisayarlı Tomografi kesiti
Picture 2: Thorax computerized tomography section of Case 2

Şekil 3: Olgu 3'e ait Toraks Bilgisayarlı Tomografi kesiti
Picture 3: Thorax computerized tomography section of Case 3

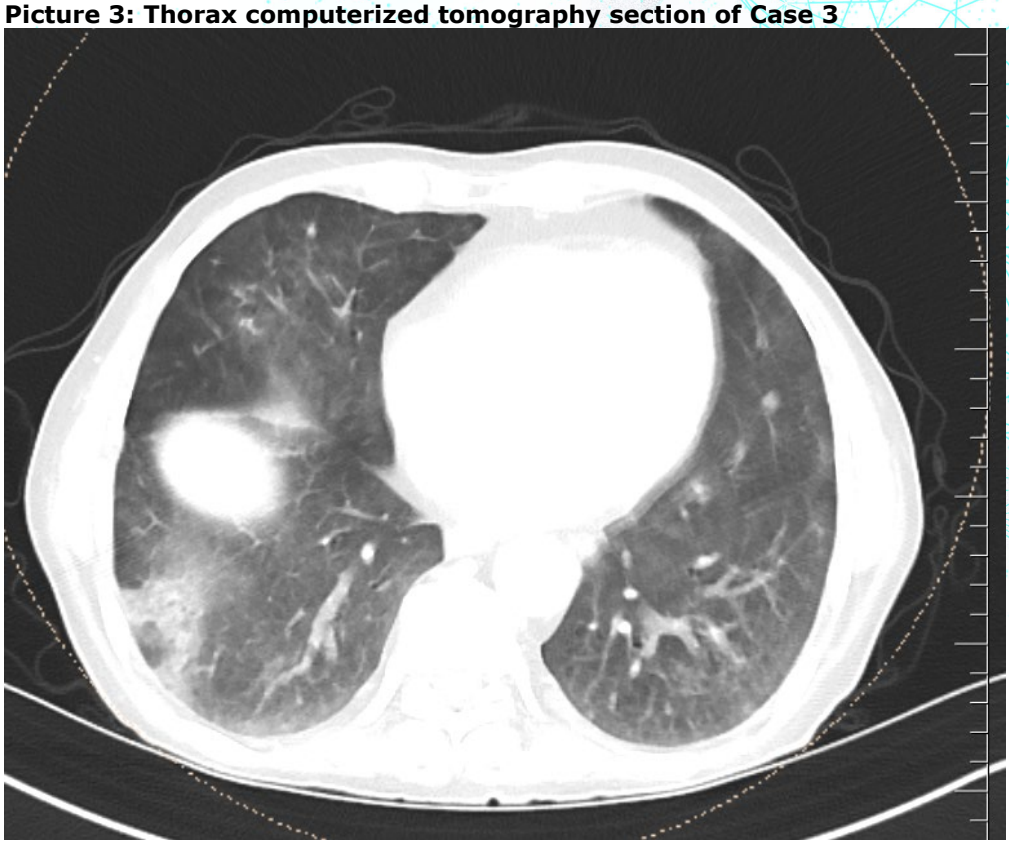

EP-281

Seroloji Negatif Tomografi Uyumlu COVID-19 Vaka Serisi

Handenur Ulukan[1], Gülgün Çerçi[1], Kerem Ensarioğlu[2], Ayşe Kevser Erdöl[3], Bahar Kurt[1], Baki Hekimoğlu[4]
[1]Sağlık Bilimleri Üniversitesi Dışkapı Yıldırım Beyazıt Eğitim ve Araştırma Hastanesi Göğüs Hastalıkları Kliniği, Ankara
[2]Sağlık Bilimleri Üniversitesi Ankara Atatürk Sanatoryum Göğüs Hastalıkları ve Göğüs Cerrahisi Hastanesi, 1. Göğüs Hastalıkları Kliniği Ankara
[3]Sağlık Bilimleri Üniversitesi Gülhane Eğitim ve Araştırma Hastanesi Göğüs Hastalıkları Kliniği, Ankara
[4]Sağlık Bilimleri Üniversitesi Dışkapı Yıldırım Beyazıt Eğitim ve Araştırma Hastanesi Radyoloji Kliniği, Ankara

GİRİŞ VE AMAÇ:COVİD-19, havayolu epitelinden izole edilen ve koronavirüs ailesinden olan bir virüstür. Tanıda reverse transkriptaz polimeraz zincir reaksiyonu (RT-PCR) ile viral nükleik asid görülmesi standart değerlendirilme olarak kabul edilmektedir. Görüntüleme olarak kullanılan bilgisayarlı toraks tomografisi, spesifik olmamakla beraber, tanıyı desteklemekte ve erken değerlendirme imkanı vermektedir. Hastaların bir kısmı, RT-PCR negatif olmakla beraber, tipik radyolojik ve klinik bulguları olması ile ampirik olarak tedavi edilmektedir ve bu sürede test tekrarları yapılmaktadır.

Bu çalışmanın hipotezi RT-PCR negatif olan hastaların sahip olduğu ortak radyolojik ve klinik parametrelerin olduğudur. Çalışmanın amacı seroloji negatif tomografi uyumlu olan hastalarla serolojik pozitifliği olan hastaların karşılaştırılarak seroloji negatifliği üzerinde etkili parametrelerin araştırılmasıdır.
YÖNTEM:Çalışma, retrospektif olarak Dışkapı Yıldırım Beyazıt Eğitim ve Araştırma Hastanesi Göğüs Hastalıkları Kliniği'nde COVID-19 sebebi ile yatışı yapılan, tekrarlanan iki nazofarengeal sürüntü örneği COVID-19 için RT-PCR negatif olan hastaların dahil edilmesi ile planlandı. Aynı zaman aralığında, RT- PCR pozitif olan eşit sayıda hastanın dahil edilmesi ile kontrol grubu oluşturdu. Hastane etik kurul onayı sonrasında pandemi başlangıcı olarak kabul edilen Mart 2020 ile Mayıs 2020 tarihleri arasında 3 aylık bir süredeki hastaların başvuru şikayetleri,demografik özellik, laboratuvar ve tomografi bulguları hastane kayıt ve hasta takip dosyalarından tarandı.
BULGULAR:Çalışmaya toplam 66 hasta dahil edildi. Hastaların yarısı RT-PCR negatif ve %48.5'i (32) erkek idi. Ortalama yaş 63 (± 17) olarak izlenildi. Semptomların karşılaştırılmasında (Ki Kare testi) iki grup arasında balgam, dispne ve başağrısı semptomları istatistiksel olarak farklı görüldü ve logistik regresyon analizinde sadece dispne anlamlı farklılık gösteren bir semptom olarak RT-PCR negatif grupta daha belirgin olarak izlendi. (Tablo 1) Komorbidite karşılaştırılmasında, anlamlı istatistiksel farklılık KOAH varlığında görüldü ve RT-PCR hastalarda daha fazla KOAH tanısı mevcuttu. Komorbiditeler arasında yapılan regresyon analizinde de anlamlı görülen bu farklılık, şikayetlerin eklenilmesi ile istatistiksel anlamlı bulunmadı (p:0.027 ve p:0.186) (Tablo 2). Radyolojik tutulum açısından iki grup arasında belirgin fark izlenmedi.
SONUÇ:RT-PCR negatif, tomografi uyumlu hastalarda, RT-PCR pozitif olanlara göre balgam ve dispne daha fazla görülmekle beraber, KOAH varlığı dahil edildiğinde istatistiksel anlamlılık izlenmemektedir. Bu sonuçlarla, respiratuvar hastalık hikayesi olan hastalarda COVID-19 kliniğinin arka plandaki daha dominant bir hastalık tarafından maskelenebileceği akılda tutulmalıdır.

Seronegative Tomography Compatible COVID-19 Case Series

Handenur Ulukan[1], Gülgün Çerçi[1], Kerem Ensarioğlu[2], Ayşe Kevser Erdöl[3], Bahar Kurt[1], Baki Hekimoğlu[4]
[1]University of Health Sciences, Dışkapı Yıldırım Beyazıt Training and Research Hospital Pulmonary Medicine Clinic, Ankara
[2]University of Health Sciences, Ankara Ataturk Pulmonary Diseases and Thoracic Surgery Training and Research Hospital, 1. Pulmonary Medicine Clinic, Ankara
[3]University of Health Sciences, Gülhane Training and Research Hospital Pulmonary Medicine Clinic, Ankara
[4]University of Health Sciences, Dışkapı Yıldırım Beyazıt Training and Research Hospital Radiology Clinic, Ankara

BACKGROUND AND AIM:COVID-19 is caused by a member of coronavirus family that is isolated from airway

epithelia. Presence of viral nuclear acid in reverse transcriptase polymerase chain reaction (RT- PCR) is considered the standard approach for diagnosis. Imaging modalities, mainly computed tomography have been used to confirm the diagnosis, despite not being specific. In some patients, however, radiological examination with typical findings lead to empiric treatment and RT-PCR testing is often repeated meanwhile.

This study hypotheses that RT-PCR negative patients have common features that separate them from the positive population. The study aims to investigate any parameters and clinical conditions that might have an effect on RT-PCR negativity.
METHODS:The study was planned to include patients who had been hospitalized for COVID-19 diagnosis with at least two confirmed RT-PCR negativity, to the pulmonary medicine ward. A control group of patients with confirmed RT-PCR positivity who had been admitted at the same period would be utilized for comparison. After ethical approval was received from hospital local ethics committee, a three month time period between March 2020 and May 2020, was defined as the study period. Patients' laboratory results, demographic data, admission symptoms and radiological findings were evaluated from hospital records.
RESULTS:A total of 66 patients were included in the study. Half of these patients were RT-PCR negative and 48.5% (n=32) was of male gender. The average age was found to be 63 (± 17) years. Regarding symptom comparison, in Chi-Square test, phlegm, dyspnea and headache were observed to be statistically different between two groups, however in ordinal regression analysis, only dyspnea retained its statistical significance (Table 1). For comorbidity evaluation, only COPD was observed to be statistically relevant in both Chi-Square and regression analysis, with more COPD patients observed in the RT-PCR negative group (Table 2). When symptoms and comorbidities were evaluated together in regression analysis, COPD and dyspnea was not considered as statistically significant. (p:0.027 and p:0.186 respectively)
CONCLUSIONS:While COPD and dyspnea is more common in patients with RT-PCR negativity, when evaluated together, statistically significance disappears, which supports the notion that, a more severe disease may mask the underlying clinic of COVID-19 patients.

Semptom Karşılaştırılması

Semptom	Mevcut (n)	Oran (%)	PCR Negatif	PCR Pozitif	Ki Kare P	Regresyon B	Regresyon Sig.
Öksürük	45	68.2	23 (34.8%)	23 (33.3%)	0.795	-0.931	0.427
Balgam	22	33.3	17 (25.8%)	5 (7.6%)	0.001	-1.404	0.273
Dispne	41	62.1	30 (45.5%)	11 (16.7%)	0.001	-4.463	0.001
Hemoptizi	2	3.0	1 (1.5%)	1 (1.5%)	1.000	3.182	0.366
Göğüs Ağrısı	6	9.1	6 (9.1%)	0 (0.0%)	0.010	-33.640	0.998
Ateş	30	45.5	13 (19.7%)	17 (25.8%)	0.330	2.026	0.131
Miyalji	22	33.3	8 (12.1%)	14 (21.2%)	0.121	1.921	0.150
Baş Ağrısı	14	21.1	1 (1.5%)	13 (19.7%)	0.001	1.993	0.242
Yorgunluk	34	51.5	20 (30,3%)	14 (21,2%)	0.144	-1.685	0.108
Bulantı	10	15.2	7 (10,6%)	3 (4,5%)	0.175	-1.310	0.377
Boğaz Ağrısı	5	7.6	1 (1,5%)	4 (6,1%)	0.175	17.878	0.999
İshal	3	4.5	2 (3,0%)	1 (1,5%)	0.200	3.375	0.143

Symptom Comparison

Symptoms	Present (n)	Percentage (%)	PCR Negative	PCR Positive	Chi-Square p	Regression B	Regression Sig.
Coughing	45	68.2	23 (34.8%)	23 (33.3%)	0.795	-0.931	0.427
Phlegm	22	33.3	17 (25.8%)	5 (7.6%)	0.001	-1.404	0.273
Dyspnea	41	62.1	30 (45.5%)	11 (16.7%)	0.001	-4.463	0.001
Hemoptysis	2	3.0	1 (1.5%)	1 (1.5%)	1.000	3.182	0.366
Chest Pain	6	9.1	6 (9.1%)	0 (0.0%)	0.010	-33.640	0.998
Fever	30	45.5	13 (19.7%)	17 (25.8%)	0.330	2.026	0.131

Myalgia	22	33.3	8 (12.1%)	14 (21.2%)	0.121	1.921	0.150
Headache	14	21.1	1 (1.5%)	13 (19.7%)	0.001	1.993	0.242
Fatigue	34	51.5	20 (30,3%)	14 (21,2%)	0.144	-1.685	0.108
Nausea	10	15.2	7 (10,6%)	3 (4,5%)	0.175	-1.310	0.377
Sore Throat	5	7.6	1 (1,5%)	4 (6,1%)	0.175	17.878	0.999
Diarrhea	3	4.5	2 (3,0%)	1 (1,5%)	0.200	3.375	0.143

Komorbidite Karşılaştırılması

Komorbiditeler	Mevcut (n)	Oran (%)	PCR Negatif	PCR Pozitif	Ki Kare P	Regresyon B	Regresyon Sig.
Hipertansiyon	33	50.0	19	14	0.218	.905	.291
Diyabet	20	30.3	14	6	0.059	-1.594	.066
KOAH	15	22.7	14	1	0.001	-3.067	.011
Astım	4	6.1	2	2	1.000	-.467	.697
Malignant Durumlar	2	3.0	2	0	0.151	-19.437	.999
Kalp Yetmezliği	9	13.6	5	4	0.720	1.036	.345
Bakım Evi Hastası	3	4.5	3	0	0.238	-21.570	.999
Koroner Kalp Hastalığı	18	27.3	13	5	0.051	-1.341	.151
Böbrek Hastalığı Hikayesi	1	1.5	1	0	1.000	-20.595	1.00
Serebrovasküler Hastalık	4	6.1	1	0	1.000	-1.248	.381

Comorbidity Comparison

Comorbidities	Present (n)	Percentage (%)	PCR Negative	PCR Positive	Chi-Square p	Regression B	Regression Sig.
Hypertension	33	50.0	19	14	0.218	.905	.291
Diabetes	20	30.3	14	6	0.059	-1.594	.066
COPD	15	22.7	14	1	0.001	-3.067	.011
Asthma	4	6.1	2	2	1.000	-.467	.697
Malignancies	2	3.0	2	0	0.151	-19.437	.999
Heart Failure	9	13.6	5	4	0.720	1.036	.345
Nursing Home Residency	3	4.5	3	0	0.238	-21.570	.999
Coronary Heart Disease	18	27.3	13	5	0.051	-1.341	.151
Renal Disease History	1	1.5	1	0	1.000	-20.595	1.00
Cerebrovascular Event	4	6.1	1	0	1.000	-1.248	.381

EP-282

Metastatik Akciğer Kanserini Taklit Eden ve Albendezol Tedavisine Yanıt Veren Kist Hidatik Olgusu

Münevver Büşra Bozkurt, Pelin Pınar Deniz, Sedat Kuleci, İsmail Hanta, Pelin Duru Çetinkaya
Çukurova Üniversitesi,Göğüs Hastalıkları Anabilimdalı, Adana

GİRİŞ VE AMAÇ:İnsanlarda görülen kist hidatik hastalığı hayvancılığın yaygın olduğu bölgelerde daha çok olmak üzere Dünyanın her yerinde görülebilen ve sıklıkla karaciğer ve akciğerde yerleşim gösteren paraziter bir hastalıktır. Kontamine gıdalar ve su kaynakları ile insana bulaş olmaktadır. En sık tutulan organ karaciğer olmakla birlkte akciğer ve dalakta da sık tutulum mevcuttur. Kist hidatik tedavisi cerrahi veya perkütan girişimler şeklinde olmakla birlikte komplike olmayan küçük kistlerde, çok fazla sayıda kist bulunması halinde, cerrahi tedaviyi tolere edemeyecek hastalarda ve operasyonu kabul etmeyen olgularda medikal tedavi uygulanabilir. Olgumuzu akciğerde ve karaciğerde çok sayıda kistleri olması ve bu nedenle opere olamamasına rağmen albendazol tedavisine verdiği yanıt nedeni ile paylaştık.
OLGU:Astım nedeni ile takipli 41yasında kadın hasta poliklinigimize son 1 haftadır artan öksürük ve beyaz renkli balgam şikayetiyle başvurdu. Fizik muayenede solunum sesleri doğaldı. Hastanın çekilen toraks tomografisinde multipl dagınık yerleşimli, yer yer kaviteleşen nodüler lezyonlar saptandı. Başvuru sırasında bakılan tam kan sayımı ve biyokimya sonuclarında CRP 205 mg/l, eozinofil 800 10 3/ ul oldugu saptandı. Abdomen bilgisayarlı tomografisinde de karaciğerde multipl, büyüğü 7X6 cm olan ince cidarlı homojen kistler izlenmesi üzerine hastadan kist hidatik indirekt hemaglutinasyon (IHA) gönderildi, titresi 1/2560 olarak geldi. Hasta göğüs cerrahisi ve genel cerrahiye bölümleri ile operasyon için konsülte edildi. Olguda kistlerin çok sayıda olması nedeni ile cerrahi girişim düşünülmedi. Hastaya albendazol tedavisi başlandı. Tedavi sonrası kontrol toraks tomografisinde akciğerdeki kistlerin regrese olduğu tespit edildi. Ancak abdomen bilgisayarlı tomografide de karaciğerdeki kistlerde belirgin regresyon izlenmedi.
SONUÇ:Kist Hidatik farklı organlarda farklı şekillerde karşımıza çıkabileceği gibi genellikle düzgün sınırlı homojen opasite şeklinde karşımıza çıkmaktadır. Bu nedenle tüm nodüler lezyonların ayırımında ve özellikle multipl lezyonların olduğu metastaz düşünülen olgularda ayırıcı tanıda kist hidatik akılda tutulmalıdır. Asıl tedavi yöntemi cerrahi olmasına karşın, kistlerin tamamının cerrahi tedavi ile çıkartılamadığı multipl kistlerin bulunduğu hastalarda medikal tedavi uygulanabilir.

Albendazol tedavi öncesi toraks bt de dağınık yerleşimli nodüller lezyonlar

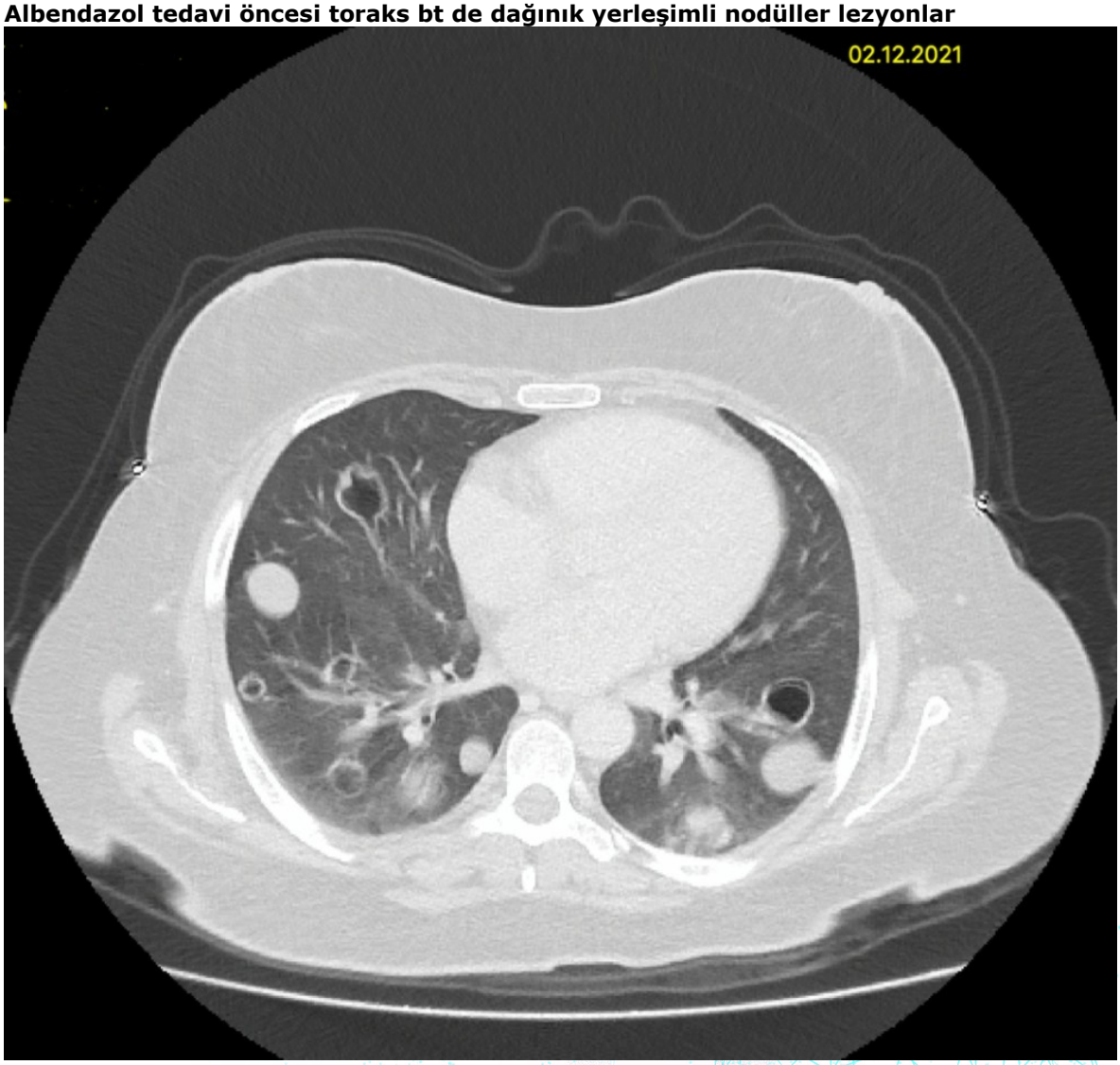

Albendezol tedavi sonrası toraks bt de regrese olan nodüller lezyonlar

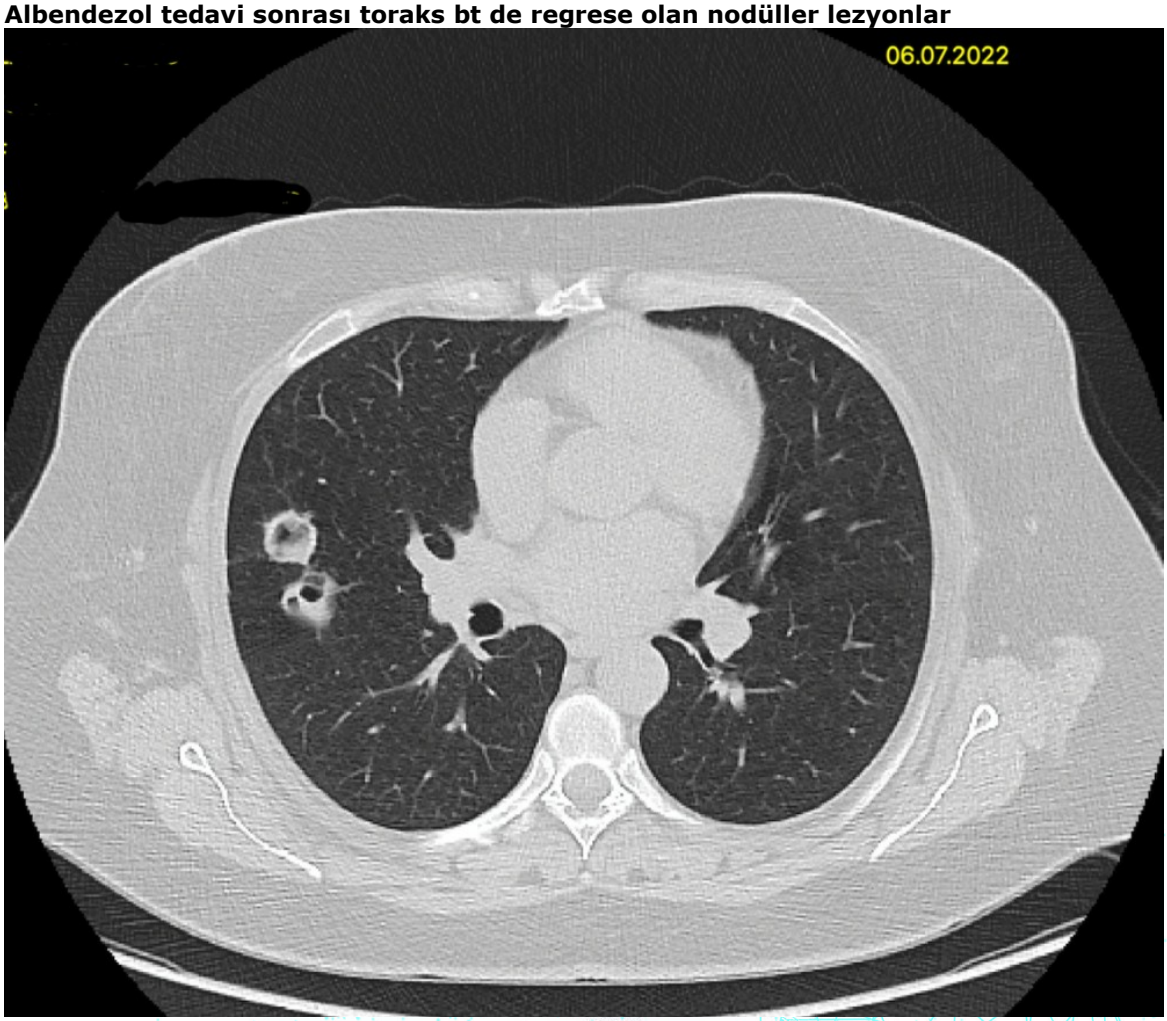

EP-283

Maligniteyi Taklit Eden Kronik Granülamatöz Hastalık Olgusu

Sedef Küçükyalçın[1], Pelin Pınar Deniz[1], Güzin Özden[2], Sedat Kuleci[1], Pelin Duru Çetinkaya[1]
[1]Çukurova Üniversitesi Tıp Fakültesi Balcalı Hastanesi, Göğüs Hastalıkları Anabilimdalı, Adana
[2]Adana Şehir Hastanesi, Yetişkin Alerji ve İmmünoloji Anabilimdalı, Adana

GİRİŞ VE AMAÇ:Kronik granülomatöz hastalık, nadir görülen, genetik olarak heterojen geçişli ve hayatı tehdit edebilecek ciddi enfeksiyonlarla karakterize bir hastalıktır. Hastalık nikotinamid adenin dinükleotit fosfat oksidaz sistemindeki defektlere bağlı olarak gelişir. Tekrarlayan enfeksiyonlara ve artmış enflamatuar yanıta bağlı granülom oluşumu ile karakterizedir. Akciğer, deri, lenf nodları ve karaciğer en çok tutulan organlardır. Olgumuzu akciğer, meme, kemik, deri tutulumu ile maligniteyi taklit etmesi ve ileri yaşta tanı konulması nedeni ile sizlerle paylaştık.
OLGU:Bilinen hastalığı olmayan 67 yaş kadın hasta polikliniğimize son 1 aydır artan sırt ağrısı şikayetiyle başvurdu. 6 ayda istemsiz 15 kg kaybı ve 30 paket/yıl sigara içme öyküsü mevcuttu. Fizik muayenede oskültasyonda bilateral solunum sesleri derinden geliyordu. Laboratuar değerlerinde CRP: 75 mg/L, prokalsitonin 0,05 ng/ml saptandı. Çekilen toraks bilgisayarlı tomografisinde sol akciğer infrahiler bölgede kitle ile uyumlu lezyon görülmesi üzerine yapılan bronkoskopide sol akciğer alt lob lateral segment girişini kapatan polipoid endobronşial lezyon görüldü. Bu lezyondan alınan biyopsi sonucu aktif kronik iltihap olarak raporlandı. Çekilen PET/CT'de sol akciğer alt lob bronşunu kuşatan kitle (SUVmax:16,2), her iki memede hipermetabolizma gösteren şüpheli lezyonlar (SUVmax: 4,28; 4,43), iskelet sisteminde multiple metastaz ile uyumlu kemik lezyonları (SUVmax:17,43) izlendi. Bronkoskopinin tanısal olmaması nedeni ile göğüs cerrahisi tarafından alt lobektomi yapıldı, patoloji sonucu süpüratif granülomatöz iltihap olarak raporlandı. Olgunun frontal bölgedeki 2-5 cm çaplı tümöral lezyondan alınan biyopsi sonucu da iltihabi eksuda olarak raporlandı. Hastadan gönderilen kompleman ve İmmünglobulin alt grup değerleri normal aralıkta saptandı. Yapılan Nitroblue Tetrazolium testinin %70 saptanması üzerine Dihidrorodamin testi yapıldı, %10 (düşük) görüldü. Anamnezinde hastanın torununun da aynı dönemlerde tekrarlayan enfeksiyonlar nedeniyle araştırıldığı ve torununa Kronik Granülamatöz Hastalık tanısı konulduğu öğrenildi. Sonrasında olgumuzun kızına da aynı tanı konuldu. Kronik Granülamatöz Hastalık tanısı alan anne ve kızı yetişkin alerji-immünoloji bölümü tarafından tedavi altına alındı.
SONUÇ:Çoklu organ tutulumu olan vakalar metastatik kanser de dahil olmak üzere diğer birçok hastalığı taklit ettikleri için tanı koymayı zorlaştırabilir. Kronik Granülamatöz Hastalık, erken çocukluktan erişkin döneme kadar herhangi bir yaşta görülebilse de genellikle erken çocukluk veya 5 yaş altında tekrarlayan enfeksiyonlar ve granülom oluşumu ile tanı konulmaktadır. Bu olgu, akraba evliliğinin ve kalıtsal hastalıkların sık görüldüğü ülkemizde Kronik Granülamatöz Hastalığın nadir de olsa erişkinlikte tanı alabileceğine işaret etmektedir.

PET/CT

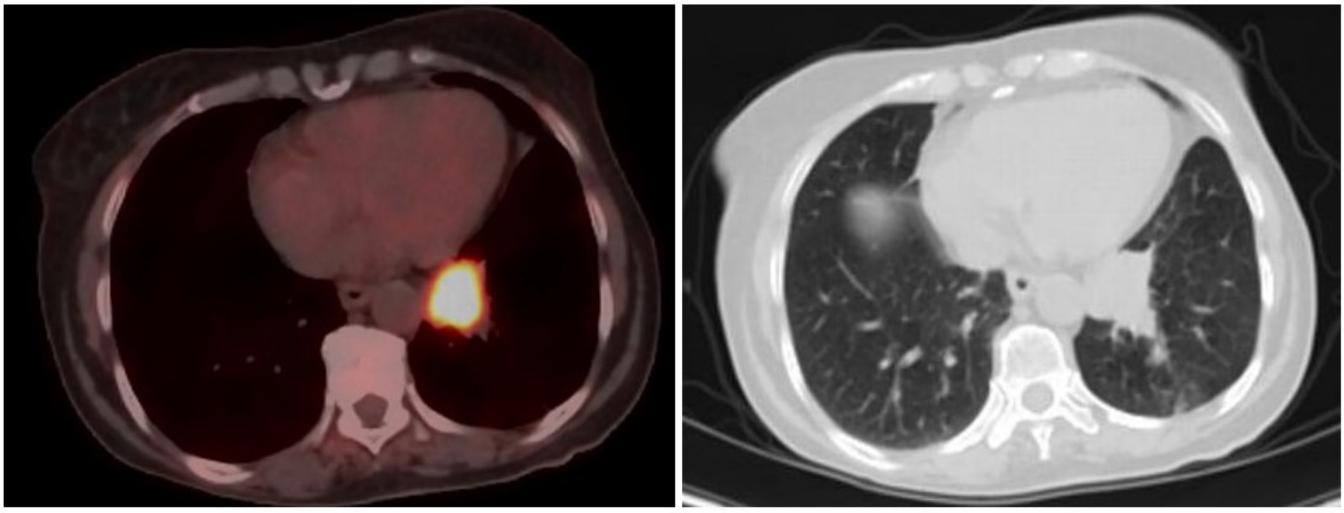

Sol akciğer alt lob bronşunu kuşatan kitle (SUVmax:16,2)

PET/CT

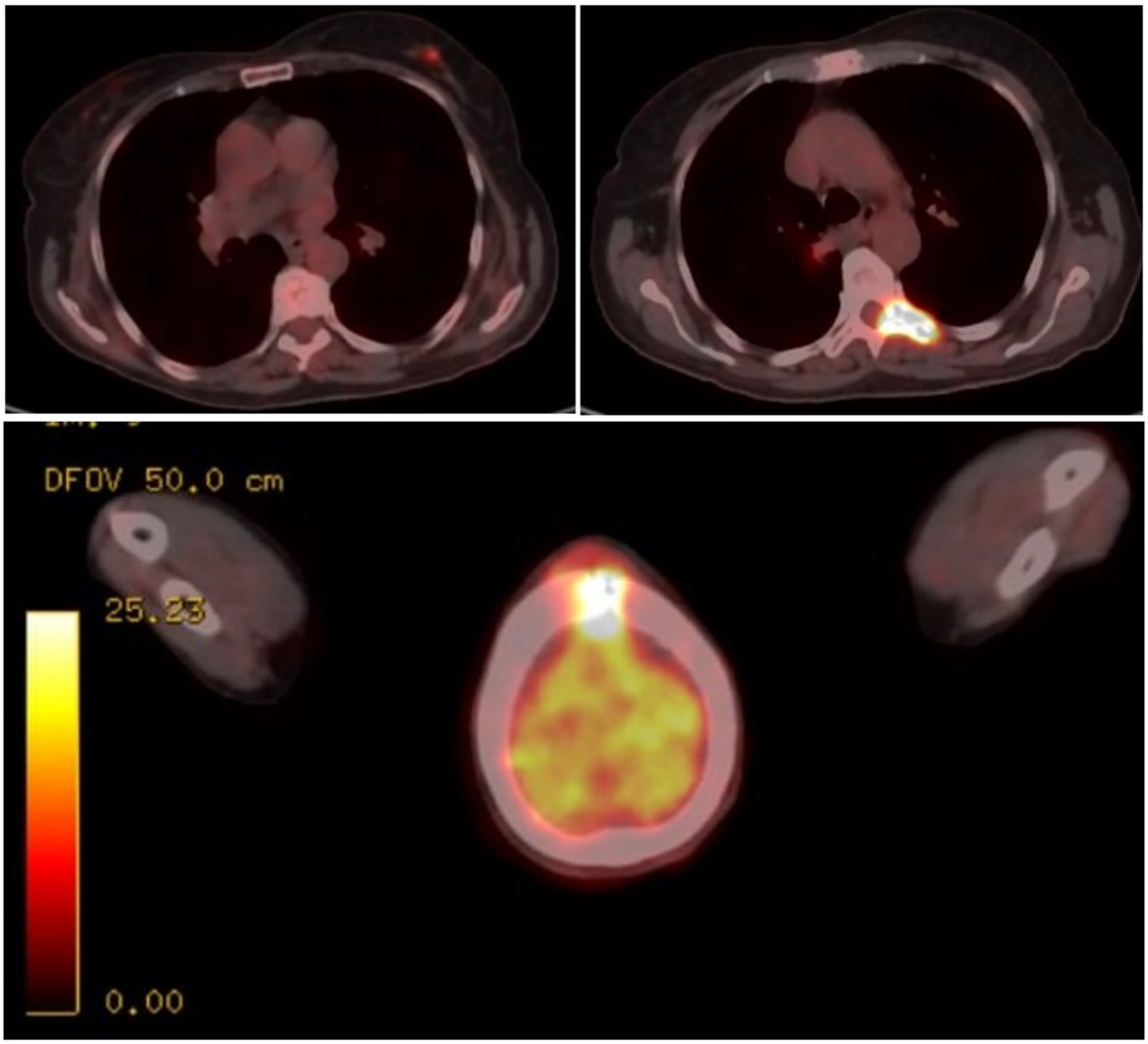

Her iki memede hipermetabolizma gösteren şüpheli lezyonlar (SUVmax: 4,28; 4,43), iskelet sisteminde multiple metastaz ile uyumlu kemik lezyonları (SUVmax:17,43)

EP-284

Yoğun Bakım Ünitesinde Yatan Hastaların Trakeal Aspirat Örneklerinden İzole Edilen Mikroorganizmalar ve Antibiyotik Duyarlılıkları

Serpil Mızrakçı
Özel Liv Hospital, Enfeksiyon Hastalıkları ve Klinik Mikrobiyoloji, Gaziantep

GİRİŞ VE AMAÇ:Yoğun bakım ünitesi(YBÜ), sağlık hizmeti ile ilişkili enfeksiyonların ve dirençli mikroorganizmaların en sık görüldüğü, mortalitenin en fazla olduğu hastane bölümleridir. YBÜ'de yatan hastaların kliniğinin ağır olması, komorbid hastalıklar, invaziv girişimlerin (mekanik ventilasyon, trakeostomi, kateter uygulanması) uygulanması ve geniş spektrumlu antibiyotiklerin yaygın kullanımı dirençli patojenlerin ortaya çıkmasının en önemli nedenlerindendir. Ventilatörle ilişkili pnömoni (VİP), YBÜ'de en fazla görülen sağlık hizmeti ile ilişkili enfeksiyondur. Yüksek mortalite ve mobidite nedenidir. Bu hastalardan izole edilen mikroorganizmaların dağılımı ve antibiyotik direnç oranları merkezden merkeze değişiklik göstermektedir. Bu çalışmada hastanemiz YBÜ'sinde yatan hastaların trakeal aspirat kültürlerinden izole edilen mikroorganizmaların dağılımı ve antibiyotik duyarlılıklarının değerlendirilmesi amaçlanmıştır.
YÖNTEM:Bu çalışmada Ocak 2021 – Ocak 2022 tarihleri arasında Özel Liv Hospital Gaziantep Yoğun Bakım Ünitesinde yatan hastalardan alınan derin trakeal aspirat (DTA) örneklerinin mikrobiyolojik analizleri yapılarak sonuçları geriye dönük olarak değerlendirildi. Aynı hastaların yineleyen izolatları çalışmaya dahil edilmedi. DTA örnekleri; steril şartlarda, örnek almak için tasarlanmış özel kateterler kullanılarak, entübasyon tüpünün içinden aspire edilmesi yöntemiyle elde edildi. DTA örnekleri, koyun kanlı agar, çikolatamsı agar ve eozin metilen blue agara (EMB) ekimi yapılarak kültür plakları 18-24 saat 35-37°C'de %5-10 CO2'li ortamda inkübe edildi ve inkübasyon sonunda üremeler değerlendirildi.Tüm örnekler için gram boyama yapıldı. Tür düzeyinde tanımlama (GN, GP tanımlama kartları, Biomerieux, Fransa) ve antibiyotik duyarlılık çalışmaları Vitek2 (Biomerieux,Fransa) tam otomatize sistem ile yapıldı. Antibiyotikler için minimal inhibitör konsantrasyon (MİK) değerleri Eucast önerileri doğrultusunda belirlendi.
BULGULAR:Çalışma periyodu boyunca laboratuvara gönderilen toplam 300 trakeal aspirat örneği değerlendirmeye alındı ve bu örneklerin 145'inde üreme saptandı. En sık izole edilen etkenler %44.8 Acinetobacter baumanii, %20.7 Pseudomonas aeruginosa, %18 Klebsiella pneumoniae, %6.2 Enterobacter spp, %4.8 S.aureus, %2.8 E.coli ve %2.8 diğer patojenler idi. Acinetobacter suşlarında karbapenem direnci %89.2, sefaperazon/sulbaktam direnci ise %53.8 saptandı. K. pneumoniae suşlarının %76.9'u karbapenem dirençli iken, P. aeruginosa'da karbapenem direnci %66.6 olarak saptandı. Çalışmada bulunan toplam 7 Staphylococcus aureus suşunun tamamı metisilin duyarlıydı.
SONUÇ:Özellikle hastanemizin yoğun bakım ünitelerinden izole edilme sıklığı yüksek olan Acinetobacter baumanii suşlarında görülen yüksek direncin yanı sıra Klebsiella pneumoniae suşlarında rastlanan karbapenem direnci tedavi güçlüklerine yol açmaktadır. Bu nedenle, bu enfeksiyonların sürekli ve yakın takiplerinin yapılması, hızlı bir şekilde enfeksiyon kontrol önlemlerinin alınması büyük önem taşımaktadır.

Tablo 1. İzole edilen mikroorganizmalar (n=145).

Bakteri	n	%
Acinetobacter baumannii	65	44.8
Pseudomonas aeruginosa	30	20.7
Klebsiella pneumoniae	26	18
Enterobacter spp.	9	6.2
Escherichia coli	4	2.7
Staphylococcus aureus	7	4.8
Diğer	4	2.8
Toplam	145	100

EP-285

İmmünoterapi İlişkili Pnömonitis Tedavisi Sonrası Gelişen Pulmoner Aspergilloz

Nuruban Delal Baykal, Aysel Sünnetçioğlu, Umut Çakıroğlu
Yüzüncü Yıl Üniversitesi Dursun Odabaş Tıp Merkezi, Van

GİRİŞ VE AMAÇ:Son dönemlerde kullanımı yaygınlaşan immünoterapi ajanlarına bağlı artan pnömonit vakaları tespit edilmeye başlanmıştır. Pnömonit, akciğer parankiminin fokal veya diffuz olarak inflamasyonuna bağlı görülen bir çeşit interstisyel akciğer hastalığıdır. En sık bulguları kuru öksürük ve giderek artan nefes darlığıdır. Belirtilerin ortaya çıkması veya radyografik progresyon gelişmesi kortikosteroidler kullanımını gerektirir. Ancak bağışıklamayı baskılaması nedeniyle kortikosteroid tedavisi fırsatçı enfeksiyonlara neden olabilir.
YÖNTEM:Olgu Sunumu
BULGULAR:66 yaşında erkek hasta mayıs ayında hafif öksürük ve aralıklı olan nefes darlığı şikâyeti ile başvurdu. 2017 yılında RCC (renal hücreli karsinom) nedeniyle sol nefrektomi öyküsü ve Tip 2 DM öyküsü mevcuttu. RCC nedeniyle Nivolumab kullanıyordu. Hastanın başvurusunda TA: 120/75 mmHg, nbz: 97, Spo2: %83 oda havasında, %95 O2 destekli, ateş: 37,3 C° idi. Fizik muayenesinde sağ akciğer bazallerde kaba ral duyuldu. Tetkiklerinde CRP: 94 Wbc:5610, sedim: 35. Hastanın çekilen toraks BT'sinde her iki akciğerde yaygın buzlu cam infiltrasyonları izlendi. Hastaya piperasilin-tazobaktam ve siprofloksasin kombinasyonu başlandı. Yatışının 7. Gününde genel durumu ve oksijen saturasyonları düzelen hasta taburcu edildi. 1 hafta sonra gelişen solunum sıkıntısı ve SpO2 düşüklüğü nedeniyle tekrar interne edildi. PA akciğer grafisinde her iki akciğerde yamasal tarzda dansite artışları mevcuttu. Hastaya immünoterapi ilişkili pnömonitis ön tanısı ile steroid (metilprednisolon 40 mg/gün) başlandı. Bronkoskopi yapıldı. Endobronşial lezyon izlenmedi ve sağ bronş alt lob segmentlerinden lavaj alınıp mikrobiyolojik tetkikler ve sitolojiye gönderildi. ARB ve tüberküloz kültür negatif, mantar kültürü negatif olarak sonuçlandı. Kliniği düzelen hastaya steroid kullanımının 10. gününde toraks BT çekildi ve infiltrasyon alanlarının regrese olduğu görüldü. Hasta steroid dozu azaltılarak yatışının 18 gününde taburcu edildi. Üç hafta sonra artan nefes darlığı ve solunum sıkıntısı, öksürük ve balgam şikâyeti ile başvuran hasta tekrar interne edildi. CRP:91 olan hastaya antibiyotik başlanıldı. Tedaviye yanıt vermeyen hastaya toraks BT çekildi. Sağ akciğer üst lobda kaviter alan içeren infiltrasyon alanı ve her iki akciğerde fokal dansite alanları mevcuttu. Gönderilen balgam kültüründe aspergillus üremesi üzerine hastaya vorikonazol başlanıldı.
SONUÇ:Malign hastalarda immünoterapi ile ilişkili yan etkilerin yönetimde kullanılan steroid tedavisine bağlı gelişebilecek fırsatçı mantar enfeksiyonları açısından dikkatli olunması gerekir.

Hastamiza ait toraks BT goruntuleri

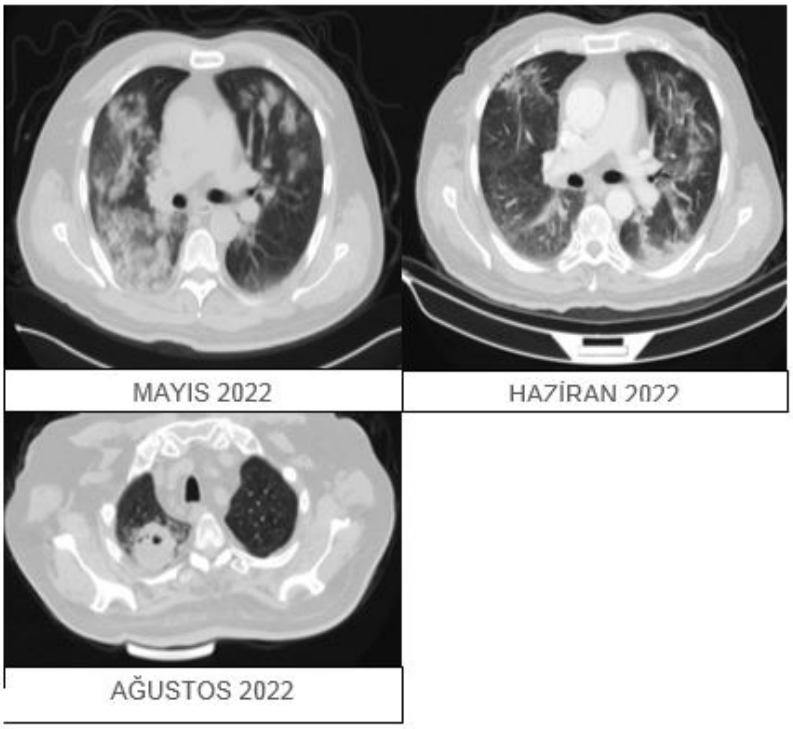

Hastamiza ait farkli aylardaki toraks BT goruntuleri. Mayis ve Haziran aylarina ait goruntuler immunoterapi iliskili pnomonitis tanisi aldigindaki goruntuler olup, Agustos ayindaki goruntu steroid kullanimi sonrasi gelisen pulmoner aspergilloz tanisi aldigindaki toraks BT goruntuleridir.

EP-286

Akciğer Kanseri takibinde uzun dönemde gelişen Aspergillomanın medikal tedavisi

Özlem Soğukpınar, Betül Çakmak Uğurlu, Ülkü Aka Aktürk, Makbule Özlem Akbay, Dilek Ernam
Süreyyapaşa Göğüs Hastalıkları ve Göğüs Cerrahisi Eğitim Araştırma Hastanesi, İstanbul

GİRİŞ VE AMAÇ:Pulmoner aspergilloz, genellikle Aspergillus fumigatus olmak üzere Aspergillus türlerinin enfeksiyonuyla gelişir. Allerjik bronkopulmoner aspergilloz, kronik pulmoner aspergilloz ve invaziv pulmoner aspergilloz olmak üzere üç şekilde karşımıza çıkabilir. Aspergilloma, kronik aspergillozun bir şeklidir. Aspergillus türleri doğada bulunan küf mantarlarıdır ve inhalasyon yoluyla akciğere ulaşırlar. Akciğer içerisinde gelişmiş skar dokusuna yerleşen mantarın kitle benzeri yapı oluşturmasıyla karakterizedir. Aspergillomada radyolojik olarak en sık üst loblarda, genellikle tek taraflı, periferik, duvar kalınlığı değişkenlik gösteren kavite içerisinde hilal belirtisi izlenen kitle lezyonlar görülür. Hemoptizi, göğüs ağrısı, nefes darlığı, öksürük, ateş gibi nonspesifik semptomlarla farkedilir. Tanısında radyolojik bulguların yanısıra, Aspergillusla ilgili serolojik veya mikrobiyolojik kanıtlar gereklidir. Cerrahi en iyi tedavi seçeneğidir ancak ciddi plevral yapışıklıklar ve alttaki akciğer enfeksiyonu nedeniyle morbidite ve mortaliteyle yüksektir. Cerrahiye uygun olmayan hastalarda sistemik azoller tercih edilir. İntrakaviter veya endobronşiyal uygulamalar denenmektedir. Bronşiyal arter embolizasyonu ve radyoterapi gibi palyatif yöntemler de hemoptizi kontrolü için uygulanan seçeneklerdir. Ameliyat edilemeyen hastalar için cerrahiye alternatif tedavi yöntemleri konusunda fikir birliği olmaması nedeniyle olgumuzu sunuyoruz.
OLGU:Altmış iki yaşında erkek olgu; sırt ve göğüs ağrısı nedeniyle başvurdu. Beş yıl önce NSCLC tanısıyla sağ üst lobektomi ve kot rezeksiyonu yapılmış ve postoperatif dönemde adjuvan kemoterapi tedavisi almış. Onkolojik takiplerde bu süreçte nüks saptanmamış. Özgeçmişinde 25pk/yıl sigara öyküsü olup, akciğerde malignite öyküsü dışında ek hastalığı yoktu. Vital bulgularında arteriyel tansiyon 130/90mmHg, nabız: 103 ritmik/dakika, solunum sayısı dakikada 16, SpO2 %94 (oda havasında), fizik muayenesinde sağ toraksta operasyona sekonder skar dokusu ve torakal asimetri dışında patolojik bulguya rastlanmadı. Çekilen Toraks BT'de sağ akciğer üst lobektomi lojunda yaklaşık 6cm çapında kaviter lezyon ve içerisinde düzensiz nodüler görünüm izlendi. Hastaya yapılan fiberoptik bronkoskopide endobronşial malignite lehine bulguya rastlanmadı. Alınan lavajda galaktomannan 12,359 (0-0,5) yüksek düzeyde pozitif saptandı. Lavajda Aspergillus üremesi tespit edildi. Malignite nedeniyle operasyon sırasında kot rezeksiyonu da yapılmış olan hasta tekrar cerrahi rezeksiyon açısından uygun görülmedi. İnoperabl kabul edilen hastaya Aspergilloma tansıyla Vorikanozol 2x200mg dozda başlandı. Klinik takibinin ikinci ayında radyolojik kısmi düzelme kaydedilen hastanın takip ve tedavisi sürmektedir.
SONUÇ:Aspergilloma tedavisinde opere edilemeyen olgularda medikal tedavi bir seçenek olarak akılda tutulmalıdır.

Resim 1

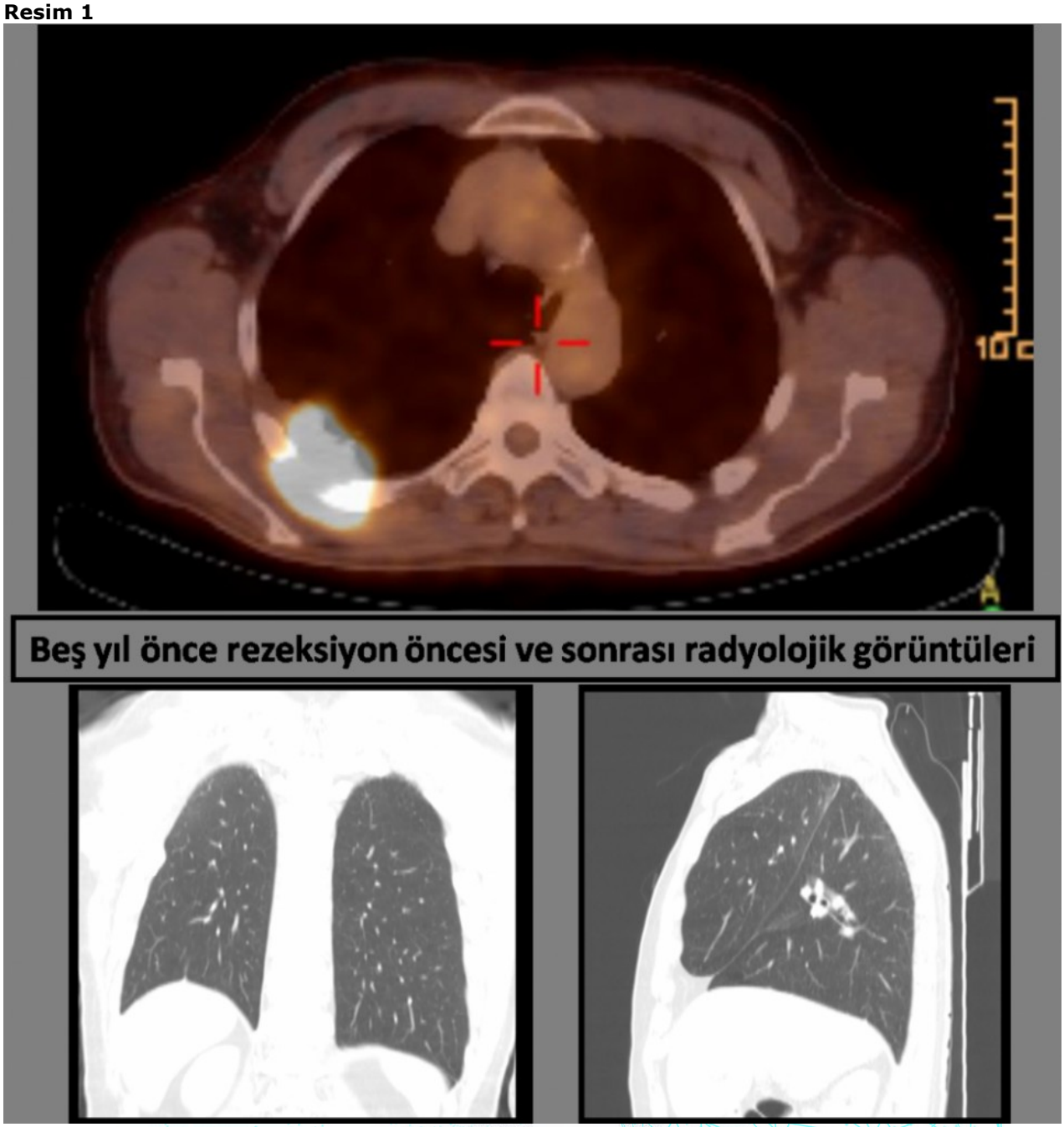

Beş yıl önce rezeksiyon öncesi ve sonrası radyolojik görüntüleri

Resim 2

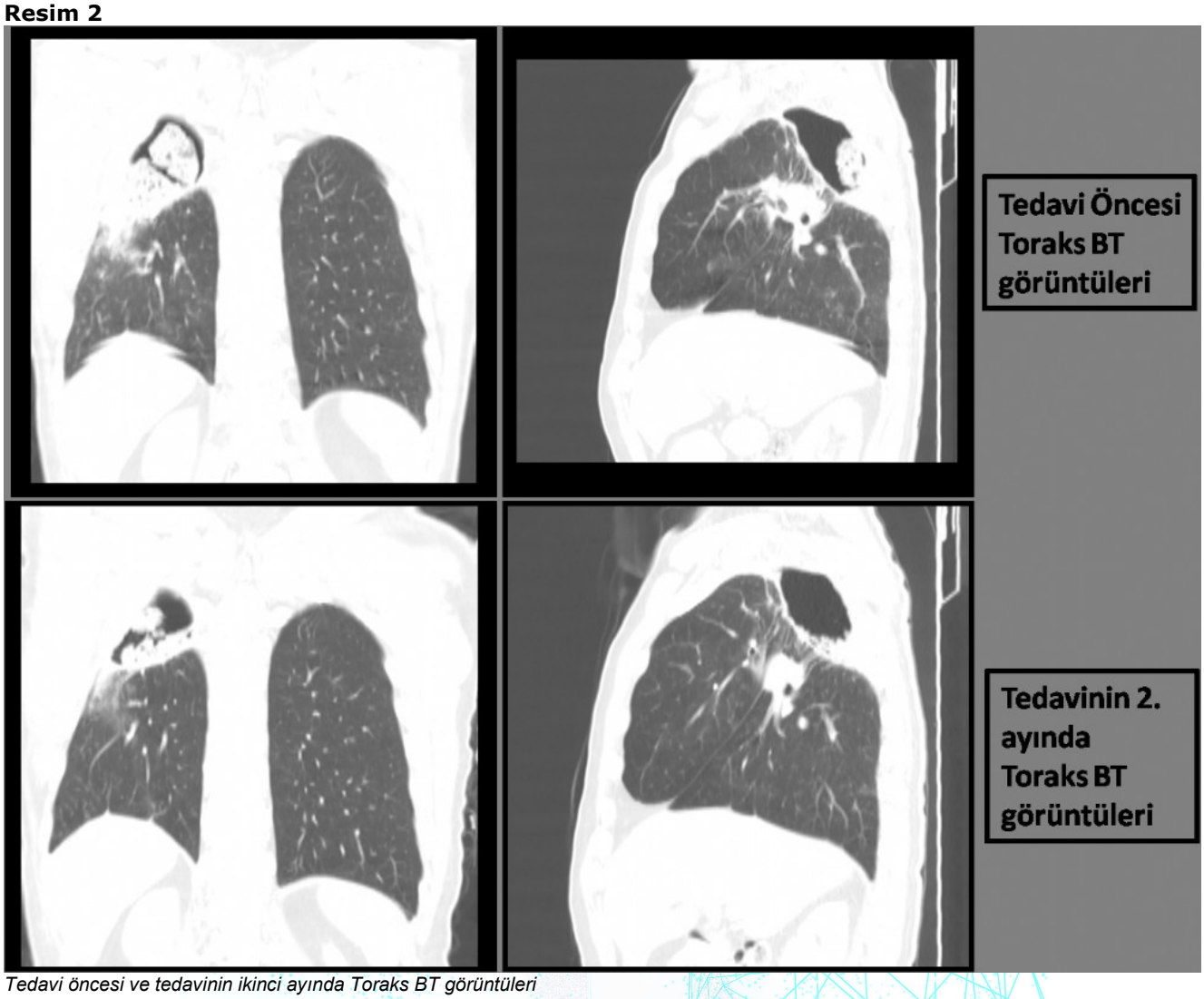

Tedavi öncesi ve tedavinin ikinci ayında Toraks BT görüntüleri

EP-287

Covid-19 sonrası gelişen Rothia Mucilaginosa pnömonisi

Cansel Peker, Coşkun Doğan, Elif Hazal Karadağ, Bucu Arpınar Yiğitbaş, Deniz Bilici, Ömer Zengin, Esra Yazar
İstanbul Medeniyet Üniversitesi Göztepe Prof. Dr. Süleyman Yalçın Şehir Hastanesi, Göğüs Hastalıkları Ana Bilim Dalı. İstanbul, Türkiye.

GİRİŞ VE AMAÇ:Rothia Mucilaginosa (RM); gram pozitif, aerob, kapsüllü, hareketsiz Micrococcaceae ailesine ait üst solunum yolları ve nazofarenks florasında bulunan fırsatçı bir patojendir. Çoğunlukla immünitesi baskılanmış kişilerde enfeksiyona sebep olur. Literatürde Covid-19 sonrası olguların akciğer mikrobiyatasının değişebileceği, normalde patojen olmayan etkenler ile de pnömoni görülebileceği bildirilmektedir.
Olgumuz Covid-19 sonrası gelişen ve literatürde ilk defa bildirilen Rothia Mucilaginosa Pnömonisi olduğu için sunulmuştur.
OLGU:Bir ay önce Covid-19 tanısı ile 7 gün yoğun bakımda tedavi edilen 44 yaşında erkek olgu, nefes darlığı ve göğüs ağrısı yakınması ile göğüs hastalıkları polikliniğine başvurdu. Özgeçmişinde 2 yıl önce kronik lenfositer lösemi (KLL) tanısı dışında özellik yoktu. En son kemoterapi (KT) tedavisini 6 ay önce almıştı.
Çekilen posteri-anterior (PA) akciğer grafisinde bilateral orta-alt zonlarda non homojen opasiteleri olan (Resim 1), bakılan laboratuvar tetkiklerinde beyaz küre (WBC) 11.6x10^3/uL, Nötrofil:8,69 x10^3/uL (%74,9), CRP:138.3 mg/L olan olguya tedavi olarak piperacilin+tazobaktam 4x4.5gr ve siprofloksasin 2x400mg başlandı. Tedavinin 6. gününde ateşi olması üzerine bakılan CRP ve prokalsitonin değerlerinde progresyon tespit edildi. Çekilen kontrol PA akciğer grafisinde sol üst zonda yeni gelişen konsolidasyon tespit edildi (Resim 1). Antibiyoterapisi Meropenem 3x1g ve Linezolid 2x600mg olarak değiştirildi. Toraks bilgisayarlı tomografi (BT) ve balgam çıkaramadığı için mikrobiyolojik örnekleme amacı ile fiberoptik bronkoskopi (FOB) planlandı. FOB'da endobronşial lezyon izlenmedi, sol üst lobdan Lavaj örneği alındı. Lavaj ARB negatif, non spesifik kültürde gri renkli, yoğun ve yapışkan özellikte koloniler üredi ve RM olarak tanımlandı. Tedavi (Meropenem ve Linezolid) ile şikayetleri, CRP değerleri ve ateşi gerileyen olguda yeni tedavi değişikliğine gidilmedi, yeni tedavinin 7. Gününde kontrol PA akciğer grafide belirgin düzelme (Resim 2), kontrol laboratuvar tetkiklerinde belirgin gerileme (CRP:6.6 mg/L, WBC:5.1x10^3/uL) olan olgu, göğüs hastalıkları polikliniğine kontrole gelmek üzere taburcu edildi.
SONUÇ:İnsan vücudundaki mikroorganizmalar arasında simbiyoz ve rekabet gibi yakın etkileşimlerin olduğu bilinmektedir. Akciğerde yaygın tutulum yapan bir hastalık olan Covid-19 hastalığının akciğerlerin mikrobiyatasını etkilemesi/değiştirmesi olasıdır. Ağır Covid-19 olgularında beklenmedik klinik, radyolojik durumlarda bu akılda tutulmalı tanı ve tedavi bu bilgiler ışığında yeniden değerlendirilmelidir.

Resim 1

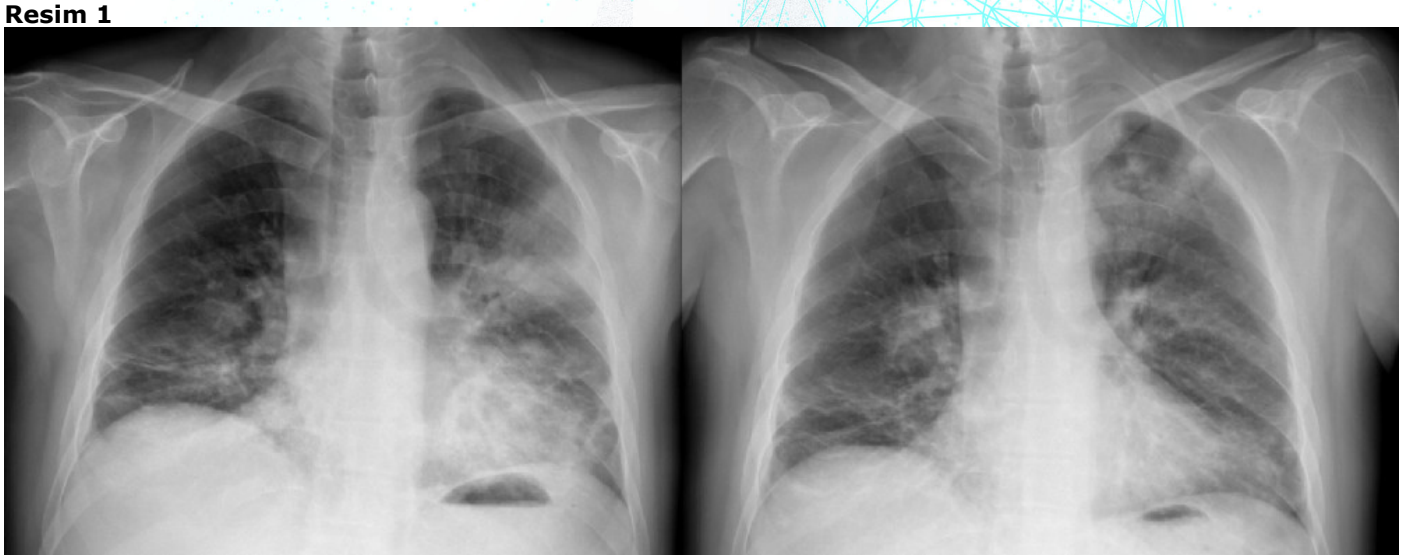

Olgunun yatış ve tedavinin 6. gün kontrol grafisi.

Resim 2

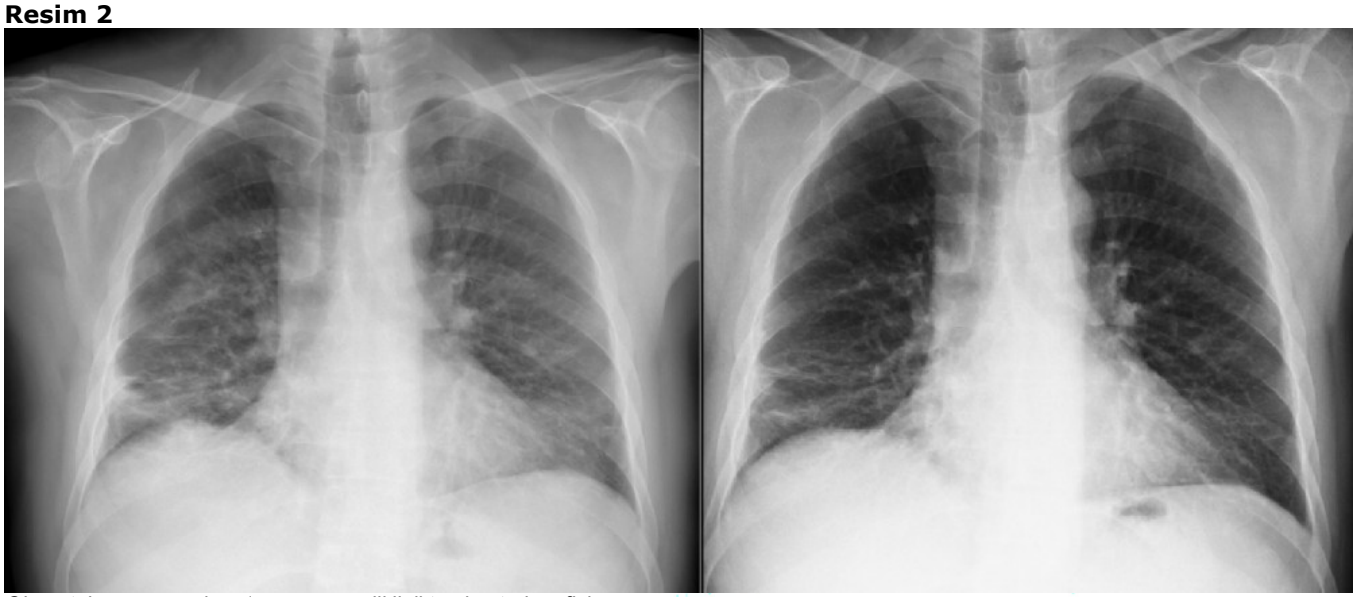

Olgun taburcu öncesi ve 1 ay sonra poliklinikten kontrol garfisi

Resim 3

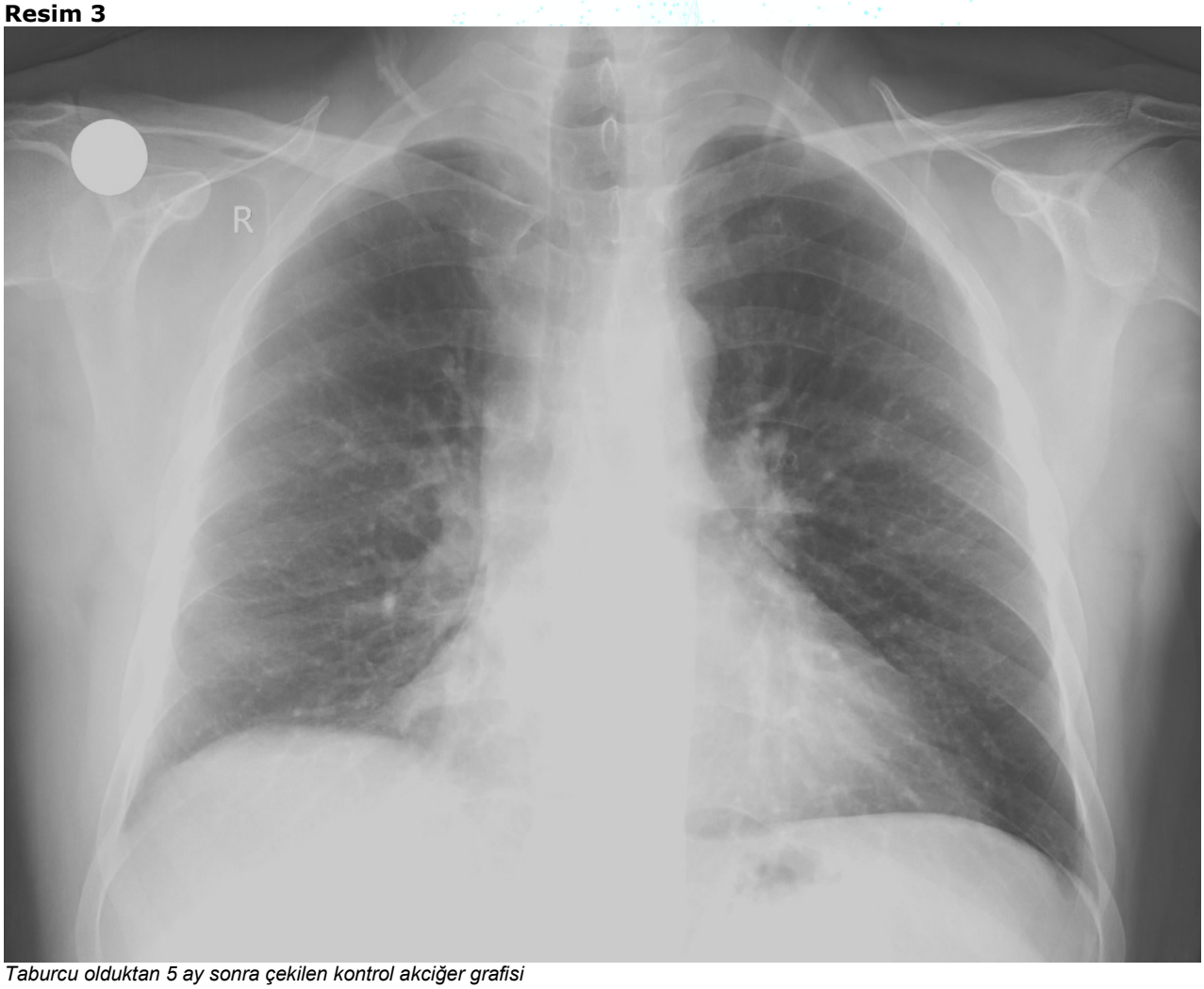

Taburcu olduktan 5 ay sonra çekilen kontrol akciğer grafisi

Etkin aşılamanın Covid-19 olgularında klinik-radyolojik tutuluma etkisi

Coşkun Doğan, Burcu Arpınar Yiğitbaş, Ömer Zengin, Deniz Bilici, Orhan Zor, Oğuzhan Akman, İlyas Kocabağ, Seven Yalçın, Sedanur Coşkun Tok, Esra Yazar
İstanbul Medeniyet Üniversitesi Göztepe Prof. Dr. Süleyman Yalçın Şehir Hastanesi, Göğüs Hastalıkları Ana Bilim Dalı. İstanbul, Türkiye.

GİRİŞ VE AMAÇ:Covid-19 aşısı olmasına rağmen Covid-19 pnömonisi nedeni ile hastaneye yatırılarak tedavi edilen olguların, aşısız olgulara kıyasla klinik-radyoloji ve laboratuvar özelliklerini araştırmak.
YÖNTEM:Çalışmaya Şubat 2022-Ağustos 2022 tarihleri arasında covid kliniğinde yatan olgular dahil edildi. Olguların demografik bilgileri, radyolojik, laboratuvar tetkikleri, klinik özellikleri, tedavi öyküleri, klinikte takip süreleri, tedavi sonuçları ve covid aşı durumları kayıt edildi. Olgular covid aşısı olan ve olmayanlar olarak iki gruba ayrıldı. Her iki grubun klinik, radyolojik ve laboratuvar özellikleri karşılaştırıldı.
BULGULAR:Çalışmaya 215 olgu dahil edildi, Olguların %46.5'i (n=100) aşı olmamış, %53.5'i (n=115) aşı olmuştu. Aşı olmayan grubun yaş ortalaması 57,6, aşı olan grubun 72,2'di (p<0,001). Aşı olmayan grupta eşlik eden ek kronik hastalıklar ve kanser varlığı daha azdı. Aşı olmayan grubun yatış süresi daha fazlaydı (Sırasıyla 9,6 ve 7,1 gün (p<0,001) (Tablo 1). Aşı olmayan grubun total lökosit sayısı, lenfosit yüzde değeri, nötrofil sayısı ve yüzde değeri daha düşüktü (p<0.05). Radyolojik tutulum paterni açısından her iki grup arasında fark saptanmaz iken, aşı olmamış grupta tutulan segment sayısı istatistiksel anlamlı olarak daha yüksekti (p<0.05) Tablo 2). Aşı olmayan grupta yüksek dozda glukokortikoid tedavisi (Puls steroid) verilen olgu daha fazlaydı (28 olgu vs 11 olgu; p<0,001). Olguların yoğun bakım ünitesine (YBÜ) transferi açısından iki grup arasında istatistiksel anlamlı fark yoktu (p>0.05). Aşılı grupta olguların %11.3'ü (13/115) eksitus olur iken, aşısız grupta %14'ü (14/100) eksitus olmuştu. Her iki grup arasında istatistiksel anlamlı fark yoktu (p=0,855).
Mortaliteye etkili faktörler için yapılan lojistik regresyon analizinde aşılı olmak, >65 yaş, pulse steroid tedavisi almak, kronik kalp hastalığı varlığı ve hastane yatış gün sayısı ile birlikte anlamlı bulunmuştur (p=0.034) (Resim 1).
SONUÇ:Covid-19 aşısı olan olguların aşı olmayanlara göre hastaneden daha kısa sürede taburcu olmaktadır, radyolojik olarak tutulum oranları daha düşüktür ve daha az yoğun tedaviye (puls steroid) maruz kalmaktadırlar. Ayrıca aşı olmayan olgular daha genç yaşta, kanser de dahil daha az ek hastalığa sahip olmalarına rağmen aşı olmuş olgular ile benzer mortalite özelliği göstermektedirler. Aşı olmak mortaliteyi etkileyen bağımsız risk faktörlerinden birisidir.

1

Değişken	Aşı olmamış (n= 100)	Aşı olmuş (n= 115)	p değeri
Cinsiyet (n/%) Kadın Erkek	50 50	56 59	0,849
Ek Hastalık (n/%)			
Endokrin Bozukluklar Yok Var	99 (47.1) 1 (20,0)	111 (52,9) 4 (80,0)	0,229
Kronik Kalp Hastalıkları Yok Var	93 (50,8) 7 (21,9)	90 (49,2) 25 (78,1)	0,002
Kronik Nörolojik hastalık Yok Var	91(50,8) 9 (25)	88 (49,2) 27 (75)	0,005
Kronik Solunum yolu Hastalığı Yok Var	93 (49,7) 7 (25)	94(50,3) 21 (75)	0,014
Kronik Böbrek Hastalığı Yok Var	97 (47,5) 3(27,3)	107(52,5) 8(72,7)	0,189
Kanser varlığı Yok Var	99 (48,8) 1 (8,3)	104 (51,2) 11 (91,7)	0,006
Hastane yatış süresi/gün (ort±SS)	9,60 ± 6,0	7,19 ± 3,77	0,001

Resim 2

Değişken	Aşı olmamış (n=100)	Aşı olmuş (n= 115)	p değeri
Hemogram (ort±SS)			
WBC	6,40 ± 2,90	9,37 ± 4,76	< 0,001
Lenfosit	1,12 ± 1,40	1,19 ± 0,86	0,639
Lenfosit %	18,21 ± 11,22	14,82 ± 10,06	0,021
Nötrofil	5,03 ± 2,86	7,68 ± 4,41	< 0,01
Nötrofil %	75,05 ± 14,13	78,94 ± 11,56	0,028
CRP	72,23 ± 60,65	113,05 ± 77,46	< 0,001
PCT	0,92 ± 5,92	2,27 ± 14,20	0,010
Biyokimya (Ort±SS)	**Aşı olmamış (n=100)**	**Aşı olmuş (n= 115)**	**p değeri**
Glukoz	144,63 ± 83,20	152,86 ± 74,37	0,451
Üre	31,68 ± 15,28	46,90 ± 29,92	< 0,001
Kreatinin	0,858 ± 0,252	1,02 ± 0,396	< 0,001
ALT	55,32 ± 50,79	44,10 ± 48,37	0,069
AST	41,71 ± 49,13	30,71 ± 29,96	0,054
LDH	426,70 ± 165,77	385,62 ± 167,48	0,681
Total Protein	65,41 ± 4,89	65,72 ± 5,89	0,678
Albumin	38.14 ± 3,97	37,07 ± 3,71	0,042
Na	135,51 ± 3,59	135,45 ± 5,62	0,924
K	4,08 ± 0,43	4,17 ± 0,45	0,170

Olguların laboratuvar özellikleri

Resim 3

Toraks BT Bulguları	Aşı olmamış (n=98)	Aşı olmuş (n= 112)	p değeri
Buzlu Cam Opasiteleri (n/%) Yok Var	13 (38,2) 85 (48,3)	21 (61,8) 91 (51,7)	0,282
Konsolidasyon (n/%) Yok Var	50 (44,6) 48 (49,0)	62 (55,4) 50(51,0)	0,530
Hava Bronkogramı (n/%) Yok Var	57 (43,2) 41 (52,6)	75 (56,8) 37 (47,4)	0,188
Kaldırım taşı görünümü (n/%) Yok Var	88 (47,1) 10 (43,5)	99 (52,9) 13 (56,5)	0,745
Halo/Ters Halo Görünümü (n/%) Yok Var	88 (45,4) 10 (62,5)	106 (54,6) 6 (37,5)	0,187
İnterlobuler Septal Kalınlaşma(n/%) Yok Var	86 (48,9) 12 (35,3	90 (51,1) 22 (64,7)	0,147
Mediastinal LAM (n/%) Yok Var	59 (46,1) 39 (47,6)	69 (53,9) 43 (52,4)	0,835
Plevral Effüzyon (n/%) Yok Var	92 (47,2) 6 (40,0)	103 (52,8) 9 (60,0)	0,591
Toraks BT'de tutulan segment sayısı (n/%)	12,81 ± 3,58	11,22 ± 4,69	**0,006**

Olguların radyolojik özellikleri

Resim 4

Değişkenler	B	p değeri	OR	%95 GA
• Yaş >65	2,774	<0,001	16,027	3,879 – 66,224
• KKH	1,684	0,009	5,388	1,526 – 19,021
• Aşılı olmak	-1,155	0,034	0,315	0,108 – 0,918
• PST	2,522	<0,001	12,453	3,307 – 41,898
• YGS	-0,112	0,037	0,894	0,804 – 0,993

KKH: Kronik kalp hastalıkları, PST: Pulse steroid tedavisi, YGS: Yatış gün sayısı,

Mortaliteye etki eden faktörler çok faktörlü regresyon analizleri

EP-289

İleri yaşta sık tekrarlayan pnömoninin nadir bir nedeni; Yaygın değişken immün yetmezlik

Ayşe Ezgi Ak[1], Metin Keren[2], Özlem Soğukpınar[1], Selahattin Öztaş[1]
[1]SB Süreyyapaşa Göğüs Hastalıkları ve Göğüs Cerrahisi Eğitim ve Araştırma Hastanesi, Göğüs Hastalıkları Kliniği, İstanbul
[2]SB Süreyyapaşa Göğüs Hastalıkları ve Göğüs Cerrahisi Eğitim ve Araştırma Hastanesi, İmmünoloji ve Allerji Kliniği, İstanbul

GİRİŞ VE AMAÇ:Yaygın değişken immün yetmezlik (YDİY) (Common Variable Immundeficiecy (CVID)), düşük antikor düzeyi ve artmış enfeksiyon riski ile karakterize bir durumdur. Erişkinlerde en sık görülen primer immün yetmezliktir. B hücre diferansiyasyonunun bozulması sebebiyle immünoglobulinlerin sentezindeki azalmayla karakterizedir. YDİY'de; olguların çeşitliliği ve farklı uzmanlık dalları tarafından izlem nedeniyle tanı gecikmektedir. Erişkinde çoğunlukla 20-45 yaşları arasında tanı konulmaktadır. Tanıya kadar geçen süre ortalama 4 yıldır. Tekrarlayan pnömonisi olan hastalar immün yetmezlik yönünden değerlendirilmelidir. İleri yaşta sık tekrarlayan pnömoni nedeniyle hastane yatışları olan olgumuzu, ayırıcı tanıda primer immün yetmezliğin önemi açısından sunuyoruz.
OLGU:Yetmiş yaşında kadın hasta, hipertansiyon, diyabet, aterosklerotik kalp hastalığı, atriyal fibrilasyon ve vertigo tanıları mevcut olup yaklaşık bir yıl önce covid pnömonisiyle hastanemizde yatarak tedavi aldı. Takibinde altı ay içinde hastanemizde altı defa pnömoni tanısıyla yatışı oldu.
Hastanın her başvurusunda, öksürük, balgam, burun akıntısı, geniz akıntısı, halsizlik gibi genel sinopulmoner enfeksiyon semptomları olup radyolojik olarak farklı alanlarda konsolidasyonlar tedavi ile düzeldi. Yatışlarından ikisi iki ay arayla COVID-19 pnömonisi, diğerleriyse bakteriyel pnömoni tanısıylaydı. İlk COVID-19 enfeksiyonu sırasında immünsüpresif herhangi bir tedavi almayan evde takipli hasta postcovid dönemde ilk pnömoni atağı sonrası organize pnömoni de düşünülerek üç hafta steroid tedavisi verildi. Steroid tedavisine rağmen, tekrar farklı bölgelerde radyolojik pnömonik konsolidasyonlar izlendi. Her pnömoni atağında CRP, prokalsitonin ve lökosit gibi enfeksiyon belirteçlerinde artışın eşlik etmesiyle enfeksiyöz pnömoni düşünüldü.Hastanın yatışları sırasında kültürlerde etken patojen üretilemedi.
Tekrarlayan pnömoni için etyolojiye yönelik total immünoglobulin (Ig) ve alt grupları değerlendirildi. Total Ig G düzeyi 5,44 g/l (Referans aralık 7-16g/l) ve CD20 %3.78 (Referans aralık %9-%28) düşük saptandı. Klinik değerlendirme, kemik iliği aspirasyonu ve PET-BT'yle malignite ekarte edildi. Hastaya yaygın değişken immün yetmezlik tanısıyla İntravenöz Ig (IVIG) replasman tedavisi başlandı. Takibi altı aydır devam eden olgumuz, klinik ve radyolojik olarak stabil seyretmekte olup bu sürede enfeksiyon atağı gözlenmedi. Hastanın genetik testleri devam etmektedir.
SONUÇ:Tekrarlayan enfeksiyonu olan hastalarda her yaşta immün yetmezlik yönünden immünolojik değerlendirme yapılmalıdır. Bu, immün yetmezliği olan hastaların erken tanı almasını ve hastalık komplikasyonlarını önleyici bir yaklaşım olur.

IVIG Sonrası Takibinde Son Akciğer Grafisi

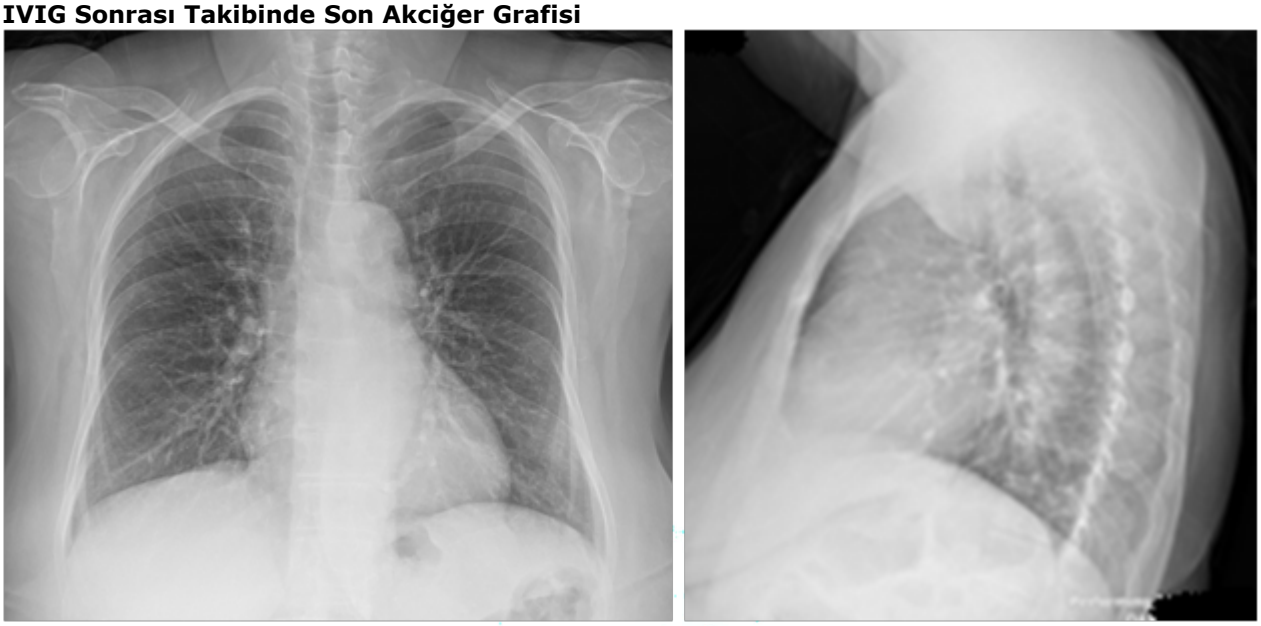

IVIG Sonrası Takibinde Son Akciğer Grafisi

Pnömoni Atakları Sırasında Progresyon ve Regresyon Grafileri

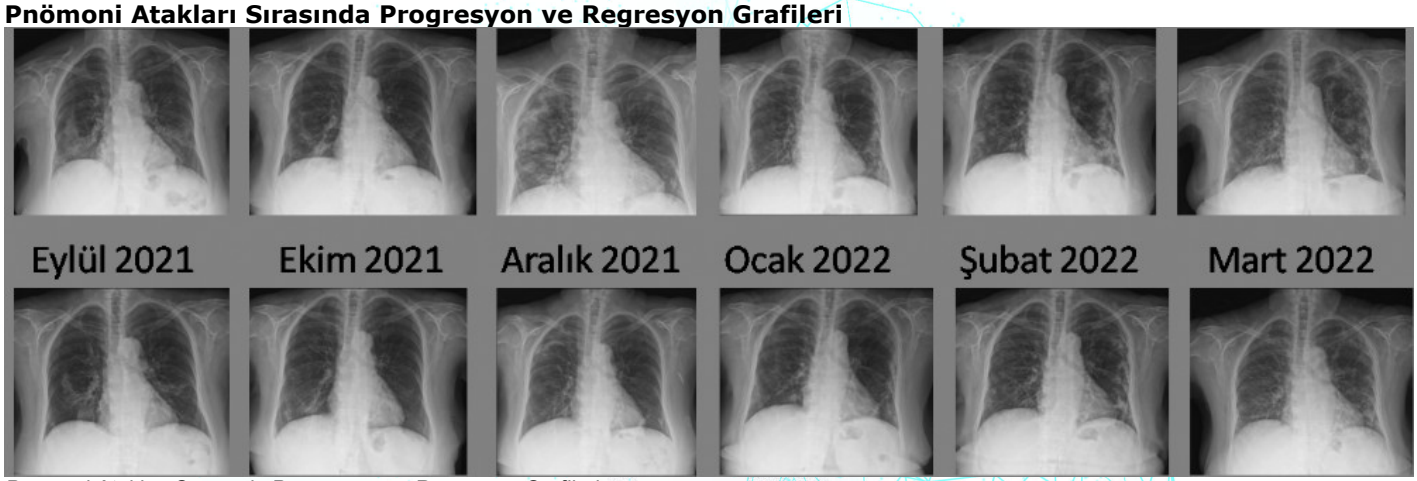

Pnömoni Atakları Sırasında Progresyon ve Regresyon Grafileri

EP-291

Post-COVID Dönemde Gelişen Atipik Pulmoner Mukormikozis Olgusu

Tutku Aydın[1], Önder Öztürk[1], Rabia Kum[2], Hakan Alp Yılmazlı[1], Münire Çakır[1], Ahmet Akkaya[1]
[1]Süleyman Demirel Üniversitesi, Göğüs Hastalıkları Ana Bilim Dalı, Isparta
[2]Süleyman Demirel Üniversitesi, Tıbbi Patoloji Ana Bilim Dalı, Isparta

GİRİŞ VE AMAÇ:En sık olarak burun, orbito, serebral ve pulmoner bölgeleri etkileyen mukormikoz, invaziv ve yaşamı tahdit eden fırsatçı bir mantar enfeksiyonudur. En önemli risk faktörleri arasında kontrolsüz diabetes mellitus (DM), hematolojik malignite, kök hücre ve organ transplantasyonları ve kortikosteroid kullanımı bulunmaktadır. Tanı doku örneklerinin histopatolojik analizi ile konur.Şiddetli akut solunum yolu sendromu koronavirüsü-2(SARS-CoV-2), mantarlar da dahil olmak üzere fırsatçı enfeksiyonların gelişme riskini artırabilecek bir immünosupresyon nedenidir. SARS-CoV-2 enfeksiyonu sonrası akciğerde gelişen atelektazi ve konsolidasyon nedeniyle alınan bronş biyopsisinde 'invaziv mukormikozis' tanısı konulan ve tedaviyi kabul etmeyen olgumuzun 2 ay sonraki kontrolünde akciğerdeki lezyonların tamamen gerilediği görüldü. Olgumuzu ilginç ve nadir görülen bir olgu sebebiyle literatür eşliğinde tartışmak istedik.
OLGU:On yıldır DM tanılı, 45 yaşında erkek hasta, SARS-CoV-2 enfeksiyonu sonrasında 1 aydır devam eden hırıltı, pürülan balgam ve göğüste sıkışma şikâyetiyle hastanemize başvurdu. Hipoksik (evde pulse oksimetri ile <%80) olan hastanın WBC:14100, lenfosit: 1100 ve AKŞ: 395 bulundu. Akciğer grafisinde sol akciğerin tamamını kaplayan homojen dansite artışı izlendi. Toraks bilgisayarlı tomografi (BT) sol akciğerde atelektazi ve konsolide alan olarak raporlandı(Şekil 1.A-B-C). Bronkoskopide sol akciğer üst lob girişi ödemli ve daralmıştı, biyopsi sonucu kronik inflamasyon olarak raporlandı. PET/BT sonucunda FDG tutulumu maligniteyle ilişkilendirilmedi. Şikayetlerinin devam etmesi sonucu 2 ay sonra yeniden bronkoskopi ve BAL uygulandı. Sol ana bronş biyopsisi invaziv mukormikozis olarak raporlandı(Şekil 2). Hastaya enfeksiyon hastalıkları kliniği tarafından yatış ve antifungal tedavi başlanması planlandı. Hasta tedaviyi reddetti. Herhangi bir tedavi almayan hasta 2 ay sonra yeniden başvurduğunda hırıltı ve balgam şikâyeti kaybolmuştu. Oksijen satürasyonu normaldi. Toraks BT'de sol akciğerdeki patolojik bulguların tamamen gerilediği gözlendi(Şekil 1.D-E-F).
SONUÇ:SARS-CoV-2 enfeksiyonunda hastane yatış öyküsü, steroid kullanımı, geniş spektrumlu antibiyoterapi kullanılması sonucu fırsatçı mantar enfeksiyonları görülebildiği gibi, akciğerde gelişen patolojik değişiklikler akciğer kanseri gibi birçok patolojiyle karışabilir. Akciğer kanseri düşünülerek hastanemize sevk edilen olgumuz, SARS-CoV-2 enfeksiyonu sonrasında mukormikozis tanısı konulan ve tedavi almadan iyileşen ilginç bir olgudur. Histopatolojik olarak mantar hifleri görülmesine karşın kültürde üreme olmamıştır. Bu bağlamda tedavisiz nasıl iyileştiği açıklanamamıştır. SARS-CoV-2 enfeksiyonunun akciğer tutulumlarının zamanla iyileştiği görülmüştür. Akciğer tutulumu olan SARS-CoV-2 enfeksiyonu geçiren olguların dikkatlice takip edilmesiyle birlikte gelişen komplikasyonların tanı ve tedavisinin kolaylaşacağını düşünüyoruz.

Şekil 1

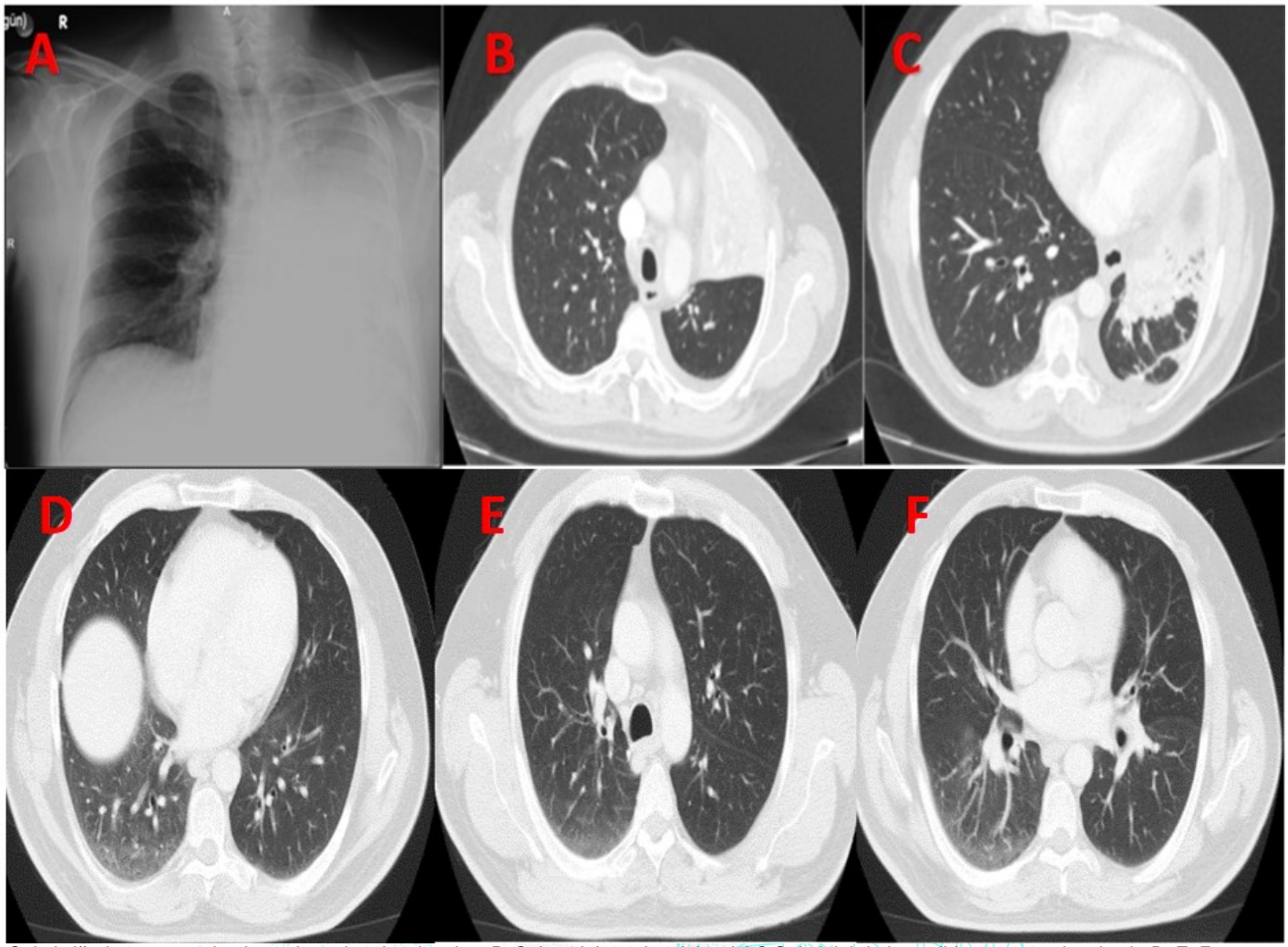

A Sol akciğerin tamamını kaplayan homojen dansite alanı B. Sol üst lob total atelektazisi C.Sol alt lobda konsolidasyon ve volüm kaybı D, E, F. Kontrol görüntülemede patoloji izlenmeyen toraks BT kesitleri

Şekil 2

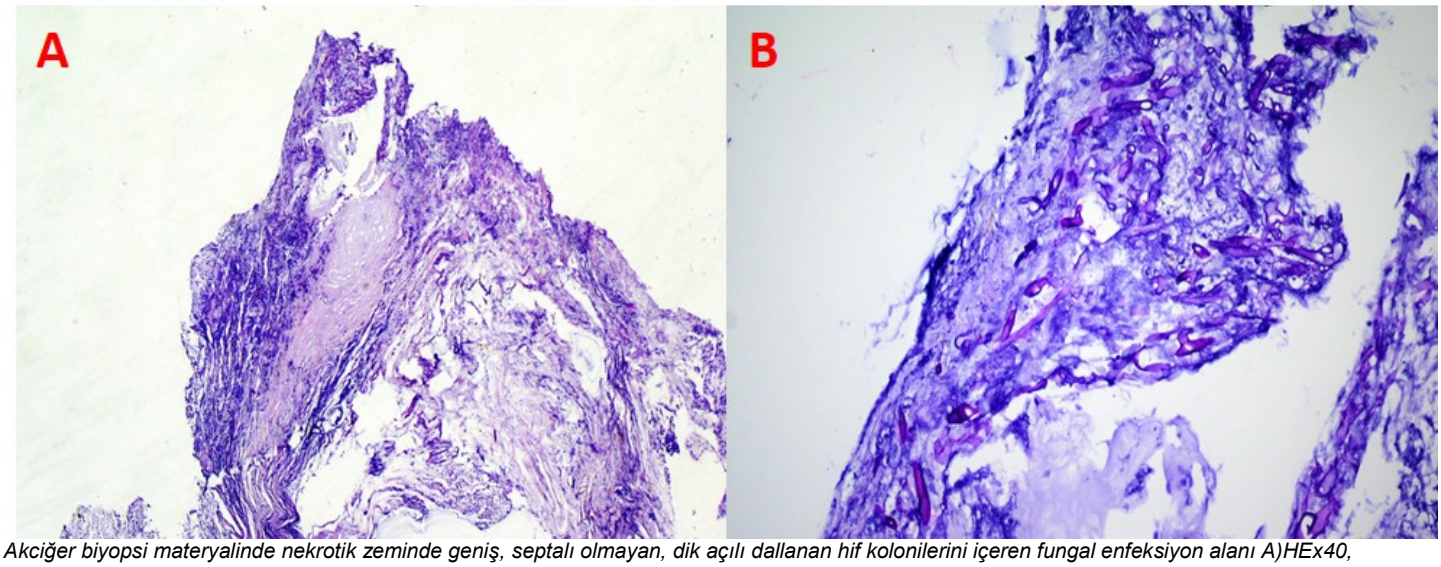

Akciğer biyopsi materyalinde nekrotik zeminde geniş, septalı olmayan, dik açılı dallanan hif kolonilerini içeren fungal enfeksiyon alanı A)HEx40, B)HEx200

EP-292

Post Covid-19 fibrozisde uzun dönem kortikosteroid kullanımı sonrası gelişen fırsatçı enfeksiyonlar

Betül Çakmak Uğurlu, Bensu Avşar, Gül Erdal Dönmez, Erdem Yalçınkaya, Huriye Berk Takır
Süreyyapaşa Göğüs Hastalıkları ve Göğüs Cerrahisi Eğitim Araştırma Hastanesi, İstanbul

GİRİŞ VE AMAÇ:PCR pozitif ya da akciğer bilgisayarlı tomografi uyumlu SARS-CoV-2 enfeksiyonu olan hastalarda semptom başlangıcından itibaren en az 3 ay ve başka bir nedenle açıklanamayan semptomların en az 2 ay devam etmesi durumu post covid-19 olarak tanımlanmıştır. Post-Covid-19 da hastaların yaklaşık %50'de akciğerlerde fibrozis gelişmekte olup kortikosteroid ve antifibrotik ilaçlar kullanılmaktadır. Düşük egzersiz kapasitesi akciğerlerdeki fibrozis ve steroid kullanımına bağlı gelişen myopati açıklanabilse de süreçte artan nefes darlığında yeni gelişen immunsuprese akciğer enfeksiyonları ile pulmoneremboli akla gelmelidir. Yoğun bakım gerektiren ağır Covid-19 hastalarında viral, fungal, bakteriyal enfeksiyonlar bildirilmiştir. Pulmoner fibrosis gelişen post-Covid-19 olgusunda pulmoner emboli, sitomegalovirus (CMV), pnömosistis Jiroveci (P. Jiroveci) ve psödomonas auriginosa (P. Auriginosa) enfeksiyonları yönetimi aşağıda özetlendi.
OLGU:Altmış sekiz yaş erkek hasta bilinen kronik obstrüktif akciğer hastalığı, koroner arter hastalığı, geçirilmiş septik artrit tanıları mevcut olup Kasım 2021'de SARS-CoV-2 PCR pozitif saptanmış. Yoğun bakımda highflow oksijenle takip edilmiş ve yüksek doz kortikosteroid(mini pulse) ve plazma tedavisi almış. Hastanın SARS-CoV-2 PCR pozitifliğinin ardından Post- Covid-19 pulmoner fibrozis gelişmiş. Ramotoloji ayırıcı tanısı için ramotolojiye konsülte edilmiş, ramotolojik hastalık dışlanmıştır. Bir sene boyunca sık aralıklarla yüksek doz kortikosteroid tedavisi almış hastada Nisan 2022'de pulmoner emboli saptanmış. Rivaroksabanla taburcu edilmiş. Hastanın sık hastaneye yatışı ve acil başvurusu olup Haziran 2022'de balgam kültüründe P.auriginosa üremiş. Meropenem ve amikasin tedavisi almış. Hasta Ağustos 2022'de nefes darlığı şikayetiyle acil servisimize 15 lt/dk oksijen ihtiyacı ile başvurdu. Pnömoni tanısıyla interne edildi. Piperasilin-tazobaktam ve moksifloksasin tedavisi 7 gün verildi. Şikayetleri gerilemeyen hastanın uzun sürekli yüksek doz kortikosteroid kullanımına bağlı immunsuprese olabileceği düşünülerek balgam ARB, balgam kültürü, kan CMV, Balgam P.Jirovecii gönderildi. HBSAG negatif, Anti HIV negatif saptandı. Hastadan alınan balgam ARB negatif, balgam kültüründe normal flora bakterisi üremesi saptandı. Anti CMV IGM:0,58 COI pozitif saptandı(Kanda CMV PCR 43631 Kopya/ml). Balgam P.Jirovecii pozitif(1849605) saptandı. Trimetoprim-Sulfametoksazol 4x1200 mg ve Gansiklovir 2x300 mg tedavisi başlandı. Hastanın takip ve tedavisi yoğun bakımda devam etmekte olup oksijen ihtiyacı 3-5 lt/dk gerilemiştir.
SONUÇ:Post Covid-19'da pulmoner fibrozis gelişmesine bağlı immunsuprese tedavi alanlarda artan nefes darlığı viral, fungal, bakteriyal enfeksiyonları ve pulmoner emboliyi akla getirilmelidir. Tüm bu tanılar birbirini takip edebileceği gibi aynı anda da olabileceği unutulmamalıdır.

Acil başvurusu AP grafisi

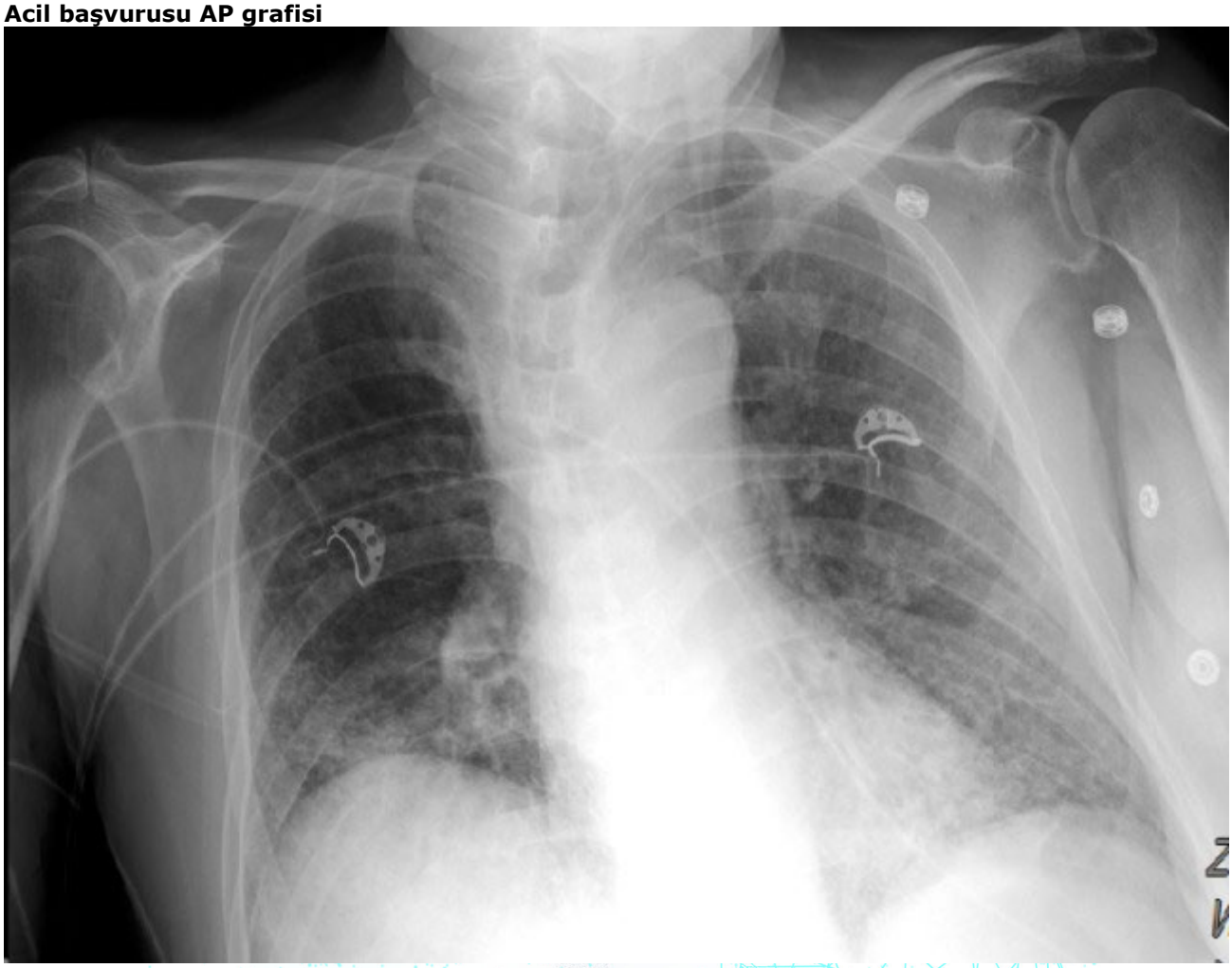

Tedavi takibi PA grafisi

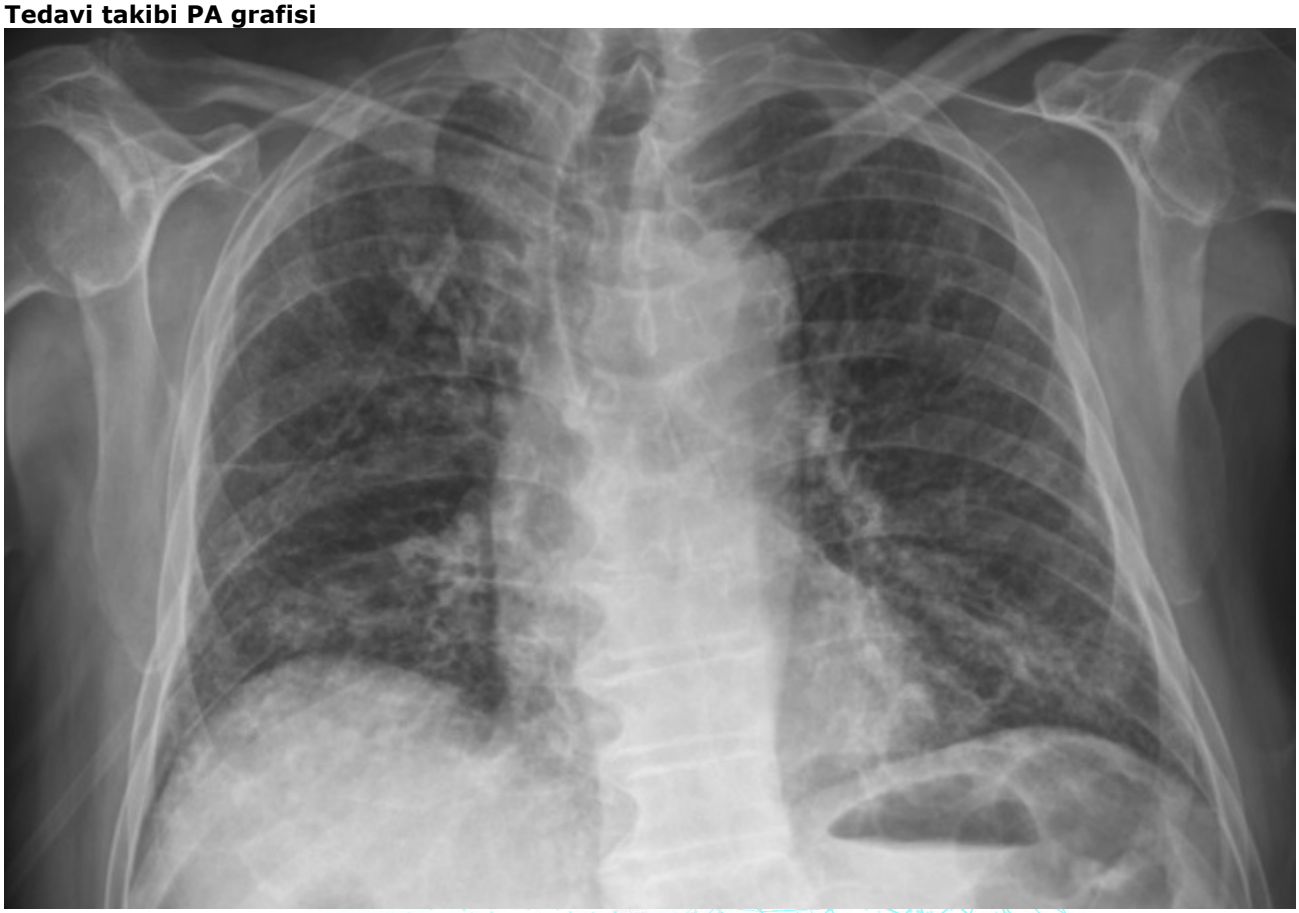

EP-293

COVİD-19 ve CMV reaktivasyonu: Olgu Sunumu

Burak Tülü[1], Zeynep Hande Kocaer[1], Ebru Şengül Parlak[1], Ayşegül Karalezli[2]
[1]Ankara Şehir Hastanesi, Göğüs Hastalıkları Kliniği, Ankara
[2]Yıldırım Beyazıt Üniversitesi, Göğüs Hastalıkları Kliniği, Ankara

GİRİŞ VE AMAÇ:Sitomegalovirüs (CMV), immünkompetan hastalarda; genellikle asemptomatik seyreden; ancak bağışıklığı baskılanmış hastalarda ciddi morbidite ve mortaliteye neden olabilen lineer çift sarmallı bir DNA virüsüdür. COVİD pnömonisinde sitokin fırtınası kontrolü için immünsüpresif ilaçlar (kortikosteroidler, stokin inhibitörleri) kullanılmaktadır. Bununla birlikte immünsüpresif ilaç kullanımında fırsatçı patojenlerin reaktivasyonun riskinde artış olduğu bilinmektedir. Olgularımız post-COVİD dönemde CMV reaktivasyonu görülmesi nedeniyle sunuldu.
OLGU:Post-COVİD solunum yetmezliği nedeni ile takipli yaş ortalaması 70,75±13,22 olan(min 51-max79) 4 erkek hasta dahil edildi. Hastaların ortak özelliği ağır COVİD nedeni ile uzun süre hastane yatışları olması ve yatış süresince en az 3 hafta süre ile metilprednizolan tedavisi almaları idi. Olguların oksijen ihtiyacı yüksekti. Çekilen toraks bilgisayarlı tomografilerinde; her iki akciğerde yaygın buzlu cam görünümleri mevcuttu. (Resim-1,2) Hastalar postcovid solunum yetmezliği nedeni ile hospitalize edilerek nonspesifik antibiyotik tedavisi, metilprednizolan ve bronkodilatör tedavi başlandı. Takiplerinde tedaviye yanıt alınamayan olgularda serum CMV-PCR pozitif geldi. 2 olguda fibroptik bronkoskopi ile alınan bronşial lavajda CMV-PCR poztif geldi. Hastalar CMV reaktivasyonu olarak değerlendirildi. Tüm hastalara gansiklovir tedavisi başlandı. Bir olgu divertikül perforasyonu, bir olgu CMV-reaktivasyonu ve post-COVİD solunum yetmezliği nedeni ile exitus oldu. İki olgu tedaviye yanıt vererek taburcu edildi.
SONUÇ:Post-COVİD hastalarda etkin antibiyoterapiye rağmen oksijen desteğinde azalma ve biyokimyasal parametrelerinde iyileşme sağlanamayan vakalarda CMV reaktivasyonu akla gelmelidir. Olgularımızda antibiyoterapiye rağmen klinik iyileşme sağlanamaması nedeniyle CMV reaktivasyonuna yönelik tanı yöntemleri uygulandı. Gansinklovir tedavisi başlandı. COVİD pnömonisinde immunsüpresif ilaç kullanımı etkin tedavi yöntemlerinden biridir; ancak fırsatçı patojen enfeksiyonlar açısından dikkat olunmalıdır.

Resim 1 ve Resim 2

Resim 1. Yaygın düşük dansiteli buzlu cam alanları

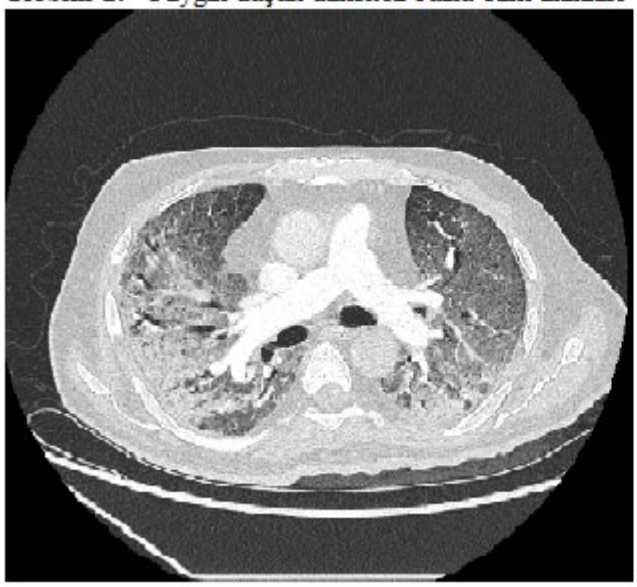

Resim 2. Subplevral ve peribronşial infiltrasyonlar

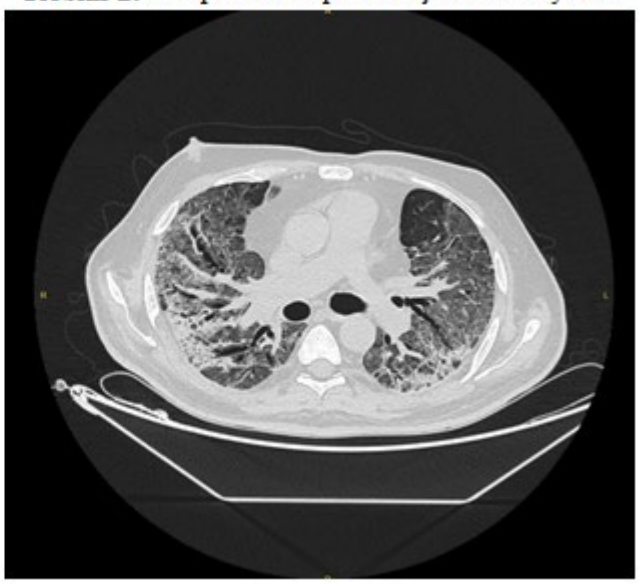

EP-294

Covid-19 aşısı olmasına rağmen yüksek mortalite ve morbidite ile seyreden olgularımız özellikleri

Coşkun Doğan[1], Mustafa Aydoğduoğlu[1], Burcu Arpınar Yiğitbaş[1], Sedanur Coşkun Tok[1], Orhan Zor[2], Sacit İçten[1], Ömer Zengin[1]

[1]İstanbul Medeniyet Üniversitesi Göztepe Prof. Dr. Süleyman Yalçın Şehir Hastanesi, Göğüs Hastalıkları Ana Bilim Dalı. İstanbul, Türkiye.

[2]İstanbul Medeniyet Üniversitesi Göztepe Prof. Dr. Süleyman Yalçın Şehir Hastanesi, Aile Hekimliği Ana Bilim Dalı. İstanbul, Türkiye.

GİRİŞ VE AMAÇ:Covid-19 aşı geliştirme çalışmaları hemen Covid-19 pandemisi sonrası başlamış, ve beklenenden çok kısa zaman içerisinde Faz 2-3 çalışmalarını tamamlamış ve acil kullanım onayları ile dünyada kullanılmaya başlanmıştır. Pandemi dönemlerinde, özellikle Covid-19 gibi hızlı yayılan hastalıklarda, etkin ve en önemlisi güvenli kullanılabilir aşıların geliştirilmesi kapsamlı bir şekilde test edilmesi ve seri üretimi kısa zaman içerisinde başarılması zor bir süreçtir. Günümüz üstün yeni teknolojik uygulamaları sayesinde bu başarılmış olmakla birlikte bu kadar kısa zaman içerisinde geliştirilip yaygın uygulanan aşıların etkileri ve yan etkilerinin de yakın takibi gerekmektedir.
Bu çalışmada Covid-19 aşısı olmasına rağmen Covid-19 pnömonisi nedeni ile yatan, yatış süresi uzamış (>10 gün), yoğun bakıma ünitesine (YBÜ) transfer olmuş veya eksitus olmuş olguların özellikleri araştırılmıştır.
YÖNTEM:Çalışmaya Temmuz 2021-Ağustos 2022 tarihleri arasında covid kliniğinden yatarak tedavi gören, Covid-19 aşısı olmasına rağmen Covid pnömonisi olan olgular dahil edildi. Olguların demografik bilgileri, radyolojik, laboratuvar tetkikleri, klinik özellikleri, tedavi öyküleri, klinikte takip süreleri, tedavi sonuçları incelendi. Yatış süresi uzamış (>10 gün), YBÜ'ye transfer olmuş veya eksitus olmuş olgular grup1, <10 gün yatış süresi olan ve taburcu edilen olgular grup 2 olarak adlandırıldı, her iki grubun verileri karşılaştırıldı.
BULGULAR:Çalışmaya yaş ortalaması 71,83 ± 13,27, 82 (%44.8) kadın 101 (%55.2) erkek toplam 183 olgu dahil edildi. Grup 1'de 84 (%45.9), grup 2'de 99 (%54.1) olgu vardı. Her iki grup yaş ve cinseyet özellikleri benzerdi ($p>0.05$). İki grup ek hastalıkları arasında istatistiksel anlamlı fark yoktu ($p>0.05$) (Tablo 1). Radyolojik olarak grup 1'de toraks bilgisayarlı tomografide (BT) tutulan segment sayısı daha fazlaydı ($p<0.05$). Laboratuvar özellikleri karşılaştırıldığında grup 1'de LDH, albumin, D-Dimer ve oda havası oksijen saturasyon değerleri istatistiksel anlamlı olarak farklıydı ($p<0.05$) (Tablo 2).
Grup 1'de 23 (%27.3) olguya puls steroid tedavisi uygulamak zorunda kalırken Grup 2'de hiçbir olguya puls steroid tedavisi verilmedi ($p<0.001$).
SONUÇ:Aşı olmasına rağmen yüksek morbidite ve mortalite seyreden Covid-19 Pnömonilerinde yüksek morbidite ve mortaliteyi öngörmede radyolojik ve bazı laboratuvar yöntemleri değerli olabilir. Fakat her iki grubun çoğu özelliğinin benzer olması bazı olguların aşı olmasına rağmen yüksek morbidite ve mortalite ile seyretmesinin genetik yatkınlık, immün sistemde bir defisit gibi araştırılması gereken farklı nedenleri olabilir.

Resim 1

Değişkenler	Grup 1 (n=84)	Grup 2 (n=99)	p değeri
Yaş (yıl±SS)	70,9 12,8	72.1 13,1	0.812
Cinsiyet (k/e)	34/50	48/51	0.349
HT (n-%) • Var • Yok	48 - %59.3 33 - %40.7	50 - %51.5 46 - %48.5	0.141
DM (n-%) • Var • Yok	28 - %34.1 54 - %65.9	29 - %69.8 67 - %30.2	0.424
Koroner Arter Hastalığı (n-%) • Var • Yok	19 - %23.2 63 - %76.8	24 - %75 72 - %25	0.163
Kronik Nörolojik Hastalık (n-%) • Var • Yok	14 - %17 68 - %83	14 - %14.5 82 - %85.5	0.684
Kronik Solunum Hastalığı (n-%) • Var • Yok	13 %15.8 69 %84.2	18 %18.7 78 %81.3	0.167
Konjestif Kalp Yetmezliği(n-%) • Var • Yok	7 - %8.5 75 - %91.5	10 - %10.3 86 - %89.7	0.312
Kanser (n-%) • Var • Yok	6 - %7.3 76 - %92.7	6 - %6.2 90 - %93.8	0.774
Kronik Böbrek Hastalığı (n-%) • Var • Yok	2 - %2,4 80 - %97.6	7 - %7.3 89 - %89.9	0.082

OlgularÄ±n demografik Ã¶zellikleri

Resim 2

Değişkenler	Grup 1 (n=84)	Grup 2 (n=99)	p değeri
• WBC	8.8±4.1	9.5±4.6	0.261
• Hemoglobin	12.8±1.8	13.6±8.3	0.357
• Trombosit	197±79.7	221±99.1	0.077
• Lenfosit	1.1±0.9	1.2±0.7	0.951
• Lenfosit %	14.9±9.5	14.5±9.5	0.789
• Nötrofil	7.1±3.9	7.8±4.2	0.274
• Nötrofil %	79.3±10.4	78.9±11.2	0.801
• Üre	48.5±26.9	44.6±29.3	0.353
• Kretainin	1.03±0.27	1.02±0.48	0.894
• ALT	29.6±24.4	28.6±26.9	0.796
• AST	49.4±42.4	39.2±29.1	0.058
• Albumin	36.5±3.6	37.8±3.9	**0.020**
• LDH	383±196	307±171	**0.007**
• D-Dimer	1.70±2.71	1.03±1.22	**0.015**
• Na	134.7±6.5	135.3±4	0.420
• Potasyum	4.2±0.4	4.1±0.5	0.385
• CRP	124.9±79.8	109±84.6	0.203
• Prokalsitonin	1.0±3	0.3±1.7	0.120
• Oda havası oksijen Saturasyonu	86.5±11.7	90.4±3.9	**0.005**
• BT'de tutulan segment sayısı	12.4±4.6	10.9±4.7	**0.047**

OlgularÄ±n laboratuvar ve radyolojik Ã¶zellikleri

EP-295

Bağışıklığı Baskılanmamış Genç Hastada Gelişen Nekrotizan Pnömoni Olgusu

Övgü Velioğlu Yakut[1], Elif Akıncı[1], Aslıhan Gürün Kaya[1], Yusuf Kahya[2], Cabir Yüksel[2], Aydın Çiledağ[1], Akın Kaya[1]

[1]Ankara Üniversitesi Tıp Fakültesi Göğüs Hastalıkları Ana Bilim Dalı, Ankara

[2]Ankara Üniversitesi Tıp Fakültesi Göğüs Cerrahisi Ana Bilim Dalı, Ankara

GİRİŞ VE AMAÇ:Nekrotizan pnömoni,enfeksiyon sırasında akciğer dokusunun ağır hasarı ve konsolide alanlarda nekrotik odakların gelişmesiyle ilişkili toplum kökenli pnömoninin morbidite ve mortalitesi yüksek nadir bir komplikasyonudur. Tedavi destekleyici bakım,geniş spektrumlu antibiyotik kullanımı,eşlik edebilen sepsis, parapnömonik sıvı ve solunum yetmezliğinin izlenmesini gerektirir.
OLGU:32yaşında erkek hasta tarafımıza 2 haftadır olan nefes darlığı,öksürük,hemoptizi,sağda plöretik vasıflı ağrı,ateş,gece terlemesi yakınmaları ile başvurdu.Kronik hastalık öyküsü,düzenli kullandığı ilacı,sigara kullanım öyküsü yoktu. Muayenede sağda solunum sesleri azalmıştı,oda havasında oksijen satürasyonu % 94 ölçüldü.Laboratuvar tetkiklerinde CRP:90.5mg/L(0-5 mg/L), lökosit:13830/mm3,prokalsitonin:0.11ng/mL(<0.05) izlendi.Hastaya dış merkezde çekilen toraks BTde sağ akciğer üst lob anterior ve posterior segmentte konsolidasyon oluşturan buzlu cam alanları ve sağ hemitoraksta minimal plevral mayii izlenmişti. Takibinde sefalosporin ve kinolon tedavisi verilmişti. Klinik yanıt alınamaması üzerine tarafımıza başvuran hastanın toraks BTsinde Sağ akciğer üst lobda yaklaşık 5x4 cm boyutlarında kaviter lezyon ve sağda masif plevral efüzyon izlendi.Hasta nekrotizan pnömoni ön tanısı ile kabul edilerek piperasilin-tazobaktam ve metronidazol tedavisi başlandı.Bronkoskopi ile sağ akciğerden bronş lavajı ve mukoza biyopsisi alındı.Bronş lavajı kültüründe üreme olmadı,ARB negatifti,tüberküloz ve mantar kültüründe üreme olmadı.Bronş lavajı sitolojisi malignite yönünden negatif izlendi.Bronş biyopsisi nonspesifik inflamasyon olarak izlendi.Sağ hemitorakstan örnekleyici torasentez yapıldı.Sıvı eksuda vasfında izlendi.Plevra sıvı sitolojisi nonspesifik aktif inflamasyon bulguları olarak izlendi. Malignite bulgusuna rastlanmadı. Plevral sıvı kültüründe üreme olmadı,ARB negatif izlendi.Ultrasonda ekojenitesi yüksek, içinde septalar izlenen plevral sıvıdan torasentezle 10cc plevral sıvı aspire edilebildi.Görünümü bulanık,yüksek LDH ve düşük glukoz değerleriyle komplike sıvı olarak değerlendirildi.Etyolojiye yönelik hepatit,HIV,immünglobulin düzeyleri,galaktomannan,solunum yolu viral-bakteriyel paneli,balgam kültürü,ARB ve mikobakteri kültürü,CMV-DNA ve otoantikorlar gönderildi.CMV-DNA titresi 252kopya/ml olarak geldi ancak hastalık etkeni oluşturacak düzeyde kabul edilmedi.Diğer tetkik sonuçları negatif sonuçlandı. Romatolojik hastalık düşünülmedi.İmmünglobulin sonuçlarıyla immünyetmezlik açısından ileri tetkik edildi.İmmünoloji bölümüyle değerlendirilen hastada öncelikle viral enfeksiyona ikincil sekonder immün baskılanma düşünüldü.Klinik radyolojik yanıt alınan hasta oral kinolon tedavisiyle taburcu edildi.Takiplerinde göğüs hastalıkları ve göğüs cerrahisi tarafından değerlendirilen hastada klinik ve radyolojik yanıt alınması üzerine medikal tedaviyle devam planlandı.Kontrol toraks BTde mevcut sahada ve plevral sıvıda gerileme izlenen hastanın takibine devam edilmektedir.
SONUÇ:Nekrotizan pnömoniler nadiren bağışıklığı baskılanmamış kişilerde de görülebilmektedir.Ampirik tedavilere yanıt vermeyen hastalarda diğer pnömoni nedenleri akılda bulundurulmalıdır.Olgular ayırıcı tanı ve altta yatan neden açısından ileri tetkik edilmelidir.Olgumuz genç ve bağışıklığı baskılanmamış olduğu halde nekrotizan pnömoni gelişmesi nedeniyle sunulmuştur.

Kaviter lezyon

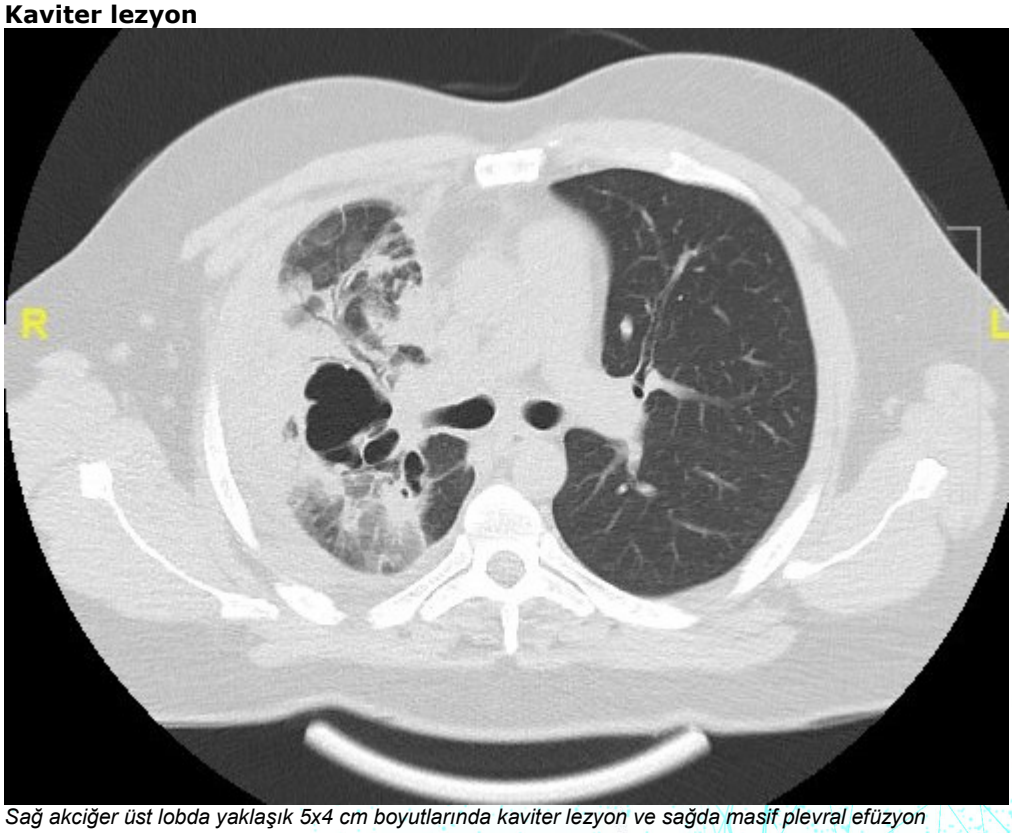

Sağ akciğer üst lobda yaklaşık 5x4 cm boyutlarında kaviter lezyon ve sağda masif plevral efüzyon

Tedavi Öncesi

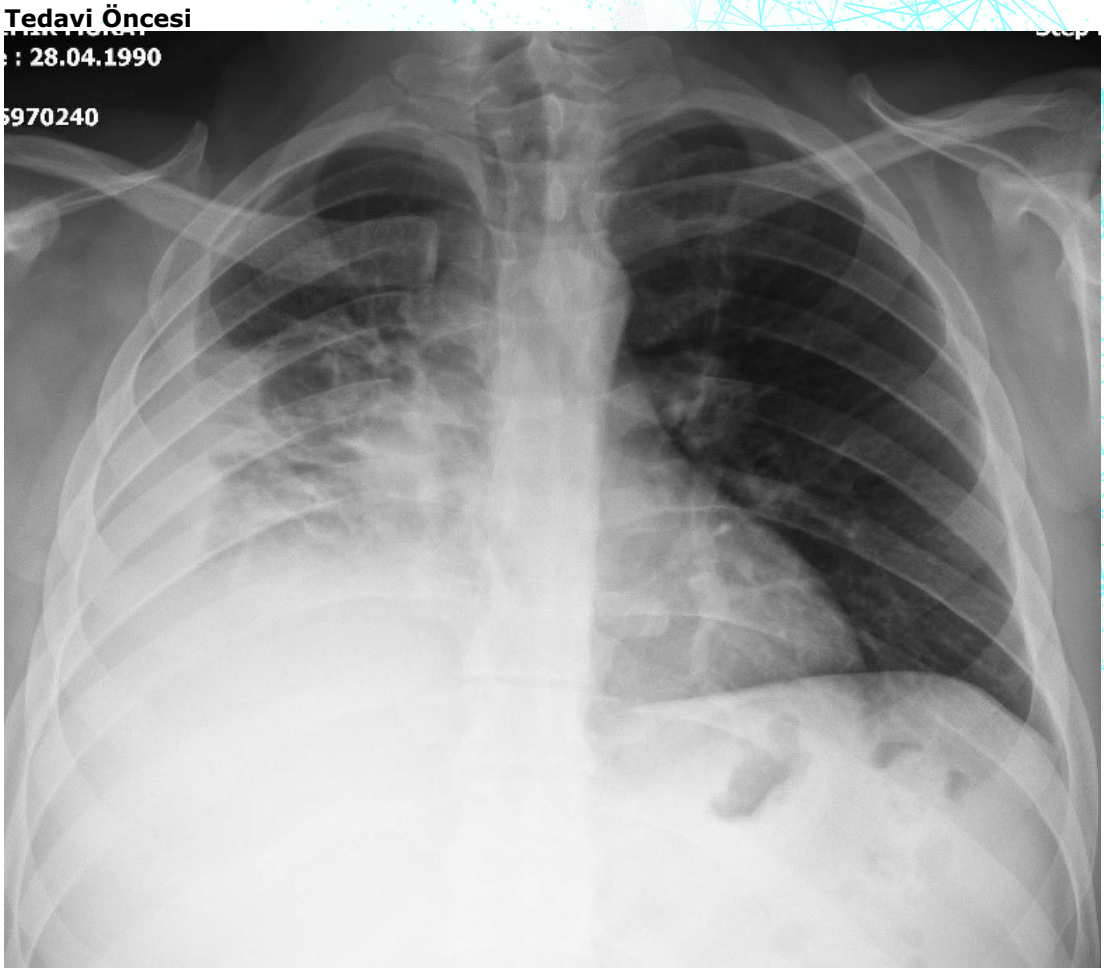

Tedavi Sonrası

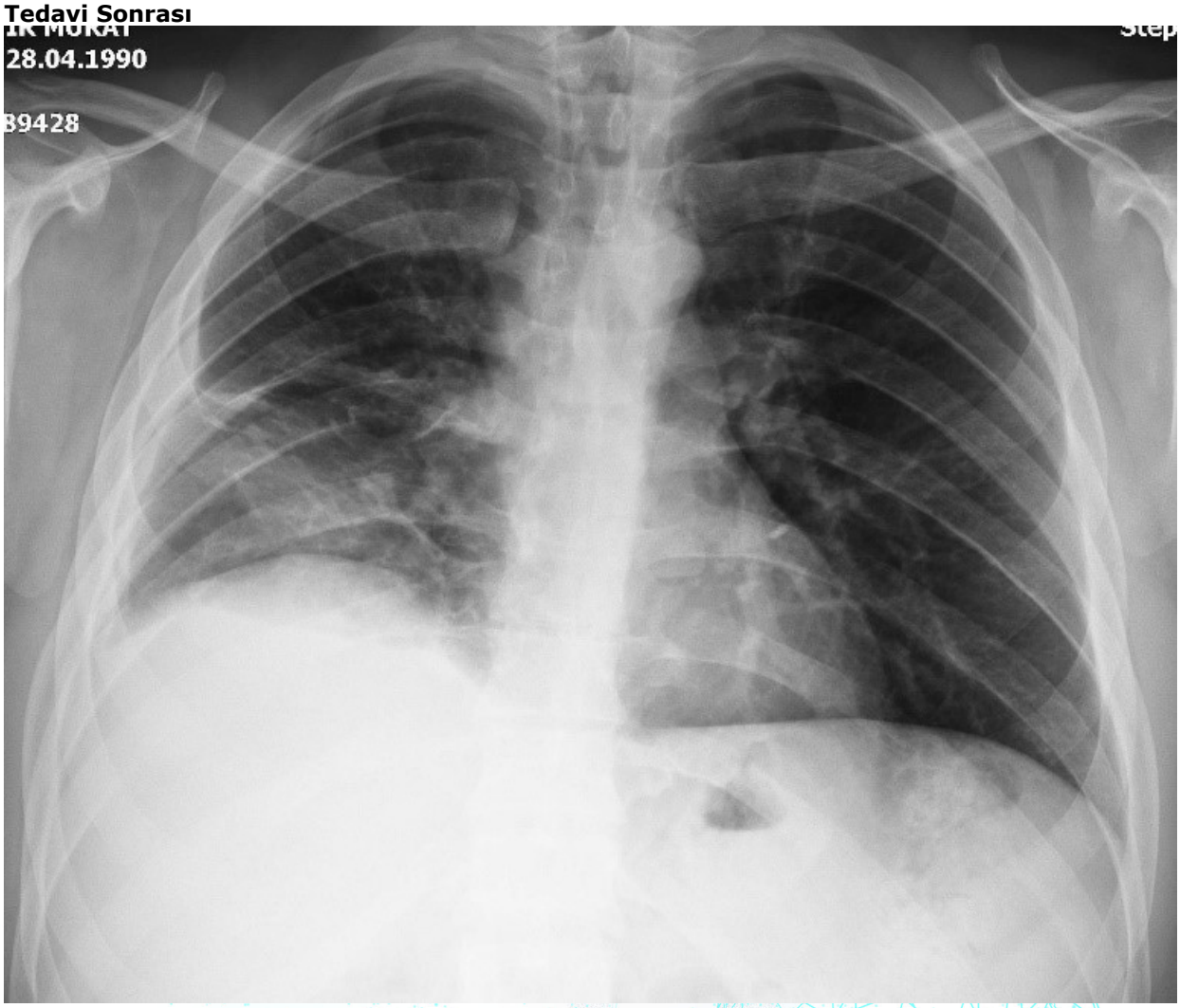

EP-296

Akciğer Kanserini Taklit Eden Rezolüsyonu Gecikmiş Organize Pnömoni Olgusu

Zeynep Erayman Özen, Gizem Çevik, Sertan Bulut
Atatürk Sanatoryum Eğitim ve Araştırma Hastanesi, Göğüs Hastalıkları Ana Bilim Dalı, Ankara

GİRİŞ VE AMAÇ:Organize pnömoni (OP) altta yatan bir nedene bağlı olmadığında kriptojenik, enfeksiyon ya da ilaçlar gibi bir nedene bağlı olduğunda da sekonder olarak adlandırılır. Radyolojide konsolidasyonlar yineleyici ve gezici olabilirler. Hava bronkogramı içeren konsolidasyondan buzlu cama dek değişiklik gösterebilirler. Akciğer kanseri ile de karışması olasıdır. Biz olgumuzda ilk olarak rezolüsyonu gecikmiş bir infiltrasyon olması nedeniyle maligniteyi akla getirirken biyopsi planlandığı sırada gerilemesi ve kortikosteroide tam yanıt vermesiyle sekonder organize pnömoniyi düşündük. Klinik pratikte sıkça karşılaşabileceğimiz için akılda tutulması adına sunmayı amaçladık.
YÖNTEM:Olgu sunumu
BULGULAR:48 yaşında bilinen kronik hastalığı olmayan kadın hasta son 2-3 haftadır olan nefes darlığı, öksürük ve balgam şikayetleriyle nisan 2022'de hastanemize başvurdu. Hastanın öncesinde aynı şikayetlerle dış merkeze başvurduğu ve çekilen toraks BT(bilgisayarlı tomografi)'de(resim 2) sağ akciğer orta lobda hava bronkogramlarının eşlik ettiği konsolide alan komşuluğunda buzlu cam infiltrasyonları görülmesi üzerine hastaya moksifloksasin antibiyoterapisinin başlandığı ve şikayetlerinin geçmemesi üzerine tarafımıza başvurduğu öğrenildi. Sigara öyküsü ve covid enfeksiyonu öyküsü yoktu. Soygeçmişinde özellik yoktu. Fizik muayenede sağ akciğer orta ve alt zonda ral mevcuttu. PAAG(postero-anterior akciğer grafisi)'de sağ orta zonda infiltrasyon mevcuttu. Laboratuvar tetkiklerinde WBC 14340, nötrofil 10820, CRP 49(üst sınır 5) olarak görüldü, hastanın antibiyoterapisine devam edildi ve kontrole geldiğinde enfeksiyon parametrelerinin gerilemesine rağmen çekilen PAAG'de infiltrasyonun sebat ettiği(resim 1A) görüldü. Bu nedenle malignite öntanısıyla hastaya kontrol toraks BT çekildi ve konsolidasyonun belirgin derecede regrese(resim 2) olduğu görüldü. FOB yapıldı, orta lob girişinden mukozal biyopsi ve BAL alındı, endobronşiyal lezyon görülmedi, lavaj kültüründe üreme olmadı, biyopsi sonucu iltihabi proces olarak raporlandı. SFT yapıldı, normal olarak izlendi. Sekonder organize pnömoni düşünülen hastaya 32 mg/gün metilprednizolon başlandı. 1 ay sonrasında doz azaltılarak takiben tedavisinin 2. ayında toraks BT kontrolü planlandı. Aktif şikayeti olmayan hastanın son kontrolünde PAAG'nde tama yakın rezolüsyon izlendi(resim 1B).
SONUÇ:Olgumuzda uzun süren antibiyotik tedavisine yanıt vermeyen bu tablo tam maligniteye yönelecekken bulguların gerilemesiyle OP' yi akla getirmiş ve kortikosteroid tedavisine başlayarak tam yanıt almamızı sağlamıştır.

Resim 1

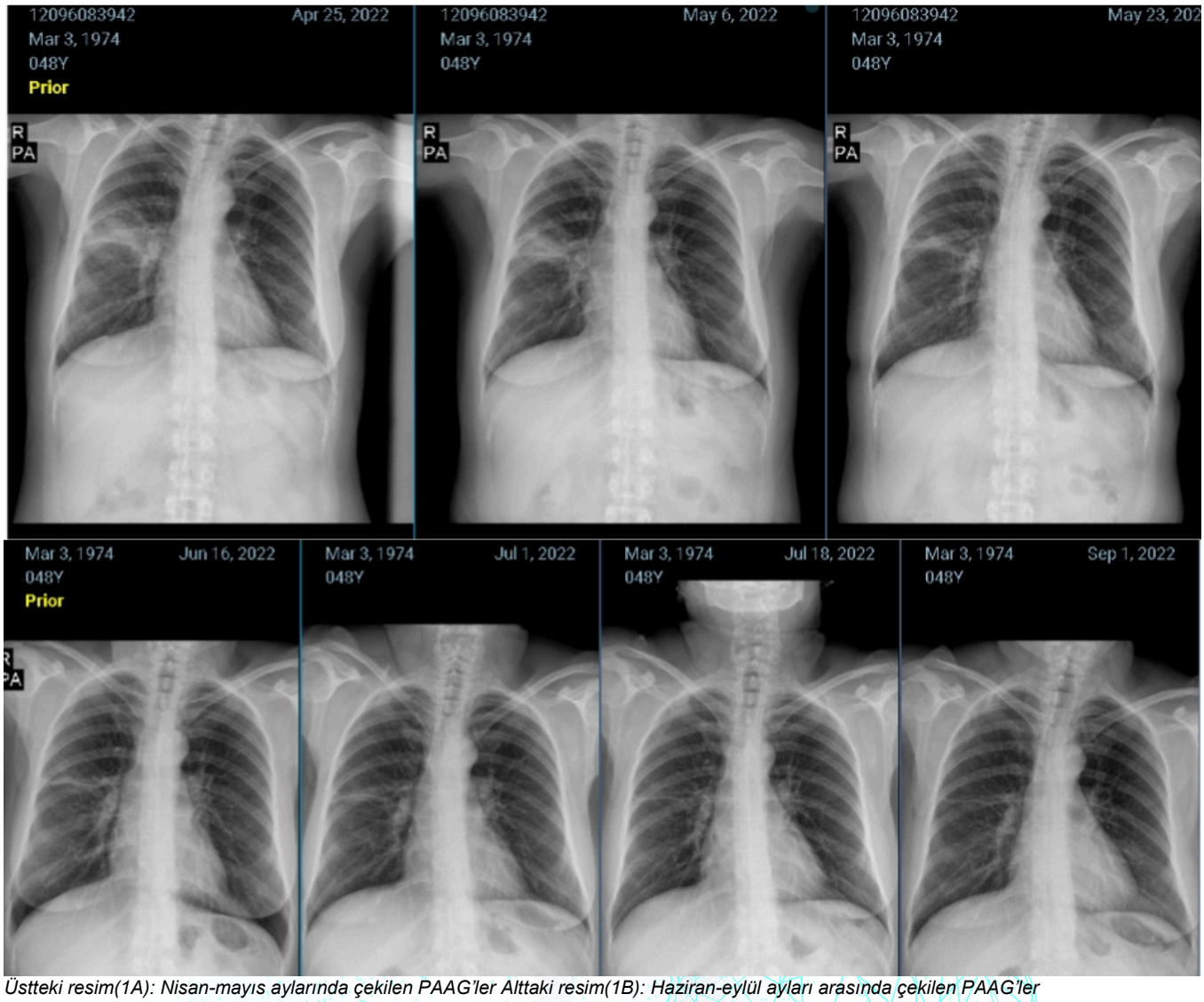

Üstteki resim(1A): Nisan-mayıs aylarında çekilen PAAG'ler Alttaki resim(1B): Haziran-eylül ayları arasında çekilen PAAG'ler

Resim 2

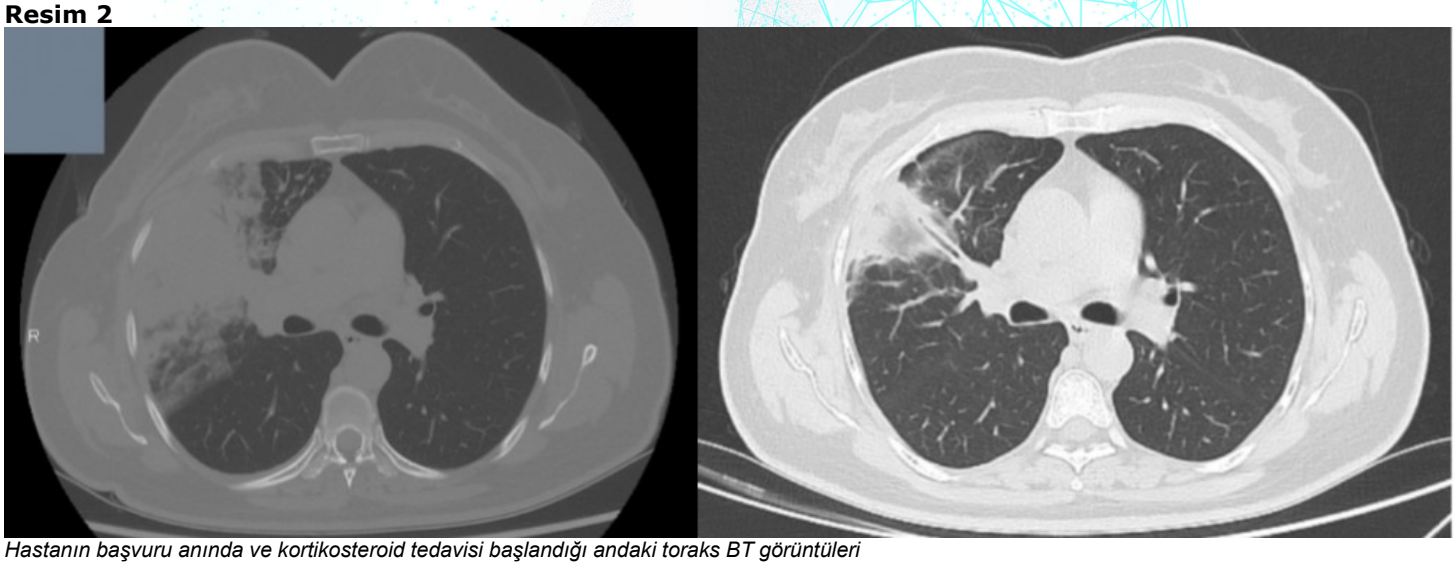

Hastanın başvuru anında ve kortikosteroid tedavisi başlandığı andaki toraks BT görüntüleri

EP-297

Covid 19 tanılı hastalarda serum prokalsitonin düzeyi ile mortalite arasında bir ilişki var mı ?

Berrin Zinnet Eraslan, Ersin Demirer, Nesrin Gürbüz Kıral, Ecem Ay, Sevda Şener Cömert
İstanbul Kartal Dr. Lütfi Kırdar Şehir Hastanesi

GİRİŞ VE AMAÇ:Covid-19 etkeni olan şiddetli akut solunum sendromu koronavirüs 2 (SARS-CoV-2) 2019 yılından günümüze küresel bir sağlık sorununa yol açmıştır. Covid -19 hafif üst solunum yolu hastalığından ARDS'ye kadar gidebilen ciddi klinik durumlar ile seyredebilir. Hiperinflamasyon ARDS gelişiminde önemli bir rol oynamaktadır. Prokalsitonin(PCT), hiperinflamasyonun göstergesi olan biyobelirteçlerden birisidir. PCT' nin hastalık şiddeti ve mortaliyeyle ilişkili olduğuna dair yayınlar mevcuttur.Bu çalışmamızda covid-19 nedeniyle yatan hastalarda serum PCT düzeyi ile hastane içi mortalite arasındaki ilişkiyi değerlendirmeyi amaçladık.
YÖNTEM:Kasım 2020-Mart 2021 tarihleri arasında göğüs hastalıkları servisimize kesin vaka covid 19 nedeniyle yatan 18 yaş ve üstü 137 hasta çalışmaya dahil edildi. Retrospektif olarak hastaların demografik özellikleri, semptomları, mueyene bulguları, ek hastalıkları, 48 saat içinde serumda bakılan CRP, PCT,ferritin, lokosit, lenfosit, D-dimer, troponin, laktat dehidrogenaz(LDH) ve trombosit parametreleri tarandı. Verileri eksik ve covid -pcr testi negatif olanlar çalışma dışı bırakıldı. Hastalar hastanede ölenler ve taburcu olanlar olarak iki gruba ayrıldı.
BULGULAR:Hastaların yaş ortalaması 58,96±12,84 olup %58 'i erkekti.En sık semptom sırayla nefes darlığı(%75,18), öksürük (%55,47) ve halsizlik(%43,80) olarak saptandı. 89 (%64,96) hastada komorbid hastalık mevcuttu. En sık saptanan komorbid hastalık sırayla HT(%40,15), DM(%31,39) ve kardiyovasküler hastalıktı(%14,60). Çalışmaya alınan 137 hastadan 117 si taburcu edildi. Hastane içi vefat edenlerde taburcu olanlara göre yaş,prokalsitonin,ve troponin değerleri daha yüksek iken saturasyon ve trombosit değerleri daha düşük olup bu değerler istatistiksel olarak anlamlı bulunmuştur. Mortaliteyi predikte edebilecek serum prokalsitonin değeri cut-off>0,12alındığında%70 sensitivite,%56,41 spesifite,%21,54 PPD ve %91,67 NPD elde edilmiştir.
SONUÇ:Bazal serum prokalsitonin düzeyi covid -19 hastalarında klinik bulgular ile birlikte değerlendirildiğinde mortalite göstergelerinden biri olabilir

Şekil1

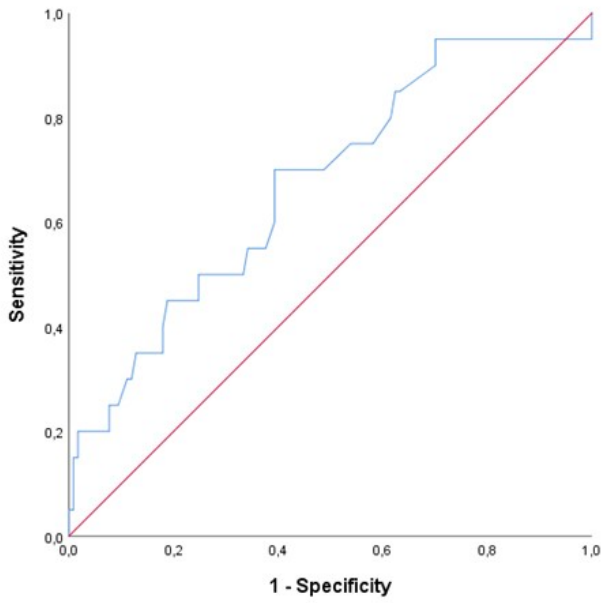

ROC analizi

şekil2

Area	Std. Error	p	95% Confidence Interval		Cut-off	sen	spe	PPD	NPD
			Lower Bound	Upper Bound					
0,672	0,066	0,014	0,542	0,802	>0,1205	(70,00)	(56,41)	(21,54)	(91,67)

Tablo1

	Hastane içi ölüm n:20	taburcu n:117	total n:137	p
yaş(yıl) medyan(min-max)	70,5(54-87)	58(24-85)	59(24-87)	<0,001
sat% medayn(min-max)	87(69-93)	90(64-99)	90(64-99)	0,006
ateş medyan(min-max)	37,2(36-38,8)	37(36-40)	37(36-40)	0,700
lokosit(/mm3) medyan(min-max)	7050(4300-15800)	6680(1290-60100)	6700(1290-60100)	0,728
lenfosit medyan(min-max)	700(200-4310)	1050(300-2760)	1000(200-4310)	0,078
Nötrofil medyan(min-max)	5120(2710-10800)	5000(1600-22800)	5000(1600-22800)	0,592
PLT/103 medyan(min-max)	166(71-486)	204(76-617)	197(71-617)	0,034
CRP((mg/L) (min-max)	120,5 (20-202)	87,6 (1,7-277)	93 (1,7-277)	0,087
Ferritin(µg/L) (min-max)	526 (108-2000)	532 (16,7-2000)	531 (16,7-2000)	0,829
D-Dimer(µg/L) medyan(min-max)	750 (240-4400)	700 (190-4400)	700 (190-4400)	0,549
LDH(U/L) medyan(min-max)	341,5 (205-680)	339,5 (102-901)	339,5 (102-901)	0,873
PCT(ng/ml) medyan(min-max)	0,16 (0,01-6,4)	0,1 (0,03-5,6)	0,1 (0,01-6,4)	0,014
Troponin(µg/L) medyan(min-max)	0,01 (0,01-0,2)	0,01 (0-0,09)	0,01 (0-0,2)	0,001
Yatış(gün) medyan(min-max)	13,5 (4-27)	10 (3-37)	10(3-37)	0,116

Hastane içi vefat edenler ile taburcu olan grubun laboratuvar verilerinin karşılaştırılması

EP-298

Vogt-Koyanagi-Harada sendromu (VKHS) ve Pulmoner Nokardiozis Birlikteliği

Merve Nur Yıldız, Oğuzhan Laloğlu, Özge Aydın Güçlü, Nilüfer Aylin Acet Öztürk, Ahmet Ursavaş, Necmiye Funda Çoşkun, Mehmet Karadağ
Uludağ Üniversitesi, Göğüs Hastalıkları Ana Bilim Dalı, Bursa

GİRİŞ VE AMAÇ:Vogt-Koyanagi-Harada Sendromu (VKHS) görme ve işitme sistemini, meninksleri ve cildi etkileyebilen multisistemik granülomatöz inflamatuvar bir hastalıktır. Etyolojisi bilinmemekle beraber genetik yatkınlığı olan kişilerde viral enfeksiyon sonrası melanositlere karşı oluşan hücresel immün cevap ile giden otoimmun mekanizmanın patogenezden sorumlu olduğu düşünülmektedir. VKHS'nun tedavisinde klasik olarak yüksek doz kortikosteroid kullanılmaktadır. İmmunsupresif tedavi almakta olan pulmoner nokardiozis olgumuzu sunmayı amaçladık.
OLGU:Vogt-Koyanagi-Harada Sendromu (VKHS) ile takipli 51 yaşında erkek hasta acil servise 5 gündür devam eden öksürük, balgam, ateş şikâyeti ile başvurdu. İki ay önce görme azlığı, baş ağrısı şikâyeti ile göz hastalıkları servisinde yatış öyküsü olup 5 gün prednol 250 mg iv tedavi alan hasta prednol 64 mg ve mycophenolıc asid tedavisi ile taburcu edilmiştir. Başvuru anında öksürük şikayeti olan hastanın oda havası saturasyonu 96 olup, toraks bilgisayarlı tomografisinde her iki akciğer parankiminde multiple sayıda dağınık yerleşimli bazılarında kavitasyonun izlendiği en büyüğünün boyutu sol üst lob apikalde 2.5 cm olarak ölçülen düzensiz konturlu solid nodüler lezyonlar izlenmiştir (Resim-1). Hastaya amprik olarak piperasilin- tazobactam 3*4.5mg ve trimetoprim sülfametoksazol 3*2 ıv tedavi başlanıp immun supresif pnömoni ön tanısı ile hastaya fleksbl bronkoskopi (FB) uygulanmıştır. FB de her iki akciğer üst loblarda yaygın mukopürülan sekresyon izlenmiş olup BAL kültüründe nocardia cyriacigeorgica ve nocardia farcinica üremesi olmuştur. Etkenlerin trimetoprim sülfametaksazole duyarlı olması ve takiplerinde akicğer filmi ile klinik semptomlarında gerileme olan hasta oral trimetoprım sulfametaksaol tedavisi ile taburcu edilmiştir.
SONUÇ:Nocardia enfeksiyonları sağlıklı bireylerde nadiren karşımıza çıkmakta olup immün sistemi herhangi bir nedenle baskılanmış kişilerde fırsatçı enfeksiyonlara neden olurlar. Özellikle hücresel bağışıklığı baskılayıcı tedaviler, alkolizm, diabetes mellitus, AIDS, kronik granülomatöz hastalık gibi hastalıklar ve anatomik bozukluklar (kistik fibrozis, bronşektazi ve KOAH) önemli risk faktörlerindendir. N.farcinica enfeksiyonları nadirdir ve potansiyel olarak yaşamı tehdit eder. N. farcinica granülomatöz hastalıklar ile birliktelik gösterebilir. Pulmoner nokardiyoz, radyolojik incelemelerde saptanan soliter, kaviter nodüllerin ayırıcı tanısında, özellikle de altta yatan hastalığı olan ya da immünsüpresif hastalarda mutlaka düşünülmelidir. Ampirik tedavi başlanmalıdır. Tedavi de geç kalınması mortalite ile sonuçlanabilir.

RESİM 1.1

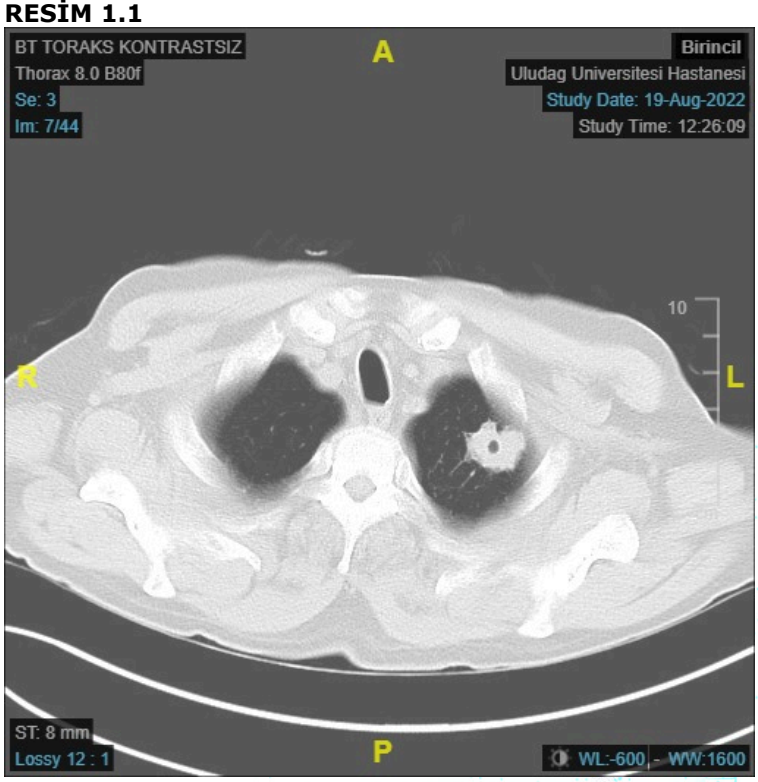

RESİM 1.2

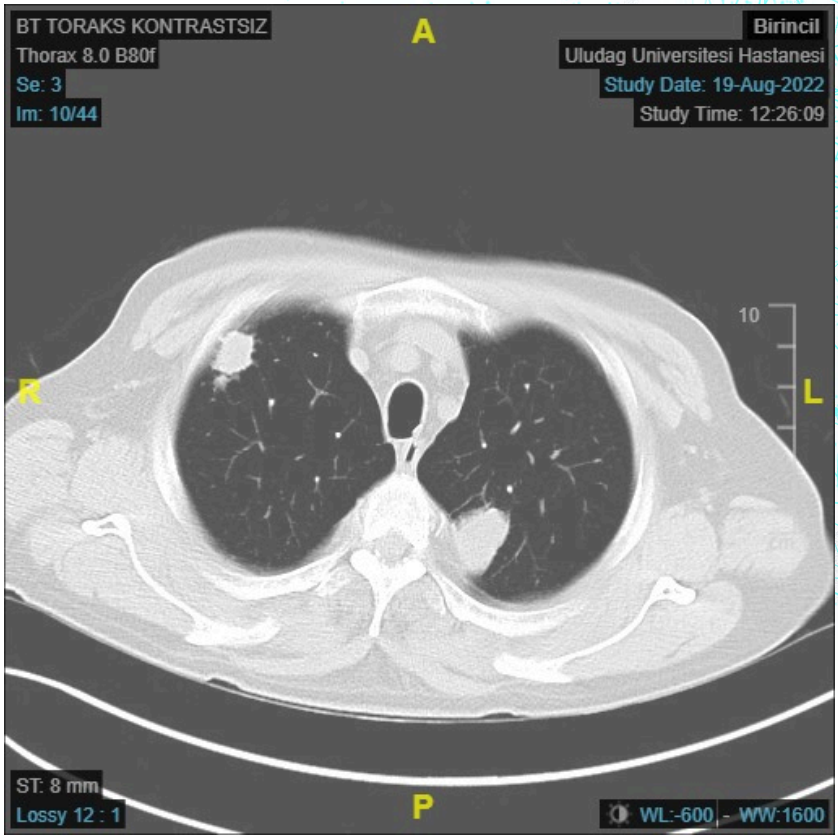

EP-299

COVID-19 Hastalarında İmmun Plazma Tedavisinin IL-1 Beta, IL-6, IL-8, TNF-Alfa ve NF-Kappa B Düzeyleri Üzerine Etkisi

Pelin Uysal[1], Naile Mısırlıoğlu[2], Şeyma Dümür[3], Gülenay Defne Özen[2], Hafize Uzun[3]

[1]Acıbadem Mehmet Ali Aydınlar Üniversitesi Tıp Fakültesi, Maslak Hastanesi, Göğüs Hastalıkları Anabilim Dalı, İstanbul, Türkiye.

[2]Sağlık Bilimleri Üniversitesi, Gaziosmanpaşa Eğitim ve Araştırma Hastanesi, Biyokimya Anabilim Dalı, İstanbul, Türkiye

[3]İstanbul Atlas Üniversitesi Tıp Fakültesi Tıbbi Biyokimya, Anabilim Dalı, İstanbul, Türkiye

GİRİŞ VE AMAÇ:İmmun plazma (İP) tedavisi, COVID-19 hastalığına yakalanmış, iyileşmiş ve virüs yükü kalmamış bağışçılardan elde edilen plazmanın transfüzyon ile verilmesi esasına dayanan bir tedavi yöntemidir. ‘’Konvalesan plazma (KP)’’ veya ‘’Hiperimmun plazma’’ terimleri de İP yerine kullanılabilmektedir. Bununla birlikte, bileşimi ve etki mekanizması tam olarak bilinmemektedir. Çalışmada COVID-19 hastalarında İP'nin sirkülasyondaki interlökin (IL)-1β, IL-6, IL-8, tümör nekroz faktör (TNF)-α ve NF-kappa B (NF-κB) üzerindeki etkisi değerlendirildi.
YÖNTEM:Çalışmya klinik olarak teşhis edilen ve laboratuvarda COVID-19 enfeksiyonu olduğu doğrulanan toplam 50 hastanede yatan hasta, 50 iyileşmiş COVID-19 hastası, 50 yeni tanı konmuş COVID-19 hastası ve 50 sağlıklı gönüllü kontrol grubu olarak dahil edildi. Oksijen saturasyonu 80’nin altında olan hastalara, İP transfüzyonu ve Sağlık Bakanlığının güncel rehberine göre kılavuzdaki standart tedavi (plazma alıcıları, n=25), hastanede yatan diğer hastalara (n=25) Sağlık Bakanlığının güncel rehberine göre kılavuzdaki standart tedavi yöntemi uygulandı. Her iki gruptaki hastalar negatif olduktan sonra tekrar kan örnekleri alınarak serum IL-1, IL-6, IL-8, TNF-α ve NF-κB düzeylerine bakıldı.
BULGULAR:Serum IL-6 düzeyleri normal seviyenin çok üstünde (~ 20 kat) olan hastaların, düşük IL-6 seviyelerine sahip hastalara göre daha kötü prognoza sahip olduğu belirlendi. Şiddetli COVID-19 hastalarında, IL-1, IL-6, IL-8, TNF-α ve NF-κB düzeyleri kontrol grubuna (sırasıyla, $p<0,001$; $p<0,001$; $p<0,05$; $p<0,01$; $p<0,001$), iyileşen (sırasıyla, $p<0,001$; $p<0,001$; $p<0,05$; $p<0,001$; $p<0,001$) ve yeni tanı konan hastalara (sırasıyla, $p<0,001$; $p<0,001$; $p<0,05$; $p<0,01$; $p<0,001$) göre anlamlı yüksek bulundu. İP tedavi sonrasında bu parametrelerin düzeyleri başlangıç değerlerine göre anlamlı düşük bulundu (sırasıyla, $p<0,001$; $p<0,001$; $p<0,001$; $p<0,001$; $p<0,001$). İP uygulanan hastaların IL-1, IL-6, IL-8, TNF-alfa ve NF-κB düzeyleri, tek başına standart tedavi alanlara kıyasla anlamlı fark bulundu (sırasıyla, $p<0,001$; $p<0,001$; $p<0,05$; $p<0,01$; $p<0,001$). İP tedavisinden sonra IL-1, IL-6, TNF-α, NF-κB ile oksijen saturasyonu arasında negatif korelasyon; IL-1 ve IL-6 düzeyleri ile NF-κB arasında pozitif korelasyon bulundu.
SONUÇ:İyileşmiş hastalardan alınan plazmanın uygulanması ciddi hastalığı olan hastalarda inflamatuvar sitokinleri azalttığı gibi oksijen saturasyonunu da düzeltti. İP'nin uygulanması, virüsü ortadan kaldırmada, hastaların bağışıklığını geri kazanmada ve COVID-19'un ilerlemesini engellemede güvenli ve etkiliydi. Oksijen saturasyonu 80’nin altına düşen hastalarda yüksek nötralizan antikor içeriğine sahip İP tedavisi etkili görünmektedir. Diğer terapötik yaklaşımlarla karşılaştırıldığında İP'nin etkisini doğrulamak için kontrollü çalışmalar gereklidir.

EP-301

HIV ile Enfekte Hastada Sitomegalovirüs ve Pneumocystis Pnömonisi Co-Enfeksiyonu

Gamze Yazıcı[1], Özge Aydın Güçlü[1], Nilüfer Aylin Acet Öztürk[1], Ahmet Ursavaş[1], Halis Akalın[2], Mehmet Karadağ[1]

[1]Bursa Uludağ Üniversitesi Tıp Fakültesi, Göğüs Hastalıkları Ana bilim Dalı, Bursa

[2]Bursa Uludağ Üniversitesi, Enfeksiyon Hastalıkları Ana Bilim Dalı, Bursa

GİRİŞ VE AMAÇ:Pneumocystis pnömonisi (PCP), HIV ile enfekte bireylerde görülen enfeksiyöz akciğer hastalıklarından biridir. Henüz AIDS tanısı almayan ve bilateral pnömoni ile acil servise başvuran olgumuzu sunmayı amaçladık.
YÖNTEM:Yirmi iki yaş erkek hasta 2 haftadır olan öksürük, balgam ve nefes darlığı şikayetleri ile acil servise başvurdu. Bir aydır gece terlemesi, 4 ayda 15 kilo kaybı olmuştu. Sigara öyküsü yoktu, üniversite öğrencisiydi, birden fazla partnerle korunmasız homoseksüel ve heteroseksüel ilişki öyküsü vardı.
BULGULAR:Hastanın ateşi 38,3°C, kan basıncı 100/70 mmHg, nabzı 102/dk, solunum sayısı 35/dk idi.Fizik muayenesinde bazallerde daha yoğun olmak üzere bilateral krepitan raller mevcuttu.Laboratuar tetkiklerinde WBC 15950µL (%89 nötrofil), hemoglobin 10,7 g/dL, trombositleri 254000/mL'lik, CRP 126mg/L, eritrosit sedimantasyon hızı 37mm/sa, LDH 1165 U/L saptandı.Postero-anterior akciğer grafide bilateral, diffüz, perihiler, interstisyel infiltratlar gözlenmişti.Toraks bilgisayarlı tomografi (BT)'de, her iki akciğerde şüpheli mozaik atenüasyon ve yaygın diffüz buzlu cam görünümünde özellikle alt loblarda kaldırım taşı manzarasının eşlik ettiği bulgular bulunmaktaydı (Resim-1). Hastaya ampirik olarak Piperasilin-Tazobaktam 3*4,5gr iv, klaritromisin 2*500 mg po. ve Trimetoprim(TMP) 160 mg –Sulfametoksazol(SMX) 800 mg 4x3 dozda iv olarak başlandı. Bronkoalveolar lavaj örneklerinde bakteriyolojik kültür, mantar, tüberküloz kültürde ve solunum virüs panelinde herhangi bir üreme gözlenmedi, CMV-DNA PCR kopya sonucu 591IU/ml şeklinde sonuçlandı. Kilosuna uygun olarak gansiklovir 2*300 mg iv başlandı. İmmünsupresyonun olası nedenleri araştırıldı. HIV antikor testi pozitif saptandı, HIV-RNA sonucu 17400000 olarak sonuçlandı. CD4 absolute sayısı 19hücre/µL olarak saptandı.Hastaya antiretroviral tedavi başlandı.Takiplerinde rezervuarlı maske oksijen altında hipoksemik olması üzerine High Flow Oksijen (HFNO) tedavisi uygulandı, predizon 80 mg/gün iv olarak tedaviye eklendi. HFNO altında dispneik olması ve hipoksemisinin derinleşmesi üzerine elektif entube edildi.
SONUÇ:Pneumocystis pnömonisi, özellikle HIV enfeksiyonunun farkında olmayan bireylerde, edinilmiş immün yetmezlik sendromunun (AIDS) başlangıcında teşhis edilen en yaygın hastalık olmaya devam etmektedir. AIDS hastalarında CD4 T lenfosit sayısı 200 hücre/µL'nin altına düştüğünde PCP riski artmaktadır. Uygun tedavi ile 4-5 gün içinde klinik iyileşme beklenir.Bir hafta uygun tedaviye rağmen yanıt alınamazsa; fibrozis, ARDS, ko-infeksiyonlar(özellikle CMV) akılda tutulmalıdır.

Resim 1

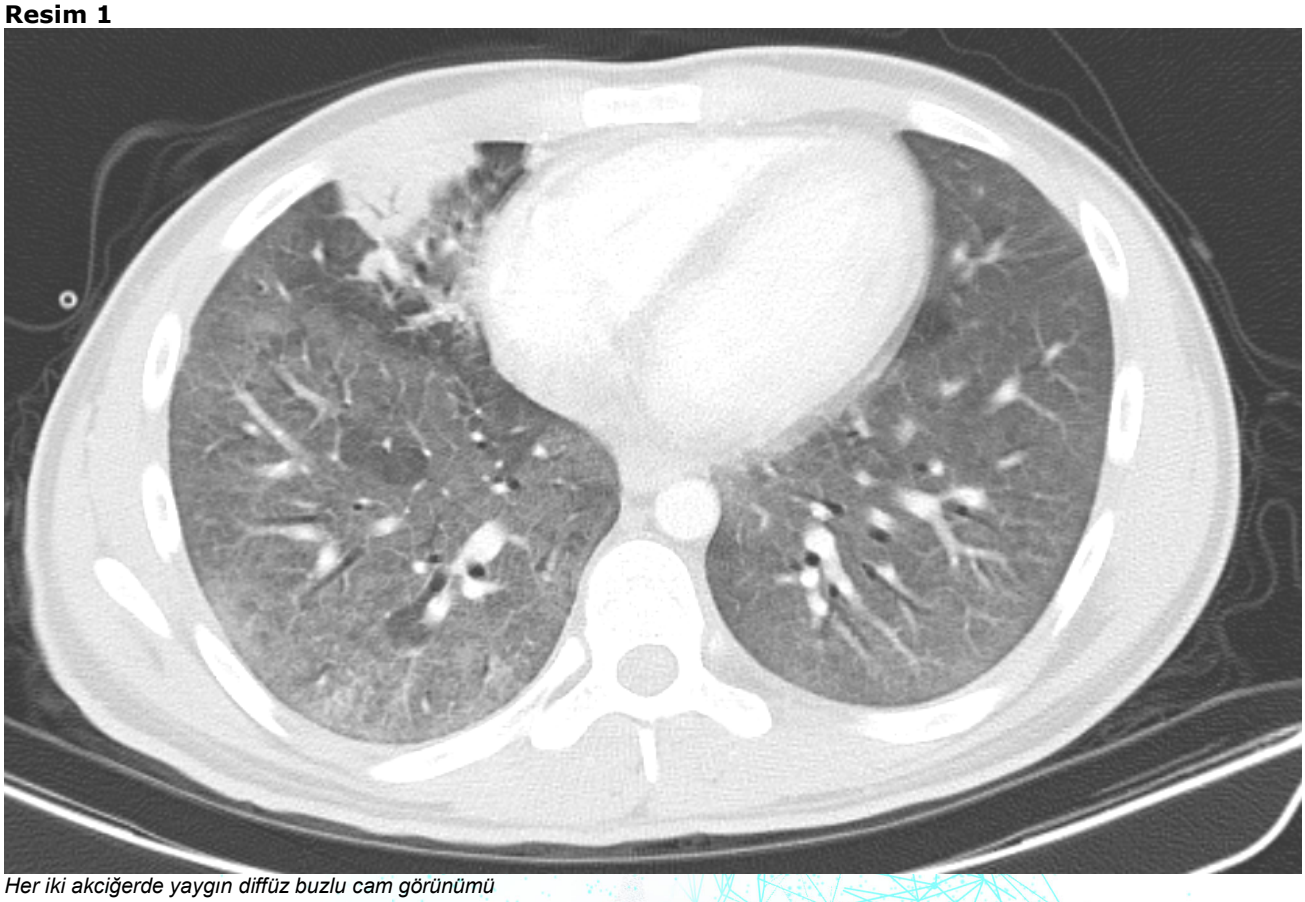

Her iki akciğerde yaygın diffüz buzlu cam görünümü

EP-302

Kalp Nakli Uygulanmış Hastalar Konjuge Pnömokok Aşılarını Oluyor mu?

Ümit Kahraman[1], Seichan Chousein Memetali[2], Merve Mert[2], Hüseyin Aytaç Erdem[2], Hüsnü Pullukçu[2], Meltem Taşbakan[2]

[1]Ege Üniversitesi Tıp Fakültesi Kalp ve Damar Cerrahisi

[2]Ege Üniversitesi Tıp Fakültesi Enfeksiyon Hastalıkları ve Klinik Mikrobiyoloji

GİRİŞ VE AMAÇ:Erişkinlerde bağışıklama halk sağlığının korunmasında çocukluk çağı aşılamaları kadar önemlidir. Konjuge pnömokok aşısı (KPA) da, hepatit b ve difteri-tetanoz (Td) aşıları gibi, erişkin dönemde yapılması gereken aşılar arasındadır. Solid organ nakli alıcılarında Streptococcus pneumoniae'nın neden olduğu enfeksiyonlar yüksek mortalite ve morbidite ile seyredebilmektedir. Konjuge pnömokok aşılaması ile invazif enfeksiyonların oranı oldukça etkin bir şeklide düşürülebilmektedir. Tüm nakil adayları ve alıcılarına pnömokok bağışıklaması önerilmektedir. Bu çalışmada Ege Üniversitesi Hastanesi'nde kalp nakli uygulanmış hastaların konjuge pnömokok aşılama durumlarının geriye dönük olarak değerlendirilmesi amaçlanmıştır.
YÖNTEM:Hastanemiz Kalp Damar Cerrahisi kliniğinde Ocak 2000-Temmuz 2022 yılları arasında kalp nakli uygulanan olguların kayıtları elektronik hasta dosyalarından ve aşı takip sisteminden geriye dönük olarak incelenmiştir. Olguların demografik özellikleri, kalp nakli uygulanma zamanı, konjuge pnömokok aşılama durumları kaydedilmiştir. Ege Üniversitesi Tıp Fakültesi Etik kurulundan 26.08.2022 tarih E.848277 sayı ve 22-8.1T/43 karar ile onay alınmıştır.
BULGULAR:Çalışmaya toplam 175 hasta dahil edildi, 38'i kadın 137'si erkekti. Hastaların nakil yaşı ortalaması 38,86 yıl (maks: 69, min: 5 yıl) olup, 22'si 18 yaşının altında idi. Toplam 63 (%36) hasta KPA aşısını yaptırmışken, 112 (%64) hastanın aşısız olduğu saptandı. On sekiz yaş altı 22 hastanın sadece dokuzu (%40) aşılıydı. Otuz sekiz kadın hastanın 13 (%36,11) 'ü aşılı iken erkeklerde bu sayı 50 (%36,4) idi. Hastaların 2016 yılı sonrasında nakil olanlardan %52'si aşılı (25/48) iken, 2016 öncesinde olanlarda bu oran %29,9 (38/127) idi.
SONUÇ:Türkiye'de aşılama oranları henüz istenilen düzeylere ulaşamamıştır. Kalp nakli yapılan hastaların pnömokok aşılamasının değerlendirildiği en fazla olguya sahip bu çalışmada KPA aşılama oranları ne yazık ki beklenilenin altında bulunmuştur. Bağışıklaması sağlanmamış olan hastalar telefon ile aranarak bağışıklama polikliniğimize çağrılmıştır.
Çocukluk çağında aşılama daha yaygın olarak biliniyor olsa bile çalışmamızda pediatrik hasta grubu ile erişkin hasta grubu arasında bir farklılık gözlenmemiştir. Sağlık hizmeti veren tüm hekimler hastalarının aşı durumunu sorgulamalı ve risk durumuna göre aşılama için hastalarını teşvik etmelidir.

EP-303

SARS-CoV-2 omicron ve alfa varyantlarının mortalite oranlarının karşılaştırılması

Havva Yeşildağlı, Emine Kamiloğlu
Lefkoşa Burhan Nalbantoğlu Devlet Hastanesi

GİRİŞ VE AMAÇ:Yeni koronavirüs hastalığı (Covid-19), ilk olarak 13 Ocak 2020 tarihinde Çin'in Vuhan eyaletinde yüksek ateş ve nefes darlığı ile tanımlanan yeni viral solunum yolu hastalığıdır. Hastalığın damlacık ve temas yoluyla bulaştığı bilinmektedir. Kıbrıs Türk Cumhuriyeti'nde alfa ve omicron varyantları en yüksek oranda sırasıyla Şubat 2021 ve Ocak 2022 aylarında görülmüştür. Bu çalışmanın amacı ülkemizde görülen alfa ve omicron varyantlarının ölüm oranlarını karşılaştırmaktır.
YÖNTEM:Çalışmamızda pandemi merkezine Şubat 2021 ve Ocak 2022'de başvuran SARS-Cov-2 vakalarının retrospektif olarak ölüm oranları karşılaştırılmıştır.
BULGULAR:Ülkemizde alpha varyantının en fazla görüldüğü dönem olan Şubat 2021 ayında toplam 1091 ve omicron varyantıın en yüksek oranda görülen dönem olan Ocak 2022'de merkezimize başvuran 19323 SARS-Cov-2 pozitif vakanıın ölüm oranları sırasıyla %0.82 (n=9), %0.18 (n=35) olarak saptandı.
SONUÇ:Çalışmamızda SARS-Cov-2 omicron varyant izlenen olguların ölüm oranının alpha varyant izlenen olguların ölüm oranından sekiz kat kadar az görüldüğü bulunmuştur(p<0.0004).

Omicron and Alpha variant of SARS-CoV-2: A comparision of mortality

Havva Yeşildağlı, Emine Kamiloğlu
Nicosia Burhan Nalbantoğlu Government Hospital

BACKGROUND AND AIM:Severe acute respiratory syndrome coronavirus type 2 (SARS-CoV 2) variants may have an impact on the viral transmission and pathogenicity. Omicron variant was first reported in South Africa in November 2021. In North Cyprus alpha and omicron variants were reported dominantly in February 2021 and January 2022 respectively. Our study was aimed to compare the death rates of alpha and micron variants.
METHODS:In this retrospective study patients with SARS-CoV 2, who were admitted to Pandemic Centre on February 2021 and January 2022 were included.
RESULTS:1091 patients tested positive for SARS-Cov-2 variant of alpha while 19323 tested of omicron variant. Mortality rate for Alpha variant is calculated 0.82% (n=9) in February 2021. On January 2022, mortality rate of Omicron variant 0.18% (n=35).
CONCLUSIONS:Our findings suggest that mortality rate in SARS-CoV-2 of omicron is 8 times less than alpha variant (p<0.0004).

EP-304

Postcovid Akut Koroner Sendrom ve Miyokard İnfaktüsü Görülme Sıklığı ve Demografik Özellikleri: Tek Merkezli, kesitsel çalışma

Sevdiye Acele[1], Pelin Duru Çetinkaya[2], Emine Özüsağlam[1]
[1]Seyhan Devlet Hastanesi, Acil Servis, Adana
[2]Çukurova Üniversitesi Tıp Fakültesi, Göğüs Hastaıkları Anabilim Dalı

GİRİŞ VE AMAÇ:Covid 19 pandemisinden bu güne 6.484.136 kişi hayatını kaybetmiştir. Postcovid dönemde bir çok semptom ve komplikasyon görülmektedir. Amacımız postcovid dönemde akut koroner sendrom görülme sıklığını araştırmak ve akut koroner sendromu görülen hastaların demografik özelliklerini incelemektir.
YÖNTEM:: İkinci basamak devlet hastanesinin acil servisine nefes darlığı, göğüs ağrısı ile başvuran, covid geçirme öyküsünden 0-6 ay geçmiş olan postcovid olguların dosyaları retrospektif incelendi. PCR pozitifliği olmayan olgular çalışma dışı bırakıldı. Çalışmaya alınan 494 olgunun demografik özellikleri, covid geçirme tarihleri, semptomlar, covid sonrası antikoagulan ve/veya antiagregan kullanma öyküleri, D.dimer,kardiak markerlar, biyokimya değerleri ve tanıları kaydedildi. Akut koroner sendrom tanısı alan 144 olgunun demografik özellikleri incelendi.
BULGULAR:Nefes darlığı ve göğüs ağrısı ile acil servise başvuran postcovid 494 olgudan 144(%29.14)'ü yapılan tetkikler sonucu akut koroner senromu tanısı almıştır. Akut koroner sendromu olan olguların yaş ort: 55.79±16.88 (19-96)'dir. Olguların 76 (%52.8) olgu erkek, 68(%47.2) olgu kadındır. Akut koroner sendromu olan olguların 23(%4,6)'ü Akut Miyokard enfarktüsü tanısı konmuştur. Olguların %36.1(52)'i covid sonrası ilk bir ayda; %16(23)'sı 2. ayda; %13.9(20)'sı 3. ayda; %11.8(17)'sı 4. ayda; %4.9(7)'sı 5. ayda; %17.4(25)'sı 6. ayda acil servise başvurmuştur. Olguların Ddimer ve kardiak markerlarının ortalama değerleri tablo 1'de görülmektedir.
SONUÇ:Postcovid ilk 6 ayda akut koroner sendromu görülme sıklığı çalışmamızda %29.14 olarak saptanmıştır. Postcovid akut koroner sendrom tanısı alan 144 olgunun %36.1'i ilk birinci ayda; %66'sı ilk 3 ayda acil servise başvurmuştur. Akut koroner sendromu olan olguların 23(%4,6)'ü Akut Miyokard enfarktüsü tanısı almıştır.

Tablo 1

	Referans değeri	Ort (min-max)
D.dimer	0-0,5	1.53±2.52 (0-9.75)
Troponin	13-25	78.81±227.58(3-1436)
Ck.mb	0-4,87	4.93±9.51(0.40-76.50)
CK	39-308	281.67±678.45(0.80-4521)
Ferritinin	13-150	419.75±599.97(7-2000)

Akut koroner sendromu olan olguların D.dimer ve kardiak marker değerlerinin ortalama değerleri

EP-305

Hematolojik Maligniteli Bir Olguda Fırsatçı Akciğer Enfeksiyonu: Aktinomikoz mu Tüberküloz mu ?

Merve Mert[1], Selin Kır[2], Hüseyin Aytaç Erdem[1], Meltem Taşbakan[1]
[1]Ege Üniversitesi Tıp Fakültesi Enfeksiyon Hastalıkları ve Klinik Mikrobiyoloji Ana Bilim Dalı, İzmir
[2]Ege Üniversitesi Tıp Fakültesi İç Hastalıkları Ana Bilim Dalı, Hematoloji Bilim Dalı, İzmir

GİRİŞ VE AMAÇ:Hematolojik malignite tanısı ile izlenen ve kemoterapi alan hastalarda akciğerde fırsatçı enfeksiyonlar mortalite ve morbiditenin en önemli sebepleri arasındadır. Baskılanmış bir immun yanıt ve tanıda yaşanan zorluklar bu süreci daha da zorlu hale getirmektedir. Bu olgu ile bir lösemi hastasının akciğerdeki enfeksiyon bulgularının yorumlanmasında yaşanan zorlukların sunulması amaçlanmıştır.
OLGU:Olgumuz 54 yaşında erkek hasta hairy cell lösemi tanısı ile takip edilmekte, ritüksimab kladribin kemoterapisi ile izlenmekte iken acil servise presenkop ve evde 38,2oC ateş yüksekliği olması nedeniyle başvuruyor. Lenfoma tanısı ile birlikte sigarayı bırakmış, öncesinde 15 yıl süre ile günde 3-4 adet kullanmış Öksürük-balgamı yok dispne tariflemiyor. Oda havasında Spo2: % 98. Başvuruda normotansif, ateşi 38,1 oC, solunum sayısı 20. Genel durumu iyi olan hastamızın laboratuarında kcft ve bft olağan CRP:100 mg/L, lökosit:110 /µL nötrofil: 20/µL trombosit:63.000 µL. Nötropenik ateş tanısı ile hızlı bir şekilde toraks BT çekiliyor ve 'Akciğerdeki fırsatçı enfeksiyöz süreçler lehine değerlendirilen infiltrasyonlar farklı evrede olduğu düşünülen görünümde izlenmektedir.' şeklinde raporlanıyor (Görsel 1). Hastaya mevcut bulgularla piperasilin tazobaktam 4x4,5 gr/gün + teikoplanin 2x800 mg/gün ve vorikonazol 2x4 mg/kg başlanıyor. Bronkoskopi planlanıyor.
BAL ve BASP yapılan hastamızın bakteriyolojiye gönderilen iki kültüründe de Actinomyces odontolyticus üremesi saptanıyor. BAL'da aspergillus antijeni negatif saptanan hastanın mevcut tedavisi kesiliyor ampisilin 3x5000 mg başlanıyor (200 mg/kg). İzlemde ateş yüksekliği olmayan ve akut faz yanıtı olan hastamızın mikobakteriyolojiye gönderilen hem BAL hem BASP kültüründe ARB görülmezken PCR ile M. tuberculosis complex saptanıyor. Dörtlü anti-tüberküloz tedavi ile takibe alınırken, aktinomikoz için başlanan ampisilin tedavisinin de devamı planlanıyor.
SONUÇ:Lösemi ve lenfoma gibi nötropeni ile seyreden hematolojik malignitelerde mortalitenin birinci sebebi enfeksiyonlardır. Bu enfeksiyonların başında da akciğerde görülen fırsatçı enfeksiyonlar yer almaktadır. Olgumuzda akciğer bulguları öncelikle olarak fungal pnömoni lehine yorumlanmış ancak sonrasında çok nadir olarak akciğerde görülen aktinomikozun tedavisine yönelinmiştir. Akciğerde tüberküloz tutulumu lehine olan alanlarda üreme imkanı bulan etkenimizin, gerçek bir enfeksiyon etkeni olup olmadığı ise tarafımızca şüpheli olarak değerlendirilmiştir.

Akciğer BT

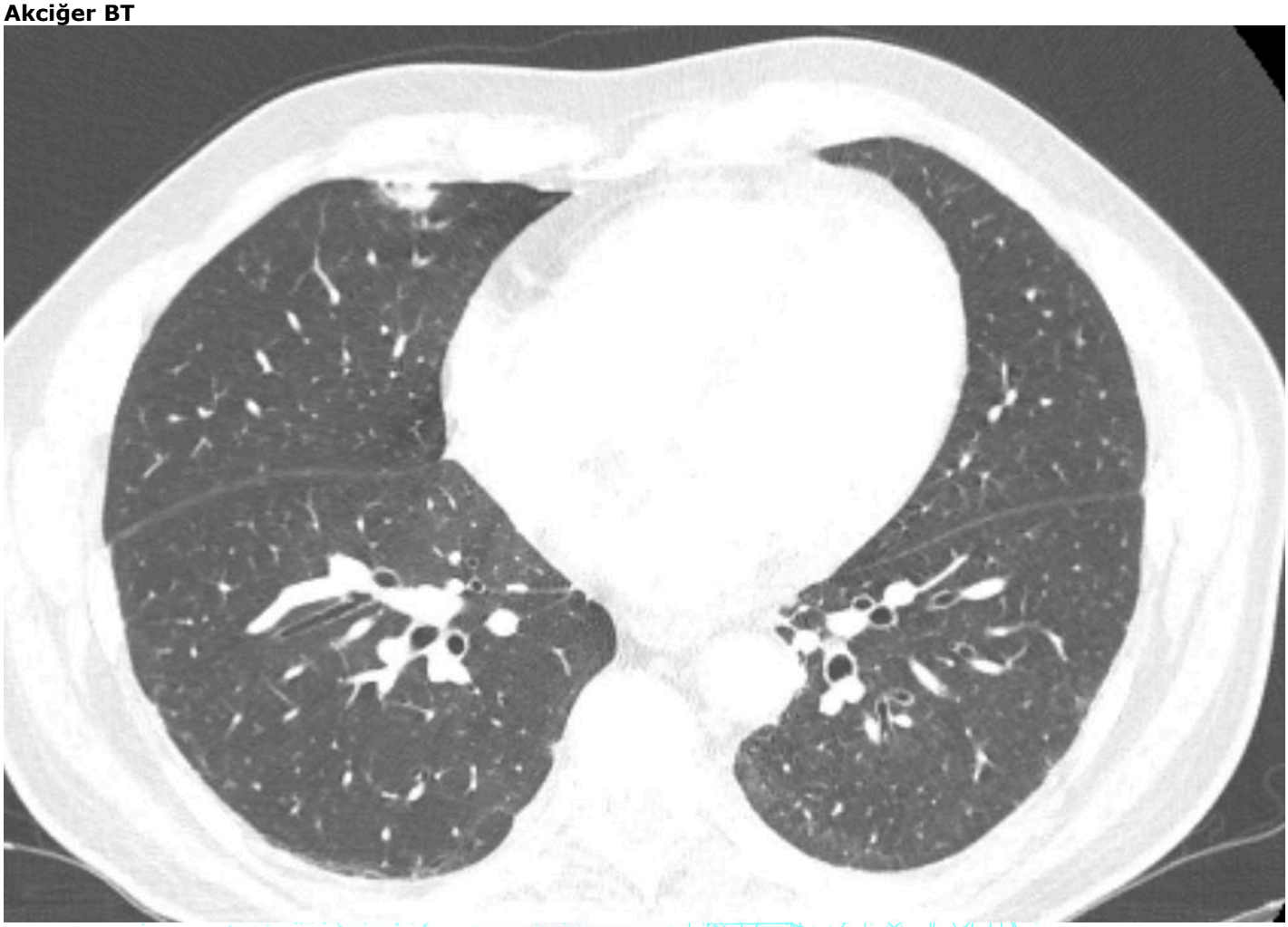

EP-306

Aynı Evde Yaşayan Ve Astım Atak Tablosu İle Başvuran İki Olgu: Nedeni Eroin İnhalasyonu

Meltem Yılmaz
Dr. Halil İbrahim Özsoy Bolvadin Devlet Hastanesi

GİRİŞ VE AMAÇ:Eroin inhalasyonu akciğerlerde bronkospazm, astım atağı ve akut eozinofilik pnömoniye neden olabilir.Klinik olarak hafif bir tablodan mekanik ventilasyon gerektirecek kadar ağır bir tabloya yol açabilir.Bu sunumda eroin inhalasyonu sonrası astım atağı tablosuyla başvuran iki olgu sunulmuş ve literatür gözden geçirilmiştir.
OLGU:Olgu 1
33 yaşında kadın hasta, 5 gündür devam eden kuru öksürük, nefes darlığı, hırıltı ile başvurdu.Özgeçmişinde aralıklı olarak salbutamol kullanımı mevcuttu, tanılı solunum yolu hastalığı yoktu.16 paket/yıl sigara kullanımı mevcuttu. Oksijen saturasyonu %90, solunum sayısı 24/dk idi. Akciğer oskültasyonunda bilateral tüm akciğer alanlarında inspiratuar ve ekspiratuar ronkus mevcuttu. CRP 2,1mg/L, WBC 10,6uL, eozinofili yoktu. SFT'de FVC 2,44 lt (%70,0), FEV1 2,02 lt (%67,2), FEV1/FVC %82,78 ölçüldü. Hastanemizde olmadığından DLCO yapılamadı. Akciğer grafisinde herhangi bir patoloji izlenmedi.Hasta yeni tanı astım olarak değerlendirilip astım atağı ön tanısı ile yatırıldı.Aynı gün öğleden sonra hastanın eşi de benzer şikayetlerle başvurdu. Hastanın eşi ikinci olgu olarak sunulacaktır.
Olgu 2
36 yaşında erkek hasta, 5 gündür devam eden kuru öksürük, nefes darlığı ve göğüs ağrısı ile başvurdu. Özgeçmişinde bir hastalığı yoktu.33 paket/yıl sigara kullanımı mevcuttu.Oksijen saturasyonu %94, solunum sayısı 20/dk idi. Akciğer oskültasyonunda bilateral tüm akciğer alanlarında ekspiratuar ronkus mevcuttu. CRP 3,9mg/L, WBC 9,4uL, eozinofili yoktu. SFT'de FVC 3,05 lt (%78,0), FEV1 2,67 lt (%75,2), FEV1/FVC %87,54 ölçüldü.Akciğer grafisinde belirgin bir patoloji izlenmedi.Aynı ortamda yaşayan eşlerin benzer semptomla başvurusu olduğundan yoğun duman, kimyasal maruziyeti soruldu, herhangi bir maruziyetleri yoktu.Yatışlarının ertesi günü kadın hastada huzursuzluk, gezici ağrılar, kabızlık şikayeti başladı. Erkek hastada kabızlık ve huzursuzluk mevcuttu.Hastaların anamnezi detaylandırıldığında dört yıldır intravenöz eroin kullandıkları, 10 gün önce de tütün ile karıştırarak inhalasyon yoluyla eroin kullandıktan sonra solunumsal şikayetlerinin başladığı öğrenildi.Her iki hastaya da nebülizatör ile salbutamol 2,5 mg 4x1 ve budesonid 0,5mg 2x1, 40 mg/gün IV metilprednisolon ve nazal kanülle 3-5lt/dk oksijen desteği verildi.Tedavilerinin 3. gününde hastalar kendi istekleri ile hastaneden ayrıldılar. Evde tedaviye devam etmeleri için oral metilprednisolon 16 mg/gün ve budesonid+ formaterol kombinasyonu inhaler reçete edilip 15 gün sonra poliklinik kontrolü önerildi.Fakat hastalar kontrollerine gelmedi.Bu sebeple hastaların kontrol muayenesi ve solunum fonksiyon ölçümleri yapılamadı.
SONUÇ:Astım atağı gibi başvuran hastalarda, özellikle de solunum yolu hastalığı öyküsü olmayanlarda, eroin başta olmak üzere yasadışı maddelerin inhalasyonu sorgulanmalıdır.

EP-307

Göğüs Ağrısı Ayırıcı Tanısında Elastofibroma Dorsi

Berna Botan Yıldırım
Başkent Üniversitesi Konya Uygulama ve Araştırma Hastanesi, Göğüs Hastalıkları Kliniği, Konya

GİRİŞ VE AMAÇ:Göğüs ve sırt ağrısı, göğüs hastalıkları pratiğinde sık karşılaştığımız bir semptomdur. Hayatı tehdit eden durumlar ekarte edildikten sonra sıklık sırasına göre değerlendirdiğimizde Elastofibroma Dorsi (EFD) nadir saptayabildiğimiz nedenlerdendir ve görünüm nedeniyle de özellikle tek taraflı olduğunda lipomlarla karışabilmektedir. Burada ağrı sebebi olarak Elastofibroma Dorsi tanısının konduğu bir olgu anlatılmıştır.
OLGU:78 yaş bayan hasta sol göğüs ve sırt ağrısı şikayeti ile polikliniğimize başvurdu. Uzun zamandır ağrısının olduğu ve kol hareketleri ile arttığını ifade etti. Hipertansiyon hastası idi ve 32 paket/yıl sigara kullanım öyküsü mevcuttu, 20 yıl önce sigarayı bırakmıştı. Laboratuvar testleri normal sınırlardaydı. Fizik muayenesinde solunum sesler doğaldı. İnspeksiyonla sol infraskapular bölgede yaklaşık 7×6 cm'lik, sağ infraskapular bölgede ise 5x6 cm'lik hareketsiz sert kütle izlendi (Resim 1). Toraks bilgisayarlı tomografisi, infraskapuler yerleşimli bilateral yumuşak doku tümörü olarak raporlandı (Resim 2). Etiyolojiye yönelik anamnez derinleştirildiğinde hastanın 5 yıl önce merdivenlerden yuvarlandığı öğrenildi. Yaşlı hasta, tipik lokalizasyon, kadın cinsiyeti ve bilateral olması EFD tanısını desteklediğinden hastaya MRG (magnetik rezonans görüntüleme) ve biyopsi yapılmadı. Ağrı şikayetinin ılımlı olması ve yaşı nedeniyle hasta cerrahiyi kabul etmedi. Semptomatik tedavi verilerek takibe alındı.
SONUÇ:Elastofibroma Dorsi yavaş büyüyen, kapsülsüz, iyi huylu bir yumuşak doku tümörüdür. Genellikle infraskapular bölgede, göğüs duvarı ile serratus anterior ve latissimus dorsi arasında yer alır. 60 yaş üstü bireylerde yapılan görüntüleme çalışmalarında prevalansın %2 olduğu tahmin edilmektedir. Elastofibroma dorsi genellikle tek taraflı olmakla birlikte %10 olguda bilateraldir. Spesifik yerleşimleri nedeniyle yumuşak doku tümörlerinin ayırıcı tanısında düşünülmelidir. Lezyonun patogenezi hala belirsizdir. Ancak geçirilmiş travmalar etyolojide suçlanmaktadır. Benign davranış sergilediği için sadece semptomatik hastalarda cerrahi olarak çıkarılmalıdır.

Resim 1

İnspeksiyonda bilateral elastofibromlar

Resim 2

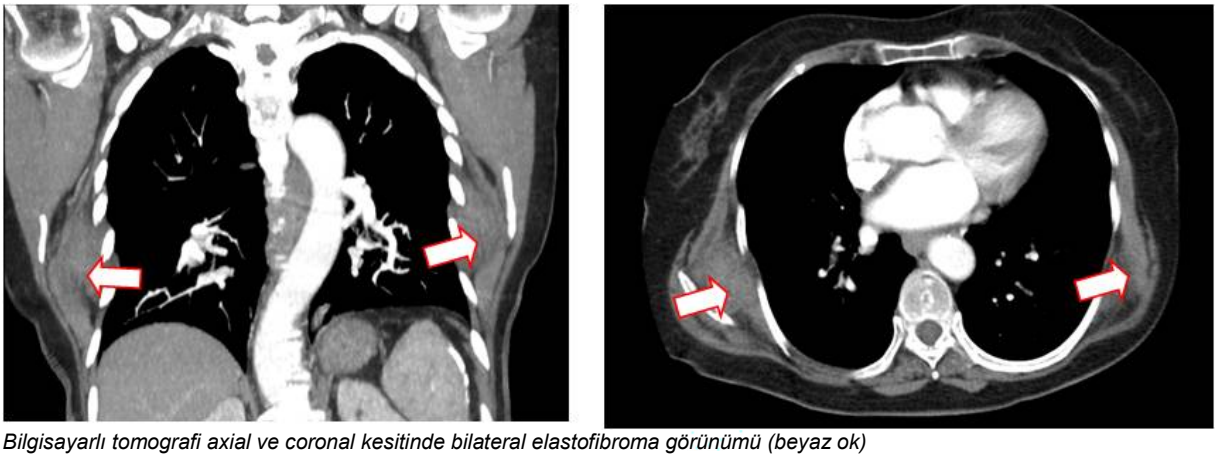

Bilgisayarlı tomografi axial ve coronal kesitinde bilateral elastofibroma görünümü (beyaz ok)

EP-308

Pulmoner Rezervi Düşük Sekonder Spontan Nüks Pnömotoraks Yönetiminde Klinik Problemler; Hiperkapni, Asidoz, Karbondioksit Narkozu

Ali Çelik, Taner Öztürk
Giresun Eğitim ve Araştırma Hastanesi

GİRİŞ VE AMAÇ:Sekonder spontan pnömotoraks (SSP), travmatik veya iatrojenik müdahale olmaksızın, genellikle ileri yaşlarda görülen, akciğerdeki altta yatan bir hastalığa bağlı olarak plevral mesafede hava toplanmasıdır. SSP'li hastalar, genellikle düşük respiratuar rezerve sahip olup yuksek mortalite oranı taşımaları nedeniyle acil teşhis ve tedavi gerektirirler. Tüp torakostomi yaygın kullanılan bir tedavi metodu olup en uygun tedavi yaklaşımı tartışmalıdır. KOAH nedeniyle solunum fonksiyon bozukluğu olduğu icin Primer Spontan Pnömotoraks (PSP)'lardan daha ciddi klinik tablo gösterirler. Pulmoner rezervi azalmış olan bu hastalarda eşlik eden hiperkapni ve respiratuar asidoz, karbondioksit retansiyonuna bağlı bilinç kaybı NIMV/Mekanik ventilasyon gibi solunum destek yöntemlerine ihtiyaç gösterebilir.
YÖNTEM:Hasta dosyası, E-nabız ve Hastane Bilgi Yönetim Sisteminden geriye dönük kayıtlarının incelenmesi.
BULGULAR:57 yaşında erkek hasta, bilinen KOAH, büllöz akciğer hastalığı tanıları olan, 40 paket/yıl aktif sigara içicisi hastada gelişen nüks sağ sekonder spontan pnömotoraks (SSP) nedeniyle acil servise ciddi solunum sıkıntısı ile başvurmuş. Radyolojik görüntülemede, sağ hemitoraksta 8 cm kalınlığa ulaşan pnömotoraks, sağ akciğer üst lob apekste traksiyon bronşiektazileri, her iki akciğerde yaygın amfizematöz görünüm mevcuttu. Bulgular interstisyel akciğer hastalığı lehine değerlendirildi. İlk pnömotoraks (pnx) atağı 2013 yılında sol tarafda gelişen hastaya tüp torakostomi uygulanmış ancak 2019 da aynı taraf nüks pnx olması üzerine aksiller torakotomi ile bül-blep rezeksiyonu yapılmış. 2021 Ocak ve Temmuz aylarında sağ pnx atakları tüp torakostomi ile tedavi edilmiş, 3.sağ pnx atağı ve ciddi solunum sıkıntısıyla başvuran hastaya tüp torakostomi uygulandıktan bir saat sonra bilinç kaybı gözlendi. Kan gazı: Ph:7,27 PCO2:85 PO2:76 SaO2:93,7 HCO3:39 olan hastaya yoğun bakımda 2 gün NIMV tedavisi uygulandıktan sonra talk plöredez ile birlikte negatif basınçlı aspiratör tedavisi uygulandı. Dren çekildikten sonra da solunum sıkıntısı devam eden hastada alınan oda havası kan gazında: PH:7,49 PO2:47 PCO2:42 HCO3:32 SaO2:80,3 (acile geliş kan gazı: PH:7,28 PO2:46 PCO2:65 HCO3:30,5 SaO2:71,5) saptandı. Evde oksijen konsantratörü ile devamlı oksijen inhalasyonu ve bronkodilatör tedavileriyle hasta taburcu edildi.
SONUÇ:SSP'li hastalar, genellikle düşük respiratuar rezerve sahip olup yüksek mortalite oranı taşımaları nedeniyle acil teşhis ve tedavi gerektirirler. Bu tip hastalarda vakit kaybetmeden tüp torakostomi uygulanmalı, hiperkapni ve asidoz tablosu açısından solunumsal destek gerekebileceği akılda tutulmalıdır.

resim 1

pa ac grafisinde parsiyel pnömotoraks

resim 2

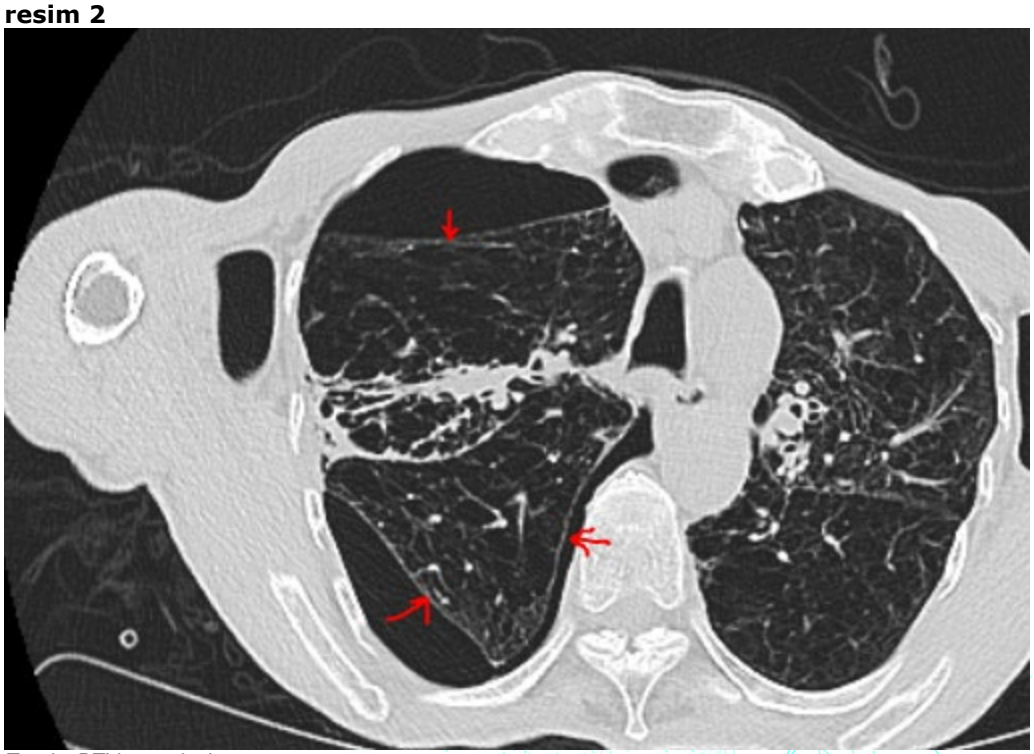

Toraks BT'de parsiyel pnx

EP-309

Hasta Yönetimini Zorlaştıran Psödotrombostopeni: Bir olgu nedeniyle

Neslihan Boyraci, Seda Tural Önür, Kaan Kara, Hülya Abalı, Betül Kınık, Sinem Nedime Sökücü, Fatma Tokgöz Akyıl
Yedikule Göğüs Hastalıkları ve Göğüs Cerrahisi Eğitim Araştırma Hastanesie

GİRİŞ VE AMAÇ:Trombositopeni, trombosit sayısının 150.000/mm3 in altına düşmesi olarak tanımlanırken en sık görülen kanama sebebidir. Laboratuvar analizi için kullanılan biyokimya tüplerindeki antikoagulan olarak EDTA (Etilen Diamin Tetraasetik Asit) başta olmak üzere, trombositopeni olmadığı halde trombosit sayısının düşük ölçülmesiyle sonuçlanabilir. Akciğer kanseri ön tanısıyla tetkik planlanan ancak psödotrombositopeni nedeniyle tanısal işlemlerin güçleştiği olgumuzun klinik yönetimi sunulmuştur.
OLGU:Yetmiş beş yaşında erkek hasta, bilateral plevral efüzyon ve trombositopeni (26.000) tespit edilerek tetkik ve tedavi amaçlı kliniğimize yatırıldı. On yıldır exsmoker olan hastanın 40 paket/yıl sigara içme öyküsü vardı. Yapılan solunum sistemi muayenesinde bilateral bazalde solunum seslerinde azalma mevcuttu. Biyokimyasal parametreleri CRP:63 mg/L, Hbg: 10,7, Htc:34,1, Plt:26.000 idi. Hastanın posteroanterior akciğer grafisinde sağ tarafta bazalden orta zona kadar seçilen plevral efuzyonla uyumlu opasite artışı (Resim 1), toraks bilgisayarlı tomografisinde sağda 10 cm solda 4 cm plevral efüzyon, sağda belirgin olmak üzere plevral tabakalarda plevral nodüller ve paratrakeal, subkarinal, hiler lenfadenomegali izlendi(Resim 2). PET-BT'de sağ hemitoraksta yaklaşık 8cm'ye ulaşan efüzyon izlenmiş olup efüzyona komşu plevral alanlarda kitlesel form oluşturmuş en büyüğü 62x37mm boyutlu ve 79x31mm boyutlu multiple yoğun hipermetabolik kitlesel lezyonlar izlenmiştir (SUVmax:8.95), sağ akciğerde alt lob tama yakın kollabe görünümde izlenmiş olup kollabe akciğer dokusunda yaklaşık 65x35mm boyuta ulaşan yoğun hipermetabolik tutulum izlenmiştir (SUVmax:10.35). Mediastende sağ hiler ve subkarinal alanda, sol hilerde yoğun hipermetabolik büyüğü subkarinalde 30mm'ye ulaşan metastatik lenf nodları izlendi (SUVmax:6.03). Hastaya trombositopenisi havuzlanmış trombosit süspansiyonu ile replase edilerek trombosit sayısı 52.000 olduğunda, plevra sıvısı örneklenen hastanın eksuda vasfında ve üç kez tekrarlanan sitolojisi inflamatuvar hücreler olarak raporlandı. Hastaya video torakoskopik plevra biopsisi planlandı. Kan sayımı takiplerinde trombosit sayısı 50.000'in altında seyreden ancak fizik muayene bulgusu olmadığından sitratlı tüp ile örnek tekrarlandı ve aynı gün içinde trombosit sayısı 252.000 olarak sayıldı. Psödotrombositopeni düşünülen ve cerrahi işlem planlanan hastaya hematoloji bölümü ile konsülte edilerek psödotrombositopeni doğrulandı. Bu süreçte solunum yetmezliği gelişen hasta ileri invaziv işlem uygulanamadan exitus oldu.
SONUÇ:Klinik ve fizik muayene bulguları uyumsuz olan, peteşi ve ekimozları olmayan trombositopeni saptanan hastalarda gerçek olmayan trombositopeni akılda bulundurularak ilk günden sitratlı tüple örnekleme yapılması klinisyenler ve hasta açısından kolaylık yaratacağının örneği olmasını vurgulamak amacıyla olgumuzu paylaştık

Resim 1

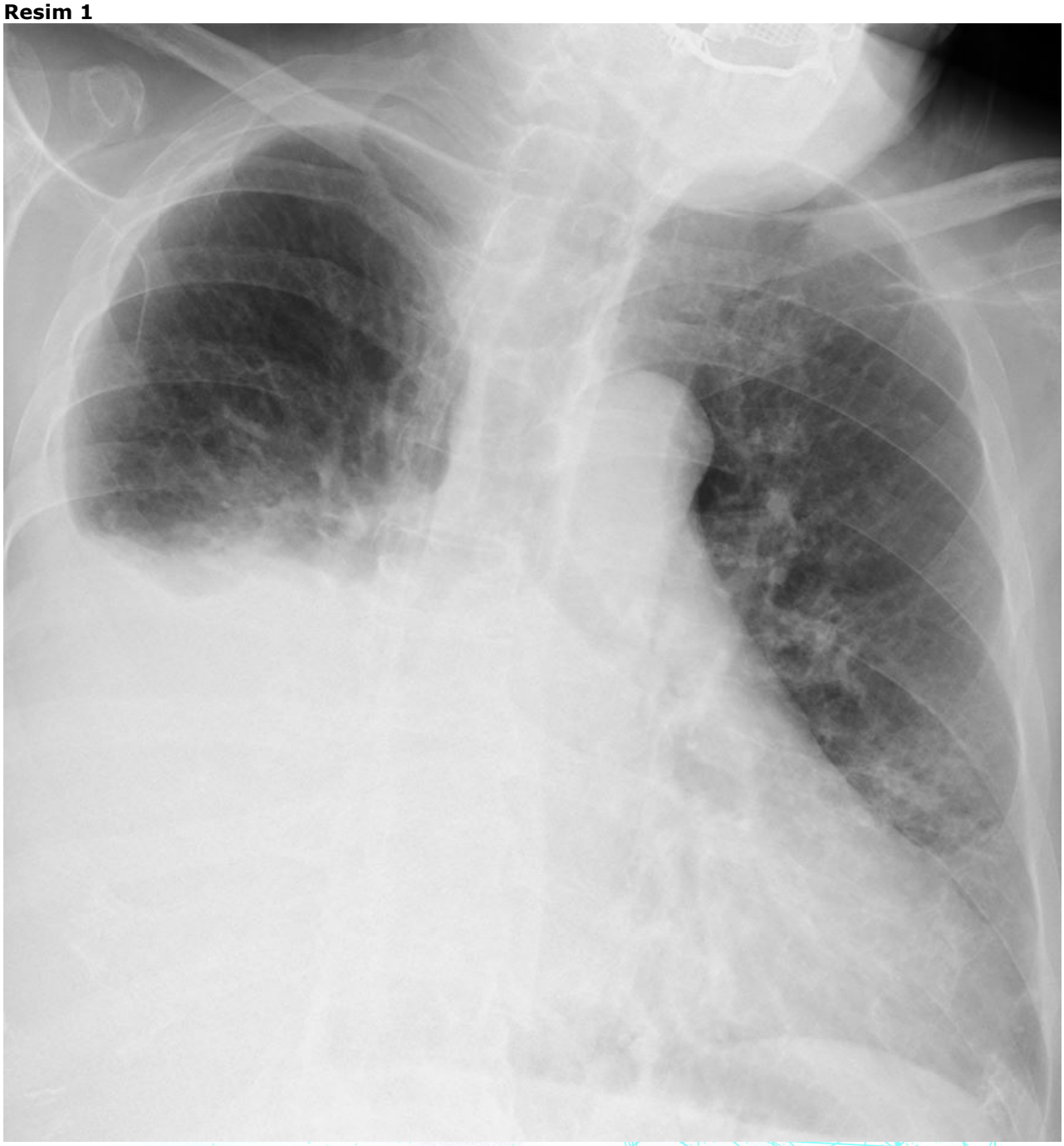

Hastanın başvuru akciğer grafiği

Resim 2

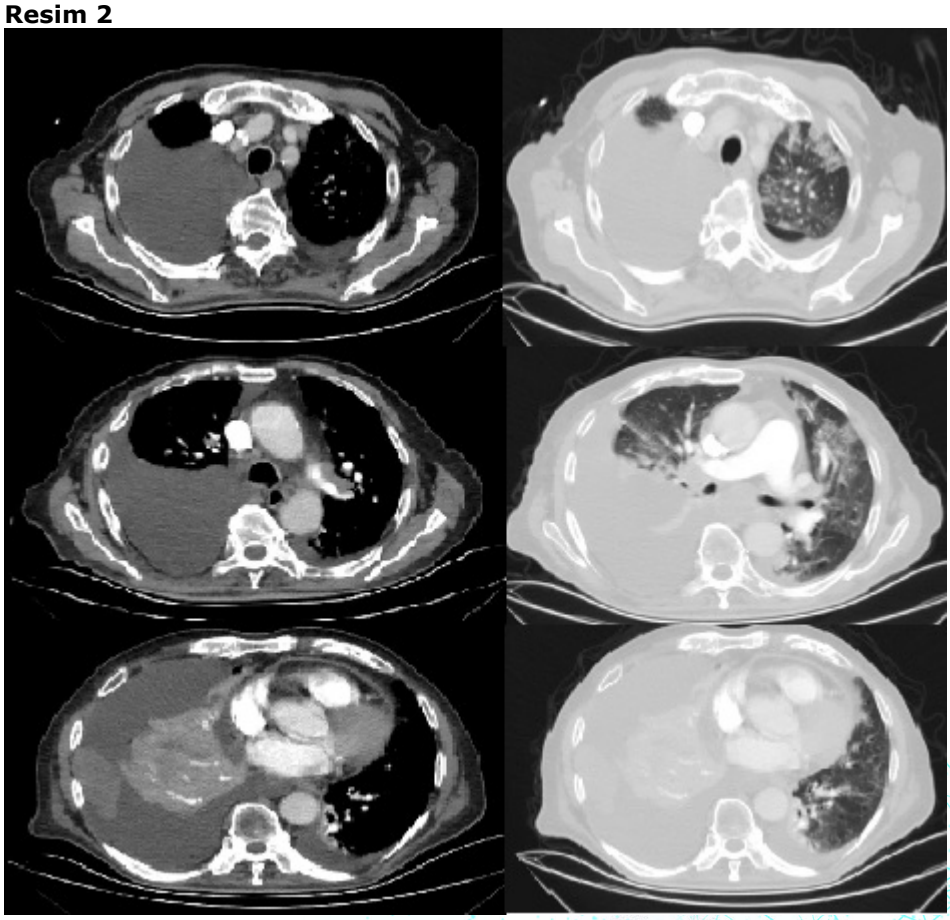

hastanın başvuru bilgisayarlı Toraks tomografisi

EP-310

Obstruktif akciğer hastalıkları ile karışan yapısal solunum yolu darlığı olan olgular

Gökhan Çoraplı
Adıyaman Üniversitesi, Göğüs Hastalıkları, Adıyaman

GİRİŞ VE AMAÇ:Obstruktif akciğer hastalıkları KOAH (Kronik bronşit, amfizem), astım, bronşiektazi olarak sayabiliriz. Bu hastalıkların her birinin farklı etyolojik, patolojik ve klinik bulguları vardır.Ayrıca tanı yöntemleri de farklılık göstermektedir.
YÖNTEM:Göğüs hastalıkları servis ve polikliniğinde değerlendirdiğimiz olgular
BULGULAR:OLGU 1: 90 yaşında erkek hasta KOAH tanısı nedeniyle tedavisi başlanmış. Hastanın KOAH atak nedeniyle yatış öyküsü mevcuttu. Hasta nefes darlığı şikayeti ile tarafımıza başvurdu. Hastaya yatış verildi. Hastanın anemnezinde ağır sigara kullanım öyküsü yoktu. Hastanın SFT ' si incelendiğinde FEV1/FVC değerinin %84 olduğu görüldü. Toraks bt tekrar değerlendirildiğinde boyun kesitlerinde larenks seviyesinde darlık (Resim 1) olduğu görüldü. Hasta kulak burun boğaz bölümüne konsülte edildi. Hasta KBB bölümü tarafından alınan larenks biyopsi sonucu ile larenks kanseri tanısı aldı.
OLGU 2: Bilinen ek hastalığı olmayan 81 yaşındaki erkek hastaya astım atak nedeniyle yatış verildi. Hastanın dinlemekle her iki akciğerinde ronküs mevcuttu. Hasta astım atak tedavisi almasına rağmen kliniğinde gross düzelme olmaması nedeniyle toraks bt çekildi. Hastanın toraks bt si incelendiğinde parankimal gross patolojinin olmadığı ve mediastinal kesitlerinde ise bronşlara bası yapan multıble büyümüş lenf nodları (Resim 2) olduğu görüldü. Hastanın yaşı itibariyle hematoloji bölümüne konsulte edildi. Hastaya hematoloji bölümü tarafından lenfoma tanısı konulup tedavisi başlandı.
OLGU 3: 59 yasında kadın hasta astım tanısı ile polikliniğe başvurdu. Hasta yaklaşık 2 yıl önce nefes darlığı şikayeti ile gittiği dış merkezde astım tanısı aldığını ve tedavisinin başlandığını ifade etti. Hasta tedavi almasına rağmen nefes darlığı şikayetinde değişiklik olmadığını söyledi. Hastanın fizik muayenesinde boyun bölgesinin şişkinlik olduğu görüldü. Bunun dışında ek patoloji gözlenmedi. Hasta genel cerrahi bölümüne yönlendirildi. Hastaya genel cerrahi tarafından yapılan muayenesinde büyümüş guatr nedeniyle trakea bası olduğu kaydedildi. Ameliyat edilen hastanın takiplerinde solunumsal şikayetlerinin olmadığı gözlemlendi.
SONUÇ:Göğüs hastalıkları polikliniğinde çalışırken osbtruktif akciğer hastalığı tanısı almış olsa da hastaların ayrıntılı anemnezinin alınması, fizik muayanelerinin eksiksiz yapılması ve istenen tetkikler ile ayrıntılı değerlendirilmesi önemlidir.

Resim 1

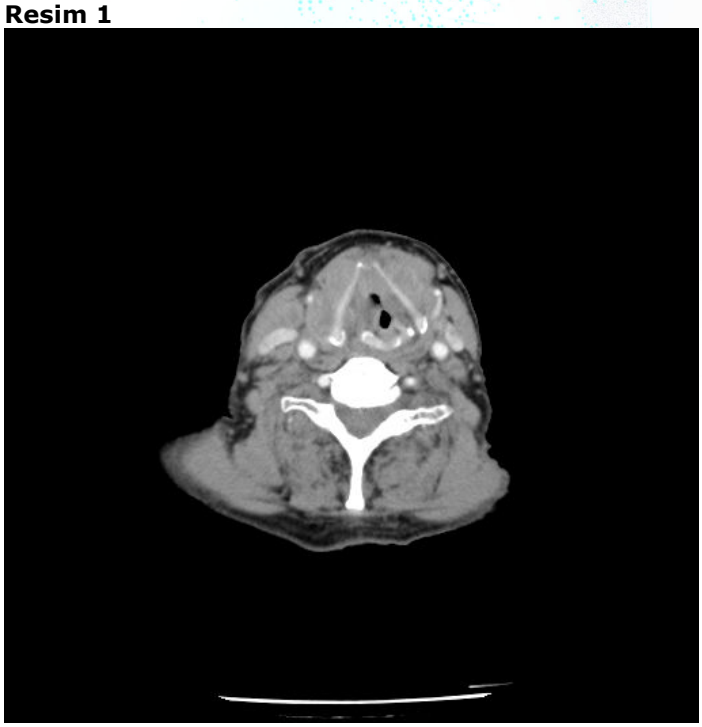

Resim 2

EP-311

COVID-19 Pnömonisi İle İlişkili Pnömotoraks, Pnömomediastinum ve Subkutan Amfizem Gelişen Hastaların Mortalite ve Morbidite Üzerine Etkili Parametrelerin İrdelenmesi

Siahmet Atlı[1], Esra Gürbüz[2], Fatih Tekin[1]
[1]SBÜ. Van Eğitim Ve Araştırma Hastanesi, Göğüs Hastalıkları, Van
[2]SBÜ. Van Eğitim Ve Araştırma Hastanesi, Enfeksiyon Hastalıkları ve Klinik Mikrobiyoloji, Van

GİRİŞ VE AMAÇ:COVID-19 pnömonisinde nadir olarak görülen pnömotoraks, pnömomediastinum ve cilt altı amfizem (Figür 1) gelişen hastaların tedavi süreci, etiyolojide etkili faktörler(invaziv işlemler, MV gibi), takip süreci ve sonuçlarını paylaşarak literatüre katkıda bulunmak ve olası yüksek mortalite durumunu ortaya koymaktır.
YÖNTEM:Temmuz 2021 –Haziran 2022 tarihleri arasındaki SBÜ Van Eğitim ve Araştırma Hastanesi'ne Covid servislerinde ve COVİD YBÜ'ne COVID-19 polimeraz zincir reaksiyonu ("polymerase chain reaction", PCR) sürüntü testi pozitif sonuçlanan ve toraks bilgisayarlı tomografisi (BT) ile doğrulanarak COVID-19 pnömonisi tanısı alan ve sonrasında pnömotoraks, pnömomediastinum ve cilt altı amfizem komplikasyonları gelişen hastalar dosya verileriyle retrospektif olarak çalışmaya dahil edildi. Olgular; yaş, cinsiyet, hastane tedavi esnasında söz konusu patolojilerin oluştuğu gün, immünolojik ajan kullanımı, pulse steroid, toplam yatış süresi, mortalite, sigara gibi alışkalıkları ve ek hastalık açısından değerlendirildi.
BULGULAR:COVID-19 pnömonisi olan toplam 22 hasta (4 kadın ve 18 erkek) çalışmada yer aldı. Ortalama yaş ise 56,9 idi. Erkek hastaların yaş ortalaması 53,11 iken kadın yaş ortalaması 67,5 idi. Hiç bir hastaya invaziv bir girişim yapılmamıştı. Hastaların 17'si YBÜ'sinde takip edilirken 5'i serviste takip edilirken komplikasyon gelişti. 17 hasta komplikasyon öncesinde immünolojik ajan almışken, 5'i herhangi bir immünolojik ajan alma hikayesi yoktu. 12 hastamızın kan grubu A Rh+ iken 3'ünün AB Rh+ olarak belirlendi. 22 hastanın 9'u(%40,9) ex olurken sağ kalım oranı %59,1 olarak belirlendi. 15 hasta aktif şekilde sigara kullanırken, bunların tamamı erkek idi. 4 Kadın hastanın hiçbiri sigara içmiyordu. Sigara içen 15 hastanın 6'sı (%40) ex olurken, sigara içmeyen 7 hastanın 3'ü(%42,85) ex oldu. 14 hastanın herhangi bir komorbiditesi var iken(%63,6), 8 hastanın(%37,4) herhangi bir komorbiditesi yoktu. herhangi bir komorbiditesi olan hastalarda mortalite oranı %50 idi. en sık görülen komorbiditeler Ht, İKH ve DM en sık görülen komorbiditelerdi.
Yaş, ek hastalık ve YBÜ'de tedavi görme durumu istatistiksel olarak anlamlı bulundu ($p<0.005$).
SONUÇ:Etkisini bir nebze yitirmiş olsa da pandemi süreci potansiyel büyük bir tehdit olarak hala devam etmekte. COVİD pnömonisi gelişen hastalarda en sık ölüm nedeni solunum yetmezliğidir. Ancak akut şekilde gelisen ve hastanın mortalite riskini önemli şekilde artıran pnömotoraks, pnömomediastinum ve cilt altı amfizem gibi komplikasyonlara karşı klinisyenin erken teşhisi, müdahalesi ve bu tanıyı akılda tutması mortalite riskini önemli oranda azaltabilir.

1

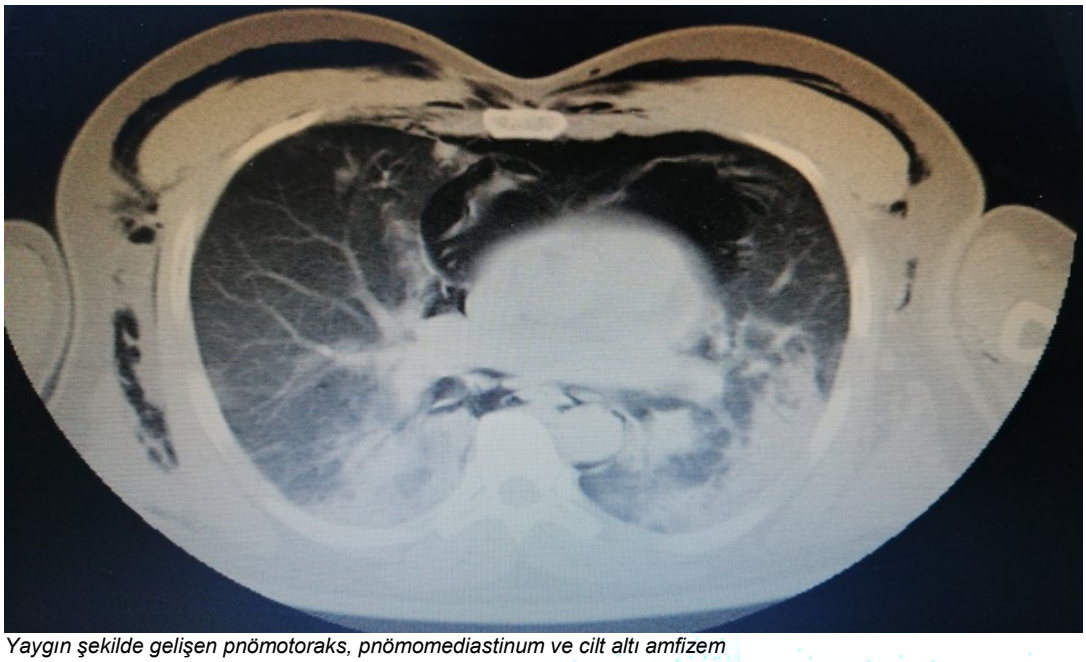

Yaygın şekilde gelişen pnömotoraks, pnömomediastinum ve cilt altı amfizem

EP-312

Akciğer Radyografisinde Görünür Lezyon İzlenmeyen Hemoptizili Hastaların Uzun Dönem Sonuçları

Pelin Pamir[1], Gülşah Günlüoğlu[1], Mehmet Zeki Günlüoğlu[2]
[1]Yedikule Göğüs Hastalıkları ve Göğüs Cerrahisi EAH, Göğüs Hastalıkları ABD, İstanbul
[2]Medipol Mega Üniversite Hastanesi, Göğüs Cerrahisi ABD, İstanbul

GİRİŞ VE AMAÇ:Hemoptizi, çeşitli etiyolojik nedenlere bağlı olarak ortaya çıkan ciddi bir klinik durumdur. Etiyoloji tayininde, akciğer grafisi, toraks bilgisayarlı tomografi (BT), fiberoptik (FOB) ve rijit bronkoskopiden (RB) yararlanılır. Çalışmamızda akciğer radyografisinde etiyolojiyi açıklayabilecek lezyon izlenmeyen hemoptizi ile başvuran hastalarda, BT ve FOB/RB'nin kanama yeri ve tanı belirlemedeki değeri, bu hastalar ve etiyolojik neden belirlenememiş kriptojenik hemoptizi alt grubunda uzun dönem takipte rekürrens, mortalite ve akciğer malignitesi gelişim oranının saptanması amaçlandı.
YÖNTEM:Ocak 2010 ve Aralık 2016 tarihleri arasında, hemoptizi nedeniyle hastanemize yatışı yapılan, akciğer grafisinde hemoptiziyi açıklayacak lezyon izlenmeyen, toraks BT çekilmiş, 18 yaşından büyük hastalar retrospektif olarak tarandı. Hastaların kullandığı ilaçlar, ek hastalıkları, kanama miktarı, kan ürünü replasmanı, FOB/RB bulguları ve günü, BT bulguları, son etiyolojik tanı, tedavi yöntemleri, hemoptizi nedeniyle rekürren başvuru, akciğer malignitesi ve mortalite gelişip gelişmediği kaydedildi.
BULGULAR:Toplam 643 hasta çalışmaya dahil edildi. Hastaların yaş ortalaması 45,91±13,85, %25,3'ü kadın %74,7'si erkekti. %77'sinde sigara içme öyküsü vardı. Hemoptizi miktarlarına bakıldığında hastalarda en sık submasif - masif kanama izlendi. %60,7 hastada herhangi bir etiyolojik neden saptanamadı. Etiyolojik nedenler ise en sık bronşiektazi (%12,9) ve kanama diyatezi (%5,3) idi. Toraks BT hastaların %52,7'sinde kanama tarafını, %24,6'sında etiyolojiyi belirledi. FOB yapılanların %36'sında, RB yapılanların %68'inde kanama tarafı saptandı. Bronkoskopi yapılan hastaların %7,6'sında tanıya ulaşıldı. Ortalama 7 yıllık takipte; %9,8 mortalite, %42,5 rekürren hemoptizi başvurusu ve hastaların 15'inde (%2,7) akciğer malignitesi geliştiği görüldü.
SONUÇ:İleri tanısal işlemlere rağmen etiyolojik tanıya ulaşılamamış kriptojenik hemoptizi hastalarında uzun dönem takiplerde rekürren hemoptizi izlense dahi akciğer malignitesi görülme sıklığı oldukça düşüktü. Bu nedenle ilk tanısal incelemesi sonuçsuz kalan hastaların takip süreci tartışmalı olup risk gruplarının belirlenmesi ve bu grup hastalarda rutin takip yapılması daha uygun görünmektedir.

Bronkoskopi işlemlerinin etkinliği

BRONKOSKOPİ TİPİ	TOPLAM SAYI	KANAMA TARAFI SAPTANANLAR	BULGU SAPTANANLAR	TANI ELDE EDİLENLER
FOB	471	170 (%36)	275 (%58,3)	32 (%6,7)
RB	25	17 (%68)	19 (%76)	7 (%28)
TÜM BRONKOSKOPİ İŞLEMLERİ	484	178 (%36,7)	284 (%58,6)	37 (%7,6)

Tanı oranı ve tanı araçlarının etkinliği

TANI YÖNTEMİ	N	%
BT	158	24,6
BRONKOSKOPİ	37	7,6
BT VEYA BRONKOSKOPİ	183	28,4
BT-BRONKOSKOPİ-KLİNİK TANI	253	39,3

EP-313

Benzer Görüntü 2 Farklı Tanı: Miliyer Tüberküloz ve Akciğer Kanserli 2 Olgu

Hazal Çolak, Pelin Pınar Deniz, İsmail Hanta, Sedat Kuleci, Pelin Duru Çetinkaya
Çukurova Üniversitesi, Göğüs Hastalıkları Ana Bilim Dalı, Adana

GİRİŞ VE AMAÇ:Olgularımız benzer klinikte ve radyolojik görünümde gelen ve birbiriyle karışabilen iki tanıya dikkat çekmek amacıyla sunulmuştur.
OLGU:OLGU1: Bilinen hipertiroidi dışında hastalığı olmayan 50 yaşında kadın hasta 3 aydır mevcut olan halsizlik, eforla artan vasıfta nefes darlığı ile başvurdu. Ayrıntılı sorgulama yapıldığında hastanın son 3 aydır gece terlemeleri ve 10 kg kadar istem dışı kilo kaybı olduğu öğrenildi. Hastanın sigara öyküsü yoktu ve hasta ev hanımı idi. Fizik muayenesinde yaygın ral mevcuttu. Laboratuar parametreleri normal sınırlardaydı. Akciğer grafisinde bilateral yaygın retükülonodüler dansiteler görülmesi üzerine istenen bilgisayarlı tomografide (BT) bilateral akciğer parankiminde yaygın birbiriyle birleşme eğiliminde tüm lob segmentlerde nodüler lezyonlar ve sol akciğer alt lob süperiorda 3 cmlik nodüler lezyon izlendi. Hastaya pet/ct planlandı. Her iki akciğerde hipermetabolizma gözlenen lezyonlar ve sol akciğerdeki 3 cmlik nodül suvmax 5.02 saptandı. İskelet sisteminde multiple suvmax yüksek lezyonlar görüldü. Hastadan gönderilen balgam arb galaktomannan normal sonuçlandı. Miliyer tüberküloz ve malignite ön tanıları ile hastaya bronkoskopi yapıldı. Bronkoskopinin tanısal gelmemesi üzerine hastaya vats planlandı. İşlemin yüksek riskli olması üzerine işlem askıya alındı. Bu süreçte hastaya anti tüberküloz tedavi başlandı. Hastaya T9 vertebra düzeyinden biyopsi yapıldı. Sonucu primer odak olarak akciğer düşünülen adenokanser metastazı olarak değerlendirildi.
OLGU 2:Bilinen koroner arter hastalığı dışında kronik bir hastalığı olmayan 72 yaşında erkek hasta son 20 gündür eforla artan nefes darlığı şikayeti ile başvurdu. Ayrıntılı sorgulama yapıldığında son bir aydır balgam eşlik eden öksürük ve halsizlik şikayeti olduğu öğrenildi. Fizik muayenesinde yaygın ral ve pretibial ödemi mevcuttu. Çiftçilik ile uğraşmaktaydı.
Laboratuar parametreleri normal sınırlardaydı. Çekilen akciğer grafisinde yaygın nodüler lezyonlar görülmesi üzerine hastaya toraks ve abdomen BT çekildi. Her iki akciğer parankiminde multiple milimetrik nodüller görüldü. Hastadan 3 defa gönderilen balgam ARB'leri negatif olarak geldi. Hastaya miliyer tüberküloz ve malignite ön tanıları ile bronkoskopi yapıldı. Bronş lavajı ve biyopsi alındı. Sonuçlar tanısal gelmedi. Klinik ve radyoloji olarak tüberküloz ile uyumlu olan hastaya bu süreçte antitüberküloz tedavi başlandı. Hastanın yatışında gönderilen tüberküloz balgam kültüründe üreme olması üzerine hastanın anti tüberküloz tedavisine devam edildi. Tedavinin 6. ayında belirgin radyolojik ve klinik yanıt izlendi.
SONUÇ:Akciğerde bilateral mikronodüler lezyonlarda ve olgularımızla benzer anamneze sahip olgularda milliyer tüberkülozla birlikte malignite unutulmaması gereken ön tanılardandır.

Akciğer adenokanseri tanısı konulan olgunun Toraks Bt'si

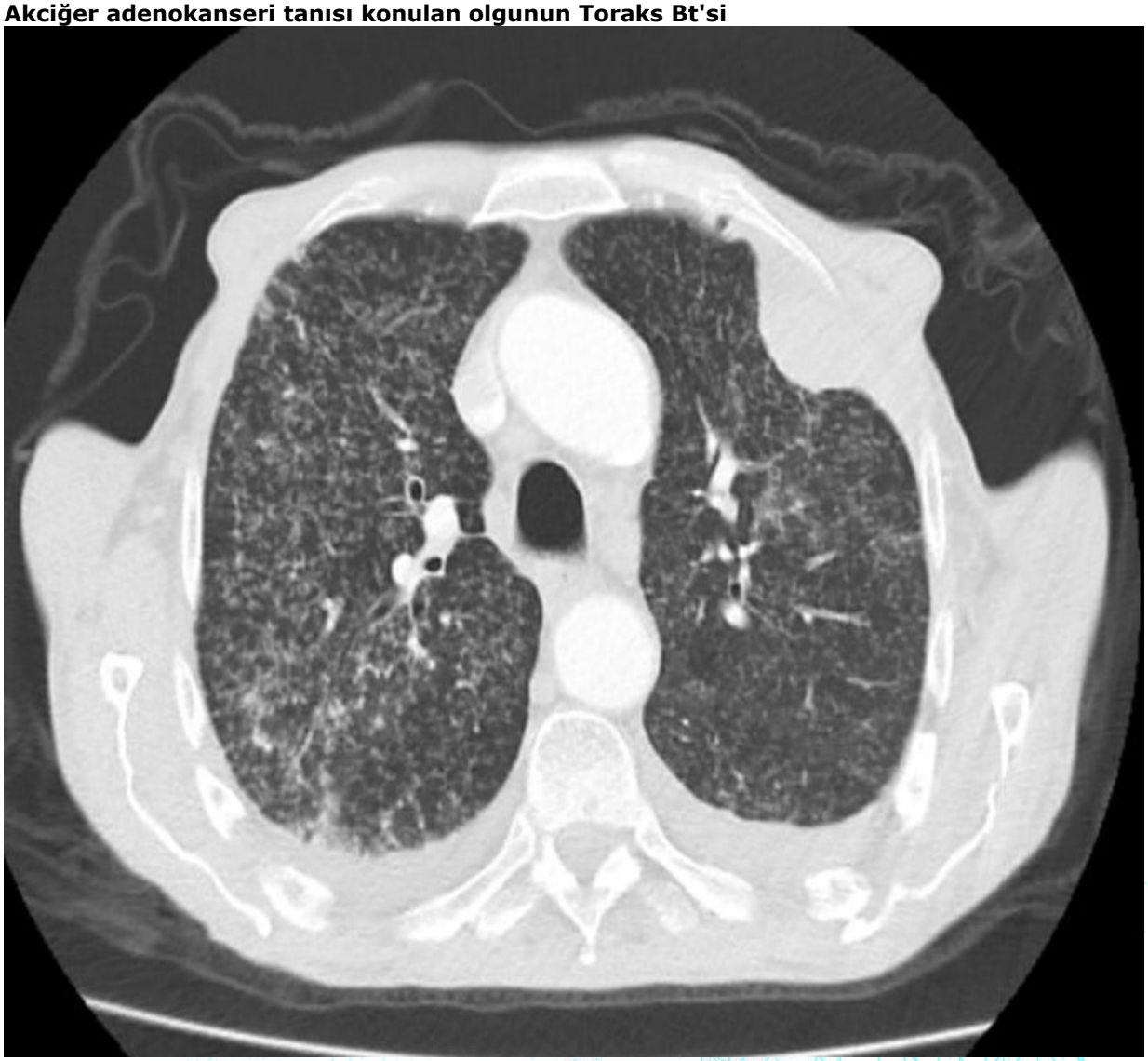

Miliyer akciğer tüberkülozu tanısı konulan olgunun Toraks Bt'si

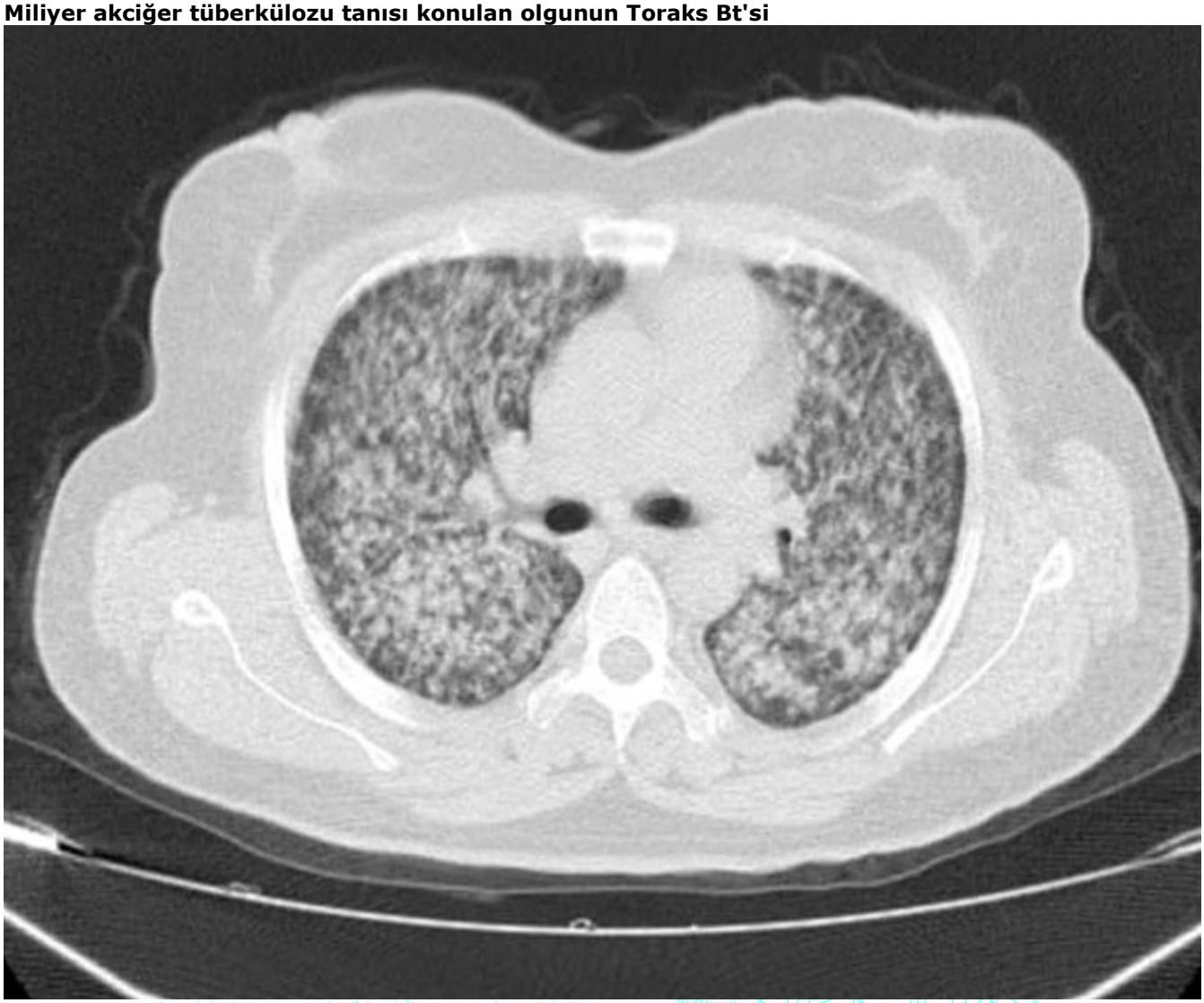

EP-314

Göğüs hastalıkları bakışı ile nadir görülen Chiliaditi sendromu

Zarifa Achikgoz
A Life Hastanesi, Göğüs Hastalıkları, Ankara, Türkiye

GİRİŞ VE AMAÇ:Kalın bağırsağın karaciğer ve diyaframı arasında yerleşimi sonucu radyolojik incelemede sağ diyaframı altında bağırsak ansına bağlı hava izlenmesi Chiliaditi görünümü; mevcut görüntüye semptomların (nefes darlığı, göğüs ağrısı, solunum yetmezliği, karın ağrısı, kusma, kabızlık vs.) eşlik etmesi ise Chiliaditi sendromu olarak bilinmektedir. Nadir görülmesine rağmen tanı konulamaması durumunda gereksiz medikal işlemlerin yapılması komplikasyonlara yol açabilir. Bu olgu, farkındalığı artırarak bu tür olumsuz olayları en aza indirmek amaçlı sunulmuştur.
OLGU:79 yaşında, koroner arter hastalığı ve diyabet tanıları olan erkek hasta midede şişkinlik, iştahsızlık, yemek yiyememe şikayeti ile 5 gün üst üste hastaneye başvuruyor. Farklı günlerde hastaya düz karın grafisi, abdomen bilgisayarlı tomografisi (BT), umblikal hernisine yönelik yüzeyel doku ultrasonu yapılıyor. Proton pompa inhibitörü, antispazmodik, simetikon, antibakteriyel tedavi veriliyor. Şikayetlerinin geçmemesi üzerine endoskopi, kolonoskopi planlanıyor. Endoskopi sırasında nefes darlığının olması üzerine kolonoskopi işlemi ertelenerek Göğüs Hastalıklarına yönlendiriliyor. Hastanın fizik muayenesinde SpO2 değeri oda havasında %95 saptanıyor, oskültasyonda ek ses duyulmuyor. Abdominal muayenede batın gergin ve şiş saptanıyor; defans, rebound yok, göbek fıtığı palpe ediliyor. Dış merkez abdomen BT'de batında yaygın serbest mayi saptandığı belirleniyor. Akciğer grafisinde Chiliaditi görünümü saptanıyor. Asit etyolojisi amaçlı transtorasik ekokardiyografi yapılıyor. Ejeksiyon fraksiyonu %35 olarak ölçülüyor. Hasta hospitalize ediliyor; bağırsak dekompresyonu ve diüretik tedavi uygulanan hasta şikayetleri gerilemesi üzerine taburcu ediliyor.
SONUÇ:Chiliaditi Sendromu ile kez 1910 yılında Viyana'lı radyolog Demetrius Chiliaditi tarafından tanımlanmıştır. Dünyada insidansının %0.025 -%0.28, yaşlı popülasyonda %1, mental bozukluğu olanlarda %8,8 olarak bilinmektedir. Erkeklerde kadınlara kıyasla fazla görülür. Etyolojide anatomik varyasyonlar (uzun kolon, karaciğer veya kolon ligamanlarında gevşeklik) suçlanmaktadır. Bu anatomik varyasyonlara kronik kabızlık, kronik akciğer hastalıkları (alt göğüs kafesinin genişlemesi), siroz, diyafram paralizisi, obezite, asit vs. gibi fonksiyonel bozukluklar da neden olabilir. Bu olguda hastanın önceki tetkiklerinde Chiliaditi görünümünün olmaması mevcut durumun asite bağlı intraabdominal basıncın artması sonucunda oluştuğunu düşündürmektedir. Yatak istirahati, hidrasyon, bağırsakların dekompresyonu ile genellikle konservatif yolla tedavi edilir. İntestinal obsutriksiyon, bağırsak iskemisi gibi durumlarda cerrahi müdahele gerekebilir.
Göğüs hastalıkları popülasyonunun çoğunlukla kronik akciğer hastalığı ve yaşlı kişilerden oluşması çekilen akciğer grafilerinde Chiliaditi görünümü ile karşılaşabileceğimiz ihtimalini artırıyor. Bu nedenle nefes darlığı, karın ağrısı ile başvuran olgularda ön tanılarımız arasında Chiliaditi sendromu da bulunmalı, akciğer grafisinde sağ diafram altında hava görünümüne dikkat edilmelidir.

Chiliaditi görünümü

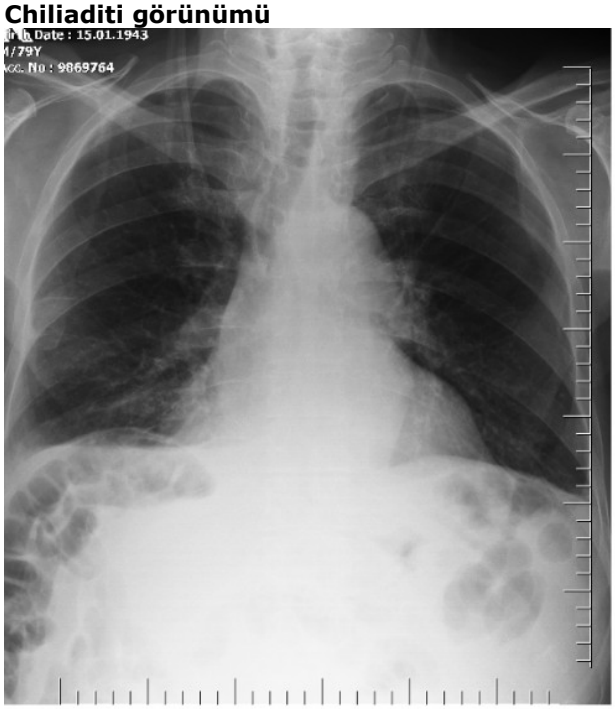

Sağ diafram altında kolona ait gaz dikkat çekmektedir.

EP-315

Bronşektazi Hastalarının COVID-19 Pandemisinde Aşılanma Durumları ve Klinik Parametrelerle İlişkisi

Şule Gül, Elif Yelda Ozgun Niksarlioglu, Hülya Abalı, Ayse Yeter, Esma Seda Akalın Karaca, Neval Alagöz, Mehmet Atilla Uysal
Sağlık Bilimleri Üniversitesi, Yedikule Göğüs Hastalıkları ve Göğüs Cerrahisi Eğitim ve Araştırma Hastanesi, Göğüs Hastalıkları Bölümü, İstanbul

GİRİŞ VE AMAÇ:Bronşektazi akciğerde yapısal hasar ile karakterize kronik bir akciğer hastalığıdır. Hastalar özellikle pnömokok ve influenza enfeksiyonlarına bağlı ciddi enfeksiyon gelişimine yatkındır (1). Bronşektazi hastalarının, COVID-19 pandemisi döneminde grip, pnömokok ve COVID-19 aşısı olma durumları ile aşılanmanın klinik parametrelerle ilişkisini saptamak amaçlandı.
YÖNTEM:Kliniğimizde 1 Eylül 2019-31 Aralık 2020 tarihlerinde takibi yapılmış Bronşiektazi tanılı hastalar retrospektif olarak tarandı. Hastaların demografik verileri, pandemi döneminde grip ve pnömokok aşısı olma durumları, hospitalizasyon ve acil servis başvurusu, balgam kültüründe üreme durumları kayıt edildi. E-nabız sisteminden COVID-19 aşılanma durumları araştırıldı.
BULGULAR:Çalışmaya 555 hasta alındı. Demografik özellikler ve aşılanma durumları Tablo 1'de özetlenmiştir. 75 (%13,5) hasta uzun süreli oksijen tedavisi (USOT) kullanıyordu. Acil başvuru oranı %38,6 (n:214), hospitalizasyon oranı %23,8 (n:132)'di. Balgamda üremesi olan 118 (%21,3) hasta mevcuttu. 489 hastanın aşılanma verisine ulaşılabildi. İstatistiki olarak, yaş, cinsiyet, ek hastalık varlığı, sigara içme durumu ile COVID-19 aşısı olma durumu arasında anlamlılık saptanmadı. Uzun süreli oksijen tedavisi almayan, hospitalizasyon ve acil başvurusu olmayan ve balgam üremesi olmayan hastalarda aşılanma oranı istatistiksel olarak daha yüksekti. Grip ve pnömokok aşısı olmayanlarda COVID-19 aşılanması daha fazla iken, son 5 yılda pnömokok aşısı yaptıranlarda COVID-19 aşılanması daha fazla saptandı (Tablo 2).
SONUÇ:Literatürde bronşektazi hastalarının aşılanması konusunda yeterli veri yoktur fakat kronik hastalıklarda aşılanmanın etkinliği gösterildiği için, rehberlerde pnömokok ve grip aşısı yaptırılması önerilmektedir (1,2). Çalışmamızda hastaların COVID-19 pandemisinde grip ve pnömokok aşılanma yüzdesi oldukça düşük saptanırken, son 5 yılda hastaların yaklaşık yarısı pnömokok aşısı yaptırmıştı. Pandeminin aşılanma oranını etkilemiş olabileceğini düşünmekteyiz. Türkiye'de güncel veriler ışığında toplumun %85,6'sı en az 2 doz COVID-19 aşısı yaptırmıştır (3). Benzer olarak hastalarımızın %88,1'i en az 1 doz COVID-19 aşısı yaptırmıştır. USOT kullanımı olan, hospitalizasyon, acil başvurusu ve balgam üremesi olan olgularda COVID-19 aşılanmasının düşük olması, hastalık ağırlığına bağlı aşılanmadan korkuya ya da sık enfeksiyon nedeni ile aşılanamamaya bağlı olabilir. Ayrıca hastalık ağırlığına bağlı evden çıkamayan hastalarda evde aşılamanın olmaması da bu duruma neden olmuş olabilir. Son 5 yılda pnömokok aşılaması olan vakaların büyük kısmı COVID-19 aşısı da yaptırmıştır. Bu durum, pandemi döneminde grip/pnömokok aşılamasının düşük olmasının pandemiye bağlı olabileceğini desteklemektedir.

Tablo 1

	n (%)
Yaş n±SD (min-max)	54.78±15.04 (17-90)
Erkek/Kadın	273 (49,2) / 282 (50,8)
Sigara Smoker Nonsmoker+exsmoker	82 (14,8) 473 (85,2)
Ek hastalık Var Yok	463 (83,4) 92 (16,6)
İnhaler ilaç kullanımı Var Yok	441 (79,5) 114 (20,5)
Pandemi döneminde grip aşısı	97 (17,5)
Pandemi döneminde pnömokok aşısı	109 (19,6)

Son 5 yıl içinde pnömokok aşısı	271 (48,8)
COVID-19 aşısı	431 (88,1)
COVID-19 aşı tipi 2 doz Sinovac +2 doz Biontek 2 doz Biontek 3 doz Biontek 2 doz Sinovac 3 doz Sinovac 4 doz Sinovac 1 doz Biontek 4 doz biontek	128 (29,6) 109 (25,2) 88 (20,4) 30 (6,9) 31 (7,1) 24 (5,5) 18 (4,1) 3 (0,6)

Bronşektazi hastalarının demografik özellikleri ve aşılanma durumları

Tablo 2

	COVID-19 aşısı olmuş (n:431)	COVID-19 aşısı olmamış (n:58)	p değeri
Erkek n (%) Kadın n (%)	213 (49,5) 218 (50,5)	23 (40) 35 (60)	0.162
Yaş (ortalama± SD)	54,68 ± 14,41	49,95 ± 16,42	0,240
Ek hastalık n (%) Var Yok	360 (83,5) 71 (16,5)	49 (84,5) 9 (15,5)	0,853
Sigara n (%) Smoker Nonsmoker+exsmoker	56 (13) 373 (87)	14 (24) 44 (76)	0,062
İnhaler ilaç kullanımı n(%) Var Yok	341 (79) 90 (21)	47 (81) 11 (19)	0,782
USOT kullanımı n (%) Var Yok	35 (18,2) 396 (91,8)	18 (31) 40 (69)	<0,001
Grip aşısı n (%) Var Yok	94 (22) 337 (78)	2 (3,5) 56 (96,5)	<0,001
Pnömokok aşısı n (%) Var Yok	99 (23) 332 (77)	6 (10) 52 (90)	<0,001
Pnömokok aşısı (son 5 yıl) n (%) Var Yok	238 (55) 193 (45)	20 (34,5) 38 (65,5)	<0,001
Hospitalizasyon n(%) Var Yok	79 (18) 352 (82)	28 (48) 30 (52)	<0,001
Acil başvurusu n(%) Var Yok	147 (34) 283 (66)	36 (62) 22 (38)	<0,001
Balgamda üreme n (%) Var Yok	81 (18,7) 349 (80,3)	22 (38) 36 (62)	0,002

COVID-19 aşısı olma ile klinik faktörlerin ilişkisi

EP-318

Koah Alevlenmesi İle Yatırılan Hastaların Komorbiditelerinin Değerlendirilmesi

Zeliha Demir Giden[1], Ramazan Giden[2]
[1]Şanlıurfa Eğitim Ve Araştırma Hastanesi,Göğüs Hastalıkları
[2]Harran Üniversitesi Tıp Fakültesi, Acil Tıp ABD

GİRİŞ VE AMAÇ:Kronik obstrüktif akciğer hastalığı (KOAH), benign bir hastalık olmasına rağmen ilerleyici hava yolu obstrüksiyonu nedeniyle oldukça kötü bir prognoza sahiptir. Hastalığın gelişiminden büyük oranda sigara içimi sorumludur. Sigara içimi ile uyarılan sistemik inflamasyon kronik kalp yetmezliği, metabolik sendrom ve başka kronik hastalıklara da neden olur. Bu komorbid hastalıklar mortalite ve hastaneye yatışları etkileyebilmektedir. KOAH'da hastalığın şiddetini, yaşam kalitesini değerlendirmede ve uygun tedaviyi belirlemede KOAH'a bağlı sistemik etkilerin ve KOAH'a eşlik eden komorbid hastalıkların dikkate alınması gerekir. Geriye dönük yapılan bu çalışmanın amacı KOAH alevlenmesi ile yatırılan hastalarda komorbidite sıklığını belirlemek ve en sık rastlanan komorbiditeleri saptamaktır.
YÖNTEM:Bu çalışmada 01.12.2020-30.12.2021 tarihleri arasında Şanlıurfa Viranşehir Devlet Hastanesinde Göğüs Hastalıkları kliniği tarafından KOAH alevlenmesi tanısıyla yatırılan hastalar yaş, cinsiyet ve komorbiditeleri açısından incelendi.
BULGULAR:01.12.2020-30.12.2021 tarihleri arasında göğüs hastalıkları kliniği tarafından KOAH alevlenmesi tanısıyla yatırılan 70 hasta incelenmiştir. Hastaların 51'i erkek 19'u kadın idi. Hastaların yaş ortalaması 66,9 olup yaş aralığı 46-81 arasındaydı. Hastaların 34'ünün ek hastalığı yoktu. Hastaların 36' sında ise ek hastalık mevcuttu. Ek hastalığı olan hastaların 15 tanesinin bir tane ek hastalığı varken 21 tanesinin birden fazla ek hastalığı mevcuttu. Hastaların 23'ünde hipertansiyon, 11'inde diyabetese mellitus, 6'sında koroner arter hastalığı, 6'sında kalp yetmezliği, 3 tanesinde serebrovasküler hastalıklar, 3 tanesinde malignite,3 tanesinde depresyon, 4 tanesinde kronik karaciğer hastalıkları mevcuttu.
SONUÇ:Çalışmamızda göğüs hastalıkları kliniği tarafından KOAH alevlenmesi tanısıyla yatırılan hastaların yaş ortalamasının 65'in üzerinde olduğu görülmüştür.Hastaların çoğunluğunun erkek olduğu saptanmıştır. Ek hastalık olan hasta sayısının daha fazla olduğu görülmüş olup ek hastalık olmayan hasta sayısıyla arada cok fark olmadığı saptanmıştır. Ek hastalığı olan hastaların çoğunluğunun birden fazla ek hastalığı olduğu görülmüştür. Yatırılan hastalarda en fazla görülen ek hastalıkların ise sırasıyla hipertansiyon, diyabetes mellitus, koroner arter hastalığı ve kalp yetmezliği olduğu saptanmıştır.

EP-319

Covid-19 Pandemisinin KOAH'lı Hastalara Etkisi

Rumeysa Nur Dede, Serdar Berk
Sivas Cumhuriyet Üniversitesi Tıp Fakültesi Hastanesi Göğüs Hastalıkları Anabilim Dalı

GİRİŞ VE AMAÇ:Covid-19 pandemisi sağlık hizmetlerinin sunumunu tüm yönleriyle etkilemiştir. Toplumsal ve kamusal alanda getirilen kısıtlamalar ve hastalığı kapma korkusunun özellikle KOAH, HT, DM, KY gibi kronik hastalığı olanların sağlık hizmetine ulaşmasını olumsuz etkileyebileceği düşünülmektedir. Çalışmamızda pandemi sürecinde bölgemizdeki KOAH hastalarının hastalıklarının nasıl seyrettiğini, Covid-19 nedeniyle yaşantımızda oluşan değişikliklerin hastalığın seyrine etki edip etmediğini, hastaların sağlık hizmeti alımıyla ilgili karşılaştığı olumlu ya da olumsuz durumların neler olduğunu saptamayı amaçladık. Böylelikle elde edeceğimiz verilerden KOAH'lı hastaların pandemi döneminde izlemine yönelik veriler elde etmeyi amaçladık.
YÖNTEM:Bu çalışma prospektif bir gözlem çalışmasıdır. Covid-19 pandemisi başlangıcından ortalama 1 yıl sonra 3 aylık süreyle (Mart-Nisan-Mayıs 2021) Sivas Cumhuriyet Üniversitesi Tıp Fakültesi Hastanesi Göğüs Hastalıkları Anabilim Dalı'na başvuran, 2020 GOLD kılavuzuna göre KOAH tanısına uyan ve çalışmaya katılmayı kabul eden ardışık 113 hasta çalışmaya dahil edildi. Hastaların KOAH'ının nasıl seyrettiği, Covid-19 nedeniyle sosyal yaşantıda oluşan kısıtlamaların ve diğer değişikliklerin hastalığın seyrine nasıl etki ettiği, pandemi döneminde KOAH hastalığının kötüleşip kötüleşmediği yüz yüze görüşme yöntemiyle uygulanan bir anket ile sorgulandı. Ankette ayrıca pandemi sürecinde hastaların sağlık hizmeti alımıyla ilgili karşılaştığı olumlu ya da olumsuz durumların neler olduğunu soruldu. Hastalar pandemi sürecinde kendi algılarına göre "KOAH'ı kötüleşen" ve "KOAH'ı kötüleşmeyen" olarak iki gruba ayrıldı.
BULGULAR:Çalışmamızda hastaların %88,5'i KOAH hastalığının kötüleştiğini, en fazla nefes darlığı (%85,8), öksürük (%67,3) ve balgam (%58,4) şikayetlerinde artış olduğunu belirtmiştir ($p<0,05$). Kötüleşen grubun %77'si hastaneye ulaşmada, %75'i bir göğüs hastalıkları uzmanına ulaşmada, %58'i aile hekimine ulaşmada, %54'ü hareket-egzersiz yapmada, %50'si ilaç temin etmede, %19'u grip aşısına ulaşmada, %12'si ev cihazının bakımında, %6'sı zatürre aşısına ulaşmada güçlük çektiğini ifade etmişlerdir. Yine kötüleşen grupta mMrc skorları ortalaması pandemi döneminde pandemi öncesi döneme göre daha yüksek saptanmıştır. CAT Skorları ortalaması KOAH'ı kötüleşen grupta daha yüksek saptanmıştır. Pandemide hastaneye başvuru sayısı kötüleşenlerde daha fazla ve ağırlıklı olarak GOLD Evre D hastalardan oluştuğu görülmüştür. Kötüleşen gruptaki hastaların ikametlerinden aile hekimlerine olan mesafe daha uzun bulunmuştur.
SONUÇ:Covid 19 pandemisi KOAH hastalığının seyrini olumsuz etkilemektedir. KOAH'lı hastaların pandemilerden olumsuz etkilenmelerini önlemek amacıyla özellikle sağlık hizmeti sunumu konusunda daha etkili önlemler alınmalıdır.

Pandemi Sürecinde KOAH'ı Kötüleşen ve Kötüleşmeyen Grupların Spirometri ve Laboratuvar Sonuçlarının Karşılaştırılması

	Pandemide KOAH'ın Seyri						P
	Kötüleşen			Kötüleşmeyen			
	Ort.	SS	Med	Ort.	SS	Med	
FVC (lt)	1,99	0,09	1,85	2,12	0,32	2,07	0,769
FVC %	63,12	2,16	64,00	60,22	6,03	53,00	0,536
FEV_1 (lt)	1,28	0,08	1,16	1,21	0,19	1,13	0,785
FEV_1 %	51,29	2,47	54,00	40,56	6,40	43,00	0,172
FEV_1/FVC	63,63	1,75	64,06	58,10	4,19	56,46	0,219
$FEF_{25/75}$ (lt)	0,91	0,08	0,74	0,69	0,11	0,72	0,489
$FEF_{25/75}$ %	3,58	2,49	26,00	21,78	3,01	21,00	0,285
Boy (cm)	164,24	1,04	165	165,67	2,21	165,00	0,600
Kilo (kg)	78,91	2,21	80,00	81,22	5,53	80,00	0,723
BMI	29,36	0,83	29,00	29,67	2,40	28,00	0,729
PH	7,41	0,06	7,41	7,39	0,04	7,39	0,347
PaO_2 (mmHg)	60,95	16,8	57,80	62,0	11,8	56,9	0,624
$PaCO_2$ (mmHg)	42,56	13,17	40,80	40,3	13,1	44,9	0,578
SaO_2 %	85,52	11,94	87,75	89,07	7,04	90,7	0,340
Hemoglobin(g/dl)	13,61	2,84	13,65	13,78	2,8	14,1	0,773
Glikoz (mg/ dl)	149,90	64,45	130,50	126,69	51,0	105,0	0,193
BUN (mg/ dl)	26,48	14,45	22,40	25,49	15,4	20,4	0,547
Kreatinin (mg/ dl)	1,08	0,83	0,86	1,11	0,37	1,02	0,094
Lökosit(bin/mm^3)	10,83	5,57	9,49	10,46	5,87	8,13	0,238
Nötrofil (µL)	9,01	9,33	7,14	7,79	5,58	4,94	0,162
Lenfosit (µL)	1,59	0,93	1,43	3,28	6,54	1,68	0,586
CAT	24,08	5,43	24,00	21,31	4,57	21,0	**0,011***
mMrc	3,38	0,78	3,00	3,0	0,82	3,0	0,070

BMI: Body Mass Index, BUN: Blood urea nitrogen, CAT: COPD Assessment Test, mMrc: Modified Medical Research Council Dyspnea Scale, ***p<0,05, anlamlı**

Pandemi sürecinde KOAH'ının kötüleştiğini ifade eden hastalar ile kötüleşmediğini ifade eden hastaların spirometri, arter kan gazı değerleri ve biyokimya değerleri arasında anlamlı bir fark saptanmadı. KOAH'ı kötüleşen grupta CAT Skoru ortalaması kötüleşmeyen gruptan fazlaydı (p<0,05)

Tüm Hastaların Pandemi Öncesi ve Pandemi Dönemi SFT, Laboratuvar Değerleri ve mMrc Skorlarının Karşılaştırılması

Parametreler	Pandemi Öncesi AO ± SEM	Pandemi Dönemi AO ± SEM	p
FVC (lt)	2,04 (±0,75)	2,0 (±0,78)	0,225
FVC %	59,12 (±18,04)	62,78 (±17,61)	0,718
FEV_1 (lt)	1,24 (±0,56)	1,27 (±0,61)	0,453
FEV_1%	46,39 (±18,23)	50,02 (±20,27)	0,437
FEV_1/FVC	60,56 (±12,32)	62,97 (±14,16)	0,879
$FEF_{25/75}$ (lt)	0,79 (±0,57)	0,89 (±0,64)	0,484
$FEF_{25/75}$ %	25,34 (±16,38)	29,54 (±19,58)	0,582
PH	7,32 (±0,80)	7,41 (±0,06)	0,130
PaO_2 (mmHg)	61,94 (±23,06)	61,07 (±16,29)	0,305
$PaCO_2$ (mmHg)	42,56 (±12,10)	42,32 (±13,12)	0,086
$SatO_2$ %	87,25 (±14,73)	85,91 (±11,54)	**0,015***
Hemoglobin (g/dl)	14,23 (±2,2)	13,63 (±2,83)	**0,026***
Glikoz (mg/ dl)	152,37 (±95,61)	147,23 (±63,29)	0,815
BUN (mg/ dl)	21,78 (±13,16)	26,36 (±14,49)	**0,000***
Kreatinin (mg/ dl)	1,03 (±0,93)	1,09 (±0,79)	**0,020***
Lökosit (bin/mm^3)	9,83 (±4,08)	10,78 (±5,58)	0,326
Nötrofil (µL)	7,72 (±9,24)	8,87 (±8,97)	0,053
Lenfosit (µL)	2,07 (±2,39)	1,78 (±2,38)	**0,004***
mMrc	2,96 (±0,90)	3,34 (±0,79)	**0,000***

AO ± SEM: Aritmetik ortalama ± Standart Hata, BUN: Blood urea nitrogen, mMrc: Modified Medical Research Council Dyspnea Scale, $PaCO_2$: Parsiyel arteriyel karbondioksit basıncı, PaO_2: Parsiyel arteriyel oksijen basıncı, SaO_2: Arteriyel oksijen saturasyonu

*p<0,05 anlamlı

Pandemi sürecinde tüm hastaların pandemi öncesi ve pandemi döneminde SFT, laboratuvar ve mMrc skorları karşılaştırıldığında hastaların oksijen saturasyonları, hemoglobin-lökosit değerleri ortalamasının pandemi öncesinde daha yüksek olduğu; BUN, Kreatinin değerlerinin ve mMrc skorlarının pandemi öncesinde daha düşük olduğu saptanmıştır

EP-320

KOAH'LI Bireylerde, KOAH'IN Genel Sağlık Durumu ve Günlük Yaşam Üzerindeki Etkilerini Değerlendirme

Selman Çelik
Yeditepe Üniversitesi

GİRİŞ VE AMAÇ:Bu çalışmada KOAH'lı bireylerin KOAH Değerlendirme Anketine (CAT) göre semptom ve hastalıktan etkilenme düzeyleri ile genel sağlık durumu ve günlük yaşamlarını değerlendirme amaçlandı.
YÖNTEM:Kesitsel desende ve tanımlayıcı tipte olan araştırmamızın evrenini bir araştırma hastanesinde son bir yılda yatarak tedavi alan 2578 KOAH'lı birey oluşturmaktadır. Çalışmanın örneklemini 18 yaşın üzerinde olan, araştırma sorularını cevaplayacak herhangi bir fiziksel ve mental engeli olmayan ve çalışmaya gönüllü olarak katılmayı kabul eden 230 KOAH'lı birey oluşturmaktadır.Veri toplama araçları: Araştırmanın verileri, araştırmacılar tarafından literatür doğrultusunda hazırlanan hastaların tanıtıcı özellikleri, genel sağlık durumu ile ilgili özellikleri ve günlük yaşam aktivitelerine yönelik soruları içeren görüşme formu ve KOAH Değerlendirme Formu (COPD Assesmnet Test-CAT) kullanılarak toplandı. Araştırmanın etik kurul onayı alındı.
BULGULAR:Çalışmamıza katılmayı kabul eden 230 olgunun yaş ortalaması (66±10) olup, %76,5'i (n=176) erkek'tir. Hastaların %77'si (n=177) evli, %52,2'si (n=120) ilkokul mezunu, %45,2'si (n=104) emekli, %87,4'ü (n=201) sosyal güvenceye sahip olduğu, %87,8'inin (n=202) alerjilerinin olmadığı, %64,3'ü (n=148) gelir düzeyinin yetersiz, olduğu belirtmiştir.
Olgularımızın genel sağlık durumunun dağılımına baktığımızda; %28,3'ünün (n=65) hastaneye ayda 2 kez başvurduğu, %85,7'sinin (n=197) düzenli olarak ilaçlarını kullandığı, %33,9'ü (n=78) 2-6 yıl arası süredir KOAH tanısı aldığı, %64,8'i (n=149) KOAH dışında tanı konan başka hastalığı olduğu belirlenmiştir. Hastaların %77,8'inin (n=179) tedaviye yardımcı cihaz kullandığı, tedaviye yardımcı cihaz kullananların %74,8'i (n=172) nebülizator kullandığını, %20,4'ü (n=47) CPAP kullandığını, %52,6'sının (n=121) oksijen kondansatörü kullandığını ifade etmiştir. Olguların %73,5'inin (n=169) KOAH'ın hastanın yaşamını yüksek düzeyde etkilediği, %28,7'inin (n=66) her gün semptom yaşadığı, %62,2'sinin (n=143) fiziksel güç kaybının çok olduğu belirlenmiştir.
Günlük yaşam aktivitelerini etkileme durumuna baktığımızda; olguların %36,1'inin (n=83) uykusuzluk yaşamadığı, %32,2'sinin (n=74) çok uykusuzluk yaşadığı, %67,8'i (n=156) sosyal aktivitelere katılmadığını, %32,2'si (n=74) katıldığını ifade etmiştir. Olguların %33'i (n=76) evden çıkma konusunda çekinmediğini, %43,5'i (n=100) ise çok çekindiğini ifade etmiştir.
SONUÇ:KOAH'a bağlı olarak şiddetli ve çok şiddetli belirtiler yaşayan ve sağlık durumları çok fazla etkilenen bireylerin sosyal aktivitelere katılmadıkları ve evden dışarı çıkmak konusunda çok isteksiz oldukları belirlendi. KOAH'ın semptom düzeyi yükseldikçe bireylerin genel sağlık durumu daha fazla bozulmakta ve günlük yaşam aktiviteleri olumsuz yönde daha fazla etkilenmektedir.
Bu nedenle öncelikle KOAH semptomlarının sağlık profesyonelleri tarafından kontrol altına alınması ve tedavi edilmesi önerilmektedir

Günlük Yaşamı Etkileme Durumu İle CAT Ölçek Alt Gruplarının Karşılaştırması

Günlük Yaşam Durumu		Hafif Semptom + Az Etkilenme	Orta Semptom + Orta Etkilenme	Ağır Semptom + Çok Etkilenme	Çok Ağır Semptom + Çok Fazla Etkilenme	Ki-Kare
		n (%)	n (%)	n (%)	n (%)	χ2/p
Sosyal Aktivitelere Katılım Sıklığı	Yok	8 (34,8)	34 (51,5)	**67 (77,9)**	**47 (85,5)**	χ2=41.664
	Ayda 1-8 Kez	12 (52,2)	17 (25,8)	11 (12,8)	1 (1,8)	**p=.000***
	6 Ayda Bir Kez	3 (13,0)	15 (22,7)	8 (9,3)	7 (12,7)	
Evden Çıkmaktan Çekinme Düzeyi	Çekinmiyor	21 (91,3)	37 (56,1)	16 (18,6)	2 (3,6)	χ2=124.503
	Bazen Çekiniyor	1 (4,3)	22 (33,3)	28 (32,6)	3 (5,5)	**p=.000***
	Çok Çekiniyor	1 (4,3)	7 (10,6)	**42 (48,8)**	**50 (90,9)**	
Uyku Durumu	Uykusuzluk Yaşamıyor	19 (82,6)	43 (65,2)	20 (23,3)	1 (1,8)	χ2=122.3
	Bazen Yaşıyor	4 (17,4)	17 (25,8)	**42 (48,8)**	10 (18,2)	**p=.000***
	Çok Yaşıyor	0 (0,0)	6 (9,1)	24 (27,9)	**44 (80,0)**	

KOAH semptom düzeyi yüksek olan gruplar içerisinde sosyal aktivitelere katılma oranı ve sıklığı daha az olan kişi oranının; evden çıkma konusunda çekinen kişi oranının daha fazla olduğu belirlendi. Ayrıca semptom düzeyi yüksek olan grupların uyku kalitelerinin bozulduğu saptandı.

Hastaların Genel Sağlık Durumu Özellikleri İle CAT Ölçek Alt Gruplarının Karşılaştırması

Genel Sağlık Durumu Özellikleri		Hafif Semptom + Az Etkilenme	Orta Semptom + Orta Etkilenme	Ağır Semptom + Çok Etkilenme	Çok Ağır Semptom + Çok Fazla Etkilenme	Ki-Kare
		n (%)	n (%)	n (%)	n (%)	χ2/p
Hastaneye Başvuru Sıklığı	Ayda 2 Kere	2 (8,7)	16 (24,2)	**25 (29,1)**	**22 (40,0)**	χ2=22.13
	Ayda 1 Kere	5 (21,7)	11 (16,7)	**26 (30,2)**	16 (29,1)	**p=.036***
	3 Ayda 1 Kere	6 (26,1)	14 (21,2)	19 (22,1)	10 (18,2)	
	6 Ayda 1 Kere	4 (17,4)	10 (15,2)	7 (8,1)	3 (5,5)	
	Yılda 1 Kere	6 (26,1)	15 (22,7)	9 (10,5)	4 (7,3)	
İlaç Kullanım Düzeni	Düzenli Değil	1 (4,3)	8 (12,1)	18 (20,9)	6 (10,9)	χ2=5.699
	Düzenli	22 (95,7)	58 (87,9)	68 (79,1)	49 (89,1)	p=.127
KOAH Tanısı alınan süre	1 Yıl ve Altında	6 (26,1)	16 (24,2)	13 (15,1)	5 (9,1)	χ2=13.80
	2-6 Yıl Arası	9 (39,1)	25 (37,9)	29 (33,7)	15 (27,3)	p=.129
	7-11 Yıl Arası	5 (21,7)	15 (22,7)	23 (26,7)	15 (27,3)	
	12 Yıl ve Üzerinde	3 (13,0)	10 (15,2)	21 (24,4)	20 (36,4)	
KOAH Dışında Hastalık Varlığı	Yok	13 (56,5)	24 (36,4)	31 (36,0)	13 (23,6)	χ2=7.87
	Var	10 (43,5)	42 (63,6)	**55 (64,0)**	42 (76,4)	**p=.049***
Tedaviye Yardımcı Cihaz Kullanımı	Yok	10 (43,5)	19 (28,8)	17 (19,8)	5 (9,1)	χ2=13.46
	Var	13 (56,5)	47 (71,2)	**69 (80,2)**	**50 (90,9)**	**p=.004***
Nebülizator Kullanımı	Yok	11 (47,8)	22 (33,3)	18 (20,9)	7 (12,7)	χ2=13.92
	Var	12 (52,2)	44 (66,7)	**68 (79,1)**	48 (87,3)	**p=.003***
CPAP Kullanımı	Yok	21 (91,3)	56 (84,8)	68 (79,1)	38 (69,1)	χ2=6.807
	Var	2 (8,7)	10 (15,2)	18 (20,9)	17 (30,9)	p=.078
Oksijen Kondansatörü Kullanımı	Yok	15 (65,2)	36 (54,5)	40 (46,5)	18 (32,7)	χ2=9.057
	Var	8 (34,8)	30 (45,5)	**46 (53,5)**	37 (67,3)	**p=.029***
Tedaviye Yardımcı Olan Kişi	Yok	4 (17,4)	8 (12,1)	17 (19,8)	16 (29,1)	χ2=5.566
	Var	19 (82,6)	58 (87,9)	69 (80,2)	39 (70,9)	p=.135
Semptom Sıklığı	Her gün	0 (0,0)	11 (16,7)	**24 (27,9)**	**31 (56,4)**	χ2=86.21
	Haftada 2-3 Kere	0 (0,0)	12 (18,2)	17 (19,8)	10 (18,2)	**p=.000***
	Haftada 1 Kere	0 (0,0)	6 (9,1)	18 (20,9)	8 (14,5)	
	Ayda Birkaç Kereden Az	5 (21,7)	17 (25,8)	15 (17,4)	3 (5,5)	
	Nadiren	18 (78,3)	20 (30,3)	12 (14,0)	3 (5,5)	
Fiziksel Güç Kaybı Düzeyi	Güç Kaybı Az	11 (47,8)	8 (12,1)	2 (2,3)	1 (1,8)	χ2=89.41
	Güç Kaybı Orta	8 (34,8)	34 (51,5)	18 (20,9)	5 (9,1)	**p=.000***
	Güç Kaybı Çok	4 (17,4)	24 (36,4)	**66 (76,7)**	**49 (89,1)**	

Bulgulara göre CAT alt grupları ile hastaneye başvuru sıklığı, KOAH dışında hastalık varlığı, tedaviye yardımcı cihaz kullanımı, nebülizator kullanımı, oksijen konsantratörleri kullanımı, semptom sıklığı, fiziksel güç kaybı düzeyi değişkenlerinin birbirinden bağımsız olmadığı belirlendi (p<0.05).

EP-321

Tekrarlayan KOAH Akut Alevlenmesi: Yabancı Cisim Aspirasyonu

Saibe Fulya Elmastaş Akkuş, Kübra Zeynep Yalçınkaya, Nesrin Gürbüz Kıral, Sevda Cömert
Sağlık Bilimleri Üniversitesi Kartal Dr. Lütfi Kırdar Şehir Hastanesi, İstanbul

GİRİŞ VE AMAÇ:Kronik obstrüktif akciğer hastalığının (KOAH) akut alevlenmesi; nefes darlığı, öksürük ve balgamın günlük farklılıkların dışında aniden artmasıdır. Alevlenmelerin en sık nedenleri viral, bakteriyel solunum yolu enfeksiyonları ve hava kirliliğidir. Daha nadir olmakla beraber yabancı cisim aspirasyonları da akut alevlenmeye sebep olabilmektedir. Yabancı cisim aspirasyonu, çocuklarda daha sık olmakla beraber her yaş grubunda görülebilmektedir. Yetişkinlerde mental retardasyon, alkol/sedatif madde kullanımı, nörolojik hastalıklar, dental girişimler aspirasyon riskini artırmaktadır. Yabancı cisim aspirasyonları asfiksi, ani nefes darlığı ve öksürük gibi akut semptomlara yol açabileceği gibi, özellikle ileri yaşlarda tanısal gecikmeler nedeni ile astım ve KOAH benzeri kronik nefes darlığı, hemoptizi, pnömoni, atelektazi, bronşektazi gibi geç komplikasyonlara da neden olabilmektedir. Biz de sık KOAH alevlenmeyle başvuran hastamızda ileri tetkikte altta yatan yabancı cisim aspirasyonunun gösterildiği olgumuzu sunmayı amaçladık.
OLGU:Bilinen KOAH ve hipertansiyon tanıları olan 68 yaşında erkek hasta tarafımıza sık tekrarlayan nefes darlığı ve bir yıldır devam eden öksürük şikayetiyle başvurdu.Aktif sigara içicisi olan hastanın eski kayıtlarına bakıldığında son bir yılda KOAH akut alevlenme ile acil servise beş kere başvurusu olduğu görüldü.Hastanın üçlü bronkodilatör tedavi altında alevlenmelerinin kontrol altında olmadığı öğrenildi. Fizik muayenede vital bulguları stabil, solunum seslerinde bilateral ronküs duyuldu. Hastanın solunum fonksiyon testi orta dereceli obstrüksiyon ile uyumlu görüldü.Posteroanterior akciğer grafisinde bilateral havalanma artışı görüldü. Toraks bilgisayarlı tomografisinde (BT) (Resim 1) sağ alt lob bazal segment içinde endobronşiyal lezyon izlendi. Eski BT'leri ile kıyaslandığında bu lezyonun on ay önce çekilen BT'de de olduğu, fakat bir yıl önceki görüntülemelerde olmadığı saptandı. Hastaya yapılan videobronkoskopide sağ alt lob superior segment açık olduğu görüldü ancak bazal segmentlerin ağzını tam kapatan, distale geçilemeyen, üzeri nekrotik beyaz vejetan kitle lezyon izlendi. Lezyondan multipl sayıda forseps biyopsi alındı, lezyonun kanamaya meyilli olduğu görüldü. Patolojiye gönderilen biyopsi sonucunda bronş epiteli çevresinde kronik nonspesifik inflamasyon, yabancı isim, gıda partikülleri görülmesi üzerine Göğüs Cerrahisi tarafından rijid bronkoskopi yapılarak yabancı cisim çıkartıldı.Çıkarılan materyalin (Resim 2) kiraz çekirdeği olduğu anlaşıldı. İşlem sonrasındaki takiplerinde hastanın KOAH açısından ikili bronkodilatör tedavi ile stabil olduğu görüldü.
SONUÇ:Kronik öksürük, sık KOAH akut alevlenme ile tarafımıza başvuran hastalarda tedavi basamağını artırmadan önce ayırıcı tanıda yabancı cisim aspirasyonu her zaman akılda tutulmalı ve gereklilik halinde bu açıdan ileri tetkikler yapılmalıdır.

Resim 1

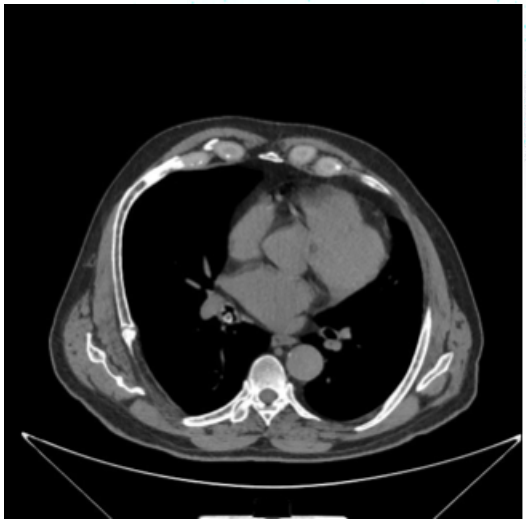

Sağ alt lob bazal segment içinde endobronşiyal lezyon

Resim 2

Rijid bronkoskopi ile çıkartılan kiraz çekirdeği

EP-322

KOAH Tanılı Hastalarda COVID-19 Aşısı Atak Sıklığı

Tuğçe Şahin Özdemirel, Esma Zenbilli, Kerem Ensarioğlu, Derya Hosgun, Büşra Balkay Babaev, Melike Ak Ayaroğlu, Çağlar Ertuğrul, Berna Akıncı Özyürek
Ankara Atatürk Göğüs Hastalıkları ve Göğüs Cerrahisi Eğitim Araştırma Hastanesi(sanatoryum), Ankara

GİRİŞ VE AMAÇ:KOAH'lı hastalarda tedavide değişiklik gerektirecek derecede nefes darlığı,öksürük, balgam miktarı ya da pürülansındaki artış alevlenme olarak tanımlanmaktadır.KOAH, solunum yolu enfeksiyonlarına karşı artmış duyarlılıkla ilişkilidir.Enfeksiyon nedenli alevlenmelerin %40-50'si bakteriyel,%30'u viral,%5-10 atipik bakteri kökenlidir;%10-20'sinde birden fazla patojen bulunmaktadır. Aşılar, KOAH'a bağlı mortaliteyi ve genel KOAH alevlenme oranlarını azaltır.KOAH'lı hastalarda influenza aşısının koruyucu rolü olduğu gösterilmiştir.Covid-19 enfeksiyonu için aşıların güvenli ve etkili olduğu kanıtlanmıştır.Çalışmamızda KOAH'lı hastalarda COVID-19 aşısı ile atak sıklığı arasındaki ilişkiyi araştırmayı amaçladık.
YÖNTEM:Retrospektif olarak KOAH tanısı olan ve son bir yıl içerisinde en az bir kez göğüs hastalıkları polikliniğine başvuran 152 hasta çalışmaya dahil edildi.Hastaların acil servis başvuruları,yatış sayıları,süreleri, Covid-19 aşısı öncesi ve sonrası yoğun bakımda yatış öyküsü,demografik özellikleri,Covid-19 aşı öyküleri kaydedildi.2sinovac+1biontech veya 2biontech veya 3sinovac aşılı olanlar tam aşılı olarak kabul edildi.İkiden fazla acil servise başvuran veya KOAH ile ilgili yıllık en az bir kez hastane yatış öyküsü olanlar yüksek riskli olarak değerlendirildi.Son 1 yılda influenza ve/veya son 5 yılda pnömokok aşısı olan hastalar, KOAH alevlenmelerini azaltmada bilinen rolü nedeniyle çalışma dışı bırakıldı.KOAH alevlenme sıklığı çalışmanın birincil sonlanımı, sağkalım,hastanede yatış öyküsü, süresi ikincil sonlanım noktası olarak kabul edildi.
BULGULAR:Çalışmaya ortalama 67.5±9.7 yıl olan 152 hasta (32kadın/120erkek)dahil edildi.Hastaların çoğunluğunda (n=114,%75) bilinen en az bir ek komorbidite vardı.Ortalama Covid-19 aşı oranı Sinovac lehine 2,9(±0,93)(1,94±1,19vs1,23±1,05)bulunmuş.%69,1(n=105) hasta tam aşılıydı.Aşı sonrası polikliniğe başvuru sayısı 2,6(±2,2)/yıl acil başvuru sayısı ise toplamda 1,8(±3,0)/yıl olarak gözlendi.Tüm hastaların sadece %4,6'sında(n=7)yoğun bakım ünitesine yatış görülmüş ve bir yıllık genel sağkalım %97,4(n=149)bulunmuştur. Son Covid-19 aşısı ile takip eden KOAH alevlenmesi arasındaki ortalama süre 90 gün(29-131)ve ortalama hastanede kalış süresi dört gün (0-8)idi Hastaların %65.4'ünde(n=100)mutlak değerde KOAH alevlenmeleri görüldü ve yüksek riskli hastalarda düşük riskli hastalara göre daha yüksek KOAH alevlenme sayısı mevcuttu.Tam aşılı hastalarda KOAH alevlenme sayısının tam aşılanmayanlara göre daha yüksek olduğu gözlendi (sırasıyla %70.5ve%55.3).Yaşlı ve tam aşılı hastalarda daha yüksek KOAH alevlenme görüldü.
SONUÇ:Hem pnömokok hem grip aşılarının KOAH alevlenmeleri üzerindeki azaltıcı etkisi literatürde gösterilmiştir.Risk grubundaki hastalarda Covid-19 aşısının uygulanmasının hastalık riskini azalttığı bilinmekle birlikte;tek başına KOAH alevlenmesi üzerinde olumlu etki gösteren bir çalışma bulunmamaktadır.Çalışmamızda grip ve pnömokok aşıları yapılmadan,Covid-19 aşısının alevlenmeler üzerinde etkisiz kaldığı gözlemlendi.Covid-19 aşısının diğer KOAH hasta gruplarındaki rolü için daha ileri çalışmalara ihtiyaç vardır.

Aşılama, Koah Alevlenmesi ve Hastaneye Yatışlar

Aşı Durumu	Tam Aşılı			Eksik Aşılı veya Aşısız			Total (N=152)
Risk Durumu	Total (N=105)	Yüksek Risk (N=59)	Düşük Risk (N=46)	Total (N=47)	Yüksek Risk (N=28)	Düşük Risk (N=19)	
KOAH Atak Öncesi COVID-19 Aşısı	1 *(0-17)*	1 *(0-17)*	1 *(0-7)*	1 (0-15)	1,5 *(0-15)*	0 *(0-3)*	1 *(0-17)*
KOAH Atak Sonrası COVID-19 Aşısı	2 *(0-19)*	2,5 *(0-19)*	2 *(0-6)*	2 *(0-19)*	3 *(0-30)*	1 *(0-4)*	2 *(0-30)*
Mutlak KOAH Alevlenme Sayısında Artış	74 *(70,5%)*	44 *(74,5%)*	30 *(65,2%)*	26 *(55,3%)*	19 *(67,8%)*	7 *(36,8%)*	100 *(65,4%)*

1Kombinasyondan bağımsız olarak toplam 3 Covid- 19 aşısı ve son dozajın ilk değerlendirmeden en az 28 gün önce yapılması tam aşı olarak tanımlandı. 2Hastalar GOLD sınıflamasına göre A ve B grubu düşük riskli, C ve D grubu yüksek riskli olmak üzere iki kategoriye ayrılarak risk durumu değerlendirildi. KOAH: Kronik Obstrüktif Akciğer Hastalığı, GOLD: KOAH tanı, tedavi ve hastalık yönetim sınıflaması Tüm parametreler yüzde veya bir standart sapma ile verilmiştir.

KOAH Alevlenmelerinde Mutlak ve Oransal Azalmada Aşılamanın Risk Değerlendirmesi

	Tam aşılı (N=105)	Eksik aşılı veya aşısız (N=47)	Total (N=152)	*95% CI En düşük*	*95% CI En yüksek*	*p*-değeri[2]
Mutlak KOAH Alevlenme Sayısında Artış	74 *(70,5%)*	26 *(55,3%)*	100*(65,7%)*			
Mutlak KOAH Alevlenme Sayısında Artış Yok	31 *(29,5%)*	21 *(44,7%)*	52*(34,3%)*			0,095
RR			1,55	0,97	2,47	
OR			1,92	0,94	3,92	

1Kombinasyondan bağımsız olarak toplam 3 Covid-19 aşısı ve son dozajın ilk değerlendirmeden en az 28 gün önce yapılması tam aşı olarak tanımlandı. 2 Verilen p değeri Pearson Ki Kare sonuçlarından tahmin edilmiştir ve 2 taraflıdır KOAH RR: RiskOranı, OR:Olasılık Oranı, CI: Güven Aralığı

Demografik Özellikler

	Tam aşılı (N=105, 69,1%)	Eksik aşılı veya aşısız (N=47, 30,9%)	Total (N=152)
Yaş	69 (±9,2)	64 (±9,9)	67,5 (±9,7)
Cinsiyet			
Erkek	89 (84,8%)	31 (66%)	120 (78,9%)
Kadın	16 (15,2%)	16 (34%)	32 (21,1%)

Poliklinik Başvurusu	2,64 (±2,39)	2,51 (±2,03)	2,62 (±2,2)
Acil başvurusu	1,44 (±2,1)	2,64 (±4,42)	1,8 ((±3,0)
Yoğun bakım kabul	4 (3,8%)	3 (6,4%)	7 (4,6%)
1 yıllık yaşam	103 (99%)	46 (97,9%)	140 (97,4%)
KOAH alevlenmesine karşı aşılama (gün)	88,56 (±62,6)	93,34 (±88,5)	90 (±70,9)
Ortalama hastanede kalış süresi (gün)	4,64 (±7,42)	4,09 (±5,36)	4,47 (±6,84)

1Kombinasyondan bağımsız olarak toplam 3 covid 19 aşısı ve son dozajın ilk değerlendirmeden en az 28 gün once yapılması tam aşı olarak tanımlandı. 2 Poliklinik ve acil başvuru, bilinen son aşılama öyküsünden sonar (hastanın en az bir aşısı varsa)veya bir hasta aşılanmamışsa ilk poliklinik değerlendirmesinden sonra değerlendirildi. 3Takip sırasında herhangi bir covid 19 ters transkripsiyon polimeraz zincir (RT-PCR) reaksiyon pozitifliği, covid-19 enfeksiyonu için pozitif bir aonuç olarak Kabul edildi. Tüm parametreler yüzde veya bir standart sapma ile verilmiştir

Komorbidite Karşılaştırması

	Tam aşılı (N=105, 69,1%)	Eksik aşılı veya aşısız (N=47, 30,9%)	Total (N=152)
Ek Komorbidite	79 (75,2%)	35 (75%)	114 (75%)
Diyabet Mellitus	25 (23,8%)	11 (23,4%)	36 (23,6%)
Kardiyak hastalık hikayesi	34 (32,4%)	19 (40,4%)	53 (34,8%)
Hipertansiyon	53 (50,5%)	14 (29,8%)	67 (44%)
Pulmoner Hastalık Hikayesi	19 (18,1%)	4 (8,5%)	23(15,1%)
İmmunsupresyon Varlığı	11 (10,5%)	2 (4,3%)	13 (8,6%)
Nörolojik Hastalık Hikayesi	9 (%8,6)	6 (12,8%)	15 (9,8%)
Diğer Komorbiditeler	17 (16,2%)	7 (14,9%)	24 (15,7%)

1Kombinasyondan bağımsız olarak toplam 3 covid 19 aşısı ve son dozajın ilk değerlendirmeden en az 28 gün once yapılması tam aşı olarak tanımlandı.

KOAH hastalarında influenza ve pnömokok aşılarının mortalite üzerine etkileri ve mortalitede etkili diğer faktörler

Gökhan Aykun[1], Handan İnönü Köseoğlu[1], Osman Demir[2]
[1]Tokat Gaziosmanpaşa Üniversitesi, Göğüs Hastalıkları Ana Bilim Dalı, Tokat
[2]Tokat Gaziosmanpaşa Üniversitesi, Biyoistatistik Ana Bilim Dalı, Tokat

GİRİŞ VE AMAÇ:Kronik Obstrüktif Akciğer Hastalığı (KOAH) dünyada ve ülkemizde sık görülen ve mortaliteye neden olan bir hastalıktır. Tedavisinde her geçen gün yeni ilaç ve ilaç-dışı tedaviler geliştirilse de önümüzdeki yıllarda artan sıklıkta mortalite ve morbiditeye neden olması öngörülmektedir. KOAH hastalarında influenza ve pnömokok aşılarının yapılması önerilmekte fakat aşılama oranları istenen seviyelerde olamamaktadır. KOAH hastalarında, influenza ve pnömokok aşılarının tüm sebeplere bağlı mortalite üzerine etkilerinin olup olmadığını ve KOAH hastalarında tüm sebeplere bağlı mortalite riskini öngörmede kullanılabilecek parametreleri belirlemeyi amaçladık.
YÖNTEM:1 Aralık 2014 - 31 Ocak 2015 tarihleri arasında kliniğimizde muayene edilen 146 KOAH'lı hastanın verileri tekrar değerlendirildi. Bu hastalardan 2015 Mayıs ayı sonuna kadar (influenza mevsimi bitene kadar) ölen ve hayatta kalanları influenza aşısı ile aşılanma durumlarına göre, 2022 Temmuz ayı sonuna kadar ölen ve hayatta kalan hastaları pnömokok aşılanma durumlarına göre karşılaştırdık. Aynı zamanda tüm sebeplere bağlı mortalite riskini belirlemede kullanılabilecek parametreleri belirledik. İstatistiki değerlendirmede Pearson ki-kare testi ve Cox regresyon analizini kullandık.
BULGULAR:146 hastanın 121'i (%82,9) erkek, 25'i (%17,1) kadındı. Yaş ortalaması 65,56 ± 9.06 saptandı. 32 (%21,9) hastada sigara öyküsü yokken, 79 (%54,1) hasta eski sigara içicisi, 35 (%24) hasta halen sigara içicisiydi. Biomass maruziyet öyküsü 54 (%37,2) hastada mevcuttu. 68 (%46,6) hasta kırsal bölgede, 78 (%53,4) hasta kentsel bölgede yaşamaktaydı. 146 hastadan 54'ü (%37) influenza aşısı olmuş, 92'si (%63) olmamıştı. 17 (%11,6) hasta pnömokok aşısı olmuş, 129 (%88,4) hasta olmamıştı. İnfluenza aşısı olan 54 hastanın tamamı 2015 Mayıs ayı sonunda hayatta iken, influenza aşısı olmayan 92 hastanın 7'si (%7,6) hayatını kaybetmişti (Tablo1). Pnömokok aşısı için tüm sebeplere bağlı mortalitede birinci ve daha sonraki senelerde istatistiki anlamlı farklılık saptanmadı. Mortalite riskindeki artışta yaş, FEV1/FVC, FEV1%, atak sayısı, mMRC skoru ve GOLD grubu (grup D) istatiksel olarak anlamlı saptandı (Tablo2).
SONUÇ:Mortalite ve morbiditeye sık neden olan ve halen yeterli tedavi sağlanamayan KOAH hastalarında influenza aşısının uygulanması, tüm sebeplere bağlı mortalite riskini azaltabilir. Çalışmamızda pnömokok aşısı olanlarda mortalite açısından anlamlı farklılık saptanmama nedeni hasta sayısının azlığı olabilir. SFT değerleri düşük, atak sayıları fazla, mMRC skoru yüksek ve grup D KOAH hastalarında artmış tüm sebeplere bağlı mortalite riski mevcuttur.

Tablo 1 İnfluenza ve pnömokok aşısı olan ve olmayanlarda mortalite oranları

			Hayatta kalan	2015 Mayıs sonuna kadar vefat eden		P değeri
İnfluenza aşısı	Hayır	n (%)	85 (%92,4)	7 (%7,6)	92 (%100)	0,038
	Evet	n (%)	54 (%100,0)	0 (%0,0)	54 (%100)	
	Toplam	n (%)	139 (%95,2)	7 (%4,8)	146 (%100)	
			Hayatta kalan	2022 Temmuz sonuna kadar vefat eden		
Pnömokok aşısı	Hayır	n (%)	71 (%55)	58 (%45)	129 (%100)	0,224
	Evet	n (%)	12 (%70,6)	5 (%29,4)	17 (%100)	
	Toplam	n (%)	83 (%56,8)	63 (%43,2)	146 (%100)	

Tablo 2 Mortalitede etkili diğer faktörler

	Sağ		Vefat eden		
	Ortalama	SS	Ortalama	SS	

Yaş	62,88	9,00	69,10	7,90	<0,001
FEV1/FVC	59,87	8,71	53,58	12,16	<0,001
FEV1 %	57,69	15,59	43,44	17,56	<0,001
Atak sayısı (yılda)	1,45	2,29	3,27	4,17	0,001

EP-324

Astım-KOAH Overlap (Birlikteliği) ve ilişkili durumları

Büsra Sali[1], Abdullah Simsek[2], Hakan Ozdemir[3]

[1]Büşra Sali, Sağlık bilimleri Üniversitesi, Bursa Yüksek İhtisas Eğitim ve Araştırma Hastanesi, Aile Hekimliği Anabilim Dalı, Bursa

[2]Abdullah Şimşek, Sağlık bilimleri Üniversitesi, Bursa Yüksek İhtisas Eğitim ve Araştırma Hastanesi, Göğüs Hastalıkları Anabilim Dalı, Bursa

[3]Hakan Özdemir, Sağlık bilimleri Üniversitesi, Bursa Yüksek İhtisas Eğitim ve Araştırma Hastanesi, Aile Hekimliği Anabilim Dalı, Bursa

GİRİŞ VE AMAÇ:Bursa Yıldırım bölgesinde Astım-KOAH Overlap (Birlikteliği) (AKO) ve ilişkili durumları araştırmak amaçlandı.
YÖNTEM:Araştırma Ocak 2020- Haziran 2020 tarihleri arasında Bursa Yüksek İhtisas Eğitim Araştırma Hastanesi Göğüs Hastalıkları Polikliniğinde yapıldı. Solunumsal şikayetler ile başvuran 40 yaş ve üzeri hastalar araştırmaya davet edildi. Hastalara spirometrik test yapıldı. Astım, KOAH ve AKO hastaları belirlendi. Bu hastaların ek hastalık, klinik ve SFT özellikleri karşılaştırıldı.
BULGULAR:Çalışmamıza 83'ü (%47,4) kadın, 92'si erkek (%52,6) olmak üzere toplam 175 hasta dahil edildi. Bunların 76'sı Astım, 65'i KOAH ve 34 ü AKO tanısı aldı. Bu çalışmada AKO prevelansı %16 olarak hesaplandı. KOAH hastalarında yaş ortalamasının diğer gruplara göre anlamlı şekilde daha yüksek olduğu görülmüştür. KOAH hastalarında erkek cinsiyetin, astım hastalarında ise kadın cinsiyetin daha sık olduğu görüldü. Sigara kullanımı AKO tanısı alan hastalarda diğer tüm gruplara göre daha sıktı.
Astım hastalarında diyabet (DM) ve hipertansiyon (HT) görülme oranı, AKO hastalarına göre belirgin olarak yüksekti.
Tanı grupları arasında son 1 yıl içerisinde acile başvurma oranına göre fark olmadığı tespit edildi. Polikliniğe başvurma oranı tanı grupları arasında farklılık göstermezken astım hastalarının poliklinik başvuru sayısının AKO grubuna göre daha yüksek olduğu belirlendi. Kliniğe ve/veya yoğun bakım servisine sevk edilen hasta oranlarının gruplar arasında farklılık göstermediği belirlenmiştir. KOAH'lı hastalarda allerji görülme oranının astım ve AKO gruplarına göre daha düşük olduğu saptandı.
Astımlı hastalarda ortalama FEV1 düzeyinin KOAH'lı hastalara göre daha yüksekti ($p<0,001$). Fakat, KOAH ve AKO grupları ile AKO ve astım grupları arasında fark yoktu.
PCR testi sonuçlarına göre gruplar arasında anlamlı fark yoktu. COVID-19 enfeksiyonu nedeniyle hastaneye yatış, yoğun bakıma yatış ve ölüm oranlarında tanı grupları arasında anlamlı fark yoktu.
SONUÇ:AKO prevelansı %16 bulundu. Sigara kullanımı AKO tanısı alan hastalarda diğer gruplara göre daha sıktır. Astım tanısı almış hastalarda DM ve HT görülme oranı AKO tanısı alanlara göre belirgin olarak yüksektir. Acil veya poliklinik başvuru, klinik veya yoğun bakım yatışı ve mortalite oranları açısından Astım, AKO ve KOAH hastaları arasında fark yoktur. Astımlı hastalarda ortalama FEV1 düzeyi KOAH'lı hastalara göre daha yüksektir. COVID-19 enfeksiyonu nedeniyle hastaneye yatış, yoğun bakıma yatış ve ölüm oranlarında tanı grupları arasında anlamlı fark yoktur.

EP-325

Sigara bırakma polikliniğine başvuran hastalarda KOAH değerlendirme testi tarama amaçlı kullanılabilir mi?

Esra Ertan Yazar[1], Furkan Alp Eren[1], Büşra Kaytan[1], Fatma Ceren Gürel[1], Hacer Hicran Mutlu[1], Coşkun Doğan[1], Burcu Arpınar Yiğitbaş[1], Burak Mete[2]
[1]İstanbul Medeniyet Üniversitesi Göztepe Prof. Dr. Süleyman Yalçın Şehir Hastanesi, Göğüs Hastalıkları Anabilim Dalı, İstanbul, Türkiye.
[2]Çukurova Üniversitesi Tıp fakültesi Halk Sağlığı Anabilim Dalı

GİRİŞ VE AMAÇ:Birçok kronik hastalıkda erken tanı ve tedavi için tarama yöntemleri yaygınlaşmaktadır. Ne yazık ki bugüne kadar kronik obstrüktif akciğer hastalığının (KOAH) seyrini değiştirebilecek bir tarama yöntemi geliştirilememiştir. Bu çalışmada riskli gruplarda KOAH'ın erken tanısında, KOAH Değerlendirme Testi (CAT) tarama amaçlı olarak kullanılabilir hipotezini araştırmayı amaçladık.
YÖNTEM:Çalışmaya sigara bırakma polikliniğine ardışık olarak başvuran 40 yaş üzeri en az 15p/yıl sigara öyküsü olan gönüllüler prospektif olarak dahil edildi. Bilinen kronik akciğer hastalığı olanlar çalışma dışı bırakıldı. Hastaların demografik bilgileri, solunum anketleri ve CAT skorları kaydedildi. Bütün hastalara spirometri yapıldı, FEV1/FVC oranı düşük olanlara test postbronkodilatör sonrası tekrar edildi. Postbronkodilatör FEV1/FVC değeri 0.75'in altında olanlar KOAH/erken KOAH Grup 1, prebronkodilatör solunum fonksiyon testi (SFT) normal olanlar Grup 2 olarak adlandırıldı. KOAH tanısı için CAT'in ilk 4 sorusunun skoruna ve/veya total skoruna göre ROC Curve yapılarak bir eşik değer verilebilir mi araştırıldı.
BULGULAR:Prospektif, gözlemsel olarak dizayn edilen ve halen devam eden çalışmanın, yaş ortalaması 53,5 ± 7,7 yıl olan ve %51'i kadın 88 gönüllünün verileri analiz edildi. Tüm gönüllülerin demografik ve klinik özellikleri Tablo 1'de verildi. Grup 1 hastaların yaş ortalaması ve sigara öyküsü (paket/yıl) grup 2 hastalardan anlamlı düzeyde yüksekti. Semptomlar bakımından öksürük valığı Grup 1 hastalarda Grup 2 hastalara göre sınırda anlamlı düzeyde yüksek oranda idi (p=0,047) bunun dışında semptomlar bakımından iki grup arasında bir fark saptanmadı (Tablo 2). Yapılan ROC eğrisinde, eğri altındaki alanlar anlamlı değildi ve erken evre KOAH tanısında CAT'in uygun bir tarama testi olmadığını gösterdi (Şekil 1).
SONUÇ:Bu çalışmanın ön sonuçları sigara içen bireylerde SFT'de bronkoobstrüksiyon tespit edilen hastalar ile normal saptanan hastalar arasında semptomlar ve CAT skoru bakımından anlamlı bir fark olmadığını gösterdi. Riskli gruplarda erken tanı için semptom ve spirometri değerlendirmesinin birlikte yapılmasının, semptomatik ve/veya fonksiyonel olarak erken KOAH düşünülen hastalarda sigara bıraktırma gibi koruyucu yöntemlerin yoğunlaştırılmasının hastalığın seyrini değiştirebileceği düşüncesindeyiz.

Can the COPD assessment test be used for screening in patients who apply to the smoking cessation outpatient clinic?

Esra Ertan Yazar[1], Furkan Alp Eren[1], Büşra Kaytan[1], Fatma Ceren Gürel[1], Hacer Hicran Mutlu[1], Coşkun Doğan[1], Burcu Arpınar Yiğitbaş[1], Burak Mete[2]
[1]İstanbul Medeniyet Üniversitesi Göztepe Prof. Dr. Süleyman Yalçın Şehir Hastanesi, Göğüs Hastalıkları Anabilim Dalı, İstanbul, Türkiye.
[2]Çukurova Üniversitesi Tıp fakültesi Halk Sağlığı Anabilim Dalı

BACKGROUND AND AIM:In many chronic diseases, screening methods are becoming widespread for early diagnosis and treatment. Unfortunately, a screening method that can change the course of COPD has not been developed to date. We aimed to investigate the hypothesis that the COPD Assessment Test (CAT) can be used for screening purposes in the early diagnosis of COPD in risky groups.
METHODS:Volunteers over the age of 40 who consecutively applied to the smoking cessation outpatient clinic with a smoking history of at least 15p/year were included in the study prospectively. Demographic information, respiratory questionnaires and CAT scores of the patients were recorded. Those with a postbronchodilator FEV1/FVC value below 0.75 were named COPD/early COPD Group 1, and those with normal prebronchodilator PFT were named Group 2. For the diagnosis of COPD, it was investigated whether a threshold value could be given by performing ROC Curve according to the score of the first 4 questions or the total score of CAT.
RESULTS:The data of 88 volunteers, 51% of whom were female, with a mean age of 53.5 ± 7.7 years, of the

prospective, observational design and ongoing study were analyzed. Demographic and clinical characteristics of all volunteers are given in Table 1. The mean age and smoking history of group 1 patients were significantly higher than group 2 patients. The presence of cough was borderline significantly higher in Group 1 patients compared to Group 2 patients, but there was no difference between the two groups in terms of the other symptoms (Table 2). In the ROC curve, the areas under the curve were not significant, indicating that CAT is not an appropriate screening test for the diagnosis of early stage COPD (Figure 1).
CONCLUSIONS:The preliminary results of this study showed that there was no significant difference in symptoms and CAT score between patients with bronchoobstruction on PFT and those with normal smokers. We think that performing symptom and spirometry evaluation together for early diagnosis in risky groups and intensifying preventive methods such as smoking cessation in patients with symptomatic and/or functional early COPD may change the course of the disease.

Şekil **1**
Figure **1**

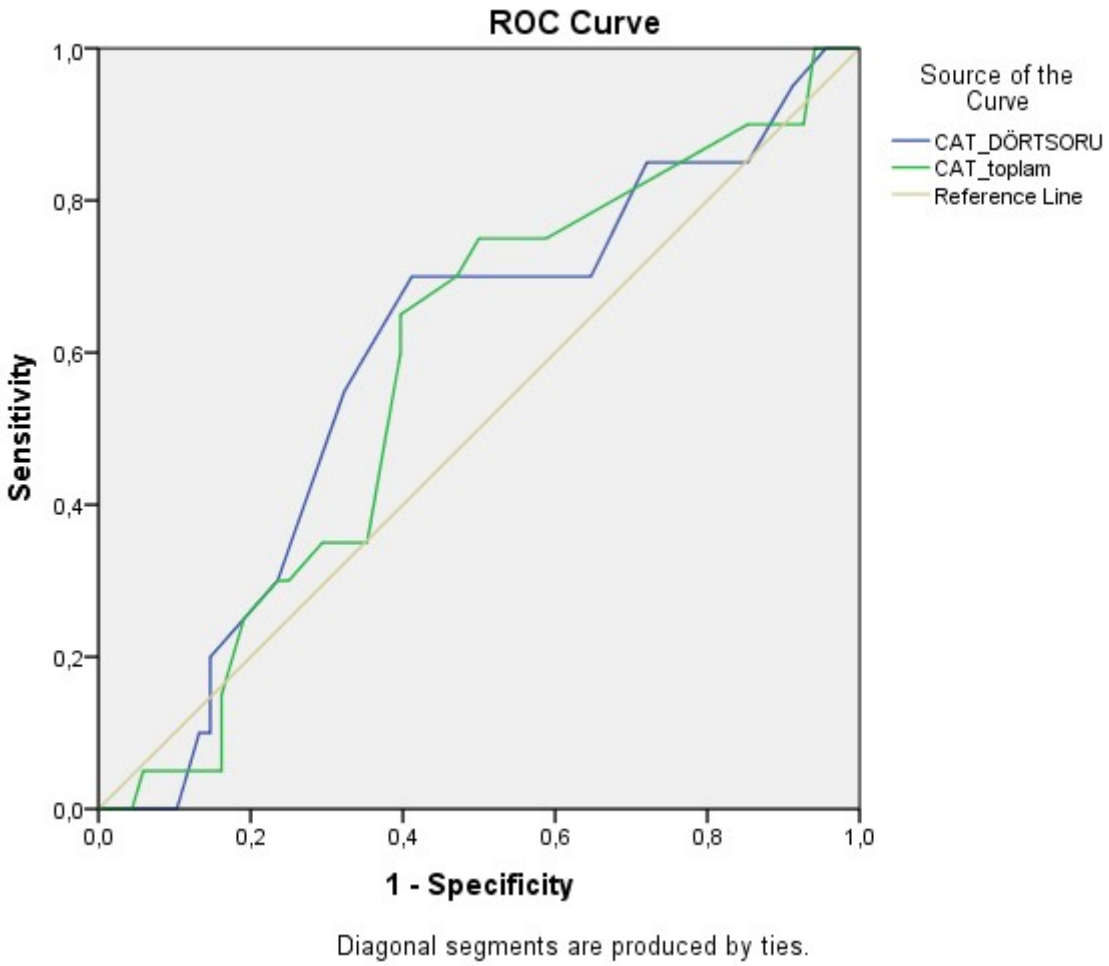

KAOH Değerlendirme Testi (CAT) ilk dört soru skoru ve total skora göre ROC eğrisi
The ROC curve according to COPD Assessment Test (CAT) first four question score and total score

Tablo 1-2
Table 1-2

Tablo 1: Hastaların demografik ve klinik özellikleri

Değişkenler	n (%) veya mean ± SD
Hastalar	88 (%100)
Yaş (yıl)	53,5 ± 7,7
Kadın/erkek	45 (%51)/ 43 (%49)
Sigara; paket/yıl	41,6 ± 19,7
Biomass maruziyeti var/yok	69 (%78,4)/ 18 (%20,5)
Eğitim Durumu Yok/ İlkokul /Ortaokul/ Lise /Üniversite	1(%1,1)/30 (%34.1)/12(%13.6)/32(%36.4)/13(%14.8)
Ek hastalık var/yok	42 (%47,7)/ 46 (%52,3)
Öksürük var/yok	28 (%32) /60 (%68)
Balgam var/yok	21(%24)/ 67(%76)
Nefes darlığı var/yok	16 (%18)/ 72 (%82)
CAT skoru (0-40 puan)	10,3 ± 6,4
CAT skoru (ilk 4 soru; 0-20 puan)	7,1 ± 4,5
FVC; litre/ % beklenen	3,4±1/ 96.4±17
FEV1; litre/ % beklenen	2,6±0,8/ 90.8±0,8
FEV1/FVC	77.5±6,5

Tablo 2: Grupların klinik özellikleri bakımından karşılaştırılması

	Grup 1 (n=20; %23)	Grup 2 (n=68; %77)	P değeri
Yaş; mean ± SD	57,8 ± 7,9	52,3 ± 7,3	***0,007***
Sigara; paket/yıl ; mean ± SD	50 ± 22	40 ± 18	***0,028***
Kadın/erkek (%)	10(%50)/10(%50)	35(%51,5)/33(%48,5)	1,0
Öksürük,balgam,nefes darlığı herhangi biri var/yok	12(%60)/ 8(%40)	25(%36,8)/43(%63,2)	0,1
Öksürük var/yok; n (%)	11(%55)/ 9(%45)	17(%27,4)/ 45(%72,6)	***0,047***
Balgam var/yok; n (%)	5(%25)/ 15(%75)	16(%25,8)/ 46(%74,2)	1,0
Nefes darlığı var/yok; n (%)	4(%20)/16(%80)	12(%/50	1,0
Kronik hastalık var/yok; n (%)	11(%55)/9(%45)	31(%45,6)/37(%54,4)	0,63

Hastaların demografik ve klinik özellikleri ve grupların klinik özellikleri bakımından karşılaştırılması
Demographic and clinical characteristics of the patients and the comparison of the groups in terms of clinical characteristics

EP-326

Alfa 1-Antitripsin Eksikliği ve Nadir Bir Mutasyon: PI*M HEERLEN Mutasyonu

Elif Tanrıverdi, Neval Alagöz, Şule Gül, Binnaz Zeynep Yıldırım, Mustafa Çörtük, Halit Çınarka, Erdoğan Çetinkaya
Yedikule Göğüs Hastalıkları ve Göğüs Cerrahisi Eğitim ve Araştırma Hastanesi

GİRİŞ VE AMAÇ:Alfa-1 antitripsin (AAT) eksikliği güçlü bir proteaz inhibitörü olan AAT'nin yetersizliğiyle karakterize,
otozomal resesif geçiş gösteren kalıtımsal bir patolojidir. AAT eksikliği genellikle erken başlangıçlı KOAH, siroz, hepatosellüler karsinoma gibi karaciğer hastalıklarına neden olmaktadır. Serum ATT düzeyinin <lt;1.3 gr/L olması ağır ATT eksikliğini gösterebilir ve bu hastalarda genotip tayini yapılması önerilir. Yaklaşık 10 yıldır astım tanısıyla takip edilen, irreversibl hava yolu obstrüksiyonu olan ve bronşiektazisi olan hastada AAT eksikliği saptandı. Dünyada nadir görülen PI*M Heerlen mutasyonu saptanan olgu sunuldu.
OLGU:Otuz beş yaşında kadın hasta nefes darlığı, efor dispnesi ile kliniğimize başvurdu.10 yıldır astım tanısı mevcuttu ve uzun etkil beta agonist/yüksek doz kortikosteroid kombine inhalasyon tedavisi kullanmaktaydı. Sigara kullanma öyküsü yoktu. Fizik muayenesinde oskültasyonda her iki akciğerde ronküsleri duyuldu. Akciğer grafisi normaldi (Şekil 1). Laboratuvar bulguları normaldi. Total IgE düzeyi 32.3 kU/L idi. Hastanın solunum fonksiyon testinde; FVC:2,49 lt (%67),68 FEV1:1,47 lt (%46.03) FEV1/FVC:%59 idi. Bronkodilatör tedavisiye rağmen semptomları olan hastanın toraks tomografisinde sağ orta lob ve lingulada fokal bronşiektazik değişiklikler saptandı (Şekil-2). Önceki SFT bulguları da obstükrtif hava yolu hastalığı ile uyumlu olan hastanın alfa 1-antitripsin düzeyi:0,19g /L (normal aralık:0,9-2 g/L) idi ve hastaya Alfa 1-antitripsin eksikliği tanısı kondu. Genetik analizde nadir görülen PI*M Heerlen +/+ mutasyonu saptandı. Hastaya alfa-1 antitripsin replasman tedavisi başlandı. Hastamızın astım ve KOAH tanılarıyla takip edilen ablasında, abisinde ve babasında da yapılan taramada aynı mutasyon tespit edildi.
SONUÇ:45 yaş altında alt alanlarda baskın amfizem, bronşektazi ve kontrol altına alınamayan irreversibl hava yolu obstrüksiyonu ile seyreden astım tanısı olanlar hastalarda alfa-1 antitripsin eksikliği akla gelmelidir. İndeks olguların kardeşlerinde de tarama yapılmalıdır. Uzun etkili bronkodilatör ve inhaler kortikosteroidlerden fayda sağlanabilir. Hastamızda olduğu gibi FEV1 %35–65 arasında olduğunda intravenöz alfa-1 antitripsin tedavisi planlanabilir. Son evre karaciğer ve akciğer hastalığında transplantasyon düşünülmelidir.

Toraks tomografisinde sağ orta lob ve lingulada bronşiektazik alan

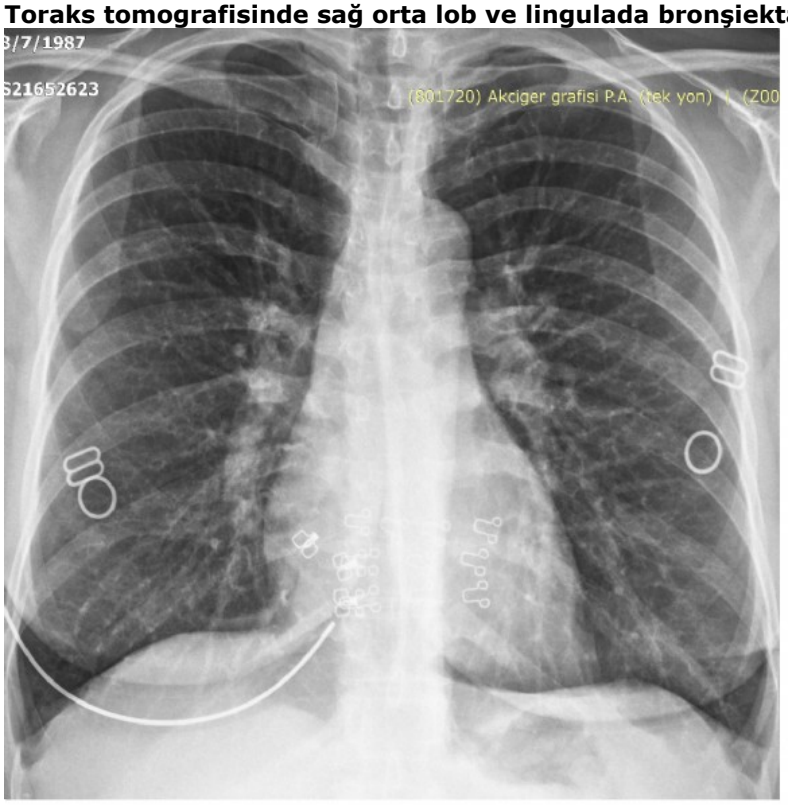

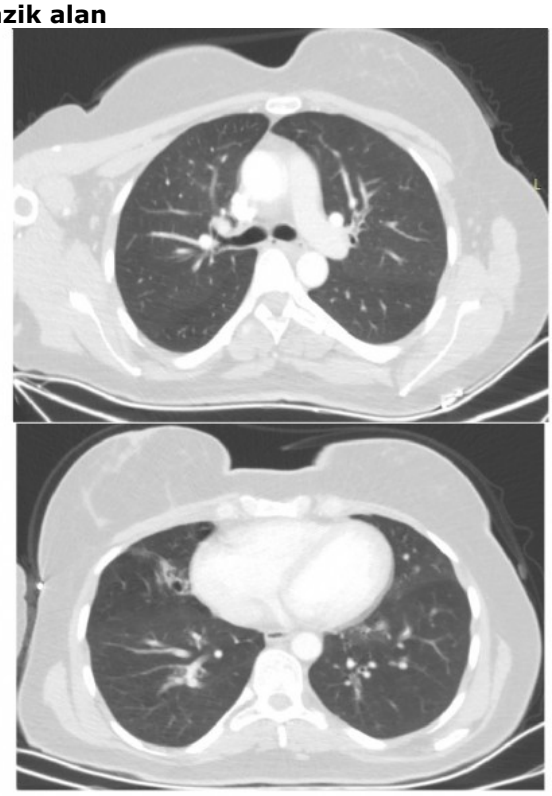

Şekil1:Akciğer grafisinde özellik yok

Şekil2: Toraks tomografisinde sağ orta lob ve lingulada bronşektazik alan

EP-329

Erişkin bir olguda Situs Ambiguousun eşlik ettiği Kartagener Sendromu

Hatice İrem Uzun[1], Coşkun Doğan[1], Elif Yılmaz Güleç[2], Samet Samancı[1], Canan Gedik[1], Burcu Arpınar Yiğitbaş[1], Esra Yazar[1]

[1]İstanbul Medeniyet Üniversitesi Göztepe Prof. Dr. Süleyman Yalçın Şehir Hastanesi, Göğüs Hastalıkları Anabilim Dalı, İstanbul, Türkiye.

[2]İstanbul Medeniyet Üniversitesi Göztepe Prof. Dr. Süleyman Yalçın Şehir Hastanesi, Tıbbi Genetik Anabilim Dalı, İstanbul, Türkiye.

GİRİŞ VE AMAÇ:Kartagener sendromu (KS) nadir görülen otozomal resesif geçişli bir genetik hastalıktır. Primer siliyer diskinezini (PSD) sendromlarının bir alt tipidir. Bronşektazi, sinüzit ve situs inversus klinik üçlüsünün varlığı şu anda KS tanısında standart olarak kullanılmaktadır.
Situs İnversusta organlar vücut içinde ayna görüntüsü gibi ters yerleşim gösterir iken, Situs Ambiguousta organlar vücut içinde belirli bir düzene uymaksızın yerleşim gösterirler. Diğer situs anomalilerine kıyasla konjenital kalp hasatlığı sıklığının %50-100 arasında olduğu belirtilmektedir. Polispleni ile birlikte görülen ve aspleni ile birlikte görülen 2 alt grubu vardır. Polisplenizm ile birlikte görülende dalak sağda, Karaciğer solda ya da orta hattı kaplamış halde, Pankreas formasyonunu tamamlamamış, Vena Kava sol yerleşimli olabilir.
Erişkin yaşta tanı alan, kardiyak ve pulmoner damar anomalileri ile birlikte polisplenili Situs Ambiguous un çoğu özelliğini birlikte gösteren oldukça nadir bir Kartagener sendromu ilginç ve nadir görüldüğü için sunulmuştur.
OLGU:Nefes darlığı öksürük balgam şikayeti ile başvuran 31 yaşında kadın olgu yatırıldı. Öz geçmişinde çocukluğunda konjenital kalp hastalığı nedeni ile iki kere bypass operasyonu geçirdiği, çocukluğundan beri sık sık solunum yolu enfeksiyonu geçirdiği, sinüzit ve bronşektazi tanılarının olduğu öğrenildi. Çekilen akciğer grafisinde sol akciğerde yaygın bronşektazik değişikliklerin olduğu görüldü (Resim 1). Çekilen Toraks bilgisayarlı tomografide (BT) sol akciğerde yaygın kistik ve tübüler bronşektaziler ve plöroparankimal fibrotik değişiklikler ve sol pulmoner arter hipoplazik izlendi (Resim 1). Çekilen batın BT'de sol izomerizim (polispleni), dalak sağ yerleşimli, karaciğer orta hat yerleşimli, VKİ aortun solunda yerleşimli, hepatik venler direkt olarak sağ atriyuma dökülmektedir, pankreas kuyruk kesimi ayırt edilememiştir olarak raporlandı (Resim 2). Yapılan genetik hastalıklar konsültasyonunda tüm ekzom dizilime (WES) tetkiki istendi. PSD tanısını destekleyen DNAAF3 geni homozigot, DNAH 9 geni heterozigot tespit edildi. Olgu poliklinik takibine alındı.
SONUÇ:Erişkin yaşlarda yaygın damar anomalilerinin eşlik ettiği situs anomalileri ile Kartagener Sendromu birlikteliği oldukça nadir görülür. Birden çok sistem ve organı etkileyen bu tarz hastalıklarda olgular değerlendirilirken multidisipliner yaklaşım sergilenmelidir.

Resim 1

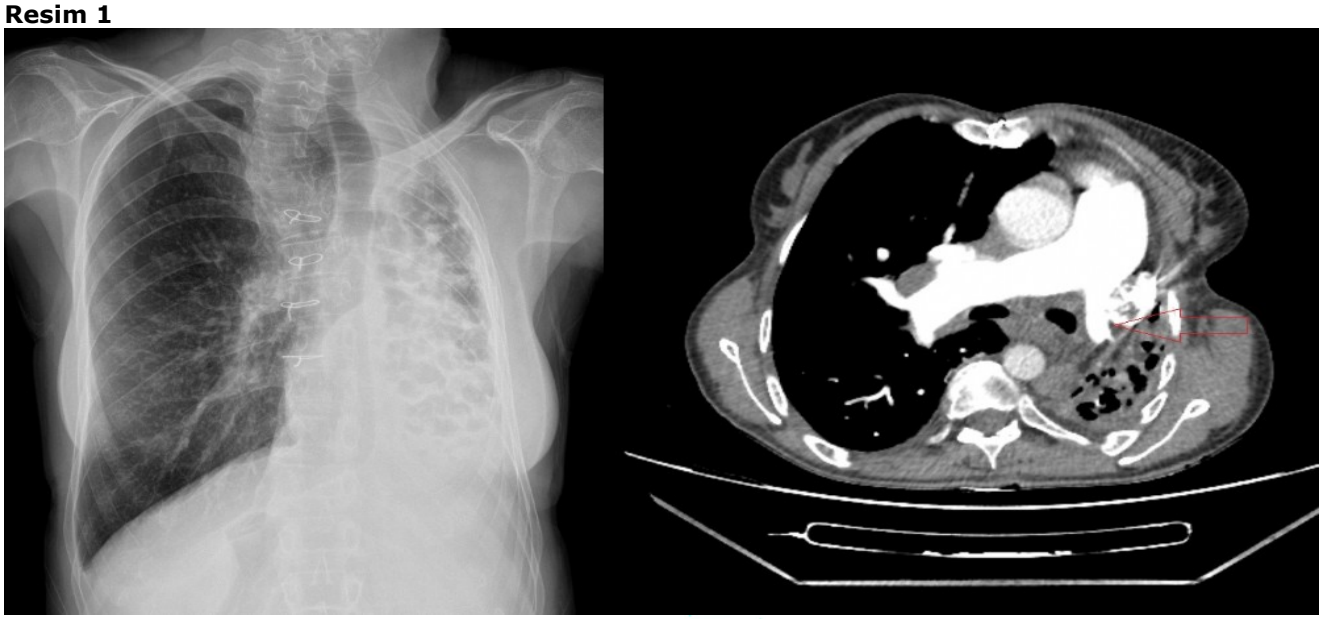

Olgunun Akciğer Grafisi ve Toraks bilgisayarlı tomografisi.

Resim 2

Batın BT: Polispleni, dalak sağ yerleşimli, karaciğer orta hat yerleşimli, VKİ aortun solunda yerleşimli.

Resim 4

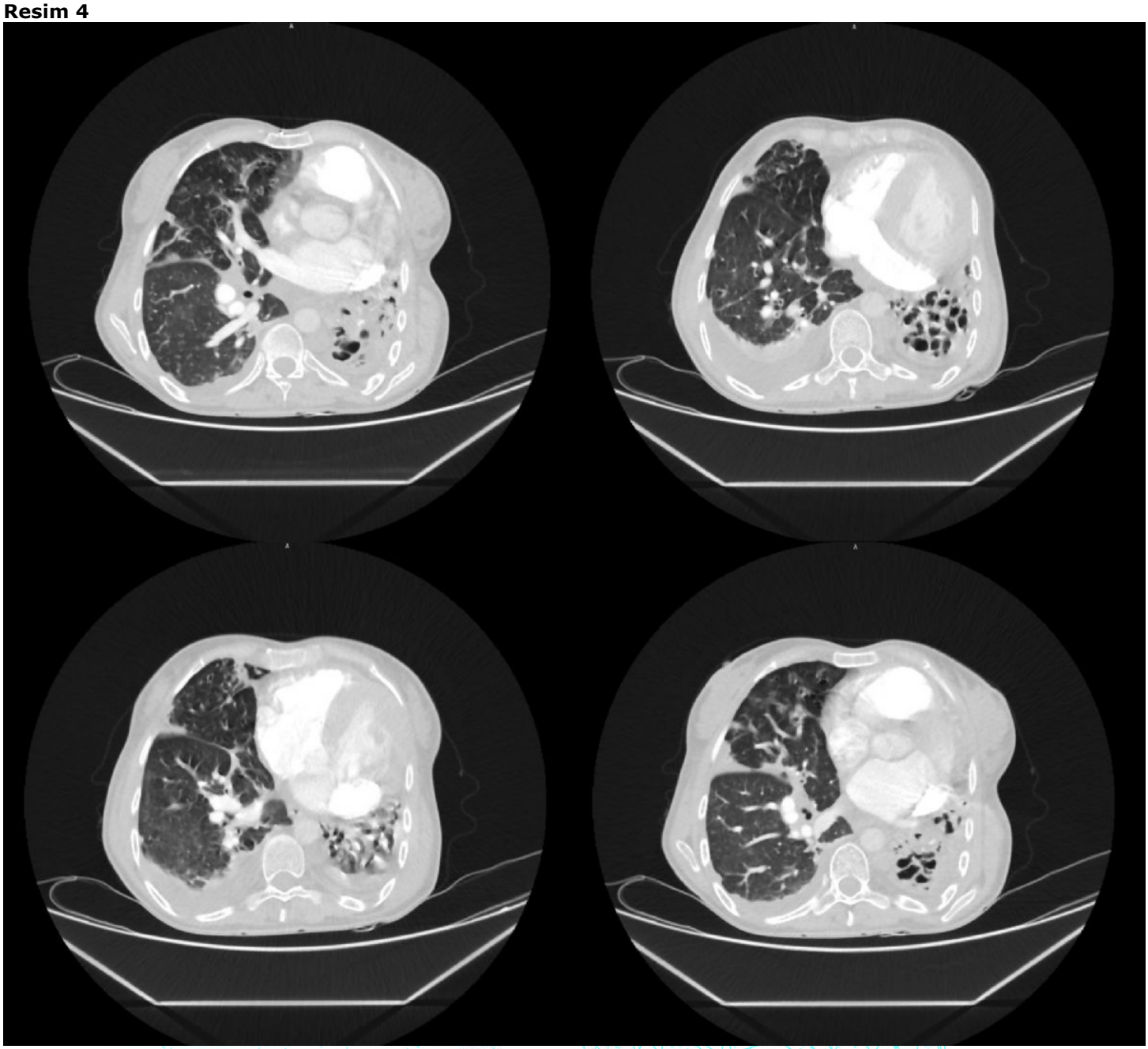

Toraks BT parankim kesitlerinde bilateral yaygın bronşektazik değişiklikler.

Resim 3

Sinüs BT: Paranazal sinüslerde mukozal kalınlaşmalar, sağ antrokoanal bölgede nazal pasajda obliterasyon oluşturan 18 mm boyutlarında polip

EP-330

Trakeobronkopatia Osteokondroplastika

Ayşegül Erinç, Celal Satici, Nurten Aysan, Ali Kıraç, Ayşe Filiz Arpaçağ Koşar
Yedikule Göğüs Hastalıkları ve Göğüs Cerrahisi EAH, Göğüs Hastalıkları, İstanbul

GİRİŞ VE AMAÇ:Trakeobronkopatia Osteokondroplastika (tpo), bronkoskopide %0,4 sıklıkta görülen nadir bir hastalıktır. Erkeklerde daha sık görülür. Histolojik olarak trakeal kıkırdağa bağlı kemikli ve kıkırdaklı submukozal nodüller ile karakterizedir.
Bt taramalarında, tpo, trakeanın ön kıkırdaklı elemanlarından kaynaklanan 1 ila 3 mm'lik kalsifiye nodüller ile karakterize edilir. Bu yapılar trakea ve proksimal bronşların lümenine doğru çıkıntı yaparak lümen daralmasına ve trakeal duvar kalınlaşmasına neden olur. Posterior trakeal duvar ve ana bronşlar korunur. Yavaş ilerleme meydana gelebilir. Nadiren hava yolu obstrüksiyonu yapar ve nadiren semptomatiktir. Semptomatik hava yolu obstrüksiyonu olan hastalarda lineer trakeoplasti gerekebilir.
OLGU:Olgumuz 69 yaşında kadın hasta. Kronik öksürük şikayeti ve toraks bt de lineer atelektazi nedeni ile tetkik edildi.yapılan bronkoskopi sırasında trakea karina ve sol ana bronşta çok sayıda lümene doğru uzanan noduler lezyonlar dikkati çekti. Alınan biyopsi sonucu: 'Histopatalojik tanilar / Sitopatolojik tanilar: trakea; bronkoskopik biopsi: mukozada skuamoz metaplazi, ulser, polipoid ıltihabi granulasyon dokusu, yabanci cisme bagli granulomatoz reaksiyon,granulomatoz reaksiyonun onceki girisimlere bagli geliştigi dusunulmustur.' şeklinde raporlandı.
SONUÇ:Trakeanın malformasyonel hastalıklarından olan tpo semptom olmadığı sürece tanısı geciken ve tedavi yine semptom şiddetine göre karar verilen nadir bir hastalıktır.

Resim 1

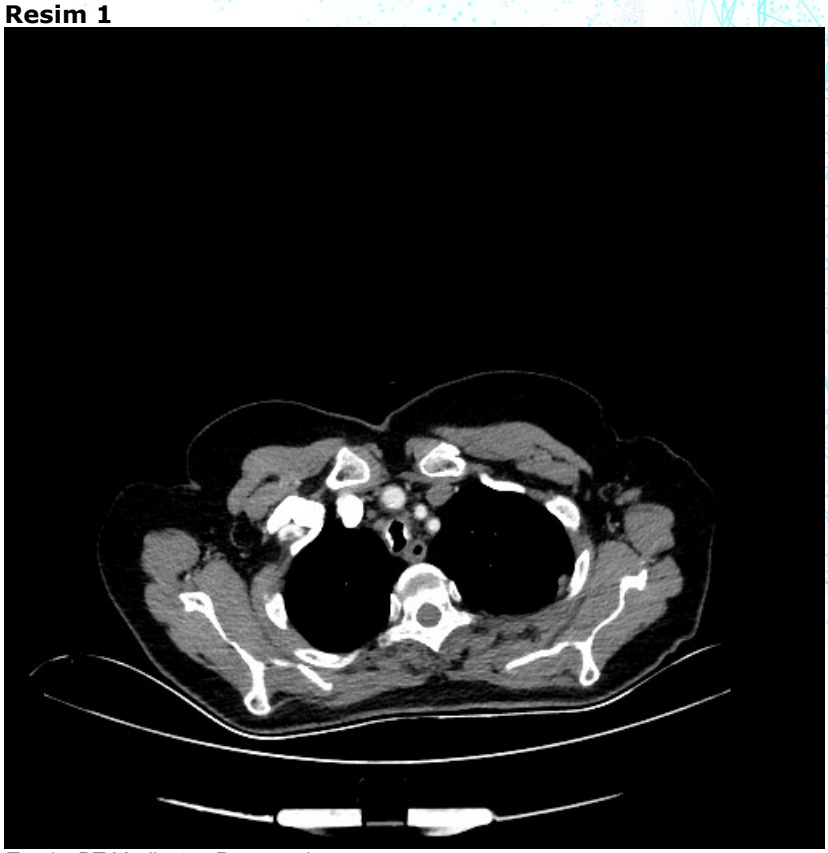

Toraks BT Mediasten Penceresi

Resim 2

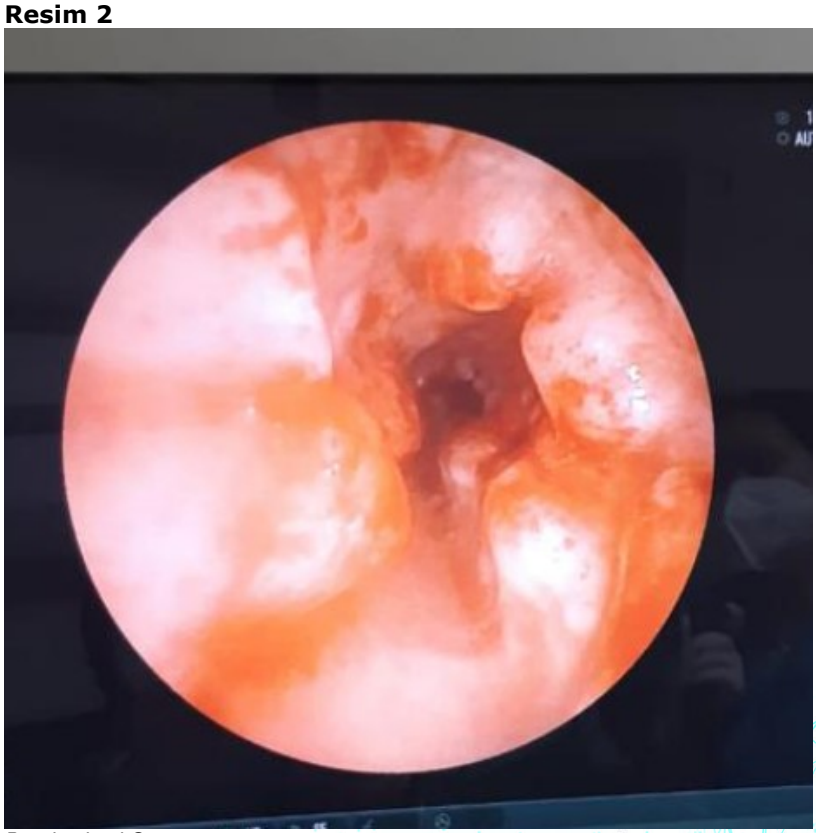

Bronkoskopi Görünümü

Resim 3

bronkoskopi görünümü

EP-331

Hemoptizi ile prezente olan Osler-Weber-Rendu sendromu

Aybüke Yaz[1], Salih Çokpınar[2], Onur Yazıcı[1], Şule Taş Gülen[1], Fisun Karadağ[1], Emel Ceylan[1], Gülseren Birgül Antepüzümü Sezgin[2], Mehmet Zekeriya Can[2], Mehmet Polatlı[1]
[1]Aydın Adnan Menderes Üniversitesi, Göğüs Hastalıkları Ana Bilim Dalı, Aydın
[2]Aydın Adnan Menderes Üniversitesi, Göğüs Cerrahisi Ana Bilim Dalı, Aydın

GİRİŞ VE AMAÇ:Osler-Weber-Rendu deri ve mukozalarda vasküler telenjektaziler ve iç organlarda arteriyovenöz malformasyonlarla karakterize otozomal dominant geçişli bir hastalıktır. Telenjiektaziler; dudak, ağız içi, farenks, burun mukozası, palmoplantar bölge ve tırnak yataklarında görülebilir. En sık epistaksis görülmekle birlikte gastrointestinal kanama, hemoptizi ve hematürü de görülebilir. Akciğerde eşlik eden arteriovenöz malformasyonlara bağlı olarak hemoptizi, hemotoraks ve şanta bağlı siyanoz görülebilir. Bu bildiride hemoptizi ile başvuran, akciğerde arteriovenöz malformasyon izlenmesi üzerine tanı alan Osler-weber-rendu senromu tanısı konulan olgu sunulmuştur.
OLGU:18 yaş erkek hasta, polikliniğimize hemoptizi şikayeti ile başvurdu. Hemoptizi şikayeti ara ara olmaktaydı ve olduğu zaman tek seferde yaklaşık bir çay bardağı kadar olduğunu belirtiyordu. Hastaya çekilen kontrastsız toraks bilgisayarlı tomografi görüntüsünde sol akciğer alt lob santral alanda peribronkovasküler yerleşimli lobule konturlara sahip konsolide alan izlendi. Nonspesifik antibiyoterapi başlanan hasta kontrolüne gelmedi ve yaklaşık 2 yıl süre takipsiz kaldı. Hemoptizi şikayeti ile yeniden başvuran hastaya çekilen akciğer tomografi görüntüsünde konsolide alanın benzer olduğu görüldü. Hastaya bronksokopi planlandı, saturasyonu oda havasında 75 bandında seyretmesi üzerine desaturasyon sebebi araştırılmak üzere servis yatışı planlandı. Konjenital kalp hastalıkları açısından transtorasik ekokardiyografi yapılan hastada konjenital kardiyak patoloji saptanmadı. Pulmoner emboli ilişkili desaturasyon ekartasyonu amacıyla çekilen pulmoner bilgisayarlı tomografi anjiografi sonucu konsolidasyon olarak değerlendirilen alanının arteriovenöz malformasyon alanı olduğu görüldü. Trombositopenisi olan hastada (trombosit değeri 60000) periferik yayma yapılarak hematoloji bölümü konsültasyonu istendi. Fizik muayenede oral mukozada telenjektazileri mevcut olan hastada anamnez derinleştirildiğinde ailede burun kanama öyküsünün yaygın olarak bulunduğu öğrenildi. Hastada ön planda Osler-weber-rendu sendromu düşünüldü ve genetik araştırma başlatıldı. Siyanozu olan ve hemoptizisi olan hasta için göğüs cerrahisi bölümünden konsültasyon istenendi ve sol alt lobektomi kararı alındı. Operasyonu yapılan ve post operatif dönemde komplikasyonu olmayan hastanın izlemde oksijen ihtiyacı kalmadı. Hasta Osler-weber-sendromu tanısı ile halen göğüs hastalıkları, göğüs cerrahisi ve hematoloji bölümünce takip edilmektedir.
SONUÇ:Hemoptizi ile başvuran ve siyanozu saptanan hastalarda pulmoner arteriyovenöz malformasyon olabileceği akılda tutulmalı ve kontrastlı toraks bilgisayarlı tomografi istenmelidir.

Resim 1

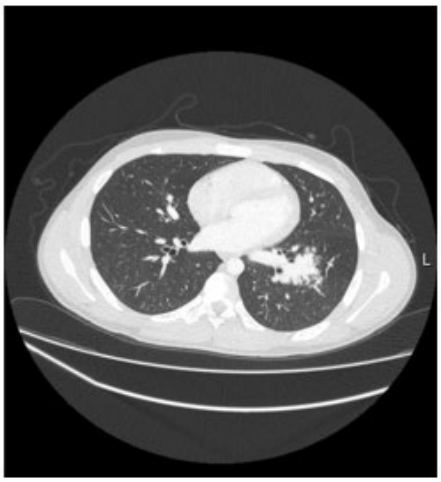

Kontrastsız Toraks Bilgisayarlı Tomografi

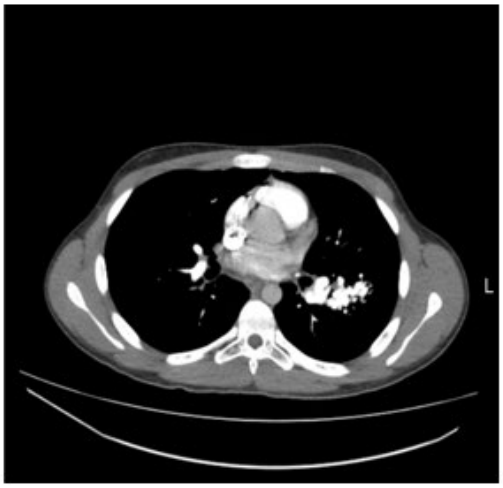

Pulmoner Bilgisayarlı Tomografi Anjiografi

Operasyon öncesi akciğer grafisi

Operasyon sonrası akciğer grafisi

Resim 2

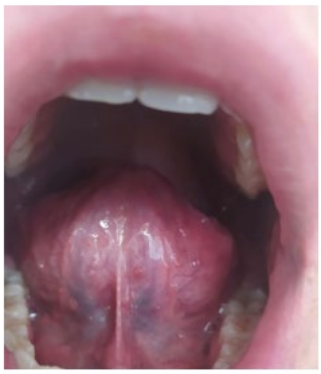

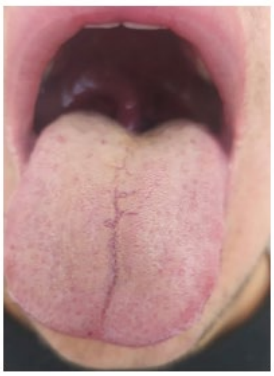

Oral telenjektazi alanları

EP-332

Hastanede Çalışan Temizlik Personelinin Solunum Semptomları ve Solunum Fonksiyon Parametrelerinin Değerlendirilmesi

Gizem Şenkardeşler, Nejdiye Güngördü, Günay Aydın
İstanbul Üniversitesi Cerrahpaşa - Cerrahpaşa Tıp Fakültesi, Göğüs Hastalıkları Ana Bilim Dalı, İstanbul

GİRİŞ VE AMAÇ:Bu çalışmanın amacı, hastanede çalışan temizlik personellerindeki solunumsal yakınmaların sıklığını saptamak, solunum fonksiyon parametrelerini incelemek ve bunların kullandıkları temizlik ürünlerine maruziyet ile olan ilişkisini araştırmaktır.
YÖNTEM:Hastanemizde çalışan 177 temizlik personeli çalışmamıza dahil edilmiştir. Bu kişilerin periyodik muayene dosyaları üzerinden kişisel bilgileri, yakınmaları, ek hastalıkları, sigara kullanma durumları, takipleri süresince yapılan solunum fonksiyon testleri, yapılmış olanların prick deri testi bilgileri, laboratuvar sonuçları ve akciğer grafi bulguları edinilmiştir. Yapılan telefon görüşmelerinde, meslek için modifiye edilmiş kısa Avrupa Topluluğu Solunum Sağlığı Araştırması (ECHRS) anketi soruları sorulmuş olup verilen yanıtlar kaydedilmiştir. Tüm verilerin bilgisayar sistemine yüklenmesinin ardından istatistiksel olarak değerlendirilmiştir.
BULGULAR:Temizlik personellerinin %22.3'ünün iş yerindeyken en az bir solunumsal yakınması olduğu saptandı. Temizlik ürünü maruziyeti olan bu kişilerde, maruziyeti olmayanlara kıyasla solunum fonksiyon parametrelerinin (FEV1, FVC, FEV3, MEF25-75) daha düşük olduğu, iş yerinde solunumsal ve cilt yakınmalarının daha sık olduğu saptandı. Ayrıca kronik solunum yolu hastalığı tanısı olan, sigara içen ya da temizlik işinde daha uzun süre çalışmış olan temizlik personellerinde yine solunum fonksiyon parametrelerinin daha düşük olduğu ve solunumsal yakınmalarının daha fazla olduğu saptandı.
SONUÇ:Bu çalışma temizlik çalışanlarında, kullandıkları temizlik ürünlerine maruziyet sonucunda solunumsal yakınmaların arttığını, solunum fonksiyon parametrelerinin olumsuz etkilendiğini göstermektedir. Temizlik çalışanlarında çeşitli maruziyetlere bağlı oluşan akciğer sağlığı risklerini azaltmak için daha az toksik temizlik ürünlerinin kullanılması ve temizlik çalışanlarının eğitimi gibi konular önem arz etmektedir.

Evaluation of Respiratory Symptoms and Pulmonary Function Parameters of Cleaning Staff in the Hospital

Gizem Şenkardeşler, Nejdiye Güngördü, Günay Aydın
Istanbul Unıversity Cerrahpasa - Cerrahpasa Medical Faculty, Department of Pulmonology, Istanbul, Turkey

BACKGROUND AND AIM:The aim of this study is to determine the prevelance of respiratory symptoms of cleaning staff in the hospital, to examine pulmonary function parameters and to investigate their relationship with exposure to cleaning products they use.
METHODS:177 cleaning personnel working in our hospital were included in our study. Personal information, complaints, co-morbidities, smoking
status, pulmonary function tests performed during the follow-up, prick skin test information of those who were performed, laboratory results and chest X-ray findings were obtained. In the interviews, short ECHRS questionnaire questions modified for the profession were asked and the answers were recorded. After all data were uploaded to the computer system, they were evaluated statistically.
RESULTS:It was determined that 22.3% of the cleaning staff had at least one respiratory symptom while at work. It was determined that respiratory function parameters (FEV1, FVC, FEV3, MEF25-75) were lower in these people who were exposed to cleaning products compared to those who were not exposed, and that respiratory and skin complaints were more common in the workplace. In addition, it was determined that respiratory function parameters were lower and respiratory complaints were higher in cleaning staff who were diagnosed with chronic
respiratory disease, smoked or worked longer in the cleaning job.
CONCLUSIONS:This study shows that respiratory complaints increase in cleaning staff as a result of exposure to cleaning products they use, and respiratory function parameters are adversely affected. Issues such as the use of less toxic cleaning products and the training of cleaning staff are important in order to reduce lung health risks due to various exposures in cleaning staff.

Katılımcılara Ait Demografik Bilgiler
Demographic information of the participants

	n(%)
Cinsiyet	
Kadın	78 (44.1)
Erkek	99 (55.9)
Yaş, ortalama ± standart sapma	43.07 ± 8.1
VKİ (kg/cm^2), ortalama ± standart sapma	27.37 ± 4.8
Medeni durum	
Evli	139 (78.5)
Bekar	38 (21.5)
Eğitim durumu	
İlköğretim – lise	168 (94.9)
Ön lisans	3 (1.7)
Lisans - lisans üstü	6 (3.4)
Sigara	
Sigara içenler	94 (53.1)
Sigara içmeyenler	68 (38.4)
Bırakmış olanlar	15 (8.5)
Alkol	
Kullananlar	21 (11.9)
Kullanmayanlar	156 (88.1)
Kronik hastalık*	
Yok	91 (51.4)
Var	86 (48.6)
Diabetes mellitus	16 (9)
Hipertansiyon	22 (12.4)
Koroner arter hastalığı	10 (5.6)
Servikal/lomber disk hernisi	24 (13.5)
Hipotiroidi	8 (4.5)
KOAH	6 (3.4)
Astım	3 (1.7)
Alerjik rinit	7 (3.9)
İlaç	
Kullananlar	74 (41.9)
Kullanmayanlar	103 (58.1)
Ailede astım öyküsü	33 (18.6)
Atopi öyküsü	27 (15.3)

Katılımcılara Ait Çalışma Bilgileri
Working information of the participants

	n (%)
Toplam çalışma süresi	
0 – 5 yıl	19 (10.7)
5 – 10 yıl	77 (43.5)
10 – 15 yıl	62 (35)
>15 yıl	19 (10.7)
Günlük çalışma saati	
8 saat	153 (86.4)
9 – 18 saat	24 (13.6)
Haftalık çalışma saati	
40 saat	14 (7.9)
45 saat	143 (80.8)
48 saat	13 (7.3)
50 – 72 saat	7 (3.9)
Görev tanımı	
Genel temizlik	157 (88.7)
Diğer görevler	20 (11.3)
Çalışılan birim	
Genel cerrahi	19 (10.7)
İç hastalıkları	13 (7.3)
Çocuk sağlığı ve hastalıkları	14 (7.9)
Kadın hastalıkları ve doğum	8 (4.5)
Acil tıp	7 (4)
Radyoloji	5 (2.8)
Diğer	111 (62.8)
Bölüm	
Servis (yatan hasta)	44 (24.9)
Poliklinik (ayaktan hasta)	27 (15.3)
Yoğun bakım	13 (7.3)
Ameliyathane	11 (6.2)
Acil servis	10 (5.6)
Laboratuvar	10 (5.6)
Görüntüleme	4 (2.3)
Diğer (Ortak alanlar)	58 (32.8)
Vardiya	
Gündüz	157 (88.7)
Gece	17 (9.6)
Dönüşümlü	3 (1.7)
Çalışma ortamı önlemleri	
Alınmıyor	1 (0.6)
Alınıyor	176 (99.4)
İş kazası	
Var	56 (31.6)
Yok	121 (68.4)
Maluliyet-engellilik raporu başvurusu	
Var	7 (3.9)
Yok	170 (96.1)
İş sağlığı ve güvenliği eğitimi	
Alanlar	175 (98.9)
Almayanlar	2 (1.1)

Çalışma Ortamındaki Yakınmalar
Compliants in the work environment

	n (%)
Solunumsal Yakınma	36 (20.3)
Nefes darlığı	17 (9.6)
Öksürük	26 (14.7)
Hırıltılı/hışırtılı solunum	7 (4)
Göğüste baskı hissi	5 (2.8)
Cilt Yakınmaları	53 (29.9)
Kaşıntı	48 (27.1)
Kuruma	51 (28.8)
Egzematöz lezyon	3 (1.7)
Diğer	3 (1.7)
Rinit Yakınmaları	36 (20.3)
Burun akıntısı	24 (13.6)
Burun kaşıntısı	33 (18.6)
Hapşırık	35 (19.8)
Diğer	6 (3.4)

→ Yakınmaların süresi ort 5.3 yıl (± 3.8) %11.3'ünün (n=20) iş yerinden uzaklaşınca azalıyor

→ Yakınmaların süresi ort 4.85yıl (± 3.9) %27.7'sinin (n=49) iş yerinden uzaklaşınca azalıyor

→ Yakınmaların süresi ort 5.61yıl (± 3.8) %9.6'sının (n=17) iş yerinden uzaklaşınca azalıyor

Temizlik Malzemesi Maruziyetlerine Göre Yakınmalarının Karşılaştırılması
Comparison of complaints according to cleaning material exposure

		Temizlik personeli (n=157)	Diğer personel (n=20)	P
Son 1 yılda hışırtılı-hırıltılı solunum				1[1]
	Var	12 (7.6)	1 (5)	
	Yok	145 (92.4)	19 (95)	
Son 1 yılda nefes darlığı				0.606[1]
	Var	10 (6.4)	0 (0)	
	Yok	147 (93.6)	20 (100)	
Son 1 yılda göğüste sıkışma hissi ile uyanma				1[1]
	Var	11 (7)	1 (5)	
	Yok	146 (93)	19 (95)	
Son 1 yılda öksürük atağı ile uyanma				1[1]
	Var	9 (5.7)	1(5)	
	Yok	148 (94.3)	19 (95)	
Son 1 yılda astım atağı				1[1]
	Var	2 (1.3)	0 (0)	
	Yok	155 (98.7)	20 (100)	
İş yerindeyken öksürük				0.235[2]
	Var	23 (14.6)	1 (5)	
	Yok	134 (85.4)	19 (95)	
İş yerindeyken hırıltılı solunum				1[1]
	Var	7 (4.5)	0 (0)	
	Yok	150 (95.5)	20 (100)	
Çalışma ortamında solunumsal yakınma				0.07[2]
	Var	35 (22.3)	1 (5)	
	Yok	122 (77.7)	19 (95)	
Çalışma ortamında cilt yakınması				**0.002[2]**
	Var	53 (33.8)	0 (0)	
	Yok	104 (66.2)	20 (100)	
Çalışma ortamında rinit yakınması				0.084
	Var	29 (18.5)	7 (35)	
	Yok	128 (81.5)	13 (65)	

Sütun yüzdesi verilmiştir.
[1]Fisher'ın kesin testi, [2]Pearson ki kare testi

Temizlik Malzemesi Maruziyetine Göre Solunum Fonksiyon Parametrelerinin Karşılaştırılması
Comparison of respiratory function parameters according to cleaning agent exposure

	Temizlik personeli (n=147)*	Diğer personel (n=18)	p
FEV1 (ml)	2910 (2450 – 3640)	3700 (3385 – 4167)	**0,001**[1]
FEV1 (%)	101 (87 – 110)	97,5 (89,75 – 115,75)	0,96[1]
FVC (ml)	3790 (3090 – 4650)	4515 (3922 – 5310)	**0,001**[1]
FVC (%)	105 (95 – 116)	107,5 (91,25 – 114,25)	0,668[1]
FEV1/FVC (%)	80 (74 – 84)	81 (76,5 – 84,5)	0,431[1]
FEV3 (ml)	3560 (2950 – 4340)	4305 (3822,5 – 4885)	**0,001**[1]
FEV3/FVC (%)	95 (91,8 – 96,8)	96,3 (93,2 – 97)	0,449[1]
1-FEV3/FVC	5 (3,2 – 8,2)	3,7 (3 – 6,8)	0,449[1]
MEF25 – 75 (ml)	2680 (2070 – 3520)	3705 (2405 – 4445)	**0,023**[1]
MEF25 – 75 (%)	74,9 ± 27,4	82,8 ± 24,6	0,245[2]

Çalışma Sürelerine Göre Yakınmalarının Kıyaslanması
Comparison of complaints according to working duration

	<5 yıl (n=19)	5–10 yıl (n=77)	10–15 yıl (n=62)	>15 yıl (n=19)	P
Son 1 yılda hışırtılı-hırıltılı solunum					0.215[1]
Var	0 (0)	4 (5.2)	8 (12.9)	1 (5.3)	
Yok	19 (100)	73 (94.8)	54 (87.1)	18 (94.7)	
Son 1 yılda nefes darlığı					**0.023[1]**
Var	0 (0)	1 (1.3)	8 (12.9)	1 (5.3)	
Yok	19 (100)	76 (98.7)	54 (87.1)	18 (94.7)	
Son 1 yılda göğüste sıkışma hissi ile uyanma					0.148[1]
Var	1 (5.3)	3 (3.9)	8 (12.9)	0 (0)	
Yok	18 (94.7)	74 (96.1)	54 (87.1)	19 (100)	
Son 1 yılda öksürük atağı ile uyanma					0.916[1]
Var	1 (5.3)	5 (6.5)	4 (6.5)	0 (0)	
Yok	18 (94.7)	72 (93.5)	58 (93.5)	19 (100)	
Son 1 yılda astım atağı					-
Var	0 (0)	1 (1.3)	1 (1.6)	0 (0)	
Yok	19 (100)	76 (98.7)	61 (98.4)	19 (100)	
İş yerindeyken öksürük					0.96[2]
Var	3 (15.8)	10 (13)	9 (14.5)	2 (10.5)	
Yok	16 (84.2)	67 (87)	53 (85.5)	17 (89.5)	
İş yerindeyken hırıltılı solunum					0.097[1]
Var	0 (0)	1 (1.3)	6 (9.7)	0 (0)	
Yok	19 (100)	76 (98.7)	56 (90.3)	19 (100)	
Çalışma ortamında solunumsal yakınma					0.635[2]
Var	3 (15.8)	17 (22.1)	14 (22.6)	2 (10.5)	
Yok	16 (84.2)	60 (77.9)	48 (77.4)	17 (89.5)	
Çalışma ortamında cilt yakınması					0.902[2]
Var	7 (36.8)	23 (29.9)	18 (29)	5 (26.3)	
Yok	12 (63.2)	54 (70.1)	44 (71)	14 (73.7)	
Çalışma ortamında rinit yakınması					0.059[2]
Var	7 (36.8)	19 (24.7)	7 (11.3)	3 (15.8)	
Yok	12 (63.2)	58 (75.3)	55 (88.7)	16 (84.2)	

Sütun yüzdesi verilmiştir.
[1]Fisher'ın kesin testi, [2]Pearson ki-kare testi

Çalışma Süreleri ile Solunum Fonksiyon Parametreleri Arasındaki Korelasyon İlişkisi
Correlation Relationship Between Working Duration and Pulmonary Function Parameters

	Spearman korelasyon katsayısı	P
FEV1 (ml)	-0.314	**0**
FEV1 (%)	-0.143	0.066
FVC (ml)	-0.268	**0.001**
FVC (%)	-0.105	0.178
FEV1/FVC (%)	-0.216	**0.005**
FEV3 (ml)	-0.312	**<0.001**
FEV3/FVC	-0.264	**0.001**
1-FEV3/FVC	0.264	**0.001**
MEF25-75 (ml)	-0.331	**<0.001**
MEF25-75 (%)	-0.236	**0.002**

EP-333

Ev Temizliği Akciğerlere Hasar Verir Mi?

Hasan İbiş, Dicle Kaymaz, Sezgi Şahin Duyar, Sevim Düzgün, Özlem Sönmez
Ankara Atatürk Sanatoryum Eğitim ve Araştırma Hastanesi

GİRİŞ VE AMAÇ:Birçok solvent ve pestisit, klor gazı, asitler, bazlar ve oksitleyiciler, duman ve dizel egzozunun yanı sıra sülfürik asit, asetik asit, klor ve amonyak içeren ev temizlik ürünleri de sıklıkla reaktif havayolu disfonksiyonu sendromuna(RADS) neden olabilmektedir. RADS tanı kriterleri tabloda gösterilmiştir (Tablo 1). Daha önce bilinen akciğer hastalığı olmayan, temizlik malzemesi inhalasyonu sonucu ani nefes darlığı, öksürük, balgam şikayetleri ve pulmoner infiltrasyon görülmesi nedeniyle akut inhalasyon hasarı gelişen olgu, konuya dikkat çekmek için sunulmuştur.
OLGU:Bilinen akciğer hastalığı olmayan 47 yaşında kadın hasta 5 gün önce banyo temizliği yaparken aniden gelişen nefes darlığı ve bulantı şikayetleriyle dış merkez acil servise başvurmuş. Hastaya makrolid grubu antibiyotik başlanmış. Antibiyotik kullanımının 4. gününde şikayetleri devam eden hasta tarafımıza başvurdu. Alerji öyküsü yoktu. 27 paket/yıl sigara öyküsü mevcuttu. Temizlik yaptığı gün başlayan ve 5 gündür devam eden nefes darlığı, öksürük, balgam şikayeti olan hastanın nitrik asit ve sodyum hipoklorit etken maddesi içeren ürünleri karıştırarak kapalı ortamda 1 saat kadar temizlik yaptığı öğrenildi. Fizik muayenesinde bilateral yaygın ronküs duyuldu. Oksijen satürasyonu (SpO2) oda havasında %90'dı. Diğer sistem muayeneleri doğaldı. Tetkiklerinde CRP: 61 mg/L WBC: 23630 mcL idi. Hastaya metilprednizolon 40 mg, beta laktam antibiyotik ve inhaler bronkodilatatör tedavisi başlandı. Posteroranterior akciğer grafisinde (PAAG) bilateral yamalı opasiteler izlendi (Şekil 1). Yüksek rezülüsyonlu toraks tomografisinde (YRBT) her iki akciğerde nodülarite gösteren yaygın birleşme eğiliminde buzlu cam infiltrasyonları görüldü (şekil 1). COVİD PCR negatif sonuçlandı. Kollajen doku markerları ve galaktomannan negatif olarak sonuçlandı. Ekokardiyografik bulguları normaldi. Balgamda aside rezistans bakteri izlenmedi. Tedavinin 7. gününde yapılan solunum fonksiyon testlerinde (SFT) FEV1: %105 FVC:%104 FEV1/FVC: 85 DLCO: %80 DLCO/VA: %87 saptandı. Bilateral ronküsleri gerileyen ve oda havası SpO2 %98 olan hasta oral kortikosteroid tedavisi ile taburcu edildi. Oral kortikosteroid tedavisi azaltarak kesildi. Altı hafta sonra yapılan kontrolünde SFT'de FEV1: %89 FVC: %84 FEV1/FVC: 81 saptandı. YRBT'de buzlu cam infiltrasyon alanları geriledi (şekil 1).
SONUÇ:RADS'da klinik tablo, semptom ve bulgular astımda olduğu gibidir. Kalıcı bronş aşırı duyarlılığı vardır. Tablo aylarca ve hatta yıllarca sebat edebilir. Radyoloji bulguları COVİD pnömonisini taklit edebilir. Bu olgu anamnezin önemini vurgulamak ve ev temizlik ürünlerinin olası akciğer hasarını önlemek için doğru kullanılması gerektiğine dikkat çekmek amacıyla sunulmuştur.

Şekil 1.

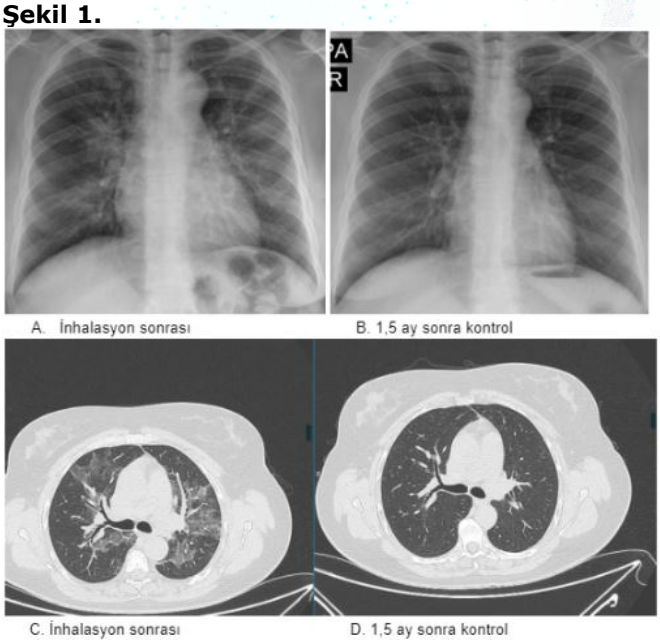

A. İnhalasyon sonrası B. 1,5 ay sonra kontrol
C. İnhalasyon sonrası D. 1,5 ay sonra kontrol

Tablo 1. RADS Tanı Kriterleri

1- Daha önceye ait solunumsal bir yakınmanın olmadığının belgelendirilmesi gerekir.
2- Semptomların tek, spesifik ve yoğun bir maruziyetten sonra başlaması RADS için tipik bir durumdur.
3- Ortamda irritan özellikte, yüksek yoğunlukta gaz, duman bulunduğunun gösterilmesi RADS tanısı için oldukça kuvvetli bir kanıttır.
4- Semptomların maruziyetten sonraki ilk 24 saatte başlaması tipik RADS tablosudur.
5- Semptomlar 3 ay sürebilir.
6- Bu semptomları astımı düşündürmesi, öksürük, nefes darlığı, hışıltılı solunum vb.
7- SFT'de obstruksiyon bulguları beklenir ancak bazı olgularda SFT normal sınırlarda olabilmektedir.
8- Provokasyon veya reversibilite testinin pozitif olması RADS için tipiktir.
9- Bu kliniğe yol açacak diğer nedenlerin ekarte edilmesi gerekir.

EP-334

Orman Yangınlarında Görev Alanlarda Solunum Şikâyetlerinin Araştırılması

Mustafa Saygin[1], Tayfun Başer[1], Önder Öztürk[2]
[1]Süleyman Demirel Üniversitesi, Fizyoloji Ana Bilim Dalı, Isparta
[2]Süleyman Demirel Üniversitesi, Göğüs Hastalıkları Ana Bilim Dalı, Isparta

GİRİŞ VE AMAÇ:Bu çalışmada 2021 yılı Ağustos ayında Antalya, Isparta, Burdur ve Muğla illerinde ve çevrelerinde meydana gelen orman yangınlarına müdahale eden görevli ve gönüllülerin solunum şikâyetleri araştırıldı.
YÖNTEM:Çalışmamız etik kurul onayı alınarak, 83 katılımcı ile gerçekleştirilmiş olup, solunumsal şikâyetler, fiziksel fonksiyon, semptomlar ve uyku, sosyal ilişkiler, anksiyete, psikolojik iyilik hali, sosyal fonksiyonellik başlıklarından oluşan ''Severe Respiratory Insufficiency (SRI)'' anketinin sorularının yanı sıra demografik sorulardan oluşan 68 soru online veri toplama formu ile elde edildi.
BULGULAR:Çalışmaya katılan 83 kişi; 18-24 yaş grubu (n: 17,%20,5), 25-34 yaş grubu (n: 19,%22,9), 35-44 yaş grubu (n: 30,%36,1), 44-65 yaş grubu (n: 17,%20,5) olarak saptandı. Yangına katılan sözleşmeli personelle, kamu personeli arasında çoğunlukla huzursuz hissetme durumu arasında anlamlı fark vardı ($p<0.047$) ve bu oran sözleşmeli personelde yüksekti. Yine sözleşmeli personel ve öğrenciler arasında solunum sıkıntısı beni günlük işlerden alıkoyma açısından arasında anlamlı fark vardı ($p<0.037$) ve insanlarla sosyal ilişkilerin kesilmesi arasında anlamlı fark vardı ($p<0.025$) her ikisi de sözleşmeli personelde yüksekti. Çalışmada demografik inceleme için alkol kullanımı ile ilgili sorduğumuz sorulara verilen cevapları tek yönlü varyans analizinde ''haftada bir kezden az'' ve ''haftada 1-2 kez'' cevaplarını veren gruplarla ''hayır'' cevabı veren grubu karşılaştırdığımızda bütün solunum şikâyetleri için verilen cevaplar arasında anlamlı bir fark oluştu ($p<0.05$).
SONUÇ:Sonuç olarak, orman yangınlarında sahada aktif görev almış 18-24 ve 35-44 yaş gruplarında solunum şikâyetlerinin başladığı ve özellikle psikolojik iyilik hali konusunda genç yaştaki bireylerde de dikkat çekici sonuçlar elde edildi. Ayrıca sözleşmeli personelin ön saflarda yer alması onlarda olumsuz etkilerin daha ön planda olmasına neden oldu. Çalışmada müdahalede bulunanlarda uzun dönem etkilerin gözlemlenmesi ve önlemlerin alınması açısından önemli bulgular ortaya konuldu.

EP-335

Nadir görülen bir pnomokonyoz nedeni: Antimon

Ahmet Cemal Pazarlı[1], Hüseyin Alper Kızıloğlu[2], Handan İnönü Köseoğlu[1]
[1]Gaziosmanpaşa Üniversitesi Tıp Fakültesi, Göğüs Hastalıkları Anabilim Dalı,Tokat
[2]Gaziosmanpaşa Üniversitesi Tıp Fakültesi, Radyoloji Anabilim Dalı,Tokat

GİRİŞ VE AMAÇ:Akciğerlerde inorganik tozların birikimi sonucu doku hasarı ile seyreden hastalıklara genel olarak pnömokonyoz adı verilir.Pnömokoyoz yapıcı işlerde çalışanlarda, toz kontrol önlemlerinin alınma durumuna göre görülme sıklıkları % 1 ile % 50 arasında değişebilir. Tanıda en önemli unsurlar; pnömokonyoz yapıcı bir işte çalışma öyküsünün bulunması ve pnömokonyozla uyumlu göğüs grafisi (radyolojik) bulguları varlığıdır.Çalışmamızda antimon inert tozuna maruz kalmış kişilerin radyolojik bulgularının değerlendirilmesi planlanmıştır.
YÖNTEM:Mayıs 2017-Temmuz 2022 tarihleri arasında göğüs hastalıkları polikliniğimize semptomatik olarak başvurmuş antimon madeninde çalışma öyküsü olan 44 hastanın demografik ve radyolojik bulguları değerlendirilmiştir.
BULGULAR:Kliniğimize başvuran 44 antimon işçisinin yaş ortalaması 59.1 (± 13.32),antimon tozuna maruz kalma ortalama süresi ise 13,59 (±6,48) yıl idi. İşcilerden 19 (% 43,2) kişi hiç sigara kullanmamış ve hiçbir hastanın tüberküloz geçirme öyküsü yoktu.İşçilerin BT bulgularında %79,5 (n:35) oranında en sık üst-orta zon tulumu izlendi, bu tutulumların %52,3 (n:23) yaygındı. BT' de % 38,6 (n: 17) oranında kalsifik lenf nodlarına rastlanmışken en sık parankim tululumu % 81,8 (n:36) oranında sentriasiner buzlu cam dansitesinde mikronodüller şeklinde olup bunu solid mikronodüller (% 27,3), düzensiz kenarlı nodüler opasiteler (% 27,3) ve masif pulmoner fibrozis (% 18.2) izlenmekte idi (Resim 1a,b,c,d). Sadece 6 (%13,6) işçide normal bulgulara rastlandı (Tablo 1). Maruziyet sürelerine göre yapılan 4 farklı grupta,maruziyet süresi artıkça üst-orta zon tulumu ve yaygınlık derecesinin artığı gözlendi, bulgularımız istatistiksel olarakda anlamlı idi. ($p<0.05$) (Tablo 2).
SONUÇ:Antimon bileşiklerine (öncelikle antimon trioksit) maruz kalan işçilerin üzerinde yapılan araştırmalar, üst ve alt solunum yolllarına etkileri daha önce bildirmiştir. Solunum etkilerinin ciddiyeti, konsantrasyon ve süre ile ilişkili görünmektedir. Antimon pnömokonyozu, siderosis, stannoz ve baritozda görülene benzer iyi huylu bir süreç gibi görünmektedir. Bu konudaki bilgiler az sayıda ve güncel olmadığından antimon pnömokonyozunun insandaki akciğer bulguları ve kimyası ile ilgili verilerin araştırılması, bu toza bağlı gelişebielecek patolojilerin saptanmasında yararlı olacağı düşüncesindeyiz.

Resim 1

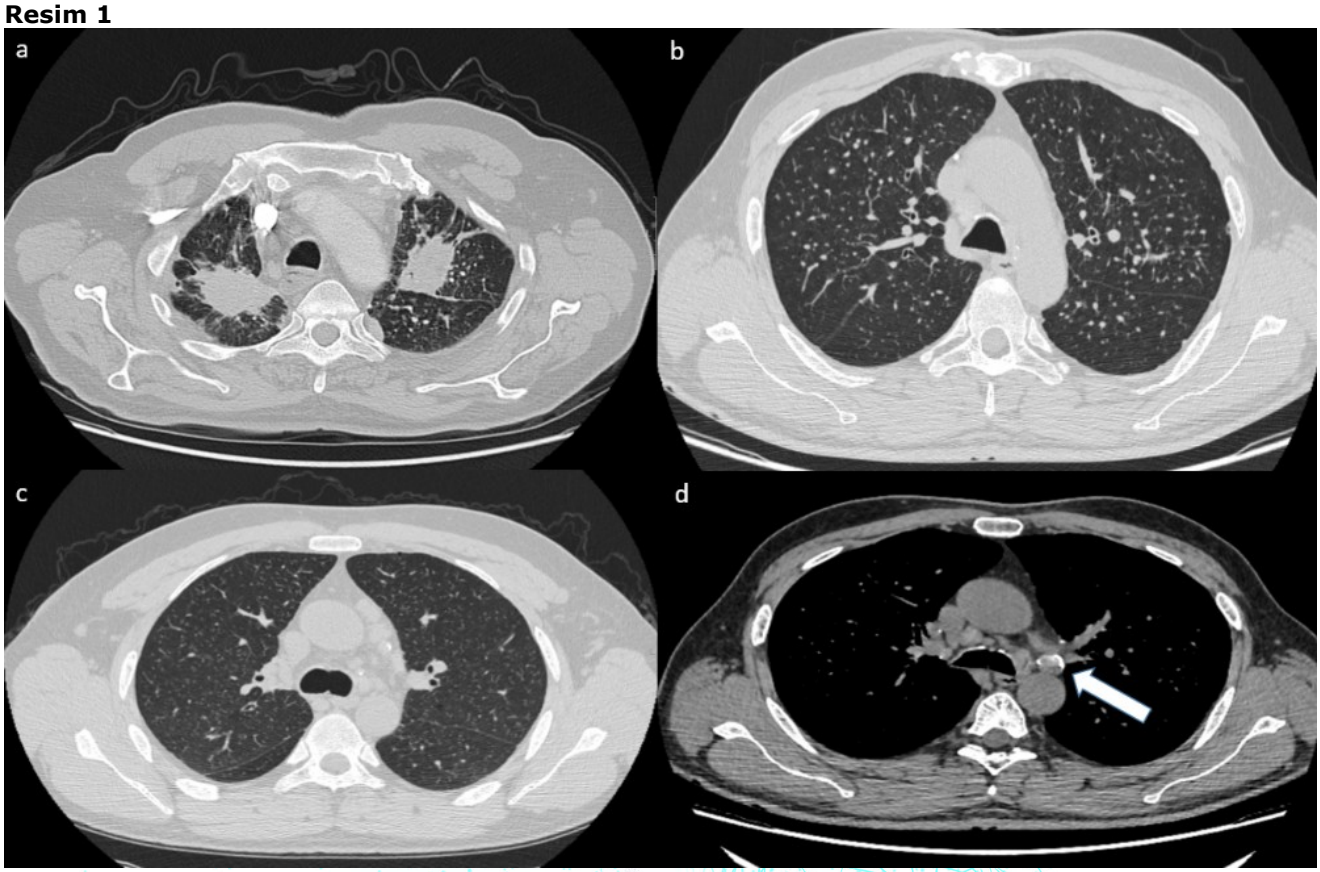

a-Masif pulmoner fibrozis b-Solid mikronodüller c- Sentriasiner buzlu cam dansitesinde mikronodüller d- Kalsifik mediastenal lenf nodu

Tablo 1

	Ortalama (n:44)	Ss
Yaş Maruziyet süresi / (yıl) Sigara (p/y)	59,11 13,59 15,22	13,32 6,48 18,77
Tutulan zon	n: 44	Yüzde (%)
Yok Üst-orta zonlar Orta-alt zonlar Alt zonlar Tüm zonlar	6 35 1 1 1	13,6 79,5 2,3 2,3 2,3
Tutulum yaygınlığı		
Normal (yok) Minimal Yaygın	6 15 23	13,6 34,1 52,3
Maruziyet Süresi (yıl)		
< 5 5-10 10-20 >20	6 8 22 8	13,6 18,2 50,0 18,2
Mediastinal LAP		
Normal Kalsifik	27 17	61,4 38,6

Tutulum şekli	Frekans (n)	Yüzde (%)
Normal (yok)	6	13,6
Sentriasiner buzlu cam dansitesinde mikronodüller	36	81,8
Solid mikronodüller	12	27,3
Düzensiz kenarlı nodüler opasiteler	12	27,3
Masif pulmoner fibrozis	8	18.2

Tanımlayıcı İstatistikler

Tablo 2.

Tutulum yaygınlığı	Maruziyet süresi /(yıl) <5	Maruziyet süresi /(yıl) 5-10	Maruziyet süresi /(yıl) 10-20	Maruziyet süresi /(yıl) >20	Toplam	p
Normal	4	1	1	0	6	
Hafif	2	2	9	2	15	0,005
Yaygın	0	5	12	6	23	
Toplam					44	
Tutulan zon						
Yok	4	1	1	0	6	
Üst-orta	2	7	20	6	35	
Orta-alt	0	0	0	1	1	
Alt zonlar	0	0	0	1	1	0,016
Tüm loblar	0	0	1	0	1	
Toplam					44	

Maruziyet sürelerine göre yaygınlık ve zon dağılımı

EP-336

İnorganik Toza Maruziyetinde Serum ACE Yüksekliği: Pnömokonyozda Yeni Bilgiler

Bilge Akgündüz[1], Anıl Uçan[2], Levent Özdemir[3]
[1]İş ve Meslek Hastalıkları Kliniği, Eskişehir Şehir Hastanesi
[2]İç Hastalıkları Kliniği, Eskişehir Şehir Hastanesi
[3]Göğüs Hastalıkları Kliniği, Samsun Eğitim ve Araştırma Hastanesi

GİRİŞ VE AMAÇ:Anjiyotensin Konverting Enzim (ACE) vasküler endotel hücrelerinin yüzeyinden sekrete edilmektedir. Silikozis ve diğer tozla ilişkili interstisiyel akciğer hastalıklarında gelişen fibrozis etkisi ile endotel hücreleri ve makrofajlar aracılığı ile ACE düzeylerinin yükselebileceği düşünülmektedir. Silika ve diğer inorganik toza maruz kalan kişilerde serum ACE düzeyi ile fibrozise neden olan toza maruz kalma ve pnömokonyoz hastalığı arasındaki ilişki net değildir. Bu araştırmada inorganik toz maruziyeti ile serum ACE düzeyleri arasında bir ilişki olup olmadığını aydınlatmayı amaçladık.
YÖNTEM:Bu çalışma Meslek Hastalıkları polikliniğine başvuran 176 hastadan oluşan kesitsel tipte bir çalışmadır. Serum ACE seviyeleri, inorganik toza maruziyeti olan ve olmayan gruplarla karşılaştırıldı. Ayrıca serum ACE düzeyleri, solunum fonksiyon testi bulguları, çalışılan sektör, birim, meslek, maruz kalma süresi, pnömokonyoz radyolojik sınıflandırması, sigara içme alışkanlığı ve obstrüktif hava yolu hastalığı ile karşılaştırıldığında pnömokonyozlu ve pnömokonyoz olmayan gruplar arasında ilişki olup olmadığı değerlendirildi. Bu araştırma için E-2540335305099.364098 karar ve 2022-188-34 protokol numarası ile etik kurul onayı alınmıştır.
BULGULAR:137 olgu (%77.8) inorganik toza maruz kalmıştı. İnorganik toz maruziyeti olan deneklerin ortalama serum ACE düzeyi daha yüksekti (sırasıyla 35,65±16,40 U/lt ve 30,85±15,8 U/lt), ancak inorganik toz maruziyeti ile serum ACE düzeyi arasında istatistiksel olarak anlamlı bir fark bulunmadı (p =0.105). İnorganik toz maruziyeti olan grupta serum ACE düzeyi ile FEV1/FVC oranı arasında negatif korelasyon vardı (p=0.045). İnorganik toz maruziyeti olan olguların en fazla seramik sektöründe çalışma öyküsü vardı (82 kişi (%59,9)). 61 olguya pnömokonyoz tanısı konulmuştu. Serum ACE düzeyi pnömokonyozlu hastalarda inorganik toz maruziyeti olmayan hastalara göre daha yüksekti (p=0.043).
SONUÇ:Serum ACE düzeyi, pnömokonyoz hastalığındanın tanısında erken bir belirteç olabilir. Tozlu iş kollarında çalışanlarda pnömokonyozu önlemek için koruyucu önlemlerin kullanıldığı tartışılmaz. Gelişmekte olan ülkelerde meslek hastalıkları arasında en sık bildirilen hastalık pnömokonyozdur ve fibrozisin radyolojik tanısından önce hücresel düzeyde inflamatuar belirteçlerle erken tanıma sağlayan laboratuvar testlerinin geliştirilmesi için serum ACE ve diğer biyobelirteçlerle daha ileri çalışmalara ihtiyaç vardır.

Serum ACE Elevation in Inorganic Dust Exposure: New Information in Pneumoconiosis

Bilge Akgündüz[1], Anıl Uçan[2], Levent Özdemir[3]
[1]Clinic of Occupational Diseases, Eskişehir City Hospital
[2]Clinic of Internal Diseases, Eskişehir City Hospital
[3]Clinic of Chest Diseases, Samsun Training and Research Hospital

BACKGROUND AND AIM:Angiotensin converting enzyme (ACE) is mainly found on the luminal surface of vascular endothelial cells. In silicosis and other dust-associated lung fibrosis, both endothelial cells and macrophages are considered to be the source of increased serum ACE levels. The relationship between serum ACE level and dust exposure is not clear in individuals who are exposed to silica and other inorganic dust.In this research, we aimed to elucidate whether there was a relationship between inorganic dust exposure and serum ACE levels.
METHODS:This was a cross-sectional study that consisted of 176 patients who applied to the outpatient Clinic of Occupational Diseases. Serum ACE levels were compared to inorganic dust exposure and non-inorganic dust exposure groups. It was evaluated that is there an association between the pneumoconiosis and non-pneumoconiosis groups compared with serum ACE levels, pulmonary function test findings, working sector, task, occupation, duration of exposure, pneumoconiosis radiological classification, smoking habits, and obstructive

airway disease. Ethics committee approval has been granted with E-2540335305099.364098 2022-188-34. RESULTS:137 cases (77.8%) were exposed to the inorganic dust. The mean serum ACE level of the subjects with inorganic dust exposure was higher (35.65±16.40 U/lt and 30.85±15.8 U/lt, respectively), but no statistically significant difference was found between the inorganic dust exposure and serum ACE level (p=0.105). There was a negative correlation between serum ACE level and FEV1/FVC ratio in the group with inorganic dust exposure (p=0.045). Subjects with inorganic dust exposure were elaborated as 82 (59.9%) were working in the ceramic sector. 61 cases were diagnosed with pneumoconiosis. Serum ACE level was higher in patients with pneumoconiosis than in patients without inorganic dust exposure, and there was a statistical difference (p=0.043).
CONCLUSIONS:Serum ACE level may be an early-biomarker for pneumoconiosis in those exposed to inorganic dust. It is indisputable that protective measures are used to prevent the pneumoconiosis in those working in dusty business lines. In developing countries, pneumoconiosis is the most reported disease among occupational diseases, and further studies with serum ACE and other biomarkers are required to develop laboratory tests that provide early recognition with inflammatory markers at the cellular level before the radiological diagnosis of fibrosis.

Table **1**
Table **1**

Table 1: *Baseline Demographics of the Study Population*

	Present inorganic dust exposure n=137	Absent inorganic dust exposure n=39	Total n= 176
Age	44.81±7.8	44.46±13.1	44.73±9.2
Smoking (pack-year)	15.81±11.1	12.61±11.7	15.10±11.2
History of COVID-19, n(%)	22(12.5)	10(5.7)	32(18.2)
History of pneumonia, n(%)	3(1.7)	7(3.9)	10(5.7)
History of tuberculosis, n(%)	0(0)	1(6.3)	1(6.3)
Industry	137(77.8)	39(22.2)	176
Ceramic, n(%)	82(59.9)		
Glass, n(%)	22(16.1)		
Marble, n(%)	11(8.0)		
Foundry & metal, n(%)	22(16.1)		
Working Time (year)	20.83±7.6	17.52±7.4	20.15±7.6
Serum ACE Level	35.65±16.4	30.85±15.8	34.59±16.3
Serum ACE<45, n(%)	96(54.5)	32(18.2)	
Serum ACE ≥45,n(%)	41(23.3)	7(3.9)	
Respiratory Function Test*			
FVC, ml, (%)	4.17±0.7 (92.14±13.5)	4.25±0.9 (93,73±14.5)	4.19±0.8 (92.47±13.7)
FEV1, ml, (%)	3,28±0.8 (90.8±15.4)	3.30±0.9 (85.5±22.6)	3.29±0.8 (89.69±17.2)
FEV1/FVC, %	79.89±9.9	76.81±9.6	79.23±9.9
Obstruction	25(15.2)	9(5.5)	34(20.6)

Tables
Tables

Table 2: *ACE levels of patients with pneumoconiosis and non-pneumoconiosis by occupation*

	Pneumoconiosis n=61	Non- pneumoconiosis n=76	P
Serum ACE			
Ceramic	38.68±20.1	32.22±14.1	
Glass	38.77±19.8	37.5±13.7	0.700
Marble	18.00	34.4±10.2	
Foundry and metal	38.66±13.9	33.07±13.8	

Table 3: *Comparison of ACE level according to ILO pneumoconiosis classification*

	Serum ACE Level	p
Dominant Opacity Dimension		
<1.5 mm (n=43)	37,62±20,55	0.645
≥1.5 mm (n=18)	40,11±15,08	
Cathegory		
0 (n=4)	22,50±16,29	
1 (n=31)	35,15±21,36	
2 (n=16)	49,50±11,21	0.043
3 (n=4)	32,75±18,90	
4 (n=7)	39,50±12,72	
Large Opacity		
A (n=2)	34,50±14,84	
B (n=2)	47,00±2,82	0.657
C (n=3)	39,66±14,97	

EP-337

Ateş Yiyen Pnömonisi, Bir Olgu Nedeniyle

Şafak Yıldız[1], Hakan Altay[2]
[1]Milli Savunma Bakanlığı, Göğüs Hastalıkları ve İş yeri Hekimliği
[2]Özel Alanya Anadolu Hastanesi, Radyoloji Bölümü

GİRİŞ VE AMAÇ:Ateş yiyen pnömonisi, ateş ile yapılan gösteri sırasında yanıcı sıvı hidrokarbon ürünlerinin aspirasyonu sonucu gelişen kimyasal pnömonitis olarak tanımlanır. Turizm sektöründe animasyon işinde çalışan ve yaptığı gösterisi sırasında kandil yağı aspire etmesi sonucunda gelişen, nadir görülen bir olgu olan ateş yiyen pnömonisi tanısıyla takip edilen hastamız sunulmuştur.
YÖNTEM:Öncesinde herhangi bir şikayeti ya da hastalığı olmayan 23 yaşında erkek hasta aspirasyon sonrasında gelişen öksürük, balgam, göğüs ağrısı, nefes darlığı şikayetleriyle polikliniğimize başvurdu. 5 paket/yıl sigara öyküsü mevcuttu.
BULGULAR:Fizik muayenesinde oskültasyonda solda belirgin olmak üzere kaidelerde ince raller ve her iki hemitoraksta ekspiriumda uzama duyuldu. sPO2:%93-94 idi (oda havasında). Laboratuvar bulgularında, lökositoz, CRP yüksekliği saptanmıştı. PA Akciğer grafisinde sol alt zonda kostodyafragmatik sinüste diyafram konturlarını silen opasiteler saptandı. Çekilen toraks bilgisayarlı tomografide (BT) sağ akciğer orta lob parakardiyak alanda infiltrasyonlar izlendi. Sağ akciğer alt lob bazalde dağınık yerleşimli infiltrasyon alanları izlendi. Sol akciğer alt lob bazalde buzlu cam dansite artımlarının eşik ettiği yaygın konsolidasyon alanları izlendi.
Hastaya antibiyoterapi(Amoksisilin + klavulanik asit), intravenöz steroid (20 mg metil prednizolon 2x1), mukolitik (asetil sistein), nazal oksijen tedavisi ve bronkodilatatör tedavi başlandı. Genel durumu düzelen ve şikayetleri belirgin azalan hasta tedavinin 7. gününde istirahatle taburcu edildi. Takiplerinde 2 ay sonra yapılan kontrolünde radyolojik olarak tamamen düzelme gözlendi. Hastanın yaşadığı olay sonrasında çalıştığı iş yerinde ateş yeme gösterisi programdan çıkarıldı.
SONUÇ:Ciddi bir tablo ile başvuran bu hastalıkta tipik anamnez ve klinik bulgular ile tanısı kolaydır. Hastalara antibiyotik ve steroid içeren tedaviler verilir. Ancak iş sağlığı ve güvenliği kuralları gereğince bu tip vakalarda önleyici tedbirler ile aspirasyonun olmasını önlemek öncelikli amaç olmalıdır.

Resim 1

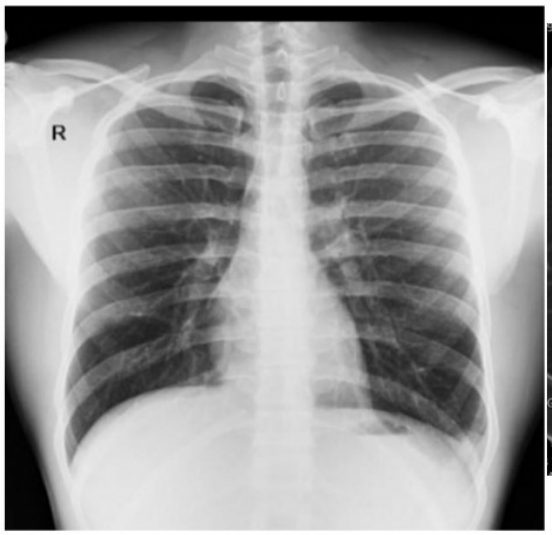

Başvuru sırasında PA Akciğer Grafisi ve Toraks BT

Resim 2

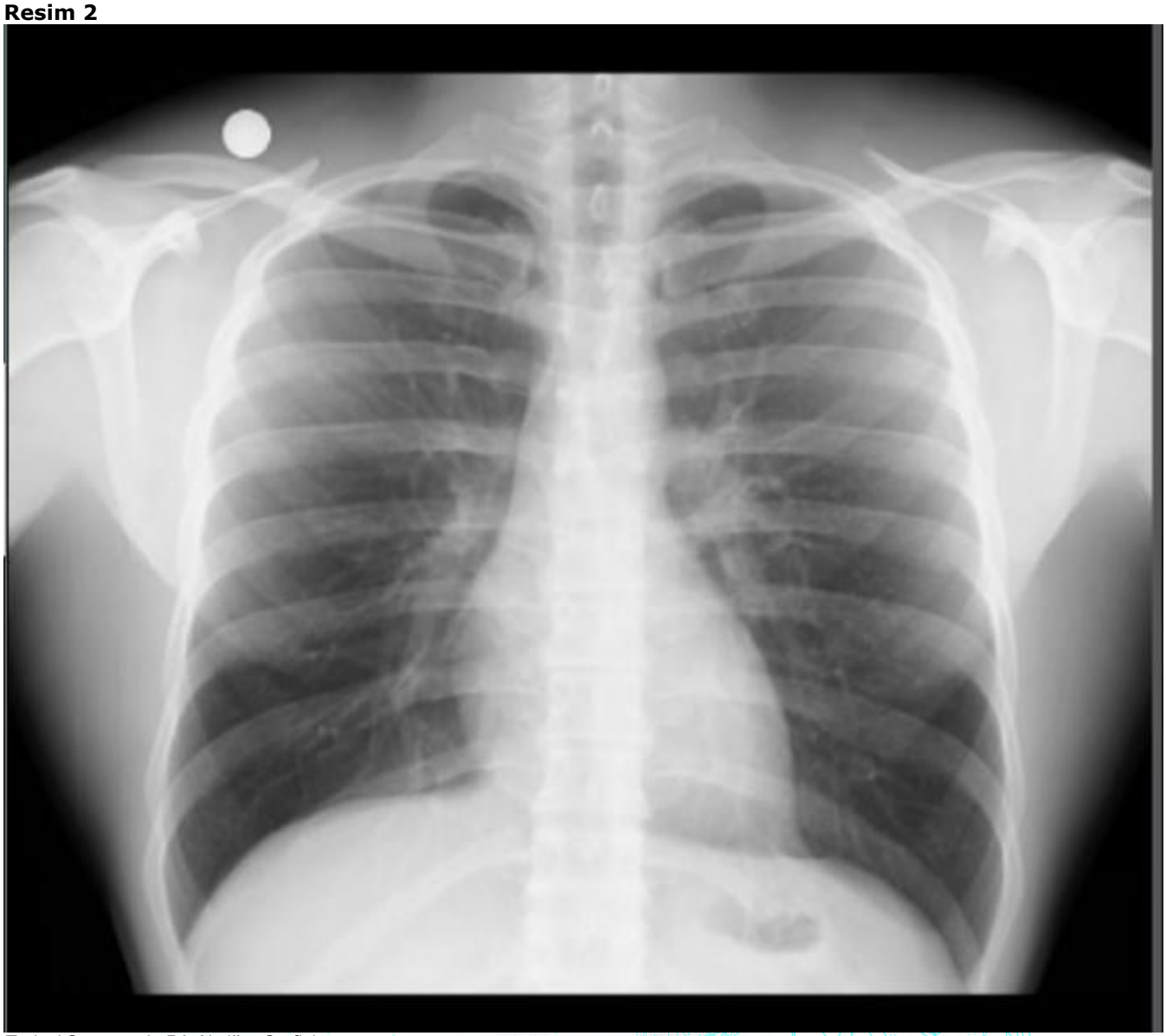

Tedavi Sonrasında PA Akciğer Grafisi

EP-338

Ölümüne Çalışmak: Akut İnhalasyon Hasarı Olgusu

Feride Marım[1], Canan Balcı[2], Canan İnal[2], İlknur Kaya[1], Mehmet Doğan[1], Nazlıcan Yıldırım[1], Şebnem Emine Parspur[1], Ümran Erbay[1]
[1]Kütahya Sağlık Bilimleri Üniversitesi Tıp Fakültesi Göğüs Hastalıkları AD.
[2]Kütahya Sağlık Bilimleri Üniversitesi Tıp Fakültesi Anesteziyoloji ve Reanimasyon AD.

GİRİŞ VE AMAÇ:Duman, toksik maddeler ve kimyasal irritanların solunması ile solunum yollarının ve akciğer parankiminin zarar görmesi akut inhalasyon hasarı olarak tanımlanır. Mesleki veya çevresel olarak gelişebilir ve yaşamı tehdit edebilir. Bildirimizde mesleki bir vakayı sunmak istedik.
OLGU:35 yaşında erkek hasta nefes darlığı ve ayağında yanık şikayeti ile acil servise başvurdu. Bilinen bir kronik hastalığı yoktu ancak aktif sigara içicisiydi (10 paket/yıl). İş yerinde nitrik asit borusunu tamir ederken sızan asitler ayaklarına dökülmüştü. 2 saat boyunca benzer şekilde çalışmış ve sızan asiti de solumaya devam etmişti. Oda havası saturasyonu %90'dı. Diğer vital bulgular stabildi. Toraks BT'sinde bilateral yaygın buzlu cam opasiteleri görüldü. Hasta akut inhalasyon hasarı nedeniyle yoğun bakım ünitesine yatırıldı. Metilprednizolon (80 mg/gün) tedavisi başlandı. 24 saatten önce tedaviyi reddederek hastaneden ayrıldı. Saatler sonra nefes darlığının artması üzerine hasta ambulansla hastaneye tekrar getirildi. Oda hava saturasyonu %70'ti. Kontrol Toraks BT'de akciğer hasarı bulguları artmıştı(Resim 1). Rezervuar maske ile oksijen altında kan gazında. pH:7.38, pCO2:45,8 mmHg, pO2:69,3 mmHg, SO2:%94.6, HCO3:27,1mmol/L Kan testlerinde WBC: 34790 (nötrofil %94,1), CRP: 49 mg/L olarak görüldü. Hasta yoğun bakım ünitesine yatırıldı. Metilprednizolon 80 mg/gün, seftriakson 2x1 gr, moksifloksasin 1x400 mg ve enoksaparin profilaksisi başlandı. Covid-19 PCR negatifti. Hastaya dönüşümlü olarak yüksek akımlı nazal oksijen ve CPAP tedavisi uygulandı. CPAP tedavisi 5. günde kesildi ve 7. günde nazal oksijen desteğiyle satürasyonu > %90 olan hasta göğüs hastalıkları servisine devir alındı. Takiplerde metilprednizolon dozu 40 mg/gün'e düşürüldü. Kontrol akciğer grafilerinde bulgularda belirgin gerileme izlendi (Resim 3). Yatışının 13. gününde oda hava satürasyonu %97^ydi. Semptomları düzeldi.. Hasta oral metilprednisolon tedavisi ile taburcu edildi.
SONUÇ:Sonuçta, hastamız iyileşme göstermiş olsa da akut inhalasyon hasarı kaynaklı iş kazalarına bağlı ölümler bildirilmiştir. Yeterli koruyucu ekipman kullanımının önemi aşikardır.

Working to Death: A Case of Acute Inhalation Injury

Feride Marım[1], Canan Balcı[2], Canan İnal[2], İlknur Kaya[1], Mehmet Doğan[1], Nazlıcan Yıldırım[1], Şebnem Emine Parspur[1], Ümran Erbay[1]
[1]Kutahya Health Sciences University Faculty of Medicine, Department of Chest Diseases
[2]Kutahya Health Sciences University Faculty of Medicine, Department of Anesthesiology and Reanimation

OBJECTIVE:Damage to the airways and lung parenchyma by inhalation of smoke, toxic substances and chemical irritants is defined as acute inhalation injury. It can develop occupationally or environmentally and can be life-threatening. We also present a professional case.
CASE:A 35-year-old male patient was admitted to the emergency department with shortness of breath and burns on his foot. He has no known chronic disease but active smoker with 10 package/year. While he was repairing a nitric acid pipe at work, leaked acids spilled onto his feet. He worked similarly for 2 hours and continued to breathe also the leaking acid. Room air saturation was 90%. Other vital signs were stable. Chest CT showed bilateral diffuse ground glass opacities. The patient was admitted to the intensive care unit due to acute inhalation injury. Methylprednisolone (80 mg/day) treatment was started. He refused treatment before 24 hours and left the hospital. Hours later, the patient was brought to the hospital by ambulance as dyspnea increased. Room air saturation was 70%. Lung damage findings were increased in the control Chest CT (Figure 1). pH:7.38, pCO2:45.8 mmHg, pO2:69.3 mmHg, SO2:94.6%, HCO3:27.1mmol/L in blood gas under oxygen with a reservoir mask. Blood tests revealed WBC: 34790 (neutrophil 94.1%), CRP: 49 mg/L. The patient was admitted to the intensive care unit. Methylprednisolone 80 mg/day, ceftriaxone 2x1 g, moxifloxacin 1x400 mg and enoxaparin prophylaxis were started. Covid-19 PCR was negative. High flow nasal oxygen and CPAP therapy were applied alternately to the patient. CPAP treatment was discontinued on the 5th day and the patient whose nasal oxygen saturation was >90% on the 7th day was transferred to the chest diseases service. In the follow-ups, The methylprednisolone dose was reduced to 40 mg/day. Significant regression was observed in the findings in the control chest radiographs (Figure 2). Room air saturation was 97% on the 13th

day of hospitalization. His symptoms improved. The patient was discharged with oral methylprednisolone therapy.
RESULT:In conclusion, although our patient showed improvement, deaths due to occupational accidents caused by acute inhalation injury have been reported. The importance of using adequate protective equipment is obvious.

Resim 1
Figure 1

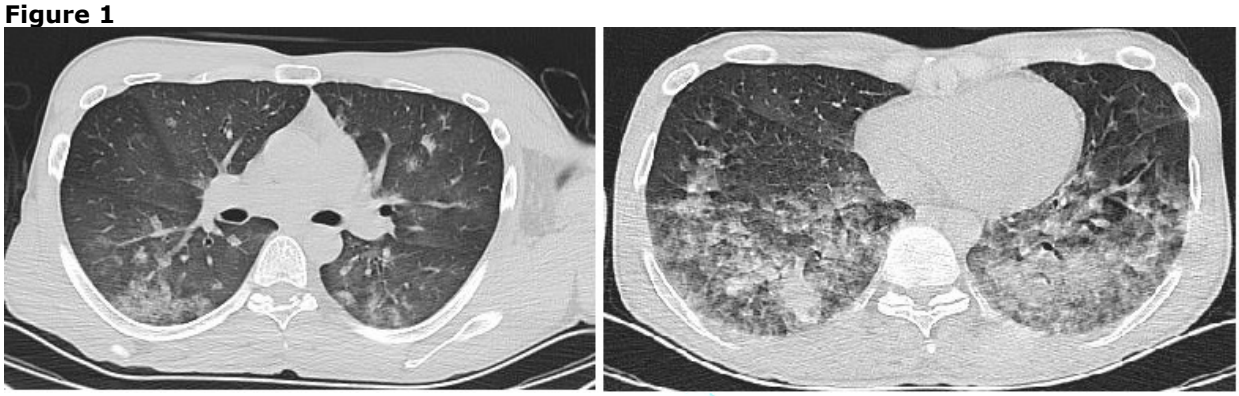

Toraks Bt'de bilateral yaygın buzlu cam opasiteleri. Bir gün arayla çekilen iki BT arasında belirgin progresyon görülmektedir.
Bilateral diffuse ground glass opacities in Chest CT. Significant progression is seen between two CTs taken one day apart.

Resim 2
Figure 2

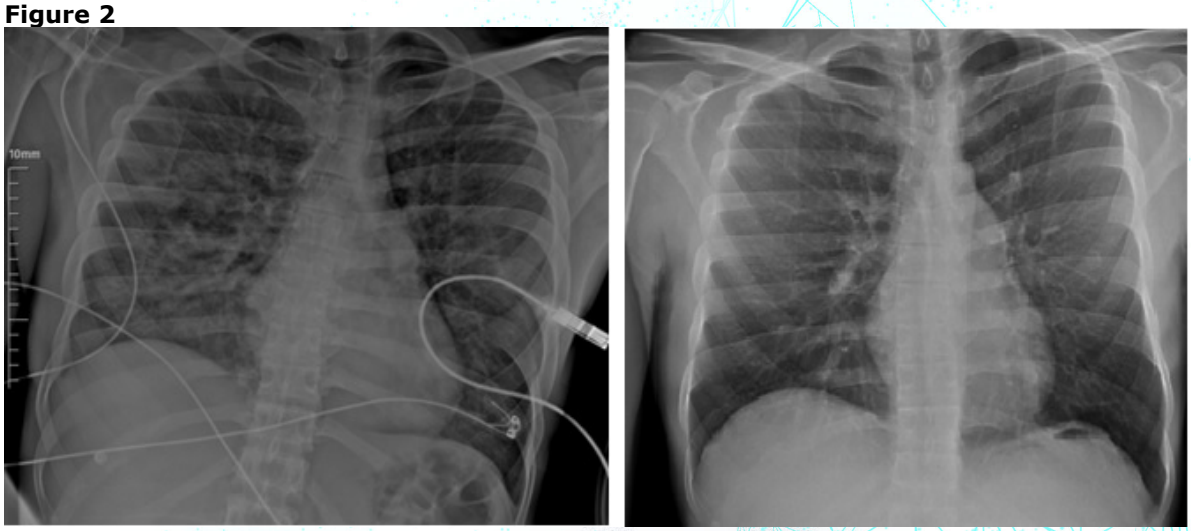

Kontrol akciğer grafisinde belirgin regresyon (2. gün ve 13. gün grafileri)
Significant regression in the control chest X-ray (2nd day and 13th day X-rays)

Resim 3
Figure 3

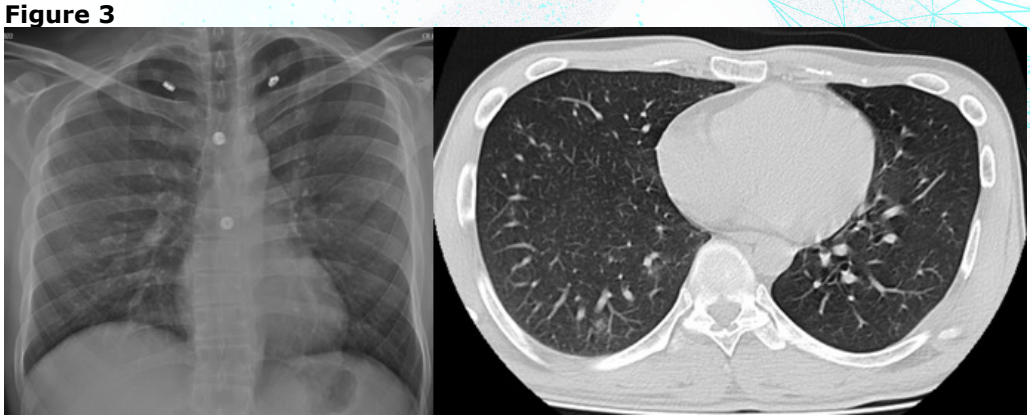

Hastanın taburculuk sonrası birinci aydaki akciğer grafisi ve Toraks BT'si: Yatış görüntüleme bulgularında tama yakın gerileme görülmektedir.
Chest X-ray and Thorax CT of the patient in the first month after discharge:There is almost complete regression in hospitalization imaging

findings.

EP-339

Küratif Tedavi Planlanan Küçük Hücre Dışı Akciğer Kanserli Hastalarda Tanı Anında Saptanan Minimal Plevral Efüzyonların Seyri

Suna Kavurgacı, Pınar Akın Kabalak, Derya Özaydın, Arife Yıldırım, Zeynep Tilbe Saymaz Guvanjov, İlteriş Türk, Ülkü Yılmaz
Ankara Atatürk Sanatoryum Eğitim ve Araştırma Hastanesi

GİRİŞ VE AMAÇ:Akciğer kanseri olgularında tanı anında veya takipte üç şekilde efüzyon gelişebilir; Malign plevral efüzyon (MPE), Paramalign plevral efüzyon (PMPE), Malignite dışı bilinen nedenlere bağlı efüzyon. MPE ve PPE arasındaki ayrım, hastaların uygun tedavisini belirlemek için çok önemlidir. Bu nedenle paramalign ve malign efüzyonları ayırt etmek gerekir. Bu çalışmada; tanı anında saptanıp gerekli incelemeler sonucunda küratif tedaviye engel teşkil etmeyen özellikle az miktardaki plevral efüzyonların, planlanan tedavi bittikten sonraki seyrinin incelenmesi amaçlanmıştır.
YÖNTEM:Çalışma retrospektif olarak planlanmış olup, 1 Ocak 2014-31 Aralık 2020 tarihleri arasında minimal plevral efüzyonu olan ve küratif tedavi (eş zamanlı kemoradyoterapi (KRT) ve cerrahi) yaklaşımları planlanmış Küçük Hücre Dışı Akciğer Kanseri (KHDAK) tanılı hastalar çalışmaya dahil edilmiştir. Hastaların takipte plevral efüzyon değişimleri değerlendirlmiştir.
BULGULAR:Olguların 3. ay kontrolünde, 6 (%6,3) hastanın takibinin olmadığı ve 14 (%14,6) hastanın da kontrole gelmediği görülmüş olup kontrol sonucu olan 76 hastanın 7'sinde plevral efüzyon miktarında artış, 23'ünde plevral efüzyon miktarında azalma ve 46'sında benzer olduğu tespit edilmiştir. Olguların 12. Ay kontrolünde, 8 (%8,3) hastanın takibinin olmadığı 13 (%13,5) hastanın da kontrole gelmediği ayrıca 2 (%2,1) hastanın da exitus olduğu görülmüş olup kontrol sonucu olan 73 hastanın 11'inde plevral efüzyon artışı, 23'ünde efüzyon azalması ve 39'unda benzer sonuç olduğu görülmüştür
SONUÇ:Tanı anında uzak organ metastazı olmayan hastaların, tanı anında sahip oldukları minimal plevral efüzyonun klinik ve radyolojik değişkenlerinin dikkatli bir şekilde değerlendirilerek hayatta kalma şansı daha yüksek olan küratif tedavi alma şansına sahip olabileceği vurgulanmaktadır.

Flow Chart for Patient Inclusion

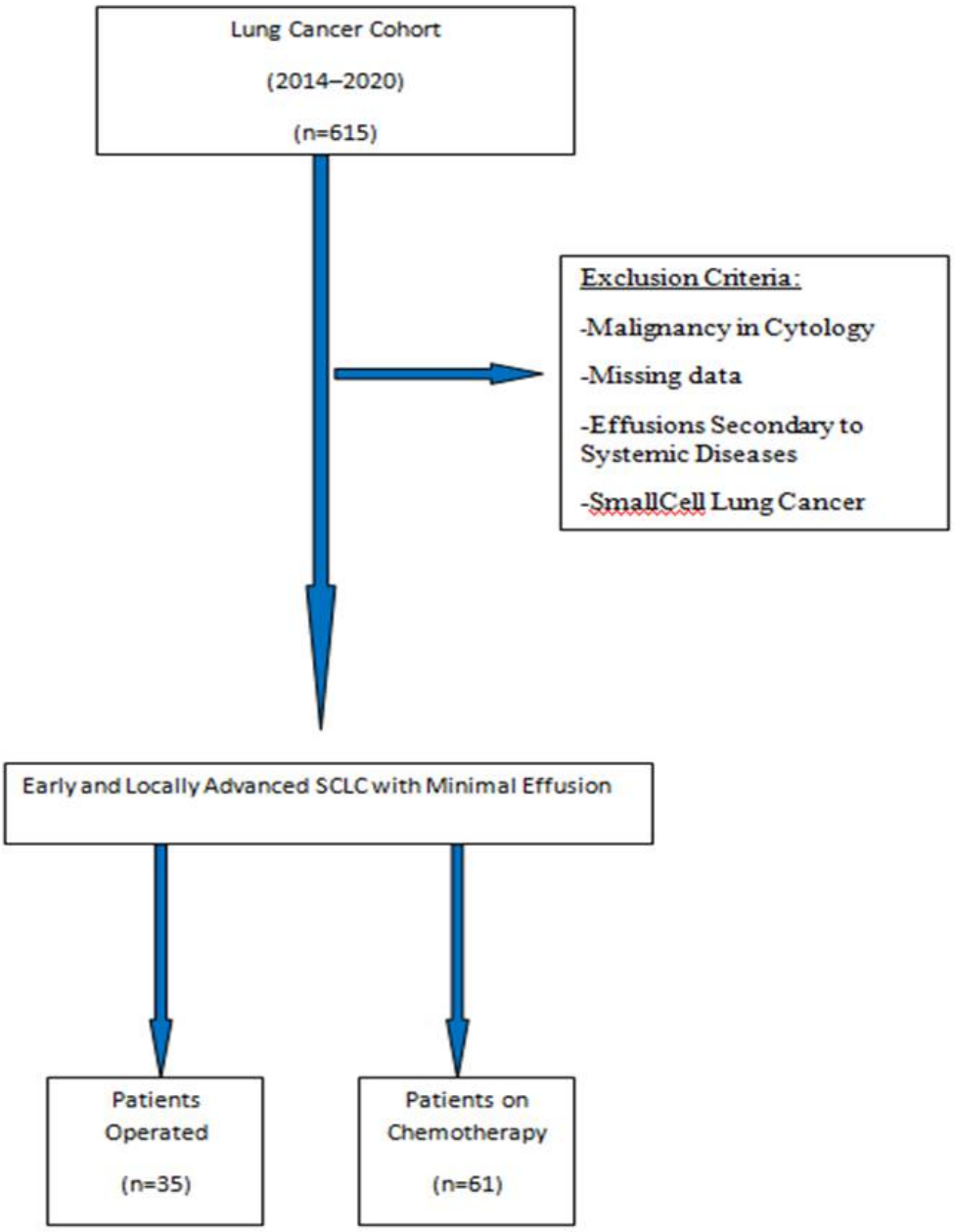

Flow Chart for Patient Inclusion

EP-340

Malign Plevral Effüzyon Hastalarının Tanı, Tedavi ve Komplikasyon Yönetimi

Sabri Can Mutlu, Bülent Koçer, Yücel Akkaş, Anıl Gökçe, Süleyman Anıl Akboğa, Merve Hatipoğlu Yetim
Ankara Şehir Hastanesi

GİRİŞ VE AMAÇ:Malign plevral efüzyon; metastatik hastalık vakalarında, sık görülen bulgular arasında yer almaktadır ve kanser hastalarının %15'e varan kısmında tespit edilmektedir. Bu araştırma, son yıllarda malign plevral efüzyon tedavisindeki ilerlemelere genel bir bakış sağlamak için yapılmıştır.
YÖNTEM:Mart 2019-Aralık 2021 tarihleri arasında hastanemize başvuran veya yatırılan malign plevral efüzyonlu toplam 186 hasta retrospektif olarak değerlendirildi. Değerlendirilen veriler cinsiyet, yaş, efüzyon nedeni, tedavi yöntemi, hastanede kalış süresi ve komplikasyonları içeriyordu.
BULGULAR:Bu kohortta 142 hasta sitolojik tanı almıştı. Akciğer kanseri, 64 hastada malign plevral effüzyona sebep olarak, hasta sayısında diğer kanserleri geçerek ilk sırada yer aldı. Bu hastalara tüp torakostomi sonrası talk ile kimyasal plöredezis uygulandı. 44 hastanın sitolojik örneklerinden kesin tanı belirlenemedi. Tanısal olarak VATS yapıldı ve ardından postoperatif talk ile plöredez yapıldı. Komplikasyon oranı %13 idi. Ölüm oranı %5 idi. İşlem sonrası 2 aylık takipte 37 hastada nüks görüldü.
SONUÇ:Malign plevral efüzyonun optimal tedavisi belirsizliğini korumaktadır ve tedavi kararları, birçok tıbbi bölümün işbirliğini gerektirmektedir. Günümüzde plevral efüzyon vakalarının tedavisinde daha az invaziv yaklaşımlar tercih edilmektedir. Bu tedavi yaklaşımları, hastaları daha invaziv müdahalelerin risklerinden korumakta ve tedavi maliyetlerini azaltmaktadır.

Malign Plevral Effüzyona Neden Olan Kanser Tipi

Primer Kanser	Hasta Sayısı (n)
Akciğer Kanseri	64
Meme Kanseri	27
Over Kanseri	20
Mide Kanseri	18
Pankreas Kanseri	16
Mezotelyoma	13
Kolon Kanseri	11
Sarkomlar	9
Diğer	8

Hastalarda Görülen Semptomlar

Semptom	Hasta Sayısı (n)
Asemptomatik	81
Göğüs Ağrısı	69
Nefes Darlığı	36

EP-341

Eksuda/ Transuda, Enfeksiyöz/ Nonenfeksiyöz Plevral Sıvı Ayrımında Plevral sıvı ve Serum Crp/Albumin Oranının Tanısal Değeri

Ayshan Mammadova[1], Züleyha Galata[2], Zeynep Yalçınkaya[3], Nilgün Yılmaz Demirci[1]
[1]Gazi Üniversitesi Gögüs Hastalıkları Anabilim dalı,Ankara
[2]Kastamonu Eğitim ve Araştırma Hastanesi
[3]Afyonkarahisar Merkez Toplum Sağlığı Merkez,Afyon

GİRİŞ VE AMAÇ:Akut faz yanıtı, enfeksiyon, doku hasarı ve immünolojik bozukluklara karşı organizmada oluşan bir dizi inflamatuvar süreçleri içerir. C-reaktif protein (CRP), karaciğer tarafından sentezlenen pozitif akut faz reaktanıdır ve kan seviyesi inflamasyon ve enfeksiyona yanıt olarak saatler içinde artar. Albumin, karaciğer tarafından sentezlenen negatif akut faz reaktanıdır ve inflamasyon sırasında kandaki seviyesi azalır. Yeni bir parametre olarak CRP/ albümin oranının kanser, sepsis, vasküler ve vasküler olmayan birçok durumda tanı ve genel prognozunu tahmin etmede tek başına CRP ve albümin' den daha doğru olduğu gösterilmiştir. Bu doğrultuda çalışmamızda transuda eksuda ve enfeksiyöz-nonenfeksiyöz ayrımıda CRP/ albümin oranının yerini araştırmayı amaçladık.
YÖNTEM:GÜTF Hastanesi Göğüs Hastalıkları Kliniği'nde Şubat 2020-Temmuz 2022 tarihleri arasında plevral sıvı nedeniyle tetkik edilen 160 hasta prospektif olarak değerlendirildi. Plevral sıvının tam biyokimyasal analizi, mikrobiyolojik ve sitolojik incelemesi yanında serum ile eşzamanlı olarak plevral sıvıda CRP ve albümin düzeyi bakıldı. İstatiksel değerlendirme için IBM SPSS (Statistical Package for the Social Sciences) Statistics 26,0 paket programı kullanıldı.
BULGULAR:Çalışmaya 117 (% 73,1)' si erkek, 43 (% 26,9)'u kadın 160 hasta dahil edildi. Olguların 101 (%63,1)' inde eksuda, 59 (%36,9)'unda transuda vasfında sıvı saptanırken bunların 47(%29,4)'si enfeksiyöz, 113 (%70,6)'ü nonenfeksiyöz nedenlere bağlıydı. Son tanılara göre olguların 9'unda tüberküloz (TB) plörezi, 11' inde ampiyem, 20'sinde parapnömonik efüzyon, 28' inde kalp yetmezliği, 16' sında malign efüzyon, 27' sinde paramalign efüzyon ve 49' unda diğer nedenler saptandı. Enfeksiyöz grupta ortalama plevral sıvı CRP/Albümin oranı (46,38) ve serum CRP/Albümin oranı (72,43) nonenfeksiyöz gruptakilere göre (sırasıyla 13,17 ve 19,48) anlamlı derecede yüksek bulundu ($p<0,05$). Eksuda vasıflı grupta plevral sıvı ve serum CRP/Albümin oranı (31,79 ve 49,68) transuda vasıflı gruptakine (7,76 ve 9,97) kıyasla anlamlı derecede yüksek bulundu ($p<0,05$). Plevral sıvı CRP/Albümin oranı için eşik değer >15,65 alındığında enfeksiyöz nedenli sıvıyı ön gördürmede %80,9 sensitif, %73,5 spesifik, eşik değer >9,48 alındığında eksüda- transuda ayırımında %71,3 sensitif, %71,2 spesifik bulundu.
SONUÇ:Sonuç olarak, çalışmamızda plevral sıvı ve serum CRP/Albumin oranının enfeksiyöz ve non enfeksiyöz plevral efüzyon ayrımında, eksuda/transuda ayrımında umut vaadeden bir parameter olduğunu görmekteyiz.suda ayrımında umut vaadeden bir parameter olduğunu görmekteyiz.

Grafik 1.Enfeksiyöz ve non-enfeksiyöz plevral efüzyonda CRP/Albumin oranının plevral sıvı (A) ve serumda (B) ROC analizi

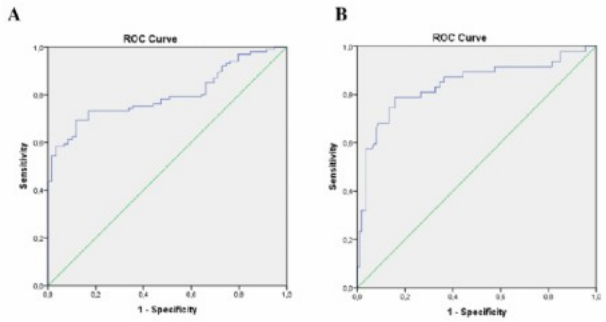

Tablo 1. Enfeksiyöz ve non-enfeksiyöz plevral efüzyonda laboravutar değerler

	Enfeksiyöz	Nonenfeksiyöz	p
Laboratuvar bulguları			
Pl CRP/Albümin Oranı	42,9 (1,2-118,4)	8,59 (1,0, 89,0)	<0,001
Pl CRP, medyan mg/L	82,0 (4,0-238,0)	14,0 (1,0-170,0)	<0,001
Pl Albümin, medyan g/dL	2,2 (0,5-3,5)	1,9 (1,1-3,6)	0,137
Serum CRP/Albümin Oranı	56,0 (0,8-165,9)	10,0 (0,7-183,3)	<0,001
Serum CRP, medyan mg/L	173,0 (3,0-365,0)	30,0 (3,0-440,0)	<0,001

Serum Albümin, medyan g/d	3,1 (1,7-4,4)	3,3 (2,1-5,1)	0,031

EP-342

Enfeksiyöz/ Nonenfeksiyöz Plevral Sıvı Ayrımında Plevral sıvı ve Serum Crp/Lenfosit Oranının Rolu

Ayshan Mammadova[1], Züleyha Galata[2], Zeynep Yalçınkaya[3], Nilgün Yılmaz Demirci[1]
[1]Gazi Üniversitesi Gögüs Hastalıkları Anabilim dalı,Ankara
[2]Kastamonu Eğitim ve Araştırma Hastanesi
[3]Afyonkarahisar Merkez Toplum Sağlığı Merkez,Afyon

GİRİŞ VE AMAÇ:Pozitif bir akut faz proteini olan CRP, vücudun sistemik inflamatuar yanıtını yansıtan belirteçlerden biridir. Literatürde, inflamasyon veya iskeminin şiddetini gösteren belirli kan parametrelerinin tam düzeylerini bulmaya çalışan çok sayıda çalışma vardır. Bu çalışma, tam kan sayımı parametreleri ve serum C-reaktif protein (CRP) kullanarak enfeksiyöz-nonenfeksiyöz,transuda-eksuda ayrımıda tahmin etmenin mümkün olup olmadığını analiz etmeyi amaçlamaktadır.
YÖNTEM:GÜTF Hastanesi Göğüs Hastalıkları Kliniği'nde Mart 2020-Temmuz 2021 tarihleri arasında plevral sıvı nedeniyle tetkik edilen 106 hasta prospektif olarak değerlendirildi. Plevral sıvının tam biyokimyasal analizi, mikrobiyolojik ve sitolojik incelemesi yanında serum ile eş zamanlı olarak plevral sıvıda CRP ve lenfosit düzeyi bakıldı. İstatiksel değerlendirme için IBM SPSS Statistics 26,0 paket programı kullanıldı.
BULGULAR:Çalışmaya 78 (% 73,6)' i erkek, 28 (% 26,4)'i kadın toplam 106 hasta dahil edildi. Olguların 66 (%62,3)' sında eksuda, 40 (%37,7)'ında transuda vasfında sıvı saptanırken bunların 30 (%29,4)' u enfeksiyöz, 76 (%70,6)'sı nonenfeksiyöz nedenlere bağlıydı. Son tanılara göre olguların 8'inde tüberküloz (TB) plörezi, 5' inde ampiyem, 13'ünde parapnömonik efüzyon, 19' unda kalp yetmezliği, 12' sinde malign efüzyon, 23' ünde paramalign efüzyon ve 26' ında diğer nedenler saptandı. Enfeksiyöz grupta ortalama plevral sıvı CRP/Lenfosit oranı (84,4) ve serum CRP/Lenfosit oranı (196,46) nonenfeksiyöz gruptakilere göre (sırasıyla 17,13 ve 35,98) anlamlı derecede yüksek bulundu ($p<0,05$). Eksuda vasıflı grupta plevral sıvı ve serum CRP/Lenfosit oranı (51,82 ve 118,03) transuda vasıflı gruptakine (10,38 ve 20,99) kıyasla anlamlı derecede yüksek bulundu ($p<0,05$). Plevral sıvı CRP/Albümin CRP/Lenfosit oranı için eşik değer >19 alındığında enfeksiyöz nedenli sıvıyı ön gördürmede %86,7 sensitif, %71,1 spesifik, eşik değer >13,4 alındığında eksuda -transuda ayırımında %75,8 sensitif, %72,5 spesifik bulundu.
SONUÇ:Sonuç olarak, bu çalışma CRP/Lenfosit oranının plevral efüzyon tanısında, transuda/ eksuda, enfeksiyöz ve non enfeksiyöz ayrımında klinisyene önemli katkılar sağlayabileceğini göstermiştir. Plevral efüzyonlu hastaların CRP/Lenfosit oranının değerlendirildiği sınırlı s ayıdaçalışma mevcut olup, gelecekte yeni çalışmalarla birlikte plevral efüzyon tanısının belirlenmesindeki yeri daha net kanıtlanacaktır.

Grafik 1. Enfeksiyöz ve non-enfeksiyöz plevral efüzyonda CRP/Lenfosit oranının plevral sıvı (A) ve serumda (B) ROC analizi

A

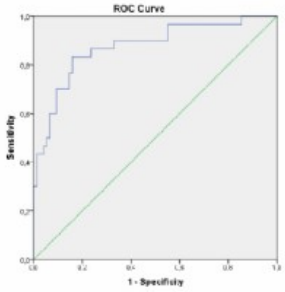

B

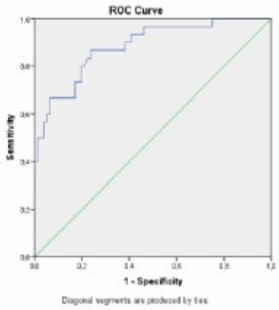

EP-343

Sol Masif Plevral Effüzyon Nedeniyle Tetkik Edilen HIV(+) Hastada Tüberküloz Plörezi Olgusu

Seda Yayla, Semra Bilaçeroğlu
Sağlık Bilimleri Üniversitesi Dr. Suat Seren Göğüs Hastalıkları ve Cerrahisi Eğitim Araştırma Hastanesi

GİRİŞ VE AMAÇ:Tüberküloz (TB) plörezi (P), plevranın M. tuberculosis ile infeksiyonu sonucu plevral aralıkta sıvı toplanmasıdır ve tek başına veya akciğer TB'u ile birlikte görülebilir. TBP, ülkemizde de olduğu gibi, akciğer dışı organ TB'unun en sık nedenidir. TBP'de sıvı genellikle tek taraflı ve sıklıkla sağ taraf etkilenir, bilateral ve masif sıvı nadiren saptanır (1). Olgumuzda, sol masif plevral effüzyon (PE) nedeniyle tetkik edilen Human Immunodeficiency Virus (+) (HIV) saptanan, TBP tanısı alan hastamızı sunmayı amaçladık.
OLGU:Kronik hastalığı bulunmayan, öncesinde pnömoni tanısıyla antibiyotik kullanan, 26 yaşında erkek hasta 1 aydır olan nefes darlığı, ateş şikayeti ile tarafımıza başvurdu. Fizik muayenesinde sol akciğerde solunum sesleri azalmış idi. Akciğer grafisi (AG)'nde solda masif effüzyon, laboratuvar bulgularında lökosit 4.400 uL, lenfosit 800 uL, sodyum: 131 mmol/L, AST 54 U/L, CRP: 94.2 mg/dl idi. Parapnömonik effüzyon, akciğer malignitesi, enfeksiyon ön tanıları ile çekilen toraks BT'de sol masif plevral sıvı ve konsolidasyon izlendi. Hastaya iv antibiyoterapi, tanısal ve boşaltıcı torasentez yapıldı, tüp torakostomi kapalı sualtı drenajı (TTKSD) açısından göğüs cerrahisi konsültasyonu öncesi koagülasyon, hepatit, HIV bakıldı. HIV(+) saptanan hastaya TTKSAD uygulandı, plevra biyopsisi yapıldı, biyopsi sonucu tanısal değildi. Takipte sıvı azaldı, sıvıdan yapılan 4 örnekleme bening sitoloji olarak sonuçlandı. Sıvı ADA<20 ve 27.01.2022 plevral sıvı TB PCR(+) olarak sonuçlandı. Hastaya TB, CD4/CD8 oranı düşük saptanan hastaya enfeksiyon hastalıklarının önerisi ile HIV ve pneumocystis jiroveci profilaksisi tedavileri başlandı. Hastanın takibi halen devam etmektedir.
SONUÇ:TBP, TB basiline karşı gecikmiş tip aşırı duyarlılık reaksiyonu sonucunda oluşan PE olarak tanımlanır. TBP insidansı toplumdaki TB insidansı ile benzerlik gösterir. TBP 5-45 yaş arası ve erkeklerde daha sıktır. Türkiye'de TB insidansının azalmasıyla birlikte TBP olgularının sayısında da azalma olduğu düşünülmektedir. HIV infeksiyonunun sık görüldüğü ülkelerde, TB ve TBP birlikteliğinde artış saptanmıştır (2). Sonuç olarak nadir de olsa masif plevral effüzyonlarda, ADA seviyesi düşük plevral sıvılarda, HIV enfeksiyonunda TBP klinik ön tanılar arasında yer almalıdır.

İlk başvuru PA AG

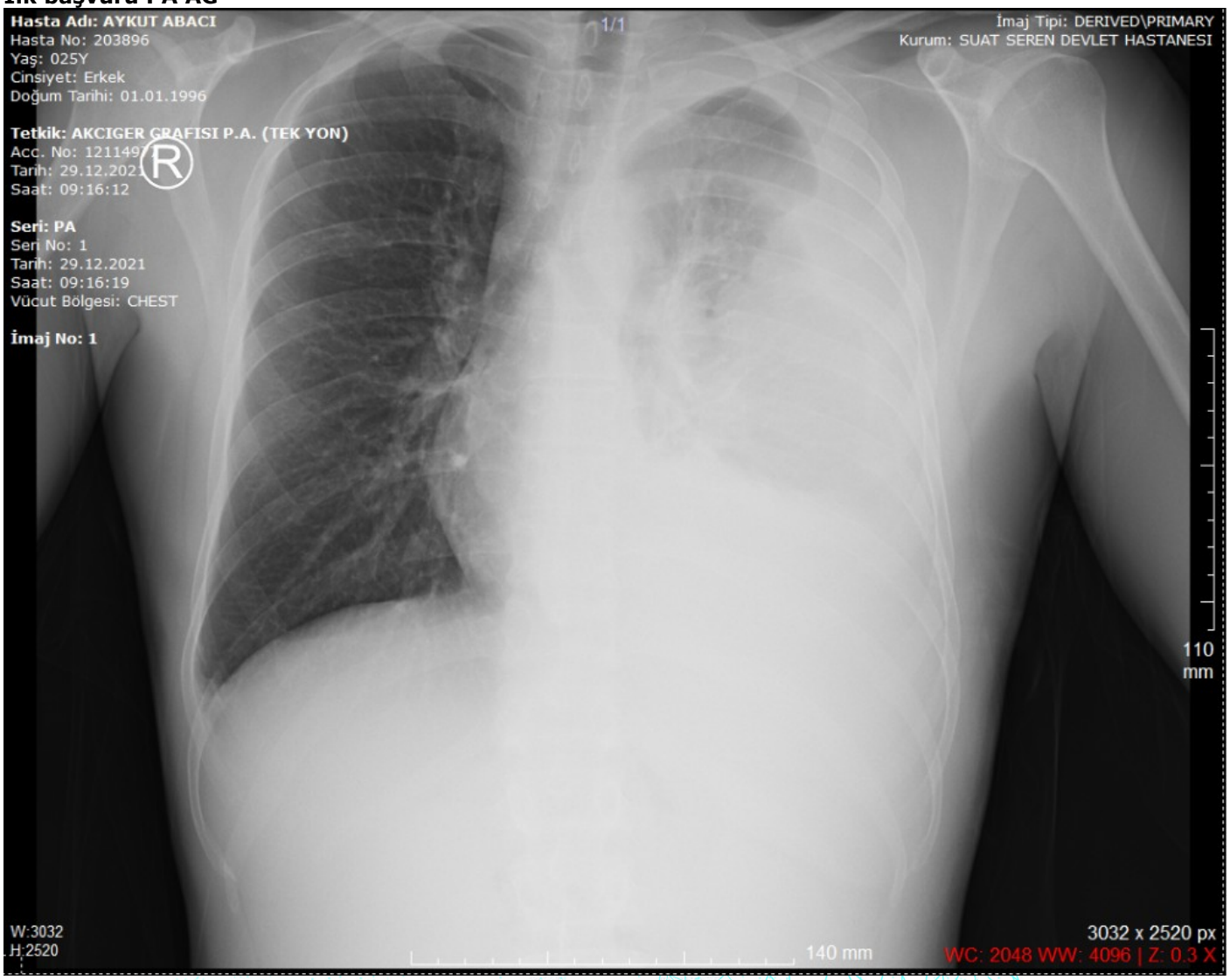

Mayıs tarihli kontrol PA AG

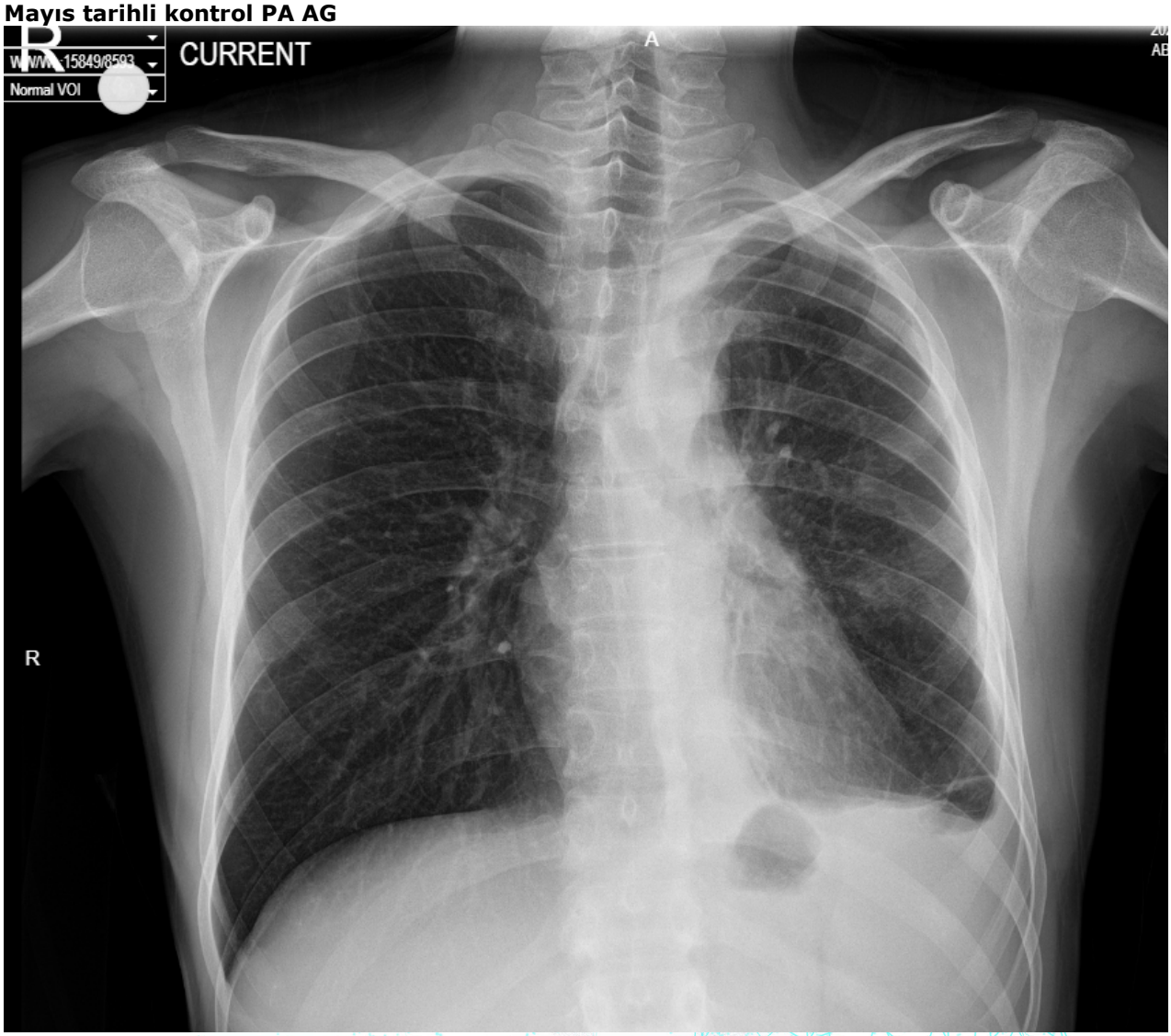

EP-344

İlk Bulgusu Plevral Effüzyon Olan Romatoid Artrit Olgusu

Gözde Kalbaran Kısmet[1], Oğuzhan Okutan[1], Kadir Canoğlu[1], Hasan Furkan Avcı[1], Barış Gündoğdu[2]
[1]SBÜ Sultan 2. Abdülhamid Han Eğitim ve Araştırma Hastanesi, Göğüs Hastalıkları Servisi
[2]SBÜ Sultan 2. Abdülhamid Han Eğitim ve Araştırma Hastanesi, Romatoloji Servisi

GİRİŞ VE AMAÇ:Romatoid artrit (RA) primer olarak eklemleri etkilemesine rağmen sıklıkla ekstra-artiküler sistem tutulumuna da yol açan bir hastalıktır. RA'nın sıklıkla etkilediği organlardan biri akciğerlerdir ve en sık plevral effüzyon şeklinde görülür. RA'ya bağlı plevral effüzyon genellikle tek taraflı olup az miktarda sıvı birikimi şeklinde görülür. RA'ya bağlı plörezide plevral sıvı eksüda vasıflıdır; LDH düzeyi yüksek, glukoz ve pH düzeyi düşüktür. Biz bu yazıda plevral effüzyonla prezente olan RA olgusunu sunuyoruz.
OLGU:Yirmi beş yaşında bilinen kronik bir hastalığı olmayan erkek hasta öksürük ve nefes darlığı şikayeti ile başvurdu. Akciğer oskültasyonunda sağ skapula altından itibaren solunum sesleri alınmayan hastada bu bölgede perküsyonunda matite alındı. Yapılan tetkiklerinde C-reaktif protein 21,86 mg/L (<5 mg/L), tam kan sayımında eozinofil sayısı 1440/mm3 olarak yüksek bulundu. PA-Akciğer grafisinde sağ akciğerde plevral effüzyon izlendi (Resim 1). Hastaya torasentez yapılarak seröfibrinöz vasıflı mayii alındı. Plevra sıvısında glukoz<2 mg/Dl (70-100 mg/dL), pH:7,21, LDH:3426 U/L, Adenozin deaminaz:60,3 IU/L (0-30 IU/L) saptandı; histopatolojik incelemede atipik hücre izlenmedi. Plevra sıvısı %85 lenfosit ağırlıklı idi. Plevra sıvısı ARB negatif saptandı ve kültürde üreme olmadı. Hasta torasentezi dahi zor tolere ettiğinden plevra biyopsisi yapılamadı. Balgam ARB üç gün negatif bulundu. Serolojik tetkiklerinde romatoid faktör 22,1 (0-14 IU/mL), CCP: 148 (0-17 U/mL), ANA negatif idi. Romatoloji konsültasyonu sonucu hastaya atipik başlangıçlı seropozitif romatoid artrit tanısı kondu.
SONUÇ:Plevral effüzyon etyolojisi araştırılırken ayırıcı tanılar arasında romatoid artrit de yer almalıdır.

Resim 1

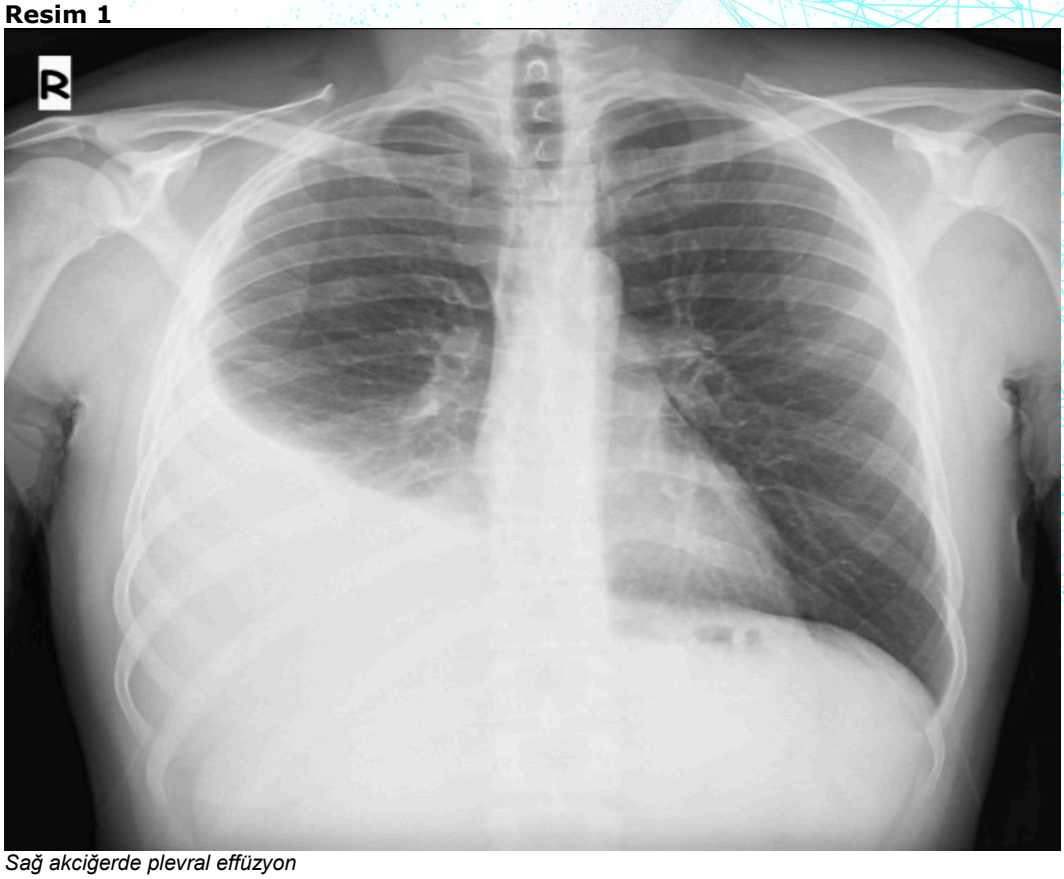

Sağ akciğerde plevral effüzyon

EP-345

İnsidental saptanan plevral yerleşimli Schwannom olgusu

Mücahit Güleç, Muhammed İnanç, Ahmet Cemal Pazarlı
Gaziosmanpaşa Üniversitesi Tıp Fakültesi, Göğüs Hastalıkları Anabilim Dalı,Tokat

GİRİŞ VE AMAÇ:Plevral schwannomlar göğüs boşluğunun son derece nadir neoplazmalarıdır. Bu tümörler, akciğerin plevral yüzeyindeki otonom sinir lifi kılıflarından kaynaklanır. Plevral schwannomalar genellikle benign, asemptomatik ve yavaş büyüyen lezyonlardır.Plevral schwannomlu hastaların çoğu genellikle asemptomatiktir veya spesifik olmayan ve belirsiz semptomlarla başvurabilir. Bu nedenle plevral schwannomların büyük çoğunluğu diğer şikayetler için yapılan tetkikler sırasında tesadüfen keşfedilir.Bu nedenle plevral tabanlı yer kaplayıcı lezyonlarda periferik sinir kılıfı tümörleri akla getirilip etkin bir şekilde ayırıcı tanı yapılmalıdır.
OLGU:Covid-19 pnömonisi öntanısı ile 77 yaşında kadın hastaya çekilen toraks bilgisayarlı tomografide sol akciğerde 9. kot posterior yayında ekstraplevral yerleşimli 42x22mm boyutlarında düzgün konturlu oval şekilli hipodens kitle lezyonu izlendi (Resim 1).Hastanın sol subkostal bölgede saplanır tarzda ağrı, ara ara olan nefes darlığı ve öksürük şikayetleri mevcuttu. Bilinen ek hastalığı aile öyküsü ve sigara öyküsü olmayan hastanın fizik muayenesinde solunum sesleri olağan olarak değerlendirildi.Hastaya histopatolojik ayırıcı tanı için transtorasik ince iğne asipirasyon biyopsisi uygulandı.Yapılan immünohistokimyasal boyamada S100 ile diffüz kuvvetli boyanma izlenip CD34 ve SMA ile boyanma izlenmedi.Histaopatolojik değerlendirmeye göre,mevcut bulgularla olgu periferik sinir kılıfı tümörü/schwannom olarak tanımlandı.
SONUÇ:Primer plevral schwannomlar tüm torasik tümörlerin %1-2'sini oluştururlar.Bu neoplazmaların çoğunluğunu benign plevral schwannoma oluşturur, ancak bazı vakalarda malignite bildirilmiştir. Schwannomalar tipik olarak ya sempatik ya da parasempatik otonom sinir lifi kılıflarının özel miyelin üreten hücrelerinden (Schwann hücreleri) kaynaklanır.Her yaşta ortaya çıkabilmesine rağmen, plevral schwannomlar genellikle erişkinleri üçüncü ve altıncı dekatlar arasında etkiler. Ek olarak, erkekler kadınlardan daha sık etkilenir.Akciğerin plevral yüzeyinde ortaya çıkan schwannomlar genellikle yavaş büyür; bu nedenle, genellikle asemptomatiktir.Kesin tanı ancak tümörün bir kesitini gerektiren neoplazmanın histopatolojik incelemesi ve immünohistokimyasal boyaması ile konulabilir.Plevral schwannomların standart tedavisi, teknik olarak mümkün olduğunda, sık sürekli takiplerle birlikte, esas olarak tümörün cerrahi rezeksiyonu (torakoskopik veya tam plevral rezeksiyon) şeklindedir.

Resim 1

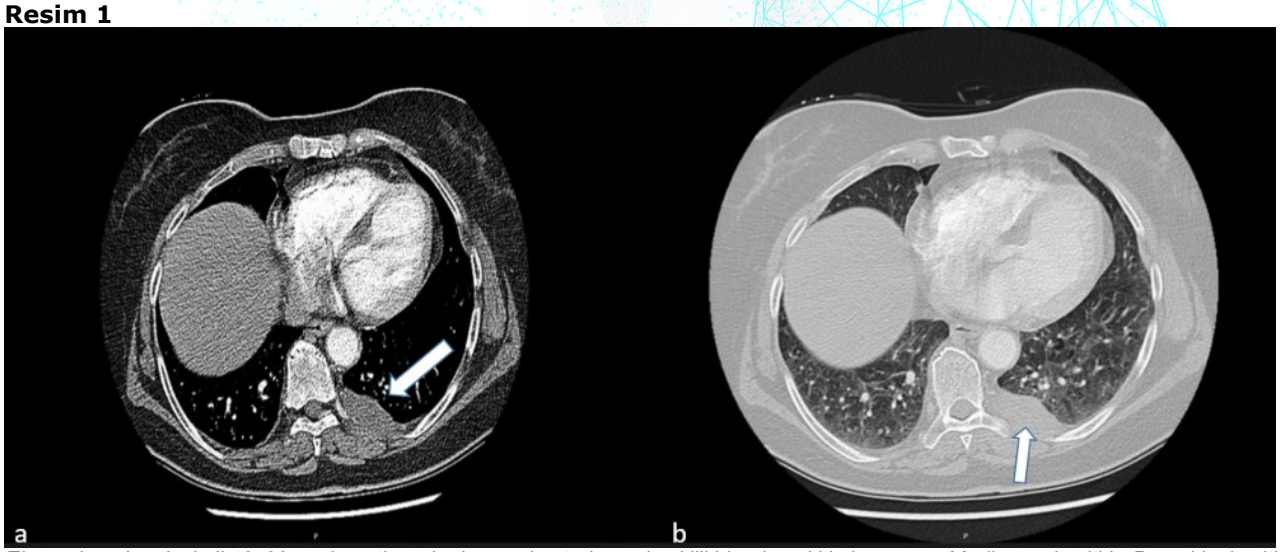

Ekstraplevral yerleşimli 42x22mm boyutlarında düzgün konturlu oval şekilli hipodens kitle lezyonu a-Mediasten kesiti b- Parankim kesiti

EP-346

Dasatinib İlişkili Plevral Efüzyon: Olgu Sunumu

Mert Can Taşdemir, Şeyma Yıldız, Zeynep Arzu Yeğin, Zübeyde Nur Özkurt, Nilgün Yılmaz Demirci
Gazi Üniversitesi, Göğüs Hastalıkları Ana Bilim Dalı, Ankara

GİRİŞ VE AMAÇ:Hematopoetik kök hücre nakli(HKHN) yapılan hastalarda plevral efüzyonlar sıklıkla görülür. Olguların çoğunda plevral efüzyon, enfeksiyon veya volüm yüklenmesi ile ilişkilidir. İlaçların da çok nadiren de olsa genel popülasyonda plevral efüzyona neden olduğu bildirilmiştir. Dasatinib ile indüklenen plevral efüzyon, kronik miyeloid lösemili(KML) hastalarda rapor edilmiştir ancak HKHN'li hastalarda olgu bazında rapor edilmiştir. Bu yazıda akut lenfositik lösemi(ALL) için HKHN'ni takiben dasatinib kaynaklı bir plevral efüzyon gelişen olguyu sunuyoruz.
OLGU:Kırk bir yaşında ALL dışında bilinen ek hastalığı olmayan ex-smoker erkek hasta nefes darlığı şikayetinin artması üzerine tarafımıza başvurdu. Olgu HKHN sonrası yedi aydır dasatinib tedavisi almaktaydı. Akciğer grafisinde solda tek taraflı plevral efüzyon ile uyumlu görünüm (Resim-1), toraks bilgisayarlı tomografide sol hemitoraksta 46 mm, sağ hemitoraksta 10 mm ölçülen bilateral plevral efüzyon izlendi. Sıvının tekrarlanan torasentezinde eksüda vasfında lenfositik efüzyon saptandı. Kültür ve sitoloji negatifti. Dasatinib ilişkili plevral efüzyon düşünülen hastanın; ilaç kesildikten 1 ay sonra çekilen kontrol filminde plevral efüzyonun tamamen gerilediği (Resim-2), semptomlarının tamamen ortadan kalktığı görüldü.
SONUÇ:Dasatinib ALL ve KML tedavisinde kullanılan tirozin kinaz inhibitörleri grubundan bir ilaçtır. Dasatinib ile ilişkili plevral efüzyonun mekanizması net olarak anlaşılmamakla birlikte, plevral sıvı ve dokuda yüksek lenfosit sayısı saptanması, bu advers olayın immün aracılı olabileceğini düşündürmektedir. Tedavide literatürde ortak bir konsensus bulunmamakla birlikte ilacın kesilmesi yeterli görünmektedir. HKHN yapılan olgularda gereksiz invaziv girişimler yapılmaması için dasatinib kullanımına bağlı plevral efüzyon gelişebileceği klinisyenlerin aklında bulunması gereken bir durumdur.

Resim-1

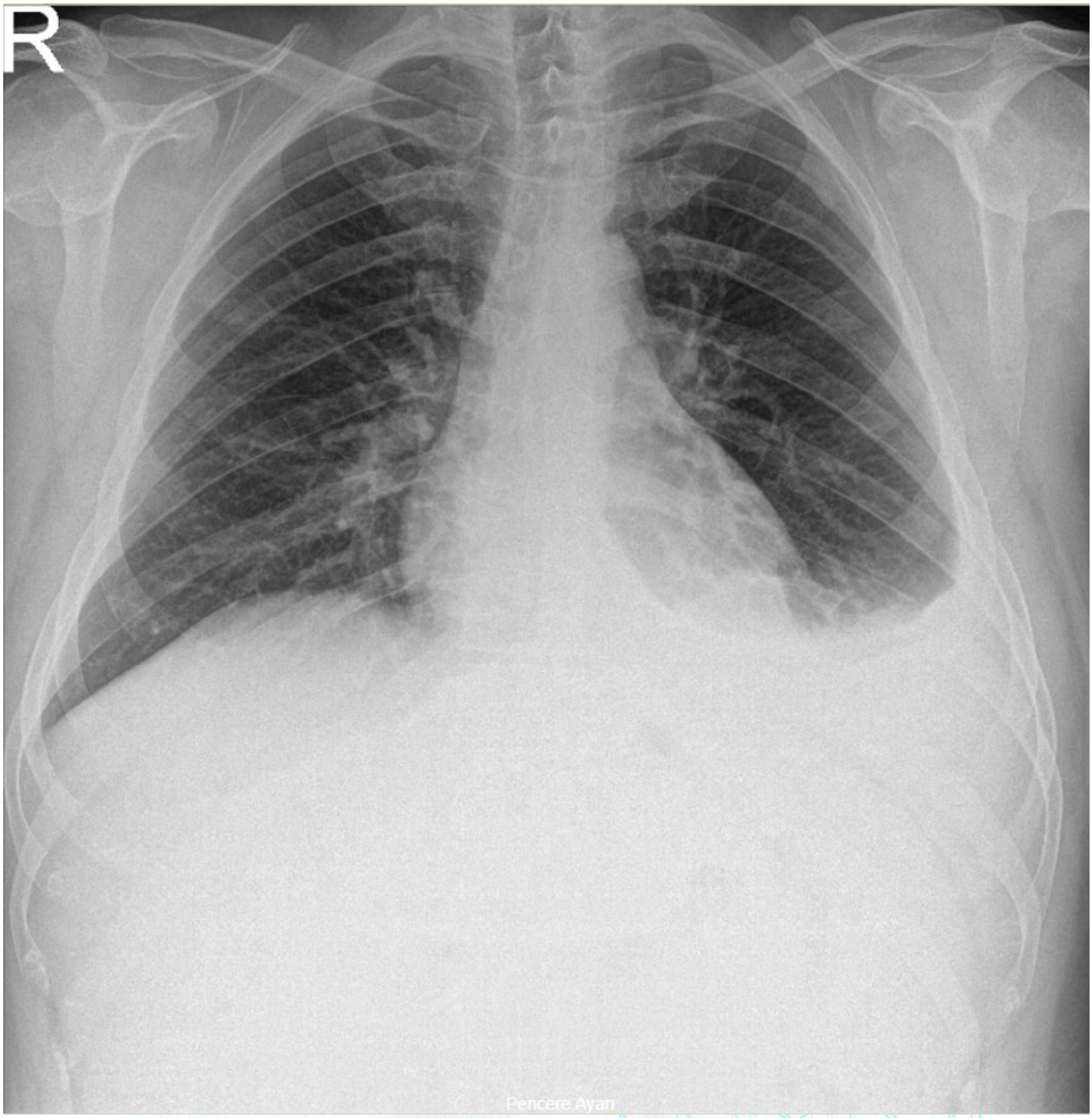

Hastanın dasatinib tedavisi altında 7. ayda görülen akciğer grafisi

Resim-2

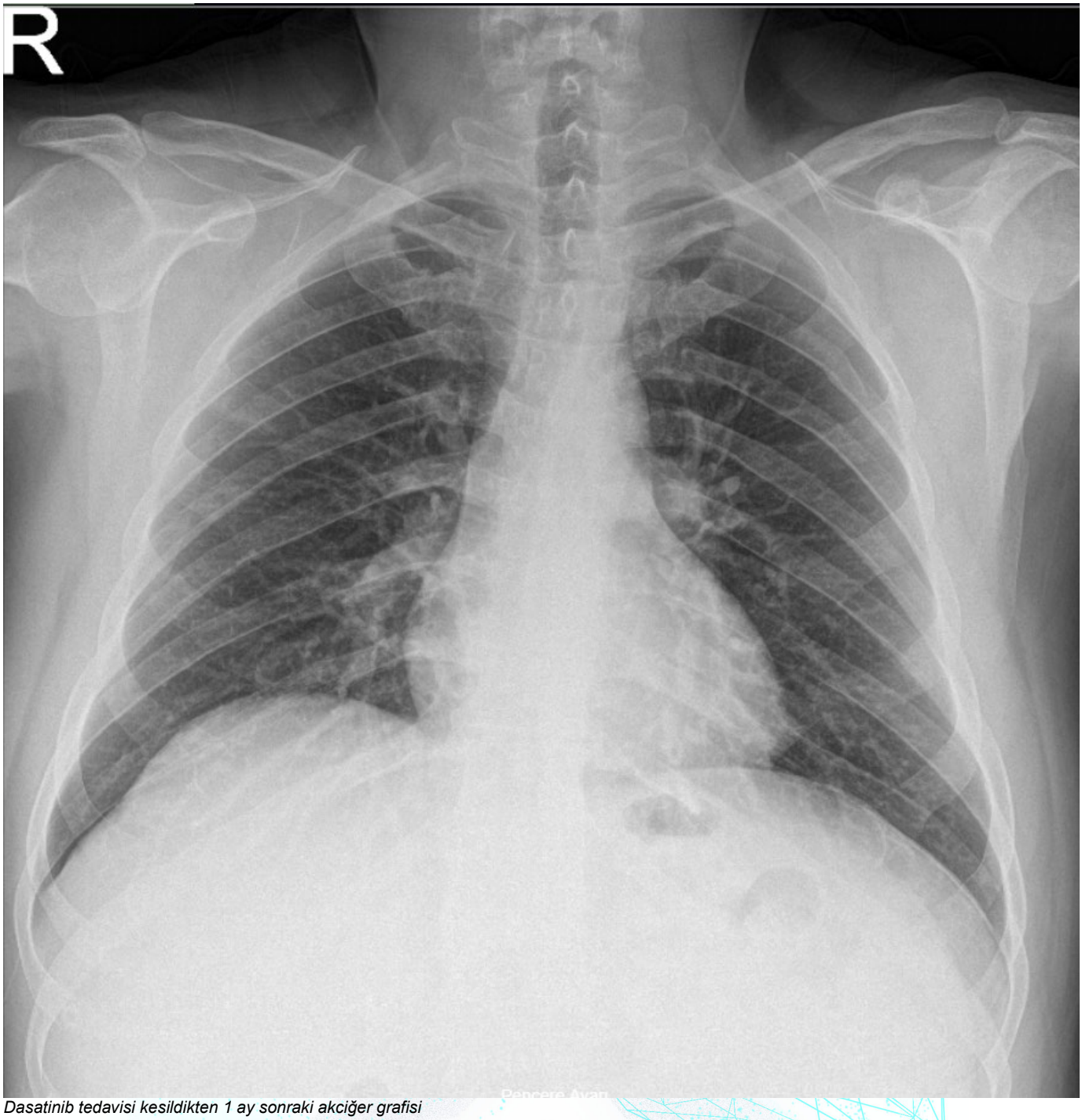

Dasatinib tedavisi kesildikten 1 ay sonraki akciğer grafisi

EP-347

Plevral Efüzyonlu 68 Hastanın Değerlendirlmesi

Serpil Mızrakçı[1], İrfan Eser[2], Sevil Alkan[3]
[1]Özel Liv Hospital, Enfeksiyon Hastalıkları ve Klinik Mikrobiyoloji Bölümü, Gaziantep
[2]Medical Park, Göğüs Cerrahisi Bölümü, Antalya
[3]Çanakkale Onsekiz Mart Üniversitesi, Enfeksiyon Hastalıkları ve Klinik Mikrobiyoloji Ana Bilim Dalı, Çanakkale

GİRİŞ VE AMAÇ:Plevral efüzyon, hastaları hastaneye getiren ana neden olarak veya çeşitli nedenlerle yapılan incelemeler sırasında karşımıza oldukça sık çıkmaktadır. Birçok farklı hastalığın komplikasyonu olarak da plevral efüzyon gelişebilir. Bu çalışmada, hastanemize plevral efüzyon nedeni ile yatırılan veya incelemeler sırasında plevral efüzyon saptanan hastaların efüzyon nedenlerinin, özelliklerinin ve plevral sıvı kültürlerinin değerlendirilmesi amaçlanmıştır.
YÖNTEM:Nisan 2017- Mart 2018 tarihleri arasında hastanemizde yatan plevral efüzyon saptanan 18 yaşın üzerindeki hastalar prospektif olarak değerlendirildi. Çalışmaya 38'i erkek, 30'u kadın olmak üzere toplam 68 hasta alındı. Hastalardan detaylı öykü alındı, fizik muayeneleri yapıldı. Akciğer grafisinde plevral sıvının yerleşimi unilateral (sağ veya sol) veya bilateral olarak kaydedildi. Fizik muayene ve radyolojik olarak plevral sıvının tespit edildiği yerden torasentez işlemi uygulandı. Plevral sıvının görünümü (seröz, hemorajik ve püy) kaydedildi. Plevral sıvı örnekleri hücre sayımı, biyokimyasal analizler (glikoz, trigliserid, total kolesterol, total protein, albumin, laktik dehidrogenaz) ve plevra sıvısı kültürü için laboratuvara gönderildi. Plevral efüzyonun eksüda-transuda ayrımı için Light kriterleri kullanıldı.
BULGULAR:Plevral efüzyonlu toplam 68 hastanın yaş ortalaması 66.57 ± 15.32 (24-101) yıl olarak bulundu. Hastaların 38 (%55.88)'i erkek, 30 (%44.12)'u kadındı. Plevral efüzyon 51 (%75) hastada sağda, 12 (%17.65) hastada solda, 5 (%7.35) hastada bilateraldi. Plevral sıvı, en sık olarak 49 (%72.05) hastada seröz görünümde, 14 (%20.58) hastada hemorajik, 5 (%7.37) hastada püy görünümündeydi. Efüzyonların transüda-eksüda ayrımları Light kriterlerine göre ele alındığında, 43 (%63.24) efüzyonun eksüda, 25 (%36.76) efüzyonun da transüda özelliğinde olduğu görüldü. Gönderilen 68 örneğin 13 (%19.11)'ünde kültürde üreme kaydedildi. En sık koagülaz negatif stafilokok (KNS), S.pneumoniae, Acinetobacter spp, E.coli ve Candida spp. saptandı.
SONUÇ:Bölgemizde plevral efüzyon nedenleri sırasıyla KKY, malign hastalıklar, parapnömonik efüzyon ve ampiyem olarak tespit edildi. Bu hastalardan alınan plevra sıvısı kültürü tedaviye yol göstermesi açısından faydalıdır.

Plevral Efüzyon Nedenleri

Plevral Efüzyon Nedenleri	Sıklık (n)	%
Transüda	25	36.76
Konjestif kalp yetmezliği	24	35.29
Prostat kanseri	1	1.47
Eksüda	43	63.24
Akciğer kanseri	4	5.88
Meme kanseri	2	2.94
Mide kanseri	2	2.94
Over kanseri	1	1.47
Kolon kanseri	1	1.47
Parapnömonik efüzyon	6	8.82
Ampiyem	6	8.82
Pulmoner emboli	3	4.41
Pankreatit	1	1.47

Cerrahi sonrası(CABG)	6	8.82
Travma	3	4.41
Dressler	2	2.94
KBY	1	1.47
Diğer	5	7.38
Toplam	68	100

Kültürde üreyen mikroorganizmalar

Mikroorganizma adı	n (%)
S.pneumoniae	4 (% 5.88)
Koagülaz negatif stafilokok (KNS)	5 (% 7.35)
Acinetobacter spp	1 (%1.47)
E.coli	1 (% 1.47)
Candida spp	2 (% 2.94)
Toplam	13 (%19.11)

EP-349

Pulmoner Rehabilitasyon Programını Tamamlayan Kronik Obstrüktif Akciğer Hastalarında Hastalık Durumu, Dispne Şiddeti ve Hastalık Semptomlarının Egzersiz Alışkanlıklarına Göre İncelenmesi

Melissa Köprülüoğlu[1], Elvan Felekoğlu[1], Hülya Doğan Şahin[2], İlknur Naz[1]

[1]İzmir Katip Çelebi Üniversitesi, Sağlık Bilimleri Fakültesi, Fizyoterapi ve Rehabilitasyon Anabilim Dalı, İzmir/TÜRKİYE

[2]Sağlık Bilimleri Üniversitesi, Dr. Suat Seren Göğüs Hastalıkları ve Cerrahisi Eğitim ve Araştırma Hastanesi, İzmir/ TÜRKİYE

GİRİŞ VE AMAÇ:Kronik Obstrüktif Akciğer Hastalığı (KOAH) tanısı olan kişiler, günlük fiziksel aktivitelerini ve iş performansını sınırlayan ve sonuç olarak yaşam kalitelerini farklı düzeylerde ekleyen dispne, öksürük, yorgunluk gibi semptomlara sahiptir. Pulmoner rehabilitasyonun (PR) bu hastalarda dispne hissini, aktivite kapasitesini ve çeşitli sağlık parametrelerini iyileştirdiği raporlanmış ancak süpervize eğitim programlarından sonra bu olumlu sonuçlarda kademeli bir düşüş ve egzersize düşük bağlılık gözlemlenmiştir. Bu çalışmada amacımız süpervize eğitim programını tamamlayan KOAH hastalarında egzersiz alışkanlığına göre hastalık durumu, dispne şiddeti ve hastalık semptomlarının karşılaştırılmasıdır.
YÖNTEM:Çalışmaya daha önce ayaktan takipli PR ünitesinde süpervize eğitim programını tamamlayan 86 KOAH hastası (kadın/erkek= 27/59, ortalama yaş:66,98±8,07 yıl) dahil edilmiştir. Katılımcılar egzersiz alışkanlıklarına göre düzenli egzersiz yapanlar, arada egzersiz yapanlar ve hiç egzersiz yapmayanlar olmak üzere üç gruba ayrılmıştır. Haftada 3 gün en az 30 dakika egzersiz yapanlar düzenli egzersiz grubuna dahil edilmiştir. Hastalık durumu, KOAH Değerlendirme Testi (CAT), dispne şiddeti, modifiye Medical Research Council (mMRC) dispne skalası ile değerlendirilmiş ve dispne, öksürük, göğüs ağrısı ve yorgunluk semptomlarının varlığı sorgulanmıştır. Grupların bu parametreler açısından karşılaştırılmasında Kruskal Wallis testi ve Ki Kare Testi kullanılmıştır. Üç grup arasında fark tespit edildiğinde Bonferonni düzeltmeli Mann Whitney U testi ile farkın olduğu grup incelenmiştir.
BULGULAR:Gruplar yaş, cinsiyet, vücut kitle indeksi, solunum fonksiyonları, en son PR programına katılım üzerinden geçen süre ve PR sayısı açısından benzerdir ($p>0.05$). Üç grup mMRC, CAT skorları ve semptomlar açısından karşılaştırıldığında ise CAT skorları, dispne, öksürük ve göğüs ağrısı açısından istatistiksel olarak anlamlı bir fark gözlenmemiştir ($p>0.05$). mMRC skorlarının düzenli egzersiz yapan grupta arada egzersiz yapan ve hiç egzersiz yapmayanlara kıyasla daha düşük olduğu ve düzenli egzersiz yapan grupta diğer gruplara kıyasla daha az yorgunluk semptomu bildirdiği görülmüştür ($p<0.05$). Arada egzersiz yapan ve hiç egzersiz yapmayan kişilerde ise mMRC skoru ve yorgunluk semptomları benzerdir (sırasıyla $p=0.492$ ve $p=0.723$).
SONUÇ:Bu çalışmada PR programına katılmış olan KOAH hastalarında düzenli egzersiz alışkanlığını sürdürmenin dispne şiddetini ve yorgunluğu olumlu olarak etkilediği sonucuna varılmıştır. Bu sonuçlar, egzersizin dispne şiddeti ve yorgunluk üzerindeki etkisini gözlemlemek için düzenli olarak yapılması gerektiğine işaret etmektedir. Klinik uygulamada egzersiz alışkanlığının oluşturulmasına yönelik uygulamaların yer alması gerektiğini vurgulamaktayız.

Grupların Sosyodemografik Verilerinin ve Değerlendirme Parametrelerinin Karşılaştırılması

	Düzenli Egzersiz Yapanlar (n=23)	Arada Egzersiz Yapanlar (n=25)	Hiç Egzersiz Yapmayanlar (n=38)	p
Yaş, yıl	68 (60/78)	67 (60/72)	69 (64/75)	0,120
Cinsiyet, kadın/erkek	8/15	7/18	12/26	0,881
Vücut kitle indeksi, kg/m2	23 (21/28)	24 (23/29)	27 (22/32)	0,392
PR sayısı	1 (1/2)	1 (1/2)	1 (1/1)	0,272

PR süresi	2 (2/3)	3 (2/3)	2 (2/4)	0,205
Dispne, var %	65,2	80,0	81,6	0,255
Öksürük, var %	43,5	40,0	50,9	0,809
Göğüs ağrısı, var %	13,0	28,0	18,4	0,207
Yorgunluk, var %	4,3	44,0	39,5	0,002
CAT skoru	20 (13/23)	18 (16/25)	21 (15/27)	0,488
mMRC skoru	1 (1/3)	3 (2/3)	3 (2/3)	0,016

PR: Pulmoner rehabilitasyon mMRC: modifiye Medical Research Council dispne skalası CAT: KOAH değerlendirme anketi

EP-350

Astımlı Kadınlarda Öz Yeterlilik ve Problem Çözme Becerisinin Sağlıklı Kadınlar ile Karşılaştırılması

Melissa Köprülüoğlu[1], İlknur Naz[1], Büşra Aktaş[1], Berna Eren Kömürcüoğlu[2], Derya Özer Kaya[1]
[1]İzmir Katip Çelebi Üniversitesi, Sağlık Bilimleri Fakültesi, Fizyoterapi ve Rehabilitasyon Anabilim Dalı, İzmir, Türkiye
[2]Sağlık Bilimleri Üniversitesi, Dr. Suat Seren Göğüs Hastalıkları ve Cerrahisi Eğitim ve Araştırma Hastanesi, İzmir, Türkiye

GİRİŞ VE AMAÇ:Astımda öz yönetim, hastaların hastalık durumunu izlemek, hastalık semptomlarını kontrol etmek ve alevlenmelerden kaçınmak için yaptıklarının bir bütünü olarak tanımlanır. Ulusal Astım Eğitimi ve Önleme Programı Uzman Panelinde, astım hastalarında hastalık yönetim süreci ilişkili kognitif değişkenleri ele alınması gerektiği vurgulanmıştır. Bu bilgi öz-yeterlik ve problem çözme becerisi olmak üzere iki kavramı ortaya çıkarır. Bu iki bilişsel bileşenin iyileştirilmesi, hastalık yönetiminde de bir strateji olarak kullanılmaktadır. Bununla birlikte yetişkin astım hastalarında öz-yeterlik ve problem çözme becerisini değerlendiren çalışmalara rastlanmamıştır. Bu çalışmanın amacı yetişkin astımlı kadınlarda öz-yeterlik ve problem çözme becerisini sağlıklı grup ile karşılaştırmaktır.
YÖNTEM:Çalışmaya Dr. Suat Seren Göğüs Hastalıkları ve Cerrahisi Eğitim ve Araştırma Hastanesi Göğüs Hastalıkları Polikliniği'nde takip edilen Global Initiative for Asthma kriterlerine göre astım tanısı almış 21 kadın [median yaş: 39 (34/56) yıl] ile benzer yaş, fiziksel ve sosyokültürel özelliklerde asemptomatik 23 kadın [median yaş: 42 (35/55) yıl] dahil edilmiştir. Öz yeterlilik, Genel Öz Yeterlilik Ölçeği ile ve problem çözme becerisi, Problem Çözme Envanteri ile değerlendirilmiştir. Gruplar arası karşılaştırma Mann Whitney U testi ve Bağımsız Örneklemler T Testi ile yapılmıştır.
BULGULAR:Astım hastaları ile asemptomatik kadınların vücut kütle indeksi, eğitim durumu, medeni durum ve çalışma durumu açısından benzer olduğu bulunmuştur ($p>0.05$). Astım hastaları ile asemptomatik kontroller öz yeterlik düzeyleri ve problem çözme becerileri açısından karşılaştırıldığında, astım hastalarının daha kötü öz yeterlilik (astım: 48.5±6.85, kontrol: 58.8±7.62, $p=0.036$) ve problem çözme becerisine (astım: 98 (74/112), kontrol: 72 (65/84), $p=0.047$) sahip olduğu bulunmuştur.
SONUÇ:Çalışmamızda asemptomatik kontrol grubuna göre astımlı kadınlarda hem öz yeterliliğinin hem de problem çözme becerilerinin daha düşük olduğu gözlenmiştir. Bu sonuçlar, hastalık ile ilişkili sosyokognitif becerilerde de problemler yaşanabileceğini göstermektedir. Kadın astım hastalarının rehabilitasyon programını ve öz yönetim müdahalelerini planlayan sağlık profesyonellerinin hastaların öz yeterlik ve problem çözme becerilerinin düşük düzeyde olabileceğinin farkında olması ve değerlendirme ve eğitim aşamasında bu durumun dikkate alınması önemli olabilir.

EP-351

Post-COVID Fibrozisli Bir Olguda Bireyselleştirilmiş Pulmoner Rehabilitasyon Programının Etkileri

Ozge Ertan Harputlu[1], Buket Akıncı[2], Gökşen Kuran Aslan[3], Merve Sinem Oğuz[4], Gülfer Okumuş[4]
[1]İstanbul Üniversitesi-Cerrahpaşa, Lisansüstü Eğitim Enstitüsü, Fizyoterapi ve Rehabilitasyon Anabilim Dalı
[2]Biruni Üniversitesi, Sağlık Bilimleri Fakültesi, Fizyoterapi ve Rehabilitasyon Bölümü
[3]İstanbul Üniversitesi-Cerrahpaşa, Sağlık Bilimleri Fakültesi, Fizyoterapi ve Rehabilitasyon Bölümü
[4]İstanbul Üniversitesi, İstanbul Tıp Fakültesi, Göğüs Hastalıkları Anabilim Dalı

GİRİŞ VE AMAÇ:Post-COVID Fibrozis, COVID-19 enfeksiyonu sonrası meydana gelen genetik olarak etkilenen ve yaşa bağlı fibroproliferatif bir süreçtir. COVID-19 enfeksiyonu sonrasında hastaların fiziksel fonksiyonlarını uzun süreli takip ile değerlendirmek ve rehabilitasyon programları oluşturmak gerektiği belirtilmiştir. Özellikle akciğer fibrozisi gelişen hastalar için rehabilitasyon programına dahil olmanın önemi vurgulanmıştır. Post-COVID Fibrozis tanısı almış, 46 yaşındaki bu olguda amacımız bireyselleştirilmiş pulmoner rehabilitasyon (PR) programının aktivite, katılım ve semptomlar üzerindeki etkilerini araştırmaktır.
YÖNTEM:Olgunun (+) PCR testinin üstünden 168 gün geçmişti. Solunum fonksiyonları spirometri ve difüzyon testleri ile egzersiz kapasitesi Altı Dakika Yürüme Testi (6DYT) ve mekik yürüme testleri ile Quadriceps kas kuvveti manuel dijital dinamometre ile değerlendirildi. Dispne Modified Medical Research Council Dispne Skalası (mMRC) ile yorgunluk Yorgunluk Şiddet Ölçeği (FŞÖ) ile ve günlük yaşam aktiviteleri Londra Chest Günlük Yaşam Aktivitesi (LCGYA) ile ve aktivite esnasında ağrısı Vizüel Analog Skala (VAS) ile sorgulandı. Olgunun sol diz kondromalazi patella tanısı mevcuttu ve aktivite sırasında diz ağrısı çekiyordu. Bireyselleştirilmiş PR programı, tek bacak egzersiz eğitimi (sağ bacak için 10-30 dakika) ve Quadriceps kası için bilateral nöromüsküler elektrik stimülasyonu (30 dakika) sekiz hafta boyunca haftada üç gün gözetimli olarak planlandı.
BULGULAR:Bireyselleştirilmiş PR programının öncesi ve sonrası değerlendirmeleri ile yüzde değişimleri Tablo 1'de gösterilmiştir.
SONUÇ:Bireyselleştirilmiş PR programı, COVID-19 sonrası pulmoner fibrozis gelişen hastada solunum fonksiyonlarını, egzersiz kapasitesini, kas gücünü, dispne şiddetini, yorgunluk seviyesini ve GYA'yı iyileştirebilir. Post-COVID Fibrozis hastaları kapsamlı PR programlarına dahil edilmeli ve uzun dönem sonuçlarının takibi yapılmalıdır.

Post-COVID Fibrozis olgusunda PR programının öncesi ve sonrası değerlendirme sonuçları

	PR Öncesi	PR Sonrası	Değişim (%)
Solunum Fonksiyonları	FEV1: %70.1 FVC: %64.7 FEV1/FVC: %112.2 DLCO: %49	FEV1: %84.3 FVC: %91.2 FEV1/FVC: %112 DLCO: %58	FEV1: %20,25 FVC: %40,95 FEV1/FVC: %0,17 DLCO: %18,36
6DYT	437 m	470 m	%7,55
Artan Hızda Mekik Yürüme Testi Mesafesi	480 m	600 m	%25
Endurans Mekik Yürüme Süresi	10 dk 15 sn	11 dk 14 sn	%9,59
Quadriceps Kas Kuvveti	Sağ: 90.2 N Sol: 85.8 N	Sağ: 134.6 N Sol: 136 N	Sağ:%49,22 Sol: %58,51
mMRC	1	0	%100
YŞÖ Skoru	32	29	%9,38
LCGYA Skoru	11	8	%27,27
VAS (aktivite ile)	5	3	%40

Post-COVID Fibrozis olgusunda PR programının öncesi ve sonrası değerlendirme sonuçları

	PR Öncesi	PR Sonrası	Değişim (%)
Solunum Fonksiyonları	FEV1: 70.1% FVC: 64.7% FEV1/FVC:112.2% DLCO: 49%	FEV1: 84.3% FVC: 91.2% FEV1/FVC: 112% DLCO: 58%	FEV1: %20,25 FVC: %40,95 FEV1/FVC: %0,17 DLCO: %18,36
6DYT	437 m	470 m	%7,55
Artan Hızda Mekik Yürüme Testi Mesafesi	480 m	600 m	%25
Endurans Mekik Yürüme Süresi	10 dk 15 sn	11 dk 14 sn	%9,59
Quadriceps Kas Kuvveti	Sağ: 90.2 N Sol: 85.8 N	Sağ: 134.6 N Sol: 136 N	Sağ:%49,22 Sol: %58,51
mMRC	1	0	%100
YŞÖ Skoru	32	29	%9,38
LCGYA Skoru	11	8	%27,27
VAS (aktivite ile)	5	3	%40

EP-352

B Gurubu KOAH'lı Bireylerde Pranayama Yoga Egzersizlerinin, Semptom, Yorgunluk ve Solunum Parametreleri Üzerine Etkileri

Selma Çelik[1], Sıdıka Oğuz[2], Huriye Berk Takır[3], Murat Kavaslı[3]
[1]Yeditepe Üniversitesi
[2]Marmara Üniversitesi
[3]Süreyyapaşa Göğüs Hastalıkları ve Göğüs Cerrahisi EAH

GİRİŞ VE AMAÇ:Yoga ve yoga türleri son yıllarda birçok hastalığın tedavisinde tamamlayıcı bir tedavi yöntemi olarak kullanılmaktadır.
Bu çalışma, pranayama yoga uygulamalarının KOAH'lı bireylerde, semptom, yorgunluk ve solunum parametreleri üzerine etkilerini incelenmek, amacıyla randomize bir çalışma olarak planlandı.
YÖNTEM:Çalışmanın örneklemini, en az altı aydır KOAH tanısı alan, çalışmaya gönüllü olarak katılmayı kabul eden 40-65 yaş arası, GOLD Sınıflamasına göre B grubu KOAH hastaları, FEV1 değerine göre Evre I ve Evre II olan 30 KOAH'lı birey arasında random.org websitesi kullanılarak rastgele seçilen 12 KOAH'lı birey oluşturmaktadır. Çalışmaya alınan bireylera çalışma anlatıldı, görüşme formu, KOAH Değerlendirme Testi (COPD Assesment Test-CAT), KOAH ve Astım Yorgunluk ölçeği doldurdu ve solunum fonksiyon testi SFT testleri yapıldı. Yoga eğitmeni tarafından 20 dakika pranayama yoga öğretildi ve yaptırıldı, öğretilen yogayı 21 gün boyunca her gün yapmaları öğnerildi. Ayrıca hastalara pranayama yoga egzersizlerini ayrıntılı anlatan bir eğitim kitapçığı, eğitim videosu ve yoga yaptığına dair 21 günlük bir çeklist verildi. Hastalar 21 gün boyunca her sabah yoga eğitmeni tarafından aranarak veya online iletişim kurularak ve hastanın yoga yapması sağlandı. Yoga sonrası hastalar ile tekrar yüz yüze görüşüldü, görüşme formu, KOAH Değerlendirme Testi, KOAH ve Astım Yorgunluk ölçeği dolduruldu ve solunum fonksiyon testi tekrar yapıldı. Çalışmanın etik kurul onayı mevcuttur.
BULGULAR:Katılımcıların yaş ortalaması 58.83±3.5 olup, % 41,47' sinin sigara kullandığı, % 58,3'nün sigarayı bıraktığı, tüm katılımcıların ortalama 29.83± 20,8 paket-yıl sigara içtiği, saptandı. Uygulanan 21 günlük pranayama yoga sonrasında, hastalrın semptom ve yorgunluk düzeylerinde anlamlı bir azalma saptandı. Ayrıca hastaların, FEV1, FEV1/FVC ve PEEF değerlerinde anlamlı bir artış olduğu bulundu. Bulgularımıza göre, pranayama yoga öncesi sonrası, KOAH evre 1, evre 2 ve sigara kullanma durumları arasında anlamlı bir fark saptanmadı. FVC, FEV1, FEV1/FVC ve PEEF değerleri ile sigara kullanma davranışları arasında anlamlı bir fark bulunmazken. Yoga sonrası VC oranı ile sigara bırakma süresi arasında pozitif yönde güçlü bir ilişki olduğu saptandı ($r < 0.01$). Sigara bırakma süresi artıkça, egzersiz sonrası vital kapasitenin daha hızlı arttığı bulundu.
SONUÇ:Pranayama yoga egzersizleri, B gurubu KOAH'lı bireylerde semptom ve yorgunluk düzeylerinde azalma, bazı spirometrik değerlerin artmasına yol açtığı değerlendirildi. Pranayama yoga KOAH'lı bireyler için yararlı ve tıbbi tedaviye ek olarak uygulanabilen bir alternatif yöntem olarak önerilmektedir.

Tablo:1 Pranayama Yoga öncesi ve sonrası, CAT, KAYÖ ve Bazı Solunum Parametrelerindeki Farklılıklar

Tablo:1 Pranayama Yoga öncesi ve sonrası, CAT, KAYÖ ve Bazı Solunum Parametrelerindeki Farklılıklar

	Pranayama Yoga Öncesi	Pranayama Yoga Sonrası		
	X ± Sd (N=12)	X ± Sd (N=12)	t değeri	p
CAT	14,50 ± 3,52	**5,33 ±2,83**	7,011	**,000***
KAYÖ	38,91 ± 14,1	**12,16±10,4**	5,273	**,000***
FVC	3,47 ± ,56	3,55 ± ,71	-1,084	,301
FEV1	2,43 ± ,59	**2,57 ± ,67**	-2,795	**,017****
FEV1/FVC	69,2 ± 8,1	**71,7 ± 7,7**	-3,214	**,008***
PEEF	5,93 ± 1,5	**6,91 ± 1,5**	-4,366	**,001***
VC	3,74 ± ,55	3,81 ± ,66	-,382	,709

*(P<0.01) ** (P<0.05) CAT: KOAH semptom ve hastalıktan etkilenme düzeyi, KAYÖ: yorgunluk düzeyi

Pranayama Yoga sonrası bireylerin spirometrik değerlerinde anlamlı gelişmeler görüldü, semptom ve yorgunluk düzeylerinde azalmalar saptandı.

EP-353

Sigara İçen ve İçmeyen Kadın Astım Hastalarında Pulmoner Rehabilitasyon Programının Astım Kontrolü, Dispne Şiddeti ve Fonksiyonel Kapasite Üzerine Etkisi

Melissa Köprülüoğlu[1], İlknur Naz[1], Hülya Doğan Şahin[2]

[1]İzmir Katip Çelebi Üniversitesi, Sağlık Bilimleri Fakültesi, Fizyoterapi ve Rehabilitasyon Anabilim Dalı, İzmir, Türkiye

[2]Sağlık Bilimleri Üniversitesi, Dr. Suat Seren Göğüs Hastalıkları ve Cerrahisi Eğitim ve Araştırma Hastanesi, İzmir, Türkiye

GİRİŞ VE AMAÇ:Kronik akciğer hastalıklarının yönetiminde pulmoner rehabilitasyon (PR) uygulamalarının hastalık semptomları, fiziksel ve psikososyal değişkenler üzerine etkinliğine dair kanıtlar mevcuttur. Bu kanıtların çoğunluğu kronik obstrüktif akciğer hastalığında olup astım hastalarında etkilerine dair sınırlı kanıt bulunmaktadır. Bu çalışmada amacımız sigara içen ve içmeyen kadın astım hastalarında 8 haftalık süpervize PR'ın astım kontrolü, dispne şiddeti ve fonksiyonel kapasite üzerine etkisini incelemektir.
YÖNTEM:Retrospektif kohort tasarımıyla gerçekleşen çalışmamıza uzman hekim tarafından GINA kriterlerine göre astım tanısı almış, 8 haftalık süpervize PR programını tamamlamış olan 33 kadın hasta dahil edilmiştir. Çalışma grupları, hastaların sigara içme durumlarına göre aktif içici (Aİ) (n=11) ve aktif içici olmayan (AİO) (n=22) şeklinde oluşturulmuştur. Program öncesi ve sonrası değerlendirmeler için Astım Kontrol Testi (AKT), modifiye Medical Research Council Dispne Skalası (mMRC) ve 6 dakika yürüme testi (6DYT) uygulanmıştır. İstatiksel analiz için Eşleştirilmiş t ve Wilcoxon testleri kullanılmıştır.
BULGULAR:Grupların yaş, beden kitle indeksi, hastalık süreleri ile program öncesi 6DYT mesafesi, mMRC ve AKT skorları benzerdi (p>0,05). AİO gruptaki katılımcıların daha önce sigara geçmişi bulunmamaktaydı ve Aİ grubunun paket-yılı 20 (4/35)'di. Kontrollü, kısmı kontrollü ve kontrolsüz astımlılar sırasıyla Aİ grupta 0/2/9 kişiden program sonrası 2/8/1 kişiye ve AİO grupta 5/0/17 kişiden program sonrası 6/12/4 kişiye değişti. Katılımcıların değerlendirmeleri program öncesi ve sonrası karşılaştırıldığında AKT ve mMRC skorları her iki grupta anlamlı gelişme gösterirken 6DYT mesafesi ise yalnızca AİO grupta anlamlı iyileşme göstermiştir (p<0,05).
SONUÇ:Bu çalışmada 8 haftalık süpervize PR programının astımlı kadınlarda sigara içiciliğinden bağımsız olarak astım kontrolü ve dispne şiddeti üzerinde iyileşme sağladığı bulunmuştur. Ancak fonksiyonel kapasitedeki artış, sigara içmeyen grupta anlamlı iken sigara içenlerde anlamlı iyileşme görülmemiştir. Bu sonuçlar, astımlı kadınlarda fonksiyonel kapasitenin geliştirilmesi için sigara bıraktırma girişimlerinin rehabilitasyon programı için önemini vurgulayabilir. Farklı özelliklere sahip astım hastalarında yapılacak, sigaranın farklı değişkenler üzerindeki etkilerini inceleyecek ve sigara bırakma eğitimlerinin dahil edildiği PR programlarını inceleyen çalışmalara ihtiyaç duyulmaktadır.

EP-355

Post-Covid Sendromlu Bireylerde Tele-Rehabilitasyon Programının Erken Dönem Sonuçları

Zeynal Yasacı[1], Hamdiye Turan[2], Rüstem Mustafaoğlu[3], Şerif Kurtuluş[2]
[1]Harran Üniversitesi, Sağlık Bilimleri Fakültesi, Fizyoterapi ve Rehabilitasyon Bölümü
[2]Harran Üniversitesi, Tıp Fakültesi, Göğüs Hastalıkları Anabilim Dalı
[3]İstanbul Üniversitesi-Cerrahpaşa, Sağlık Bilimleri Fakültesi, Fizyoterapi ve Rehabilitasyon Bölümü

GİRİŞ VE AMAÇ:Koronavirüs hastalığına (COVID-19) yakalanan kişilerin birçoğu herhangi bir sekel olmadan tamamen iyileşmektedirler. Ancak bazı hastalar testlerinin negatife dönüşmesine rağmen COVID-19 semptomlarını yaşamaya devam etmektedirler. Akut enfeksiyondan sonra ortaya çıkan bu klinik spektrum, post-COVID sendromu (PCS) olarak adlandırılmaktadır. Dispne, ağrı, egzersiz kapasitesinde azalma, günlük yaşam aktivitelerinde kısıtlamalar, düşük uyku kalitesi, anksiyete ve depresyon PCS'de sıklıkla görülen semptomlar. Çalışmamızın amacı, PCS'li bireylerde tele-rehabilitasyon tabanlı egzersiz programının dispne, ağrı, fonksiyonel kapasite, uyku kalitesi, anksiyete ve depresyon üzerine etkisini incelemekti.
YÖNTEM:Prospektif ve randomize kontrollü planlanan bu çalışmaya COVID-19 testi negatif olarak sonuçlandıktan sonra hastaneden taburcu olmuş ancak semptomları devam eden Modifiye Medical Research Council Dispne Skalası (mMRC)'na göre 2-3 olan 60 PCS'li hasta dahil edildi. SpO2<%92, sistolik kan basıncı<90 mmHg, diyastolik kan basıncı<60mmHg ve kronik solunum hastalığına sahip olan bireyler çalışmaya dahil edilmedi. Hastalar randomize olarak müdahale (n=32) ve kontrol (n=28) grubu olmak üzere ikiye ayrıldı. Müdahale grubundaki hastalara altı hafta, haftada 2 gün pulmoner rehabilitasyon tele-rehabilitasyon yöntemiyle uygulandı. Kontrol grubundaki bireylere ise aynı egzersizler taburculuk sırasında öğretildi ve broşür şeklinde verildi. Hastaların tedavi öncesi ve sonrası dispne düzeyi mMRC, ağrı şiddeti Numerik Ağrı Değerlendirme Skalası (NPRS), fonksiyonel durumu 5 defa Otur Kalk Testi (5-OKT), uyku kalitesi Pittsburgh Uyku Kalitesi İndeksi (PUKİ), anksiyete ve depresyon durumu ise Hastane Anksiyete ve Depresyon Ölçeği (HADS) ile değerlendirildi.
BULGULAR:Katılımcıların %53,33'ü kadın (n=32), yaş ve vücut kitle indeks ortalamaları sırasıyla 56,0±11,63 yıl ve 29,32±4,77 kg/m² idi. Grupların tedavi öncesi demografik ve klinik bilgileri arasında istatistiksel olarak anlamlı bir fark yok idi (p>0,05) (Tablo-1). Hem müdahale grubunda hem de kontrol grubunda tüm değerlendirme parametrelerinde grup içi değişimler istatistiksel olarak anlamlı idi(p<0,05). Gruplar arasında ise mMRC (p=0,001) ve HADS-anksiyete (p=0,006) skorlarında müdahale grubu lehine istatistiksel olarak anlamlı fark saptandı (Tablo-2). Ayrıca NPRS, 5-OKT ve PUKİ skorlarının tedavi öncesi ve sonrası değişiminin gruplar arası karşılaştırılmasında ise müdahale grubu lehine istatistiksel olarak anlamlı fark saptandı (p=0,006, p=0,001, p=0,18, sırasıyla).
SONUÇ:Pulmoner rehabilitasyonun COVID-19 hastalığının erken dönem tedavisinde önemli bir bileşen olduğu bilinmektedir. Çalışmamızda PCS'li hastalarda tele-rehabilitasyon tabanlı pulmoner rehabilitasyon uygulamasının dispne algısı, ağrı ve anksiyete semptomlarını azaltmada etkili olduğu görülmüştür. Ayrıca fonksiyonel durum ve uyku kalitesini de iyileştirmektedir.

Early-Term Results of Tele-Rehabilitation Program in Individuals with Post-Covid Syndrome

Zeynal Yasacı[1], Hamdiye Turan[2], Rüstem Mustafaoğlu[3], Şerif Kurtuluş[2]
[1]Harran University, Faculty of Health Sciences, Department of Physiotherapy and Rehabilitation
[2]Harran University, Faculty of Medicine, Department of Pulmonology
[3]Istanbul University-Cerrahpasa, Faculty of Health Sciences, Department of Physiotherapy and Rehabilitation

BACKGROUND AND AIM:Most of people who get coronavirus disease (COVID-19) recover completely without any sequelae. However,some patients continue to experience symptoms of COVID-19 even though their tests turn negative. This clinical spectrum that occurs after acute infection is called post-COVID syndrome (PCS). Dyspnea,pain,decreased exercise capacity,limitations in activities of daily living,poor sleep quality,anxiety,and depression are common symptoms of PCS. The aim of study was to investigate effect of tele-rehabilitation-based exercise program on dyspnea,pain,functional capacity,sleep quality,anxiety,and depression in individuals

with PCS.
METHODS:This prospective and randomized controlled study included 60 patients with PCS who were discharged from the hospital after a negative COVID-19 test result, but whose symptoms continued, with a score of 2-3 according to the Modified Medical Research Council Dyspnea Scale(mMRC). Participants with SpO2<92%, systolic blood pressure<90 mmHg, diastolic blood pressure<60mmHg, and chronic respiratory disease were not included in the study. The patients were randomly divided into intervention(n=32) and control(n=28) groups. Pulmonary rehabilitation was applied to patients in intervention group with tele-rehabilitation method for six weeks, 2-days a week. The participants in control group were taught same exercises at discharge and given in the form of brochures. Patient's dyspnea was assessed with mMRC, pain intensity with Numerical Pain Rating Scale(NPRS), functional status with 5 times Sit and Stand Test(5-STS), sleep quality with Pittsburgh Sleep Quality Index(PUKI), anxiety and depression status with Hospital Anxiety and Depression Scale(HADS).
RESULTS:53.33% of participants were female(n=32), mean age and body mass indexes were 56.0±11.63 years and 29.32±4.77 kg/m², respectively (Table-1). Intra-group changes in all evaluation parameters in both the intervention group and the control group were statistically significant ($p<0.05$). A statistically significant difference was found between the groups in favor of the intervention group in mMRC($p=0.001$) and HADS-anxiety($p=0.006$) scores (Table-2). In addition, statistically significant difference was found in favor of intervention group changes in NPRS,5-OCT,and PUKI ($p=0.006$,$p=0.001$,$p=0.18$,respectively).
CONCLUSIONS:It is known that pulmonary rehabilitation is an important component in the early treatment of COVID-19 disease. In our study,it was seen that tele-rehabilitation-based pulmonary rehabilitation was effective in reducing dyspnea perception, pain and anxiety symptoms in patients with PCS. It also improves functional status and sleep quality.

Katılımcıların özellikleri ve tedavi öncesi klinik bulguları
Characteristics of the participants and clinical findings at baseline

Tablo 1. Katılımcıların özellikleri ve tedavi öncesi klinik bulguları

	Müdahale Grubu Ort±SS (n=32)	Kontrol Grubu Ort±SS (n=28)	p*
Yaş (yıl)	56,47±13,36	55,46±9,49	0,742
Vücut kitle indeksi (kg/m²)	28,26±3,73	30,53±5,54	0,065
Hastanede kalış süresi (gün)	14,97±9,22	13,92±8,25	0,649
mMRC	2,28±0,46	2,14 ±0,36	0,201
NPRS	3,03±1,8	3,07±2,27	0,940
5-defa otur kalk	33,6±38,36	30,44±6,27	0,103
HADS-Anksiyete	7,25±2,47	7,32±1,66	0,898
HADS-Depresyon	5,03±2,25	5,0 ±1,7	0,952
PUKİ	5,25±2,13	5,04±2,06	0,694

*Independent Samples T Testi

EP-357

Koah'a Eşlik Eden Bronşektazisi olan Hastalarla Bronşektazili hastaların Pulmoner Rehabilitasyon Etkinliğinin karşılaştırılması

Elif Yildirim, Yağmur Aydoğdu, Nisanur Tutuş, Emine Aksoy, İpek Özmen
Sağlık Bilimleri Üniversitesi Süreyyapaşa Göğüs Hastalıkları ve Göğüs Cerrahisi Eğitim ve Araştırma Hastanesi

GİRİŞ VE AMAÇ:Pulmoner rehabilitasyon, günlük yaşam aktivitesinde azalma ve tıbbi tedaviye ek olarak semptomatik olan tüm kronik solunum hastaları için interdisipliner, kapsamlı bir programdır. Bu çalışmada bronşektazili hastalarla kronik obstrüktif akciğer hastalığına eşlik eden bronşektazisi olan hastaların pulmoner rehabilitasyon kazanımları arasında farkın araştırılması amaçlanmıştır.
YÖNTEM:8 haftalık PR programını tamamlayan kronik solunum yolu hastalığı olan hastalar retrospektif bir kohort olarak değerlendirildi. Hastaların demografik özellikleri, egzersiz kapasiteleri, yaşam kalitesi skorları pulmoner rehabilitasyon öncesi ve sonrası değerleri kaydedildi. Hastalar KOAH'a eşlik eden bronşektazi (grup 1) ve bronşektazi hastaları (grup 2) olarak iki gruba ayrıldı
BULGULAR:Yaş ortalaması 54±11 olan 25 erkek toplam 38 hasta değerlendirildi. KOAH+bronşektazi grubunda 23, bronşektazi grubunda 15 hasta vardı. Grup1 ve grup 2 hastalarında komorbidite, cinsiyet, oksijen tedavisi, Modifiye Medical Research Council dispne skoru, St.George Solunum Anketi skoru dağılımı benzerdi (p>0.05). Pulmoner rehabilitasyon sonrası her iki grupta da egzersiz kapasitesinde (p=0,001) ve St.George Solunum Anketi skorunda (p<0.05) anlamlı düzelme elde edildi. Her iki grubun pulmoner rehabilitasyon programı sonrası egzersiz kapasitesinde, inspiratuvar kas gücünde, yaşam kalitesindeki kazanımları arasında fark bulunmadı.
SONUÇ:Bu çalışmada bronşektazisi olan hastalar ile KOAH'a eşlik eden bronşektazisi olan hastalar arasında pulmoner rehabilitasyon başarılarında fark olmadığını gösterdik. Pulmoner rehabilitasyon, bronşektazi hastalarında, KOAH+bronşektazi hastaları gibi medikal tedaviye ek olarak faydalıdır.

Comparison of the pulmonary rehabilitation effectiveness of patients with bronchiectasis accompanying COPD and those with bronchiectasis

Elif Yildirim, Yağmur Aydoğdu, Nisanur Tutuş, Emine Aksoy, İpek Özmen
University of Health Sciences Süreyyapaşa Chest Diseasesand Thoracic Surgery Research and Training Hospital

BACKGROUND AND AIM:Pulmonary rehabilitation is an interdisciplinary and comprehensive program for patients with decreased daily life activity and symptomatic in addition to medical therapy. The study was aimed to investigate the difference between pulmonary rehabilitation achievements in patient bronchiectasis and bronchiectasis accompanying chronic obstructive pulmonary disease (COPD).
METHODS:Patients with chronic respiratory diseases who completed 8-week PR programme evaluated in a retrospective cohort study. Patients demographics, exercise capacity, quality of life score were obtained prior and after pulmonary rehabilitation were evaluated. Patients were evaluated in 2 groups; bronchiectasis accompanying COPD (group 1) and bronchiectasis patients group 2).
RESULTS:A total of 38 patients, 25 men with mean age 54±11 was evaluated. There were 23 patients in copd+bronchiestasis patient group and 15 patients in bronchiestasis group. The distribution of comorbidities, gender, oxygen treatment, Modified Medical Research Council dyspnea score, St.George's Respiratory Questionnaire score among group1 and group 2 patients were similar (p>0.05). In both groups after pulmonary rehabilitation, significant improvement in exercise capacity (p=0.001) and St.George's Respiratory Questionnaire score (p<0.05) was obtained. There was no difference between the gains in exercise capacity, inspiratory muscle strength and quality of life of both groups after the pulmonary rehabilitation program.
CONCLUSIONS:In the present study we showed that there was no difference in pulmonary rehabilitation achievements between patients with bronchiestasis and bronchiectasis accompanying COPD. Pulmonary rehabilitation is beneficial in bronchiestasis patients as an addition to medical treatment like copd+bronchiesasis patients.

HASTALARIN DEMOGRAFİK ÖZELLİKLERİ

Başlangıç değerleri	bronşektazi grubu	koah+bronşektazi grubu	p
Yaş	46	59	0,03

Cinsiyet	6	19	0,61
BMI (kg/m2), mean±sd	23,31	24,34	0,38
FFMI (kg/m2), mean±sd	17,36	18,85	0,55
mMRC, mean±sd	2	2	0,38
SGRQ skoru, mean±sd	61,97	63,07	0,68
HADS, mean ±sd	6	8	0,34
CAT Score, mean ±sd	20,3	21,68	0,32
Mip	72,8	64,4	0,38
Mep	81,2	92,4	0,28
Handgrip	26,36	27,25	0,86
Üst extremite kas gücü	44,2	38,7	0,73
Alt extremite kas gücü	115	105	0,51
Altı dakika yürüme testi	386	303	0,19
Artan hızda mekik yürüme testi	549	446	0,28

The demographic characteristics of PR patient

charecteristic	Bronchiestasis	Bronchiectasis+copd	p
Age, mean±sd	46	59	0,03
Gender, n (%)Male	6	19	0,61
BMI (kg/m2), mean±sd	23,31	24,34	0,38
FFMI (kg/m2), mean±sd	17,36	18,85	0,55
mMRC, mean±sd	2	2	0,38
SGRQ score, mean±sd	61,97	63,07	0,68
HADS, mean ±sd	6	8	0,34
CAT Score, mean ±sd	20,3	21,68	0,32
mip	72,8	64,4	0,38
mep	81,2	92,4	0,28
handgrip	26,36	27,25	0,86
upper extremite muscle test	44,2	38,7	0,73
lower extremity muscle test	115	105	0,51
six minute walk test	386	303	0,19
Incremental Shuttle walk test	549	446	0,28

PR öncesi ve sonrası bronşektazi ve brpnşektazi+koah hastalarının yürüme kapasitesi ve yaşam kalitesi ölçümlerindeki farklılıklar

	Bronşektazi grubu	bronşektazi+koah grubu	p
Δ ISWT* (m), median (IQR)	48	68	0,49
Δ 6MWT**(m), median (IQR)	74	30	0,58
Δ SGRQ total skoru, median (IQR)	22	19	0,55

The differences in walking capacity and quality of life measures of bronchiectasis and copd+bronchiectasis patients before and after PR

	Bronchiectasis group	COPD+bronchiestasis group	p
Δ ISWT* (m), median (IQR)	48	68	0,49
Δ 6MWT**(m), median (IQR)	74	30	0,58
Δ SGRQ total score, median (IQR)	22	19	0,55

Covid-19 Nedeniyle Hastanede Yatarak Tedavi Olmuş Bireylerin Uzun Dönemde Fiziksel Aktivite ve Kırılganlık Açısından Değerlendirilmesi – Ön Çalışma

Elvan Felekoğlu[1], Melissa Köprülüoğlu[1], İlknur Naz[1], Muzaffer Onur Turan[2]

[1]İzmir Kâtip Çelebi Üniversitesi Sağlık Bilimleri Fakültesi Fizyoterapi ve Rehabilitasyon Bölümü

[2]İzmir Kâtip Çelebi Üniversitesi Atatürk Eğitim ve Araştırma Hastanesi Göğüs Hastalıkları Anabilim Dalı, İzmir, Türkiye

GİRİŞ VE AMAÇ:Koronavirüs hastalığının yayılmasının kontrolünde başvurulan kısıtlamalar nedeniyle tüm dünyada fiziksel aktivitenin (FA) azaldığı bilinmekle birlikte, FA önemi hakkında farkındalık oluşturmak için yapılan bilimsel araştırma sonuçları toplum genelinde farklı sonuçlar ortaya çıkarmaktadır. Literatür incelendiğinde hastanede yatarak tedavi olanların uzun dönemde fiziksel aktivite ve kırılganlık seviyelerini birlikte inceleyen bir çalışma olmadığı görülmüştür. Bu nedenle çalışmamız kapsamında pandeminin başlarında Covid-19 enfeksiyonu nedeniyle hastanede yatarak tedavi olmuş bireylerin uzun dönemde fiziksel aktivite ve kırılganlıklarını incelemeyi amaçladık.
YÖNTEM:Çalışmaya14'ü kadın toplam 28 kişi (ortanca yaş:52 [36,75/64,50] yıl) dâhil edildi. Katılımcıların solunumsal semptomlarının varlığı, tanılı covid-19 sayıları, yatarak tedavi görme süreleri sorgulanarak Modifiye Charlson Komorbidite İndeksi ile komorbiditeleri değerlendirildi. Fiziksel aktivite değerlendirmeleri (haftalık olarak yapılan toplam yürüyüş süresi ve spor/aktivite süresi) ile günlük oturma süreleri ve kırılganlıkları (Klinik Kırılganlık Ölçeği ile) covid-19 öncesi (pre-covid) ve son yedi gün (post-covid) olarak sorgulandı. Ayrıca yürüme, aktivite ve oturma değişimleri arttı/azaldı/değişmedi şeklinde sorgulandı. Pre-covid ve post-covid karşılaştırmasında Wilcoxon İşaretli Sıralar Testi kullanıldı.
BULGULAR:Taburculuklarının üzerinden ortanca 28 (28/29) ay geçen katılımcıların 17'si (%60,7) yürüme süresinin azaldığını, 23'ü (82,1) spor/aktivite süresinin değişmediğini, 18'i (64,3) ise günlük oturma süresinin arttığını ifade etti (Tablo 1). Bildirilen değerler karşılaştırıldığında covid-19 nedeniyle yatarak tedavi olmuş bireylerin uzun dönemde yürüme süreleri ile aktivite/spor sürelerinde istatistiksel olarak anlamlı bir azalma, kırılganlıklarında ise istatistiksel olarak anlamlı bir artış olduğu görüldü (Tablo 2) ($p<0,05$).
SONUÇ:Çalışmamız sonucunda katılımcıların uzun dönemde fiziksel aktivitelerinin azaldığı, oturma sürelerinin ve kırılganlık seviyelerinin arttığı görülmüştür. Hem hastalığın kişinin sağlığı üzerindeki etkisini kontrol altına almak, hem de inaktivitenin olumsuz etkilerini azaltmak açısından pandeminin uzun döneminde dahi fiziksel aktivite ele alınmalıdır. Fiziksel aktivitenin sağlık için faydalarının açığa çıkabilmesi için covid-19 tedavisi olmuş bireylerin fiziksel aktivite bariyerlerini ele almak ve fiziksel aktivite için teşvik etmek gerekmektedir.

Tablo 1. Katılımcıların değerlendirme parametreleri

Değişken		Ortanca (25-75 Çeyrekler Arası Aralık ya da n (%)
Yaş		52 (37/65)
Cinsiyet		14/14 (50/50)
BMI		25,90 (23/31)
Sigara öyküsü olan n(%)		12 (42,9)
Sigara paket*yıl		20 (20/32)
Covid sayısı		1 (1/2)
Serviste yatış süresi (gün)		10 (8/15)
Taburculuktan sonraki süre (ay)		28 (28/29)
Semptomlar n (%)	Dispne	7 (25)
	Öksürük	5 (17,9)
	Balgam	3 (10,7)
	Yorgunluk	13 (46,4)
	Diğer	1 (3,6)
Komorbidite puanı		1 (0/3)
Pre-covid yürüme süresi		385 (210/593)
Post-covid yürüme süresi		195 (33/315)
Pre-covid aktivite/spor süresi		10 (0/53)
Post-covid aktivite/spor süresi		0 (0/30)
Oturma süresi		420 (240/586)
Pre-covid kırılganlık		3 (2/3)
Post-covid kırılganlık		2 (3/4)
Yürüme değişim n(%)	Değişmedi	11 (39,3)
	Azaldı	17 (60,7)
	Arttı	0 (0)
Spor/aktivite değişim n(%)	Değişmedi	23 (82,1)
	Azaldı	4 (14,3)
	Arttı	1 (3,6)
Oturma değişim n(%)	Değişmedi	18 (64,3)
	Azaldı	0 (0)
	Arttı	10 (35,7)

Tablo 2. Katılımcıların Covid-19 öncesi ve uzun dönem FA ve kırılganlık sonuçlarının karşılaştırılması

Değişken	Pre-covid	Post-covid	p
Yürüme süresi	385 (210/592,5)	195 (32,5/315)	**<0,001***
Aktivite/spor süresi	10 (0/52,5)	0 (0/30)	**0,042***
Kırılganlık	3 (2/3)	2 (3/4)	**0,002***

EP-362

Pandemi gölgesinde akciğer tüberkulozu, erişkin hastada geçikmiş tanı ve yüksek doz ilaç kullanımı olgusu

Sahinur Aycan Alkan
Afyonkarahisar Devlet Hastanesi

GİRİŞ VE AMAÇ:Tüberküloz yüzyıllardır savaşı devam eden, özellikle gelişmekte olan ülkelerde önemini hala koruyan oldukça yaygın bir enfeksiyon nedenidir. Dünya sağlık örgütüne (DSÖ) göre her yıl 10 milyon insan tüberküloz mikrobu ile enfekte olmakta ve 1.5 milyon insan hayatını kaybetmektedir bu da tüberkülozu dünya sağlık örgütünün tanımıyla dünyanın en bulaşıcı katili haline getirmektedir. COVİD-19 Mart 2020'de DSÖ tarafından pandemi olarak kabul edilmiştir. O tarihten itibaren 445 milyon insanı enfekte edip yaklaşık 6 milyon ölüme neden olarak son 2 yılın primer sağlık problemi olmuştur.Sağlık sistemlerinin kaldırabileceğinin üstünde hastane yatışına neden olan Sars-Cov-2 pandemisinin seyri sırasında diğer hastalıkların tanısı ve takibinde aksaklıklar yaşanması kaçınılmaz olmuştur. Bir çalışmada acil olmayan covid dışı solunum yolu hastalıkları nedeni ile yapılan başvuruların 1 yıl önceki başvurulara göre % 60, takip gerektiren kronik hastalıklar nedeni ile yapılan başvuruların % 50 azaldığı ve bu azalmanın sosyo-ekonomik düzeyi düşük kesimlerde daha belirgin olduğu gösterilmiştir.
YÖNTEM:Biz de pandemi şartlarında tanı konulup takibi yapılan olgumuz üzerinden yüksek doz antitüberküloz tedavisi kullanımı sonrası yaşananları konuşmak istedik.
BULGULAR:Olgumuzda 69 yaş kadın hastada, hasta ve pandemi şartlarında yürütülmeye çalışılan sağlık sistemi kaynaklı sebeplerle oldukça geciken tüberküloz tanısı ironik bir şekilde nefes darlığı ile çokça yaptığı acil başvurularından birinde covid pcr testinin pozitif olması nedeni ile covid servise yatışından sonra konulabilmiştir. Hastanın pandemi servisinde takibi sırasında tüberküloz tedavisi başlanmış ancak hasta yakınının yanlış uygulaması ile aşırı doz izoniazid rifampisin etambutol ve pirazinamid kullanımı sonrası hastamızda piskoz, halusinatif değişiklikler ve hepatotoksisite gelişmiştir
SONUÇ:Tanısı tedavisi ve takibi her açıdan önemli olan tüberkülozda geç tanı ve eksik tedavinin doğuracağı hasta ve toplum odaklı sonuçların yanında, aşırı doz ilaç kullanımı da fatal sonuçlar doğurabilmektedir. Tüberküloz tanılı hastanın takibi her dönem olduğu gibi pandemi döneminde de hekimlerin yakın ilgisini gerektirmektedir.

Pulmonary tuberculosıs ın pandemıc shadow, delayed dıagnosıs ın adult patıent and hıgh dose drug use

Sahinur Aycan Alkan
Afyonkarahisar State Hospital

BACKGROUND AND AIM:Tuberculosis is a very common cause of infection that has been fighting for centuries, which still remains important, especially in developing countries. According to the world health organization (DSO), 10 million people are infected with tuberculosis microbes every year and 1.5 million people are killed, making TB the world's most contagious killer by the definition of the world health organization. COVID-declared as pandemic by DSO on March 19, 2020. Since then, it has infected 445 million people and caused nearly 6 million deaths, leading to the primary health problem of the last 2 years. During the course of the Sars-COV-2 pandemic, which caused hospital life above the health care system's ability to handle, it was inevitable that other diseases were diagnosed and diagnosed. In one study, applications due to non-emergency respiratory tract diseases were shown to be 60% lower than those applied 1 years ago, 50% lower applications due to chronic diseases requiring follow-up, and more significant in socio-economic levels.
METHODS:We wanted to talk about what happened after the use of high-dose antituberculosis treatment, emphasizing the challenges of our patient who was diagnosed and followed up on pandemic conditions.
RESULTS:our patient is a 69-year-old woman. the tuberculosis diagnosis was followed by a 6-month delay due to health system reasons attempted to be carried out under pandemic conditions. ironically, lung tuberculosis was diagnosed after covid was put into service because of the positive covid pcr test in one of her emergency applications with shortness of breath. Tuberculosis treatment was started during monitoring of the patient's pandemic service, but after the patient's relatives' mispractice and the use of an overdose isoniazid rifampisin etambutol and pirazamid, our patient developed pharcose, hallucinogenic changes and hepatotoxicity

CONCLUSIONS:As a result, in addition to patient and community-focused results due to late diagnosis and incomplete treatment, overdose drug use can result in fatal consequences. The monitoring of the tuberculosis-diagnosed patient requires the immediate attention of physicians in the pandemic period as usual.

Şubat 2022 Akciğer Tomografisi
February 2022 Lung Tomography

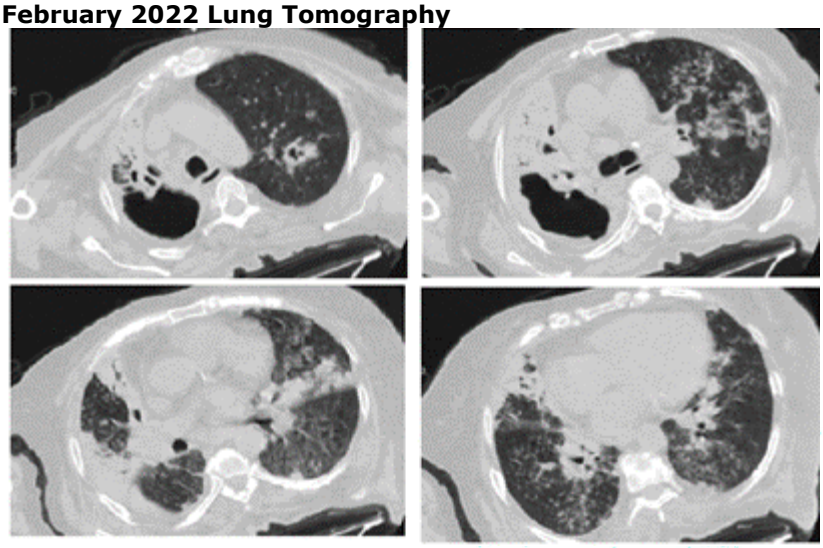

EP-363

Uzun Süre Tanı Alamayan Ses Kısıklığı Gelişmesi ile Tanı Konulan Larinks ve Akciğer Tüberkülozlu Bir Olgu Sunumu

Seçim Kolak, Neşe Dursunoğlu
Pamukkale Üniversitesi, Göğüs Hastalıkları Ana Bilim Dalı, Denizli

GİRİŞ VE AMAÇ:Dünya nüfusunun üçte birinin tüberküloz basiliyle enfekte olduğu tahmin edilmektedir.Her yıl yaklaşık sekiz milyon yeni tüberküloz hastalığı tanısı konurken,hastalığa bağlı yılda 2 milyon ölüm meydana gelmektedir.Laringeal tüberküloz,tüm tüberküloz olgularının %1'inden azını temsil eder.Hastaların büyük kısmında tüberküloz öyküsü veya aktif tüberküloz enfeksiyonu vardır.Hastalarda ortaya çıkan belirtiler ağrılı disfaji,ses kısıklığı olmakla birlikte kilo kaybı,gece terlemesi gibi sistemik semptomlar da görülebilir.Günümüzde antitüberküloz ilaçların yaygın kullanılmasıyla,larinks tüberkülozu insidansı azalmıştır.Uzun zaman önce tüberküloz plörezi ve devamında gelişen akciğer tüberkülozu semptom,bulguları olan en sonunda gelişen ses kısıklığıyla aktif akciğer tüberkülozu ve larinks tüberkülozu tanısı konulan bir olguyu sunmayı amaçladık.
OLGU:21 yaşında kadın hasta,dört aydır olan kilo kaybı ve ses kısıklığıyla kulak burun boğaz(KBB) polikliniğine başvurmuş.Hastanın laringoskopisinde,epiglottan başlayan yaygın mukozal lezyonlar izlenmiş ve biyopsi alınarak tüberküloz şüphesiyle tarafımıza yönlendirilmiş.Bir hafta sonra polikliniğimize başvuran hastanın özgeçmişinde,bilinen hastalığı olmadığı fakat üç yıl öncesinde plevral effüzyonla dış merkezde yatışının olduğu,mayi tetkiki yapılmaksızın antibiyoterapi verildiği ve dört ay öncesinde dış merkezde pnömoni ön tanısıyla antibiyoterapi verildiği öğrenildi.Daha önce bilinen geçirilmiş tüberküloz öyküsü,teması bulunmamaktaydı.Üniversite öğrencisi olup,sigara kullanımı yoktu.Oda havasında oksijen satürasyonu %93iken,diğer vitalleri normaldi.Fizik muayenede belirgin patolojik bulgusu yoktu.Laboratuvar bulgularından C-reaktif protein 36,7mg/L,WBC 5,02K/uL,Lenfosit 0,71K/uL'idi.Hastanın dış merkezli tetkikleri değerlendirildiğinde,üç yıl önce sağ akciğerde demousse hattı veren orta dereceli plevral effüzyonla uyumlu görünümlerinin olduğu akciğer radyogramları görüldü(Şekil-1).Dört ay önce dış merkezde çekilen Toraks Bilgisayarlı tomografisi(BT);her iki akciğer parankiminde üst loblarda belirgin buzlu cam dansite artışları,infiltratif değişiklikler olarak raporlanmıştı(Şekil-2).Polikliniğimizde yeni çekilen akciğer radyogramındaysa,sağ üst ve sol üst orta zon periferinde infiltratif,kaviter görünümlerinin olduğu görüldü.Klinik bulguları ve geçmiş görüntüleme bulgularıyla değerlendirildiğinde,ön planda akciğer tüberkülozu ve larinks tüberkülozu düşünüldü.Bir hafta önce KBB tarafından laringoskopiyle alınan biyopsi materyallerinin sonuçları incelendiğinde ARB ve Mikobakteri PCR'nın pozitif sonuçlandığı,larinks biopsisininse henüz sonuçlanmadığı görüldü.Hasta akciğer ve larinks tüberkülozu ön tanısıyla hastaneye yatırıldı,antitüberküloz tedavisi başlandı.
SONUÇ:Olgumuzdan çıkarılacak çok ders bulunmaktadır.Hastanın tüberküloz plörezisinin tedavisiz kalması nedeniyle,sekonder akciğer tüberkülozu geliştiği ve yine sekonder akciğer tüberkülozunun da tanı ve tedavisinin gecikmesi nedeniyle,larenks tüberkülozu geliştiği düşünülmektedir.Sonuç olarak primer ve sekonder akciğer tüberkülozunun tedavi edilmediğinde,progrese olarak ve/veya farklı formlarıyla karşımıza çıkabileceği unutulmamalı ve tüberküloz gelişimi açısından yüksek insidansa sahip bölgelerde ses kısıklığı şikayeti olan hastalarda,özellikle KBB ve göğüs hastalıkları hekimleri ayırıcı tanıda larinks tüberkülozunu mutlaka akla getirmelidirler.

Şekil 1

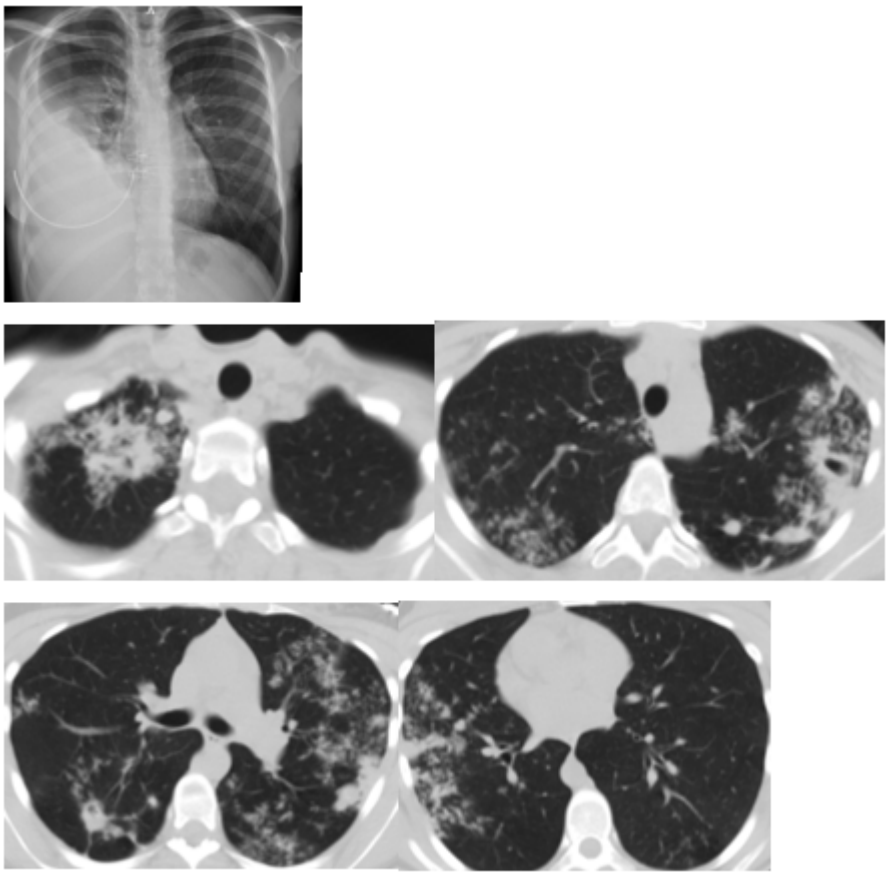

Üç yıl önce çekilen akciğer radyogramı ve dört ay önce çekilen Toraks BT kesitleri

Şekil 2

Poliklinik değerlendirmesinde yeni çekilen güncel akciğer radyogramı

EP-364

Nekrotizan Granülomatöz İnflamasyonlu Bir Olgu: Tanı Tüberküloz Mu?

Zübeyde Gülce, Gülistan Karadeniz, Fatma Demirci Üçsular, Onur Karaman
İzmir Dr Suat Seren Göğüs Hastalıkları ve Cerrahisi Eğitim Araştırma Hastanesi, Göğüs Hastalıkları, İzmir

GİRİŞ VE AMAÇ:Wegener granülomatozu (WG) böbrekleri, alt ve üst solunum yollarını etkileyen, patolojik olarak nekrotizan granülomatöz inflamasyonla seyreden bir vaskülittir. Akciğer tutulumu genellikle bilateral 2-3 cm boyutlarında nodüller olarak karşımıza çıkmakla birlikte kaviter nodüller ve pulmoner infiltrasyonlar da görülebilmektedir. Tüberküloz ve WG klinik bulgular, akciğer görüntülemeleri, immünopatolojik olarak ortak özelliklere sahiptir. Tüberküloz insidansının yüksek olduğu ülkemizde nekrotizan granülomatöz inflamasyon ilk olarak tüberküloz lehine değerlendirilmektedir. Nodüler akciğer hastalığı olan olgumuz, wegener granülomatozu ve tüberkülozun ayırıcı tanısına dikkat çekmek amacıyla sunulmuştur.
YÖNTEM:Wegener granülomatozu olgusunun ayırıcı tanısı literatür eşliğinde sunulmuştur.
BULGULAR:38 yaşında bayan hasta 1 aydır olan öksürük, göğüs ağrısı, halsizlik, bulantı, ara ara kusma, yaygın artralji şikayetleri ile polikliniğe başvurdu. Hastanın bilinen bir hastalığı olmadığı ve sigara kullanmadığı öğrenildi. Kan biyokimyasında üre: 53 mg/dl kreatinin: 2,11 mg/dl sedimentasyon: 67 mm /saat idi. Çekilen toraks BT'de (Resim-1) en büyüğü 2,1 cm boyutunda, dağınık yerleşimli, bilateral nodüler lezyonları olan hastaya tanısal BT eşliğinde iğne biyopsi yapıldı. Patolojik bulgular nekrotizan granülomatöz inflamasyon lehine değerlendirildi. Hastanın genç olması tüberkülozu ön planda düşündürdü fakat anamnezinde tüberküloz teması yoktu. Balgam çıkarmıyordu, gece terlemesi ve kilo kaybı yoktu. Yapılan ppd 0 mm olarak ölçüldü. Derin trakeak aspirat (DTA) yaymasında EZN ile boyanan basil saptanmadı. Wegener granülomatozu başta olmak üzere granülomatöz akciğer hastalıkları açısından tetkik edildi. Kan tetkiklerinde c ANCA pozitifken, MPO ANCA, ANA ve RF negatif geldi. İdrar tetkiklerinde protein 3(+), eritrosit 2(+) idi. Yapılan batın ultrasonu normaldi. Çekilen paranazal sinüs BT'de bilateral alt nazal konkalarda hipertrofi, maksiller ve ethmoid sinüs duvarlarında mukozal kalınlaşmalar izlendi. KBB tarafından değerlendirilen hasta da sinüzite ek olarak bilateral işitme kaybı da saptandı. Romatoloji polikliniğine yönlendirilen hasta WG tanısı aldı. Steroid ve rituximab tedavisi başlandı. Takip edilen tüberküloz kültürlerinde üreme olmadı. Tedavi sonrası çekilen kontrol toraks BT'de (Resim-2) lezyonlarda regresyon mevcuttu. Hastanın takibi halen romatoloji polikliniğinde devam etmektedir.
SONUÇ:WG ve tüberkülozun ortak radyolojik, histolojik ve immunopatolojik özellikleri vardır. Bu durum tanı koymayı zorlaştırıp yanlış tanı ve uygunsuz tedaviye sebebiyet verebilmektedir. Tüberküloz insidansının yüksek olduğu bölgelerde WG tanısı koyulmadan önce tüberkülozun ekarte edilmesi verilecek immunsupresif tedavi nedeniyle önem arz etmektedir.

Resim-1

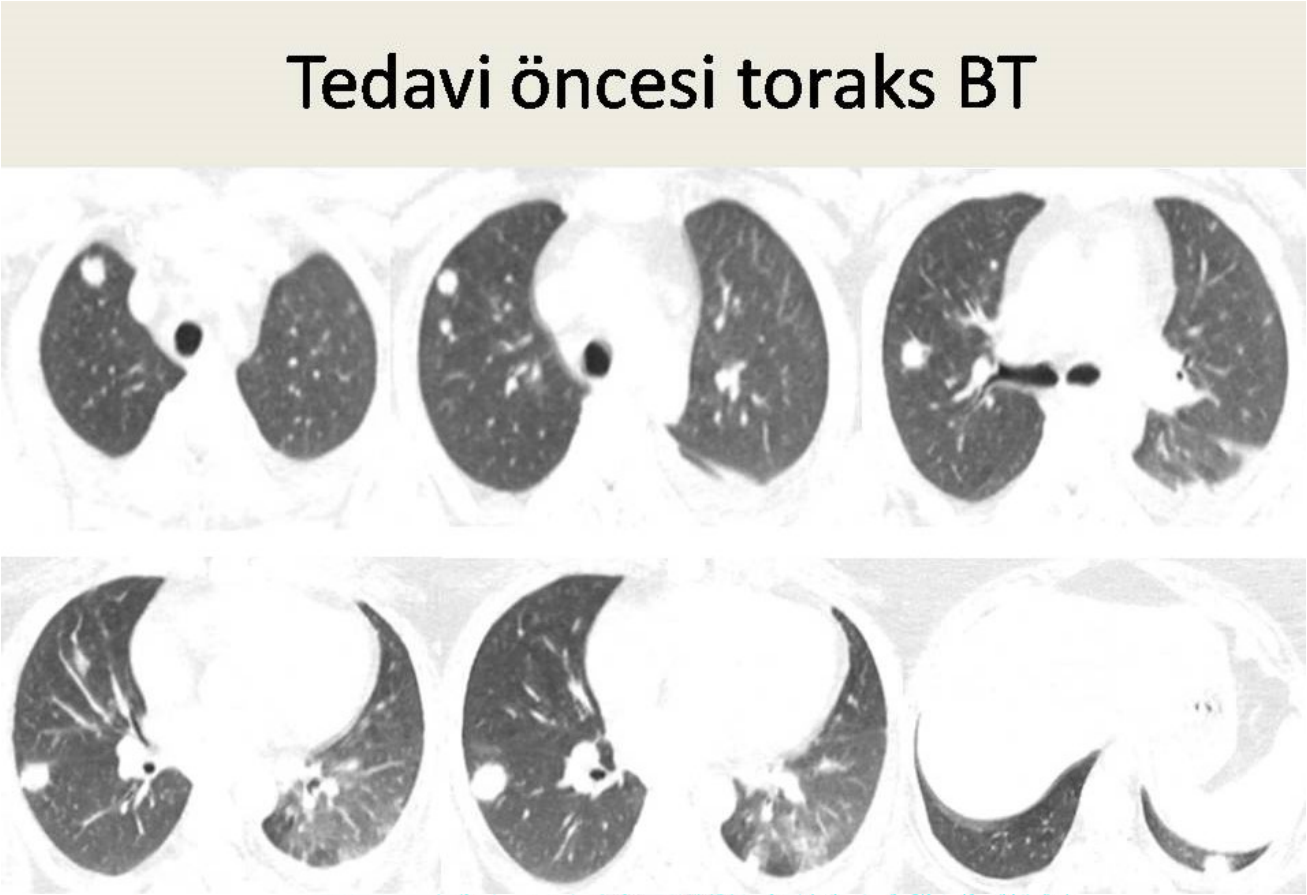

Tedavi öncesi toraks BT

Resim-2

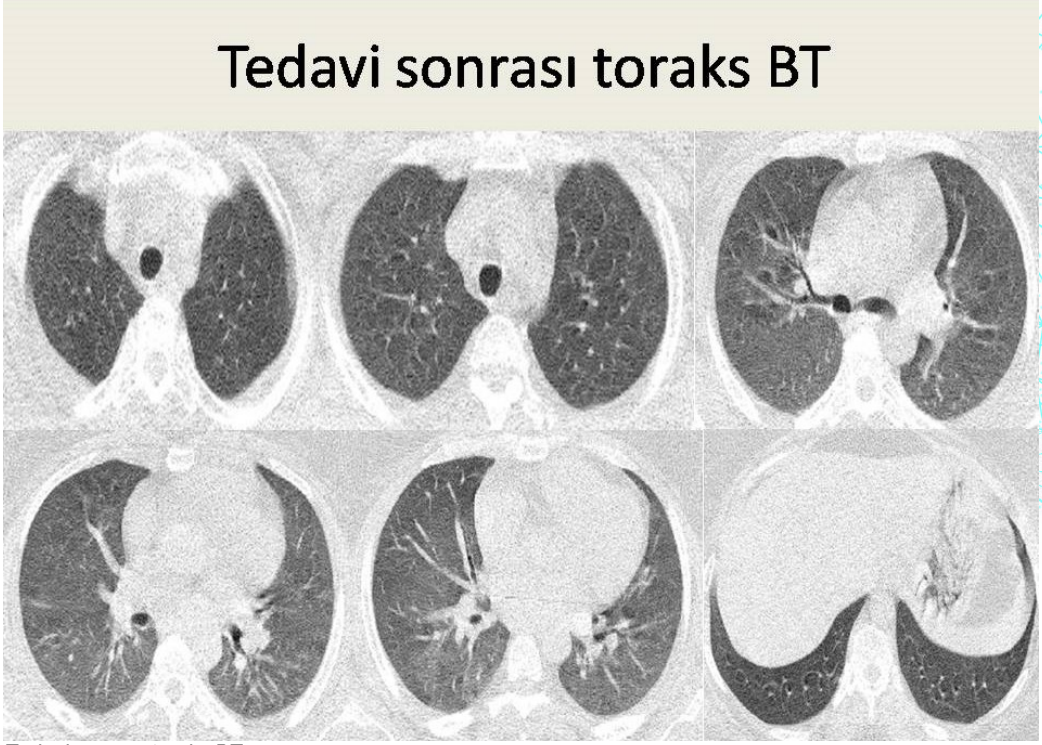

Tedavi sonrası toraks BT

EP-365

Nadir Bir Vaka: Travmadan 12 Yıl Sonra Gelişen Dirsek Tüberkülozu

Gülçehre Oğuztürk, Şule Gül, Ekrem Cengiz Seyhan
Sağlık Bilimleri Üniversitesi, Yedikule Göğüs Hastalıkları ve Göğüs Cerrahisi EAH, Göğüs Hastalıkları ABD, İstanbul.

GİRİŞ VE AMAÇ:Kemik tüberkülozu, tüm tüberküloz (TB) olgularının %1-5'ini oluşturan nadir bir hastalıktır. En sık vertebra, kalça ve diz eklemlerini tutar. Dirsek eklemi TB ise nadirdir ve tüm kas-iskelet sistemi TB vakalarının %1-5'ini oluşturur. Biz de bu olguda geçirdiği dirsek travmasından 12 sene sonra dirsek tüberkülozu gelişen bir hastayı sunduk.
OLGU:45 yaşında bilinen kronik hastalık öyküsü olmayan erkek hasta 1 yıldır olan sağ dirsekte ağrı ve şişlik şikâyeti ile dış merkez ortopedi polikliniğine başvurdu. Hastanın 12 sene öncesinde sağ dirseğinin üzerine düşme öyküsü mevcuttu. Çekilen MR sonucunda; dirsek eklem kapsülünde dirsek eklemi çevresi boyunca uzanan periferal milimetrik nodüler kontrastlanan lokülasyon gözlendi, tanımlanan sıvı koleksiyonunun inflamatuar süreçler açısından anlamlı olduğu düşünüldü (Resim 1ve 2). Hastaya septik artrit ön tanısıyla sağ dirsek debridmanı operasyonu uygulandı. Ameliyat materyalinin mikroskobik inceleme sonucu "Fibroadipöz doku örneklerinde bir alanda ortasında likefaksiyon nekrozu ile uyumlu iltihabi nekrotik debrisel materyal içeren, çevresinde polimorfonükleer (PMN) lökositlerden zengin, daha az sayıda mononükleer lökositleri de bulunduran iltihabi hücre infiltrasyonu, en dışta da dilate damarlar ve fibroblastik proliferasyondan oluşan abse oluşumu izlenmektedir." şeklinde raporlandı. Alınan örnekte Mycobacterium tuberculosis kompleksi üremesi üzerine hastaya 4'lü antitüberküloz tedavisi başlandı. 2 ay sonrasında tüberküloz polikliniğine gelen hastanın şikayetlerinin gerilemesi üzerine 2'li idame tedaviye geçildi.
SONUÇ:Dirsek tüberkülozu nadir görülen bir durumdur ve literatürde bugüne dek az sayıda vaka bildirilmiştir. Olgumuzdaki M.tuberculosis üremesinin üzerinden uzun yıllar geçmiş olsa da travma bölgesinde oluşmuş olması, bize başka risk faktörü olmasa da bilhassa travma bölgelerinde oluşan ağrı,şişlik..vb şikayetlerde kemik tüberkülozunun akılda tutulması gerektiğini göstermiştir.

A Rare Case: Elbow Tuberculosis Developing 12 Years After Trauma

Gülçehre Oğuztürk, Şule Gül, Ekrem Cengiz Seyhan
Health Science University, Yedikule Training And Research Hospital For Chest Diseases And Thoracic Surgery, Department of Chest Diseases, Istanbul, Turkey

OBJECTIVE:Bone tuberculosis is a rare one, accounting for 1-5% of all tuberculosis (TB) cases. It most commonly affects the spine, hip and knee joints. Elbow joint TB is rare and accounts for 1-5% of all musculoskeletal TB cases. In this case, we presented a patient with elbow tuberculosis 12 years after the trauma.
CASE:A 45-year-old male patient with no known history of chronic disease applied to the orthopedic outpatient clinic with complaints of pain and swelling in the right elbow for 1 year. The patient had a history of falling on his right elbow 12 years ago. As a result of the MRI; Peripheral millimetric nodular enhancing loculation was observed in the elbow joint capsule extending along the elbow joint circumference, and the defined fluid collection was thought to be significant in terms of inflammatory processes (Figure 1 and 2). Right elbow debridement operation was applied to the patient with the preliminary diagnosis of septic arthritis. Microscopic examination of the surgical material was reported as "In fibroadipose tissue samples, an area of inflammatory cell infiltration containing inflammatory necrotic debris compatible with liquefaction necrosis in the middle, rich in polymorphonuclear (PMN) leukocytes with less number of mononuclear leukocytes around it, and an abscess formation consisting of dilated vessels and fibroblastic proliferation on the outside are seen." Due to the growth of Mycobacterium tuberculosis complex in the sample taken, the patient was started on quadruple antituberculosis therapy. After 2 months, the patient came to the tuberculosis outpatient clinic, and due to the regression of his complaints, double maintenance therapy was started.
RESULT:Elbow tuberculosis is a rare condition and few cases have been reported in the literature to date. Although many years have passed since the growth of M. tuberculosis in our case, the fact that it was formed in

the trauma area showed us that bone tuberculosis should be kept in mind in complaints such as pain, swelling, etc., especially in the trauma areas, even if there is no other risk factor.

Resim 1
Figure 1

T2 ağırlıklı koronal görüntüde dirsek eklemindeki düzensizlik ve deformasyonlara çevrede yüksek intensitede koleksiyonların eşlik ettiği görülmektedir.
On the T2-weighted coronal image, irregularities and deformations in the elbow joint are accompanied by high-intensity collections in the surrounding area.

Resim 2
Figure 2

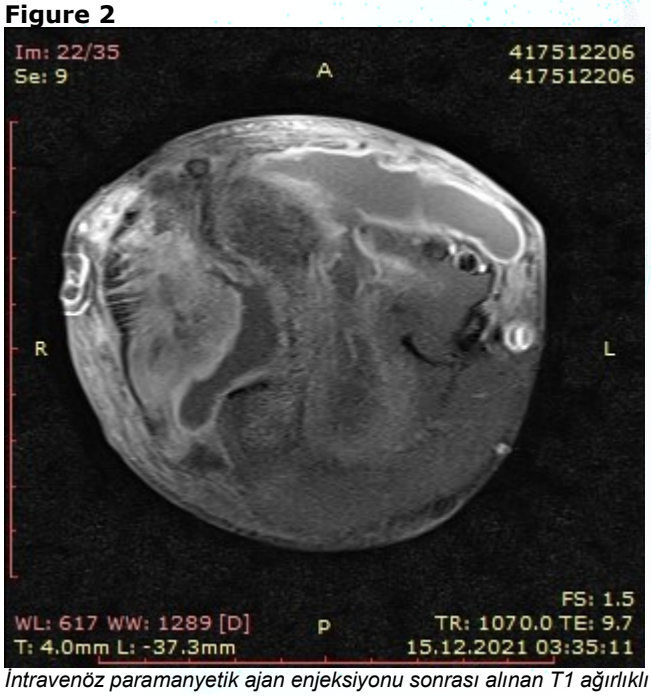

İntravenöz paramanyetik ajan enjeksiyonu sonrası alınan T1 ağırlıklı aksiyel görüntüde düşük intensitedeki koleksiyonların çevresinde yoğun kontrast madde tutulumu dikkati çekmektedir.
T1-weighted axial image taken after intravenous paramagnetic agent injection shows intense contrast material uptake around low-intensity collections.

EP-366

Akciğer ve Akciğer Dışı Tutulum Gösteren Tüberküloz Olgusunda Mikrobiyolojik Tanı

Öznur Sezer[1], Handan İnönü Köseoğlu[1], Halil İbrahim Yakar[1], Orhan Balta[2]
[1]Tokat Gaziosmanpaşa Üniversitesi, Göğüs Hastalıkları Anabilim Dalı, Tokat
[2]Tokat Gaziosmanpaşa Üniversitesi, Ortopedi ve Travmatoloji Anabilim Dalı, Tokat

GİRİŞ VE AMAÇ:Sıklıkla akciğerleri tutan tüberküloz, lenfojen, hematojen, direkt yayılım yollarıyla tüm doku ve organlarda hastalık oluşturabilir. Tutulan organa göre belirti-bulgular verir. Akciğer dışı tüberküloz (ADTB) klinik belirtilerdeki farklılıktan dolayı tanısı daha güç olan, diğer enfeksiyon hastalıkları ve malignite başta olmak üzere bir çok durum ile karışabilen bir hastalıktır. Tanı koymada ilk adım tüberkülozdan kuşkulanılmasıdır. Tanıda klinik, radyolojik, histopatolojik, mikrobiyolojik bulgular birlikte değerlendirilmelidir. Bu yazıda akciğer ve eklem TB tanıları mikrobiyolojik inceleme ile kanıtlanmış bir olgu sunulmuştur.
OLGU:18 yaşında erkek hasta, bir yıldır sol dizde şişlik nedeniyle ortopedi polikliniğine başvurdu. Kontrastlı MR incelemesiyle inflamatuar/enfektif artrit düşünülen hasta ADTB açısından tarafımıza danışıldı. Hastanın öksürük, balgam, iştahsızlık yakınmaları ve son 8 ayda 5 kg kaybı mevcuttu. Tüberküloz geçirme veya temas öyküsü yoktu. Akciğer grafisinde sol akciğer apekste kaviter lezyon, sol akciğer üst-orta zonda, sağ orta zonda periferik alanda yoğunlaşan nodüler dansiteler izlendi (Şekil 1). Üç balgam ARB ve sinoviyal sıvı ARB incelemesinin (+) sonuçlanması üzerine, akciğer ve eklem TBC tanısıyla İzoniazid (300 mg/gün), Rifampisin (600 mg/gün), Pirazinamid (2000 mg/gün) ve Etambutol (1500 mg/gün) başlandı. Takiplerinde tedavi kesmeyi gerektirecek ilaç yan etkisi gözlenmedi. Hasta tarafımızca ve Ortopedi kliniğince aylık kontrollerle takip edildi. İkinci ay sonunda alınan balgam ARB incelemesinin (+) sonuçlanması üzerine inisiyal faz bir ay uzatıldı. Tedavi başlangıcında gönderilen balgam ve sinovial sıvının her ikisinin kültüründe de Mycobacterium tuberculosis komplex üredi, antibiyogramda H, R, S, E duyarlıydı. 3. ayın sonunda bakılan balgam ARB incelemesi negatif sonuçlandı ve idame tedaviye geçildi. 3. ay balgam kültüründe üreme olmadı. Tedavinin 4. Ayında çekilen akciğer grafisinde yeni gelişen sağ paratarakeal alanda dansite ve sol üst zonda kaviter lezyon izlendi (Şekil 2a). Solunumsal ve ortopedik açıdan klinik bulgularda iyileşme olması, inflamatuar parametrelerin geriliyor olması nedeniyle, mevcut görünüm paradoks reaksiyon olarak değerlendirildi. 12 aylık tedavi sonunda CRP değeri 131 mg/L'den 3'e, sedimentasyon hızı 83 mm/saat'den 7'ye geriledi, akciğer grafisinde tama yakın düzelme izlendi (Şekil 2b). Tedavisi tamamlandıktan 3 ay sonra Ortopedi Kliniği tarafından artroskopik sinoviyektomi ameliyatı yapıldı. Patoloji sonucu "Benign matür kıkırdak ve sinoviyal doku, granülomatöz inflamasyona rastlanmamıştır" şeklinde sonuçlandı.
SONUÇ:Akciğer tüberkülozunda olduğu gibi akciğer dışı tüberküloz tanısında da mikrobiyolojik inceleme önemlidir. Bu olguların yönetimi multidisipliner değerlendirme ile yapılmalıdır.

Şekil 1

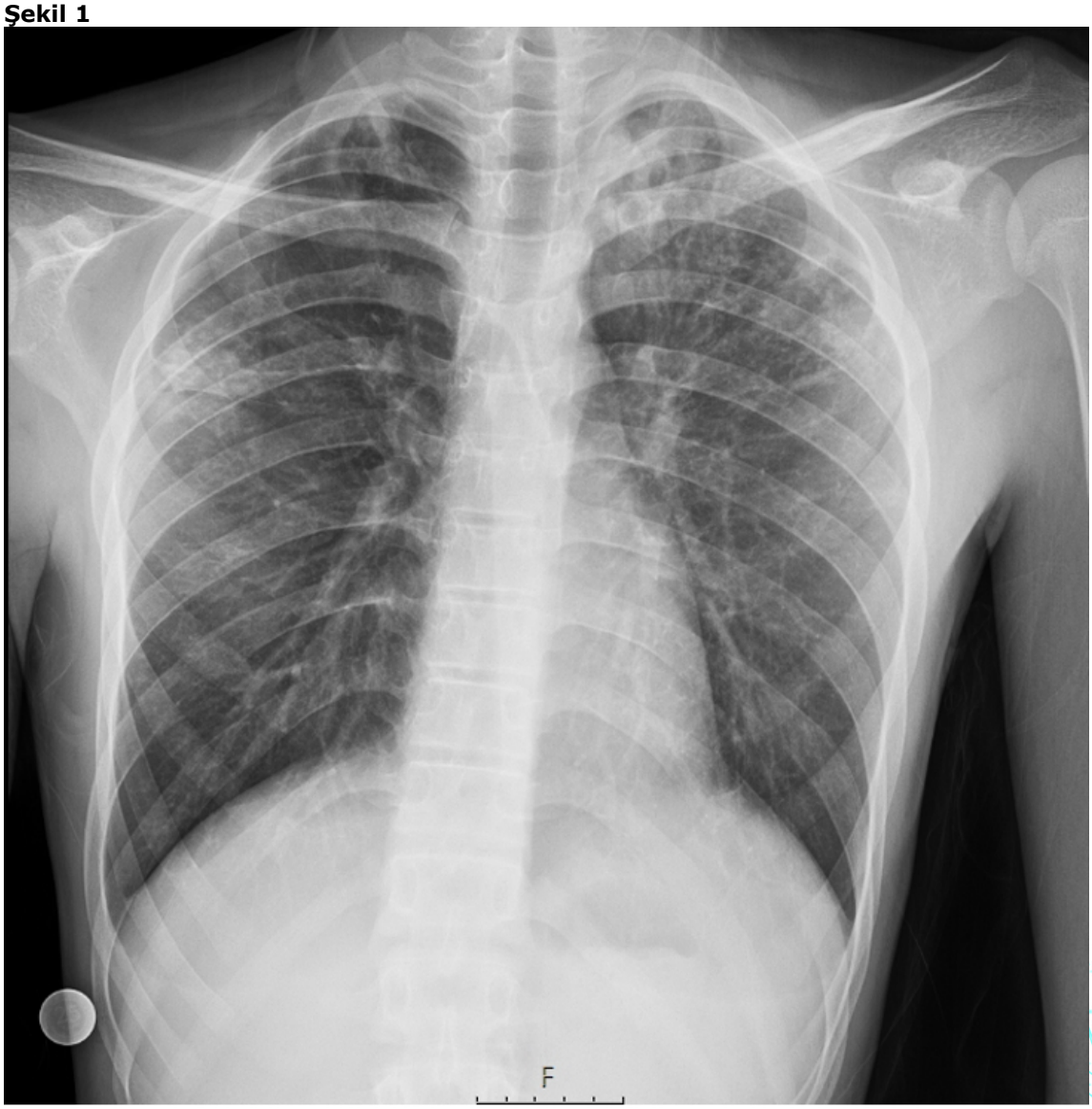

Şekil 1: Tedavi öncesi çekilen posteroanterior akciğer grafisi

Şekil 2

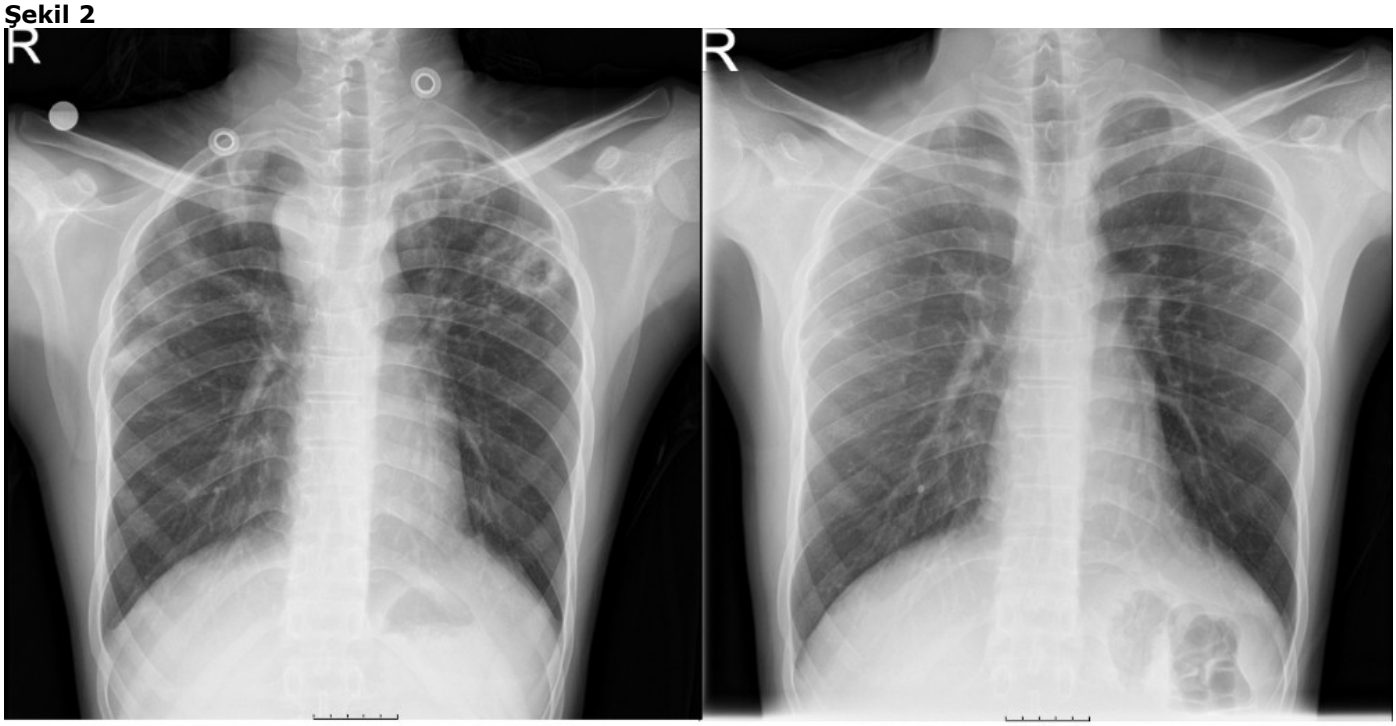

Şekil 2a: Paradoks reaksiyon geliştiği esnada çekilen posteroanterior akciğer grafisi

Şekil 2b: Tedavi tamamlandıktan sonra çekilen posteroanterior akciğer grafisi

EP-367

Nadir Bir olgu: Antitüberküloz Tedavisinden Çölyak Tanısına

Aysun Ellialtıoğlu, Gül Ünalan, Barış Demirkol, Ayşe Bahadır, Mehmet Akif Özgül, Sibel Yurt
Başakşehir Çam ve Sakura Şehir Hastanesi, Göğüs Hastalıkları Ana Bilim Dalı, İstanbul

GİRİŞ VE AMAÇ:Mycobacterium tuberculosis basili dünyada her yıl tahmini olarak 9 milyondan fazla insanı enfekte etmekte ve yaklaşık 3 milyon kadarı bu nedenle kaybedilmektedir. Düzenli bir tedavi ile iyileşme büyük oranda sağlanabilmektedir. Anti-tüberküloz tedavisinde kullanılan birinci kuşak ilaçların erken ve düzenli kullanılması basili elimine eder, direnç gelişmesini engeller. Anti tüberküloz ilaç toksisitesi yaygın görülmektedir. En yaygın görülen yan etkileri hepatotoksisite, nefrotoksisite, ototoksisite, polinöropati, allerjik reaksiyonlardır. Bu vakada izoniazidin gluten içeriğinden dolayı çölyak hastalarında nadir görülen diyare yan etkisi sunulmaktadır
OLGU:37yaş kadın hasta akciğerdeki nodül boyutunun takibi için polikliniğe başvurdu. Sigara hiç içmemiş. Fizik muayene bulguları normaldi. Oda havası saturasyonu %97 idi. Nodüle tanı amaçlı yapılan transtorasik ince iğne aspirasyon biyopsi sonucunda tüberküloz arb pozitif gelen hastaya anti tüberküloz tedavi başlandı. 14 gün sonra 4lü anti-tüberküloz tedavisi kullanmakta olan hasta, iki gündür olan bulantı ve kusma şikayetiyle polikliniğimize başvurdu Labaratuarında AST:405U/L, ALT:452U/L dışında normal idi. Kcft değerlerinin yükselmesi üzerine anti-tüberküloz tedavi stoplandı. Yaklaşık 2 hafta sonra polikliniğimize kontrol amaçlı tekrar başvuran hastanın kcft değerleri normal sınırda görülmesiyle anti-tüberküloz ilaçlarına tekrardan başlandı. Aynı gün şiddetli bulantısı ve sulu ishali olması sebebi ile göğüs hastalıkları servisine yakın takip amacıyla interne edildi. Kontrastlı batın btsi normal olarak raporlanan hastadan gastroenteroloji önerisi ile istenilen doku transglutaminaz IgA pozitif geldi. Annesi de çölyak tanılı olan hastaya glutensiz diyet başlandı. Hastaya bu sırada anti-tüberküloz ilaçları sırası ile düşük dozdan başlandı. Hastanın izoniazid kullandığında şiddetli ishal ve bulantısı olduğu, izoniazid kesildiğinde şikayetlerinin gerilediği servis takiplerinde fark edildi. Hastaya anti-tüberküloz ilaçları izoniazid olmadan 3lü tedavi olarak devam edildi. Literatür taraması yapıldığında izoniazidin içeriğinde gluten olduğu saptandı. İshal şikayeti gerileyen, kcft değerleri normale gelen hasta 3lü tedavi ile elektif endoskopi ve kolonoskopi yapılmak üzere taburcu edildi. Hasta sağlıklı olarak kontrol takiplerine gelmektedir.
SONUÇ:Anti-tüberküloz ilaçların kullanımına bağlı bazen hafif bazen ciddi yan etkileri olduğu bilinmektedir. Bunlar arasında günlük pratikte karşılaşmadığımız yan etkiler mevcuttur. Böyle durumlarda detaylı anamnez alınması ve ilaç içeriklerinin araştırılması gerekmektedir. Nadir görülen bu vakada gluten içerikli izonizidin çölyaklı hastada diyare semptomunu tetiklediği, tüberküloz ilaçlarının yan etkilerinin ve içeriklerinin dikkatli incelenmesi gerektiği vurgulanmıştır.

transtorasik ince iğne aspirasyon biyopsisi

EP-368

Lenf tüberkülozu ve akciğer parankim tüberkülozu olgularının birlikteliğinin değerlendirilmesi

Mustafa Buğrahan Gürbüz, Özlem Sönmez, Güngör Dulkar
Sağlık Bilimleri Üniversitesi Ankara Atatürk Sanatoryum EAH, Göğüs Hastalıkları Ana Bilim Dalı, Ankara

GİRİŞ VE AMAÇ:Lenf bezi tüberkülozu en sık görülen akciğer dışı organ tüberkülozudur. Akciğer ve lenf bezi tüberkülozu birlikte de görülebilir.Bu iki hastalığın tek başına görüldüğü olgular ile birlikte görüldüğü olguları klinik ve radyolojik olarak karşılaştırmayı hedefledik.
YÖNTEM:Ocak 2016- Haziran 2019 tarihleri arasında Akciğer ve/veya lenf tüberkülozu tanısı alan 304 olgu retrospektif olarak incelendi. Yaş, cinsiyet, uyruk, tüberküloz öyküsü, Human İmmundeficiency virus (HIV) ile ilişkisi, laboratuvar verileri, yan etkiler, açısından her iki grup verileri karşılaştırıldı.
BULGULAR:Hastaların yaş ortalaması 50,7 (min 18-max 80) olarak görüldü. %52,4'ü erkek, %47,6'sı kadındı. Yaş, uyruk, HIV eşliği, geçirilmiş tüberküloz öyküsü, direnç, yan etki parametrelerinin gruplar arası dağılımının anlamlı olmadığı tespit edildi (p>0,05).

Cinsiyetin akciğer ve lenf tüberkülozu grubunda homojen dağıldığı, akciğer tüberkülozu grubunda erkek, lenf tüberkülozu grubunda kadın hakimiyetinin fazla olduğu görüldü(p<0,01).

En sık eşlik eden hastalıklar DM, KOAH, HT ve hipotiroidi olarak saptandı. DM'nin akciğer ve lenf tüberkülozu grubuna, diğer gruplara göre anlamlı olarak daha sık eşlik ettiği görüldü (p<0,05). Hipotirodinin ve malignitenin lenf tüberkülozu grubunda daha sık eşlik ettiği izlendi (p<0,05).

Akciğer ve lenf tüberkülozu grubunda intratorasik lenf bezleri sıklığının lenf tüberkülozu grubuna göre daha yüksek olduğu görüldü (p<0,05).
SONUÇ:Akciğer tüberkülozunun varlığında eş zamanlı tek ya da çok sayıda lenf bezi tutulumunun olabileceği ve farkındalığın artırılması önemlidir. Aynı şekilde lenf bezi tüberkülozu saptandığında akciğer tüberkülozunun eşlik etme olasılığının akılda tutulması da takip ve tedavide önemlidir.

Çalışmamızda DM'nin akciğer ve lenf organ tüberküloz tutulumu sıklığını tek organ tutulumu sıklığına göre daha fazla artırdığı görülmüştür.Akciğer ve lenf bezi tüberkülozunda DM 'nin tanınması ve takibi önemlidir.

Malignitenin eş zamanlı lenf tüberkülozu ile birlikte olabileceğinin akılda tutulması, hatırlanması ve olası immünsupresyonun yeni tüberküloz oluşumunu başlatıcısı veya aktivasyonun hızlandırıcısı olduğu akla gelmelidir.

Akciğer ve lenf tüberkülozu birlikteliğinde intratorasik lenf bezlerinin görülme sıklığı tek başına lenf tüberkülozuna göre anlamlı olarak daha yüksektir.

Cinsiyetin açısından akciğer tüberkülozu için erkek, lenf tüberkülozu için kadın hakimiyeti, akciğer ve lenf tüberkülozu grubu içinse cinsiyet dağılımının homojen olduğu görülmüştür.

Sık tanı konulan lenf bezi istasyonları dışındaki diğer lenf bezlerinde de aynı zamanda tüberküloz olabileceği hatırlanmalıdır.

Evaluatıon of the combınatıon of lymph tuberculosıs and lung parenchım tuberculosıs cases

Mustafa Buğrahan Gürbüz, Özlem Sönmez, Güngör Dulkar
Department of Chest Disease, Health Sciences University Ankara Ataturk Sanatoryum Training and Research Hospital, Ankara, Turkey

BACKGROUND AND AIM:Lymph node tuberculosis is the most common extrapulmonary tuberculosis. Pulmonary

and lymph node tuberculosis can also be seen together. We aimed to compare the cases with these two diseases alone and the cases in which these two diseases were seen clinically and radiologically.
METHODS:A total of 304 patients diagnosed with pulmonary and/or lymphatic tuberculosis between January 2016 and June 2019 were retrospectively examined. Age, gender, nationality, previous history of tuberculosis, presence/absence of concurrent Human Immunodeficiency Virus (HIV) infection, sputum ARB positivity, drug resistance, side effects, diagnostic modalities, findings of computed tomography imaging, and comorbid conditions were compared between patients with coexistent pulmonary and lymphatic tuberculosis, pulmonary tuberculosis only, and lymphatic tuberculosis only.
RESULTS:Male and female patients comprised 52.4% and 47.6% of the study population, respectively.

It was observed that gender was homogeneously distributed in the lung and lymph tuberculosis group, male dominance in the pulmonary tuberculosis group and female dominance in the lymph tuberculosis group ($p<0.01$).

DM was more frequent in patients with coexistent pulmonary and lymphatic tuberculosis ($p< 0.05$). Also, malignancy and hypothyroidism were more common among patients with lymphatic tuberculosis,I

ntra-thoracic lymph nodes were more commonly involved in patients with coexistent pulmonary and lymphatic tuberculosis as compared to patients with lymphatic tuberculosis ($p < 0.05$).
CONCLUSIONS:In the presence of pulmonary tuberculosis, it is important to raise awareness that there may be simultaneous involvement of single or multiple lymph nodes. Likewise, when lymph node tuberculosis is detected, it is important to keep in mind the possibility of accompanying pulmonary tuberculosis in follow-up and treatment.

İt was observed that DM increased the frequency of lung and lymph organ tuberculosis involvement more than the frequency of single organ involvement.

It should be kept in mind that malignancy may be associated with synchronous lymph tuberculosis

The incidence of intrathoracic lymph nodes in the coexistence of lung and lymph tuberculosis is significantly higher than in lymph tuberculosis alone.

In terms of gender, it was seen that male dominance for pulmonary tuberculosis, female dominance for lymph tuberculosis, and gender distribution for lung and lymph tuberculosis group was homogeneous.

EP-369

Tüberküloz tedavisi altında gelişen likenoid ilaç erüpsiyonu

Zeynep Yegin Katran[1], Ismet Bulut[1], Aylin Babalık[2]
[1]Sağlık Bilimleri Üniversitesi Süreyyapaşa Eğitim ve Araştırma Hastanesi, İmmunoloji ve Alerji Bilim Dalı, İstanbul
[2]Sağlık Bilimleri Üniversitesi Süreyyapaşa Eğitim ve Araştırma Hastanesi, Göğüs Hastalıkları Anabilim Dalı, İstanbul

GİRİŞ VE AMAÇ:Tüberküloz tüm dünyada enfeksiyona bağlı ölümlerin önde gelen sebeplerindendir. İlaç hipersensitivitesi gelişmesi tedavi sürecini değiştiren önemli bir problemdir. İlaca duyarlı tüberküloz hastalarında tedaviye izoniyazid, rifampsiin, etambutol ve pirazinamid ile başlansa da her zaman bu şekilde devam edilemeyebilir. Antitüberküloz tedavi altında hipesensitivite geliştiğinde en sık tip 4 hypersensitivite, alt grup olarak da makülopapüler ilaç erüpsiyonu gelişmektedir. Likenoid ilaç erüpsiyonu ise çok nadir görülür. Pulmoner tuberküloz tanısı konulan, tedavi almaktayken likenoid ilaç erüpsiyonu gelişen hastamızı paylaştık.
OLGU:59 yaşında, erkek. Öksürük, balgam, gece terlemeleri ve ses kısıklığı nedeniyle tetkik edilirken ARB pozitif akciğer tüberkülozu teşhisi kondu. HRZE tedavisi başlandı. İlaç direnci olmamasına rağmen ARB negatif olmadığı için başlangıç fazı 4 aya kadar uzatılması planlandı. Üçüncü ayın sonunda tüm vücuda yaygın kol, dirsek ve bacaklarda beyaz pullu kaşıntılı bir döküntü başladı.
Tedavisi kesilerek merkezimize yönledirilen hastanın Dermatoloji ve Alerji Klinikleri değerlendirmesinde cilt biyopsisi yapıldı. İlaca bağlı likenoid ilaç erüpsiyonu tanısı konuldu. Yeni rejimi oluşturmak için sırtta yama testi yapıldı. Bu sürede tedaviye 1 ay ara verildi. Yeni tedavi streptomisin, protionamid, sikloserin, moksifloksasin ve izoniazid olarak belirlendi. Sikloserin 24 ve 48. saatlerde pozitif gelince yeni rejimden çıkarıldı.

Son rejim amikasin, protionamid, para amino salisilik asit, levofloksasin ve izoniazid olarak belirlendi. Tüm ilaçlarla kademeli desensitizasyon uygulandı. Tedavi 9 ay sonra hipersensitivite gelişmeden tamamlanabildi.
SONUÇ:Tüberküloz tedavisi altında gelişen en yaygın ilaç aşırı duyarlılığı tip 4 reaksiyonlardır. Likenoid ilaç döküntüsü çok nadirdir. Literatürde tüberküloz tedavisine bağlı likenoid ilaç erüpsiyonu vakası çok az sayıdadır. Tip 4 aşırı duyarlılık reaksiyonları geliştiğinde yeni ilaçlara başlanması için önerilen üç farklı yol vardır. Bunlardan biri de tüm ilaçların desensitizasyon yoluyla uygulanmasıdır. İlaç desensitizasyonu, hastalığa neden olan ajanın terapötik dozuna karşı bağışıklık sisteminin toleransının, çok düşük dozlarda, dozun 1/10000 altında başlayıp, ilaca aşırı duyarlılık reaksiyonuna neden olacak şekilde kademeli olarak arttırılmasıdır. Geç tip T hücre aracılı ilaç duyarsızlaştırmaları için önerilen bir standart protokol veya kılavuz yoktur. Duyarsızlaştırma ile tedaviye başlayan tüm ilaçları vererek tedavi şemasını tamamladık.

Lichenoid drug eruption under tuberculosis treatment

Zeynep Yegin Katran[1], Ismet Bulut[1], Aylin Babalık[2]
[1]Faculty of Health Science, Süreyyapaşa Training and Research Hospital, Immunology ang Allergy, İstanbul
[2]Faculty of Health Science, Süreyyapaşa Training and Research Hospital, Pulmonary Medicine, İstanbul

OBJECTIVE:Tuberculosis is one of the leading causes of death due to infection all over the world. The development of drug hypersensitivity is an important problem that changes the treatment process.. Lichenoid drug eruption is very rare. We shared our patient who was diagnosed with pulmonary tuberculosis and developed lichenoid drug eruption while receiving treatment.
CASE:59 y, male. He was diagnosed with ARB-positive pulmonary tuberculosis while he was being investigated for cough, sputum, night sweats and hoarseness. HRZE treatment was started. Although there was no drug resistance, it was planned to extend the initial phase up to 4 months, as ARB was not negative.

At the end of the third month, an itchy rash with white scales started on the whole body.

Skin biopsy was performed in the evaluation of Dermatology and Allergy Clinics of the patient, whose treatment was discontinued and referred to our center.

A diagnosis of drug-induced lichenoid drug eruption was made. Patch testing was performed on the back to

establish the new regimen. During this period, the treatment was interrupted for 1 month. The new treatment was determined as streptomycin, prothionamide, cycloserine, moxifloxacin and isoniazid. When cycloserine was positive at 24 and 48 hours, it was removed from the new regimen.

The final regimen was amikacin, prothionamide, para amino salicylic acid, levofloxacin and isoniazid. Gradual desensitization was applied with all drugs. The treatment could be completed after 9 months without the development of hypersensitivity
RESULT:The most common drug hypersensitivity that develops under tuberculosis treatment is type 4 reactions. Lichenoid drug eruption is very rare. In the literature, there are only a few cases of lichenoid drug eruption due to tuberculosis treatment.
When a type 4 hypersensitivity reaction develops, there are three different routes recommended for new drugs to be started. One of them is the administration of all drugs by desensitization. There is no recommended standard protocol or guideline for late-type T cell-mediated drug desensitizations. We completed the treatment scheme by giving all the drugs that started the treatment with desensitization.

Likeonid İlaç Döküntüleri
Licenoid drug eruption

Figure 1 : white plaques and raised from the skin

Figure 2: white plaques and raised from the skin

Yama Testi
Patch test

Figure 5 Cycloserine positive

Sikloserin pozitif

EP-370

Eritema Nodozum Ayrıcı Tanısında Tüberküloz Lenfadenit Olgusu

Safiye Tamgüney, Seda Tural Önür, Kaan Kara, Betül Kınık, Neslihan Boyracı, Gülşah Atasoy, Fatma Tokgöz Akyıl
Yedikule Göğüs Hastalıkları ve Göğüs Cerrahisi Eğitim Araştırma Hastanesi

GİRİŞ VE AMAÇ:Eritema nodosum, en sık görülen inflamatuar nodüllerden olup insidansı 1-5/100.000'dir. Genelde bacak ön yüzünde ağrılı, eritemli subkutan nodüller olarak görülür ve 3-6 haftada skarsız olarak iyileşir. Eritema nodosum etyolojisi çok geniş spektrumlu olup; enfeksiyonlar, inflamatuvar hastalıklar, maligniteler ve ilaçlar başlıca nedenlerdendir. Bunun yanı sıra %30-70 olgunun nedeni bilinmemektedir. Bu olguyla birlikte, tüberküloz ile eritema nodosum ilişkisinin unutulmaması gerektiğine dikkat çekmek istedik.
OLGU:Otuz altı yaşında kadın hasta her iki bacak ön yüzde ağrılı, sınırları belirgin kızarıklık ve her iki ayak bileğinde ağrı ve şişme şikayetleri ile dermatoloji ve romatoloji polikliniğine başvurmuş. Dış merkezde çekilen toraks bilgisayarlı tomografide sol akciğer hiler bölgede yumuşak doku dansitesinde 28 mm çaplı lezyon nedeniyle tarafımıza yönlendirilmiş. Hastanın tıbbi öyküsünde yirmi beş gün önce covid 19 geçirdiği ve öksürük nedeniyle klaritromisin kullanımı sırasında bacaklarında ağrılı kızarıklık ve ayak bileklerinde ödem geliştiği öğrenildi. Hastanın öz geçmişinde kronik hastalığı olmadığı öğrenildi. Solunum sistem muayenesi solunum sesleri doğal ek patolojik bulguya rastlanılmadı. Yapılan sistemik fizik muayenesinde ayak bileklerinde artrit ve eritema nodozum izlendi. Yapılan tetkiklerde posteroanterior akciğer grafisinde sol hiler bölgede opasite artışı (hiler dolgunluk) izlendi (Resim 1). Çekilen toraks tomografisinde prevasküler alanda ve karinada büyük olanı prevasküler alanda 13x8 mm ebatlı olmak üzere multipl lenf nodları izlenmekteydi. Sol hiler bölgede konglomere bronkopulmoner lenf nodu ile uyumlu yumuşak doku kitlesi ve distalinde peribronşial kalınlaşma ve parankim alanlarında hafif silik buzlu cam görüntüsü ve sol horizantal fissür kalınlaşmış sağ akciğer üst lob anteriorda subplevral alanda geçirilmiş enfeksiyon sekeli minimal kronik parankimal değişiklikler izlenmekteydi (Resim 2). Laboratuar tetkiklerinde WBC 7,85 10e3/uL CRP 37 mg /l romatolojik ve vaskülit markerlarında patoloji saptanmadı. Sol hiler kitle, sarkoidoz, tümör, tüberküloz ön tanısıyla endobronşial ultrasonografik iğne aspirasyon biopsisi yapıldı. Lavaj örneklerinde arb, pcr, kültür negatif olarak saptandı. Sol hiler lenf nodu biyopsisinde nekrotizan granülomatöz lenfadenit olarak sonuçlanan hastaya lenf nodu tüberkülozu tanısı konuldu ve kiloya uygun tüberküloz tedavisi; izoniazid, rifampisin, etambutol, pirazinamid başlandı. Hasta kliniğimize takibe alınmıştır.
SONUÇ:Gelişmekte olan ülkelerde enfeksiyöz hastalıklardan önemli morbidite sebebi olan tüberküloz tanısının atlanmaması için tüberküloz ile ilgili risk faktörlerinin sorgulanması oldukça önemlidir. Özellikle ülkemiz gibi tüberküloz insidansı yüksek yerlerde eritema nadozum etyolojisine yönelik araştırmalarda tüberküloz akla gelmelidir

Resim 1

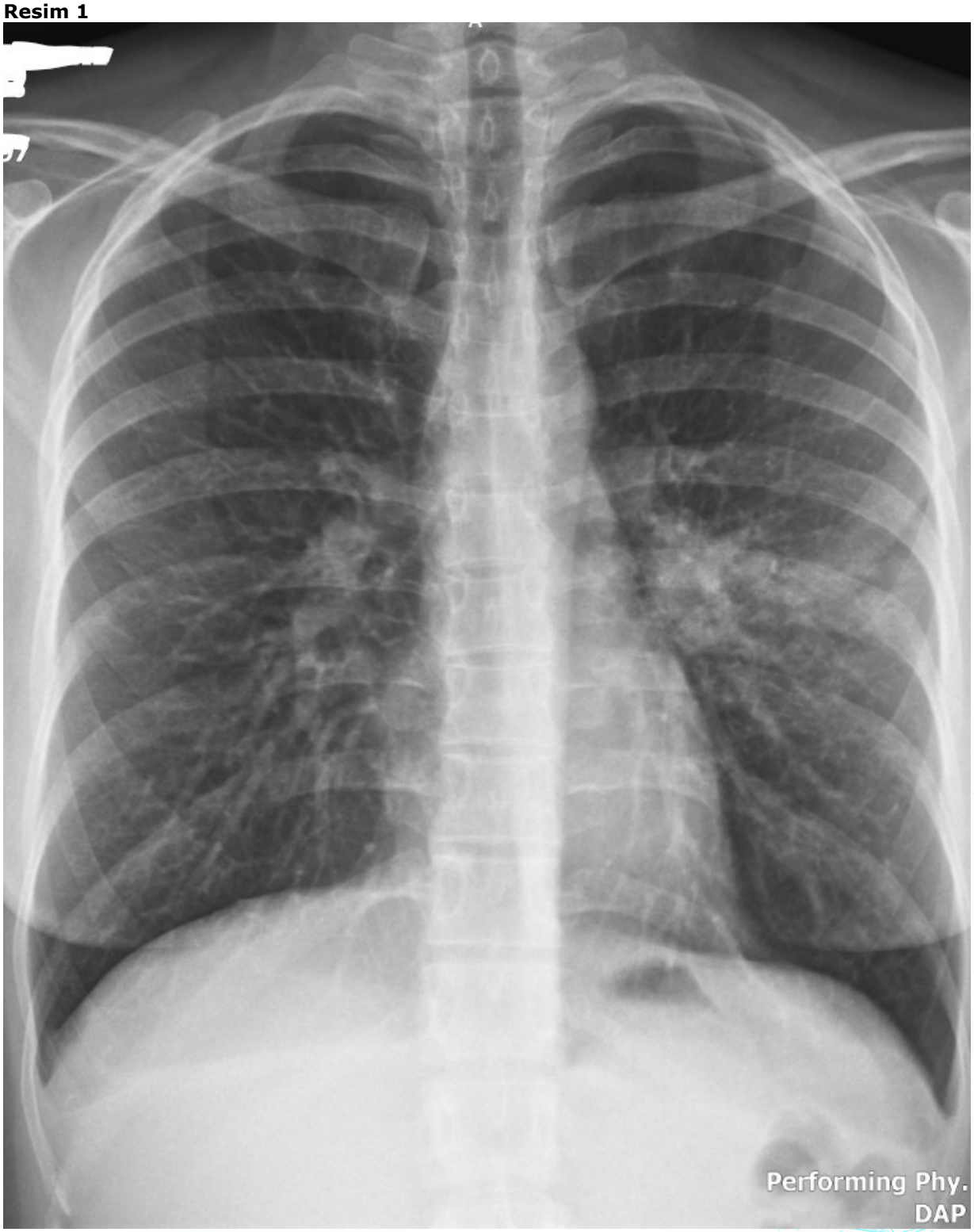

Resim 2

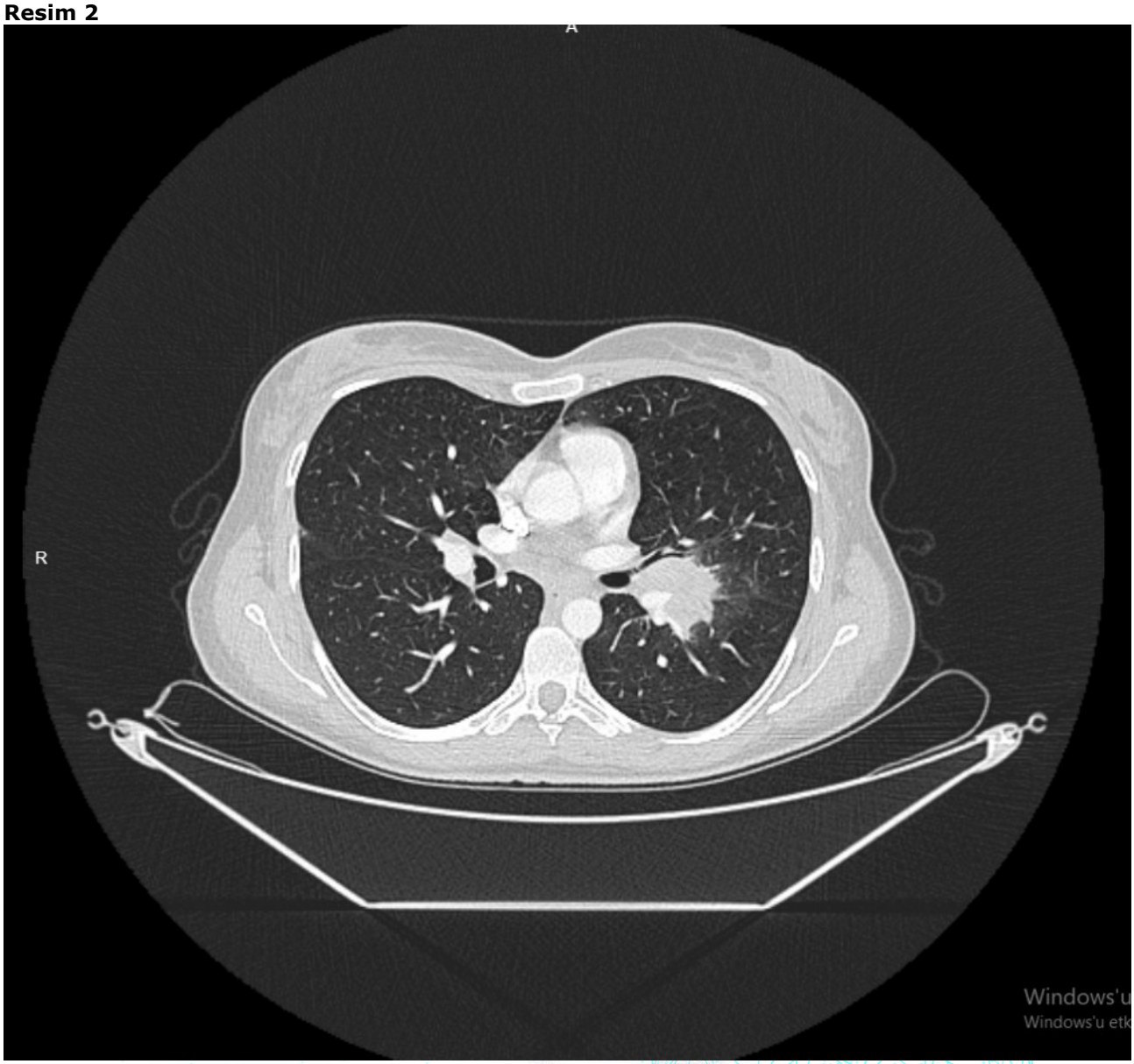

EP-371

Tüberküloz plörezi olgu sunumu

Ceren İlgar, Aycan Yüksel, Esen Sayın Gülensoy, Nalan Ogan, Evrim Eylem Akpınar
Ufuk Üniversitesi Tıp Fakültesi Dr Rıdvan Ege Hastanesi

GİRİŞ VE AMAÇ:M.tuberculosis'e karşı gecikmiş tip aşırı duyarlılık reaksiyonu ile oluşan plevral efüzyon, tüberküloz
plörezisi (TP)olarak tanımlanır.Türkiye gibi tüberküloz prevelansının yüksek olduğu ülkelerde TP genç erişkin ve adölesan çağda sık görülmektedir.Tanı güçlüklerine karşılık TP, eksüda nitelikli plevral sıvılar arasında kolaylıkla tedavi edilen bir grubu oluşturmaktadır. Plevra sıvısı ve/veya dokusunda ARB saptanması veya plevral doku örneğinde kazeifikasyon nekrozu içeren granülom saptanması ile tanı konur.Ancak basilin plevra sıvısında veya doku biyopsi örneğinde saptanma oranı %50'nin altındadır.Silikozis tanılı hastamızı orta yaşlı olması,ARB negatif tüberküloz plörezisi saptanması nedeniyle sunmaktayız
OLGU:57 yaşında, kronik silikozis tanılı erkek hasta, bir aydır olan nefes darlığı, kilo kaybı, ateş şikayetleri ile başvurdu. Akciğer grafisinde sol hemitoraksta total opasite artışı izlenmesi üzerine çekilen toraks BT'de bilateral silikotik nodül ve kitleler ile yumurta kabuğu şeklinde hiler kalsifikasyonlara ek olarak sol hemitoraksta masif plevra sıvısı ve plevral kalsifikasyonlar izlendi. Kan ve balgam kültürlerinde üreme olmadı. Üç gün arka arkaya gönderilen sabah balgamında ARB negatifti. Torasentez yapıldı, eksuda vasfında saptanan sıvının sitoloji sonucunda spesifik inflamasyon veya malignite bulgusuna rastlanmamıştı. Plevra sıvısı sitoloji sonucu tanısal olmayan hastaya, mezotelyoma öntanısı ile video aracılı torakoskopik cerrahi (VATS) önerildi ancak hasta kabul etmedi. Takibe alınan hastanın 3 ay sonra çekilen Toraks BT'sinde bilateral plevral efüzyon saptanması üzerine torasentez ve VATS yapıldı. EZN ile basil saptanmadı. Sitopatolojik değerlendirmede multinükleer dev hücreler ve epiteloid histiyositler ile karakterize granülomlar izlendi, malignite lehine bulgu saptanmadı. MGIT m.tuberculosis komplex üredi. Hastaya antitüberküloz tedavi(HRZE) başlandı.
SONUÇ:Tüberküloz plörezi, tüberkülozun daha hafif bir formu olarak gözükse de erken tanı konulamayan veya tam tedavi edilemeyen olguların çoğunda ileride pulmoner tüberküloz geliştiği belirlenmiştir. Olgumuzda karşılaştığımız gibi, bazen balgam ve plevral sıvı ile yapılan sitolojik çalışmalar,laboratuvar tetkikleri veya kapalı plevra biyopsisi tanı açısından yetersiz kalabilmektedir. Bu duruma TP olgularında balgam ve plevral sıvıda az sayıda basil olması ve plevradaki nodüler tutulumunun heterojen olması nedeniyle plevra biyopsisinde nodüle erişilememesi sebep olabilir.Olgumuz silikozis ile takip edilmekte iken tekrarlayan ateş,kilo kaybı ile tarafımıza başvurmuştu. Silikozis hastalarında m. tuberculosis enfeksiyonu sık görülmektedir. Silika maruziyeti olan hastalarda akciğerlerde immün yanıtın değiştiği, alveolar makrofaj apoptozu nedeniyle tüberküloza karşı direnci azaldığı gösterilmiştir.Pnömokonyoz öyküsü olan hastalarda gelişen plevral efüzyonda tüberkülozun da ayırıcı tanılar arasında bulunması gerekir.

Akciğer Grafisi

İlk başvuru esnasında çekilen Akciğer grafisi (sol) /Takip sonrası çekilen Akciğer grafisi (sağ)

Toraks BT kesitleri

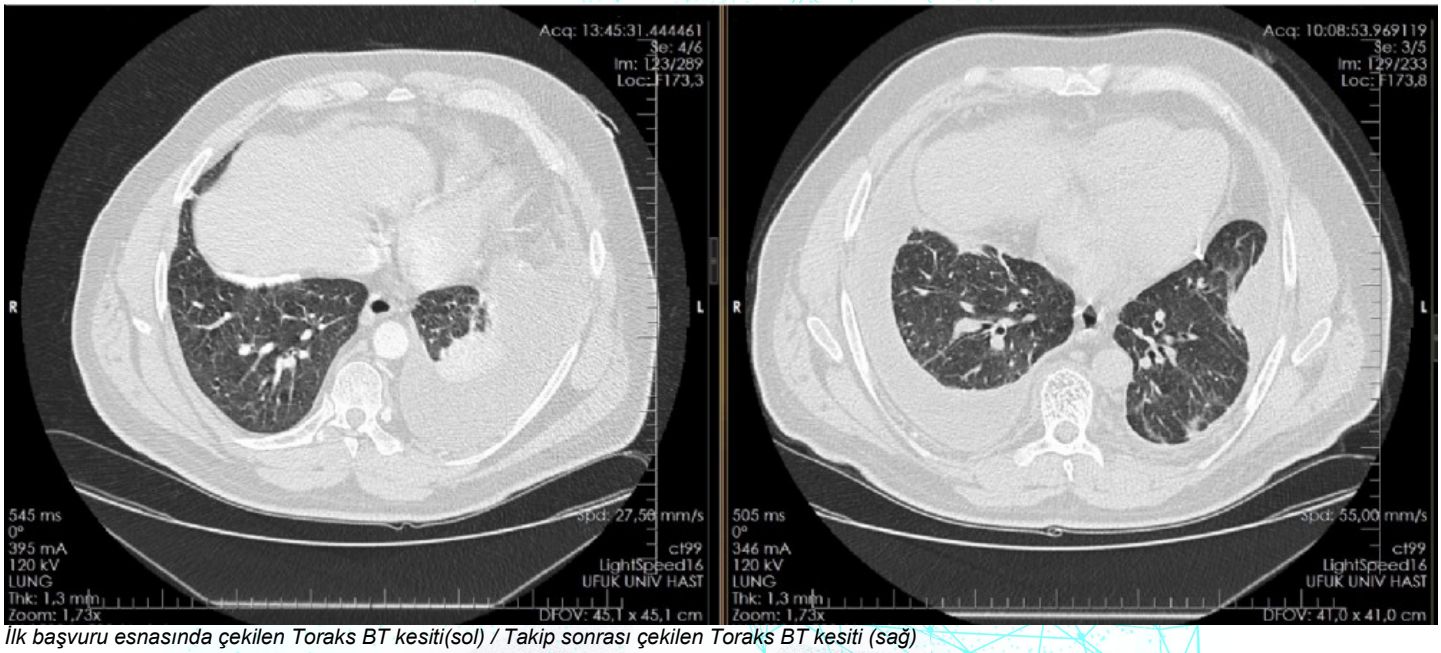

İlk başvuru esnasında çekilen Toraks BT kesiti(sol) / Takip sonrası çekilen Toraks BT kesiti (sağ)

EP-372

Organize Pnömoni ve Tüberküloz Birlikteliği

Tahsin Yahşi, Şeref Özkara, Armağan Yılmaz
Ankara Atatürk Göğüs Hastalıkları Ve Göğüs Cerrahisi Eğitim Araştırma Hastanesi, Göğüs Hastalıkları Kliniği

GİRİŞ VE AMAÇ:Organize pnömoni (OP) havayollarında kollajen doku elemanlarının bulunduğu; radyolojik olarak yamalı alveolar opasiteler, yer değiştiren buzlu cam dansiteli lezyonlar ile karakterize bir hastalıktır. Önce OP tanısı konulan ve tedavisi sürerken eşzamanlı tanı konulan akciğer tüberkülozlu olgu sunulacaktır.
YÖNTEM:Yöntem
BULGULAR:Diyabetes mellitus, aterosklerotik kalp hastalığı, parkinson tanıları bulunan 66 yaş erkek hastanın, son 3 aydır olan öksürük, balgam, gece terlemesi, kilo kaybı ile sık hastane başvurusu mevcut. Hastaneye yatış öncesi levofloksasin, klavulonat, siprofloksasin ve sefiksim kullanan hasta şikayetlerinin geçmemesi üzerine başvurdu. Filminde pnömonik infiltrasyonları vardı. Balgamında kültür, 3 ARB, 1 Xpert negatif geldi. Ampirik olarak piperasilin-tazobaktam, levofloksasin başlandı. Yanıt alınamadı. Malignite açısından fiberoptik bronkoskopi yapıldı. Endobronşiyal lezyon görülmedi. Lavaj sıvısında 3 ARB, 1 Xpert negatif bulundu. Kollajen doku markerları negatif geldi. Transtorasik biyopsi uygun bulunmadı. Kontrol bilgisayarlı tomografide eski konsolidasyon-buzlu cam alanlarının kısmen korunduğu ancak yeni gelişen ve yer değiştiren buzlu cam dansiteli alanlar görüldü (Şekil 1A, 1B). Hastaya klinik radyolojik kriptojenik organize pnömoni (COP) tanısı konuldu, 60 mg/gün metilprednizolon başlandı. İzleminde balgam kültüründe *Moraxella catharralis* üredi. Sefuroksim aksetil ile taburcu edildi. Gece terlemesi, kilo kaybı şikayetleri devam eden hastanın poliklinik başvururusunda ARB: ++, Xpert pozitif, Rifampisin duyarlı bulundu. Hastada organize pnömoni ile tüberkülozun birlikte bulunduğu düşünüldü. Kortikosteroid tedavisine tüberküloz tedavisi eklendi. Tedavi ile birlikte klinik, radyolojik, akut faz belirteç yanıtı alındı (Tablo 1) (Şekil 2).
SONUÇ:Organize pnömoni gezici bir pnömoni şeklidir. Nedeni saptanırsa buna yönelik tedavi, saptanamazsa antiinflamatuvar tedavi ile kontrol edilebilir. Tüberküloz birlikteliği ile de literatürde daha önce bildirilmiştir (Hyung Seok Yoon et al, Respirol Case Rep. 2015 Dec; 3(4): 128–131). Bu iki hastalığın bir arada bulunması tanısal açıdan sorunlar çıkarabilmektedir. Tedavi açısından da ilaç etkileşimleri dikkate alınmalıdır.

Şekil-1

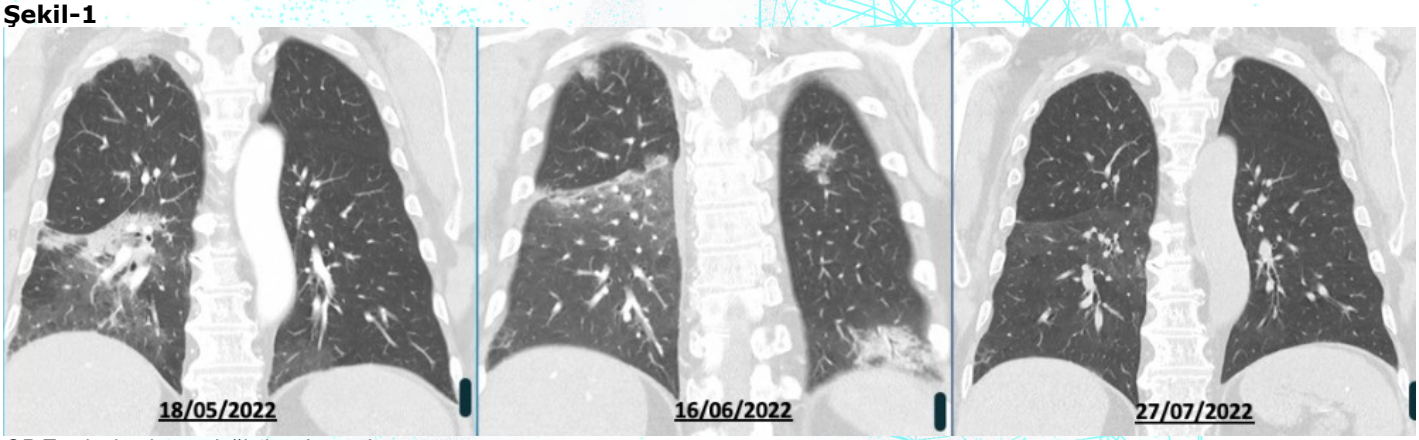

OP Tanılı olguda yer değiştiren lezyonlar

Şekil-2

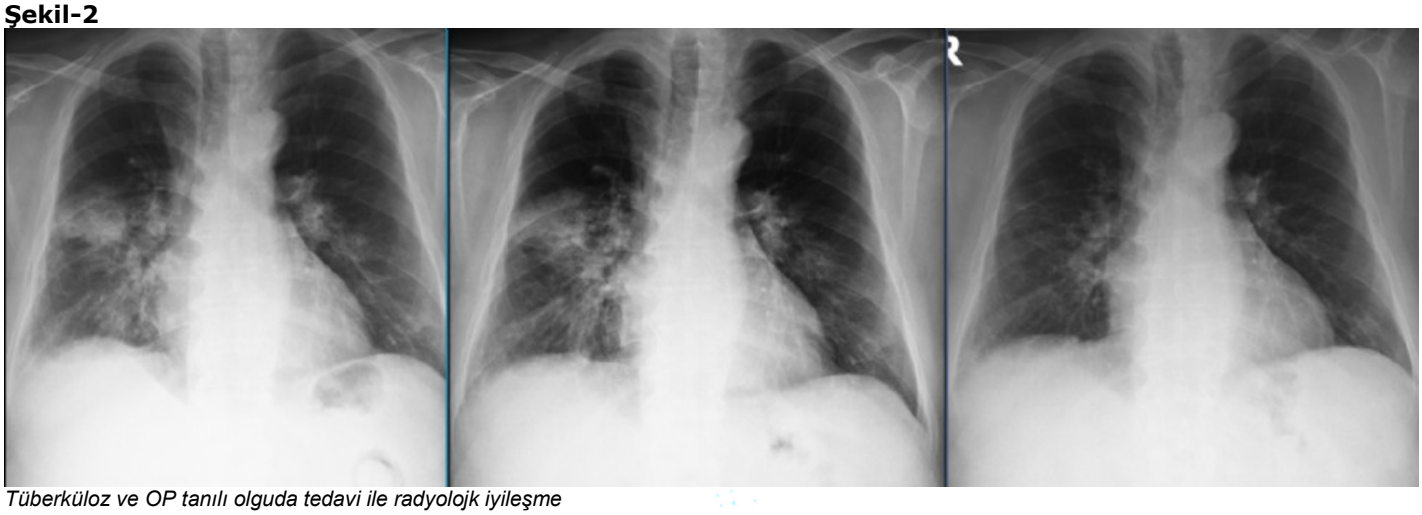

Tüberküloz ve OP tanılı olguda tedavi ile radyolojik iyileşme

Tablo 1

	KORTİKOSTEROİD BAŞLANGICI	TÜBERKÜLOZ TEDAVİ BAŞLANGICI	SON DEĞERLERİ
TARİH	17/06/22	18/07/22	06/09/22
ESR	58	27	16
CRP	47.8	39.6	7.5

Akut faz reaktanları değişimi.

EP-373

Radyolojik Olarak Maligniteyi Taklit Eden Tüberküloz Vakası

Ayşenur İlkyaz, Seda Tural Önür, Fatma Tokgöz Akyıl, Kaan Kara, Neslihan Boyracı, Hülya Abalı, Mediha Gönenç Ortaköylü
Yedikule Göğüs Hastalıkları ve Göğüs Cerrahisi Eğitim Araştırma Hastanesi

GİRİŞ VE AMAÇ:Tüberküloz endemik bölgelerde en önemli halk sağlığı sorunlarından biridir. Klinik ve radyolojik olarak pek çok şekilde prezente olabildiği için tanıda zorlanılmaktadır.Maligniteyi taklit eden tüberküloz olguları sıklıkla karşımıza çıkmaktadır.Genel olarak öksürük,balgam, hemoptizi, kilo kaybı,ateş,gece terlemesi, halsizlik, iştahsızlık gibi semptomlar ile seyreder.SUVmax tutulumu açısından malignite ile karışıklığa yol açtığı için klinik-radyolojik olarak ön planda malignite düşündüren olgumuzu sunmak istedik.
OLGU:Kırk dokuz yaşında erkek hastaya, dış merkezde kronik venöz yetmezlik nedeniyle operasyon planlandığı öğrenildi. Operasyon öncesi çekilen akciğer grafisinde sağ üst zonda nodüler opasite görülmüş olup yeni başlayan sağ omuz ağrısı ve kilo kaybı saptanması üzerine tetkik amacıyla tarafımıza yönlendirildi, çekilen toraks bilgisayarlı tomografisinde; sağ akciğer üst lob apikal segmentte, posterior segment bazali subplevral alanda, sol akciğer alt lob laterobazal segmentte ve üst lob apikoposterior segment apekste nodüler lezyon alanları izlendi(Şekil.1).Tetkik edilen hastanın pozitron emisyon tomografisi-bilgisayarlı tomografi (Pet-BT)'de sağ akciğer üst lob apikal segmentte medial kesimde yoğun FDG tutulumu gösteren 31x30.5 mm genişliğinde düzensiz sınırlı kitlesel lezyon (SUVmax:20.98) ve sağ akciğer üst lob posterior segment bazali fissür komşuluğu subplevral alanda yoğun FDG tutulumu gösteren 20 mm genişliğinde nodüler lezyon (SUVmax:15.6) izlendi, mevcut lezyonlarda hızlı progresyon görüldü(Şekil.2). Sağ akciğer üst lobdaki lezyona transtorasik ince iğne aspirasyonu (TTİA) uygulandı.Tüberküloz ayırıcı tanısı açısından aside-rezistan basil (ARB) direkt bakı, kültür ve mikobakteri pcr istendi ve tüberküloz lehine üreme saptanmadı. Patolojik tanısı kronik nekrotizan granülomatöz iltihap olarak sonuçlandı. Hastaya izoniazid,rifampisin,etambutol ve pirazinamid tam doz anti-tüberküloz tedavisi başlanarak poliklinik takiplerine alındı.
SONUÇ:Normalde tüberkülozun SUVmax tutulumu düşük beklenirken olgumuzda malignite lehine düşündürecek yükseklikte bulundu.Tüberkülozun, asemptomatik klinik ve atipik radyolojik bulgularla karşımıza çıkabileceği, klinik ve radyolojik olarak akciğer kanseri ile karışabileceği her zaman akılda tutulmalıdır.

mehmet bekaroğlu pet ve bt

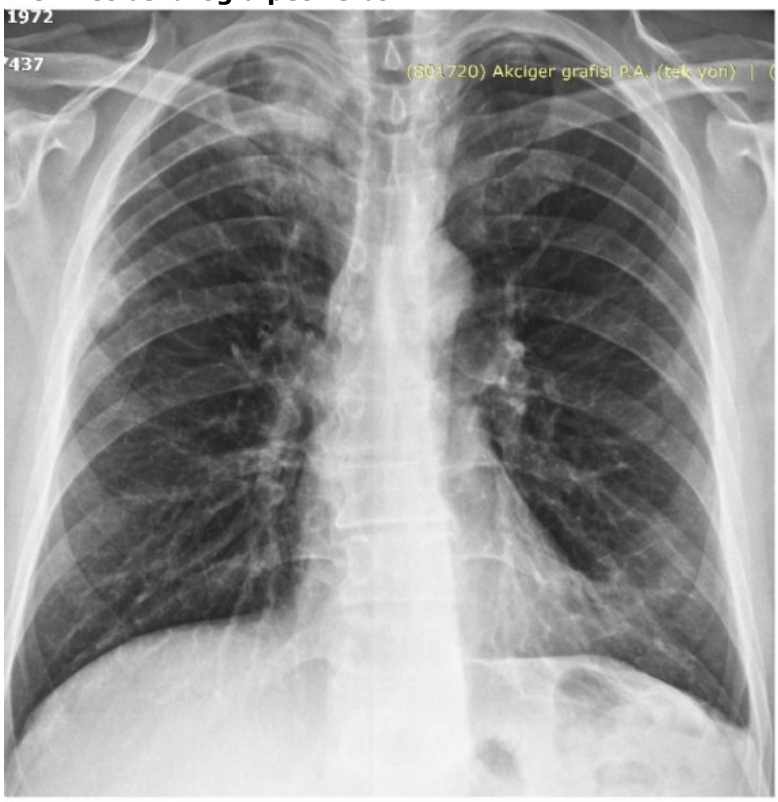

Şekil.1: Akciğer grafisinde sağ akciğer üst zonda nodüler opasite

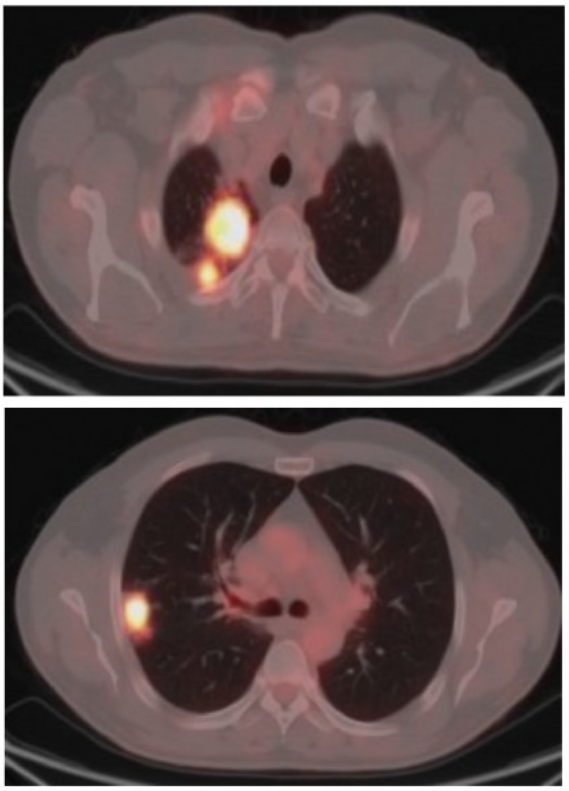

Şekil.2: Bilgisayarlı tomografide sağ akciğer üst lob ve posterior segment subplevral alanda tutulum

EP-374

Çoklu İlaca Dirençli Servikal Tüberküloz Lenfadenit

Hülya Abalı, Ayşenur İlkyaz, Mediha Gönenç Ortaköylü, Seda Tural Önür
Yedikule Göğüs Hastalıkları ve Göğüs Cerrahisi Eğitim Araştırma Hastanesi

GİRİŞ VE AMAÇ:Tüberküloz(TB), dünyada mortalite nedenleri arasında ilk 10'da yer alır. En sık akciğeri tutmasına karşın son yıllarda ekstrapulmoner tutulumları da artmaktadır. Ekstrapulmoner tutulumun en sık formu servikal bölgede gözlenen TB lenfadenittir (skrofula). Primer çoklu ilaca dirençli ekstrapulmoner tutulum ise oldukça nadirdir. Burada,primer çoklu ilaca dirençli (ÇİD) akciğer TB tedavisi tamamlandıktan sonra yeni gelişen bir ÇİD servikal TB lenfadenit olgusunu sunmayı amaçladık.
OLGU:Yirmi beş yaşında kadın hasta, zayıflama ve halsizlik şikayetleri ile polikliniğimize başvurdu. Herhangi bir ek hastalığı olmayan hastanın dış merkezde çekilen toraks bilgisayarlı tomografide(BT)'de sol akciğer üst lobda alt lobda (superior postero ve laterobazal segment) bronş duvarı kalınlaşmaları peribronşiyal infiltrasyon ve yer yer konsolidasyon görüldü (Şekil1.). Balgam aside-rezistan basil (ARB) direkt bakı, kültür ve mikobakteri pcr istenen hastanın balgam ARB'si pozitif saptandı. Hastaya antitüberküloz tedavi (İzoniazid,Rifampisin, Etambutol,Pirazinamid) başlandı. Fenotipik duyarlılık testinde İzoniazid,Rifampisin,Etambutol'e karşı dirençli olduğu görülen hastanın tedavisi Moksifloksasin,Amikasin, Promid,Siklocap,PAS,Pirazinamid rejiminde düzenlendi. İki yıl sonra tedavisi tamamlandı ve tedavi sonrası poliklinik takibine alındı.Tedavi bitiminden 4.ay kontrolünde boyunda yaklaşık 1.5 aydır şişlik şikayeti olan hastanın yapılan boyun USG'de sağ servikal lenfadenopati olduğu görüldü ve aktif TB lehine yorumlandı (Şekil2.).Hastanın laboratuvar bulgularında herhangi bir patoloji bulunmamaktadır. Dış merkezde yapılan servikal lenf nodunun ince iğne aspirasyon biyopsi sonucu nekrotizan granülomatöz iltihap olarak raporlandı.Yapılan direnç testinde İzoniazid ve Rifampisin dirençli olarak bulundu.Direnç testi sonucuna göre hastaya tekrar Moksifloksasin,Siklocap,Promid,PAS, Linezolid şeklinde tedavi düzenlendi ve polikliniğimizde hala tedavisi devam ediyor.
SONUÇ:Günümüzde tüberküloz kontrolünde en önemli problem majör ilaçlara direnç artışıdır. ÇİD TB hastalarının artışıyla özellikle ülkemiz gibi gelişmekte olan ülkelerde TB ile mücadele zorlaşmaktadır. Bu nedenle ÇİD TB vakalarının erken tanı ve tedavisi önem arz etmektedir. Bu olgu ile nadir rastladığımız ama giderek sayısı artan ÇİD ekstrapulmoner TB vakalarında da direnç testi sonuçlarının önemini vurguladık.

tuğba görece kbt ve lam

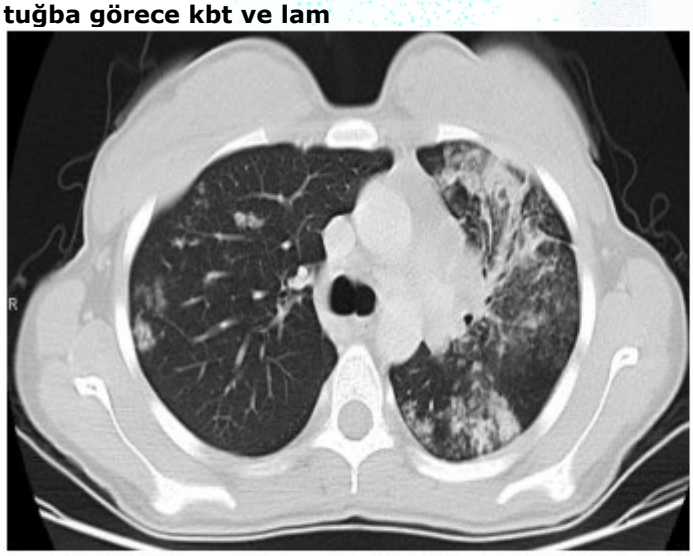

Şekil1. Toraks bt'de bilateral infiltrasyonlar

Şekil2. Fizik muayenede palpabl servikal lenf nodu

EP-375

Maligniteyi Taklit Eden Akciğer Ve Kemik Tüberkülozu

Mediha Gönenç Ortaköylü, Ayşenur İlkyaz, Belma Akbaba Bağcı
Yedikule Göğüs Hastalıkları ve Göğüs Cerrahisi Eğitim Araştırma Hastanesi

GİRİŞ VE AMAÇ:Tüberküloz en önemli halk sağlığı sorunlarından biridir. En sık akciğerleri tutar. Kas-iskelet sistemi tüberkülozu nadir görülen bir klinik durumdur.Multifokal kemik tutulumu ise son derece nadir görülür ve tanı koymak güç olabilir.Olgumuzda klinik-radyolojik olarak akciğer malignitesini taklit eden ve tedavide ilaç yan etkisi geliştiği için tanı-tedavide güçlükle karşılaştığımız bir vakayı sunuyoruz.
OLGU:Otuz iki yaşında,erkek hasta 3 aydır devam eden göğüs ağrısı,kuru öksürük,gece terlemesi,kilo kaybı (15 kg/3 ay) yakınmaları ile tarafımıza müracaat etti. Herhangi bir ek hastalık,sigara-alkol ve ilaç kullanım öyküsü olmayan hastanın çekilen akciğer grafisinde sağ hiler genişleme mevcuttu. Hastanın Toraks Bilgisayarlı Tomografisinde (BT); subkarinal ve hiler lenfadenopatisi ve bilateral fokal infiltrasyon alanları görüldü.çekilen Pozitron emisyon tomografisi-bilgisayarlı tomografi (Pet-BT)'de; sağ akciğer alt lobda ve her iki akciğer apikal segmentlerde silik sınırlı nodüler lezyonlar görüldü. Mediastende subkarinal alanda belirgin olmak üzere 10R, 4R, 2R, 1R'de ve sağ supraklaviküler lokalizasyonda hipermetabolik metastatik lenfadenopatiler saptandı.İskelet sisteminde yaygın görünümde yoğun hipermetabolizma gösteren kemikte belirgin destrüksiyon oluşturmayan çok sayıda metastatik lezyon alanı izlendi(Şekil.1).Hastanın hemogram ve biyokimyasal tetkilerinde C-reaktif protein (CRP):127,2 mg/L, Sedimentasyon:112 mm/saat bulundu.HIV negatif olan hastanın diğer parametrelerinde herhangi bir patoloji durum yoktu.Hastaya Endobronşial Ultrasonografi (EBUS) yapıldı, subkarinal ve sağ hiler lenfadenopatiler örneklendi, bronş lavajı alındı. Patoloji sonuçlarında nekrotizan granülomatöz lenfadenit ile uyumlu bulundu.Alınan lavajdan mikobakteri polymerase chain reaction (PCR) ile Mycobacterium Tuberculosis Bakterisi (MTB) saptandı. Hastaya tam doz dörtlü anti-tb tedavisi (izoniazid 300 mg,rifampisin 600 mg,pirazinamid 2000 mg,etambutol 1500 mg) başlandı. Tedavinin 1.haftasında ciddi hepatotoksisite gelişen hastaya moksifloksasin,etambutol, linezolid, amikasin ile tedavi düzenlendi. Narkotik analjezik tedavisi gerektirecek kadar yaygın kemik ağrıları olan hastaya malignite co-insidansı olabileceği düşünülerek yoğun FDG tutulumu olan sol iliak kemikten tru-cut biyopsi yapıldı (Şekil.2). Patoloji sonucunda nekrotizan granülomatöz iltihap saptandı.Anti-tb tedaviye devam edilen hastanın ikinci ay çekilen Pet-CT kontrolünde lezyonlarda belirgin gerileme saptandı (Şekil.3).
SONUÇ:Tüberkülozda birden fazla sistemin tutulduğu nadir görülen klinik durumlarda tanıda güçlük çekilebilir. Patolojik inceleme ve moleküler metodların birlikte kullanımı tanı değerini arttırmaktadır.

günay bt

Şekil.1: Toraks BT'de hiler lenfadenopati ve fokal infiltrasyon

Şekil.2: İliak kemik tutulumundan yapılan tru-cut biyopsi görüntüsü

gunay pet

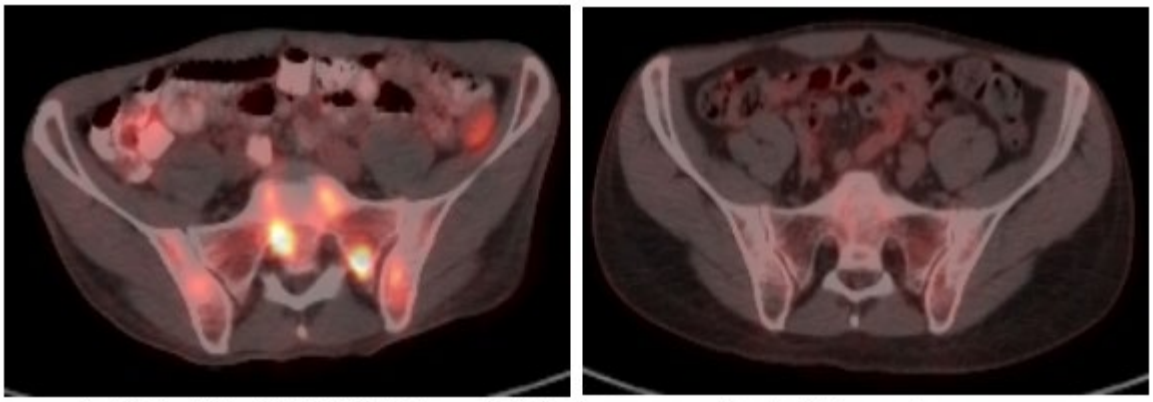

Şekil.3: Pet-CT'de iliak kemik tutulumunun tedavi öncesi ve sonrası görüntüsü

EP-376

Bir Tuberculosis Verrucosa Cutis Olgusu- Tedaviden Tanıya Gidiş

Aylin Bostancı[1], Merve Mert[2], Işıl Karaaslan[1], Meltem Işıkgöz Taşbakan[2]
[1]Ege Üniversitesi Tıp Fakültesi Deri ve Zührevi Hastalıklar Ana Bilim Dalı, İzmir
[2]Ege Üniversitesi Tıp Fakültesi Enfeksiyon Hastalıkları ve Klinik Mikrobiyoloji Ana Bilim Dalı, İzmir

GİRİŞ VE AMAÇ:Tüberküloz verrucosa cutis, ekzojen reenfeksiyona bağlı olarak duyarlanma sonucu görülen kutanöz tüberkülozun bir formudur. Tanı genellikle zordur, çünkü klinik özellikler genellikle tipik değildir ve asit fast boyama, kültür, PCR sonucu genellikle negatiftir. Bu nedenle güçlü klinik şüphe durumunda, kültür ve boyama sonuçları negatif olsa da antitüberküloz tedavi denenebilir. Bu olgu sunumu ile tedaviden tanıya gidilen bir deri tüberkülozunun sunulması amaçlanmıştır.
OLGU:59 yaşında erkek hasta, bilinen kronik hastalık öyküsü yok. Sol el bilek dorsalinde olan yara şikayetiyle başvurdu. 2020 şubat ayında el bileği dorsalinde sivilce şeklinde kızarık, pullu, şiş bir lezyon çıkmış. Mükerrer hastane başvurusu olan hastamızın lezyonundan alınan doku kültüründe Aspergillus niger, Candida krusei üremesi olmuş, tedavi ile klinik yanıt alınamamış. Hastadan alınan çoklu histopatolojik örneklerin hiçbirinde spesifik etken saptanmadı. Histopatolojik örnek kesitlerinde; yüzeyde hiperparakeratoz, epidermiste düzensiz hiperplazi, dermada langhans tipi multinükleer hücreleri içeren non-kazeifiye granülom yapıları ve lenfosit ağırlıklı belirgin mononükleer hücre infitrasyonu görüldü. Leishmaniasis taraması için Indirekt Floresan Antikor IgG (IFAT), deri biyopsisi, leishmania kültürü negatifti. Dış merkez quantiferon testi pozitif olan hastanın hastanemizdeki mikobakteriyolojik doku kültüründe üreme olmadı. Hastanın bu sonucu latent tüberküloz olarak değerlendirilirken, histopatoloji bulguları ile tubercolis verrucosa cutis ön tanısıyla tedaviden tanıya doğru yol alma planlanarak antitüberküloz tedaviye başlandı. Üçüncü ayda klinik iyileşme gözlenen hastanın tedavisine devam edildi.
SONUÇ:Tüberküloz halen dünya çapında önemli toplum sağlığı sorunları arasında yer almaktadır. Kutanöz tüberkülozun klinik çeşitliliği, enfeksiyonun bulaşma yoluna ve hastanın bağışıklık sistemine bağlıdır. Tuberculosis verrucosa cutis, travmaya eğilimli bölgelerde Mycobacterium tuberculosis'in ekzojen aşılanmasından kaynaklanır. Giriş noktası genellikle ciltte bir travma, yara veya delinme yeri olduğundan en sık görüldüğü yer ellerdir ancak özellikle çocuklarda ayak tabanında, anüste ve cildin herhangi bir yerinde ortaya çıkabilir. Bunun nedeni; tüberküloz insidansının yüksek olduğu ülkelerdeki çocukların, tüberküloz balgamıyla temas ettikten sonra çıplak ayakla yürüyerek, oturarak veya yerde oynayarak lezyona bulaşabilmeleridir. Antitüberküloz tedavi denemesi bazen tek çözüm olabilmektedir, bizim olgumuzda da tanıda gecikme yaşanmış ancak histopatolojik bulguların tüberkülozu destekler nitelikte olması nedeniyle tedaviden tanıya gidilmiş ve başarılı bir klinik yanıt gözlemlenmiştir.

Lezyon

EP-377

Üniversite gençliği nikotin bağımlılığına nasıl bakıyor? Bağımlılıktan kurtulmak istiyor mu?

Nurgül Bozkurt, Ali İhsan Bozkurt
Akdeniz Üniversitesi Tıp Fakültesi

GİRİŞ VE AMAÇ:Sigara ile mücadele ve bıraktırma girişimlerine rağmen sigara içme oranları özellikle gençlerde giderek artmaktadır. Bu artışı tütün/tütün ürünleri hakkında bilgilendirme eğitimleri ile farkındalık oluşturarak azaltmak mümkündür. Bu çalışmanın amacı üniversite öğrencilerinde sigara içme davranışları ve nikotin bağımlılığı hakkında farkındalık oluşturmaktır.
YÖNTEM:Akdeniz Üniversitesinin on beş farklı akademik birimi öğrencilerine "sigara/nikotin bağımlılığı "konusunda eğitimler verilmiş, eşzamanlı anket uygulanmıştır. Ankette sigara/nargile/elektronik-sigara gibi tütün ürünleri ile ilgili bilgi, tutum/davranışları ve içenlerde bırakma isteği vb bilgiler sorgulanmıştır.
Veriler SPSS 22.0 programında analiz edilmiştir. Sayısal verilerin karşılaştırılmasında ki-kare, ölçümsel verilerin karşılaştırılmasında t-testi kullanılmıştır.
BULGULAR:Anketi dolduran 191 öğrencinin yaş ortalaması 21,1, %57'si kadındır. Öğrencilerimizin %22'si"sürekli" %11,5'i "ara-sıra" olmak üzere %33,5'i sigara içmektedir. Nargile kullanımı %18,8 ile ikinci sıklıktadır. Herhangi bir tütün ürününü kullanmı kız öğrencilerde %29,4, erkek öğrencilerde %51,2(p=0,002) ve toplamda %38,7 oranındadır. Sigara içiciliği ile kardeş(p=0,025) ve yakın arkadaşın sigara içiyor olması(p=0,001) arasında anlamlı düzeyde ilişki saptanmıştır. Öksürük, nefes darlığı şikayeti sigara içenlerde %40,5 içmeyenlerde %21,4 oranında bulunmuştur(p=0,014).Öğrencilerin %58'inde pasif sigara dumanı maruziyeti saptanmıştır. Sigara içmeyenlerde bile bu oran oldukça yüksektir(%47). Verilerimiz; sigara/nargile içen öğrencilerde ciddi düzeylerde bırakma isteği ve çok sayıda başarısız bırakma girişimi olduğunu göstermektedir.
SONUÇ:Öğrencilerde ciddi düzeyde nikotin bağımlılığı/pasif sigara maruziyeti saptanmıştır. Ayrıca sigara içen öğrencilerin yarısının "sigarayı bırakmak için tıbbi destek" talebinde bulunması bu konuda bir açığın olduğu ve önleyici ve düzenleyici faaliyet gerektirdiğini göstermektedir. Üniversite öğrencileri sigara ile mücadelede iyi bir hedef kitledir ve geleceğimizin sağlıklı bireylerden oluşması için bu konuda mücadelenin arttırılması gerekmektedir.

How do university youth perceive nicotine addiction? Do they want to get rid of their addictions?

Nurgül Bozkurt, Ali İhsan Bozkurt
Akdeniz University Medical Faculty

BACKGROUND AND AIM:Despite all the intervention efforts in the fight against smoking; smoking rates have increased, especially among young people. It is possible to reduce this increase by informing the youth correctly and raising awareness about tobacco and tobacco products. The aim of the study is to raise awareness about smoking behaviors and nicotine addiction of university students.
METHODS:Students in fifteen different academic units of Akdeniz University were given online training on "cigarette/nicotine addiction" and a simultaneous 27-question survey was administered. In the questionnaire, students' knowledge, attitudes/behaviors about tobacco and its products such as cigarettes, hookahs, electronic cigarettes, and smoking status were recorded.
Data were analyzed in SPSS 22.0 program. Chi-square was used to compare numerical data and t-test was used to compare measurement data.
RESULTS:The mean age of 191 students included in the study was 21 and 57% were women. Smoking rate is 33.5%. Hookah was the second most common tobacco product (18.8%). The rate of using any tobacco product was 29.4% for female students, 51.2% for male students (p=0.002) and 38.7% in total. It was determined that smoking of a sibling (p=0.025) or a close friend (p=0.001) increased the probability of the student's smoking. The rate of cough and shortness of breath was 40.5% in smokers and 21.4% in non-smokers (p=0.014). The rate of exposure to passive smoking among university students was found to be 58%. Even among non-smokers, the rate of passive smoking was quite high (47%). It showed that the participants had a high desire to quit smoking, many previous attempts to quit, but the attempts were unsuccessful.
CONCLUSIONS:The frequency of active smoking and secondhand smoke among university students was found to be quite high. It is important that half of the students who smoke have requested "medical support to quit smoking" University students are a good target group in terms of combating smoking and there is a need to increase the struggle in this regard in order for our future to be composed of healthy individuals.

EP-378

Pandemi döneminde görev yapan hemşirelerde sigara içme davranışı ve hemşirelerin sigara bırakma konusunda yaklaşımları

Aygul Abbasova, Can Öztürk
Gazi Üniversitesi Tıp Fakültesi Göğüs Hastalıkları Anabilim Dalı, Ankara,Türkiye

GİRİŞ VE AMAÇ:Amaç Pandemi döneminde görev yapan hemşirelerde sigara içme davranışı ve sigara bırakma konusunda yaklaşımları ve hastanemize başvuran COVID-19 hastalardaki sigara içme durumuna etkilerini değerlendirmektir.
YÖNTEM:Araştırmaya katılan 517 hemşireye anketin dağıtılması planlandı. Örneklem genişliği RStudio versiyon 1.4.1106 "binomSamSize" paketi ile hesaplanmış olup %95 güven düzeyi ile hemşirelerin gerçek evren değerinden 0.05 birimlik bir sapma aralığında kestirebilmek için örneklem genişliği en az 310 gözlemden oluşmalıdır. Bu anket sonucunda 310 kişi ile tamamlandı.
BULGULAR:Çalışmaya katılan hemşirelerin %49'u hiç sigara kullanmamışken, %51'i halen sigara kullanmaktadır.Sigara içenlerin ve içip bırakanların sigara içmeye başlama nedenlerinden stres ve sıkıntı sigara içmeye başlama nedenleri arasında %67 yüzde ile ilk sırada yer alırken,sosyal faktörler %46,6 yüzde ile ikinci sırada yer almaktadır.Arkadaşı sigara kullanmayan hemşirelerde bu oran %32.3 iken arkadaşı sigara kullanan hemşirelerde ise %54.1'e ulaşmaktadır. Bu sonuçlar arkadaş faktörünün sigara içme davranışı üzerinde etkili olduğunu göstermiştir.
Bizim çalışmada 167 sinin(%53.6) pandemi döneminde COVID-19 servislerinde çalıştığı, 223'ünün (%71.6) COVID geçirdiği görülmüştür. Hemşirelerden 137'si (%44.6) 3 doz, 93'ü (%30.1) 4 doz aşı olmuştur.32 hemşire (%19.2) aşının sigarayı daha rahat içebilmek için bir güvence duygusu oluşturduğunu belirtirken, 126 hemşire (%80.8) böyle bir güvence duygusu yaşamadıklarını beyan etmiştir.29 hemşire (%18.4) sigara içiyor olmanın aşının koruyucu etkisini azaltabileceği yönünde bir bilgileri olduğu yönünde cevap verirken, 129 hemşire (%81.6) bu yönde bir bilgileri ve duyumları olmadığını beyan etmişlerdir.Çalışmada incelenenlerden pandemi döneminde sigarayı bırakmayı düşünme nedenlerinin dağılımı incelendiğinde; sigaranın sağlığa zarar verdiği düşüncesi % 64,3 yüzde ile sigarayı bırakmayı düşünme nedenleri arasında ilk sırada yer alırken, bağımlılıktan kurtulma isteği % 23,5 yüzde ile ikinci sırada yer almaktadır.Sigara kullanan hemşirelerin %34.7'si COVID servisinde çalışırken içtiği günlük sigara miktarının arttığını belirtirken, %65.3'ü bir artış olmadığını beyan etmiştir.%60.8 hemşire " Sağlık personeli olarak, sigara içen ve COVID servisinde yatan hastalara, iyileşme döneminde sigara bırakmaya yönelik mesaj verdiniz mi ?" sorusuna evet yanıtı vermişlerdir.
SONUÇ:Mevcut COVID-19 salgını,beklenmedik değişikliklere ve sağlık davranışlarına neden oldu.Katılımcıların dörtte biri sigara içme alışkanlıklarını değiştirdiğini, eşit oranda ise sigarayı artırdığını veya azalttığını söyledi.Çalımada ise COVİD-19 pandemisinde sigara içme alışkınlığında anlamlı fark olmadığı görüldü.

EP-379

Sigara Bırakma Başarısında Depresyon ve Anksiyetenin Rolü

Zeynep Atam Taşdemir[1], Adil Can Güngen[1], Aysu Sinem Koç[1], Yusuf Aydemir[2]
[1]İstinye Üniversitesi Tıp Fakültesi, Göğüs Hastalıkları Ana Bilim Dalı, İstanbul
[2]Sakarya Üniversitesi Tıp Fakültesi, Göğüs hastalıkları Ana Bilim Dalı, Sakarya

GİRİŞ VE AMAÇ:Son yıllarda tütün kullanım sıklığı, bununla ilişkili hastalıklar ve hastane başvuruları artmıştır. Sigaraya başlanması ve içme alışkanlığının sürdürülmesinde anksiyete ve depresyonun rolü bilinmektedir. Bu çalışmanın amacı sigara bırakma polikliniğine başvuran hastaların anksiyete ve depresyon durumlarını değerlendirmek, bu sorunların sigara içme alışkanlıkları ve bırakma üzerindeki rolünü araştırmaktır.
YÖNTEM:Çalışmaya sigara bırakma polikliniğine başvuran 48 hasta alındı. Hastaların yaş, cinsiyet, eğitim durumu, meslekleri, medeni halleri, sigara içmeye başlama zamanı ve süresi, fizik muayene bulguları kaydedildi. Fagerström Nikotin Bağımlılık Testi (FNBT), Beck Depresyon ve Beck Anksiyete Ölçeği anketleri yapıldı.
BULGULAR:Olguların %31,3'ü (n=15) kadın ve %68,1'i (n=33) erkek idi. Ortanca (min-maks) yaşları 36,5 (20-78) yıl idi. FNBT skoru kadın ve erkeklerde benzerdi ve sırasıyla ortanca (min-maks) 8,0 (5-10) ve 8,0 (2-10) idi. Olguların %35,4'ü (n= 17) ilkokul, %8,3'ü (n= 4) ortaokul, %35,4'ü (n=17) lise, %20,8'i (n=10) üniversite mezunu idi. Ortanca (min-maks) sigara başlangıç yaşı 16,5 (8-49) yıl, içme süresi 20 (2-45) yıl ve içilen sigara miktarı 21,0 (2-69) paketyıl idi. Başvuruların %89,1 'i kendi isteği, %11,1'i ise doktor tavsiyesi ile olmuştu. Sigara bırakma isteğini en çok belirleyenler tütün ilişkili hastalık endişesi (%66,7), ikinci sırada ekonomik nedenlerdi (%14,6). FNBT skorlarına göre, nikotin bağımlılığı düzeyi olguların %81,3'ünde (n=39) çok yüksek, %12,5 (n=6) yüksek saptandı. FNBT skorları ile Beck Anksiyete Ölçeği (p=0.71) ve Beck Depresyon Ölçeği (p=0,36) arasında anlamlı ilişki saptanmadı. Farmakolojik tedavi başlanan 40 hastanın 37'sine (%77,1) vareniklin ve üç hastaya ise bupropion verilmişti. Hastaların %31,3'ü (n=15) üç aylık tedaviyi tamamlamıştı ve sigarayı bırakanların oranı %14,6 (n=7) idi. Ancak tedaviyi tamamlayanlar ile tamamlamayanların bırakma başarısı arasında anlamlı ilişki saptanmadı (p=0,67). Ayrıca FNBT skorları, Beck Depresyon Ölçeği ve Beck Anksiyete Ölçeği ile sigara bırakma başarısı arasında da anlamlı ilişki saptanmadı (sırasıyla p=0,56, p=0,80 ve p= 0,49).
SONUÇ:Sigara bırakma kararında tütün ilişkili hastalık korkusunun belirleyici oranı dikkat çekiciydi. Hastaların çoğu planlanan en az 3 aylık tedavi süresini tamamlamamıştı. Sigarayı bırakanların %14,6 gibi düşük olmasının nedenini bu duruma bağladık. Fagerström Nikotin Bağımlılık Testi (FNBT), Beck Depresyon ve Beck Anksiyete Ölçekleri sigara bırakma başarısında belirleyici bulunmadı. Sigara bırakma polikliniklerinde hastaların yakın takip edilmesi ve en az 3 aylık tedavinin tamamlanması önemlidir.

EP-381

Sarkoidoz hastalarında OUAS sıklığı ve etkileyen faktörler

Nigar Aliyeva, Ayten İsmayılova, Buket Çalışkaner Öztürk, Ersan Atahan, Birsen Mutlu
Cerrahpaşa Tıp Fakultesi; Göğüs Hastalıkları Ana bilim dalı, İstanbul

GİRİŞ VE AMAÇ:Sarkoidoz tanılı hastalarda obtsruktif uyku apne sendromu (OUAS) sıklığını, sarkoidoz hastalarında görülen OUAS'ın normal popülasyon ile polisomnografik olarak farklılıklarını ve etkileyen faktörleri araştırmaktır.
YÖNTEM:Sarkoidoz polikliniğimizde takip edilen 290 hasta OUAS semptomları açısından sorgulandı. Bunlardan 45 hastada OUAS semptomları olduğu görüldü. Bu 45 hasta ile uyku polikliniğine başvuran semptomatik 48 hasta polisomnografi yapılarak kaşılaştırıldı. Sarkoidoz hastalarının hastalık evresi, tedavi durumu, extrapulmoner tutulumları, solunum fonksiyon testleri(FVC,DLCO), laboratuvar parametreleri kaydedildi. Çalışma grubu ile kontrol grubunun; demografik verileri,antropometrik verileri, kronik hastalıkları, sigara öyküleri, OUAS semptomları, Epworth uykululuk skalası (EUS) skoru ve polisomnografi sonuçları karşılaştırıldı.
BULGULAR:290 Sarkoidoz hastasının 42'sinde (%14,5) OUAS saptandı. OUAS semptomu olan toplam 45 hastanın 42'sinde (%93,3) polisomnografi sonucu ile OUAS tanısı konuldu. Sarkoidoz grubu ile kontrol grupu arasında; cinsiyet, yaş, beden kitle indeksi, sigara kullanımı, kronik hastalık ve EUS skoru benzerdi (Tablo 1). İki grup arasında apne-hipopne indeksi, gece boyunca minimal saturasyon, oksijen desaturasyon indeksi, uyku evreleri süresi arasında istatistiksel olarak anlamlı fark bulunmadı. İki grup arasında supin apne sayısında anlamlı bir fark görülmemekle birlikte, sarkoidoz grubunda not supin apne sayısı anlamlı olarak daha fazlaydı (P<0,003). Sarkoidoz evreleri ile OUAS sıklığı ve ağırlığı arasında ilişki saptanmadı. Sarkoidoz grubunda OUAS 'ın ağırlık derecesiyle solunum fonksiyon testleri parametreleri arasında anlamlı ilişki bulunmadı (Tablo 2)
SONUÇ:Sarkoidoz hastalarında OUAS sık olarak görülmektedir ve OUAS semtomları OUAS tanısı ile korelasyon göstermektedir. Bu nedenle poliklinikten takipli sarkoidoz hastaları OUAS semptomları açısından sorgulanmalıdır.

Tablo 1

	Hasta grubu		Kontrol grubu		
	Ortalama	SS	Ortalama	SS	p
Yaş	50,68	9,491	51,94	9,935	,538
BMI	32,0693	5,29067	31,1421	3,62293	,335
Kılo (kg)	86,03	15,403	83,38	12,942	,387
Boy (cm)	164,18	10,427	164,09	10,894	,969
Sigara (paket-yıl)	5,56	12,036	8,00	12,526	,349
Epworth uyku skoru (eus)	7,59	3,756	7,29	4,505	,360

demografik veriler

Tablo 2

	OSAS ağırlık dereceleri									
	Hafif			Orta			Ağır			p
	median	25	75	median	25	75	median	25	75	
Yaş	45,0	42,0	59,75	48.00	44.00	60.00	48.00	45.00	60.00	0,803
BMI	29,7	27,38	42,67	30,5	28,3	33,0	37,2	30,4	40,4	0,808
FVC (ml)	3235	2410	3427,5	3040	2280	3550	3840	2990	4490	0,480
FVC (yüzde)	100	77,75	112,25	101	93	115	98	87	102	0,777
DLCO (yüzde)	81	75,75	89,5	87	83	94	93	73	101	0,598
ApneHipopne İndeksi	7,5 [a]	5,17	10,35	19,4 [b]	16,7	23	45,8 [b]	19,5	57,5	**<0,001**
Maksimum apne süresi (sn)	16 [a]	9	41,25	31 [a,b]	22	104	33 [b]	22	71	**0,005**
Gece boyunca minimum satürasyon (yüzde)	88,5 [a]	87	89	84 [a,b]	77	86	83 [b]	77	85	**0,007**

Sarkoidoz tanılı OUAS hastalarinin ağırlık derecesi ile solunum fonskiyon testlerinin karşılaştırılması

EP-382

Vokal Kord Disfonksiyonuna Bağlı Obstrüktif Uyku Apne Sendromu

Handan İnönü Köseoğlu[1], Ceyhun Aksakal[2], Gökhan Aykun[1]
[1]Tokat Gaziosmanpaşa Üniversitesi, Göğüs Hastalıkları Anabilim Dalı, Tokat
[2]Tokat Gaziosmanpaşa Üniversitesi, Kulak Burun Boğaz Anabilim Dalı, Tokat

GİRİŞ VE AMAÇ:Vokal kord paralizisi (VKP) Obstrüktif Uyku Apne Sendromu (OSAS) gelişimine yol açan nadir sebeplerden biridir. Tiroidektomi operasyonları sonrası gelişen rekürren larengeal sinir hasarı VKP'nin başta gelen nedenlerindendir. Malignite, cerrahi travma, inflamatuvar ve nörolojik hastalıklar da VKP'ne neden olabilir. Paralize vokal kordların çoğu, ilk 6 ayda kendiliğinden düzelebilir, paralizi düzelmezse cerrahi uygulanabilir. Bilateral VKP stridor ve solunum sıkıntısına neden olabilir, bazen acil trakeostomi gerekebilir. Olgu, OSAS'ın nadir nedenleri arasında yer alan VKP'ne dikkat çekmek için sunulmuştur.
OLGU:48 yaşında kadın hasta. Horlama, tanıklı apne, gündüz aşırı uyku hali yakınmalarıyla başvurdu. Sorgulamada 15 yıl önce tiroid operasyonu geçirdiği, sonrasında başlayan horlama ve gece uykuda nefesinde kesilme olduğu, operasyondan sonra 3 ay ses kısıklığı geliştiği, zamanla sesinin düzeldiği öğrenildi. Gündüz nefes darlığı ve başka ek hastalığı yoktu. Polisomnografi incelemesinde; gece pozisyon ve uyku evresinden bağımsız, sürekli olarak ve yüksek şiddettte horlama kaydedildi. Apne Hipopne İndeksi (AHİ):9.3, AHİ-SUPİN:12.5, AHİ-NONSUPİN:4.6, AHİ-REM:23.6, AHİ-NREM:5.9, en uzun apne süresi 66 saniye, minimum oksijen saturasyonu %86 tespit edildi. KBB kliniğince yapılan ÜSY endoskopik incelemesinde solda daha belirgin olmak üzere her iki vokal kordda hareket kısıtlılığı tespit edildi (şekil 1). Hastanın gündüz nefes darlığı veya başka bir şikayeti olmadığından cerrahi müdahale düşünülmedi, pozitif havayolu basınç (PAP) tedavisi planlandı. Titrasyon gecesinde basınç ihtiyacı 15 cmH2O'ya kadar yükseldi (şekil 2), kaçak problemi yaşanmadı, horlama tamamen düzeldi, AHİ:0 tespit edildi. Titrasyon gecesi sabahında; hasta rahat uyuduğunu, cihazı tolere ettiğini ve kullanmak istediğini belirtti. CPAP cihazı reçete edildi.
SONUÇ:OSAS'da iyi öykü alınması, dikkatli ÜSY incelemesi ve multidisipliner değerlendirme son derece önemlidir.

Şekil 1

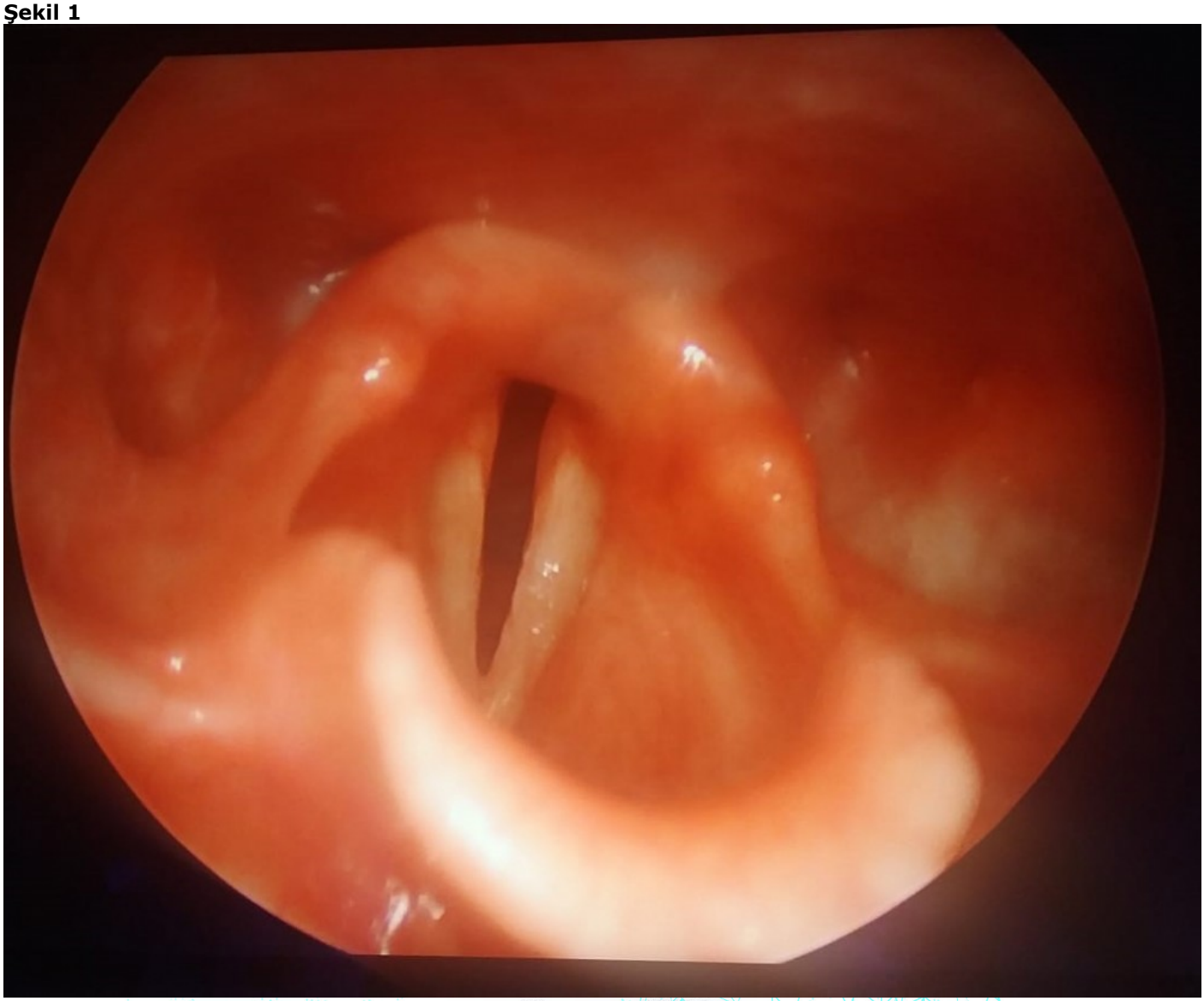

Endoskopik incelemede her iki vokal kordda hareket kısıtlılığı

Şekil 2

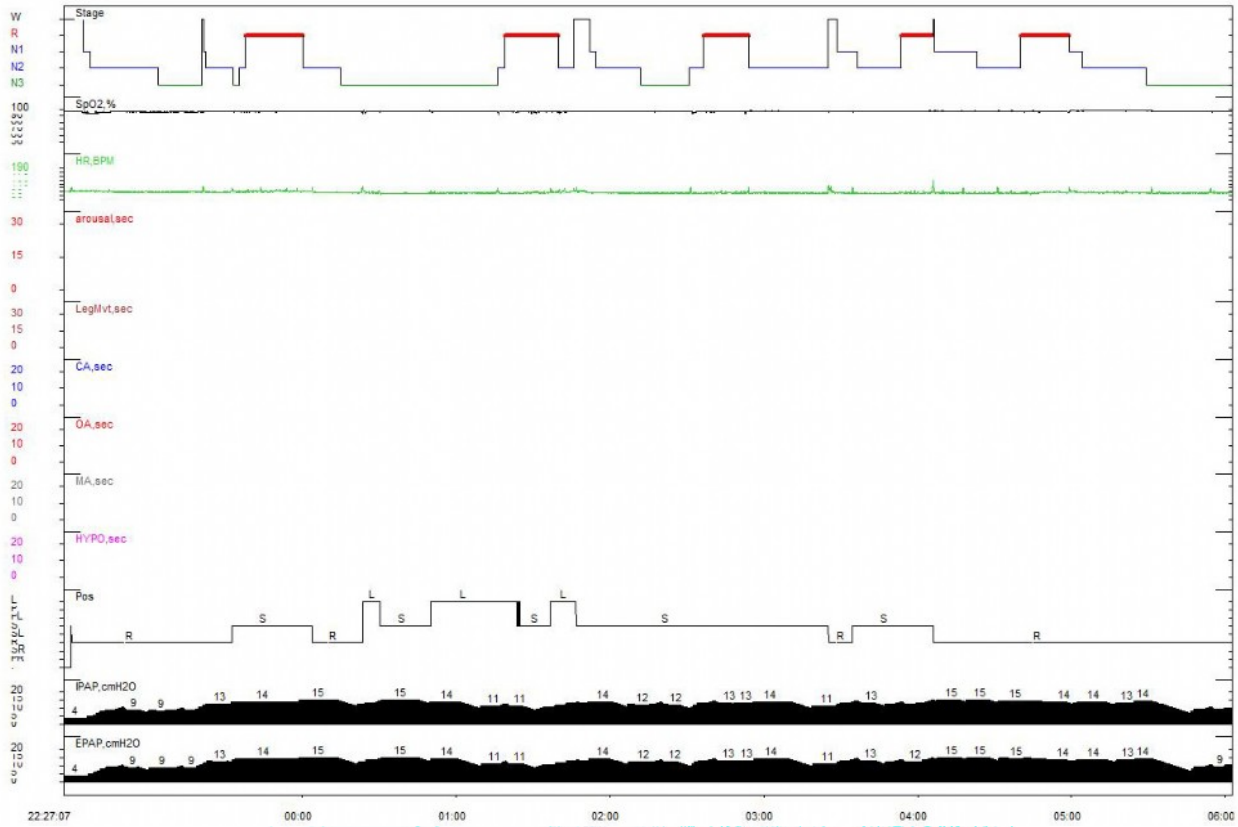

CPAP titrasyon histogramında basınç değişim grafisi

EP-383

Obstruktif Uyku Apne Sendromu Tanılı Hastalarda Mortalite Risk Faktörleri

Damla Azakli[1], Celal Satıcı[1], Şenay Aydın[1], Sinem Nedime Sökücü[1], Cengiz Özdemir[2]
[1]Yedikule Göğüs Hastalıkları ve Göğüs Cerrahisi Eğitim ve Araştırma Hastanesi, İstanbul
[2]Liv Hospital, İstanbul

GİRİŞ VE AMAÇ:Obstruktif uyku apne sendromu (OSAS) kardiyovasküler morbiditeyi ve mortaliteyi arttırmaktadır. Çeşitli çalışmalarda OSAS'ta kadın cinsiyet, AHI, RDI, apne-hipopne süresi, komorbiditelerin mortaliteyi öngörmede belirleyici olabileceğine dair veriler mevcut olsa da prediktörler net olarak tanımlanamamıştır. Biz de yüksek hasta sayısı ile OSAS hastalarında bağımsız mortalite prediktörlerini saptamayı amaçladık.
YÖNTEM:Bu retrospektif kohort çalışmasında 2012-2017 yılları arasında OSAS tanısı konmuş 630 hasta değerlendirildi. Elektronik tıbbı kayıt sisteminden hastaların sağkalımları kontrol edildi. Hastalar sağkalanlar ve ölenler olarak iki gruba ayrıldı. İki grup için demografik özellikler, antropometrik ölçümler, komorbiditeleri, laboratuar ve PSG parametreleri analiz edildi. İki grup için bu veriler karşılaştırıldı. Mortalite öngörmedeki bağımsız belirleyicileri tespit etmek için Cox regresyon analizi uygulandı.
BULGULAR:Toplam 630 hasta verileri incelendi. Tüm hastaların ortalama yaşı 49.9 ±10.9'du. Hastaların 172'si (%27.3) kadın cinsiyetti. 567 hasta hayattaydı. Tek değişkenli analizde cinsiyet, alkol kullanımı, OSAS için ENT operasyonu öyküsü, Epworth skalası; boy, beden yağ indeksi; KAH, KY, hiperlipidemi, hipotirodizm, iskemik inme, demans, malignite öyküsü; kreatinin, ürik asid, kalsiyum, sodyum, total bilirubin, AST, ALT, GGT, ALP, LDH, total kolesterol, trigliserid, trigliserid/glukoz oranı, LDL, serum demir seviyesi, T3, T4 hormon düzeyi, TSH, vitamin B12, RBC, hemoglobin, hematokrit, platelet, MPV, PDW, lenfosit sayısı, monosit (%), eozinofil sayısı ve oranı, bazofil sayısı ve oranı, MCV, MCH, RDW; PSG'de bacak hareketleri sayısı ve indeksi, uyku latans süresi, supin süresi, nonsupin süresi, toplam hipopne, toplam apne sayısı ve süresi, toplam apne-hipopne süresi, REM'de apne sayısı ve süresi, REM'de hipopne sayısı ve süresi, REM toplam apne- hipopne süresi, non-REM 2 süresi, non-REM apne sayısı ve süresi, non-REM hipopne sayısı ve süresi, PAP tedavisi ve PAP tedavisinde kullanılan CPAP, ASV, autoCPAP cihazları açısından iki grup arasında anlamlı farklılık saptanmadı ($p>0.05$) Tek değişkenli analizde yaş ($p<0.01$), NLR ($p<0.01$), CoSA skoru ($p<0.001$), ODI ($p=0.02$), PLM indeks ($p=0.03$), non-REM apne-hipopne süresi ($p=0.03$), AHI ($p=0.02$) anlamlı çıktı. Bu verilere çok değişkenli analiz uygulandı. ODI ölen hasta grubunda anlamlı olarak daha yüksekti (HR:1.04, 95%CI: 1.007-1.086, $p=0.02$). ODI mortaliteyi öngörmede bağımsız parametre olarak sonuçlandı.
SONUÇ:Çalışmamızın ön verilerine göre OSAS tanılı hastalarda tüm gece PSG'de tespit edilen ODI mortalite için bağımsız prediktör olarak sonuçlandı. Çalışmamız için hasta alımına devam edilmektedir. Hedef sayıya ulaşıldığında tekrar yayınlamayı düşünmekteyiz.

Cox regresyon analizi sonuçları

	HR	95% CI	P value
Age (years)	0.988	0.945-1.033	0.58
NLR	1.183	0.919-1.527	0.19
CoSA score	1.373	0.493-3.827	0.54
Oxygen desaturation index	1.046	1.007-1.086	0.02
PLM index	0.997	0.983-1.011	0.65

nonREM apnea and hypopnea duration (minutes)	0.999	0.990-1.008	0.77
AHI	0.958	0.915-1.003	0.06

PSG parametreleri

Variable (mean ± SD)	Deceased patients (n=63)	Alive patients (n=567)	p value
Average SpO2 (%)	88.2 ± 6.4	91.5 ± 5.1	<0.001
Minimum SpO2 (%)	72.0 ± 13.9	78.4 ± 11.4	<0.001
Duration of sleep (<%90 SpO2) (minutes)	94.3 ± 103.5	44.9 ± 76.7	<0.001
Oxygen desaturation index	48.3 ± 26.3	36.8 ± 26.8	0.002
Periodic limb movement	105.9 ± 124.6	57.3 ± 93.6	0.004
Periodic limb movement index	19.1 ± 22.7	10.2 ± 22.7	0.003
Supine AHI	57.2 ± 28.8	49.1 ± 30.1	0.04
Nonsupine AHI	38.1 ± 28.7	29.0 ± 29.0	0.01
Apnea hypopne index (AHI)	46.9 ± 24.4	38.7 ± 27.0	0.02
REM duration (minutes)	48.6 ± 29.2	65.9 ±32.0	<0.001
REM duration (%)	13.7 ± 6.9	17.6 ± 7.0	<0.001
REM AHI	49.4 ± 24.4	40.8 ± 24.4	0.006
NonREM-1 duration (minutes)	49.7 ± 35.9	39.8 ± 28.6	0.03
NonREM-1 duration (%)	15.2 ± 11.2	11.7 ± 8.7	0.01
NonREM-2 duration (%)	56.4 ± 8.8	53.9 ± 8.9	0.03
NonREM-3 duration (minutes)	47.3 ± 41.4	60.0 ± 34.3	0.02
NonREM-3 duration (%)	13.5 ± 11.1	16.9 ± 11.8	0.03
NonREM AHI	45.9 ± 27.2	37.2 ± 29.2	0.02
Duration of apnea and hypopnea (minutes)	94.6 ± 72.3	72.6 ± 70.0	0.03
BiPAP treatment, n (%)	18 (47.7)	55 (17.8)	<0.001

EP-384

Akut Hiperkapnik Solunum Yetmezliği olan Hastada Ultrafiltrasyon ve ECCO2-R Birlikte Kullanımının Hastaya ve Yoğun Bakım Ünitesine Katkısı

Fatma Yıldırım[1], Serhat Güneş[1], Dilara Uryan[2], Çağlar Öztürk[2]

[1]Sağlık Bilimleri Üniversitesi Dışkapı Yıldırım Beyazıt Eğitim ve Araştırma Hastanesi, Göğüs Hastalıkları Kliniği, Göğüs Hastalıkları Yoğun Bakım Ünitesi, Ankara, Türkiye

[2]Sağlık Bilimleri Üniversitesi Dışkapı Yıldırım Beyazıt Eğitim ve Araştırma Hastanesi, İç Hastalıkları Kliniği, Göğüs Hastalıkları Yoğun Bakım Ünitesi, Ankara, Türkiye

GİRİŞ VE AMAÇ:Ekstrakorporeal karbondioksit uzaklaştırıcı (ECCO2-R) sistemler günümüzde geliştirilmekte ve sürekli renal replasman tedavileri (CRRT) sistemlerine adapte venö-venöz dializ kateteri yardımıyla uygulanabilmektedir. Bu olgumuzda CRRT ile birlikte ECCO2R uygulanan ve hızlıca yoğun bakım ünitesinden (YBÜ) çıkarılan hasta sunuldu.
OLGU:Daha önceden bilinen hipertansiyon, koroner arter hastalığı ve atriyal fibriasyonu olan ve 2 ay önce serebrovasküler olay geçirmiş olan 59 yaşında bayan hasta 3 gündür olan bacaklarda şişlik, uykuya meyil ve uyandırılamama şikayetleri ile hastanemiz acil servisine getirildi. Gelişinde Glasgow Koma Skoru 7 ve ağrılı uyarana cevabı vardı. Arter kan gazında hiperkapnisi ve solunumsal asidozu hastaya non-invaziv mekanik ventilasyon (NİMV) başlandı ancak asidozu kötüleşen hasta göğüs hastalıkları YBÜ'ye yatırıldı. Vital bulguları TA:100/60 mmHg, Nabız:125 atım7dk, solunum sayısı 16 soluk/dk, SPo2:%89.5; fizik muayenesinde her iki hemitoraksta yayın ince raller, +++/+++ pretibial ödemleri mevcuttu, bilinci kapalıydı. Bakılan kreatinin 1.4 olan bazale göre 2 kat artış olan ve pulmoner konjesyonu, volüm yükü de olan hastaya sürekli renal replasman tedavisi (CRRT) ile ultrafiltrasyon yapılarak sıvı çekilmesi ve beraberinde karbondioksit removal filtresi (ECCO2-R) kullanılmasına karar verildi (Figür 1). Femoral venden 13 F katate takılarak ECCO2-R başlandı. Beraberinde NİMV BİPAP-ST modda basınç desteği 15 cmH2O PEEP 7 cmH2O ile başlandı. Hastanın arteryal kan gazında 2. Saatin sonunda pH 7.35'e yükseldi, PaCO2 64.4 mmHg'ye düştü (Tablo 1), hastanın bilinci açıldı. ECCO2-R 7.saatte PaCO2 normal sınırlara geldiği için sonlandırıldı. PaCO2 seyri Figür 2'de gözükmektedir. NİMV'ye devam edilen hastanın takibinde santral apneleri gözlendi. KOAH'ı da olan hastaya ev tipi BİPAP-ST cihazı temin edilerek YBÜ'ye yatışının 6. günü hasta taburcu edildi.
SONUÇ:Yeni geliştirilen ve ülkemizde yeni kullanıma giren venö-venöz ECCO2R sistemi tek bir santral ven kateterizasyonu yoluyla hem CO2 eliminasyonu hem de CRRT yapabilme kolaylığına sahiptir. Bu olgumuzda hem CO2 uzaklaştırırken hem de CRRT ile ultrafiltrasyon yaparak pulmoner ödemi tedavisini ve CO2 hızlı düşüşünü sağladık. Yatak sayısının kısıtlı olduğu göğüs hastalıkları YBÜ'mizde akut hiperkapnik solunum yetmezliği olan bu olguda ECCO2-R kullanımının entübasyonu önlediği ve hastanın daha hızlı YBÜ'den çıkışını sağlayarak YBÜ yataklarının daha efektif kullanımına katkıda bulunduğu kanaatindeyiz

Figür 1

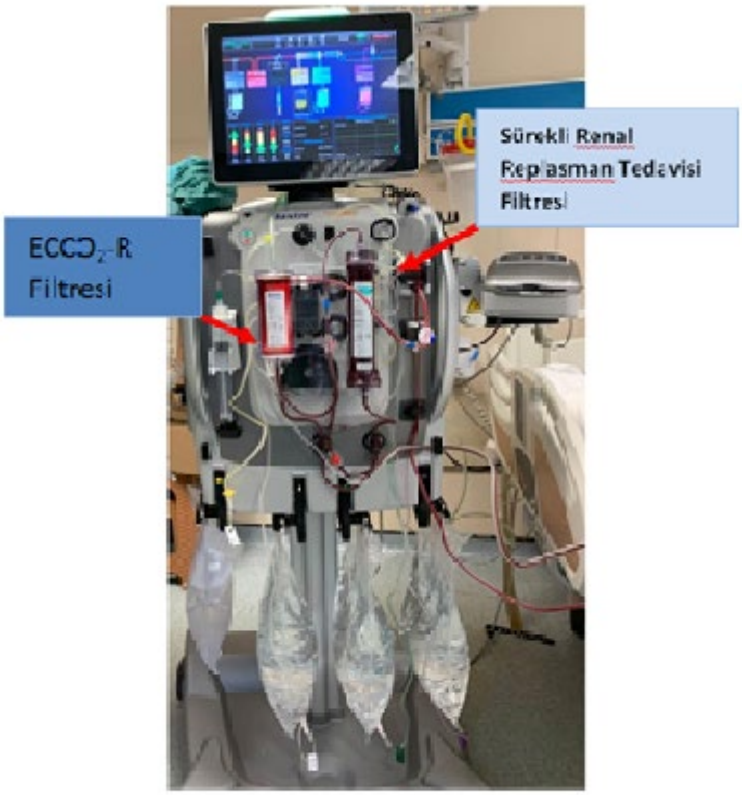

Sürekli Renal Replasman Tedavisi ile Birilikte Uygulanan ECCO2-R Filtresi

Figür 2

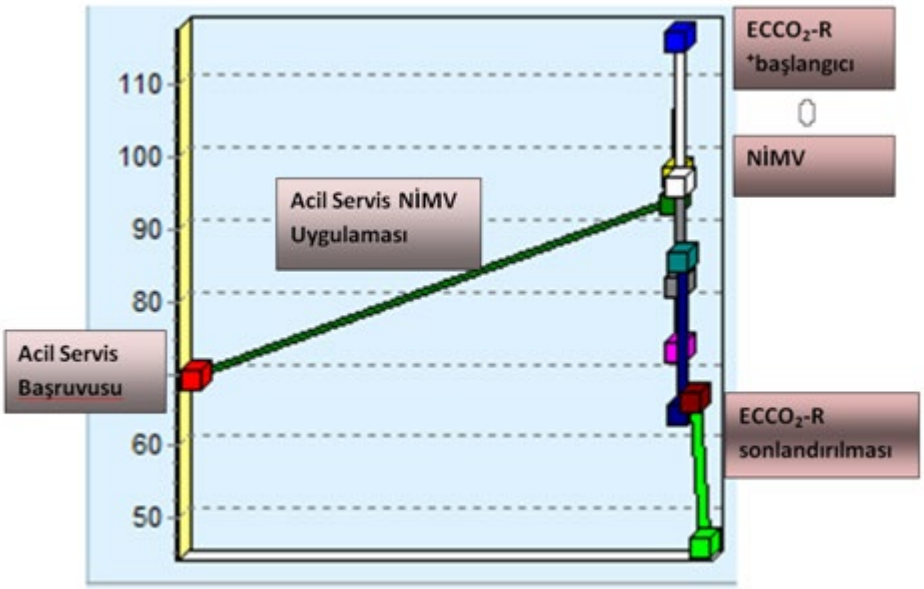

Hastanın non-invaziv mekanik ventilasyon ve ECCO2-R uygulama süreleri ve PaCO2 seyri

Tablo 1

Zaman	pH	PaO2 (mmHg)	PaCO2 (mmHg)	SpO2 (%)	HCO3 (mEq/L)	BE (Ecf)	Laktat (mmol/l)
Acil Servis Başvuru	7.20	43.3	93.6	71.8	35.9	6.1	1.1
Acil Servis NiMV 1. saat	7.18	76.3	97.4	93.4	35.7	5	0.6
Yoğun Bakım Kabul	7.15	73.2	116	89.5	39.5	6.9	0.6
ECCO2-R Başlangıcı	7.19	89.3	81.9	97.6	35.2	6.4	0.5
ECCO2-R 2.saat	7.35	67.4	64.4	97.8	35.1	8.6	1.0
ECCO2-R 6.saat	7.45	68.7	45.9	95.2	30.4	6.6	1.0

Hastanın non-invaziv mekanik ventilasyon ve ECCO2-R uygulaması sırasında arteryal kangazı değerleri

EP-385

Yüksek Akiş Nazal Oksijen Tedavisi ile İlgili Erişkin Hastalarda Yapılan Klinik Araştırmaların Bibliometrik Analizi

Fatma Yıldırım[1], Mehmet Binici[2], İrem Karaman[3], Pınar Yıldız Gülhan[4], Mehmet Nurullah Kurutkan[5]

[1]Sağlık Bilimleri Üniversitesi Dışkapı Yıldırım Beyazıt Eğitim ve Araştırma Hastanesi, Göğüs Hastalıkları Kliniği, Göğüs Hastalıkları Yoğun Bakım Ünitesi, Ankara, TURKEY

[2]Sağlık Bilimleri Üniversitesi Dışkapı Yıldırım Beyazıt Eğitim ve Araştırma Hastanesi,İç Hastalıkları Kliniği, Ankara, Türkiye

[3]Bahçeşehir Üniversitesi, Tıp Fakültesi, İstanbul, Türkiye

[4]Düzce Üniversitesi Tıp Fakültesi Göğüs Hastalıkları Anabilim Dalı, Düzce, Türkiye

[5]Düzce Üniversitesi, Sağlık Yönetimi Bölümü, Düzce, Türkiye

GİRİŞ VE AMAÇ:Yüksek akımlı nazal oksijen (HFNO) tedavisi 2000'lerde erişkin akut hipoksemik solunum yetmezliği olan hastaların tedavisinde kullanılmaya başlanmıştır.Daha sonra HFNO'nun hipoksik solunum yetmezliğinde NİMV'den inferior olmadığı ile ilgili çalışmalar yayınlanmıştır.Bu çalışmada kapsamlı bir bibliyometrik analiz gerçekleştirilerek HFNO ile ilgili erişkin hastalarda yapılan 1994-2022 arasındaki yayınlar yıllara göre,en etkili araştırma makaleleri,yazarlar,dergiler ve ülkeler açısından araştırıldı.YBÜ ile ilgili,COVİD-19 ile ilişkili araştırmalar incelendi.

YÖNTEM:Bibliyometrik analizlerden performans analizi ve küme analizleri gerçekleştirildi.Bu amaçla iki farklı bibliyometrik yazılım (R tabanlı Bibliometrix ve Citespace) kullanıldı.Web of Science (WoS) Core Collection veri tabanından elde edilen veriler ilgili yazılıma aktarıldı.Performans analizinde ana bilgiler, yıllara göre yayın sayısı, en çok yayın yapan ilk 20 dergi, en çok atıf alan yazarlar,kurumlar ve ülkeler tablosu bulunmaktadır.Son olarak klinik çalışmaların kaç tanesinin COVİD-19 dönemi incelediği ve makalelerin kaç tanesinin randomize kontrollü çalışmalar belirlendi.

BULGULAR:1994-2022 yılları arasında toplam 196 klinik çalışma incelendi.2010 yılına kadar erişkin hastalarda klinik çalışmanın yapılmadığı tespit edildi.2013 yılından sonra yayınların artış trendine girdiği görüldü.En çok yayın 2021 yılında olup 50 çalışma yayınlanmıştı (Figür 1).Makalelerin tümü çok yazarlı idi.Makale başına düşen ortalama atıf sayısı 40,73'tü.Makale başına düşen yazar sayısı 8,52'di.196 makalenin kaynakçasında toplamda 2733 kaynağa başvurulmuştu.En çok yayın yapılan ilk beş dergi sırası ile Respiratory Care (14 yayın),Critical Care (11 yayın),Anaesthesia (9 yayın),Journal of Critical Care (7 yayın) ve Annals of Intensive Care (6 yayın) idi.En çok atıf yapılan ilk üç yazar ise Frat JP (1079 atıf),Maggiore SM (308 atıf) ve Corley A'dı (295 atıf).Ayrıca Frat JP'nin en çok atıf alan ilk 20 makalede iki çalışması bulunmaktaydı.En çok yayın yapan ilk beş ülke Fransa, Çin, İtalya, Japonya ve İspanya idi.Ülkemizden sadece 6 klinik çalışma vardı.196 makalenin 48'i (%24,5) yoğun bakımla ilgili idi.Çalışmaların 93'ü (%47,4) randomize çalışma iken, 69'u (35,2) prospektif çalışma idi (Tablo 1).İlk yıllardaki çalışmaların çoğu ve COVID-19 ile ilgili ilk çalışmalar retrospektif çalışmalardı.Çalışmaların ilk başlarda çoğunlukla cerrahi hastalarda ekstübasyon sonrası yapıldığı görüldü, daha sonraki çalışmalar hipoksik solunum yetmezliği, pre-oksijenizasyon, immunsuprese hastalarda HFNO,COVID-19 ve hiperkapnik solunum yetmezliği idi.

SONUÇ:Ülkemizden HFNO ile ilgili yapılan klinik çalışma sayısı çok azdır.Yoğun bakımdaki cerrahi dışı kritik hastalarda hipoksik ve/veya hiperkapnik solunum yetmezliği ile ilgili randomize kontrollü çalışmaların sayısının artmasına ihtiyaç vardır.

Figür 1

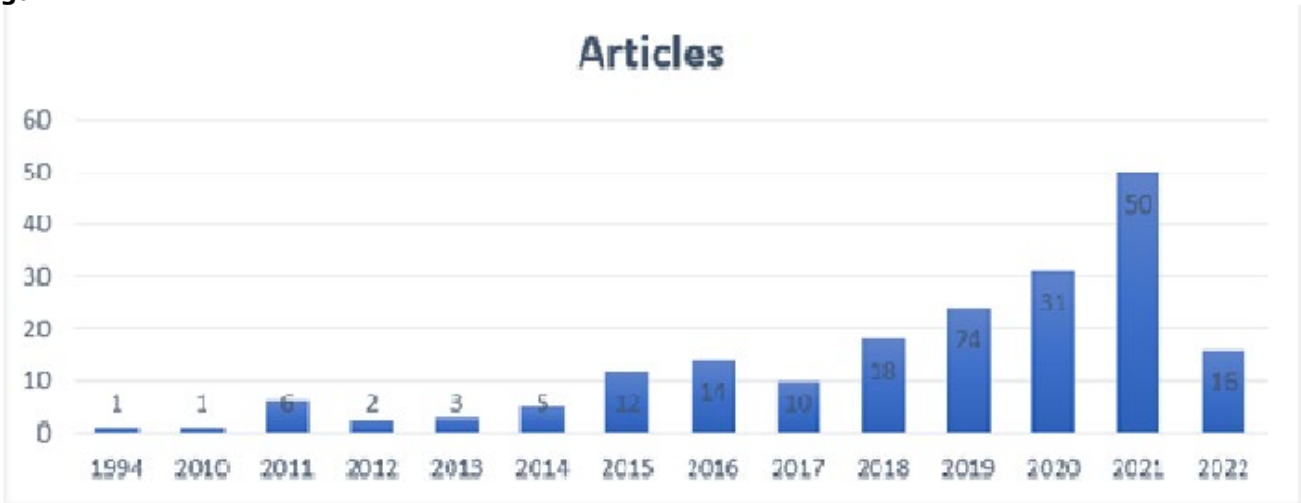

Klinik Çalışmaların Yıllara Göre Dağılımı

Tablo 1

Analiz Türleri	1994	2010	2011	2012	2013	2014	2015	2016	2017	2018	2019	2020	2021	2022	Genel Toplam
ANKET ÇALIŞMASI										1					1
ÇOK MERKEZLİ, RANDOMİZE, KONTROLLÜ, ÇALIŞMA														1	1
FİZYOLOJİK ÇALIŞMA			1												1
İNTENTİON_TO_TREAT ÇALISMASI												1			1
KOHORT ÇALIŞMASI													1		1
KONTROLLÜ, EŞLEŞTİRİLMİŞ, PROSPEKTİF, ÇALIŞMA												1			1
KONVANSİYONEL OKSİJEN VE NİMV VE DİRENÇLİ HASTALARDA HFNO ETKİNLİĞİ										1					1
MALİYET ÇALISMASI										1					1
OBSERVE							1								1
PİLOT ÇALIŞMA													1		1
PREKLİNİK ÇALIŞMA								1	1		1				3
PREOKSİJENİZASYON, HFNO VS MASK													1		1
PROKPEKTİF, RANDOMİZE, ÇAPRAZ ÇALIŞMA										1					1
PROSFEKTİF	1		1	1	1	3	4	3	3	2	6	4	12	2	43
PROSPEKTİF GÖZLEMSEL				1		1		2	1	1	1	4	6		17
PROSPEKTİF KARŞILAŞTIRMA ÇALIŞMASI									1						1
PROSPEKTİF, AÇIK, ÇAPRAZLAMA ÇALIŞMASI										1					1
PROSPEKTİF, ANKET ÇALIŞMASI												1			1
PROSPEKTİF, GİRİŞİMSEL ÇALIŞMA												1			1
PROSPEKTİF, ÖNCESİ-SONRASI ÇALIŞMA								1			1				2
RANDOMİZE CALISMA, LOBEKTOMİ HASTALARINDA POST-EKSTÜBASYON									1						1
RANDOMİZE CROSS-OVER ÇALIŞMA														1	1
RANDOMİZE ÇALIŞMA											1	1			2
RANDOMİZE KONTROLLÜ ÇALISMA		1	5		2	2	6	6	5	9	7	17	18	5	83
RANDOMİZE, ÇAPRAZ ÇALIŞMA													1		1
RANDOMİZE, ÇAPRAZ GEÇİŞLİ ÇALIŞMA													1		1
RANDOMİZE, FİZYOLOJİK ÇALIŞMA											1				1
RETROSPEKTİF			1	1		1	1	4		2	9	5	14	6	44
RETROSPEKTİF KOHORT													1		1
RETROSPEKTİF, GÖZLEMSEL ÇALIŞMA										1					1
RETROSPEKTİF, KOHORT													1		1
RETROSPEKTİF, PROPENSİTY EŞLEŞTİRİLMİŞ ÇALIŞMA												1			1
REVA Res Network													1		1
TEK MERKEZ, RANDOMİZE KONTROLLÜ ÇALIŞMA												1			1
THRIVE VS MASKE										1					1

Analiz Türleri Açısından Çalışmaların Genel Değerleri

EP-386

Yoğun Bakımda Nadir Görülen Hastalık: Wolfram Sendromu

Gökçe Durmaz, Murat Yıldız
Ankara Atatürk Sanatoryum Eğitim ve Araştırma Hastanesi,Ankara

GİRİŞ VE AMAÇ:Wolfram sendromu otozomal resesif geçişli, nadir görülen nörodejeneratif bir hastalıtır.Hastalığın klasik komponentleri diabetus insipidus(Dİ),diabetus mellitus (DM),optik atrofi (OA) ve sağırlıktır(deafness).Yaygın olarak DIDMOAD sendromu olarak bilinir.Hastalık ilk olarak 1938 yılında Dr. Don J. Wolfram tarafından tanımlandığı için Wolfram sendromu olarak da bilinir. DM tanılı hastalar genelde ilk dekadda optik atrofi tanısı alır.İkinci dekadda santral diabetik insipidus ve sensorinöral sağırlık eşlik eder.Üçüncü dekadda üriner darlık ve dördüncü dekadda nörojenik anormaliler eşlik eder ve hastaların yarısından çoğu 35 yaşından önce kaybedilir.
Üçüncü basamak göğüs hastalıkları yoğun bakım ünitemizde takip edilen nörodejeneratif tutuluma bağlı aspirasyon pnömonisi gelişen Wolfram tanılı hastada; pnömoni, solunum yetmezliği ve diabetik insipidusa bağlı hipernaterinin eş zamanlı yönetimininin anlatılması planlandı.
YÖNTEM:40 yaşında erkek hasta acil servise nefes darlığı,balgamlı öksürük şikayeti ile başvurdu.Vital bulgularından Spo2:%54 Ateş:36.9 KŞ: 178 anormaldi. Fizik muayenede bilateral skapula altı sekretuvar ral, yardımcı solunum kaslarını kullanıyordu.Acil servis rutin tetkiklerinde Crp:30 Procalcitonin:0.03 WBC:5190 idi.PA akciğer grafisinde sağ alt zon paratrakeal perifere ulaşan opasite
artışı ve sol parakardiyak minimal opasite artışı vardı.Anamnezinde 12 yaşında Tip 1 DM ile DIDMOAD sendromu tanısı aldığı, 25 yaşına kadar bilgisayar mühendisliği eğitimini tamamladığı ve aktif olarak sosyal ve iş hayatına devam ettiği öğrenildi.Fakat daha sonra kas gücü kaybı, görme bozukluğu ve işitme kaybının artması ile bakım hastası olduğu öğrenildi.Yaklaşık 5 yıldır yutma bozukluğu mevcutmuş.1 ay önce benzer şikayetlerle dış merkeze başvurmuş ve 16 gün pnömoni tanısı ile yatışı olmuş.Antibiyotik tedavisi sonrası pnömoni gerilemiş, taburcu edilmiş.
BULGULAR:Pnömoni ve hipoksi sebebeyle yoğun bakım ünitesine yatışı yapıldı.Enfeksiyon hastalıkları tarafından meropenem 3x1 başlandı.KŞ disregülasyonu sebebiyle insulin infüzyonuna başlandı.Takiplerinde ateş olması sebebiyle tüm kültür istendi.Linezolid eklendi.Kontrol PAAG de progresyon mevcuttu.Hipoksinin derinleşmesi ile HFNC,tip 2 solunum yetmezliğinin gelişmesi ile NIMV ile takip edildi.NIMV uygulamasını tolere edemeyen hasta planlı entübe edildi.Pürülan sekresyon sebebiyle FOB yapıldı.Tigesiklin eklendi.Takiplerinde PAAG de regresyon mevcuttu.Kan kültüründe candida üreme olmasıyla flukanozol başlandı.Fakat hastanın takiplerinde sodyum değeri
yükselmeye başladı.Na:163 idi.Endokrin konsultasyonu istendi. Hipernatremi tedavisi başlandı.Desmopressin yanıtı olmaması nedeniyle dahiliye YBÜ'ne nakledildi.
SONUÇ:Wolfram sendromunda terminal dönemde gelişen nörodejeneratif tutulum sonrası yutma refleksi kaybı hastalarda aspirasyon pnömonisine sebep olabilmektedir.Gelişen solunum yetmezliği ile yoğun bakım ihtiyacı doğmaktadır.Bu dönemde hastalığın komponentleri olan hipernatremi ve hiperglisemi; pnömoni ve solunum yetmezliği yönetimini zorlaştırmaktadır.

Resim 1

PA akciğer grafisinde progrese pnömonik infiltrasyonlar

Resim 2

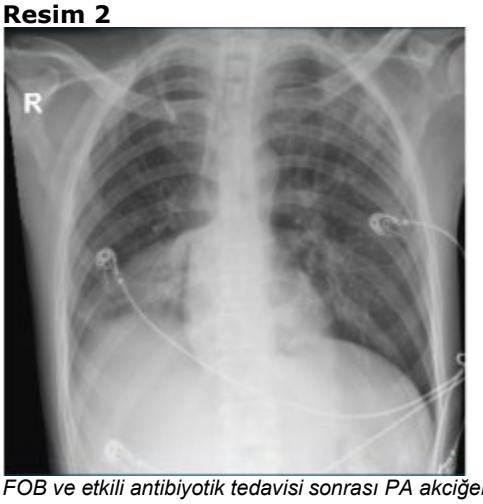

FOB ve etkili antibiyotik tedavisi sonrası PA akciğer grafisinde regresyon

EP-387

COVID-19 Hastalarında OMEGA-3 Yağ Asidi Kullanımının Sepsis Ve Mortalite Üzerine Etkisi

Deniz Erdem, Fatih Seğmen, Elmas Uysal, Gamze Kılıçarslan
Sağlık Bilimleri Üniversitesi Ankara Şehir Hastanesi, Yoğun Bakım Bllim Dalı, Ankara

GİRİŞ VE AMAÇ:Bu çalışmanın amacı, yoğun bakım ünitesinde (YBÜ) COVID-19 hastalığı nedeniyle tedavi edilen hastalarda omega-3 yağ asidi kullanımının sepsis ve mortalite üzerindeki etkilerini klinik ve laboratuvar sonuçları temelinde araştırmaktır.
YÖNTEM:Ankara Şehir Hastanesi yoğun bakım ünitesinde yatarak tedavi gören, COVID-19 enfeksiyonu olduğu doğrulanmış, Omega-3 yağ asidi diyet takviyesi alan (n=40) veya almayan (n=40) toplam 80 hasta tek merkezli, retrospektif çalışmamıza dahil edildi. Uygun hastaların klinik ve laboratuvar verileri hastane kayıtlarından çıkarıldı ve iki grup istatistiksel olarak karşılaştırıldı.
BULGULAR:Çalışmamızda, COVID-19 nedeniyle yoğun bakım ünitesine yatırılan hastaların çoğu (%70) erkek cinsiyette idi. Hastaların ortalama yaşı 65.5 (±13.6) idi ve 19 ile 88 arasında değişiyordu. Yoğun bakımda kalış süresi 3 ile 41 gün arasında değişmekte olup, ortalama yoğun bakımda kalış süresi 11,5 (±6,3) gündü (Tablo-1) Mortalite ve sepsis gelişme oranları her iki grupta da benzerdi. Omega-3 takviyesi almayan hasta grubunda pulse steroid tedavisi alan hastaların sıklığı daha yüksekti ($P<0.05$). Omega-3 alan hastalarda ortalama prokalsitonin ve interlökin-6 (IL-6) seviyeleri, omega-3 diyet takviyesi almayan hasta grubuna kıyasla anlamlı olarak daha düşüktü (prokalsitonin için, 0.2'ye karşı 1.0 ng/mL, $P<0.001$) ve (IL-6 için, 30.9'a karşı 91.5 pg/mL, $P<0.05$). Omega-3 takviyesi alan hastalarda ortalama protrombin zamanı (PT) daha kısaydı (12.3'e karşı 12.7 saniye, $P<0.05$).(Tablo-2)
SONUÇ:Bu çalışmada elde edilen çalışma sonuçları, omega-3 yağ asidi takviyelerinin ciddi COVID-19 hastalarına faydalı olabileceğini, ancak büyük ölçekli randomize kontrollü çalışmalarla daha fazla araştırma yapılması gerektiğini göstermektedir.

Tablo 1 Genel Hasta Özellikleri

	Erkek	Kadın
Cinsiyet, n (%)	56 (70)	24 (30)
	Mean (±SD)	**Range**
Yaş (yıl)	65.5 (±13.6)	19 - 88
YBU stay (gün)	11.5 (±6.3)	3 - 41
Entübasyon zamanı (gün)	3.5 (±5.4)	0 - 30
APACHE skoru	8.4 (±4.7)	2 26
SOFA skoru	4.2 (±2.5)	2 - 15
Ferritin (ng/mL)	765.5 (±525)	23 - 2584
CRP (ng/mL)	123.6 (±73.6)	8 419
Prokalsitonin (ng/mL)	0.6 (±1.7)	0 - 9.3
IL-6 (pg/mL)	61.2 (±124.9)	2 - 1000
D-Dimer (ng/mL)	3.4 (±6.6)	0.3 - 35.2
aPTT (saniye)	23.7 (±3.6)	18 - 39
PT (saniye)	12.5 (±1.7)	10 - 19
LDH (U/L)	529.4 (±247.4)	196 - 2058
Sitokin Fırtınası Skoru	3.2 (±1)	1 - 5
Ure (mg/dL)	70.7 (±43.8)	20 - 227
Kreatinine (mg/dL)	1.3 (±1.1)	0.5 - 7.3
GFR (mL/min/1.73 m^2)	71.9 (±29.4)	5.1 - 133
ALT (U/L)	54.9 (±53.5)	8 - 417
AST (U/L)	76.4 (±142)	13 - 1286
Lenfosit (10^9/L)	0.6 (±0.4)	0.2 - 2.6
WBC (10^9/L)	9.6 (±3.6)	3.1 - 24
NEU (10^9/L)	8.4 (±3.5)	2.4 - 23.3
HB (g/dL)	13.4 (±1.6)	8 - 16.6
PLT (10^9/L)	293.5 (±109.5)	21 - 572

YBU: Yoğun Bakım Ünitesi, SD: Standard Sapma

Tablo 2 Omega-3 Yağ Asidi Alan ve Almayan Grupların Karşılaştırılması

	Omega 2 Yağ asidi alanlar (n)	Omega 3 Yağ asidi almayanlar(n)	Toplam (n)	p*
Yaş (Yıl)	**62.0**	**69.0**		**0.309**
YBU yatiş günü (gün)	12.0	11.0		0.618
Entübasyon günü (gün)	3.6	3.5		0.897
APACHE skoru	8.2	8.7		0.174
SOFA skoru	4.2	4.3		0.397
Ferritin	801.3	729.7		0.389
CRP	147.7	99.4		0.412
Prokalsitonin (ng/mL)	1.0	0.2		**<0.001**
IL-6 (pg/mL)	91.5	30.9		**0.024**
D-Dimer	3.8	3.0		0.199
aPTT	24.0	23.4		0.845
PT	12.7	12.3		**0.006**
LDH	560.0	498.9		0.300
Sitokin Fırtınası Skoru	3.4	3.1		0.082
Ure	64.1	77.4		0.570
Kreatinine	1.2	1.3		0.634
GFR	78.1	65.8		0.591
ALT	68.8	41.0		0.166
AST	98.4	54.4		0.122
Lenfosit	0.6	0.6		0.183
WBC	9.7	9.5		0.115
NEU	8.5	8.3		0.091
HB	13.4	13.3		0.371
PLT	298.9	288.1		0.109

* t test

EP-388

Hayatı Tehdit Edici Astım Atağı Olgusunda Ekstrakorpereal Karbondioksit Uzaklaştırıcı Sistem Kullanımı

Cansın Erer[1], Pervin Hancı[2]
[1]Trakya Üniversitesi Tıp Fakültesi, Göğüs Hastalıkları Anabilim Dalı
[2]Trakya Üniversitesi Tıp Fakültesi, Göğüs Hastalıkları Anabilim Dalı, Yoğun Bakım Bilim Dalı

GİRİŞ VE AMAÇ:Astımlı kişilerin yaklaşık %3-10'unda şiddetli astım görülür. Ölüme yakın astım atağı solunum durması, bilinç değişikliği ve/veya parsiyel arteryal karbondioksit basıncının 50 mmHg üzerinde olmasıyla ilişkili mekanik ventilasyon gerektirebilen akut astım atağı olarak tanımlanır. Hastaların %30'unda invaziv mekanik ventilasyon gereksinimi gelişmektedir ve mortalitesi %8' dir. Mekanik ventilasyon çoğunlukla yeterli oksijenizasyon ve karbondioksit atılımı sağlayabilmesine rağmen, akciğerin artan dinamik hiperinflasyonu nedeniyle ventilatör ilişkili akciğer hasarı görülebilir. Mekanik ventilasyon ile solunum yetmezliği sağaltılamayan hastalarda ekstracorpereal yöntemler endikedir. Hayatı tehdit eden astım atağı nedeniyle ekstrakorpereal karbondioksit uzaklaştırıcı filtre (ECCO2R) kullanılan vakamız paylaşılmıştır.
OLGU:Bilinen ek kronik hastalık öyküsü olmayan astım tanılı 22 yaşındaki kadın hasta acil servise nefes darlığı şikâyeti ile başvurmuştur. Farmakolojik tedaviye rağmen kötüleşen hasta entübe edilmiştir. Yoğun bakım ünitemize yatırıldı. Geliş kan gazında respiratuar ve metabolik asidozu (pH: 6.9, PaCO2: 132 mmHg, PaO2:99 HCO3: 19.5 mmol/L) mevcuttu. fizik muayenede bilateral yaygın ronküs mevcuttu ve akciğer grafisinde hava hapsi gözlendi. Hastada barotravmayı önleyecek şekilde mekanik ventilatör ayarları (PCV mode, FiO2:50%, PEEP:0 cmH2O, Pinspiryum:35 cmH2O, solunum sayısı: I/E:1/3.5) yapıldı. Ekspiratuar duraklama manverası ile ölçülen OtoPEEP +6 cmH2O ölçüldü. Tidal volümün maksimum 250 ml/soluk ' a eriştiği gözlendi. İzlemde devam eden respiratuar asidoz nedeniyle 4 lt/dk süpürücü gaz ayarıyla venövenöz ECCO2R takibine alındı. Otuz dk sonra bakılan kan gazı normaldi (pH: 7.40, PaCO2: 36 mmHg, PaO2:184 mmHg, HCO3:23 mmol/L). Kan gazı parametrelerine göre süpürücü gaz ve mekanik ventilasyon parametreleri ayarlandı. Yatışının 4. Gününde bronkospazmı geriledi ve solunum sistemi kompliyansında artış mevcuttu. Süpürücü gaz akışı tedrici azaltıldı ve 5.günde cihaz desteği kesildi. Spontan solunum denemesi başarılı olan hasta yatışının 6. Gününde ekstube edildi ve servise devredildi.
SONUÇ:İnvaziv mekanik ventilasyon tedavisi ile yönetilemeyen hayatı tehdit edici astım atağı olgularında extrakorpereal yöntemler kullanılabilir. Ön planda hiperkapninin mevcut olduğu; oksijenizasyonun mekanik ventilatör ile korunabildiği vakalarda ECMO tedavisinden daha az invaziv olan ECCO2R filtre fayda sağlayabilir.

Extracorpereal Carbondioxide Removal System in a Near Fatal Asthma Attack: A case report

Cansın Erer[1], Pervin Hancı[2]
[1]Trakya University Faculty of Medicine, Department of Pulmonology
[2]Trakya University Faculty of Medicine, Department of Pulmonology, Division of Intensive Care

OBJECTIVE:Status asthmaticus is seen in 3-10 % of asthma patients and can cause near-fatal asthma attack. A near-fatal asthma attack is defined as a severe exacerbation of asthma that may require mechanical ventilation associated with respiratory arrest, altered consciousness, and/or PaCO2 over than 50 mmHg. Invasive mechanical ventilation is required in 30% of patients, and mortality is 8% in these patients. Although mechanical ventilation can often provide adequate oxygenation and ventilation, ventilator-associated lung injury may occur due to increased dynamic hyperinflation of the lung. Extracorporeal methods are indicated in patients whose respiratory failure couldn't been healed with mechanical ventilation. In this report, a near-fatal asthma attack patient managed with an extracorporeal carbon dioxide removal filter (ECCO2R) is presented.
CASE:A 22-year-old female patient with asthma was admitted to the emergency department with shortness of breath. Besides pharmacological treatment, the patient was deteriorated and intubated. The patient was admitted to the ICU. Blood gas analysis showed respiratory and metabolic acidosis (pH: 6.9, PaCO2: 132 mmHg, PaO2:99 HCO3: 19.5 mmol/L). Bilateral hyperinflation was seen on Chest X-Ray and severe respiratory wheezing was heard on both lungs. Mechanical ventilator settings (PCV mode, FiO2:50%, PEEP:0 cmH2O, Pinspiryum:35 cmH2O, respiratory rate: I/E:1/3.5) were made to prevent barotrauma. Otopeep was measured

as 6 cmH20 with expiratory hold manoeuvre. The maximum tidal volume was measured as 250 ml. ECCO2R system was initiated for ongoing respiratory acidosis with a 4 L/min sweep gas flow. Half an hour after starting ECCO2R system, blood gas analysis was normal (pH: 7.40, PaCO2: 36 mmHg, PaO2:184 mmHg, HCO3:23 mmol/L). On day 4, bronchospasm was resolved completely, respiratory system compliance increased. The sweep gas flow rate was titrated down and the device support was discontinued on day 5. The patient was extubated after a successful spontaneous breathing trial on day 6 and discharged.
RESULT:Extracorporeal devices could be helpful in near-fatal asthma attack that is hard to manage with invasive mechanical ventilation. In cases where oxygenation can be maintained with a mechanical ventilator and persistent hypercapnia is present, patients could benefit from ECCO2R.

resim
image

tablo
table

HASTANIN TAKİBİ BOYUNCA MEKANİK VENTİLATÖR AYARLARI, ECCO2R AYARLARI VE KAN GAZI DEĞERLERİNİN DEĞİŞİMİ

	Süpürücü gaz akışı	Diyalizat (cc/h)	PC/AC mod	FiO_2	PEEP (cmH_2O)	P_{ins} (cmH_2O)	RR	P_{supp}	dk/lt O_2	pH	pCO_2 mmHg
yoğun bakıma yatış	-			70	0	35	16			6,98	132
30.dk	-			70	0	35	16			6.99	132
1.saat	-			50	0	35	16			7.16	94
90.dk	-			50	0	35	16			7.20	80
2.saat	-			40	0	35	16			7.23	72
3.saat	-			40	0	35	16			7.26	63
4.saat	-			40	0	35	20			7.25	70
6.ssat	-			40	0	35	20			7.25	69
7.saat	-			40	0	35	20			7.23	75
8.saat	-			50	0	35	20			7.15	86
$ECCO_2R$ ile takibe alındı											
0.DK	4lt/dk	1500 cc		50	0	35	20			7,15	86
30.DK	4lt/dk	1500 cc		40	3	35	20			7,4	36
90.DK	3lt/dk	2000 cc		40	3	32	20			7,41	34
1.gün	5lt/dk	2000 cc		40	0	35	16			7,44	46
2.gün	4lt/dk	2000 cc		40	3	30	16			7,48	40
3.gün	4lt/dk	2000 cc		35	3	30	16			7,45	38
4.gün	3lt/dk	2000 cc	VC/SIMV mod	35	4		16	14		7,46	42
5.gün	3lt/dk	2000 cc		35	4		16	12		7,44	43
Ekstübe-nazal O_2 altında											
1.gün									4 lt/dk	7,46	41
2.gün									4 lt/dk	7,51	35
3.gün									3 lt/dk	7,50	33

figür
figure

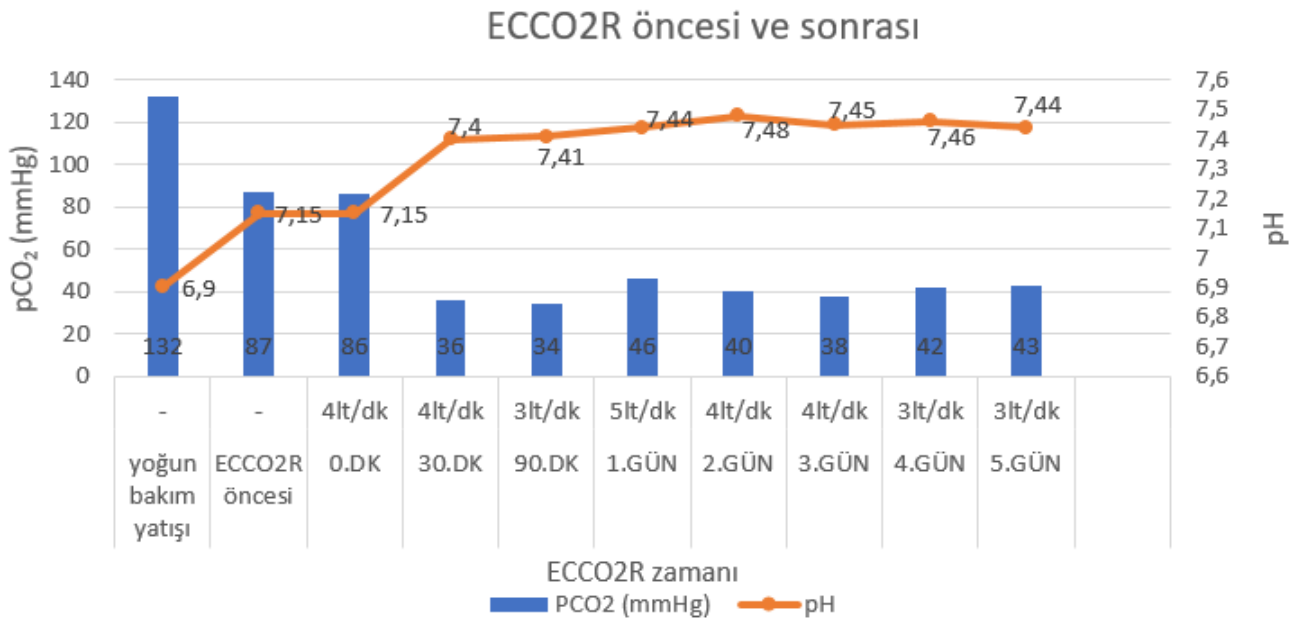

EP-389

COVİD-19 Sonrasında Sitomegalovirüs Pnömonisi Nedeniyle Yoğun Bakımda Takip Edilen Beş Olgunun İncelenmesi

Nur Aleyna Yektkin, Raşid Lal, Burcu Baran Ketencioğlu, Nuri Tutar
Erciye Üniversitesi,Göğüs Hastalıkları Anabilimdali,Kayseri

GİRİŞ VE AMAÇ:Sitomegalovirus(CMV) pnömonisi, yoğun bakımdaki kritik hastalarda yaygındır; genellikle kötü sonuçların yanı sıra artan morbidite ve mortalite ile ilişkilidir. CMV reaktivasyonu viremi olarak ortaya çıkabilir ve kolit ve pnömoni gibi uç organ hasarını
içerebilir. COVID-19'da CMV reaktivasyonu, stresten ve IL-1 inhibitörleri, IL-6 inhibitörleri, glukokortikoidler ve diğer immünobiyolojik tedavilerin kullanımından kaynaklanabileceği gibi immün yaşlanma sonucu ve inflamasyon artışıyla eş zamanlı insidental olarak da olabilir.
YÖNTEM:Erciyes Üniversitesi Tıp Fakültesi Göğüs Hastalıkları yoğun bakım ünitesinde(YBÜ) Temmuz 2021-Temmuz 2022 yılları arasında COVID-19 sonrasında CMV pnömonisi nedeniyle takip edilen 5 hasta incelenmiştir.
BULGULAR:Takip edilen beş olgunun üçü kadın, iki tanesi erkekti. Hastaların medyan yaş 59'du(min-mak:43-86). Entübe kalınan medyan gün 17'ydi(min-mak:3-43).COVID PCR pozitifliğinden sonra kan CMV PCR'ın pozitifleştiği medyan 12 gündü(min-mak:3-64).Yoğun bakım yatış
medyan gün sayısı 17'ydi(min-mak:11-48). Hastaların dördünün bilinen malignitesi olup, bir tanesi tosilizumab ve metilprednizolon tedavisi almış; dört tanesi sadece yüksek doz metilprednizolon tedavisi almıştır. Olguların hepsi valgansiklovir/gansiklovir tedavisi almıştır.
Tüm olgular tedaviye rağmen eksitus olmuştur.
SONUÇ:CMV enfeksiyonunun prevalansı yaşla birlikte artar ve immün yaşlanma ve inflamasyonu artırıcı olduğu düşünülmektedir. Sitokin fırtınası veya immunsüprese tedavilerden sonra olabileceği gibi;yaşa ve diğer faktörlere bağlı olarak COVID-19'la eş zamanlı da reaktivasyon pnömonileri ortaya çıkabilir. Gereksiz tedavi akut böbrek yetmezliği, sepsisle sonuçlanabileceği için tedavi verilip verilmeme kararı vaka bazında verilmelidir. Bu alanda randomize kontrollü çalışmalara ihtiyaç vardır.

EP-390

Covid-19 İlişkili ARDS(CARDS) Gelişen 3 Gebe Olguda, Postpartum Ekstracorporeal Membran Oksijenizasyon(ECMO) Deneyimimiz

Yildiz Tezel Baydar, Rahime Kayalı, Sami Cenk Kıraklı
S.B.Ü. Dr. Suat Seren Göğüs Hastalıkları Ve Cerrahisi Eğitim Araştırma Hastanesi, Yoğun Bakım Kliniği, İzmir

GİRİŞ VE AMAÇ:Gebelerde, artmış oksijen tüketimi ve azalmış rezidüel kapasitedeki nedeniyle Covid-19 ağır seyredebilmektedir. ARDS gelişen konvansiyonel tedavilere yanıtsız olgularda ECMO tedavisi uygulanabilmektedir. Gebelikte Covid-19 ilişkili ARDS gelişen, postpartum VV-ECMO tedavisi uygulanan 3 olgu sunulmuştur.
OLGU:Olgu 1: 28 yaş kadın, ikiz gebelik 38. gestesyonel haftasında test pozitifliği saptanmış. Genel durum bozukluğu nedeniyle acil C\S(sezeryan operasyonu) uygulanan hasta, postoperatif 10. gün entübe edilerek yoğun bakıma alındı. Konvansiyonel tedavilere yanıt vermeyen cilt altı amfizemi olan hasta yatışının 5. Günü ECMO tedavisine alındı.(Resim1)27 gün ECMO tedavisi alan hasta, sepsise bağlı multiorgan yetmezliği nedeniyle kaybedildi.
Olgu 2: 42 yaş kadın, 28. gestasyonel haftasında test pozitifliği saptanmış. Yoğun bakım yatışının 2. günü entübe edilen hastaya, genel durum bozukluğu nedeniyle acil C\S uygulandı. D-dimer ve ferritin değerlerinde artış nedeniyle tocilizumab tedavisi uygulandı. Yanıt alınamayan, P/F<100 olan hasta ECMO tedavisine alındı. (Resim1)20 gün ECMO tedavisi alan hasta, başarılı weaning sonrası servise nakil edildi.(Resim2)
Olgu 3: 24 yaş kadın, 32. gestasyonel haftasında test pozitifliği saptanmış. Yoğun bakım yatışının 2. günü entübe edilen hastaya, genel durum bozukluğu nedeniyle acil C\S uygulandı. C\S sonrası dönemde, IL-1 Antagonisti uygulanan P\F>150 olan hasta 5. Gün ekstübe edildi. Genel durumu tekrar kötüleşen yatışının 7. Günü entübe edilen P\F<100 olan hasta ECMO tedavisine alındı.(Resim1) Hasta, kardiyak arrest nedeniyle yapılan resüsitasyon sonrası pnömotoraks gelişti. Toraks tüpü revizyonlarına rağmen, pnömotoraksı regrese olmayan, toraks BT si çekilen hasta ECMO tedavisinin 18.günü kaybedildi.(Resim2)
SONUÇ:ECMO tedavisi Covid ilişkili ARDS de hayat kurtarıcı olabilmektedir. Literatürde, ECMO tedavisinin başarı oranı obstetrik olgu serilerinde farklılıklar göstermektedir. Bu farklılık, kanama, tromboz, sepsis gibi gelişen komplikasyonlara bağlı olabilmektedir. ECMO tedavi kararında geç kalınmaması başarı oranını olumlu etkileyebilir.

Our Experience with Postpartum Extracorporeal Membrane Oxygenation (ECMO) in 3 Pregnant Cases Developing Covid-19 Associated ARDS(CARDS)

Yildiz Tezel Baydar, Rahime Kayalı, Sami Cenk Kıraklı
Deparment of Intensive Care, University of Health Sciences Dr. Suat Seren Chest Diseases and Surgery Training and Research Hospital, Izmir, Turkey

OBJECTIVE:In pregnant women, Covid-19 can have a severe course due to increased oxygen consumption and decreased residual capacity. ECMO treatment can be applied in cases that develop ARDS who do not respond to conventional treatments. Three cases has been presented who developed Covid-19 associated ARDS during pregnancy and were treated with postpartum VV-ECMO.
CASE:Case 1: 28-year-old female, twin pregnancy. test positivity was detected at 38th gestational week. The patient, who was underwent emergency C/S due to general condition disorder, was intubated on the 10th postoperative day and taken to the intensive care unit. The patient with subcutaneous emphysema was taken to ECMO treatment on the 5th day. (Figure1)The patient who received ECMO treatment for 27 days died due to multiorgan failure due to sepsis.
Case 2: 42 years old female, test positivity was detected at 28th gestational week. Emergency C/S was applied to the patient who was intubated on the 2nd day of her intensive care hospitalization due to general condition disorder. Tocilizumab treatment was applied because of the increase in D-dimer and ferritin values. The patient with no response and P/F<100 was treated with ECMO. (Figure1)The patient, who received ECMO treatment for 20 days, was transferred to the service after successful weaning. (Figure2)
Case 3: 24-year-old female, test positive at 32th weeks of gestation. Emergency C/S was applied to the patient

due to general condition disorder who was intubated on the 2nd day of his intensive care hospitalization. In the post-C\S period, the patient who received IL-1 Antagonist therapy and whose P\F>150 was extubated on the 5th day. The patient's general condition deteriorated again, with P\F<100 she was intubated on the 7th day and taken to ECMO treatment.(Figure1)The patient developed pneumothorax after resuscitation due to cardiac arrest. Despite the thorax tube revisions, the patient whose pneumothorax did not regress, died on the 18th day of ECMO treatment.
RESULT:ECMO treatment can be lifesaving in Covid-19 associated ARDS. In the literature, the success rate of ECMO treatment differs in obstetric case series,due to complications. Not being late in the ECMO treatment may positively affect the rate.

Resim 1
Figure 1

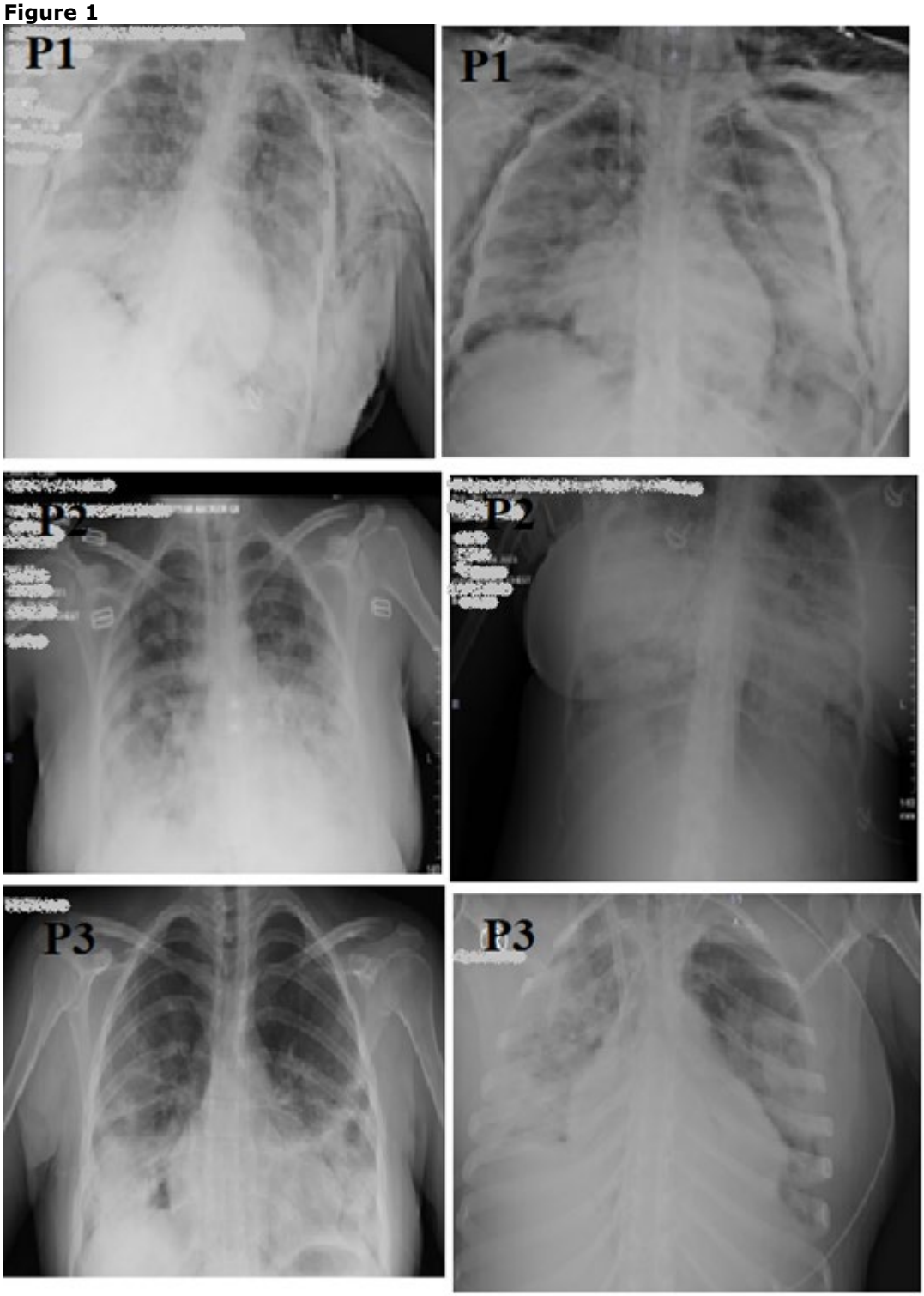

Olguların göğüs grafileri- YB yatış ve ECMO tedavisinin ilk günü

The chest X-ray imagining of patients ICU admission and at the first day of VV-ECMO

Resim 2
Figure 2

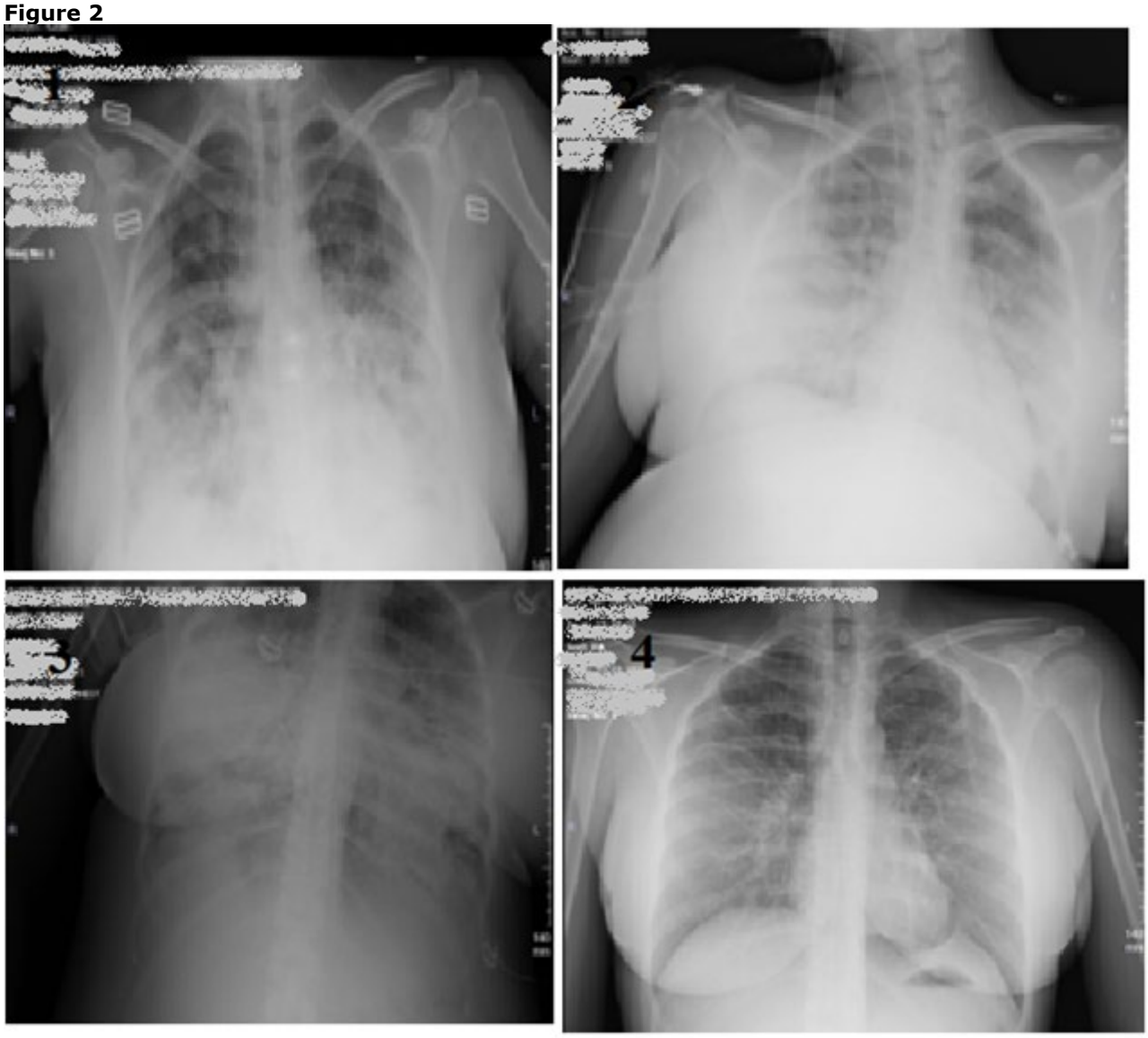

Olgu 2 nin göğüs grafileri 1-YB yatış 2-postoperatif 3-ECMO başlangıcı 4- Taburculuk sonrası
The chest X-ray imagining of case 2 1-ICU admission 2-postoperative 3-ECMO initiation 4- After discharged

EP-391

Pnömotoraks/Pnömomediastinum Gelişen Covid- 19 Hastalarının Yoğun Bakım Süreçleri

Gül Erdal Dönmez[1], Ömer Faruk Taştı[1], Sinem Güngör[1], Eylem Tunçay[2], Barış Yılmaz[1], İnşa Gül Ekiz İşcanlı[1], Mustafa Akyıl[3], Serkan Bayram[3], Zuhal Karakurt[1]

[1]Sağlık Bilimleri Üniversitesi Süreyyapaşa Göğüs Hastalıkları ve Göğüs Cerrahisi Eğitim ve Araştırma Hastanesi, Yoğun Bakım Ünitesi, İstanbul

[2]Prof Dr İlhan Varank Sancaktepe Eğitim ve Araştırma Hastanesi, Göğüs Hastalıkları Kliniği, İstanbul

[3]Sağlık Bilimleri Üniversitesi Süreyyapaşa Göğüs Hastalıkları ve Göğüs Cerrahisi Eğitim ve Araştırma Hastanesi, Göğüs Cerrahisi Kliniği, İstanbul

GİRİŞ VE AMAÇ:Ağır Covid-19'da nedeniyle yoğun bakımda takip edilen hastalarda pnömotoraks gelişmesi mortaliteyi arttıran bir komplikasyon olarak karşımıza çıkmaktadır. Çalışmamızda, 3. basamak yoğun bakım ünitesinde Covid-19 tanısı ile takip edilen hastalarda gözlenen pnömotoraks/pnömomediastinum olgularının demografik özelliklerini, yoğun bakım süreçlerini ve mortaliteyi etkileyen faktörleri incelemeyi amaçladık
YÖNTEM:Geriye dönük gözlemsel kesitsel çalışmaya göğüs hastalıkları ve göğüs cerrahisi eğitim araştırma hastanesi solunumsal düzey 3 yoğun bakım ünitesinde Mart 2020-Aralık 2021 tarihleri arasında Covid-19 tanısı ile yatıp, takiplerinde pnömotoraks/pnömomediasten gelişen her hasta alındı. Hastaların demografik özellikleri, ek hastalıkları, ventilatör uygulamaları (invaziv [İMV], noninvaziv mekanik ventilasyon [NIV]), tedavileri, yoğun bakım ünitesinde kalış günü ve mortaliteleri kaydedildi. Hastalar yoğun bakım ünitesinde gelişen mortalitelerine göre gruplandırıldı ve gruplar karşılaştırıldı
BULGULAR:Yoğun bakım takibinde pnömotoraks ve/veya pnömomediastinum gelişen 38 hastanın ortanca yaşı 62 (50-69) olup hastaların 27'si (%71) erkekti. Aktif sigara içen hasta sayısı 6 (%16) idi. Hastaların %53'ünde ek hastalık mevcut iken, en sık hipertansiyon (%30) eşlik etmekteydi. 19 hasta (%50) IMV, 1 (% 3) hasta NIV, 12 (% 32) hasta rezervuarlı maske oksijen, 6 (% 16) hasta nazal kanül ile takipli iken pnömotoraks geliştiği görüldü. 23 (%66) hastada sağ, 3 hastada (%9) bilateral pnömotoraks izlenirken, 8 (%21) hastada pnömomediasten izlendi. Hastaların %90'ına kapalı su altı drenaj uygulandı. 23 hasta (%61) yoğun bakım takibinde öldü. Entübasyon oranı ölen grupta daha yüksekti (%95,7) ($p<0,05$). Ölenler ve sağ kalanlar yaş, BMI, APACHE II skoru, Charlson komorbidite indeksi, pnömotoraks boyutu, kan gazı parametreleri açısından benzerdi. ARDS, sepsis ve KOAH yüzdesi ölen grupta sağ kalanlara göre fazla idi. ($P<0,05$)
SONUÇ:Yoğun bakım takibinde pnömotoraks-pnömomediastinum gelişen Covid-19 hastalarında mortalite yüksek seyretmektedir. Özellikle ARDS, sepsis ve KOAH'ı olan, IMV desteğinde takip edilen hastalar pnömotoraks açısından sıkı takip edilmelidir.

Tablo-1

Tablo 1. Pnömotoraks/Pnömomediastinum Gelişen Covid-19 Hastalarının Özellikleri (N: 38)		
Yaş (Yıl), ortanca (Ç1-Ç3)		62 (50-69)
Cinsiyet (Erkek), n (%)		27 (71)
Sigara, (n %)	Yok	16 (42)
	İçen	6 (16)
	Bırakmış	16 (42)
Pnömotoraks, n (%)		35 (92)
• Sağ pnömotoraks		23 (66)
• Sol pnömotoraks		9 (26)
• Bilateral pnömotoraks		3 (9)
Pnömomediasten, n (%)		8 (21)
ARDS, n (%)		21 (55)
Pnömoni, n (%)		36 (95)
Sepsis, n (%)		17 (45)
ABY, n (%)		6 (16)
Ek Hastalık, n (%)		20 (53)
• KOAH		7 (18)
• Astım		2 (5)
• İAH		2 (5)
• Akciğer Kanseri		1 (3)
• DM		7 (18)
• HT		11 (29)
• KAH		3 (8)
• AF		2 (5)
• KKY		2 (5)
Kısaltmalar: (Ç1-Ç3): 1. ve 3. Çeyrek Değerleri, ARDS: Akut respiratuar distres sendromu, ABY: Akut böbrek yetmezliği, KOAH: Kronik obstrüktif akciğer hastalığı, İAH: İntersitisyel akciğer hastalığı, DM: Diabetes mellitus, HT: Hipertansiyon, KAH: Koroner arter hastalığı, AF: Atriyal fibrilasyon, KKY: Konjestif kalp yetmezliğ		

Tablo-2

Tablo 2. Pnömotoraks ve/veya Pnömomediastinum Geliştikten Sonra Ölen ve Sağ Kalan Covid-19 Hastalarının Karşılaştırılması

		Mortalite				
		Sağ (n:15)		Ölü (n: 23)		
		N	%	N	%	P
Erkek		12	80	15	65	0.470
Entübasyon		5	33	22	96	**<0.001**
Pnömotoraks Yeri	Sağ	6	46	17	77	0.163
	Sol	5	38	4	18	
	Bilateral	2	15	1	5	
Pnömotoraks >2 CM		5	39	12	55	0.358
Pnömomediasten		4	27	4	17	0.687
ARDS		5	33	16	70	**0.028**
Pnömoni		13	87	23	100	0.149
Sepsis		3	20	14	61	**0.020**
Akut Böbrek Yetmezliği		0	0	6	26	0.063
KOAH		0	0	7	30	**0.029**
Astım		2	13	0	0	0.149
İntertisyel Akciğer Hastalığı		2	13	0	0	0.149
Akciğer Kanseri		1	7	0	0	0.395
Diyabet		2	13	5	22	0.681
Hipertansiyon		5	33	6	26	0.530

ARDS: Akut Respiratuar Distres Sendromu Akciğer Hastalığı

EP-392

Covid-19 Pnömonisinde Gelişen Pnömotoraks ve Pnömomediastinum'da Radyolojik Risk Faktörleri

Ayla Türkar[1], Ömer Faruk Taştı[1], Gül Erdal Dönmez[1], Eylem Tunçay[2], Sinem Güngör[1], İnşa Gül Ekiz İşcanlı[1], Mustafa Akyıl[1], Serkan Bayram[1], Zühal Karakurt[1]

[1]Süreyyapaşa Göğüs Hastalıkları ve Göğüs Cerrahisi Eğitim Araştırma Hastanesi

[2]Prof. Dr. İlhan Varank Sancaktepe Eğitim ve Araştırma Hastanesi

GİRİŞ VE AMAÇ:Covid-19 pnömonisinde pnömotoraks ve pnömomediastinum nadir görülen ancak mortalitesi yüksek
bir komplikasyondur. Bu çalışmada yoğun bakımda Covid-19 enfeksiyonu nedeniyle tedavi almakta iken pnömotoraks ve/veya pnömomediastinum gelişen vakaların bilgisayarlı tomografi (BT) bulguları ve olası risk faktörlerinin araştırılması amaçlanmıştır.
YÖNTEM:Çalışmaya Mayıs 2020-Aralık 2021 tarihleri arasında 3. düzey yoğun bakım ünitesinde Covid-19 nedeniyle takip ve tedavisi yapılan hastalardan pnömotoraks ve/veya pnömomediastinum gelişen ve gelişmeyen hastalar dahil edilmiş ve hasta dosyaları ile BT görüntüleri geriye yönelik taranmıştır.
BULGULAR:Çalışmaya Covid-19 tedavisi almakta iken pnömotoraks ve/veya pnömomediastinum gelişen 13 hasta
ile pnömotoraks/pnömomediasten gelişmeyen 30 hasta kontrol grubu olmak üzere toplam 43 hasta alındı.
Pnömotoraks/pnömomediasten gelişen hastaların 10'u(%77) erkek olup ortanca yaş 69, 8 hasta (%61) 65 yaş üstü idi.7 hastada pnömotoraks, 3 hastada pnömomediastinum, 3 hastada pnömotoraks ve pnömomediastinum birlikte görüldü. Tüm hastalarda akciğer parankim tutulumu bilateral iken, sadece pnömotoraks gelişen 7 hastanın 5'inde toraks BT'de diffüz tutulum, 2 hastada orta-alt zonlarda tutulum daha belirgin ve parankimin %75'ten fazlasının etkilenmiş olduğu saptandı. İzole pnömomediastinum gelişen 3 hastanın 2'sinde toraks BT' de diffüz tutulum mevcut olup 1 hastada ise arada sağlam kalan parankimal alanlar görülmesine rağmen %75'ten fazlası etkilenmişti. Pnömotoraks ve pnömomediastinum birlikte gelişen 3 hastanın 2'sinde parankim diffüz olarak tutulmuş iken 1 hastanın parankimal tutulumu ılımlı ve %25'ten az idi.13 hastanın 4'ünde plevral mayi eşlik etmekteydi. Hastaların 4'üne invaziv mekanik ventilasyon uygulanırken, 9'u ise sadece O 2 desteği alırken pnömotoraks/pnömomediasten gelişmişti. Hastaların mortalitesi %46 olduğu saptandı.
Kontrol grubundaki 30 hastanın 21'i erkek (%70) olup ortanca yaş 61'di ve 12 hasta (%40) 65 yaş ve üzerindeydi. Tüm hastalarda radyolojik tutulum bilateral iken, 10 hastada diffüz parankimal tutulum, 3 hastada %75'ten fazla, 6 hastada %50-75, 8 hastada %25-50 ve 3 hastada %25'ten az parankimal infiltrasyon mevcuttu. 8 hastada plevral mayi eşlik etmekteydi.
SONUÇ:Yoğun bakım hastalarında pnömotoraks/pnömomediastinumun mortalitesi yüksek bir komplikasyondur. Şiddetli ve diffüz parankimal tutulumun pnömotoraks/pnömomediastinum gelişimi açısından uyarı olabileceği düşünülmektedir. 65 yaş üstü hastalar ile invaziv mekanik ventilasyon desteğindeki hastalarda risk daha yüksektir. Çalışmada toraks BT ile önceden belirlenebilen başkaca radyolojik risk faktörü saptanmamıştır.