Cilt: 9 / Kongre Sayısı Ekim 2007

TÜSAD

SOLUNUM

29. Ulusal Kongresi

Türkiye
Solunum Araştırmaları Derneği
Yayın Organıdır

www.solunum.org.tr

ISSN 1302-4922

TÜSAD

SAHİBİ
Türkiye Solunum Araştırmaları Derneği Adına: Mustafa YAMAN

EDİTÖR
Editor-in-Chief
Mecit SÜERDEM

EDİTÖR YARDIMCILARI
Associate Editors
Günay AYDIN
Benan ÇAĞLAYAN
Filiz KOŞAR
Attila SAYGI
Gülderen ŞAHİN
Bülent TUTLUOĞLU

İSTATİSTİK EDİTÖRÜ
Statistics Editor
Sait BODUR

YAZI İŞLERİ MÜDÜRÜ
Managing Coordinator
Serdar ERTURAN

YAYIN SEKRETERİ
Managing Secretary
Nilüfer KILIÇ

SOLUNUM Dergisi TÜBİTAK ULAKBİM Türk Tıp Dizini Ulusal Veri Tabanında yer almaktadır.

SOLUNUM dergisinde yayınlanan yazılar, resim, şekil ve tablolar yayıncının izni olmadan kısmen veya tamamen çoğaltılamaz. Reklam ya da tanıtım amaçlı materyallerde kaynak gösterilmek şartı ile alıntı yapılabilir.

Türkiye
Solunum Araştırmaları Derneği
Yayın Organıdır

www.solunum.org.tr

YAZARLARA BİLGİ

1. SOLUNUM dergisi, Türkiye Solunum Araştırmaları Derneği (TÜSAD)'ın süreli yayın organıdır ve yılda 3 sayı yayınlanır. Derginin yayın dili Türkçe'dir. SOLUNUM dergisinde solunum sistemi ve hastalıkları ile ilgili araştırma yazıları, olgu sunumları, derlemeler, editöre mektuplar ve çeviriler yayınlanır. Yazılar elektronik ortamda kabul edilir.

2. Editörler Kurulu yayın koşullarına uymayan yazıları yayınlamamak, düzeltmek üzere yazarına geri vermek, biçimce düzenlemek yetkisine sahiptir. Gönderilen yazılar "peer review" sistemi ile elektronik ortamda değerlendirilir. Her yazı konularında uzman iki danışmana gönderilir. Danışman görüşlerinin farklı olması halinde yazı, üçüncü danışmana gönderilerek görüşüne uyulur ya da Editörler Kurulu iki görüşten birini tercih eder.

3. Dergiye gönderilen yazılara telif hakkı ödenmez. Yazıların bilimsel ve hukuksal sorumluluğu yazarlara aittir. Etik kurul kararı alınmışsa kararı alan etik kurulun adı, karar tarihi ve sayısı yazılmalıdır. Çalışma için maddi destek alınan kurum, enstitü veya vakıf ismi belirtilmelidir.

4. Online başvuru sırasında doldurulacak olan **Yayın Hakkı Devir Formu** (212) 529 58 68 nolu faksa gönderilmelidir.

5. **Yazı Gönderme:** Yazılar word dökümanı (doc) olarak hazırlanarak **www.solunum.org.tr** adresindeki "Online Makale gönder-takip et" sistemi kullanarak gönderilmelidir. Online Makale Gönderme Kılavuzu derginin arkasında yer almaktadır. İletişim kurulacak tüm yazarlara kayıt olmalarını takiben bir şifre ve kullanıcı adı sağlanacaktır. Bu şifre ve kullanıcı adı ile makale gönderme sistemine kayıt olduktan sonra sistemin yönergelerini dikkatlice okuyup tüm bilgileri eksiksiz kaydetmeniz gereksiz gecikmelerin önüne geçecektir. Tüm şekil, tablo ve gerekli görülen ek dokümanlar da aynı adrese gönderilmelidir.

6. **Yazı düzeni**

   Özet ve anahtar kelimeler: Türkçe ve İngilizce olarak yazının başlığını da içeren özet 250 kelimeyi geçmemelidir. Araştırma yazıları için özet; Amaç, Gereç ve Yöntem, Bulgular ve Sonuç alt başlıklarını içermelidir. Anahtar kelimeler en az 3, en fazla 6 adet olmalı ve altta web adresi bulunan Medical Subject Headings (MeSH) standartlarına uygun olmalıdır.
   http://www.nlm.nih.gov/mesh/MBrowser.html

   Ana metin sayfaları: Araştırma yazılarında Giriş ve Amaç, Gereç ve Yöntem, Bulgular, Tartışma bölümleri; olgu sunumlarında ise Giriş, Olgu Sunumu, Tartışma bölümleri yer almalıdır. Derleme yazılarında konunun daha iyi anlaşılmasını sağlayacak şekilde alt başlıklar kullanılmalıdır. Farmasötik ürünlerde jenerik isimlerin kullanılması tercih edilmelidir. Kısaltmalar özet veya ana metinde ilk kullanıldıkları yerde parantez içinde yazılmalı ve tüm metinde bu kısaltma kullanılmalıdır. Metin uzunluğu araştırma yazıları ve derlemeler için 10, olgu sunumları için 3, editöre mektuplar için 2 sayfayı geçmemelidir. Teşekkür bölümü metnin sonuna eklenmelidir.

   Kaynaklar: Metin içerisinde geçiş sırasına göre sıralanmalı ve bilginin geçtiği yerde parantez içinde verilmelidir. Dergi isimleri İndex Medicus'a uygun olarak kısaltılmalıdır. İndex Medicus'da yer almayan dergilerin isimleri tam olarak yazılmalıdır. Peş peşe ikiden fazla kaynak kullanımında sadece ilk ve son kaynak numaraları araya '-' işareti konarak belirtilmelidir. Kaynaklarda yazarların hepsi yazılmalıdır. Yazar sayısı 7 veya daha çok ise ilk 6 yazarın ismi yazılmalı ve sonrasında "ve ark." ya da Türkçe dışı kaynaklarda "et al." eki getirilmelidir. Kaynak sayısı araştırma ve derlemeler için en fazla 50, olgu sunumları için 10, editöre mektuplar için 5 olmasına dikkat edilmelidir.

   Kaynak gösterimine örnekler:

   Dergi;
   Barsch J, Binbara C, Eggers GWN. Positive pressures a cause of respiratory induced lung disease. Ann Intern Med 1970; 72: 810- 5.
   Kitap;
   Jones NL. Clinical exercise testing. 3rd ed. Philadelphia: WB Saunders; 1988.
   Kitaptan bölüm;
   Redlins S, Tishler PV. Familial influences on sleep apnea. In: Saunders NA, Sullivan CE, eds. Sleep and breathing. 2nd ed. New York: Marcel Dekker; 1994: 363- 77.
   Tablo, şekil ve resimler: Tablo, şekil ve resimler ayrı dosya halinde gönderilmelidir. Tablolar Romen rakamları ile işaretlenmelidir. Dosya büyüklükleri 600 KB'ı geçmemelidir.

   Burada açıklanmayan konular için **http://www.icmje.org/** adresinde bulunan 'International Committee of Medical Journal Editors. Uniform Requirements for Manuscripts Submitted to Biomedical Journals: Writing and Editing for Biomedical Publication' adlı yazıdan yararlanılmalıdır.

SÖZLÜ BİLDİRİLER

SS 01 Malign plevral efüzyonun tedavisinde Iodopovidone'la yapılan kimyasal plöredezin etkinliği ve küçük çaplı kateter ile toraks tüpünün karşılaştırılması: randomize, prospektif çalışma

Çağlayan Benan[1], Torun Elif[2], Turan Demet[1], Fidan Ali[1], Gemici Cengiz[3], Saraç Gülşen[1]

[1] Dr.Lütfi Kırdar Kartal Eğitim ve Araştırma Hastanesi, Göğüs Hastalıkları Kliniği
[2] Bingöl Devlet Hastanesi, Göğüs Hastalıkları Kliniği
[3] Dr.Lütfi Kırdar Kartal Eğitim ve Araştırma Hastanesi, Radyasyon Onkolojisi Kliniği

Iodopovidon'un kimyasal plöredezdeki etkinliğini ve 2 farklı plöredez tekniğinin sonuçlarını karşılaştırmak amacıyla; Ağustos 2004 ile Şubat 2007 tarihleri arasında kliniğimize malign plevral efüzyon (MPE) tanısı ile yatırılan 52 hastada yapılan 54 plöredez işlemi çalışma kapsamına alındı.
Hastalar 2 gruba randomize edildi. 1. grupta (n=27) 32 no toraks tüpü ile kapalı sualtı drenajı uygulanarak plöredez yapılırken, 2. gruba dahil olan hastalarda (n=27) plevral efüzyonun drenajı ve plöredez, plevral kateter ile sağlandı. Çalışmaya alınan hastalarda akciğerin tam reekspanse olması ve günlük drenaj miktarının 200 cc'nin altına düşmesini takiben sedasyon ve lokal anestezi sonrası % 10'luk Iodopovidone 20 cc + serum fizyolojik 80 cc karışımı plevral boşluğa gönderildi ve 2 saat sonra bu karışımın drene olması sağlandı. Günlük plevral drenaj miktarı 200 cc altında ise toraks tüpü çekilerek işleme son verildi.
Plöredez sonrası 1. hafta ve 3. ayda yapılan kontrollerde semptomatik düzelme ile birlikte plöral efüzyonun tam olarak gerilemesi komplet yanıt, semptomatik düzelme ile birlikte plöral efüzyonun torasentez gerektirmeyen düzeyde ve işlem öncesi seviyesinin altında olması parsiyel yanıt olarak değerlendirildi. İstatistiksel analizler için Mann Whitney U, Chi square, Fishers exact test kullanıldı.
Çalışmaya alınan hastaların 11'i ilk 1 ay içersinde akciğer ve plevra dışı nedenlerle ex olduğundan,ya da takiplerine gelmediğinden çalışmadan çıkarıldı.
Geri kalan 41 hastada yapılan 43 plöredez (grup 1 n=20, grup 2 n=23) işleminin 3. ay sonuçlarına göre tüm hastalarda % 60,5 komplet ve % 27,9 parsiyel olmak üzere toplam % 88,4 yanıt sağlandı.. Bu oranlar grup 1de % 60, %30, % 90, grup 2 de ise % 60,9, % 26, % 86,9 bulundu. Toplam komplikasyon oranı % 32,6 iken bu oran 1. grupta % 35, 2. grupta % 30,4 idi. Ölümcül komplikasyon saptanmadı. Ortalama plöredez süresi tüm hastalarda 5,67 gün idi. Gruplar arasında yanıt ve komplikasyon oranları, işlem gün sayısı açısından anlamlı farklılık saptanmadı (p>0.05).
Iodopovidon ucuz ve kolay ulaşılabilir olması ve yüksek başarı oranına sahip olması nedeniyle MPE ların kimyasal plöredezinde diğer ajanlara iyi bir alternatiftir. Plöredezin 32 F toraks tüpü veya plevral kateter ile yapılmasının etkinliği arasında anlamlı bir farklılık saptanmamıştır.

SS 02 Küçük hücreli dışı akciğer kanserlerinde metilebtetrahidrofolat redüktaz geni 677C-T poliformizminin incelenmesi

Şenel Funda[1], Çağlar Emel[1], Ortaköylü Mediha Gönenç[1], Bahadır Ayşe[1], Alkan Figen[1], Sesal Cenk[2]

[1] Yedikule Göğüs Hastalıkları ve Göğüs Cerrahisi Eğitim ve Araştırma Hastanesi
[2] Marmara Üniversitesi Fen Edebiyat Fakültesi Biyoloji Bölümü

Metilentetrahidrofolat redüktaz (MTHFR) geni folat metebolizmasında anahtar rol oynayan genlerdendir. MTHFR C667T polimorfizminden kaynaklanan folat redüktaz enzim aktivitesinin azalması, tümör baskılayıcı genlerin stabilitesini ve metilasyonunu etkilemektedir. MTHFR'nin C677 polimorfizminde, CC(Alanin/Alanin) homozigot normal, CT (Alanin/Valin) heterozigot ve TT (Valin/Valin) homozigot mutant genotipler bulunmaktadır. Küçük hücre dışı akciğer kanseri gelişiminde MTHFR genindeki C677T polimorfizminin etkisini araştırmak için, 100 küçük hücre dışı akciğer kanseri tanısı almış hasta (E/K:90/10, yaş ortalaması 60±9.96) ile 100 sağlıklı sigara içen kontrol grubunu oluşturan bireyler (E/K:62/38 yaş ortlaması 46.21±8.71) karşılaştırıldı. PCR (Polymerase Chain Reaction), RFLP (Restriction Fragment Lenght Polymorphism) ve agaroz jel elektroforez teknikleri kullanılarak elde edilen DNA'lardan C677T polimorfizmi araştırıldı. Küçük hücre dışı akciğer kanserli hastada MTHFR 677CC, 677CT, 677TT genotipleri sırasıyla 48(%48), 41(%41), 11(%11); kontrol grubunda 54(%54), 45(%45), 1(%1) olarak bulundu. Küçük hücre dışı akciğer kanserinde MTHFR 677TT (homozigot mutant) genotipi kontrol grubuyla karşılaştırıldığında 11 kat artmış idi (p=0.012). MTHFR C677T polimorfizmi cinsiyet dağılımına göre incelendiğinde, hasta grubunda 677TT genotipli kadın hasta 10(%10), kontrol grubunda ise 1(%1) olduğu saptandı (p=0.001). 677TT genotipi taşıyan bireylerde, sigara içme, alkol kullanımı, çevresel asbest maruziyeti, ailede kanser öyküsü varlığı kontrol grubundaki TT genotipi taşıyan bireylerle karşılaştırıldığında istatistiksel olarak anlamlı bir fark bulunmadı. Homozigot 677TT genotipi taşıyan hasta bireylerde en sık görülen histopatolojik tip adenokanser olup (%45) diğer hücre tipleri ile karşılaştırıldığında aralarındaki fark istatistiksel olarak anlamlı idi (p=0.04).
Sonuç olarak; Kanser gelişiminde etkili olan tümör supresör gen ve onkogenlerin yanı sıra MTHFR gibi düşük penetranslı genlerin de polimorfizmlerinin araştırılmasının uygun olacağını düşünmekteyiz.

SS 03 Bronşiolitis organize pnömoni ve akciğer kanseri birlikteliği

Büyükoğlan Hakan[1], Tutar Nuri[1], Mavili Ertuğrul[3], Canöz Özlem[2], Gülmez İnci[1], Oymak Fatma Sema[1], Demir Ramazan[1]

[1] Erciyes Üniversitesi Tıp fakültesi Göğüs Hastalıkları Ana Bilim Dalı Kayseri
[2] Erciyes Üniversitesi tıp Fakültesi Pataloji Ana Bilim Dalı Kayseri
[3] Erciyes Üniversitesi Tıp fakültesi Radyoloji Ana Bilim Dalı Kayseri

Bronşiollerde kısmi veya tam tıkanık, bronşiyal ve peribronşiyal fibrozisin eşlik ettiği distal havayollarında granülasyon dokusuyla karakterize bir durumdur. İnfeksiyöz hastalıklar, vaskülitler, kollajen doku hastalıkları, pulmoner lenfoproliferatif hastalıklar, neoplazmlar, HIV, radyoterapi, hipersensitivite pnömonitisi, Wegener granülomatosisi, kronik tiroidit, kronik eosinofilik pnömoni, ARDS, organ transplantasyonları sonrası, toksik ajanlar ve ilaçlara bağlı gelişebileceği gibi idiopatik olarakda gelişebilir.
Erciyes üniversitesi Tıp Fakültesi Hastanelerinde Ocak 2000 - Haziran 2007 tarihleri arasında tespit edilen, dosyasında gerekli bilgilere ulaşılabilen 30 (23 erkek, 7 kadın) BOOP olgusu çalışmaya dahil edildi. Olguların klinik ve radyolojik özellikleri, alt hastalık varlığı, tanı şekli, bronkoskopi bulguları ve eşlik eden kanser varlığı araştırıldı. Olguların yaş ortalaması 55.73 ± 12.38 idi. Hastaların yakınmaları sırasıyla öksürük %86.7, balgam %70, nefes darlığı %53.3, hemoptizi %43.3 ve göğüs ağrısı %36.7 idi. Bilgisayarlı tomografide kitle veya nodüler imaj %53.3, konsalidasyon görünümü %46.7, mediastinal LAP %30, peribronşial kalınlaşma ve retiküler dansite artışı %26.7, ve buzlu cam manzarası % 20 oranında tespit edildi. Tanı sekiz olguda bronkoskopi, dokuz olguda trans torakal iğne biyopsisi, 11 olguda cerrahi ve 2 olgu da da klinik olarak kondu. Otuz hastanın 10' nunda akciğer, beşinde akciğer dışı kanser eşlik ediyordu. Iki olgu tedaviye yanıt alınamaması nedeniyle yapılan kontrol biyopsi sonrası akciğer kanseri tanısı aldı. Sekiz olguda akciğer kanseri operasyonu sonrası alınan rezeksiyon materyalinde kanser dokusuna eşlik eden BOOP tespit edildi
Sonuç olarak; BOOP tanısı konulan olgularda tedaviye yanıt alınamadığı durumlarda mutlaka kanser varlığı araştırılmalı ve kanser olgularında da BOOP' nin eşlik edebileceği akılda bulundurulmalıdır.

SS 04 Küçük hücre dışı akciğer kanserlerinde mediastinal lenf nodu evrelemesinde Pozitron Emisyon Tomografi(PET) nin doğruluğu

Kıyık Murat, Akyüz Çiğdem, Tigin Hüseyin Cem, Metin Muzaffer, Özyurt Hayati, Çıkrıkçıoğlu Sadettin

Yedikule Göğüs Hastalıkları ve Göğüs Cerrahisi Eğitim ve Arştırma Hastanesi İstanbul

Amaç: Potansiyel olarak rezeksiyon yapılabilir durumdaki KHDAK li olguların mediastinal lenf nodu(MLN) evrelemesinde PET in katkısını araştırmak.
Metod: Mart 2005 den Haziran 2007 ye kadar 40 olgu (39 erkek,1 kadın) çalışmaya dahil edildi.Olguların tümü MLN evrelendirmesi için toraks bilgisayarlı tomografi (TBT) ve PET ile değerlendirildi.Transbronşiyal iğne aspirasyonu (TBİA), mediastinoskopi ve torakotomi sonuçları ile retrospektif olarak karşılaştırıldı.
Bulgular: 40 olgunun 36(%90)'sında mediastinoskopi, mediastinoskopi yapılmayan 4 olgunun 2 sinde TBİA, 2 sinde torakotomi sonuçları ile MLN evrelemesi yapıldı. Bulgular TBT ve PET değerlendirmeleri ile karşılaştırıldı. 22(%55) olguya rezeksiyon yapıldı. 15 (%37.5) olguda PET de MLN larda FDG tutulumu görülürken, TBT de 13(%32.5) olguda patolojik boyutta MLN tespit edildi. Mediastinoskopi yapılan 36 olgunun 14(%38.8) ünde, tüm 40 olgunun 18(% 45) inde MLN metastazı bulundu. MLN evrelemesinde PET ve BT nin duyarlılığı, özgüllüğü, pozitif prediktif değer (PPD) ve negatif prediktif değer (NPD) sırasıyla PET %76.5, %91.3, %86.7, %84.0 iken BT %64.7, %87, %78.6, %76.9 bulundu. TBT de 27(%67.5) olguda MLN yoktu veya <1cm, 13(%32.5) olguda ise > = 1cm MLN bulundu. TBT deki MLN > = 1cm ve <1cm'e göre baktığımızda PET'in duyarlılığı, özgüllüğü, PPD ve NPD sırasıyla %100, %50, %81.8, %100 ve %50, %100, %100, %82.6 bulundu.
Sonuç: MLN evrelemesinde TBT de MLN <1cm ise PET in pozitifliği, MLN > = 1cm ise negatifliği son derece güvenilir bulunmuştur. Olgu sayımız yeterli olmamakla birlikte MLN evrelemesinde PET yorumlanırken TBT deki MLN boyutunun önemli olduğu kanaatindeyiz.

SS 05 Küçük hücre dışı akciğer kanserli hastalarda neoadjuvan tedavinin etkisi: Erken evre ve ileri evre hastaların morbidite ve sağkalım analizi

Turna Akif[1], Kıyık Murat[2], Kara Volkan[3], Günlüoğlu Zeki[3], Yurt Sibel[4], Sayar Adnan[1], Metin Muzaffer[1], Dinçer İbrahim[3], Çıkrıkçıoğlu Saadettin[2], Koşar Filiz[4], Gürses Atilla[1]

[1] Yedikule Göğüs Hastalıkları ve Göğüs Cerrahisi Eğitim ve Araştırma Hastanesi, 1. Göğüs Cerrahi Kliniği
[2] Yedikule Göğüs Hastalıkları ve Göğüs Cerrahisi Eğitim ve Araştırma Hastanesi, 1. Göğüs Hastalıkları Kliniği
[3] Yedikule Göğüs Hastalıkları ve Göğüs Cerrahisi Eğitim ve Araştırma Hastanesi, 2. Göğüs Cerrahisi Kliniği
[4] Yedikule Göğüs Hastalıkları ve Göğüs Cerrahisi Eğitim ve Araştırma Hastanesi, 6. Göğüs Hastalıkları Kliniği

Giriş: Operabl olan ya da operasyon öncesi mediastinal lenf nodunda metastaz saptanan hastalarda neoadjuvan tedavinin sağkalıma olumlu yönde etki ettiğine dair yeterli çalışma bulunmamaktadır. Amacımız, merkezimizde neoadjuvan uygulaması ardından rezeke edilen erken evre ve ileri evre akciğer kanserli olguların morbidite, mortalite ve sağkalımlarını aynı evrelerde bulunan ve herhangi bir onkolojik tedavi almadan opere olmuş hastaların veri ve sağkalımları ile karşılaştırmaktır.
Gereç ve Yöntemler: Merkezimizde bulunan iki cerrahi kliniğinde 2001 ila 2007 yılları arasında neoadjuvan almış 74 olgu ile neoadjuvan almadan rezeke edilmiş küçük hücre dışı akciğer kanseri olan 321 olgu ile karşılaştırıldı. Toplam 371'i erkek 24 ise bayan olgunun yaşları 29 ila 84 arasında idi ve yaş ortalaması 56.1 yıl olarak bulundu. Neoadjuvan tedavi alan olgulardan 20'si çeşitli nedenlerden opere olamadı. Opere olan hastaların 25'i (%6.6) IIIB, 101'i (%26.5) IIIA, 101'i (%26.5) IIB, 23'ü (%6) IIA, 72'si (%18.9) IB, 36'sı (%9.4) IA ve 2 olgu da (%0.5) evre 0 olarak bulundu. Sağkalım analizi Kaplan-Meier karşılaştırma log-rank metodu ile yapıldı.
Bulgular: Tüm neoadjuvan alan olgulardan birinde mortalite görüldü (%1.3). Opere olan neoadjuvan almış olgularda morbidite %25.5 oranında saptanırken, neoadjuvan almayan olgularda bu oran %19 olarak saptandı. Tüm neoadjuvan almayan olgularda 5-yıllık sağkalım; %52.4, neoadjuvan alan olgularda ise, %68.6 olarak bulundu. Evre IIIA olan olgularda 3 yıllık sağkalım neoadjuvan alan olgularda %64.5, 5 yıllık sağkalım %32.7, medyan sağkalım süresi 38 +/-4 ay neoadjuvan almadan direkt opere olmuş olgularda 3 yıllık sağkalım %58.8, ortalama sağkalım süresi ise, 62+/-3 ay olarak bulundu. Aradaki fark istatistiksel olarak anlamlı bulunmadı (p=0.18). Neoadjuvan grubunda Evre IB'de 3 yıllık beklenen sağkalım %67, Evre 2B'de %62.5, Evre 3A'da ise %52 olarak bulundu ancak, 3 ayrı evre grubunda da aradaki fark istatistiksel anlamlılığa ulaşmamış idi. Morbidite oranları karşılaştırıldığında arada fark olmadığı gibi, neoadjuvan almış ve pnömonektomi yapılan hastalarda da morbiditede istatistiksel olarak anlamlı bir artış saptanmadı.
Sonuç: Neoadjuvan tedavi alan akciğer kanserli hastalarda belirgin yanıtlar izleniyor olmasına, sağkalımlarında neoadjuvan almayan olgulara göre daha iyi olmasına karşın, kısa dönem takiplerde istatistiksel olarak anlamlı bir sağkalım farkı görülmemiştir. Morbidite ve mortalite oranları açısından da bir fark gözlenmemiştir. Neoadjuvan kemoterapi uygulanan hastalarda yapılan pnömonektomi neoadjuvan tedavi almamış hastalara göre belirgin bir morbidite dezavantajı göstermemektedir.

SS 06 Opere edilmiş küçük hücreli dışı akciğer kanserli olguların klinik parametrelerinde değişim: 14 yıllık analiz

Turna Akif[1], Kahraman Selim[2], Büyükpınarbaşılı Nur[3], Sayar Adnan[1], Metin Muzaffer[1], Gürses Atilla[1]

[1] Yedikule Göğüs Hastalıkları ve Göğüs Cerrahisi Eğitim ve Araştırma Hastanesi, 1. Cerrahi Kliniği
[2] Yedikule Göğüs Hastalıkları ve Göğüs Cerrahisi Eğitim ve Araştırma Hastanesi, 4. Göğüs Hastalıkları Kliniği
[3] Yedikule Göğüs Hastalıkları ve Göğüs Cerrahisi Eğitim ve Araştırma Hastanesi, Patoloji Bölümü

Giriş: Son 20 yılda yaşadığımız tüm gelişmelere karşın, küçük hücreli olmayan akciğer kanserli olguların sağkalımlarında belirgin bir fark kaydedilmemiştir. Ancak, tümörün kaynaklandığı lob, tümörün tipi gibi parametrelerde geçen yıllarla birlikte farklılık olduğunu bildiren çalışmalar bulunmaktadır. Amacımız, klniğimizde son 14 yılda rezeke edilen hastaların klinik parametrelerini irdeleyerek arada bir fark olup olmadığını saptamaktır.
Gereç ve Yöntem: Cerrahi kliniğimizde Ocak 1993 ila Nisan 2007 arasında opere edilmiş 812 küçük hücre dışı akciğer kanserli olguyu bu zaman peryodunu 2 bölüme ayırarak irdeledik. Bu bölümler Ocak 1993 – Aralık 1999 ila Ocak 2000- Mayıs 2007 idi. Opere olan hastaların hemen tümüne bronkoskopi, toraks BT çalışılmış idi. Tüm vücüd taraması, beyin BT ya da MRI'ı, gereken hastalarda batın BT'si ile cerrahiye uygunluğu anlaşılan hastalarda rezeksiyon öncesi inceleme olarak 1998'e kadar, BT'de 1 cm'den büyük gangliyonu olanlarda ve 1999 ve sonrasında ise, hemen hemen tüm hastalarda mediastinoskopi yapıldı. Hastaların postoperatif patoloji piyeslerinden raporlanan hücre tipleri ve tümörün kaynaklandığı lob kaydedildi. Bu kayıtlar, Ki-Kare testi ile karşılaştırıldı.
Bulgular: Toplam 737 kadın, 75 erkek 812 olgu irdelendi. Ortalama yaş, 56.3 idi (17 ila 84 yaş arası). 2000'den öncesi 349, sonrasında 413 olgu bulunmakta idi. Cinsiyet oranlarına bakıldığında %7.2'den, 2000 sonrası %10'a çıktığı görüldü (p=0.209). Adenokarsinom saptanma oranının %21.1'den %25.5'e çıktığı görüldü(p=0.29). 2000 yılından önce toplam 145 pnömonektomi yapılmış iken (%41.5 olguya), 2000 yılı ve sonrasında 135 hastada pnömonektomi ameliyatı (%32.7 olgu) uygulanmış idi. Bu fark istatistiksel olarak anlamlı bulundu (p=0.012). Toplam 184 T3 olgu opere edildi. Bunlardan 2000 öncesi olan hastalar tüm hastaların %47.7'sini oluşturu iken, yakın dönemde T3 hastaların oranının %25.5'e düştüğü görüldü(p=0.049). T1 olarak saptanan hastaların oranında da istatistiksel olarak anlamlı olmayan bir artış bulundu.
Sonuç: Son 14 yıl 2 ayrı döneme ayrılarak irdelendiğinde, giderek daha az T3 hastayı opere ettiğimiz ve giderek daha az pnömonektomi yaptığımız izlenmiştir. Batı literatürüne uygun olarak, adenokarsinom insidansında ve T1 olgu sayısında belirgin ancak istatistiksel anlamlılığa ulaşmamış bir artış bulunmaktadır. Bunda, artan hasta bilincinin, hastalığın teşhis oranındaki artışın ve sigara içme alışkanlıklarının etkisi olabilir.

SS 07 Bronşektazili çocuklarda inspiratuar kas eğitiminin solunum fonksiyonları ve solunum kas kuvvetine olan etkisi

Ayhan Burcu[1], Gürses Hülya Nilgün[2], Demir Rengin[2], Özyılmaz Semiramis[2]

[1] İstanbul Üniversitesi, Fizik Tedavi ve Rehabilitasyon Yüksekokulu, İstanbul
[2] İstanbul Üniversitesi, Kardiyoloji Enstitüsü, Kardiyopulmoner Rehabilitasyon Fizyoterapi Bölümü, İstanbul

Amaç: Bu çalışma bronşektazili çocuk hastalarda inspiratuar kas eğitiminin solunum fonksiyonları ve solunum kas kuvvetine olan etkisini incelemek amacıyla yapılmıştır.
Gereç ve Yöntem: Çalışmaya alınma kriterlerine uyan stabil bronşektazisi olan 36 hasta çalışmaya alındı. Randomizasyon sonucu hastaların 19'u çalışma grubuna (yaş ortalaması 11,81±2,71 yıl), 17'si kontrol grubuna (yaş ortalaması 12,07±2,25) dahil edildi. Hastalar tedavinin başlangıcında ve sonunda solunum fonksiyonları (SF) ve solunum kas kuvveti açısından değerlendirildi. Çalışma grubundaki hastalar 8 hafta boyunca haftada 5, günde 2 kez ve 15 dk olmak üzere "Threshold İnspiratory Muscle Training (İMT)" aleti ile solunum kas kuvveti eğitimlerini ve öksürme eğitimlerini uyguladılar, kontrol grubuna ise 1 kez öksürme eğitimi verildi. İstatiksel analizde "Independent Samples t-test" ve "Mann Whitney U" testi gruplar arası benzerliği görmek, "Wilcoxon Signed-Rank" testi tedavi öncesi ve sonrası sonuçları karşılaştırmak, "Mann Whitney U" testi ve "paired t-test" gruplar arasında başlangıç ve 8. hafta sonrasında elde edilen değişimleri değerlendirmek için kullanıldı.
Bulgular: Gruplardaki demografik özellikler benzerdi (p>0,05). Gruplar arası, SF test parametreleri incelediğinde çalışma grubunda VC, FVC, FEV1, PEF, MEF%50, MVV, MMF değerlerinde anlamlı gelişme görülürken (p<=0,05), kontrol grubunda anlamlı farklılık olmadı (p>0,05). 8 hafta sonunda PImax ve PEmax değerlerinde de istatiksel olarak anlamlı derecede iyileşme gözlendi (p<=0,05), kontrol grubunda ise anlamlı değişiklik olmadı (p>0,05).
Sonuç: Bu bulgulara göre, solunum kaslarının inspiratuar yöndeki eğitimi ile hastaların solunum kas kuvveti ve solunum fonksiyonları üzerindeki artışla beraber hastalar daha rahat öksürüp sekresyonlarını daha kolay çıkartabilmişlerdir.

SS 08 Altın ramatçılarında kurşun maruziyeti

Toprak Necati[1], **Turgut Yelda**[2], Tutluoğlu Bülent[2], Özçelik Derviş[3], Uysal Ömer[3]

[1] İstanbul Üniversitesi Cerrahpaşa Tıp Fakültesi Halk Sağlığı A.D. İstanbul
[2] İstanbul Üniversitesi Cerrahpaşa Tıp Fakültesi Göğüs Hastalıkları A.D. İstanbul
[3] İstanbul Üniversitesi Cerrahpaşa Tıp Fakültesi Biofizik A.D. İstanbul

Altın Ramatçılığı, atıklardan ve etrafa saçılıp yapışmış görünmez altın partiküllerinin yakma veya elektroliz yöntemi ile geri kazanılması için yapılan bir işlemdir. Bu işlemde kullanılan Kurşun (Pb) ve asetik asit özellikle santral sinir sistemi, hematopoetik ve solunum sistemini etkilediği çok iyi bilinen tehlikeli-zararlı maddelerdir. Kurşun ve asetik asidin klinik semptomlar, fizik muayene ve pulmoner fonksiyonlar üzerine etkisini değerlendirmek amacıyla ortalama yaşları 36,12±7,75 olan 42 işçiye bir anket yapılmış, solunum fonksiyon testleri uygulanmış ve kan kurşun seviyeleri ölçülmüştür. İdari bölümde maruziyeti olmayan 30 kişi kontrol grubu olarak alınmıştır. Solunum fonksiyon testleri (SFT) taşınabilir spirometre ile yapılmıştır. Klinik semptomların değerlendirilmesinde balgam, hapşırma-burun akıntısı ve boğaz irritasyonu yakınmalarının çalışma grubunda belirgin olarak daha sık olduğu gözlenmiştir(p<0,05). Çalışma grubundakilerde çok daha yüksek oranlarda HT, konsantrasyon problemleri, eklem ağrıları, üriner enfeksiyon, abdominal ağrı atağı ve konstipasyon episodları gibi geçirilmiş hastalık öyküleri mevcuttu(p<0,05). Fizik muayene sonuçları anormal dermatolojik bulguların, kas zayıflığının ve anormal oskültasyon bulgularının ön plana çıktığını göstermiştir (p<0,05). Kandaki kurşun seviyeleri çalışanların %85.7'sinde ortalama 51,66±26,40 değeri ile normal olan 20 mgr/100 ml değerinin üzerinde idi. Sadece asetik asit ile çalışan (%14.3) 6 işçide ise kurşun seviyeleri normaldi. FVC, FVC%, FEV1, FEV1% ve FEV1/FVC ortalama değerleri sırasıyla 4549±813; 91,33±16,81; 3795±674; 91,44±14,77; 83,24±5,09 idi. Bu çalışma; kronik kurşun zehirlenmesinin solunum fonksiyon testlerini etkilemeksizin respiratuar sistem dahil birçok sistemde sağlık problemlerine neden olduğunu göstermektedir. Sonuç olarak; iş çevresini optimize etmek ve gerekli olduğunda bireysel korunmayı arttırmaya yardımcı olmak için biz aralıklı olarak kan kurşun seviyesi ölçümü yapılmasını önermekteyiz.

SS 09 Solunumsal yoğun bakım ünitesinde MRSA infeksiyonları: Florokinolon kullanımı MRSA infeksiyonu gelişme sıklığını artırıyor mu?

Batar Dirican Nigar[1], Öz Tolga[1], Pullukçu Hüsnü[2], Aydemir Şöhret[3], Kaçmaz Başoğlu Özen[1], Bacakoğlu Feza[1]

[1] Ege Üniversitesi Tıp Fakültesi, Göğüs Hastalıkları Ana Bilim Dalı, İzmir
[2] Ege Üniversitesi İnfeksiyon Hastalıkları ve Klinik Mikrobiyoloji Ana Bilim Dalı, İzmir
[3] Ege Üniversitesi Mikrobiyoloji ve Klinik Mikrobiyoloji Ana Bilim Dalı, İzmir

"Methicillin-resistant Staphylococcus aureus" (MRSA) infeksiyonları; çoğunlukla hastane kaynaklı olup, ciddi morbidite ve mortalite nedenidirler. Hastanede yatan olgularda MRSA infeksiyonu gelişmesine yol açan faktörlerden biri, uzun süreli ve geniş spektrumlu antibiyotik kullanımıdır. Florokinolonların yaygın kullanımının, MRSA infeksiyonuna neden olduğunu bilinmektedir. Çalışmamızda, yoğun bakım ünitesi (YBÜ)'nde MRSA infeksiyonunun gelişmesini etkileyen faktörler ve prognoza katkıları araştırılmış, florokinolon kullanımının etkisi gözden geçirilmiştir. Kliniğimiz YBÜ'nde, Ocak 2005-Aralık 2006 tarihleri arasında izlenen 302 olgunun 36 (%11.9)'sında hastane kökenli MRSA infeksiyonu gelişmiştir. Çalışmaya; 33'ü MRSA'ya bağlı pnömoni, 3'ü MRSA'ya bağlı bakteriyemi tanısı alan bu 36 olgu (26'sı erkek, yaş ort. 67±16, başvuruda; APACHE II skoru ort. 25±6, PaO2/FiO2 oranı ort. 173±73) alınmıştır. En sık yatış tanıları; KOAH atak (%30.6) ve hastane kökenli pnömoni (%30.6) olup, 32 olguda (%88.9) eşlik eden hastalık mevcuttur. Çalışma grubumuzda; MRSA'ya bağlı pnömoni gelişme süresi 14±11 gün ve MRSA'ya bağlı bakteriyemi gelişme süresi 7±9 gün bulunmuş, 26 olgu (%72.2) eksitus olmuştur. Demografik özellikler ve risk faktörleri ile MRSA infeksiyonu gelişimi ve mortalite arasında anlamlı ilişkiler saptanmamıştır. Ancak, MRSA infeksiyonu gelişen olgularda gelişmeyenlere göre; YBÜ ve hastanede yatış süreleri daha uzun (sırasıyla 24±20 güne karşı 9±11 gün, p=0.005 ve 33±22 güne karşı 14±13 gün, p=0.002) bulunmuştur.
Çalışma süresince YBÜ'nde izlenen 302 olgudan 93'üne florokinolon tedavisi başlanmış, bunların 20 (%21.5)'sinde hastane kökenli MRSA infeksiyonu (14'ünde pnömoni, 6'sında bakteriyemi) gelişmiştir. Florokinolon tedavisi ile MRSA infeksiyonu gelişimi arasında ilişki bulunmamıştır.
Sonuç olarak; hastane kökenli MRSA infeksiyonu gelişmesinin yoğun bakım ve hastanede yatış süresini uzattığı gözlenmiştir. Florokinolon kullanımının ise, MRSA infeksiyon oranını artırmadığı sonucuna varılmıştır.

SS 10 KOAH'lı hastalarda yürüme, ekspiratuar solunum enduransı ve BODE indeksinin değerlendirilmesi

Kuran Gökşen[1], Gürses Hülya Nilgün[2], İşsever Halim[3], Erkan Feyza[1]

[1] İstanbul Üniversitesi İstanbul Tıp Fakültesi Göğüs Hastalıkları Anabilim Dalı, İstanbul
[2] İstanbul Üniversitesi, Kardiyoloji Enstitüsü
[3] İstanbul Üniversitesi İstanbul Tıp Fakültesi Halk Sağlığı Anabilim Dalı, İstanbul

Amaç: Çalışmamızın amacı KOAH'lı hastalarda yürüme, ekspiratuar solunum enduransı ve BODE indeksini değerlendirerek bu verilerin hastalık süresi ile aralarındaki ilişkiyi araştırmaktı.
Gereç ve Yöntem: Çalışmaya İstanbul Tıp Fakültesi Göğüs Hastalıkları Anabilim Dalı KOAH polikliniğince izlenen stabil KOAH'lı 25 erkek hasta alındı. Hastalara solunum fonksiyon testi, 6 dakika yürüme testi (6 DYT) yapıldı. Hastaların "threshold" PEP cihazı ile ekspiratuar kas enduransları değerlendirildi, miyokardial oksijen tüketimi (MVO2), "Modifiye Medical Research Council" (MMRC), visüel analog skala (VAS) ve Borg skalası ile dispne dereceleri, BODE indeksine göre kategorileri ve 6 dakika yürüme işleri (6 DYİ) belirlendi.
Bulgular: Hastalarımızın yaş ortalaması 66.8±9.2 yıldı. Beden kitle indeksleri 28.2±2.7 kg/cm^2, solunum fonksiyon testinde birinci saniyedeki zorlu ekspirasyon hacmi (FEV1) ortalaması %56.8±22.7, maksimal inspiratuar basınç (PImaks) değeri ortalama 71.7±26.6 cm H2O, maksimal ekspiratuar basınç (PEmaks) değeri ortalama 74.7±40,5 cm H2O idi.
6 DYT mesafesi ortalama 366±65 m idi. 6 DYT öncesinde Borg skorunun ortancası 1 iken sonrasında 2, test sırasındaki VAS'a göre dispne değişim ortalaması 1.5±1.4 cm, oksijen satürasyonu test öncesi ortalama 95.2±1.7, test sonrası 91.6±5.6, MVO2 değişimi 48.7±23.5'di. Ekspiratuar kas endurans süresi 3.2±2.8 dk, değerlendirme öncesinde Borg skorunun ortancası 1 iken, sonrasında 2, VAS'a göre dispne değişim ortalaması 1.0±1.3 cm, oksijen satürasyonu değerlendirme öncesi ortalama %95.1±1.7 sonrası %95.4±2.1, MVO2 değişimi ortalama 15.2±26.4'tü. BODE skorları ortalama 2.32±2.29 (min 0, max 7, median 2), 6DYİ ortalama 27014.4±6279.9 kg m idi.
Hastalık süresi; BODE indeksi, 6 DYT sırasındaki VAS değişimi ve ekspiratuar kas endurans değerlendirmesi sırasındaki MVO2 değişimleri ile anlamlı olarak ilişkiliydi (sırasıyla rs=0.525, 0.533, -0.608).
Sonuç: Hastaların solunum endurans testi yürümeye göre yaklaşık MVO2'nin üçte biri kadar fark yaratmasına rağmen dispne değişimlerinin Borg'a göre benzer olması, solunum kas endurans eğitiminin gerekliliğini ortaya koymaktadır. KOAH'lı hastalarda fizyoterapi ve rehabilitasyon programı planlamadan önce hastalık süresini de dikkate alarak solunum ve fonksiyonel parametrelerin ayrıntılı olarak değerlendirilmesini öneriyoruz ve hastaya özel planlanan programların daha yararlı olabileceğini düşünüyoruz.

SS 11 Stabil KOAH hastalarının egzersiz dayanıklılık süre ve pik VO2 değerlerinin SFT sonuçları ile ilişkisi

Metin Gökhan[1], Öztürk Levent[2], Duman Esra Sönmez[3], Demir Tunçalp[3]

[1] İstanbul Üniversitesi Cerrahpaşa Tıp Fakültesi, Fizyoloji Anabilim Dalı, İstanbul
[2] Trakya Üniversitesi Tıp Fakültesi, Fizyoloji Anabilim Dalı, Edirne
[3] İstanbul Üniversitesi Cerrahpaşa Tıp Fakültesi, Göğüs Hastalıkları Anabilim Dalı, İstanbul

Amaç: KOAH hastalarındaki sabit yüklü dayanıklılık test sürelerinin pik VO2 ve yürüme mesafesi'ne göre, bronkodilatatör uygulaması sonrasındaki değişiklikleri tayin etmede daha hassas olduğu bildirilmiştir. Bizim araştırmamız ise progressif yük arttıran submaksimal bir testin yanıtlarını stabil KOAH'lı hastalarda sorgulamak amacıyla planlanmıştır. Test sırasındaki dayanıklılık süreleri ve pikVO2 değerleri, hastaların solunum fonksiyon testleri (SFT) ile ilişkisi açısından incelenmiştir.
Gereç ve Yöntem: Klinik olarak stabil 33 KOAH'lı hasta ve 26 sağlıklı kontrol çalışmaya dahil edildi. Denekler istirahat SFT'leri sonrasında bisiklet ergometresinde ramp protokolü (10 watt/dak) ile egzersiz'e tabi tutuldu. Deneklerin test sırasındaki gaz analizleri (O2 ve CO2) 'breath by breath' olarak gerçekleştirildi. Sonuçların karşılaştırmaları için Student t ve Mann Whitney U testleri (parametrik ve nonparametrik data) kullanıldı. Aralarındaki olası ilişkiler ise Pearson korelasyon testi ile araştırıldı. $P < 0.05$ anlamlı olarak kabul edildi.
Sonuç: KOAH hastalarının egzersiz parametreleri arasında "dayanıklılık süresi (535±159 vs 705±115 saniye, p<0.001), ergometrik iş (89.2±26.6, vs 117.8± 19.5 watt, p<0.001) ve pikVO2 (14.0±3.6 vs 18.7±4.6 p<0.001)" kontrollere göre daha düşük bulundu. KOAH hastalarının FEV1 ve inspirasyon kapasite (IC) sonuçlarının dayanıklılık süreleri ile olan ilişkisi (sırasıyla, R=0.600, p<0.001; R=0.615, p<0.001) pikVO2 ile olan ilişkiye (sırasıyla, R=0.284, p>0.05; R=0.127, p>0.05) göre daha kuvvetli bulundu. Netice olarak, bizim çalışmamızdaki stabil KOAH hastalarının egzersiz kapasitelerinin düşük ve ventilasyon sınırlı olduğu tespit edilmiştir. Progressif yüklü testteki dayanıklılık sürelerinin FEV1 ve IC ile korelasyonu pik VO2'ye göre daha iyi bulunmuştur. Komplike ve pahalı laboratuar ölçümleri olan gaz analizlerine karşın sadece egzersiz dayanıklılık sürelerinin takip edilmesi KOAH hastalarının değerlendirilmesinde hem ucuz hem de daha güvenilir bir yöntem olabilir.

SS 12 KOAH akut atakta influenza ve Respiratuar Sinsisyal Virüs (RSV) sıklığının araştırılması

Pınar Yusuf, Biçmen Can, Polat Gülru, Büyükşirin Melih, Tibet Gültekin

İzmir Dr Suat Seren Göğüs Hastalıkları ve Cerrahisi Eğitim ve Araştırma Hastanesi

KOAH atağı; stabil KOAH olgusunda dispnede, balgam mikatarında ve balgam pürülansında artış epizodu olarak tanımlanır. Enfeksiyöz kökenli ataklar % 50-80 oranındadır. Biz bu çalışmada kliniğimizde eylül 2006-şubat 2007 tarihleri arasında yatan ağır-çok ağır KOAH'lı 57 hastada influenza virüs ve RSV sıklığını araştırmayı amaçladık. Her hastadan steril kaplara alınan solunum yolu örnekleri (balgam, bronş asp., BAL, v.b.) bekletilmeksizin laboratuvara ulaştırıldı. Solunum yolu örnekleri nonspesifik kültür ve moleküler tanı incelemeleri için ayrı ayrı çalışıldı. Hastaların hepsinde KOAH akut atağın klinik tanısı için; dispnede artış, balgam hacminde ve pürülansında artış belirtilerinden en az ikisi saptandı. Hastaların Influenza ve RSV ELISA sonuçlarına göre 7 hastada (%12.3) Inf A Ig M, 10 hastada (%17.5) Inf B Ig M, 8 hastada (%14.0) RSV Ig M, 57 hastada (%100) Inf A Ig G, 42 hastada (%73.7) Inf B Ig G, 56 hastada (%98.2) RSV Ig G pozitif olarak saptandı. PCR ile 3 hasta (%5.3) Influenza ve 3 hasta (%5.3) RSV pozitif olarak değerlendirildi. Yedi hastadan NSKA'ya uygun örnek alınamadı. Geri kalan 50 hastada, 8 P. aeruginosa, 3 S. pneumoniae, 1 A. baumanii, 1 K. pneumoniae, 1 Gram (-) nonfermentatif çomak, 1 K. oxytoca, 2 S. maltophilia, 2 H. influenzae, 2 E. coli toplam 21 üreme saptandı. Bu verilere dayanarak 12 hastada (%21.0) Influenza, 11 hastada (%19.3) RSV akut alt solunum yolu enfeksiyonu pozitif olarak bulundu. Mikst viral etkenleri çıkardığımızda 16 hasta (%28.1) oranında viral etkenlerin pozitifliği saptandı. Sonuç olarak Influenza ve RSV hastalarımızın yaklaşık hepsinde geçirilmiş enfeksiyon olarak karşımıza çıkarken, literatürle uyumlu olarak %28 hastada akut KOAH atağı ile birlikte viral etkenlerin eşlik etmekte olduğu bulundu.

SS 13 Sigara bırakma tedavisinde başarıyı etkileyen faktörler

Öztürk Önder, Akkaya Ahmet, Kaya Şule, Yılmazer İlkay

Süleyman Demirel Üniversitesi Göğüs Hastalıkları Anabilim Dalı, Isparta

Amaç: Sigarayı bırakmak için polikliniğimize başvuran hastaların sigara bırakma tedavilerinde başarılarını etkileyen faktörleri araştırmayı amaçladık.
Gereç ve Yöntem: Ocak 2004-Haziran 2006 ayları arasında polikliniğimize başvuran 330 hasta telefonla aranarak sigarayı bırakma durumları ve bırakmalarını engelleyen sebepler sorgulandı. Bu hastalarla polikilinikte yapılan ilk görüşmede; demografik özellikleri, telefon numaraları ve adres bilgileri kaydedilerek, fizik muayeneleri, Fagerström bağımlılık testleri yapıldı. Olgular sigaranın zararları hakkında bilgilendirilerek kendilerine kliniğimizce hazırlanan kitapçık verildi. İkinci görüşmede tetkikleri değerlendirildikten sonra, tümüne davranış eğitimi verilip motivasyonel destek sağlandı. Olgulara ilk ay haftada bir, ikinci ay 15 günde bir, daha sonra 3 ayda bir olmak üzere en az bir yıl kontrol gelmeleri gerektiği bildirildi. Sigarayı 1 yıl süreyle içmemiş olmak, başarılı sonuç olarak değerlendirildi.
Bulgular: Telefon numaralarının ve adres bilgilerinin değişmiş olması ve doğru olmaması tüm hastalara ulaşmamızı engelledi. Telefonla yaş ortalaması 42.38±13.05 (17-77) olan 86 (%71.7) erkek, 34 (%28.3) kadın, 120 (%36.4) hastaya ulaşılabildi. Ortalama 27.53±20.71 paket-yıl sigara kullanım hikayesi mevcuttu. Fagerström bağımlılık testi sonuçları ortalama 5.89±1.98 idi. Hastaların %25.8'i sigarayı bırakmıştı. Bu hastalardan 16 'sı ilaçlı yöntemi, 15'i ilaçsız yöntemi tercih ederken, ilaçlı tedavi yöntemi önerilen hastalardan 5'i önerilen tedaviyi uygulamayarak sigarayı ilaçsız yöntemle bıraktı. Sigara kullanmayı bırakamayan %74.2 olgunun %55.1'i ilaçlı, %44.9'u ilaçsız yöntemle bırakmayı denemek istedi. Hastaların %80.9'u önerilen tedaviyi uygulamadı. 8 hasta önerilen ilaçlı tedavi yerine ilaçsız yöntemi, 2 hasta ise ilacı değiştirerek bırakmayı denedi. 16 hastada (%32.7) önerilen ilaçlı tedavi yöntemini yeterli süre kullanmadıkları için sigara kullanmayı bırakamadılar. Hastalar iradelerinin yeterli olmaması (%15) ve kişisel problemler (%10) sebebiyle önerilen tedavileri uygulamadıklarını belirtirken, ilacın pahalı olması nedeni ile önerilen ilaçlı tedaviyi terk etme hastaların %5'inde saptandı.
Sonuç: Poliklinik kontrolleri ile düzenli motivasyonel desteğin sağlanması ve önerilen tedavilerin takibi, sigara bırakma tedavisindeki başarıyı etkileyen faktörlerdir. Bu nedenle; hastalarla iletişimi sağlayan telefon ve adres bilgilerinin düzenli tutulması ve güncellenmesi, hatta düzenli iletişimi sağlayacak yeni yöntemlerin geliştirilmesi, sigara bırakmada kullanılan ilaçların sosyal güvenlik sistemi içine alınması; sigara bırakma tedavisindeki başarıyı arttıracağını söyleyebiliriz.

SS 14 Sakarya Üniversitesi sigara bırakma polikliniği desteğiyle sigarayı bırakan olgularda kilo alımının 3 aylık takip sonucu değerlendirilmesi

Pazarlı Pınar, Kahyaoğlu Osman Kenan

Sakarya Üniversitesi, Sağlık Yüksek Okulu

Amaç: Sigara bırakanlarda kilo alımı genellikle beklenen bir durumdur. Genç, bayan, obez ve nikotin bağımlılık oranı yüksek olan içicilerin sigarayı bıraktıktan sonra kilo alımı açısından daha fazla riske sahip olduğu bilinmektedir. Bu çalışmada sigarayı bırakan olgular, kilo alımı açısından prospektif olarak incelenmiştir.
Gereç ve Yöntem: Haziran 2006- Haziran 2007 tarihleri arasında Sakarya Üniversitesi Mediko Sosyal Merkezi'ndeki Sigara Bırakma Polikliniği'nin desteği ile sigarayı bırakan, takipleri düzenli olarak yapılmış ve sigarasız 3. aylarını tamamlamış olan, kronik solunum hastalığı mevcut olmayan olgular çalışmaya dahil edildi. Olguların, ilk ay haftada bir, ikinci ve üçüncü aylarda iki haftada bir takipleri yapıldı. Sigara içtikleri dönemde yapılan Solunum Fonksiyon Testi (SFT), sigarayı bıraktıkan üç ay sonra tekrarlandı. Her görüşmede kilo ölçümü yapılan olgulara; sigarayı bırakmadan önceki hazırlık aşamasında, kilo alımı konusunda bilgi verildi. Her görüşmede düzenli beslenme ve aktivite artışı konusunda kişiye özel tavsiyelerde bulunuldu.
Bulgular: 19 erkek, 11 bayan, %67'si (n=20) üniversite mezunu, toplam 30 olgunun yaş ortalaması 38.1±8.7(26-56) idi. Sigara anamnezleri ortalama 18.9±16.7(4-97) paket-yıl idi. %26.7'sinin (n=8) yüksek nikotin bağımlılığı mevcuttu, %40'ı (n=12) farmakolojik destek tedavisi ile sigarayı bıraktı.
Olguların başlangıçtaki FEV1 ortalaması 3,60±0,77 (2,22-4,89) L, 3. ay sonunda FEV1 ortalaması 3,73±0,73 (2,54-4,97) L. idi. Olguların beden-kitle indeksi (BKİ) ortalaması 25.9±3,7(19.1-33.7) kg/m2 idi; %50'sinin BKİ>=26 kg/m2 idi. Sigarayı bırakanların 4'ü (%13) üçüncü ay sonunda başlangıçtaki kilolarında idiler. Kilo alan olgular, aldıkları kilonun %63'ünü birinci ay içerisinde olmak üzere, 3. ay sonunda ortalama 3,8±2,1(1,0-8,0) kg aldılar.Olguların %36,7'si üçüncü ay sonunda 5 kg'nun üzerinde kilo aldı. Kilo alan ve almayan olgular; ayrıca ortalamanın üstünde kilo alan ve ortalamanın altında kilo alan olgular gruplandırılarak; yaş, cinsiyet, sigara anamnezi, nikotin bağımlılık oranları, BKİ, farmakolojik tedavi kullanımı ve FEV1 değişikliği açısından karşılaştırıldı, gruplar arasında istatistiksel olarak anlamlı fark saptanmadı.
Sonuç: Sigarayı bırakmak başta akciğer fonksiyonlarında olmak üzere, sağlıkta olumlu gelişmelere sebep olur ancak sigarayı bıraktıktan sonraki kilo alımı, göz ardı edilemeyecek olumsuz bir gelişmedir. Kilo alımının yarattığı riskler, elbette sigara içmenin yarattığı risklerle kıyaslanamaz ancak sigara bırakma konusundaki istek ve kararlılığı olumsuz etkileyebileceğinden, bu konuyla ilgili daha geniş araştırmalara ve kilo alımını azaltmak için yeni yöntemlere ihtiyacımız olduğunu düşünüyoruz.

SS 15 Göğüs Hastalıkları Hastanesi çalışanlarının sigara içme ve sigara ile mücadele hakkındaki düşünce ve davranışları

Demir Atike[1], Çevikalp Ersin[2], Varol Yelda[1], Dereli Şevket[1], Özacar Rıfat[1]

[1] İzmir Dr Suat Seren Göğüs Hastalıkları ve Cerrahisi Eğitim ve Araştırma Hastanesi, Göğüs Hastalıkları ve Tüberküloz Kliniği, İzmir
[2] İzmir Dr Suat Seren Göğüs Hastalıkları ve Cerrahisi Eğitim ve Araştırma Hastanesi, Sigara Bırakma Polikliniği, İzmir

Sigara kullanımı tüm toplumu ilgilendiren bir halk sağlığı sorunudur. Hastanelerin sadece tedavide değil pek çok hastalığa neden olan sigaradan korunmada da rolleri tartışmasızdır. Bu nedenle topluma örnek olması gereken sağlık çalışanlarının sigara ile ilgili düşünce ve davranışları önemlidir. Hastanemiz çalışanlarının sigara içme ve pasif maruziyetlerini belirlemek, sigara ile mücadeledeki rollerini ve önlemlerin etkinliği konusundaki düşüncelerini araştırmak amacıyla bu çalışmayı yaptık. Araştırmamızda 537 hastane çalışanına toplam 20 soru içeren bir anket formu uygulandı. Ankete katılanların yaş ortalaması 34,30±8,64 (17-61) olup 309'u (%57.5) kadın, 228'i erkekti. Çoğunluğu (%46) üniversite mezunu olan olgular ortalama 6.30±6.26 (2ay-33yıl) yıldır hastanemizde çalışmakta idi. Çalışanların %43'ü hiç sigara içmemiş, %43.4'ü halen içmekte ve %13.6'sı bırakmıştı. Kadınların %35.6'sı, erkeklerin %39.9'u içiyordu. Eğitim seviyesi ile sigara kullanımı arasında negatif korelasyon saptandı (p:0,03). Sigara içme oranları doktorlarda en düşük (%16.9), idarecilerde en yüksekti (%70.0) ve fark anlamlı bulundu (p:0.000). İçenlerin %83.7'si bırakmak istiyordu. Olguların %58.1'inin ailesinde en az bir kişi sigara içmekte; %48'inin evinde, %48.8'inin çalıştığı birimde sigara içilmekte olup bu oranlar sigara içenlerde daha yüksek (p:0.000), doktorlarda en düşüktü (p:0.000). Çalışanların % 3'ü sigaranın sağlık üzerine hiçbir etkisini bilmiyordu. Sigara içme ile sigaranın sağlık etkilerini bilme oranları arasında ilişki anlamlı değildi (p=0.620). Hastanenin koruyucu hekimlikte önemli olduğunu düşünenler %91.2 ve sağlık çalışanlarını sigara ile mücadelede 'rol model' olarak tanımlayanlar % 84 idi ve oranlar içen ve içmeyen olgular arasında farklı değildi (p=0.620 ve p=0.382). Sigara ile mücadelede en etkili bulunan yöntemler kapalı ortamlarda içme ve çocuklara satış yasağı ile halkın eğitimine ağırlık verilmesi idi. Sigara ile mücadeledeki tüm önlemler içmeyenler tarafından anlamlı düzeyde daha fazla önerilirken (p<0.005) sigara bırakma polikliniklerinin sayısının arttırılması önerisi içen ve içmeyenler arasında farklı bulunmadı (p=0.195).
Sonuç olarak hastane çalışanlarında sigara içme oranları yüksek olmasına rağmen içenlerin çoğunluğu bırakmak istemektedir. Sigara kullanımının doktorlarda en düşük, idarecilerde en yüksek olması; eğitim düzeyi ile negatif korelasyon göstermesi ve en fazla kapalı alanlarda içimi ve satışının yasaklanması ile eğitime ağırlık verilmesinin önerilmesi nedeniyle sigara ile mücadelede halkın eğitimi ve sigara konusunda bilinçlendirilmesi ile birlikte yasal kısıtlamaların daha etkin uygulanmasının önemli olduğunu düşünmekteyiz.

SS 16 İki yıllık uyku laboratuvarı verilerimizin değerlendirilmesi

Akkaya Ahmet, **Öztürk Önder**, Şahin Ünal, Çınar Zeynep

Süleyman Demirel Üniversitesi Göğüs Hastalıkları Anabilim Dalı, Isparta

Amaç: Son iki yıl içinde, uykuda solunum bozuklukları şikayeti sebebi ile uyku laboratuvarımıza başvuran hastaların verilerini değerlendirmek istedik. Aynı zamanda uykuda solunum bozuklukları ile cinsiyet ve obezite arasındaki ilişkiyi araştırmayı planladık.
Gereç ve Yöntem: 2005-2007 yılları arasında uykuda solunum bozuklukları ile ilgili şikayeti nedeni ile tek gece polisomnografi (PSG) tetkiki uyguladığımız hastaların dosyaları retrospektif tarandı. Hastaların demografik özellikleri, şikayetleri, vücut kitle indeksi (VKI), Epworth uykululuk ölçeği (ESS), apne- hipopne indeksi (AHI) sonuçları incelendi.
Bulgular: PSG tetkik uygulanan 168 hastadan, verileri yeterli olan 150 hasta incelemeye alındı. Hastaların %72'si erkek; ortalama yaşları; 48.21 ± 9.74, ESS; 6.44±4.23, VKI; 31.13 ±4.93 kg/m2 ve AHI; 26.53 ± 27.51 olay/sa, hastaların %28'i kadın; ortalama yaşları:49.24 ±12.69, ESS; 5.33 ±3.5, VKI; 32.79±7.45 kg/m2 ve AHI; 19.25 ±24.23 olay/sa bulundu (p>0.005). Erkek hastalarda semptomların %30.6'sında, kadın hastalarda semptomların %26.6'sında horlama saptandı. En sık saptanan ek hastalık hipertansiyondu (%12). Erkeklerin %74'ünde, kadınların %26'sında OSAS mevcuttu (E:K=2.85:1, p=0.000). Bu hastaların %5.8'sinin VKI normal iken, %35.6'sı aşırı kilolu, %58.7'si obezdi (Mann-Whithney U, p<0.05). 55 yaşın altında olan hastaların %63.2'sin de OSAS saptanırken, 55 yaşın üzerinde olanların % 75'inde OSAS mevcuttu (p>0.05). VKI ile yaş ve AHI arasında pozitif yönde anlamlı bir ilişki vardı (sırasıyla r=0.243 p=0.003, r=0.392 p=0.000). VKI'nin (p=0.000) ve cinsiyetin (p=0.026) AHI değeri üzerinde etkili olduğu bulundu. (Lojistik regresyon). Hastaların %31.3'üne CPAP titrasyonu uygulandı. %95.7'si OSAS tanısı alan hastalardı.
Sonuç: Uyku laboratuvarımıza, uykuda solunum bozuklukları şikayeti sebebi ile en fazla erkek hastaların (E:K=2.5:1) başvurduğu saptandı. OSAS ile erkek cinsiyeti ve obezite arasında kuvvetli bir ilişki olduğu bulundu.

SS 17 Obstrüktif sleep apne sendromlu hastalarda metabolik risk faktörleri

Özkurt Sibel[1], Fenkçi Semin[2], Öztürk Esma[1], Akdağ Beyza[3], Dursunoğlu Neşe[1], Kara Cüneyt Orhan[4], Evyapan Fatma[4]

[1] Pamukkale Üniversitesi Tıp Fakültesi Göğüs Hastalıkları Anabilim Dalı
[2] Pamukkale Üniversitesi Tıp Fakültesi İç Hastalıkları AD. Endokrin Bilim Dalı
[3] Pamukkale Üniversitesi Tıp Fakültesi Biyoistatistik Anabilim Dalı
[4] Pamukkale Üniversitesi Tıp Fakültesi Kulak Burun Boğaz Anabilim Dalı

Amaç: Obstrüktif Sleep Apne Sendrom'lu (OSAS) hastalarda metabolik parametrelerde meydana gelen değişiklikleri saptamak.
Gereç ve Yöntem: Eylül 2005- Ocak 2007 tarihleri arasında uyku laboratuarına başvuran hastalardan çalışmayı kabul edenler ile kontrol grubu olarak yaş, cinsiyet ve BKI açısından benzer özelliklere sahip 30 olgu çalışmaya alındı. Solunum sistemi muayeneleri Göğüs Hastalıkları ve KBB Polikliniklerinde yapılan olguların polisomnografileri kaydedildi. Endokrin Polikliniğinde olguların boy, kilo, bel ve kalça çevreleri, BKI (Beden Kitle İndeksi) değerleri kaydedilerek, açlık ve 2. saat tokluk kan şekerleri, açlık ve 2. saat insülin değerleri, trigliserid, total kolesterol, LDL kolesterol, HDL kolesterol, kortizol, sex hormon binding globulin (SHBG) düzeylerine bakıldı.
Bulgular: Uykuda solunum bozukluğu tespit edilen 74 hastanın 45'i (%60.8) OSAS (grup 1), 29'u (%30.2) basit horlama ve Upper Airway Resistance Syndrome (UARS) (grup2) idi. OSAS'lıların yaş ort: 53.18±9.46 yıl, basit horlama ve UARS'lu grubun yaş ort: 53.69±11.75 yıl idi. OSAS'lıların ağırlık ort: 91.24±14.87 kg, BKI ort: 32.31±5.74 kg/m2, 2. grubun ise ağırlık ort: 81.36±12.19 kg, BKI ort: 28.76±4.29 kg/m2 idi ve iki grup arasında istatistiksel olarak anlamlı farklılık mevcuttu. OSAS'lı olguların AHİ: 30.74±20.11/saat, min. O2 sat: % 72.44±12.29, Ort.O2 sat: % 88.99±7.05, grup 2'nin AHİ: 2.47±1.85/saat, min O2 sat % 85.32±6.55, ort. O2 sat % 93.81±2.32 idi. İki grup arasında AHİ, min. O2 sat, ort. O2 sat. açısından istatistiksel olarak anlamlı farklılık olduğu görüldü (sırasıyla, p:0.0001, p: 0.0001, p:0.001). Grup 1 ve grup 2 arasında açlık ve tokluk kan şekerleri, insülin düzeyleri, trigliserid, total kolesterol, LDL kolesterol, HDL kolesterol, kortizol, SHBG düzeyleri arasında istatistiksel olarak anlamlı farklılık bulunmadı.
Kontrol grubu ile OSAS'lı ve obezitesi olan 26 olgu karşılaştırıldığında; OSAS'lı olguların (% 35) 4'ü (15.4) kadın, 22'si (% 84.6) erkek olup, yaş ort: 50.35±7.81 yıl idi. OSAS'lı olguların bel çevreleri, bel-kalça oranları kontrol grubuna göre istatistiksel olarak daha yüksek olarak tespit edildi (sırasıyla; p:0.007, p: 0.0001). Total, LDL kolesterol düzeyleri OSAS'lılarda anlamlı olarak daha yüksek (sırasıyla; p:0.0001, p:0.0001), HDL kolesterol ve SHBG düzeyleri ise kontrol grubunda anlamlı olarak daha yüksek bulundu (sırasıyla; p: 0.0001, p:0.038).
Sonuç olarak; OSAS'lı olguların OSAS'lı olmayan obezlere göre metabolik açısından daha riskli olabileceği sonucuna varıldı.

SS 18 Uzun yol otobüs şoförlerinde uyku ile ilgili sorunlar

Özkurt Sibel[1], Dursunoğlu Neşe[1], Polat Bahattin[1], Kavas Murat[1], Akdağ Beyza Akdağ[2], Kara Cüneyt Orhan[3], Başer Sevin[1], Kıter Göksel[1]

[1] Pamukkale Üniversitesi Tıp Fakültesi Göğüs Hastalıkları Anabilim Dalı
[2] Pamukkale Üniversitesi Tıp Fakültesi Biyoistatistik Anabilim Dalı
[3] Pamukkale Üniversitesi Tıp Fakültesi Kulak Burun Boğaz Anabilim Dalı

Amaç: Uzun yol şoförlerinde horlama, tanıklı apne, gündüz uykuluk hali, insomni durumlarını araştırmak.
Gereç ve Yöntem: Şehirler arası otobüs işletmesi olan özel bir firmanın kaptan şoförlerinden çalışmaya katılmayı kabul edenlerine demografik özellikler, çalışma düzenleri, insomni, gündüz uykululuk hali (Epworth sleep scala: ESS), horlama ve tanıklı apneyi sorgulayan anket formu yüz yüze görüşme yöntemi ile dolduruldu.
Bulgular: Çalışmaya katılan 82 şoförün hepsi erkek olup yaş ort: 44.55±8.16 yıl, VKİ ort: 27.12±4.04 kg/m2 idi. Şoförlerin % 10'u lise mezunu iken, % 88.8'i ilkokul ya da ortaokul mezunuydu, % 79.7'si halen sigara içiyor, % 12.7'si bırakmış ve % 5'i hiç içmemişti. İçenlerin ve bırakanların sigara kullanma miktarları ort: 21.51+12.27 paket-yıl idi. Uzun yol şoförü olarak çalışma süreleri ort:19.74±9.07 yıl, haftada çalışma günü ort: 4.85±1.11, günde araç kullanma saati ort: 7.72±1.77 idi ve % 81.7'si vardiya usulü ile çalışıyordu. Şoförlerin günde uyku saatleri ort: 8.06±1.61 olup, % 73.2'si çalışma günlerinde araçta uyuyorlardı. 17 (% 20.7) şoför araç kullanma esnasında uykusunun geldiğini, 38 (%46.3) şoför trafik kazası yaptığını, fakat hiçbir kazanın uyuklamaya bağlı olmadığını belirtti. Gündüz uykululuk değerlendirmesinde ESS ort: 2.09+2.32'dı ve sadece bir kişinin ESS'si 10 puanın üzerindeydi. Şöforlerin %63.4'ünde insomni, %51.2'sinde horlama, %12.2'sinde tanıklı apne, %2.6'sında gündüz uykululuk hali, %20.7'de gün içi yorgunluk hissi, %29.3'de unutkanlık, %9.8'de sabah başağrısı, %34.1'de sabahları ağız kuruluğu, % 41.5'de gece terlemesi, %53.7'de gece idrara çıkma, % 19.5'de cinsel isteksizlik tespit edildi.
Sonuç olarak, horlama yakınmasının olguların yarısı kadarında bulunması, trafik kazaları açısından riskli olan bu meslek grubu çalışanlarının polisomnografi çalışmalarına alınmasının gerekli olacağını düşündürmektedir. Ayrıca insomni yakınmasını büyük oranda tespit etmemiz şoförlerin vardiya usulü ile çalışmalarına ve uyudukları ortamın uygun olmamasına bağlanabilir.

SS 19 Pozisyonel ve non pozisyonel obstruktüf uyku apne hastaları arasında klinik ve epidemiyolojik özellikler açısından farklar

Yosunkaya Şebnem, Çetin Tuba, Köylü Habibe, Torun Şerife

Selçuk Üniversitesi Meram Tıp Fakültesi, Göğüs Hastalıkları Ana Bilim Dalı, Konya

Giriş: OSAS(obstrüktüf uyku apne sendromu) lı hastalarda apne ve hipopnelerin saat başına düşen miktarı yani apne- hipopne indeksi (AHI) yatış pozisyonuna göre değişiklik gösterebilmektedir. 'Pozisyonel hasta' (PH); total apne-hipopne indeksi (AHİ) >=5 olanlarda supin (sırt üstü pozisyon) pozisyonda, nonsupin (yan veya yüz üstü) pozisyonlara göre AHİ de 2 kat ve üzerinde artış olması veya non supin pozisyonda AHI inin normal (AHI<5) olması olarak tanımlanmaktadır. 'Nonpozisyonel hasta (NPH) ise yatış pozisyonu ile AHI inde bu şekilde değişiklik olmayanlar olarak tanımlanmaktadır. Arteriel hipertansiyon OSAS lı hastalarda sık karşılaşılan bir durumdur. Bu çalışmada öncelikle uyku kliniğimizde yatan hastaların ne kadarının pozisyonel OSAS lı olduğunu araştırdık ayrıca, PH ve NPH arasında klinik özellikler ve hipertansiyon bulunma sıklıkları arasında fark olup olmadığını araştırdık.
Bulgular: 190 erkek ve 41 kadın, ortalama yaş 49,1 olan 231 OSAS lı hasta araştırıldı: Bunların 119 u pozisyonel hasta (%51,5) 112 si non pozisyonel hasta (%48,5) idi.
Cinsiyet dağılımında her iki grup arasında anlamlı bir fark yoktu (PP %48 i, NPP%51,5i kadın). Pozisyonel grup istatistiki olarak anlamlı bir şekilde daha gençti (ort:46,67 e 51,70;p=0,00), AHI, BMI leri ve boyun çapları ile epworth uykululuk skalaları NPH lardan anlamlı bir şekilde daha düşüktü (sırasıyla 31,51 e karşı 59,43 p=0,00;30,42 e karşı 33,07 p=0,00 ve 42,30 akarşı 43,48 p=0,001 ile 9,27 e karşı 11,24 p=0,002). Pozisyonel olmayan grup istatistiki olarak anlamlı bir biçimde daha ağır seviyede bir OSAS'a sahipti (PP ve NPP grupta ağır hasta yüzdeleri sırasıyla: %34,2 ve %65,8 *χ2=48,314, df=2, p=0,000). Gece boyu ortalama oksijen saturasyonu PP grubunda istatistiki olarak anlamlı şekilde NPH den daha yüksekti (%89,07e karşı %84,26 p=0,00). Arteriel hipertansiyon 74/231 vakada yani tüm vakaların %32,2 sinde tespit edildi. Nonpozisyonel 112 hastanın 46sında (%41,4), pozisyonel 119 hastanın 28 inde (%23,5) hipertansiyon vardı aradaki fark anlamlı idi p=0,004.
Sonuçlar: Bu çalışmada hastaların yarısından fazlasının pozisyonel OSAS lı hastalar olduğunu gördük. Bu hastalar daha genç, daha düşük BMI e ve boyun çevresine sahip ve gündüz aşırı uyku halleri diğer gruptan daha az olan hastalardı, non pozisyonel grupta daha ağır OSAS lı, daha obez ve gece boyu oksijen saturasyonu daha düşük hastalar vardı. Arteriyel hipertansiyon ikinci grupta(NPH) daha sıktı.

SS 20 Bronkojenik kistlere cerrahi yaklaşım

Demirhan Recep, Sancaklı İrfan, Çağan Pınar, Tükel Mehmet, Çardak Ersin, Öz Kürşat, Arman Bülent

Dr.Lütfi Kırdar Kartal Eğitim ve Araştırma Hastanesi Göğüs Cerrahisi Kliniği

1997-2007 yılları arasında kliniğimizde ameliyat edilen ve histopatolojik sonuçları bronkojenik kist olarak rapor edilen 16 hastanın dosyaları geriye dönük olarak incelendi. Hastaların 9'u erkek, 7'si kadın idi ve yaşları 3ile 56 arasında değişmekte olup ortalama 24.6 idi. On hastada (% 63.5) bronkojenik kistler intraparankimal, 6 hastada (%37.5) ise mediastinal yerleşimliydi. En sık görülen semptom öksürük ve göğüs ağrısı idi. Dört hasta asemptomatik idi ve bunların 4'ü de mediastinal yerleşimliydi. Bronkojenik kistlerin çapları 3-10 cm arasında değişmekteydi. İntraparankimal yerleşimli bronkojenik kistli hastalardan 3'üne lobektomi, 2'sine segmentektomi, 5'ine Wedge rezeksiyon yapıldı.Mediastinal yerleşimli bronkojenik kistlere ise basit eksizyon yapıldı. Postoperatif dönemde bir hastada uzamış hava kaçağı ve bir hastada atelektazi görüldü. Serimizde mortalite gözlenmedi. Hastaların 10'u ortalama 4 yıldır izlenmekte olup hiç birinde nüks görülmedi.
Bronkojenik kistlerin kesin histopatolojik tanılarının konulabilmesi, komplikasyon ve malignite gelişiminin önlenmesi için cerrahi olarak rezeke edilmelidir düşüncesindeyiz.

SS 21 Mediastinal kistlerde tanı ve tedavi yaklaşımı

Demirhan Recep, Sancaklı İrfan, Arman Bülent

Dr. Lütfi Kırdar Kartal Eğitim ve Araştırma Hastanesi Göğüs Cerrahisi Kliniği

Amaç: Mediastinal Kistler konjenital, akkiz veya solit bir tümörün kistik dejenerasyonu sonucu gelişebilir. Erişkinlerde perikardıyal kistler daha sık görülürken, çocuklarda foregut kistleri daha sıktır. Bu çalışmadaki amacımız literatür bilgileri ışığında mediastinal kistlerin görülme sıklığını, tanı ve tedavi tecrübelerimizi tartışmayı amaçlamaktadır.
Gereç ve Yöntem: Mediastinal Kistik lezyon nedeniyle 1997-2007 yılları arasında kliniğimizde opere edilen 27 hasta retrospektif olarak incelendi. Hastaların yaşları 1-67 arasında ve ortalama yaş 16 idi. Hastaların 20'si erkek 7'si'i kadın idi. Tüm hastalarda PA Akciğer grafisi,Toraks BT çekildi. Tüm hastalarda mediastinal kist total olarak eksize edildi. Histopatolojik inceleme sonucunda 16 hastada bronkojenik kist, 6 hastada perikardiyal kist, 2 hastada kistik higroma,1 hastada dermoid kist, 1 hastada timik kist, 1hastada enterik kist saptandı.
Sonuç: Mediastinal kistler asemptomatik olabildikleri gibi hayatı tehdit edebilecek komplikasyonlara da sahip olabilirler. Mediastinal kistik lezyonlarda cerrahi tedavinin amacı kistin total eksize edilmesi olmalıdır.

SS 22 Travmatik sternum fraktürlerinde tanı ve tedavi

Aydoğmuş Ümit, Sönmezoğlu Yaşar, Kocatürk Celalettin, Özdemir Servet, Bedirhan Mehmetali

Yedikule Göğüs Hastalıkları ve Göğüs Cerrahisi Eğitim ve Araştırma Hastanesi, İstanbul

Sternal fraktürlerin(SF) en sık sebebi araç içi trafik kazalarıdır. Araç içi trafik kazalarında, yaklaşık %4 oranında oluştuğu bildirilmektedir. Yaşlı hastalar ve araç içinde önde oturan şahıslar ve önden çarpışmaya maruz kalan kişiler büyük risk altındadırlar. Tanı fizik muayenede lokalize hassasiyet, şişlik ve deformitenin tanımlanmasıyla konur. Bu fraktürlerin radyografik olarak görüntülenmesi lateral grafi gerektirir. SF'ne intra ve ekstra torasik organ yaralanmalarının eşlik edebileceği de akılda tutulmalıdır. Bu çalışmada 16 SF'lü hastanın bulguları retrospektif incelenmiş; etyoloji, semptomlar ve bulgular, eşlik eden yaralanma, myokard hasar bulguları, görüntüleme yöntemleri, tedavi şekilleri araştırıldı. Olguların ışığında SF'nün tanı ve tedavisi gözden geçirildi. Olgularımızda en sık neden yüksekten düşmeydi (%56, n=9). Fraktür genellikle corpus strenumun orta kesimindeydi (n=9). İki hastada ise hem corpus orta kısım fraktürü hem de manibrum fraktürü vardı. Tüm fraktürler transversti. Ağrı ve hassasiyet tüm hastalarda bulunmasına rağmen krakman sadece üç hastada mevcuttu. Kardiyak enzimler iki hastada yüksek saptandı ve takipte gerileme görüldü. Bir hastada toraks dışı organ yaralanması eşlik ediyordu. İki hastada sternal fiksasyon uygulandı; birinde shovese sternum, diğerinde multıpl kot fraktürlerinin eşlik etmesi nedeniyle göğüs ön duvarı stabilizasyonunda ciddi bozukluk vardı. Multıpl kot fraktürlerinin eşlik ettiği olgu böbrek yetmezliği nedeniyle postoperatif kaybedildi.
SF'lerin tedavisi, şiddetli derecede yerinden oynamış ve flail sternumlu nadir vakalar dışında, kot fraktürleri gibidir ve ağrı kontrolü ve pulmoner hijyenden ibarettir. Vakalarımızın çoğu invaziv girişim olmaksızın takip edildiler (%87 n=14). İki hastamızda kardiyak enzimler yüksek bulundu, ancak hemodinamik bulguları stabildi. Hemodinamik anstabil hastalarda, EKG'de değişiklik olanlarda ve kardiyak enzim yüksekliklerinde, myokard yaralanması göz önünde bulundurulmalıdır.

SS 23 Spontan pnömotoraks tedavisinde videotorakoskopik ve açık cerrahi yöntem deneyimlerimiz

Turhan Kutsal, Yoldaş Banu, Çakan Alpaslan, Çağırıcı Ufuk

Ege Üniversitesi Tıp Fakültesi, Göğüs Cerrahisi Anabilim Dalı, İzmir

Spontan pnömotoraksta, özellikle nüks ve uzamış hava kaçağı durumunda operatif tedavi standart uygulanan yöntemdir. 1997-2007 tarihleri arasında kliniğimizde primer ve sekonder spontan pnömotoraks nedeniyle videotorakoskopik ya da açık cerrahi yöntemle tedavi uygulanan 21'i erkek, toplam 23 hasta retrospektif olarak incelendi.
Yaş ortalaması 34.5±14.1 (18-67) olan 23 hastaya 25 operasyon (13 videotorakoskopik cerrahi, 12 torakotomi) uygulandı. Olguların 12'si primer, 11'i ise sekonder pnömotorakslı idi. Sekonder spontan pnömotoraks etiyolojisi incelendiğinde, hastaların 8'inde büllöz amfizem, 2'sinde malignite, 1'inde sarkoidoz saptandı. Operasyon endikasyonlarının analizinde, olguların 15'inde nüks, 4'ünde uzamış hava kaçağı, 2'sinde ekspansiyon kusuru, 1'inde bilateral pnömotoraks, 1'inde spontan hemopnömotoraks bulunmaktaydı. Her iki yaklaşımla en sık uygulanan işlem bül veya bleb rezeksiyonu ile plevral abrazyon ve fenestrasyondu. Postoperatif hastanede yatış süresi ortalaması 7.3±3.5 (3-14) gün bulundu. Mortalite ve morbiditenin izlenmediği serimizde, 43.4±32.9 aylık izlem boyunca nüks izlenmedi.
Spontan pnömotorakslı olgularda videotorakoskopik veya açık cerrahi yöntemle uygulanan tedavilerdeki nüks oranı %0.25'dir. Ayrıca erken dönemde cerrahi tedaviye karar verilmesiyle hastaların uzun süre hastanede yatmasının önüne de geçilebilmektedir. Açık cerrahi girişim ancak videotorakoskopik yöntemin uygulanamadığı olgularda tercih edilmelidir.

SS 24 Akciğer rezeksiyonu öncesi kardiyopulmoner değerlendirmeyle rezeksiyon komplikasyonlarının öngörülebilmesi

Turhan Kutsal[1], Karapolat Hale[2], Çakan Alpaslan[1], Çağırıcı Ufuk[1]

[1] Ege Üniversitesi Tıp Fakültesi, Göğüs Cerrahisi Anabilim Dalı, İzmir
[1] Ege Üniversitesi Tıp Fakültesi, Fiziksel Tıp ve Rehabilitasyon Anabilim Dalı, İzmir

Akciğer rezeksiyonları sonrasında en sık kardiyopulmoner komplikasyonlar izlenmektedir. Preoperatif dönemde hastaların kardiyopulmoner kapasitelerinin çok iyi değerlendirilmesi gereklidir. Bu çalışmada, akciğer rezeksiyonu planlanan olguların kardiyopulmoner fonksiyonları ve fonksiyonel kapasiteleri değerlendirildikten sonra, postoperatif dönemde gelişen komplikasyonlarla bir ilişki olup olmadığı araştırılmıştır.
Akciğer rezeksiyonu gerektiren hastalığı bulunan 21 olgunun preoperatif değerlendirmesinde, kardiyopulmoner fonksiyonlar için solunum fonksiyon testi, arteriel kan gazı, elektrokardiyografi, ekokardiyografi; fonksiyonel kapasitenin araştırılması için ise kardiyopulmoner egzersiz testi (pVO2), 6 dakika yürüme testi ve yaşam kalitesi (KF36) incelemeleri yapıldı. Olgularda izlenen postoperatif komplikasyonlar, yoğun bakımda kalma ve hastanede yatma süreleri değerlendirildi.
Olguların 18'inde (%85.7) rezektabl akciğer malignitesi bulunmaktaydı. Rezeksiyonu takiben hastaların 8'inde (% 38.1) kardiyopulmoner komplikasyon gelişmişti. pVO2 değeri 15 ml/kg/dk'nın üstündeki 18 hastanın 6'sında; altındaki 3 hastanın 2'sinde postoperatif komplikasyon saptandı. pVO2 değerine göre iki grup arasında komplikasyon gelişimi açısından istatistiksel anlamlı fark saptanmadı ($p>0.05$). FEV1 değeri 1500 ml'nin üstündeki 20 hastanın 7'sinde; altındaki tek hastada komplikasyon izlendi. FEV1 değerine göre de iki grup arasında komplikasyon gelişimi açısından anlamlı fark saptanmadı ($p>0.05$). Komplikasyon gelişen ve gelişmeyen gruplar arasında hastanede kalma süresi dışında, diğer tüm kardiyopulmoner ve fonksiyonel kapasite parametreleri açısından istatistiksel anlamlı ilişki saptanmadı ($p>0.05$). Çalışmadaki olgu sayısının yetersizliğine karşın, olası postoperatif komplikasyonların tahmininde tek testin yeterli olamayacağı, diğer tüm testlerin ve hasta klinik tablosunun birlikte değerlendirilmesinin gerekli olduğu kanısına varılmıştır.

SS 25 Akciğer kanseri tedavisi için bronkoskopide görülen tümörlerin içine sitotoksik ilaçların kateter-iğne aracılığı ile enjeksiyon tekniği

Çelikoğlu Seyhan İ, Çelikoğlu Firuz

İstanbul Üniversitesi AkciğerHastalıkları ve Tüberküloz Enstitiüsü

Endobronşiyal intratümöral kemoterapi (EİTK), intravenöz yoldan kullanılmakta olan bir veya birden fazla sitotoksik ilacın fleksibl bir bronkoskoptan kateter - iğne aracılığı ile doğrudan doğruya tümör dokusu içine enjekte edilmesinden ibaret yeni bir girişimsel bronkoskopi yöntemidir. Teknik itibarı ile "transbronşik iğne aspirasyon biopsisine (TBİAB)" çok benzer. TBİAB'den farkı, iğnenin dokuya batırılmasından sonra enjektörle aspirasyon yapılması yerine bir anti-kanser ilacın enjekte edilmesidir. Aspirasyon biyopsi iğneleri EİTK için de kullanılabilir. EİTK bir taraftan tıkanmaya yol açan endobronşiyal tümör kitlesinin ortadan kaldırılmasında diğer girişimsel yöntemlere yardımcı olur; diğer taraftan da brakiterapi ve fotodinamik tedavide olduğu gibi normal hücrelere zarar vermeksizin tümör çevresindeki dokuları ve rejyonel lenf bezlerini infiltre eden kanser hücreleri üzerinde spesifik sitotoksik bir etki yapar. EİTK, intravenöz kemoterapiden sadece lokal olarak verilmesi bakımından farklılık gösteren gerçek bir kemoterapidir. Sitotoksik ilacın tümör içine enjekte edilmesinin avantajı endobronşiyal tümörün her tarafında yüksek bir ilaç konsantrasyonu sağladığı halde sistemik toksik etki yapmamasıdır. Klinik araştırmalar, EİTK'nın standart akciğer kanseri tedavileri ile beraber kullanıldığı takdirde hastanın yaşam kalitesi ve sürvisi üzerine olumlu bir etki yaptığını göstermektedir. Bu sunumun amacı yöntemin tekniğinin ayrıntılı olarak klinik araştırmacılara tanıtılması ve girişimsel bronkoskopi yöntemleri arasındaki yerinin belirlenmesidir.

SS 26 Mediasten değerlendirilmesinde iğne aspirasyonu: Körleme mi, ultrason ile mi?

Ilgazlı Ahmet[1], **Arslan Zeliha**[1], Bakır Meryem[1], Yıldız Kürşat[2], Topçu Salih[3]

[1] Kocaeli Üniversitesi Tıp Fakültesi Göğüs Hastalıkları Anadalı, Kocaeli, Türkiye
[2] Kocaeli Üniversitesi Tıp Fakültesi Patoloji Anadalı, Kocaeli, Türkiye
[3] Kocaeli Üniversitesi Tıp Fakültesi Göğüs Cerrahi Anadalı, Kocaeli, Türkiye

Amaç: Geleneksel ve endobronşiyal ultrason (EBUS) kılavuzluğunda yapılan transbronşial iğne aspirasyon sonuçlarını kıyaslamak ve EBUS'un katkısını değerlendirmek.
Gereç ve Yöntem: Transbronşial iğne aspirasyonu yapılması planlanan hastalar prospektif olarak iki gruba randomize edildi. 1.grupta işlem geleneksel körleme yöntemle, 2. grupta ise işlem EBUS eşliğinde yapıldı. Her iki işlemle aspirasyon yapılan lenf istasyonları subkarinal bölge ve diğer bölgeler olarak ikiye ayrıldı. Sitolojide sonuç alındı demek için ya spesifik tanı ya da lenfositlerin görülmesi pozitif kabul edildi.
Sonuç: 52 hasta çalışıldı. 26 hastaya EBUS eşliğinde, 26 hastaya geleneksel iğne aspirasyonu uygulandı. Tüm hastalar ele alındığında geleneksel yöntemle sitolojik pozitiflik oranı %38.4, EBUS ile %73.0 olarak tespit edildi. Subkarinal lenf nodlarının örneklenmesi durumunda geleneksel yöntemle pozitiflik oranı %36.3, EBUS ile %62.5 olarak bulundu ($p<0.26$). Subkarinal bölge dışındaki ulaşılabilir lenf nodlarında pozitiflik oranları ise sırası ile %40 ve %77.7 olarak saptandı ($p < 0.027$).
Sonuç: EBUS eşliğinde yapılacak iğne aspirasyonu mediasten değerlendirilmesinde subkarinal bölge haricindeki lokalizasyonlarda geleneksel yönteme göre daha faydalıdır. Rutin değerlendirmede eğer var ise EBUS kullanılmalıdır.

SS 27 Endobronşiyal lezyonu olmayan olgularda mediastinal/hiler lenfadenomegaliden transbronşiyal iğne aspirasyonunun(TBİA) tanı değeri

Karadeli Tunç, Tigin Hüseyin Cem, Artan Ebru, Kıyık Murat, Özcan Ayşin, Özyurt Hayati, Çıkrıkçıoğlu Sadettin

Yedikule Göğüs Hastalıkları ve Göğüs Cerrahisi Eğtim ve Arştırma Hastanesi

Amaç: Bronkoskopide endobronşiyal lezyonu olmayan olgularda tanı güçlüğü vardır. Toraks bilgisayarlı tomografide (TBT) mediastinal veya hiler lenfeadenomegali (LAM) mevcut olan olgularda TBİA nın tanı değerini araştırdık.
Gereç ve Yöntem: 2003 Ocak-2007 Ocak tarihleri arasında fiberoptik bronkoskopide endobronşial lezyonu olmayan ya da TBT de görülen mediastinal/hiler LAM'ye uzak alanda endobronşiyal lezyonu olan hastalara Wang MW 122 iğnesi ile Wang'ın TBİA haritasına göre yapılan iğne aspirasyonları değerlendirildi.
Bulgular: Toplam 91 hastanın 60' ı erkek 31'i kadındı. 77 (%84,6) hastada endobronşial lezyon yok iken 14 (%15,4) hastada TBT de görülen mediastinal/hiler LAM'ye uzak alanda endobronşiyal lezyon vardı.
91 hastanın tanıları, 17 hastada (%18,7) tüberküloz, 36 hastada (%39,6) sarkoidoz, 37 hastada (%43,7) malinite ve 1 hastada (%1,1) silikozis idi. TBİA ile 4'ünde (%4,4) alınan materyal yetersiz ve 13'ünde (%14,3) alınan materyal yeterli fakat tanı konulmamış olup 74'ünde (%81,3) tanı koyulabilmiştir.
Malinite tespit edilen 37 hastanın 4'ünde (%4,4) epidermoid ca, 8'inde (%8,8) adeno ca, 8'inde (%8,8) küçük hücreli karsinom, 15'inde (%16,5) küçük hücre dışı karsinom ve 2'sinde (%2,2) diğer bir malinite saptandı. Malinite saptanan 37 hastanın 35'ine (%94.6) TBİA ile tanı konulabilmiş olup istatistiksel olarak anlamlı bulunmuştur (P= 0,003). 2 cm'den büyük LAM'si olan ve tüberküloz tanısı konulan hastaların 5'inden 3'üne (%60), sarkoidoz tanısı okonulan hastaların 21'inden 12'sine (%57,1), malinite tanısı konulan hastaların 17'sinden 16 'sına (%94,1) TBİA ile tanı konulmuş olup bu durum sarkoidoz için istatistiksel olarak anlamlı bulunmuştur (P=0,033).
Sonuç: TBİA ile Mediastinal/hiler LAM si olan malinite tanısı konulan hastalarda 1 cm den küçük lezyonlarda bile tanı konulabilmekte ve evrelenebilmektedir. Ayrıca endobronşial lezyonu olmayan mediastinal/hiler LAM olan Tbc ve sarkoidoz da TBİA ile yüksek oranda tanı konulabilmekte, özellikle sarkoidozda LAM boyutu büyüdükçe tanı oranı artmaktadır.

SS 28 Türkiye'de doktorların TB tanı ve tedavisine yaklaşımı kalitesi

Tanrıkulu Abdullah Çetin[1], Palancı Yılmaz[2], Dağlı Canan Eren[3], Yılmaz Gürdal[4], Karaca Mehmet[5], Şahin Levent[6]

[1] Kafkas Üniversitesi Tıp Fakültesi Göğüs Hastalıkları Anabilim Dalı
[2] Kafkas Üniversitesi Tıp Fakültesi Halk sağlığı Anabilim Dalı
[3] Sütçü İmam Üniversitesi Tıp Fakültesi Göğüs Hastalıkları Anabilim Dalı
[4] Karadeniz Teknik Üniversitesi Tıp Fakültesi Enfeksiyon Hastalıkları Anabilim Dalı
[5] Kafkas Üniversitesi Tıp Fakültesi Kadın Hastalıkları ve Doğum Anabilim Dalı
[6] Dumlupınar Üniversitesi Sağlık Meslek Yüksekokulu

Amaç: Tüberküloz'da (TB) doğru olmayan ve yetersiz anti-TB tedavi rejimlerinin özellikle de tedavinin başlangıç fazında verilmesi tedavi başarısızlığının ve ilaç direncinin önemli bir nedenidir. Bu konuda hekimlere büyük görevler düşmektedir.
Gereç ve Yöntem: Ocak-Mayıs 2007 arasında ülkemizdeki hekimlerin TB yaklaşımlarını değerlendirmek amacıyla Türkiye'nin yedi coğrafi bölgesinden her birinde en az iki ili kapsayan bir anket yapıldı. Ankete toplam 16 ilden en az 50'şer hekim katıldı. Her hekimin branşı, çalışma süresi, daha önce TB tanısı koyup koymadığı ve çalıştığı hastane gibi bazı bilgiler sorgulandı.
Bulgular: Katılan 1326 (467 kadın, 859 erkek) hekimin yaş ortalaması 32.41 ± 6.59 (22-65) idi. 682 (% 51,4) hekim daha önceki meslek hayatında TB tanısı koymuştu. TB ile ilgili sorulan beş bilgi sorusunun tamamını 99 (% 7,5) hekim cevaplamıştı. Göğüs hekimleri diğer hekimlerden daha fazla oranda iyi bilgi seviyesine sahiptiler (p= 0.000). Uzman hekimlerde pratisyen hekimlere göre daha fazla oranda iyi bilgi seviyesine sahiptiler (p<0.05). Ayrıca 3. basamak bir sağlık kuruluşunda çalışan hekimlerde diğer kurumlarda çalışanlara göre daha iyi bilgi seviyesine sahiptiler (p=0.000). Meslek hayatlarında TB tanısı koyan hekimlerde daha önce hastalarına TB tanısı koymamış hekimlerden daha iyi bilgi seviyesine sahiptiler (p= 0.000). Ayrıca kadın hekimlerin erkeklere göre daha iyi bilgi düzeyinde oldukları saptandı (p=0.000). Kurumlarında temel bakteriyoloji ve radyoloji imkanı olan hekimler olmayanlara göre daha iyi bilgi sahibiydiler (p<0.05).
Sonuçlar: Sonuç olarak ülkemizde hekimler arasında özellikle DSÖ rehberlerine göre ciddi bilgi eksikleri saptanmıştır. TB kontrol programları içinde hekimlerimiz için ayrıntılı ve rehberler ışığında verilecek eğitimlerin faydalı olabileceğini düşünmekteyiz. Ayrıca TB kesin tanı ve tedavi işlemlerin uzmanlaşmış birimler tarafından yapılmasının yararlı olacağını düşünmekteyiz.

SS 29 Yeni olgu tüberkülozlu asker hastalarda ilaç direnç oranları (Önsonuçlar)

Sezer Ogün[1], Çiftçi Faruk[2], Kutlu Ali[3], Bozkanat Erkan[2], Ardıç Nurittin[4], Kartaloğlu Zafer[2]

[1] Gata Haydarpaşa Eğitim Hastanesi Göğüs Servisi Mikrobiyoloji Lab.
[2] Gata Haydarpaşa Eğitim Hastanesi Göğüs Servisi
[3] Gata Haydarpaşa Eğitim Hastanesi Allerji Servisi
[4] Gata Haydarpaşa Eğitim Hastanesi Mikrobiyoloji Servisi

Arka plan: Hastanemiz, Türk Silahlı Kuvvetlerinde görülen tüberküloz (TB) olgularının %70'ine bakmaktadır.
Amaç: Hastanemizde takip edilen yeni olgu TB'li asker hastalardaki ilaç direnç oranlarını belirlemek.
Gereç ve Yöntem: 01 Aralık 2006- 31 Mayıs 2007 tarihleri arasında hastanemizde takip edilen kültür pozitif tüm yeni olgu asker hastalar çalışmaya alındı. Nüks olarak değerlendirilen 5 olgu çalışma dışı bırakıldı. Tüm olgularda ilaç duyarlılık testi (İDT) BACTEC ile belirlendi.
Bulgular: Toplam 78 olguda İDT uygulandı. Hepsi erkek ve yaş ortalaması 22.06±3.75 yıldı. Olguların 64'ü yayma-kültür pozitif akciğer TB, 9'u sadece kültür pozitif akciğer TB, 5'i kültür pozitif plevra TB olarak bulundu. Direnç oranları sırasıyla: izoniazid (H) %17.9, rifampisin (R) %3, etambutol(E) %3, streptomisin (S) %3.8 olarak saptandı. İki hasta (%2.56) ÇİD-TB (H+R) olarak saptandı.
Sonuç: Tüm ülke genç erkek nüfusunu yüksek oranda temsil eden bir populasyondan gelen hastalarımızda; H direnci yüksek olarak bulunurken, diğer ilaçlara direnç oranları kabul edilebilir seviyeydi.

SS 30 Tüberkülozlu Asker Hastaların 2004 yılı tedavi sonuçları

Çiftçi Faruk[1], Kutlu Ali[2], Sezer Ogün[3], Bozkanat Erkan[1], Kartaloğlu Zafer[1]

[1] GATA, Haydarpaşa Eğitim Hastanesi, Göğüs Hastalıkları Servisi, İstanbul
[2] GATA, Haydarpaşa Eğitim Hastanesi, Allerji Servisi, İstanbul
[3] GATA, Haydarpaşa Eğitim Hastanesi, Göğüs Hastalıkları Servisi, Mikrobiyoloji Lab., İstanbul

Bu çalışmada, hastanemizde 2004 yılı içinde tanı konulan tüberkülozlu asker hastaların, verileri geriye dönük olarak araştırılmıştır. Hastanemiz, Türk Silahlı Kuvvetleri'nin en büyük tüberküloz tedavi merkezi özelliğini taşımaktadır.
Merkezimizdeki yayma pozitif hastalardaki kür sonuçları, Dünya Sağlık Örgütü (DSÖ) tarafından istenilen %85'lik düzeyine çok yakındır; tedavi başarısı açısından ise oldukça tatminkar bir düzeyde olduğumuz gözlenmektedir.

Tedavi Sonuçlarımız (Yeni olgu)

	Akciğer tüberkülozu (ATB)			Akciğer dışı tüberküloz (ADTB)	TB toplam
	Yayma (+)	Yayma (-)	Toplam**		
Hasta sayısı	119(%66.1*)	61(%33.9*)	180(%83.3)	56(%16.7)	216(%100)
Kür	95(%79.8)	-	-	-	-
Tedavi tamamlama	9(%7.6)	58(%95.1)	-	52(%92.8)	-
Tedavi başarısı	104(%87.4)	58(%95.1)	162(%90.0)	52(%92.8)	196(%90.7)
Tedavi başarısızlığı	3(%2.5)	1(%1.6)	4(%2.2)	-	4(%1.9)
Nakil+Sonucu bilinmeyen	9(%7.6)	2(%3.3)	11(%6.1)	3(%5.4)	13(%6.0)
Ölüm	3(%2.5)	-	3(%1.7)	1(%1.8)	3(%1.4)

*ATB içindeki yüzdeleri verildi. **20 olguda ATB+ADTB birlikteliği vardı.

SS 31 Tüberkülozlu Asker Hastaların 2005 yılı tedavi sonuçları

Çiftçi Faruk[1], Kutlu Ali[2], Bozkanat Erkan[1], Sezer Ogün[3], Kartaloğlu Zafer[1]

[1] GATA Haydarpaşa Eğitim Hastanesi, Göğüs Hastalıkları Servisi, İstanbul
[2] GATA Haydarpaşa Eğitim Hastanesi, Allerji Servisi, İstanbul
[3] GATA Haydarpaşa Eğitim Hastanesi, Göğüs Hastalıkları Servisi, Mikrobiyoloji Lab., İstanbul

Bu çalışmada, hastanemizde 2005 yılı içinde tanı konulan tüberkülozlu asker hastaların, verileri geriye dönük olarak araştırılmıştır. Hastanemiz, Türk Silahlı Kuvvetleri'nin en büyük tüberküloz tedavi merkezi özelliğini taşımaktadır.
Merkezimizdeki yayma pozitif hastalardaki kür oranları, yıllar içinde giderek artmaktadır. Asker hastaların idame dönem tedavilerinin memleketlerindeki Verem Savaş Dispanserlerinin takibinde yapıldığı dikkate alındığında; sonuçlarımızın aslında tüm ülke performansını yansıttığını söyleyebiliriz. Genç erkek hastalardan oluşan olgu profilimizdeki bu yüksek kür oranları, ülkemizde tüberküloz kontrolunun kısa bir gelecekte iyi bir düzeye çıkacağı konusundaki umutlarımızı arttırmaktadır.

Tedavi Sonuçlarımız (Yeni olgu)

	Akciğer tüberkülozu			Akciğer dışı tüberküloz	TB toplam
	Yayma (+)	Yayma (-)	Toplam**		
Hasta sayısı	105(%64.4*)	58(%35.6*)	163(%74.4)	62**(%25.6)	219(%100)
Kür	98(%93.3)	-	-	-	-
Tedavi tamamlama	2(%1.9)	56(%96.6)	-	58(%93.5)	-
Tedavi başarısı	100(%95.2)	56(%96.6)	156(%95.7)	58(%93.5)	208(%95.0)
Tedavi başarısızlığı	3(%2.9)	0(%0)	3(%1.8)	0(%0)	3(%1.4)
Nakil+Sonucu bilinmeyen	2(%1.9)	2(%3.4)	4(%2.5)	4(%6.5)	8(%3.6)
Ölüm	0(%0)	0(%0)	0(%0)	0(%0)	0(%0)

*ATB içindeki yüzdeleri verildi. **6 olguda ATB+ADTB birlikteliği vardı. ADTB olguların üçünde birden fazla organ tutulumu vardı

SS 32 Tüberküloz tedavisi sırasında gelişen hepatotoksisiteye etki eden faktörler

Yazıcıoğlu Moçin Özlem[1], **Pazarlı Pınar**[2], Duman Gülcihan[1], Duman Dildar[1], Çoban Ağca Meltem[1], Terzioğlu Kadriye[1], Karagöz Turan[1]

[1] TCSB Süreyyapaşa Göğüs Hastalıkları ve Göğüs Cerrahisi Eğitim ve Araştırma Hastanesi, Maltepe, İstanbul
[2] Sakarya Üniversitesi Sağlık Yüksekokulu

Hepatotoksisite, tüberküloz(tb) tedavisi sırasında en sık gelişen ilaç yan etkisidir. Ocak-Aralık 2006 tarihleri arasında, kliniğimizde yatarak izlenen toplam 251 tb olgusu, tedavileri sırasında hepatotoksisite gelişimi açısından retrospektif olarak incelendi. Olguların demografik, klinik ve radyolojik özellikleri, hemotolojik ve biyokimyasal değerleri, enzim değişiklikleri kaydedildi. Karaciğer enzimlerinin normalin beş katı artması ya da bulantı, kusma, sarılık gibi klinik bulguların varlığında enzimlerin başlangıç değerlerine göre herhangi bir yükselme göstermesi hepatotoksisite olarak tanımlandı.
204'ü pulmoner, 47'si ekstrapulmoner; 221'i yeni, 30'u eski; hepsi kadın, toplam 251 olgu çalışmaya alındı. 29'u pulmoner, 3'ü ekstrapulmoner tb; 29'u yeni, 3'ü eski; olmak üzere toplam 32 (%12.9) olguda hepatotoksisite saptandı. Bu olguların tümünde hepatit B yüzey antijeni ve hepatit C antikoru negatifti, hiçbirinde alkol öyküsü yoktu. Yeni olguların %13.1'inde (n=29), eski olguların %10'unda (n=3) hepatotoksisite görüldü, aradaki fark istatistiksel olarak anlamlı değildi (p=0,7). Pulmoner olguların %13,2'sinde (n=27); extrapulmoner olguların %10,6 sında (n=5) hepatotoksisite geliştiği saptandı, fark anlamlı değildi (p=0,6). Radyolojik olarak yaygın hastalık şeklinde değerlendirilen olgularda görülen hepatotoksiste oranı (%24,6); sınırlı hastalık şeklinde değerlendirilen olgulardaki hepatotoksisite oranıyla (%8,9) kıyaslandığında aradaki fark anlamlı olarak yüksek bulundu (p=0,001). Tedavileri sırasında hepatotoksiste gelişen (Grup A) ve hepatotoksisite gelişmeyen (Grup B) grupların yaş ortalaması, sırasıyla 29,5±12,9 ve 34,1±17,5 idi; fark istatistiksel olarak anlamlı bulunmadı (p=0,07). 35 yaş altı 167 olgunun 24'ünde (%14,4); 35 yaş üstü 84 olgunun 8'inde (%9,5) hepatotoksisite görüldü, fark anlamı değildi (p=0,2). Grup A ve Grup B, T.protein ve albumin düzeyleri açısından karşılaştırıldı ancak istatistiksel olarak anlamlı fark saptanmadı (sırasıyla p=0,2 ve p=0,1). Olgular, anemisi olan (Hb<11 g/dl) ve anemisi olmayan (Hb>=11 g/dl) olgular olarak incelendiğinde; anemisi olan olguların %17,8'inde (n=24), olmayanların %6,9'unda (n=8) hepatotoksiste geliştiği saptandı, fark istatistiksel olarak anlamlıydı (p=0,01).
Çalışmamız, tb tedavisi sırasında görülen hepatotoksisite için risk faktörlerinin belirlenmesine katkıda bulunmak ve bu hastaların takibinin önemini vurgulamak amacıyla sunulmuştur. Bu bağlamda, radyolojik olarak yaygın hastalık ve anemi tb tedavisi sırasında hepatotoksisite gelişimine katkıda bulunan faktörler olarak yorumlanmıştır

SS 33 Tümor Nekroz Faktör–alfa: (TNF-alfa) Engelleyici ilaç kullanan hastalarımızın retrospektif olarak değerlendirilmesi

Özkurt Sibel[1], Şener Soner[2], Öztürk Esma[1], Başer Sevin[1], Dursunoğlu Neşe[1], Akdağ Beyza[3], Kıter Göksel[3], Uğurlu Erhan[1]

Çobankara Veli Çobankara[2], Evyapan Fatma[1]

[1] Pamukkale Üniversitesi Tıp Fakültesi Göğüs Hastalıkları Anabilim Dalı
[2] Pamukkale Üniversitesi Tıp Fakültesi İç Hastalıkları Anabilim Dalı, Romatoloji Bilim Dalı
[3] Pamukkale Üniversitesi Tıp Fakültesi Biyoistatistik Anabilim Dalı

Amaç: TNF-α engelleyici ilaç kullanan hastalarımızın verilerini sunmak.
Gereç ve Yöntem: Romatoloji Kliniği'nce tedavi ve takipleri yapılan kollagen doku hastalığı nedeniyle TNF-α engelleyici ilaç kullanması düşünülen ve tüberküloz varlığı açısından Göğüs Hastalıkları konsültasyonu istenen olguların kayıtlı verilerinden; demografik özellikleri, kollagen doku hastalıkları türü ve süresi, kullandıkları TNF-α engelleyici ilaç çeşitleri, tüberküloz öyküsü ve tüberküloz hastalık varlığı, tüberkülin deri testi sonuçları dosyaları taranarak gözden geçirildi.
Bulgular: TNF-α engelleyici ilaç kullanan 76 olgunun 39'u (% 51.3) erkek, 37'si (% 48.7) kadın olup yaş ort: 42.24±13.75 idi. Olguların % 62.5'i hiç sigara içmemiş, %30.4'ü halen içmekte, % 7.1'i de sigarayı bırakmıştı. Olguların % 50'sinde diabetes mellitus, hipertansiyon, osteoporoz, kronik böbrek yetmezliği gibi ek hastalıklar mevcuttu. 45 (%59.3) olgu Ankilozan Spondilit (AS), 25 (%32.9) olgu Romatoid Artrit (RA), 5 (%6.6) olgu Psöriatik Artrit (PSA), 1 (%1.3) olgu da Juvenil Romatoid Artrit (JRA)tanılı idi. Hastalık süresi ort: 10.16±7.39 yıl olan olguların, TNF-α engelleyici ilaç tedavi süreleri ort: 18.89±14.11 ay idi. 33 (%43.4) olgu Etanercept, 25 (%32.9) olgu Infliximab, 7 (%9.2) olgu Adalimumab ve 11 (%14.5) olgu ise bu ilaçları kombine olarak kullanıyordu. Sadece 1 (%1.4) olgu tüberkülozlu hasta ile temas öyküsü ve yine bir olgu (%1.4) lumbar vertebra tüberkülozu geçirdiğini belirtti. Başlangıç tüberkülin deri testi ort: 9.18±8.21 mm idi ve 33 olgudan 16 olgu isoniazid kemoprofilasi almış, 17 olgu da halen almaktaydı. Hiçbir olguda isoniazite bağlı hepatotoksisite gelişmedi. Olguların sadece bir tanesinde (% 1.6) tedavi esnasında kaviteli akciğer tüberkülozu görüldü. Olgu 50 y. erkek olup 21 yıldır AS 'i vardı ve 21 aydır Etanercept kullanmaktaydı.
Sonuç olarak; sadece bir olguda akciğer tüberkülozuna rastlanmasına rağmen, TNF-α engelleyici ilaç kullanacak ve kullanmakta olan hastaların Göğüs Hastalıkları Klinikleri'nce düzenli bir şekilde konsültasyonlarının yapılmasının, ilaçlara bağlı ortaya çıkabilecek tüberküloz hastalığının prevalans sonuçlarının doğru bir şekilde ortaya konabilmesi için hasta kayıtlarının düzenli tutulmasının ve ülke geneli sonuçlarının çıkarılmasının uygun olacağını düşünmekteyiz.

SS 34 Sarkoidozda QFT-GIT testi ve TCT ile karşılaştırılması

Makas Evin, Ortaköylü Mediha Gönenç, Bahadır Ayşe, Alkan Figen, Çağlar Emel

Yedikule Göğüs Hastalıkları ve Göğüs Cerrahisi Eğitim ve Araştırma Hastanesi

Sarkoidoz; etyolojisi bilinmeyen, multisistemik, granülomatöz bir hastalıktır. Sarkoidoz ve tüberküloz hastalıklarının klinik, radyolojik ve histopatolojik benzerlikleri ayırıcı tanıyı zorlaştırmaktadır. Quantiferon Tb-Gold in-tube (QFT-GIT) testi, sadece M. tbc.'a özgü antijenlere karşı T hücre yanıtını gösteren bir testtir. Çalışmamızda; 2001-2006 yılları arasında kliniğimizde takip edilen, yaş ortalaması 42.2± 10.5 olan, 41 sarkoidoz olgumuzdaki (19 erkek, 22 kadın) QFT-GIT sonuçları değerlendirildi ve tüberkülin cilt testi (TCT) ölçümleri ile karşılaştırıldı (Tablo I).
Sarkoidoz hastalarında TCT ve QFT-GIT sonuçları

	Pozitif	Negatif	Toplam
TCT	6 (% 14)	35 (%86)	41
QFT-GIT	11 (%26)	30 (%74)	41

QFT-GIT testi pozitif olan 11 olgunun ortalama takip süresi 18 ay (5-33 ay) idi ve olguların tüberküloz olmadığı kesindi. Bu sonuçlar sarkoidoz etyolojisinde M. Tbc'nin rolü olabileceğini düşündürebilir. Ayrıca sistemik steroid tedavi alması planlanan hastalarda, INH profilaksisi başlanması için, TCT yerine (%26 QFT-GIT test pozitifliğine karşın % 14 TCT pozitifliği) QFT-GIT test pozitifliğinin göz önüne alınmasının uygun olacağı kanısındayız. Sarkoidoz ve tüberküloz ilişkisini açıklamak için tüberküloz insidansının farklı olduğu bölgelerde yapılacak benzer çalışmalara ihtiyaç duyulmaktadır

SS 35 Sarkoidozda gecikmiş tanı: İstanbul'da üç farklı merkezin sonuçları

Sipahi Demirkok Sevtap[1], Kılınç Günseli[2], **Çimen Özışık Nurçin[3]**, Yurteri Gülfem[3], Şengül Ebru[2], Günay Can[4], Bal Mert[5]

[1] İstanbul Üniversitesi,Cerrahpaşa Tıp Fakültesi,Genel Dahiliye Akciğer Birimi, İstanbul
[2] İstanbul Üniversitesi,Cerrahpaşa Tıp Fakültesi,Göğüs Hastalıkları Anabilim Dalı, İstanbul
[3] Heybeliada Göğüs Hastalıkları ve Göğüs Cerrahisi Merkezi, İstanbul
[4] İstanbul Üniversitesi,Cerrahpaşa Tıp Fakültesi,Halk Sağlığı Anabilim Dalı, İstanbul
[5] Yıldız Teknik Üniversitesi, Matematik Mühendisliği, İstanbul

Amaç: Sarkoidoz, tanısı sıklıkla semptomların ortaya çıkışını takiben konulduğundan geç tanı alan bir hastalıktır. ACCESS çalışması sarkoidozlu hastaların %15.3'ünün ilk doktor vizitinde tanı aldığını göstermiştir. Ancak ACCESS çalışmasında semptomatik ve asemptomatik tüm sarkoidozlu hasta grubu çalışmaya dahil edilmiştir. Bu nedenle çalışmamızda (i); semptomatik olan sarkoidozlu hastalarda tanısal gecikmenin belirlenmesi, (ii); ilk doktor vizitinde tanı alan hastalarla (grup1) semptomların ortaya çıkışından 1 ay veya daha uzun zaman sonra tanı alan hastaların (grup 2) karşılaştırılması ve tanıda gecikmenin nedenlerinin değerlendirilmesi amaçlanmıştır.
Gereç ve Yöntem: 3 farklı merkezden 1995-2005 yılları arasında 118 sarkoidoz hastasına ait veriler klinik ve radyolojik özellikler açısından değerlendirilmiştir. Sarkoidoz tanısı klinik ve radyolojik verilerin desteklediği histolojik olarak bir veya birden fazla organda non kazeöz epiteleoid granülomların gösterilmesi ve diğer olası granülomatöz hastalık nedenlerinin dışlanması ile konulmuştur.
Bulgular: Yaş ortalaması 42.36±13.7 yıl olan kohort grubunda, ilk tanı anında hastaların %4.2'sinin akciğer grafisi normal olarak görülürken bilateral hiler adenopati %42.42, evre II sarkoidoz %42.42, evre III sarkoidoz %10.2 ve evre IV sarkoidoz %0.8 oranında saptandı. Başlangıç semptomları içinde en çok solunum sistemi (%76) ile kontütisyonel semptomlar(%55.1) saptandı. Tanı gecikmesi 3,0±4.5 ay olarak bulundu. İlk doktor vizitinde olguların %35.6'sı tanı alırken, olguların %64.4'ünde tanıda gecikme saptandı. Olguların gözlem süreleri ortalama 38.17±30.15 (8-68) ay olarak hesaplandı. Solunum sistemi ve konstitüsyonel semptomlar grup 2'de grup 1'e göre daha sık tespit edildi (sırasıyla %77.6 vs. %45.2, %68.4 vs %31, $p< 0.001$). Sarkoidoza bağlı deri lezyonları ve Eritema Nodozum'un varlığı veya yokluğu ile diğer başlangıç semptomlarının, sarkoidoz semptomları için yapılan ilk doktor viziti ile nihayi tanı arasındaki geçen süreye etkili olan bulgular olmadığı tespit edildi ($p>0.05$). Başlangıç tanı yöntemlerinden skalen lenf nodu biyopsisinin grup 2 de grup 1'e oranla daha sık kullanıldığı tespit edildi($p=0.01$).
Sonuç: Sarkoidoz tanısında gecikmenin önemli bir nedenin hastaların bir bölümünün asemptomatik olmasına bağlı olduğu bildirilmesine rağmen, çalışmamızda semptomatik olan sarkoidozlu olgularda bile tanısal gecikmenin azımsanamayacak ölçüde yoğun olduğu saptandı. Bu gecikmeden birçok faktör sorumlu tutulabilirse de, solunum sistemi ve konstitüsyonel semptomlarla hekime başvuran her hastada yapılması gereken ayırıcı tanı kapsamında sarkoidozun da düşünülmesinin, tanısal gecikmeyle beraber gereksiz sağlık harcalamalarını da azaltacağı sonucuna vardık.

SS 36 2000-2005 yılları arasındaki pulmoner emboli'li olgularımızın özellikleri

Balkan Arzu[1], Taşçı Cantürk[2], Ertuğrul Ahmet[1], Özkan Metin[1], Bilgiç Hayati[1], Ekiz Kudret[1]

[1] Gülhane Tıp Fakültesi Göğüs Hastalıkları Anabilim Dalı, Ankara
[2] Asker Hastanesi Göğüs Hastalıkları Kliniği, Eskişehir

2000-2005 yılları arasında Göğüs Hastalıkları polikliniğine başvuran hastalardan pulmoner emboli ön tanısı konularak yatırılan hastaların dosyaları incelendi. Toplam 52 hastaya pulmoner emboli tanısı konuldu. 52 hastanın 2'si masif, 50'si nonmasif pulmoner emboliydi. Hastaların 22'si kadın ve 30'u erkek hasta olup, kadınların yaş ortalaması 57,18 ve erkeklerin yaş ortalaması 51,83 idi. Şikayetler incelendiğinde yan ağrısı ve göğüste batma hissi hastaların tümünde yani %100 oranda mevcuttu. Nefes darlığı ise hastaların yarısında %50'sinde vardı. Şikayetlerin başlaması ile hastaneye başvuru arasında geçen süre ise 13±11,3 gün idi. Klinik olarak pulmoner emboli olasılıkları; 46 hasta yüksek, 5 orta, 1 düşük olasılıktı. Hastalara kesin tanı koyma oranları ise sırasıyla; 30 hasta yüksek olasılıklı V/Q sintigrafisi ile, 11 hasta pulmoner anjiyo, 7 hasta orta olasılıklı V/Q sintigrafisi ile, 4 hasta dinamik toraks tomografisi ile idi. Yani toplamda 37 hasta sintigrafi, 11 pulmoner anjiyo, 4 hasta tomografi ile tanı aldı. Pulmoner emboliden klinik açıdan düşük-orta-yüksek olasılık olarak şüphelenilen tüm hastalara V/Q sintigrafisi yapıldı. 52 hastanın 37'sinde ileri bir tetkike gerek kalmadı. Bir başka deyişle %71,15'inde V/Q sintigrafisi ile tanı konuldu. Dinamik toraks CT ile yalnızca 4 hastaya daha ek olarak tanı konuldu. Böylece oran %78,84'e çıktı. Pulmoner anjiyo ile de 11 hastaya tanı konuldu. Etyolojiye bakacak olursak, 17 hasta immobilizasyon, 10 hasta yakın zamanda geçirilmiş cerrahi işlem, 5 hasta uzun yolculuk sonrası, 4 hasta kemik kırığı, 3 hasta konjenital faktörler (antifosfolipit sendromu), 1 hasta malignite (meme ca.), 1 hasta venöz yetmezlikti. Sonuç olarak olgularımızın çoğunun tanısını V/Q sintigrafisi ile koyduk.

SS 37 İkibuçuk yıllık pulmoner tromboemboli olgularımız; Biyokimyasal belirteçler prognoz göstergesi olabilir mi?

Özdemir Özer, Çeldir Jülide, Gürgün Alev, Bacakoğlu Feza, Sayıner Abdullah

Ege Üniversitesi Tıp Fakültesi

Pulmoner tromboemboli, tedavi edilmediğinde %30'a ulaşan mortalite oranına sahip bir hastalıktır. Bazı biyokimyasal belirteçler özellikle de kardiyak enzimler pulmoner tromboembolide prognoz göstergesi olarak kullanılabilinmektedir. Çalışmamızda; pulmoner tromboemboli tanısı alan ve hastanede tedavi edilen olgularda, başvuruda serumda bakılan biyokimyasal belirteçlerin prognoza etkisi, retrospektif olarak incelenmiştir.

Çalışmaya kliniğimizde Ocak 2004-Haziran 2006 tarihleri arasında izlenen 52 pulmoner tromboemboli olgusu (27'si erkek, yaş ort. 60.2±14.2 yıl) alınmıştır. Biyokimyasal belirteçlerden; SGOT, SGPT, D-Dimer, LDH, total bilurubin, CK, CK-MB ve troponin-I düzeyleri kayıt edilmiştir. Prognoz değerlendirmesinde; hastanede yatış süresi, mortalite ve nüks oranları incelenmiştir. En sık (%21.2) risk faktörü operasyon, en sık (%80.8) başvuru nedeninin nefes darlığı (%80.8) ve fizik bakı bulgusunun taşikardi olduğu (%11.5) saptanmıştır. Olguların yaklaşık üçte ikisinde toraks spiral anjio bilgisayarlı tomografi ile tanı konmuştur. Tedaviye 48 olguda düşük molekül ağırlıklı heparin (%92.3) ile başlanırken, sadece 2 olguda (%3.8) massif emboli düşünülerek trombolitik tedavi uygulanmıştır. Hastanede yatış süresi ort. 12.5±6.5 gün bulunmuş, 5 (%9.6) olgu hastanede eksitus olurken, 4 (%7.7) olguda izlemde nüks geliştiği belirlenmiştir.

Hastanede yatış süresi; D-Dimer düzeyi artmış bulunanlarda normal olanlardan daha uzun iken (sırasıyla 13.4±6.6 gün ve 8.1±4.6 gün, p=0.029), D-Dimer düzeyi ile hastanede yatış süresi arasında anlamlı pozitif korelasyon saptanmıştır (p=0.007). Ayrıca CK düzeyi; eksitus olanlarda sağ kalanlardan daha yüksek bulunmuştur (sırasıyla 156.0±139.2 U/l'e karşı 43.9±29.9 U/l p=0.028). Ancak, nüks ile biyokimyasal belirteçler arasında anlamlı bir ilişki gözlenmemiştir.

Sonuç olarak, pulmoner tromboemboli tanısında kullanılan biyokimyasal belirteçlerin sadece tanıda değil, prognozu belirlemede de önemli olduğu saptanmıştır. Geniş olgu serili, prospektif çalışmalarla bu bulgu aydınlatılacaktır.

POSTER SUNUMLARI

PS 001 Post menopozal dönemdeki astımlı hastalarda obezite, inhaler steroid ve osteoporoz ilişkisi

Yanık Burcu[1], Akgedik Recep[2], **Özol Duygu[2]**, Gökmen Derya[3]

[1] Fatih Üniversitesi Tıp Fakültesi, Fiziksel Tıp ve Rehabilitasyon Anabilim Dalı
[2] Fatih Üniversitesi Tıp Fakültesi Göğüs Hastalıkları Anabilim Dalı
[3] Ankara Üniversitesi Tıp Fakültesi, Biyoİstatistik Ana Dalı

Hem astım hem de obezite insidansındaki artış, önemli bir sağlık sorunu oluşturmaktadır. Postmenapozal dönemdeki kadın astımlı hastalarda yaş, hormonlar gibi faktörlerin yanında ayrıca kullanılan inhale ve oral steroidlerde osteoporoz gelişimi açısından risk oluşturabilmektedir. Bu çalışmanın amacı öncelikle astımlı hastalarımızda osteoporoz oranını belirlemek ve bunu kontrol grubu ile kıyaslamaktı. İkinci olarak da astım süresi, astım ciddiyeti, düzenli kortizon kullanımı, beden kitle indeksi (BKİ) ve osteoporoz arasında ilişkiyi araştırmaktı. Çalışmaya GINA kriterlerine göre astım tanısı almış, en az 6 aydır düzenli inhale kortikosteroid kullanan 46 (yaş ortalaması 64.0 ± 10.6 yıl) kadın hasta ile 75 astımı olmayan (yaş ortalaması 66.1±6.1 yıl) sağlıklı kadın kontrol dahil edildi. İki grup arasında yaş ve menopoz sonrası ortalama geçen süre arasında fark yoktu. Beden kitle indeksi vücüt ağırlığının boyun karesine bölünmesi ile (kg /m 2) olarak hesaplandı. Tüm olgular BKİ ≤ 25 ise normal, BKI 26-29 arasında ise fazla kilolu ve BKİ >= 30 ise obez olmak üzere 3 grupta sınıflandırıldı. Kemik dansitometresine göre lomber (L2-4) veya femur boyun t skor = -2,5 ve altı olan hastalar osteoporotik olarak kabul edildi. Astımlı hastaların BKİ oran ortalaması 28.6±5.1, kontrol grubunun 26.9±4.6 (p<0.05) di. Astımlı hastaların %80.4'ünün BKİ normalin üstündeyken, kontrol grubunda bu oran %60.3'dü. Astım ve kontrol grubunun kemik dansitometresine göre ortalama lomber ve femoral t skorları sırasıyla, -1.5±1.3, -2.1±1.2 ve -0.97±1.1, -1.8±0.9 (p<0.05) bulundu. Astımlı hastaların %28.3'ünde, kontrol grubunun %45.2'sinde osteoporoz vardı. Bu bulgularla kontrol grubuna göre obezitenin astımlı hastalarda daha fazla izlendiği, beraberinde osteoporozun daha az olduğu saptandı; ancak aradaki fark istatistiksel olarak anlamlı değildi.
Postmenopozal dönemde bulunan astımlı hastalarda gelişen osteoporoz üzerine en etkili faktör beden kitle indeksinden bağımsız olarak astım ciddiyeti ve oral steroid kullanımı olarak saptandı. Astım süresi, kullanılan inhale steroid dozu ile osteoporoz arasında ilişki bulunmadı.

PS 002 Kronik obstrüktif akciğer hastalığında akut atak şiddeti ile serum C3 ve C4 seviyeleri arasındaki ilişki

Gassaloğlu Mithat, **Karasu Işıl**, Çakan Aydan, Özsöz Ayşe

İzmir Dr. Suat Seren Göğüs Hastalıkları ve Cerrahisi Eğitim ve Araştırma Hastanesi, Göğüs Hastalıkları

Kronik obstrüktif akciğer hastalığında (KOAH) en sık atak nedeni solunum yolu enfeksiyonlarıdır. Enfeksiyonların kompleman sistemini aktive ederek serum kompleman düzeylerini düşüreceği düşünülmektedir.
Çalışmamızın amacı, KOAH'lı olgularda serum C3 ve C4 seviyelerini ölçmek ve kompleman seviyesi ile atak şiddeti arasındaki ilişkiyi araştırmaktır. Çalışmaya KOAH akut atak nedeniyle kliniğimize yatırılan 43 olgu (9 K, 34 E) alındı. Sağlıklı 22 olgu da kontrol grubu olarak belirlendi. Tüm olguların serum C3, C4 seviyeleri, KOAH'lı olguların arteryel kan gazları ve solunum fonksiyon testleri değerlendirildi. KOAH'lı olguların yaş ortalaması 65±10.36, sigara içme süreleri 45.34±39.24 paket/yıl, hastalık süreleri 7.15±6.86 yıl idi. Çalışma grubunun C3 düzeyi 142.77±39.79, C4 düzeyi 36.78±25.47, kontrol grubunun C3 düzeyi 145±43.74, C4 düzeyi 32.82±12.57 olarak bulundu. Çalışma grubunun C3 düzeyi kontrol grubuna göre düşük olmakla birlikte aradaki fark istatistiksel olarak anlamlı değildi (p= 10.78). KOAH'lı olgular evrelere göre değerlendirildiğinde de C3, C4 seviyeleri, evreler arasında farklılık göstermedi. KOAH'lı olguların C3 ve C4 seviyeleri ile PaO2 ve FEV1 değerleri arasında herhangi bir korelasyon saptanmadı. Sonuç olarak, KOAH'lı olgularda kompleman seviyesi ölçümünün KOAH alevlenmesi göstergesi olarak veya hastalığın ağırlık derecesini saptamakta kullanılabileceğini düşünmemekteyiz.

PS 003 KOAH'ta sistemik inflamasyonun göstergesi olarak trombositler

Çakmak Gülfidan[1], Yenigün Mustafa[1], Demir Tunçalp[2], Ataoğlu Hayriye Esra[1], Sağlam Zuhal Aydan[1], Temiz Levent Ümit[2]

[1] Haseki Eğitim ve Araştırma Hastanesi 4. İç Hastalıkları Kliniği, İstanbul
[2] İstanbul Üniversitesi Cerrahpaşa Tıp Fakültesi Göğüs Hastalıkları Anabilim Dalı, İstanbul

KOAH belirgin ekstrapulmoner tutulum, hava akımı kısıtlılığı ile karakterize ve değişik partikül ve gazlara karşı gelişen inflamasyonun eşlik ettiği progresif bir hastalıktır. KOAH'a bağlı gelişen inflmasyonda bir çok hücre ve mediyatör rol oynamaktadır. Ayrıca KOAH'lı hastalarda sistemik inflamatuvar belirteçlerin de arttığına dair yayınlar bulunmaktadır.
Çalışmaya 2004-2005 yılları arasında Göğüs Hastalıkları Polikliniğimize başvurmuş, en az 10paket-yıl sigara anamnezi olan 964 hasta dahil edildi (K:233, E:733). Hastalara ilk başvurularında bronkodilatör (200mcg salbutamol) öncesi ve sonrası spirometrik inceleme ile tam kan sayımı, trombosit sayısı ve volümüne bakılmıştır.
Hastaların 452 tanesine GOLD kriterlerine göre KOAH tanısı konulmuş ve yine GOLD kriterlerine göre evrelendirilmişlerdir.

Tablo I:

	KOAH olmayan (n=512) Ortalama±SD (Normal değerleri)	KOAH olan (n=452) Ortalama±SD (Normal değerleri)	p
Yaş	49.88±12.67	58.54±12.30	p<0.001
Sigara(paket/yıl)	29.79±21.71	42.76±29.65	p<0.001
FEV1/FVC(%)	80.26±41.10	55.93±9.54	p<0.001
Trombosit sayısı(/mm3)	258832±69776	267458±80890	P=0,047

KOAH'lı olan ve olmayan olgular arasındaki farklar

Tablo II:

	Evre I		Evre 2		Evre 3		p
	Ort.	SD	Ort.	SD	Ort.	SD	
Yaş	55,61	13,36	58,02	12,42	60,70	11,29	<0.0001
Sigara	34,39	20,92	40,77	27,59	49,76	31,18	<0.0001
Hb	13,78	1,51	13,98	1,73	13,85	1,56	=0.46
Lökosit	8067	2212	8353	2224	8544	2290	=0.658
Plt	249494	68878	269191	81761	281666	87855	=0.008
Plt-Volüm	7.8	1.50	8.09	1.44	8.39	1.53	=0.052

Olguların trombosit değerlerinin evrelere göre değişimi

Tablo III:

Trombosit sayısı ile	r	p
FVC	-0,098	0.038
%FVC	-0.083	0.077
FEV1	-0.111	0.018
%FEV1	-0.112	0.017
FEF 25-75	-0.119	0.011
%FEF 25-75	-0.11	0.019

Trombosit sayıları ile solunum fonksiyonları arasında korelasyonlar

PS 004 KOAH akut atak nedeni olarak pulmoner emboliyi saptamada plazma D-Dimer düzeyinin rolü

Erdem İpek, Öztaş Selahattin, Saraç Sema, **Köklü Semra**, Tümer Özlen, Kurutepe Melahat

Süreyyapaşa Göğüs Hastalıkları ve Göğüs Cerrahisi Eğitim ve Araştırma Hastanesi, Göğüs Hastalıkları Kliniği

Ocak 2006-Ocak 2007 tarihleri arasında kliniğimizde KOAH akut atak tanısıyla yatarak takip edilen 100 hastaya ELISA yöntemiyle plazma D-dimer düzeyi bakıldı. Otuz hastada (%30) D-dimer yüksek saptandı (>500 ng/ml). Hastalara venöz dopler USG, ekokardiyografi, ventilasyon-perfüzyon (VP) sintigrafisi uygulandı. VP sintigrafisi normal olan 17 hastada (%56,66) pulmoner emboli (PE) tanısı dışlandı. Yüksek olasılıklı olan 3 hastaya (%10) PE kabul edilerek antikoagulan tedavi başlandı. VP sintigrafisi orta olasılıklı olan 10 hastada (%33,33) ise Wells klinik skorlamasına göre yüksek olasılıklı PE düşünülen 1 tanesine ve orta olasılıklı PE düşünülen 5 tanesine antikoagulan tedavi başlanırken, düşük olasılıklı PE düşünülen 4 hastaya antikoagulan tedavi başlanmadı. Sonuçta D-dimer yüksekliği saptanan 30 KOAH akut atak hastasının 9 tanesinde (%30) PE saptanarak antikoagulan tedavi başlandı. Ekokardiyografi yapılan 6 PE hastasının 4 tanesinde (%66,66) PE bulguları saptanırken, 3 PE hastasında dopler USG'de derin ven trombozu (DVT) bulguları izlendi. Çalışmamız basit, ucuz ve kolay erişilebilir bir test olan D-dimer ölçümünün emboli olgularını yakalamada etkili bir yöntem olduğunu göstermektedir.

PS 005 Kronik obstrüktif akciğer hastalıklı olgularda demografik özellikler

Demirci Üçsular Fatma, Aşuk Zehra, Kayık Demir Atike, Büyükşirin Melih, Güçlü Salih Zeki, Tibet Gültekin

İzmir Dr.Suat Seren Göğüs Hastalıkları ve Cerrahisi Eğitim ve Araştırma Hastanesi, Göğüs Hastalıkları, İzmir, Türkiye

Çalışmanın amacı; polikliniğimizde KOAH tanısı almış 137 olgunun demografik özelliklerini incelemekti. Olgularımızın 117'si (%85.4) erkek, 20'si (%14.6) kadın olup yaş ortalaması erkeklerde 64.2(±10.45), kadınlarda 58.25(±9.63) idi. 87 kişinin (%63.5) mesleği KOAH yönünden riskli bulundu. Olguların % 81.8'i sigara içen veya bırakmıştı. %18'i hiç sigara içmemişti. Sigara içiciliği erkeklerde, kadınlardan anlamlı olarak daha fazla idi (p=0.000). Erkeklerin toplam sigara tüketimi 42.25±27.10, kadınların ise 12.45±21.45 paket/yıl idi. Olguların %18.97'si okula hiç gitmemiş, %64.23'ü ilkokul mezunu idi. Ortaokul, lise ve üniversite mezunu olanların tümünün erkek olduğu ve kadınlarda eğitim oranlarının erkeklere göre düşüklüğü istatistiksel olarak anlamlıydı (p=0.002). Ekonomik açıdan değerlendirildiğinde 116 hastanın (%84.67) sabit bir gelirinin olduğu görüldü. İlaçların temininde zorluk yaşayan hastaların çoğunluğunun sabit bir geliri yoktu (p=0.004). %29.9 hastada daha önce ilaçların kullanım şekli, etkinliği ve yan etkileri hakkında bilgilendirme yapılmadığı saptandı. Olguların %73.6'sında ev nüfusu 4 veya daha fazla idi. 54 kişi (%39.4) gecekondu tipi, 83 kişi (%60.6) apartman tipi evlerde oturuyordu. Hastaların çoğunluğu (%86.1) ısınma aracı olarak odun-kömür kullanmakta idi. Ortalama FEV1/FVC: %55.05±10.53, FEV1: %42.81±16.22 olarak saptandı. Olguların çoğunluğu (%51.8) evre III KOAH grubunda idi. Olguların %38'i son bir yılda hastaneye 1-3 kez, %16.1'i 4 veya daha fazla akut atakla başvurmuştu. Olguların %19'unun son bir yılda akut atakla hastaneye yatış öyküsü mevcuttu. Sonuç olarak kadınlara oranla sigara içiciliğinin erkeklerde daha fazla görüldüğü, KOAH olgularının kalabalık aile ortamında yaşadığı, ısınma ve pişirmede daha çok odun-kömür kullanıldığı ve özellikle kadınlarda eğitim düzeylerinin de düşük olduğu gözlendi.

PS 006 Hastanemiz acil servisine sık başvurusu olan ve uzun süreli oksijen tedavisi uygulanan KOAH'lı olgularda anksiyete depresyon sıklığı

Gediktaş Esengül[1], Tatar Dursun[2], Çobanoğlu Sacide Üstünsoy[3], Yıldırım Yasemin[2], Çırak Ali Kadri[2], Tibet Gültekin[2]

[1] İzmir Göğüs Hastalıkları ve Cerrahisi Eğitim ve Araştırma Hastanesi
[2] İzmir Göğüs Hastalıkları ve Cerrahisi Eğitim ve Araştırma Hastanesi
[3] İzmir Göğüs Hastalıkları ve Cerrahisi Eğitim ve Araştırma Hastanesi

Amaç: Evde uzun süreli oksijen tedavisi (USOT) uygulanan ve sık acil başvurusu olan KOAH'lı olgularda anksiyete-depresyon sıklığını araştırmak.
Gereç ve Yöntem: 01 ocak-31 mart 2007 tarihleri arasında acil servise sık başvurusu olan ve USOT uygulanan KOAH'lı olgular çalışmaya alındı. Olgulara rutin tetkiklere ek olarak sosyo-demografik özellikleri ve psikolojik durumlarını belirlemeye yönelik anket formları uygulandı. Ayrıca, çalışmaya dahil olan hastaların Ocak 2006'dan çalışma dönemi sonuna dek acil hastane başvuruları ve yatışları kaydedildi. Anksiyete-depresyon seviyesi, hastane anksiyete-depresyon (HAD) ölçeği ile değerlendirildi. Hastalık ve sosyo-demografik verilerin psikolojik duruma etkisi araştırıldı.
Bulgular: Çalışmaya alınan 40 KOAH'lı olgunun 7 (%17.5)'si kadın, 33 (%82'5)'ü erkek olup, yaş ortalaması 61.73±9.13 (40-77) idi. Olguların ortalama anksiyete değeri 14.27±4.16 (3-21), ortalama depresyon değeri 13.67±4.28 (4-20) bulundu. Yaş, cinsiyet, eğitim durumu, medeni hali, yaşadığı yer ve gelir durumu ile anksiyete depresyon durumları arasında ilişki saptanmadı (p>0.05). Bakımları ile eşi ya da çocukları ilgilenen olgularda daha düşük oranda depresyon saptandı (p<0.001). Sık hastane başvurusu ve uzun süreli hastane yatışları da psikolojik durumu olumsuz etkileyen etmenlerdi (p<0.05).
Sonuç: Sık hastane başvurusu, uzun süreli hastane yatışları ve ilgi-bakım eksikliği USOT uygulanan KOAH'lı olguların psikolojik durumlarını olumsuz etkilemektedir.

PS 007 Mardin-Ortaköy'de nefes darlığına sebep olan etkenlerin değerlendirilmesi- saha çalışması

Alıcı Devrim Emel[1], Sepit Levent[1], Sınır Cebrail[1], Nas Cemal[2], Saygı Attila[3]

[1] Mardin Devlet Hastanesi, Göğüs Hastalıkları ve Tüberküloz Kliniği, Mardin
[2] Mardin Devlet Hastanesi, Biyokimya, Mardin
[3] Süreyyapaşa Göğüs Hastalıkları ve Göğüs Cerrahisi Eğitim ve Araştırma Hastanesi, Göğüs Hastalıkları ve Tüberküloz Kliniği, İstanbul

Mardin Devlet Hastanesi Göğüs Hastalıkları polikliniğine başvuran hastalardaki astım sıklığının Ortaköy - Mardin'de yüksek olmasının gözlemlenmesi üzerine bu bölgede nefes darlığına sebep olabilecek etkenleri araştırmayı planladık.
Çalışmaya, bölgede çağrı yapılarak nefes darlığı yakınması olan kişilerin köy meydanında toplanması sağlanarak başlandı. Nefes darlığı şikayeti olan 105 kişi çalışmaya dahil edildi. Kalp hastalığı öyküsü bulunan ve akciğer grafisinde patolojik lezyon saptanan olgular çalışma dışı bırakıldı. Hastaların 68'i kadın, 37'si erkek idi. Hastaların %29' u 20 yaş altı, % 41'i 40 yaş üzerindeydi. Kadınların %23'ünde, erkeklerin %11'de fizik muayenede bronkospazm bulgusu saptandı. 34 hastanın soygeçmişinde astım tanısı ile tedavi alan birinci derece yakını bulunmaktaydı. Spirometri ile hastaların solunum fonksiyon testleri değerlendirildiğinde kadınların %34'ü, erkeklerin %27'sinde FEV1 düzeyi %40-60 iken, FEV1 düzeyi %80'in üzerinde olan hasta sayısı erkek cinsiyette daha yüksekti. Kadınların %6'sı, erkeklerin %41'i aktif sigara içicisiydi. Nefes darlığına neden olabilecek etkenler karşılaştırıldığında kireç toprak, saman, polen, hayvan ve oyuncak temasları her iki cinsiyette eşit oranda iken tandır teması kadınlarda %74 iken erkek cinsiyette sadece %11 idi. Isınma yolu olarak sobada tezek yakılması ve kadının evde bulunduğu sürenin fazla olması sonucu kadınlarda maruziyet %90, erkeklerde %73 olarak değerlendirildi. Ek hastalık olarak en fazla GÖR ve alerjik rinit görülmekle birlikte;GÖR kadınlarda %63, erkeklerde %43, alerjik rinit oranı ise kadın ve erkek arasında eşitti.
Hem ev dışında yerden hem de ev içi duvardan alınan toprak analiz sonuçları Scheibler Kalsimetre metodu ile değerlendirildiğinde kireç miktarlarının normalden 10 kat daha fazla olduğu görüldü.
Yüzde eosinofil 3.30+- 2.32, total igE sayısı 394.21+-536.51 saptandı.
Sonuç olarak nefes darlığına yol açabilecek etkenlere maruziyetin çocuk yaşta başladığı, özellikle kadın cinsiyette ısınma yolu ile tezek yakılması ve ekmek yapımında kullanılan tandırda ortaya çıkan gaz maruziyetinin fazla olması ve tandır yapılan bu alanın çocuklar için oyun alanı olması erken yaşta nefes darlığına yol açan sebep olduğu kanısına varıldı. Nefes darlığına yol açan etkenler konusunda halkın bilinçlendirilmesi, evde ısınma yöntemlerinin değiştirilmesi ve özellikle tandır yapılan alanlardan çocukların uzaklaştırılması, tandır kullanımına devam edilmesi durumunda dumana maruz kalan kişilerin maske kullanması, kireç toprak evler yerinde betonarme evlere geçilmesinin bu bölgede yaşayan insanlarda solunum sistemine ait hastalıkların sıklığının azalmasına yardım edeceğine inanıyoruz.

PS 008 Kliniğimizde takip edilen ve kot kumlamaya bağlı silikozis gelişen hastaların retrospektif değerlendirilmesi

Yurt Sibel, Özçelik Hatice Kutbay, Canel Evren, Kekeçoğlu Aybüke, Koşar Ayşe Filiz

Yedikule Göğüs Hastalıkları ve Göğüs Cerrahisi Eğitim ve Araştırma Hastanesi

Silikozis solunabilir büyüklükteki (0,5-5 µm çaplı) silis partiküllerinin inhalasyonuyla oluşan, çoğunlukla radyografiyle saptanabilen bir akciğer hastalığıdır. Son yıllarda ülkemizde kot taşlama veya kumlama şeklinde tarif edilen işlerde çalışanlarda gelişen silikozis olguları bildirilmektedir ve bu nedenle genç yaşta insanlar solunum yetmezliği nedeniyle hayatını kaybedebilmektedir. Solunum sistemi şikayetleri ile polikliniğimize başvuran kumlama ortamlarında çalışan hastaların özelliklerini değerlendirmeyi amaçladık. Hastalarımızn 5'i kot kumaşların renklerinin açılması için kumlama işinde calışmış ve ayrılmış, 1'i ise cam fabrikasında kum analizinde çalışmaktaydı. Genellikle öksürük ve nefes darlığı şikayetleri olan 6 hastanın yaş ortalamaları 33.16±11.5, kumlama ortamında çalışma süreleri yaklaşık 35.5±24 ay, sigara alışkanlıkları 13.91±13 p/yıl olarak saptandı. Akciğer grafilerinde genellikle üst zonlarda daha yoğun olmakla birlikte tüm zonları tutan infiltrasyonlar ve milier-mikronodüler dansiteler izleniyordu. Olguların 2'sinde spontan pnömotoraks gelişmişti, bu olguların birinde daha sonra diğer hemitoraksta da, 1 olgu da ise iatrojenik pnömotoraks gelişti. Olguların 5'inde tanı konma aşamasında radyolojik görünümlerin tüberküloza benzemesi nedeniyle deneme antitüberküloz tedavi başlanmıştı. Tanıları kesinleşen hastalarda kültür sonuçları da negatif olarak gelince tüberküloz tedavileri kesildi. Hastaların 4'ünde bronkoskopik tranbronşial biopsi ile, bir hastada açık akciğer biopsisi ile, bir hastada ise bronkoskopik yöntem tanı için yeterli olmamakla birlikte anamnez, radyoloji ve diğer tanıların dışlanması ile tanı kondu. Tekrarlayan pnömotoraksları olan ve hipoksik solunum yetmezliği nedeniyle sık sık hastanemiz acil servisine de başvuran bir hastamız takipten çıktı, bir diğer hastamız da giderek ilerleyen solunum yetmezliği nedeniyle maluliyet başvurusunda bulundu. Diğer hastalarımız halen hayattadır ve çok hafif nefes darlığı olup takiptedirler. Bir meslek hastalığı olarak çok kısa süre de çalışmış dahi olsalar, kumlama işinde çalışanlarda progresif masif fibrozisle giden solunum yetmezliği gelişmesi dolayısıyla çalışma ortamı şartlarının düzeltilmesi veya bu şekilde bir işlemin sonlandırılması meslek örgütleri ve işverenler tarafından üzerinde dikkatle durulması gereken bir durumdur.

PS 009 Düzenli egzersiz yapan genç bireylerde EKG ile saptanan ritm-ileti bozukluklarına sigaranın etkisi

Pazarlı Pınar, Yıldız Mustafa, Kahyaoğlu Osman Kenan, Semiz Olcay

Sakarya Üniversitesi, Sağlık Yüksek Okulu

Amaç: Sigara içimi vasküler yatakta endotelyal disfonksiyon ve ateroskleroz gelişimine neden olurken, atriyal miyokardiyumda da özellikle nikotin vasıtası ile, aritmojenik substrat olarak davranarak, atriyal fibrozis gelişimine katkıda bulunur. Sporcularda sinüzal bradikardi, erken repolarizasyon gibi malign olmayan aritmilere sık olarak rastlanmaktadır. Bu çalışmada, düzenli egzersiz yapan genç bireylerde, 12-kanallı yüzey EKG'si ile saptanan ritm-ileti bozukluklarına sigaranın etkisi araştırılmıştır.
Gereç ve Yöntem: Sakarya Üniversitesi Beden Eğitimi ve Spor Yüksekokulu özel yetenek sınavına katılacak olan toplam 501 öğrencinin, sınav öncesi SAÜ Mediko Sosyal Merkezi'nde yapılan genel sağlık durumu değerlendirmeleri sırasında, supin pozisyonda 12-kanallı yüzey EKG'leri çekilerek, yaş, cinsiyet, sigara anamnezleri, beden-kitle indeksi, kan basıncı ve nabız değerleri kaydedildi. Tüm EKG tetkikleri deneyimli bir kardiolog tarafından yorumlanarak sigara içen ve içmeyen öğrencilerin sonuçları karşılaştırıldı.
Bulgular: Öğrencilerin %15.6'sı (n=78) kız, %84.4'ü (n=423) erkek, yaş ortalaması 19.6±2.0 (16-30 yıl), beden-kitle indeksi 21.3±2.1 kg/m^2 idi. Sigara içen ve içmeyen öğrencilerin beden-kitle indeksi değerleri arasında anlamlı fark yoktu (p=0.10). Sigara içen öğrencilerin sayısı 150 (%30) olup bunların %19'u 'hergün en az 1 tane' sigara içiyordu. Sigaraya başlama yaşı 17.2±2.4 (10-83) aydı. Sigara içen ve içmeyen öğrenciler arasında kan basıncı ve nabız açısından fark saptanmadı. Öğrencilerin %77'sinin (n=386) EKG sonucu normal olarak değerlendirildi. Geri kalan 113 öğrencide, sağ dal bloğu (RBB), inkomplet sağ dal bloğu (IRBB), sol dal bloğu (LBB), inkomplet sol dal bloğu (ILBB), erken repolarizasyon, sinüzal taşikardi, sinüzal bradikardi, sinüzal aritmi, inferior T dalga anormalliği, V1-3 T dalga anormalliği, intraventriküler ileti gecikmesi, ventriküler atım gibi EKG patolojileri tespit edildi. En sık saptanan EKG patolojileri; erken repolarizasyon (%10), IRBB (%6.4), sinüzal taşikardi (%4.4) idi. Erkek öğrencilerin %24.8'inde (n=105) bayan öğrencilerin %12.8'inde (n=10) EKG patolojisi saptandı; fark istatistiksel olarak anlamlıydı (p=0.02). Sigara içen öğrencilerin %30 (n=45)'unda; sigara içmeyenlerin %20 (n=70)'sinde EKG patolojisi mevcuttu; fark istatistiksel olarak anlamlıydı (p=0.01). Cinsiyetin erkek olması (RR=2.1 %95 GA 1.05-4.2) ve sigara içiciliği (RR=1.6 %95 GA 1.06-2.5) EKG'de patolojiye sebep olan bağımsız prediktörler olarak saptandı.
Sonuç: Sigara içimi özellikle, aritmojenik bir odak olarak davranan atriyal fibrosis gelişimi yolu ile çeşitli ritm-ileti defektlerinin gelişimine katkıda bulunabilir.

PS 010 Periferik kemodenerve tavşanlarda intraserebroventricular serotoninin akut hipoksik solunum depresyonu üzerindeki etkisi

Güner İbrahim, **Şahin Gülderen**, Yelmen Nermin, Oruç Tülin

İstanbul Üniversitesi, Cerrahpaşa Tıp Fakültesi, Fizyoloji Anabilim Dalı, İstanbul

Amaç: Hipoksi beyinde nörotransmiterlerin salınmasında ve sentez hızında değişikliklere neden olur. Bu nedenle akut devamlı hipokside gözlenen solunumsal depresyondan santral sinir sisteminden salınan bazı nörotransmiterler sorumlu tutulmaktadır. Çalışmamız, serotonin (5-HT) in akut hipokside gözlenen akut hipoksik solunum depresyonu (AHSD) üzerindeki etkisini araştırmak amacıyla yapılmıştır.
Gereç ve Yöntem: Deneylerimizde Urethane (400 mg/kg) + Chloralose (40 mg/kg) (i.v) ile anesteziye edilen periferik kemoreseptörleri denerve tavşanlar kullanıldı. İntraserebro ventriküler (ICV) serotonin uygulanması için, stereotaksik yöntemle sol lateral ventriküle kateter yerleştirildi. Hipoksik gaz karışımı (% 8 O2 - % 92 N2) solutularak AHSD gözlendikten sonra, normokside ve hipokside ICV serotonin (20g/kg) ve ICV ketanserin (5HT2A/2C reseptör antagonisti, 10μg / kg) verilerek, solunum parametreleri (soluk hacmi; VT, soluk frekansı; f/dk ve solunum dakika hacmi; VE) ve sistemik arterial kan basıncı (BP) kaydedildi. BP den ortalama arterial kan basıncı (MAP) hesaplandı.
Bulgular: Hipokside f/dk, VT, VE, MAP anlamlı olarak azaldı ve akut hipoksik solunum depresyonu oluştu. Normokside, ICV serotonin VT (p< 0.001) ve VE' yi (p<0.01) arttırdı. MAP de ise azalma oluşturdu (p<0.01). Buna karşı hipoksi ile beraber uygulanan ICV 5-HT, akut hipoksik solunum depresyonunun derecesini azalttı. f; (p< 0.05), VT;(p< 0.05) ve VE;(p< 0.01). ICV ketanserin, 5-HT nin normokside solunumu uyarıcı etkisini engellerken, hipokside oluşan AHSD nun derecesini arttırdı.
Sonuç: Bulgularımız, santral 5-HT nin 5-HT2 reseptörleri aracılığı ile normoksik ventilasyonu arttırdığını ve AHSD nu azalttığını göstermektedir. Bu nedenle santral serotonerjik yolun akut hipokside oluşan depresyondan sorumlu tutulamayacağı düşünülmektedir.

PS 011 Solunun ritmi üzerine kronik aralıklı hipoksinin etkisi

Yelmen Nermin, Güner İbrahim, Şahin Gülderen, Oruç Tülin

İstanbul Üniversitesi, Cerrahpaşa Tıp Fakültesi, Fizyoloji Anabilim Dalı, İstanbul

Amaç: İnsanlarda sağlık ve hastalık durumlarında Kronik Aralıklı Hipoksi (KAH) yaygın olmasına karşın, KAH'ı etkileri çok fazla bilinmemektedir. Bu konu ile ilgili çalışmalara son yıllarda başlanmıştır. Yapılan çalışmalarda uygulanan hipoksinin süresi ve siklus aralığı cevaplarda değişkenliğe neden olmaktadır. Bu nedenle çalışmamızda KAH'ın solunumsal düzenleme mekanizmaları üzerine etkisini araştırdık.
Gereç ve Yönetem: Deneysel KAH oluşturmak için tavşanlar (n=6) haftada 5gün, günde 5 saat, 5 hafta süre ile 430 mmHg (% 1I)' ya ayarlanan düşük basınç kamarasında tutuldular. Hayvanların kamara öncesi ve sonrasında ağırlık, kan parametreleri ve kan gazları tayin edildi. Deneyler urethane (400 mg/kg) + chloralose (40 mg/kg) (i.v.) aneztezisi altında gerçekleştirildi. Deneylerde normoksi ve hipoksi (% 8 0,- %92 N,) fazlarında soluk frekansı: f/dk, soluk hacmi: VT, solunum dakika hacmi: VE ve sistemik arteriyel kan basıncı: KB kaydedildi
Bulgular: KAH uygulaması tavşanlarda bazal seviyede vantilasyonda artmaya neden oldu. Bazal kan basıncı değerlerinde sonuçlar değişkenlik gösterdi. KAH sonrası akut hipoksiye cevaplara bakıldığında; f/dk, VT, VE değerlerinde (p<0.01, p< 0.001, p< 0.001) anlamlı artışların oluştuğu gözlendi. Ayrıca bu deney hayvanlarında erken hipoksik cevap (3-4 dk) sonrası gözlenen hipoksik depresyon yada apnö periyodu oluşmadı. KAH sonrası hipoksiye kan basıncı cevapları değişkendi.
Sonuç: KAH, bazal vantilasyonda artışa neden olurken, hipoksiye karşı solunumsal cevapları arttırmıştır. Bulgularımız, KAH'ın solunum faaliyeti üzerinde fasilitatör etkiye sahip olduğunu göstermektedir.

PS 012 İlköğretim çağındaki çocuklarda sigara isim ve logosunu tanımada formula 1 yarışının etkisi

Ekren Pervin Korkmaz, Başarık Burcu, Özhan Mustafa H.

Ege Üniversitesi Tıp Fakültesi Göğüs Hastalıkları Anabilim Dalı

Sigara firmaları kullanıcının sağlık kaygılarını gidermek için sigarayı "eğlence" ve "sağlık" kavramları ile eşleştiriyor. F1 yarışlarında çoğu ülkede sigara reklam yasağı olmasına rağmen renk ve tasarım şekli ile sigara markaları çağrıştırması ile indirekt tanıma ve reklam yöntemleri kullanılmaktadır. Yaz okuluna giden ilköğretim çağındaki çocuklarda sigara içme oranları, sigara marka ve logolarını tanıma sıklığı F1 yarışı başlamadan (Grup-1, n=224, E/K=.../...) ve F1 yarışı başladıktan 2 yıl sonra (Grup-2, n=224, E/K=.../...) oluşturulan anket formu ile karşılaştırıldı. Kullanılan anket bölümümüz tarafından Çocuk Psikiyatrisi ve İletişim Fakültesi öğretim üyeleri yardımı ile hazırlandı. Sosyoekonomik durum, sınıf ve yaş açısından gruplar benzer özelliklere sahip iken Grup-2 içerisinde kız öğrenci oranının arttığı belirlendi (p=0.037). Çocukların % 90 ı hiç sigara içmezken % 10 u sigara içmeyi denemiş veya sigara içicisi olarak saptandı. Sigara isimlerini ve logolarını tanıma oranları Samsun için sırasıyla, % 82 ve % 46.6, Camel için % 57.7 ve % 51.4, Marlboro için % 82.1 ve % 36.6. Grup-1 ve Grup-2 için; F1 in anlamını bilme yüzdeleri % 85.6 ve % 92.7 (p=0.028), F1 de sigara reklamı görme oranı % 50 ve % 32.7 (p<0.001) olarak saptandı. Grup-1 ve Grup-2 arasında sigara içiciliği yönünden istatistiksel anlamlı fark görülmezken 2 yıllık ara ile yapılan çalışmada sigara içiciliğinin % 9.5 den % 10.8 e yükseldiği saptandı. Sigara marka ve logoları yönünden bakıldığında Samsun marka (p=0.002) ve logosu (p=0.035) ile Marlboro markasının (p=0.004) doğru tanınma yüzdelerinin Grup-2 için Grup-1'e göre istatistiksel alarak anlamlı düşük olduğu, Camel marka ve logosu ile Marlboro logosu için gruplar arasında anlamlı fark olmadığı hesaplandı. F1 yarışlarını da kapsayan sigara reklam yasağı sonucu olarak zaman içerisinde bazı markalarda gözlenen bilinilirlik oranlarında azalma sevindirici bir bulgu olarak değerlendirilirken artan sigara içme oranı üzerinde düşünülmesi ve çalışılması gereken bir sorundur.

PS 013 Solunum yoğun bakım ünitesinde mekanik ventilasyon gören hastaların retrospektif değerlendirilmesi

Kutbay Özçelik Hatice[1], Koşar Filiz[1], Yurt Sibel[1], Arpınar Yiğitbaş Burcu[2]

[1] Yedikule Göğüs Hastalıkları ve Göğüs Cerrahisi Eğitim ve Araştırma Hastnesi İstanbul
[2] Kırıkhan Devlet Hastanesi Hatay

Bu çalışmanın amacı; solunum yoğun bakım ünitesine (SYBÜ) alınan olguları retrospektif olarak değerlendirmek; SYBÜ'ne en sık yatış nedenlerini, hastalık gruplarına göre mortaliteyi, tedavi şekli ve etkinliğini belirlemektir. Çalışmamızda Yedikule Göğüs Hastalıkları Hastanesi solunum yoğun bakım ünitesinde Ocak 2006 ve Aralık 2006 tarihleri arasında 12 ay boyunca takip edilen 120 hasta retrospektif hasta değerlendirildi. 4 hastanın dosyasına ulaşılamadığı ve 20 hastanın ise dosya bilgileri yeterli olmadığı için çalışmaya dahil edilmedi. Toplam 96 hasta çalışmaya alındı.
Olguların 72'si erkek, 24'ü kadındı. Ortalama yaş; 60.37±13.47 (18-83), ortalama yatış süresi; 7.19±8.97 gün, ortalama ventilatörde kalış süresi; 8.22±7.79 gün, ortalama APACHE II skoru 19.02±5.78 idi. Olguların %80.2'si KOAH, astım gibi obstrüktif nedenler, %9.4'ü ALI-ARDS,%7.3'ü IPF, nöromüsküler hastalıklar, kifoskolyoz gibi restriktif nedenler, %3.1'i ise akut solunum yetmezliğine neden olan diğer nedenler ile interne edilmişti. 64 olgu salah, 23 olgu exitus ile sonuçlanmış, 9 olgu nefrolojik, nörolojik ve kardiak nedenlerle başka bir yoğun bakıma sevk edilmişti. 49 olguya invasif mekanik ventilasyon, 32 olguya noninvazif mekanik ventilasyon, 10 olguya invazif mekanik ventilasyon sonrası noninvazif mekanik ventilasyon uygulanmıştı, 5 olgu ise nazal O2 ve medikal tedavi ile izlenmişti. 13 hastada ventilatör ile ilişkili pnömoni gelişmişti.
APACHE II skoru ile yatış süreleri ve mortalite oranları arasında istatistiksel olarak anlamlı (p<0.05) ilişki tespit edilmiştir. Obstrüktif hastalar restriktif 6 hasta ile kıyaslandığında; restriktif hastalarda mortalite %0 olarak tespit edilmiş, fakat vaka sayısının azlığı nedeni ile istatistiksel anlamlılık gösterilememiştir.
Hastalarımızın büyük çoğunluğunu KOAH'a bağlı solunum yetmezliği oluşturmaktadır. Özellikle KOAH'a bağlı solunum yetmezliğinde noninvazif mekanik ventilasyon seçilmesi gereken primer tedavi yöntemidir; ancak noninvazif mekanik ventilasyona cevapsız kalan olgularda; invazif mekanik ventilasyon düşünülmelidir.

PS 014 Ağır hiperkapnik asidozlu KOAH'lılarda noninvazif mekanik ventilasyonun etkinliği

Çimen Pınar, Kıraklı Cenk Sami, Edipoğlu Özlem, Uçar Zeynep Zeren, Bilaçeroğlu Semra, Çırak Kadri Ali, Halilçolar Hüseyin

Dr. Suat Seren İzmir Göğüs Hastalıkları ve Cerrahisi Eğitim ve Araştırma Hastanesi

Amaç: Akut hiperkapnik kronik obstrüktif akciğer hastalığında (KOAH), noninvazif mekanik ventilasyonun (NIV) ağır ve hafif solunumsal asidoza etkisini karşılaştırmak
Gereç ve Yöntem: Yoğun bakım ünitesine yatırılan ve NIV tedavisi alan akut hiperkapnik solunum yetmezlikli KOAH olguları ardışık olarak çalışmaya alındı. Ağır asidozlu (pH<7.25) ve hafif asidozlu (pH=7.25–7.35) olgular; pH normalleşene/PaCO2 iyileşene kadar geçen süre, NIV tedavi süresi, hastane yatış süresi ve 28. gündeki mortalite açısından karşılaştırıldı.
Bulgular: Değerlendirmeye alınan 70 KOAH hastasının 38'inde ağır, 32'sinde hafif asidoz saptandı. Ağır asidozlu grubun pH/PaCO2 düzelme süresi, hafif asidozlu gruptakinden anlamlı olarak daha uzundu [sırasıyla: 32 (7–78) ve 20 (1–76) saat, p<0.01]. NIV tedavi süresi, hastane ve yoğun bakımda yatış günü açısından, iki grup arasında fark saptanmadı. Ağır asidozlu grupta daha çok tam yüz maskesi kullanılmıştı (p<0.01). Ağır asidoz grubunda 14 hastaya, hafif asidoz grubunda ise 1 hastaya entübasyon uygulandı (p<0.01). Yirmi sekizinci gün sonunda, ağır asidoz grubunda entübe olan 7 hasta (%18) eksitus olurken, hafif asidoz grubunda eksitus olan hasta yoktu.
Sonuç: NIV, ağır asidozlu KOAH'lıların bazılarında yararlı olabilse de, hafif asidozlu hastalardaki kadar etkin ve güvenilir olmayabilir.

PS 015 Tiroid fonksiyon testlerinin weaning başarısı üzerine etkisi

Çimen Pınar, Aşuk Zehra, Uçar Zeynep Zeren, Bilaçeroğlu Semra, Tibet Gültekin

Dr. Suat Seren İzmir Göğüs Hastalıkları ve Göğüs Cerrahisi Eğitim ve Araştırma Hastanesi, İzmir

Amaç: Yoğun bakım ünitesinde kronik obstrüktif akciğer hastalığı (KOAH) bulunan hastaların serum tiroid hormon düzeylerinin, uzamış mekanik ventilasyonda weaning başarısındaki etkisini değerlendirmek
Gereç ve Yöntem: Mekanik ventilatör ile takip edilen KOAH'lıların; yaş, cinsiyet, vücut kitle indeksi, önceki hipo- veya hipertiroidi durumları, tiroid replasman tedavisi veya antitiroid ilaç alıp almadığı kaydedildi. Girişteki serum FT3, FT4, TSH düzeyleri ölçüldü. Tiroid hormon düzeylerinin uzamış mekanik ventilasyonda weaning başarısındaki etkileri, ventilatörde kalış süresine (<= 7 gün ve > 7 gün) göre prospektif olarak araştırıldı.
Bulgular: Mekanik ventilatördeki 95 KOAH ve solunum yetmezlikli hastanın %20'si kadındı; yaş ortalaması 65,25±11,3 yıl idi. Vücut kitle indeksi 29,62±4,7 ve APACHE skoru ise 27,36±10,36 idi. Sadece 2 hastada tiroid hastalığı öyküsü mevcuttu. Takip sırasında, daha önce öyküsü olmayan 2 hastada hipotiroidi saptandı(%2) ve tiroid replasman tedavisi uygulandı. Hastaların her ikisinin tedavi sonrası weaningi başarılı oldu. 50 hastanın (%52.6) weaningi başarısız idi. Weaningi başarısız olan grubun FT3 ortalaması 1,52±0,10 olup, istatistiksel olarak anlamlı olacak düzeyde diğer gruba oranla düşüktü (p=0.034). FT4 ve TSH arasında her iki grup arasında anlamlı fark saptanmadı.
Sonuç: Hipotiroidizm, uzamış mekanik ventilasyonda weaning başarısını etkileyebilen ve akılda tutulması gereken tedavi edilebilir bir faktördür.

PS 016 Yoğun bakım' da uzamış entübasyon nedeniyle Perkütan Dilatasyonel Trakeostomi (PDT): 66 olgunun retrospektif analizi

Kıraklı Cenk[1], Aşuk Zehra[2], Çimen Pınar[2], Uçar Zeynep Zeren[2], Bilaçeroğlu Semra[2], Çelikten Emel Pala[2]

[1] İzmir Tepecik Eğitim ve Araştırma Hastanesi, İzmir
[2] İzmir Dr S.S. Göğüs Hastalıkları ve Cerrahisi Eğitim ve Araştırma Hastanesi, İzmir

Amaç: 2003-2006 yılları arasında yoğun bakımda yatarak tedavi gören ve uzamış entübasyon nedeni ile PDT açılan olguların değerlendirilmesi.
Gereç ve Yöntem: PDT açılan olguların dosya ve yoğun bakım takip kayıtları retrospektif olarak tarandı. KOAH ve KOAH dışı olgular, trakeostomi açılma günü, enfeksiyon varlığı ve etkeni, işleme bağlı komplikasyonlar, hastane ve yoğun bakım yatış günleri ve mortalite açısından karşılaştırıldı.
Bulgular: Toplam 66 olguya (52 erkek, 14 kadın) PDT uygulanmıştı. Olguların 40'ı KOAH, 26'sı KOAH dışı tanılarla yatırılmıştı. Median trakeostomi açılma günü; KOAH olguları için 12.5 (1-28), KOAH dışı olgular için 8 (1-17) gündü (p<0.01). Enfeksiyon gelişen olgularda en sık multibakteriyel etkenler hakimdi. İki grupta birer olguda kanama, KOAH dışı grupta da bir olguda trakeaözofagiyal fistül dışında komplikasyon yoktu. KOAH grubunda 28, KOAH dışı grupta da 15 olgu exitus oldu (p>0.05). İki grup arasında yoğun bakım ve hastane yatış günleri, trakeostomi sonrası enfeksiyon, sepsis ve komplikasyon oranı açısından anlamlı fark yoktu.
Sonuç: Yoğun bakımda yatmakta olan ve uzamış entübasyon nedeniyle trakeostomi gerektiren olgularda PDT güvenle uygulanabilecek bir yöntemdir. Bu işlemin hasta tanılarına göre uygun zamanlaması açısından uzlaşma oluşturacak geniş ölçekli prospektif çalışmalara ihtiyaç vardır.

PS 017 Yoğun bakım hastalarının duygusal deneyimlerinin değerlendirilmesi

Ediboğlu Özlem, Çimen Pınar, Kıraklı Cenk, Bilaçeroğlu Semra, Özsöz Ayşe

Dr. Suat Seren Göğüs Hastalıkları ve Cerrahisi Eğitim ve Araştırma Hastanesi, İzmir

Amaç: Yoğun bakım hastalarında psikolojik problemler sıklıkla izlenir. Bu çalışmada, yoğun bakım ünitesinde solunum yetmezliği için invaziv ve/veya noninvaziv mekanik ventilasyon gereksinimi kalktıktan sonraki dönemde, hastaların duygusal deneyimlerini değerlendirmek, bunların sosyodemografik ve klinik parametrelerle ilişkisini araştırmak amaçlanmıştır.
Gereç ve Yöntem: Yoğun bakım ünitesinde invaziv ve/veya noninvaziv mekanik ventilasyon uygulanan ve daha sonra servise geçirilebilecek veya eve taburcu edilebilecek duruma gelmiş hastalar çalışmaya alınmıştır. Hastalardan, sosyodemografik veriler anket formunu ve Hastane Anksiyete Depresyon Ölçeğini (HADÖ) kendilerinin okuyup işaretlemeleri istenmiştir. Ciddi psikiatrik bozukluk ve/veya psikiatrik ilaç kullanımı bulunan, anketi ve HAD ölçeğini anlayıp işaretleyebilecek mental kapasite, kooperasyon ve eğitim düzeyi bulunmayan hastalar çalışma dışı bırakılmıştır. Daha sonra, anksiyete ve depresyon sıklık ve skorları hesaplanıp, sosyodemografik ve klinik parametrelerle ilişkisi araştırılmıştır.
Bulgular: 23-78 (ort.52) yaşları arasındaki 22 hastadan 7'sinde (%31.8) anksiyete (ortalama skor: 7.27) ve 10'unda (% 45.5) depresyon (ortalama skor: 7.13) saptanmıştır. Anksiyete ve depresyon sıklık ve skorları; yaş, cinsiyet, öğrenim düzeyi, medeni durum, yaşanılan yer veya gelir düzeyi gibi sosyodemografik parametrelerle ve yoğun bakımda yatış süresi, ventilatöre bağlanma ve ventilatöre bağlanma süresi gibi klinik parametrelerle önemli düzeyde ilişkili bulunmamıştır (p>0.05).
Sonuç: Bu çalışmanın verileri, yoğun bakım hastalarında önemli düzey ve sıklıkta anksiyete ve depresyon varlığını ortaya koymuştur. Anksiyete ve depresyonun sosyodemografik ve klinik parametrelerle ilişkili bulunmaması, olgu sayısının azlığı ile ilişkili olabilir. Olgu sayısının artırılarak, bu açıdan tekrar değerlendirme yapılması uygun olur.

PS 018 Duodenuma metastaz yapan bir küçük hücreli dışı akciğer kanseri olgusu

Başay Nihal[1], Bayız Hülya[1], Çelenk Ergüden Hülya[1], Mutluay Neslihan[1], **Köksal Deniz**[1], Berktaş Bahadır[1], Aydın Mehtap[2], Berkoğlu Mine[1]

[1] Atatürk Göğüs Hastalıkları Hastanesi, 2. Göğüs Hastalıkları Kliniği
[2] Atatürk Göğüs Hastalıkları Hastanesi, Patoloji Kliniği

Yetmiş dört yaşında erkek hasta iki aydır olan hemoptizi yakınması ile başvurdu. Akciğer grafisinde görülen nonhomojen dansite artışı nedeniyle yapılan fiberoptik bronkoskopi ile tanıya ulaşılamadı. Transtorasik akciğer biyopsisi yapılan hastaya küçük hücreli dışı akciğer kanseri tanısı kondu. Uzak organ taramalarında sürrenal metastazı saptandı. Evre 4 olarak evrelendirilen hastaya kemoterapi verilmesi planlandı. Takibinde akut karın tablosu gelişmesi üzerine acil ösefagogastroduedonoskopi yapıldı. Duodenumdaki kitleden alınan biyopsi sonucu malign epitelyal tümör olarak raporlandı. Yapılan immünhistokimyasal incelemede TTF-1 ile pozitif boyanma olması nedeniyle akciğer karsinomunun metastazı olduğu düşünüldü. Olgu akciğer karsinomunun gastrointestinal sisteme metastazının nadir olması nedeniyle sunuldu.

PS 019 Endobronşiyal metastaz yapan parotis mukoepidermoid karsinomu

Mutluay Neslihan[1], **Köksal Deniz**[1], Çelenk Ergüden Hülya[1], Bayız Hülya[1], Başay Nihal[1], Berktaş Bahadır[1], Demirağ Funda[2], Berkoğlu Mine[1]

[1] Atatürk Göğüs Hastalıkları Hastanesi, 2. Göğüs Hastalıkları Kliniği
[2] Atatürk Göğüs Hastalıkları Hastanesi, Patoloji Bölümü

Yetmiş bir yaşında kadın hasta öksürük ve nefes darlığı yakınmasıyla başvurdu. Hastanın özgeçmişi sorgulandığında 2 yıl önce parotis tümörü (high grade mukoepidermoid karsinom) nedeniyle sağ paratiroidektomi geçirdiği ve sonrasında radyoterapi aldığı öğrenildi. Fizik muayenede, sağ fasial paralizi ve boynun sağ tarafında operasyon skarı izlendi. Solunum sistemi muayenesinde sol hemitoraks solunuma katılmıyordu ve solunum sesleri işitilmiyordu. Akciğer grafisinde mediasten sağa doğru yer değiştirmişti. Sol hemitoraksı kaplayan homojen dansite artışı mevcuttu. Bilgisayarlı toraks tomografisinde sol akciğerin konsolide ve kollabe olduğu ve sol hemitoraksta yaygın plevral sıvı olduğu görüldü. Hastaya fiberoptik bronkoskopi yapıldı. Sol akciğerde üst alt lob ayrım karinası genişti, üst lob segmentleri içine girilemiyordu. Karinanın medialinde izlenen mukozal lezyondan biyopsi alındı. Biyopsi mukoepidermoid karsinom metastazı olarak raporlandı. Parotis mukoepidermoid karsinomunun akciğere metastazının nadir bir durum olması nedeniyle olgu sunuldu.

PS 020 Endobronşiyal metastaz ile tanı konan renal hücreli karsinom olgusu

Duru Çetinkaya Pelin[1], **Eşkut Burak**[1], Erer Onur Fevzi[1], Yücel Nur[2], Aktoğu Özkan Serir[1]

[1] İzmir Dr. Suat Seren Göğüs Hastalıkları Hastanesi, Göğüs Hastalıkları Birimi, izmir
[2] İzmir Dr. Suat Seren Göğüs Hastalıkları Hastanesi, Patoloji Birimi, İzmir

Akciğer dışı tümörlerden kaynaklanan endobronşiyal metastazlar nadir olarak görülmektedir. Elli bir yaşında erkek hasta on üç aydır süren karın ağrısı şikayetine iki aydır öksürük, nefes darlığı ve kilo kaybı şikayeti eklenmesi üzerine başvurdu. Hastanın 20 paket/yıl sigara öyküsü mevcuttu. Fizik muayenesinde hasta soluk görünümdeydi; sol servikalde 1X 2 cm çapında sert, fikse lenfadenopatisi saptandı. Diğer sistem muayeneleri olağandı. Posteroanterior akciğer grafisinde bilateral hiler dolgunluk mevcuttu. Toraks bilgisayarlı tomografisinde pretrakeal, subkarinal ve prevasküler lenf nodları saptandı. Yapılan fiberoptik bronkoskopide trakeadan itibaren sağ ana bronş, üst lob bronşu, intermedier bronşunda üzüm salkımı şeklinde infiltrasyonlar görüldü. Yapılan biyopsinin sonucu adenokarsinom metastazı olarak rapor edildi. Adenokarsinomun primerine ulaşabilmek için batın ultrasonografisi ve batın manyetik rezonans görüntülemesi yapıldı. Sol böbrek üst polde hacim artışı ve lobülasyona neden olan 7 cm çaplı tümöral kitle lezyonu, sol böbrek alt polde multifokal tümöral lezyon ve retroperitonda çok sayıda patolojik boyutta lenf bezleri saptandı. Geniş doku biyosisi elde etmek için sol servikal lenf bezi eksizyonel biyopsi yapılarak immünhistokimyasal olarak incelendi. Tümör hücreleri vimentin (+), sitokeratin 8-18 (+), CD-10 (-), CK 7 - TTF 1 (-), CK 20 fokal pozitif boyanma gösterdi ve renal hücreli karsinom metastazı olarak raporlandı. Klinik ve laboratuvar bulgularının incelenmesiyle hastaya renal hücreli karsinom tanısı kondu. Olgu endobronşiyal metastazdan hareketle renal hücreli karsinom tanısı alması, endobronşiyal metastazların nadir görülmesi nedeniyle literatür bilgileri gözden geçirilerek sunuldu.

PS 021 Metastatik pulmoner karsinoid tümör

Yılmaz Demirci Nilgün, Ernam Dilek, Ökten Fethiye, Özcan Ayşenaz, Keyf Atila İhsan, Şimşek Cebrail

Atatürk Göğüs Hastalıkları ve Göğüs Cerrahisi Eğitim ve Araştırma Hastanesi

Karsinoid tümörler nadir görülen, malign nöroendokrin tümörler olup tüm akciğer kanserlerinin %1-2 sini oluştururlar. 58 yaşında bayan hasta nefes darlığı ve hemoptizi yakınması ile başvurdu. Toraks Bilgisayarlı Tomografi'de (BT) sağ hiler bölgede santral kitle lezyon, her iki akciğerde dağınık yerleşimli, metastazı düşündüren multipl nodüller ve KC' de hipodens lezyonlar izlendi. Fiber optik Bronkoskopi'de (FOB) sağ ana bronş, karinaya 2 cm'den yakın Endobronşial lezyon (EBL) ile tama yakın tıkalı idi. Alınan biyopsi sonucu karsinoid tümör olarak geldi. Lezyonların yaygın olması nedeni ile olası metastatik karsinoid tümör açısından çekilen oktreotid sintigrafisinde toraks BT ile uyumlu olarak her iki akciğerde ve karaciğer'de artmış aktivite tutulumları izlendi. Abdomende patolojik aktivite tutulumu izlenmedi. Metastatik pulmoner karsinoid tümörün nadir görülmesi nedeni ile literatür bilgileri eşliğinde sunuldu.

PS 022 Mideye metastaz yapmış akciğer karsinomu

İçten Sacit[1], Demiryontar Dilay[2], Somay Adnan[3], Ziyade Sedat[4]

[1] Bezm-i Alem Vakıf Gureba Eğitim ve Araştırma Hastanesi Göğüs Hastalıkları Kliniği, İstanbul
[2] S.B İstanbul Eğitim ve Araştırma Hastanesi Göğüs Hastalıkları Kliniği, İstanbul
[3] Bezm-i Alem Vakıf Gureba Eğitim ve Araştırma Hastanesi Patoloji Kliniği, İstanbul
[4] Bezm-i Alem Vakıf Gureba Eğitim ve Araştırma Hastanesi Göğüs Cerrahisi Kliniği, İstanbul

Akciğer kanserleri yaygın olarak kemik, beyin, kontralateral akciğer, surrenal ve karaciğere metastaz yaparlar. Ancak akciğer kanserlerinin gastrointestinal metastazları nadirdir. Mideye metastaz yapan primer kanserler yaygın olarak meme, melanom ve akciğer kanserleridir. Bir otopsi serisinde mide metastaz sıklığı %0,5-9 olup hasta yaşarken genellikle saptanmaz. 3 yıl önce hastanemizde skuamöz hücreli akciğer karsinomu tanısı konulan ve sol tibial metastazı nedeniyle kemoterapi ve radyoterapi gören 61 yaşında erkek hastaya; karın ağrısı, hematemez ve melena yakınmaları nedeniyle yapılan gastroskopisinde midede direkt tm görülmüş olup patolojisinde gastrit zemininde nonkeratinize skuamöz hücreli karsinom infiltrasyonu rapor edilmiştir. Nadir görülmesi nedeniyle mideye metastaz yapmış akciğer karsinomlu olgumuzu literatür eşliğinde sunduk.

PS 023 Over endometroid karsinomunun endobronşial metastazı olgusu

Tellioğlu Emel[1], **Şengören Özlem**[1], Özcan Baha[2], Özacar Rıfat[1]

[1] İzmir Dr Suat Seren Göğüs Hastalıkları ve Cerrahisi Eğitim ve Araştırma Hastanesi, Göğüs Hastalıkları
[2] İzmir Atatürk Eğitim ve Araştırma Hastanesi, Dahiliye

41 yaşındaki bayan hastaya 3 yıl önce endometrioid tip over karsinomu tanısı ile TAH + BSO + Omentektomi + lenf nodu diseksiyonu + apendektomi + bilateral hipogastrik arter irrigasyonu operasyonu ve sonrasında 6 siklus karboplatin ve paklitaksel kemoterapi rejimi uygulanmış. Hasta bir aydır devam eden beyaz renkli, zaman zaman kanlı balgam çıkarma yakınmasıyla hastanemize başvurdu. Toraks Bilgisayarlı Tomografi'de (BT) sağ hiler bölgede sağ hiler vasküler yapılara yakın komşuluk gösteren ve invaze olabileceği düşünülen sağ paratrakeal ve prekarinal alandaki lenf nodlarından ayrımlanamayan yaklaşık 5 cm çaplı malign kitlesel lezyon izlendi. Hastanın fiberoptik bronkoskopisinde sağ üst lob bronşunda endobronşial vejetan lezyonu mevcuttu. Bu lezyondan transbronşial ince iğne aspirasyon biyopsisi uygulandı. Ayrıca sağ intermedier bronşa infiltre, alt lob apikal ve bazal segment bronşları girişini tıkayan, endobronşial tümör de görüldü ve bu lezyondan da biopsi yapıldı. Patolojik incelemelerin sonucunda hasta over karsinomun (endometroid karsinom) endobronşial metastazı lehine yorumlandı. Over karsinomunun endobronşial metastazı çok nadir görülen bir lezyon olduğu için literatür bilgileri ve fotoğraflar eşliğinde sunuldu.

PS 024 Akciğerde kitle görünümünde metastaz yapan malign fibröz histiositoma; Bir olgu nedeni ile

Aşuk Zehra, Üçsular Fatma Demirci, Büyükşirin Melih, Ünalmış Duygu, Tibet Gültekin

Dr. Suat Seren Göğüs Hastalıkları ve Cerrahisi Eğitim ve Araştırma Hastanesi, İzmir

Yumuşak doku sarkomları, erişkin maligniteleri arasında %1 den daha az görülür. Malign fibröz histiositoma (MFH), en sık görülen yumuşak doku sarkomu olup çoğunlukla ekstremitelerde lokalizedir. Ekstremitelerdeki yumuşak doku sarkomlarının pulmoner metastaz insidansı tam olarak bilinmemektedir, fakat diğer alanlarda saptanan sarkomlara göre daha sıktır.
Primer tümörün rezeksiyonundan sonra akciğer metastazı saptanma süresi ortalama olarak 21 aydır. 63 yaşında ayakta MFH tanısı alarak sol alt ekstremitesi ampute edilen olgunun 5. ayda bilgisayarlı tomografisinde sol akciğerde büyük boyutta (11*13 cm) kitle ve sağ akciğerde soliter pulmoner nodül saptandı. Primer tümörün rezeksiyonu sonrası kısa sürede, bilateral, birtanesi primer akciğer malignitesini de düşündüren büyük boyutta metastaz saptanması nedeni ile literatür eşliğinde sunuldu.

PS 025 Akciğer metastazlı opere tiroid papiller karsinomlu olgu

Uçar Mehmet Ali, Yalnız Enver, Güler Arzu, Kömürcüoğlu Berna, Özden Emel Pala

Dr.Suat Seren Göğüs Hastalıkları ve Cerrahisi Eğitim ve Araştırma Hastanesi, İzmir

Tiroid karsinomları endokrin sistemin en sık görülen malignitesidir. Tiroid papiller karsinom %75-85 ile en sık görülen tipdir ve aynı zamanda prognozu en iyi olan tiroid karsinomudur. Kadınlarda daha fazla görülmesine karşın erkeklerde mortalitesi daha yüksektir ve en sık uzak metastazı akciğerlere yapar. Nefes darlığı,öksürük, kilo kaybı, kanlı balgam çıkarma şikayetleri ve akciğer grafisinde milier-mikronodüler lezyonları ile dış merkezde milier akciğer tüberkülozu tanısı alan ve tüberküloz tedavisi başlanan olgu şikayetlerinin devam etmesi üzerine poliklinik başvurusu ile yatırıldı. Yapılan tetkikler sonucu Tiroid karsinomunun akciğer metastazı saptandı. Olgunun milier akciğer tüberkülozu ile karıştırılması, nüks olmadan akciğere yaygın metastaz yapması ve tipik radyolojisi nedeni ile sunulmuştur.

PS 026 Ekstratorasik malignitelerin endobronşiyal metastazı: İki farklı olgu

Aksu Kurtulus, Örsel Osman, **Çelik Hacer**, Aksu Funda, Şipit Tuğrul

Atatürk Göğüs Hastalıkları ve Göğüs Cerrahisi Eğitim ve Araştırma Hastanesi, Göğüs Hastalıkları Departmanı, Ankara

Olgu 1: 51 yaşında erkek hasta 2 haftadır olan dispne, öksürük ve hemoptizi nedeniyle kliniğimize yatırıldı. Özgeçmişinde 3 yıl önce geçirdiği sol nefrektomi ile renal hücreli karsinom tanısı almış olduğu ve takibinde pulmoner semptomların başlangıcına kadar herhangi bir şikayetinin olmadığı öğrenildi. Hastanın fizik muayenesi normaldi, akciğer grafisinde ise sağ hiler kitle izlendi. Yapılan bronkoskopide sağ intermediyer bronşu daraltan endobronşiyal lezyon görüldü. Bronkoskopik biyopsilerin patolojisi renal hücreli karsinom metastazı olarak raporlandı.
Olgu 2: 59 yaşında erkek hasta halsizlik ve iştahsızlık şikayetleri ile kliniğimize başvurdu. Özgeçmişinde 2 yıl önce kolon adenokarsinomu nedeniyle kolon rezeksiyonu yapıldığı öğrenildi. Fizik muayenesinde patolojik bulgu izlenmedi. Akciğer grafisinde sağ üst zonda ve sol parakardiyak bölgede yerleşimli 2 ayrı kitle lezyonu izlendi. Yapılan bronkoskopide inferior lingula segmenti girişinde endobronşiyal lezyon görüldü ve biyopsi patoloji sonucu kolon adenokarsinomun metastazı olarak raporlandı. Ekstrapulmoner malignitelerin endobronşiyal metastazları oldukça nadirdir, bunlar içinde de en sık bildirilenler meme, kolon ve böbrek neoplazileridir. Solid tümörlerin seyrinde endobronşiyal metastazlar geç dönemde ortaya çıkarlar ve bu nedenle de endobronşiyal metastazlar saptandığında hastaların sürvileri oldukça kısadır.

Ps 027 Cilt metastazlı üç küçük hücreli dışı akciğer kanseri olgusu

Bircan Ahmet[1], **Kaya Şule[1]**, Öztürk Önder[1], Çiriş Metin[2], Songür Necla[1]

[1] Süleyman Demirel Üniversitesi Tıp Fakültesi, Göğüs Hastalıkları Anabilim Dalı, Isparta
[2] Süleyman Demirel Üniversitesi Tıp Fakültesi, Patoloji Anabilim Dalı, Isparta

Cilt metastazları nadir karşılaşılan ve altta yatan bir maligniteyi gösterebilmesi bakımından erken tanınması gereken bir durumdur. Bu metastazlar genellikle ileri dönem hastalık ve kötü prognozu gösterir. Akciğer kanseri olgularında cilt metastazı diğer organ tutulumlarından daha nadir görülmektedir ve çeşitli serilerde % 1-12 arasında bildirilmektedir. İlk bulgu olarak da %7-23.8 olguda karşımıza çıkabilmektedir. Kliniğimizde 2003-2006 yılları arasında, akciğer kanseri ve cilt metastazı tanısı konan 3 olgu burada sunulmaktadır. Olguların tümü erkek olup, yaş ortalaması 59'du. Hepsi sigara içicisiydi (ortalama 46 paket-yıl). Primer tümör tanıları bir olguda adenokanser, bir olguda epidermoid kanser ve bir olguda da küçük hücreli dışı akciğer kanseri olarak kondu. Her üç olguda da başvuru anında cilt metastazlarına eşlik eden diğer organ metastazları (kemik, karaciğer, kranial) saptandı. Olgulardan ilkinde boyunda sternokleideomastoid kas üzerinde ve kraniumda paryetal bölgede sırasıyla 2x2 cm ve 0,5x0,5 cm ebatlarında hiperemik, deriden kabarık, mobil 2 adet kitlesel lezyon mevcuttu. İkinci olguda sol mandibular bölgede 0,3x0,4 cm ebatlarında sarı-pembe renkte lezyon mevcuttu. Üçüncü olguda sağ mandibular bölge ve sol skapula altında sırasıyla 1x1 cm ve 2,5x2 cm ebatlarında deriden kabarık, mobil, ağrılı ve kaşıntılı iki adet kitlesel lezyon mevcuttu. Tüm olgularda cilt metastazlarının tanısı eksizyonel biyopsi ile kondu. Olguların ortalama sağ kalımları yalnızca üç aydı. Sonuç olarak, akciğer kanserlerinde cilt metastazı nadir görülmesi ve kötü prognozu göstermesi nedeniyle, fizik muayene sırasında saptanan cilt lezyonlarında akılda tutulması gereken önemli bir klinik durumdur.

PS 028 Malign mezotelyoma-olgu sunumu

Kul Cemil[1], Üçvet Ahmet[1], Gürsoy Soner[1], Yaldız Sadık[1], Tözüm Halil[1], Başok Oktay[1], Yücel Nur[2]

[1] İzmir Dr Suat Seren Göğüs Hastalıkları ve Cerrahisi Eğitim ve Araştırma Hastanesi, 1. Göğüs Cerrahi Kliniği, İzmir
[2] İzmir Dr Suat Seren Göğüs Hastalıkları ve Cerrahisi Eğitim ve Araştırma Hastanesi, Patoloji Bölümü, İzmir

Malign mezotelyoma plevranın en sık primer malign tümörüdür. Malign mezotelyoma üç histolojik subtipe ayrılır 1) epitelyal 2) sarkomatoid 3) bifazik. Mezotelyoma da tedavi çeşitleri Kemoterapi, RT, Cerrahi ve son zamanlarda çoklu tedaviler şeklinde uygulanmaktadır, buna rağmen sağkalım oranları düşüktür ve tedavi çeşitleri açısından sağkalımda anlamlı fark saptanmamıştır. Kliniğimize yatırılan kırk yaşında erkek hastada, sırt ağrısı,öksürük, eforla nefes darlığı, halsizlik yakınmaları vardı. Polyester izolasyon işinde çalışıyordu. Hastanın radyolojik incelemeleri ve fizik muayenesinde plevral sıvı bulguları izlenmesi üzerine öncelikle soldan VATS yapıldı. Patalojisi; Malign plevral mezotelyoma epitelyal tip olarak konuldu. Yapılan PET tarama tetkikinde her iki taraf da hipoaktif tutulum mevcuttu. Sonrasında sağdan VATS yapıldı. Sağdan gönderilen materyallerin patalojisi benign olarak rapor edildi. Takiben hastaya soldan pnömoplörektomi+Diyafragma rezeksiyonu+rekonstrüksiyonu (Garotex mesh ile) + Perikard rezeksiyonu +rekonstrüksiyonu (Garotex mesh ile) ameliyatı yapıldı. İki aylık takip sonrasında enfeksiyona bağlı olarak ex oldu. Mezotelyomada tedavi seçimi ve yapılan tedavinin güçlüğünü anlatmak için sunduk.

Mikroskopik görünüm
Diyafragmave perikard rezeksiyonu ve garotex yama izlenmekte

PS 029 Malign mezotelyoma olgularında plevral efüzyonun spontan regresyonu

Kocatürk İ. Celalettin[1], **Cansever Levent**[1], Aydoğmuş Ümit[1], Karapınar Kemal[1], Kanmaz Dilek[2], Yentürk Esin[2], Tuncay Esin[2], Bedirhan Mehmet Ali[1]

[1] Yedikule Göğüs Hastalıkları Ve Göğüs Cerrahisi Eğitim Ve Araştırma Hastanesi 3.Göğüs Cerrahi Kliniği
[2] Yedikule Göğüs Hastalıkları Ve Göğüs Cerrahisi Eğitim Ve Araştırma Hastanesi 8.Göğüs Hastalıkları Kliniği

Malign mezotelyoma asbest maruziyeti ile ilişkili olan, etkilenen hemitoraksda ilerleyici sıvı birikimi, ağrı ve halsizlik şikayetleri ile seyreden, kötü gidişli bir hastalıktır. Klinik, laboratuar, radyolojik, plevral sıvı incelemeleri ve plevra biyopsisi ile tanı konulamamış olan ve tetkikler sırasında plevral sıvısı gerilemiş olan 4 olguya, tanı amacıyla yapılan VATS ile malign mezotelyoma tanısı konuldu. Endemik bölgelerde yaşayan ve tanı konulamayan efüzyonlu olgularda, plevral sıvı spontan olarak ya da nonspesifik tedavi ile gerilese de, malign mezotelyomanın akıldan çıkarılmaması ve VATS ile inceleme yapılması gerektiği kanaatindeyiz.

PS 030 2002- 2007 yılları arasında izlenen malign plevral mezotelyoma olguları

Demir Atike, **Şengören Özlem**, Başer Zeynep Münteha, Özacar Rifat

İzmir Dr. Suat Seren Göğüs Hastalıkları ve Göğüs Cerrahisi Eğitim ve Araştırma Hastanesi, İzmir

Malign Mezotelyoma (MM), çevresel asbest maruziyeti ile ilişkili, nadir ancak fatal seyreden bir kanserdir.
Amaç: Çalışmada kliniğimizde MM tanısı alan olguların demografik, klinik, radyolojik bulguları ile tanı, tedavi ve izlem sonuçlarını değerlendirmeyi amaçladık.
Gereç ve Yöntem: Kliniğimizde Ocak 2002-Temmuz 2007 tarihleri arasında MM tanısı ile izlenen toplam 20 olgu retrospektif olarak değerlendirildi.
Bulgular: Hastaların 12'si (%60) erkek olup yaş ortalaması 60.5 (32-77) idi. 6'sı sigarayı bırakmış, 6'sı içiyordu. %75'i İzmir dışı illerde yaşamaktaydı ve 10'u (%50) asbest maruziyeti tanımladı. En sık semptomları göğüs ağrısı (% 80) ve nefes darlığı (%40) olup, semptomların başlaması ve başvurmaları arasında geçen süre 3.95 ay (1-12) bulundu. Tümör, en sık (%70) sağ hemitoraksta yerleşmiş ve akciğer grafisinde en sık (%40) plevral sıvı ve kalınlaşma bulguları görülmekteydi. En sık toraks bilgisayarlı tomografi bulgusu (%55) plevrada sıvı, kalınlaşma ve nodüller idi. Tanı yöntemi olarak sırasıyla plevra biyopsisi, torakotomi, VATS ve skalen lenf bezi biyopsisi (n:12, 4, 3, 1) kullanıldı. MM olgularının histopatolojik ve immünohistokimyasal incelemesinde19'u (%95) epitelyal, 1'i sarkomatoid tip olarak değerlendirildi. Olguların 6'sına (%30) kemoterapi, 4'üne plöredez, 2'sine radyoterapi uygulandı. Tanı sonrası ortalama yaşam süresi 6.6 ay (1-36) idi.
Sonuç: MM, tanı öncesi ve sonrası sürenin oldukça kısa olduğu fatal seyirli bir tümördür. Ülkemizde büyük bir halk sağlığı sorunu olan MM'nın önlenmesi için çevresel maruziyetin ortadan kaldırılması dışında tedavi için yeni protokollerin geliştirilmesi gerektiğini düşünmekteyiz.

Ps 031 Nazolabial myoepitelial karsinomun plevra metastazı

Tellioğlu Emel, Vatansever Yelda, Özacar Rıfat

İzmir Dr Suat Seren Göğüs Hastalıkları ve Cerrahisi Eğitim ve Araştırma Hastanesi,Göğüs Hastalıkları

Miyoepitelial hücreler ekzokrin sekretuar bezlerle onların bazal membranları arasına yerleşmiş kontraktil hücrelerdir. 2000 yılında nazolabial myoepitelial karsinom tanısı alan ve beş defa radyoterapi uygulanan 52 yaşında erkek hasta kuru öksürük ve nefes darlığı yakınmasıyla başvurdu. Yüzün sol kısmında sert fiske şişlik ve bacaklarda makülopapüler döküntü vardı. Solunum sistemi bakısında sağ akciğer tüm zonlarda solunum sesleri azalmıştı ve perküsyonla matite alınıyordu. Toraks Bilgisayar Tomografi'de mediastende paratrakeal, prekarinal alanda en büyüğü yaklaşık 7 mm çapında olan multipl lenf nodları, sağ plevral aralıkta masif plevral efüzyon gözlendi. Sağ akciğer orta lob lateral segmentte, sol akciğer üst lob anterior segmentte (2 adet), sol akciğer alt lob süperior segmentte 1 adet, sol akciğer alt lob anterobazal segmentte 2 adet en büyüğü yaklaşık 6 mm çapında olan nodüler, subplevral ve parankimal opasiteler vardı. Yapılan plevra biyopsisinde parotisten eksize edilen tümördeki nodüllere benzer hücrelerden oluşan bir tümöral lezyon saptandı ve "myoepitelial tümör metastazı" olarak rapor edildi. Hastaya plöredez uygulandı. 6 siklus dosetaksel ve daha sonra da ikinci seri tedavi olarak ifosfamid, adriablastin, carboplatin ve mesna uygulandı. Daha önce akciğer ve uzak metastazlar bildirilmişse de bu hasta plevra metastazı gelişen ilk MME olgusu olduğu için sunulmuştur.

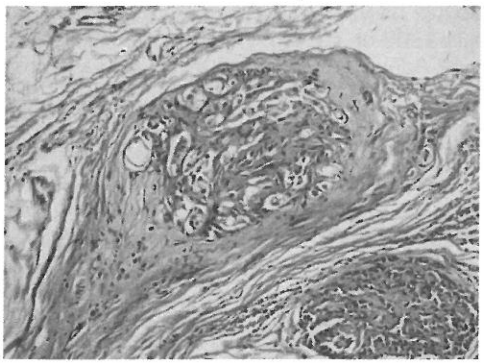

Mikroskopik görünüm

PS 032 Akciğer kanserli hastalarda ilk başvuru anındaki semptomlar

Erbaycu Ahmet Emin, Gulpek Mehmet, Tuksavul Fevziye, Batum Özgür, Tapan Utku, Uslu Özgür, Güçlü Salih Zeki

İzmir Dr. Suat Seren Göğüs Hastalıkları Ve Cerrahisi Eğitim Ve Araştırma Hastanesi

Akciğer kanser (AK)'li hastaların %90'dan fazlası semptomatiktir ve bu semptomlar tümörün lokal, bölgesel, metastatik veya sistemik etkileri ile ortaya çıkmaktadır.
Kasım-1998 ile Haziran-2007 tarihleri arasında teşhis koyulan AK'li hastaların kayıtları retrospektif olarak gözden geçirildi. Hastaların cinsiyeti, yaşı, histolojik / histopatolojik tümör tipi ve hekime ilk başvuru anındaki semptomları sorgulandı. Çalışmaya 2653'ü erkek, 107'si kadın, toplam 2760 hasta alındı.
Hastaların yaş ortalaması 61.6 (28-93) yıl idi. Hastaların 2024 (%74.09)'ünde küçük hücreli dışı karsinom, 478 (%17.5)'inde küçük hücreli karsinom, üç (%0.12) hastada kombine hücreli karsinom teşhis edilmiş ve 227 (8.31)'sinde tip tayini yapılamamış idi. Hastalarda en sık saptanan semptomlar öksürük (%53.51), göğüs ağrısı (%44.93), nefes darlığı (%34.67), balgam çıkarma (%21.52), kilo kaybı (%19.93), hemoptizi (%15.4) ve halsizlik (%14.02) idi. Hastaların %0.65'i asemptomatik idi.
Akciğer kanserli hastaların hekime ilk başvuru anındaki semptomları içinde en sık görülenleri öksürük, göğüs ağrısı ve nefes darlığıdır. Hastaların çok küçük bir kısmı asemptomatik olup, rutin tarama veya başka bir sistem hastalığı incelemesi sırasında fark edilmektedir.

PS 033 Hematüri şikayeti ile tanı konan akciğer kanseri olgusu

Baççıoğlu Ayse, Kalpaklıoğlu Füsun

Kırıkkale Üniversitesi Tıp Fakültesi Göğüs Hastalıkları Anabilim Dalı ve Allerjik Hastalıkları Bilim Dalı

Primer mesane ve akciğer kanserinin beraber görülmesi nadirdir. 77 yaşındaki erkek hasta, 6 ay önce 1-2 gün süren, kendiliğinde kaybolan ve son 10 gündür kesintisiz devam eden hematüri şikayeti ile üroloji bölümüne başvurdu. Yapılan transrektal ultrasonografide mesanede kitle saptandı. Bunun üzerine mesane kanseri ön tanısı ile hastadan sistoskopi ile punch biyopsi alındı ve sonuç 'düşük dereceli papiller ürotelyal karsinom ile uyumlu geldi. Tedavi olarak transüretral rezeksiyon- (TUR) planlandı. Preoperatif çekilen akciğer grafisinde şüpheli görünüm ile Göğüs Hastalıklarına danışıldı. Yapılan incelemede hastanın 40p/yıllık sigara tüketimi, son 6 aydır belirgin efor dispnesi, öksürük ve kilo kaybı (10 kg/5 ay) olduğu bulundu. Fizik muayenesinde kaşektik görünüm ve her iki taraflı solunum seslerinin derinden gelmesi dışında patoloji saptanmadı. P-A akciğer grafisinde, sağ akciğerde alt zonda, subplevral, 1x1 cm boyutlu ve sağ alt zon midklavikuler hatta, 2x1 cm boyutunda 2 adet nodül ve sağ üst zonda trakea komşuluğunda heterojen infiltratif görünüm izlendi. Kontrastlı toraks bilgisayarlı tomografide (BT) sağ akciğerde multipl subplevral milimetrik boyutta nodüler görünüm, üç adet kitle ve paratrakeal LAP saptandı. Fiberoptik bronkoskopide endobronşiyal lezyon yoktu ve sağ üst lob segment ayrım karinasından alınan bronş mukoza biyopsisi yassı hücreli akciğer kanseri ile uyumlu geldi. Evre IV akciğer kanseri tanısı konan hastanın akciğer malignitesi, mesane malignitesinden bağımsız kabul edildi. Akciğer kanseri inoperabl kabul edilerek Üroloji ve Göğüs Hastalıkları tarafından her iki malignitesi için ortak kemoterapi rejimi olarak cisplatin ve gemzar planlandı. Önerilen tedaviyi kabul etmeyen hasta tanı konduktan iki ay sonra evde exitus oldu. Literatürde primer yassı hücreli akciğer kanseri ve papiller ürotelyal kanser birlikteliğine rastlanmaması nedeniyle ve ayrıca sigaranın hem akciğer hem de mesane kanseri için en büyük ortak risk faktörü olduğu göstermesi açısından sunulan vaka önemlidir.

PS 034 2006 yılı akciğer kanseri vakalarımız

Saraç Sema, Öztaş Selahattin, **Köklü Semra**, Kurutepe Melahat, Erdem İpek, Tümer Özlen

Sürreyapaşa Göğüs Hastalıkları ve Göğüs Cerrahisi Eğitim ve Araştırma Hastanesi

Çalışmamızı 2006 yılında akciğer kanseri vakalarımızı yaş, cins, hücre tipi, tanı konulma şekli, tanı konulma süresi, sigara anamnezi gibi bilinen parametrelerin yanında hastaların eğitim durumu ve başlangıç şikayetleri ile başvuru süresi arasında bir bağlantı olup olmadığını; tanı koyma yöntemi ile tanı koyma süresi arasındaki bağlantıyı belirlemek amacı ile yaptık. Kliniğimizde 2006 yılı içinde 128 hastaya akciğer kanseri tanısı konuldu. Bunların 114'ü erkek (%89.1), 14'ü (%10.9) kadındı. Hastaların yaşları 27-86 arasında değişmekte olup ortalaması 59 (s11.5) idi. Hastaların %12'si sigara içmezken %88'i sigara içmekte idi. Akciğer kanseri ile sigara içme arasında kikare yöntemi ile ($p<0.001$) ileri dercede anlamlı bir ilişki bulundu. Vakaların ikisi üniversite,14 'ü lise mezunu iken 114'ü ilkokul mezunu ve okur yazardı. Hastaların eğitim durumları ile ilk defa hekime başvuru süreleri arasında istatistiksel olarak anlamlı bir fark bulunamadı ($p <0.5$). Hastaların ilk başvuru şikayetleri; Öksürük %36, göğüs ağrısı %31 nefes darlığı %14, hemoptizi %7, ve diğer genel şikayetler %12 şeklinde idi. Hastaların başvuru süreleri ile başvuru şikayetleri arasında anlamlı bir bağlantı kurulamadı ($p<0.5$). Hemoptizi yakınması olanların diğerlerine göre daha kısa sürede başvurduklarını gözlemledik. Vakalarımızın hücre tipi dağılımı; 50 Non-small cell (%39.1), 32 Skuamoz hücreli (%25), 12 Adeno karsinom (%9,3), 23 Küçük hücreli (17.9), 6 Mezotelyoma (%4.7), 3 Hodgkin lenfoma (%2.4), 2 Mukoepidermoid karsinom (%1.6) şeklinde idi. Hastaların 83 'üne (%64,8) fiber obtik bronkoskopi ile,14 'üne (%10.9) Trans Torasık iğne Aspirasyon Bropsisi ile, 22 'sine (%17.1) cerrahi yöntemle, 5 ' ine (%3.9) LAP biyopsi ile, 2'şer tanesine (%1,5) balgam sitoloji, ve plevra sıvı sitolojisi ile tanı konuldu. Tanı koyma yöntemi ile tanı koyma süresi arasındaki baglantı araştırıldığında bronkoskopik yöntemin ilk ayda tanı konulanlarda; diger yöntemlere göre istatistiksel olarak anlamlı derecede daha sık kullanıldıgını belirledik ($p< 0,01$).

PS 035 Küçük hücreli akciğer kanserli hastaların klinik özellikleri

Ünalmış Duygu, Aşuk Zehra, Büyükşirin Melih, Polat Gülru, Üçsular Fatma Demirci, Tibet Gültekin

Dr Suat Seren Göğüs Hastalıkları ve Cerrahisi Eğitim ve Araştırma Hastanesi, İzmir

Akciğer kanseri, tüm kanser ölümlerinin erkeklerde %32, kadınlarda %25'ini oluşturmaktadır. Küçük hücreli akciğer kanseri (KHAK) ise tüm akciğer kanserlerinin %20' sidir. Bu çalışmada kliniğimizde KHAK tanısı alan hastaların klinik özelliklerini değerlendirmeyi amaçladık. 2004-2006 yılları arasında tanı konulan 64 olgu çalışmaya alındı. Olguların dosya ve kayıtları, demografik özellikleri, öyküleri, laboratuar değerleri, tanısal işlemleri, radyolojik bulguları, evreleme çalışmaları ve tedavi yaklaşımları gibi bilgileri retrospektif olarak gözden geçirildi.
Olgularımızın 59 (% 92,1)' u erkek, 5 (%7,8)' i kadın olup yaş ortalamaları 57,5±8,1 idi. Hastaların tümü tanı sırasında sigara içicisiydi (ortalama 50,3 paket/yıl). Başvuru sırasındaki en sık semptomlar sırasıyla göğüs ağrısı (% 42,2), öksürük (% 39,1) ve kilo kaybı (% 26,6) idi. En yaygın akciğer grafi bulgusu hiler dolgunluk ve homojen dansite artımı iken, bilgisayarlı tomografi bulgusu kitle lezyonu ile birlikte hiler lenfadenopati idi. Tanı, değişik yöntemlerle alınan biyopsi örneklerinin histopatolojik olarak incelenmesi ile konuldu. Bronkoskopi hastaların % 92,2' sinde tek tanı aracı idi. Hastalar evrelendirildiğinde başlangıçta 26 (% 40,7) hasta sınırlı evre, 38 (59,3) hasta yaygın evre idi. Metastazların en sık karaciğere (%29,7) sonrasında ise sırası ile kemik ve beyine olduğu görüldü. Hastalarımızın 60 (%93,7)' inda kemoterapi, 2 (%3,1)' sinde kemoradyoterapi, 20(%31,2) hastada ise palyatif radyoterapi uygulandı. Kemoterapi alan hastalar yan etki açısından değerlendirildiğinde en sık anemi (%20,3) gözlendi.10 hastaya progresyon nedeni ile ikinci seri kemoterapi uygulandı.Ortalama yaşam süresi sınırlı evre, yaygın evre ve hastaların tümünde sırası ile 309 gün, 210 gün ve 270 gün idi.Sonuç olarak, KHAK tanılı hastalarımızın klinik ve demografik verileri literatür bilgileri ile benzerdi.Yaygın evre KHAK tanılı hastalarımızın sayısının yüksek olmasına bağlı olarak yaşam süreleri daha kısa bulunmuştur.

PS 036 Acil serviste izlenen kronik obstrüktif akciğer hastalığı olan akciğer kanserli olguların özellikleri

Yıldırım Yasemin, Tatar Dursun, Anar Ceyda, Çırak Ali Kadri, Özacar Rıfat

İzmir Göğüs Hastalıkları ve Cerrahisi Eğitim ve Araştırma Hastanesi, Göğüs Hastalıkları ve Tüberküloz Kliniği

Amaç: Acil servise başvuran kronik obstrüktif akciğer hastalığı (KOAH) ve akciğer kanseri birlikteliği olan olguların genel özelliklerini değerlendirmek.
Gereç ve Yöntem: Hastanemiz acil servisine Ocak 2007-Haziran 2007 tarihleri arasında başvuran KOAH ve akciğer kanseri birlikteliği olan 86 olgunun kayıtları retrospektif olarak incelendi.
Bulgular: Çalışmaya alınan 86 olgunun 6 (%6.9)'sı kadın, 80'i (%93.1) erkek olup yaş ortalaması 65.3 (37-81) idi. Olguların 76 (%88.3)'sı sigara içicisiydi ve ortalama 57.4 (0-150) paket/yılı sigara kullanma öyküsü vardı. Olgularımızda saptanan en sık semptomlar nefes darlığı (%100), öksürük (%88.3) ve balgam çıkarma (%40.6) idi. Daha az sıklıkta kilo kaybı (%40.6), göğüs ağrısı (%33.7) ve hemoptizi (%16.2) izlendi.
Radyolojik olarak sıklıkla kitle lezyonu (%97.6), mediastinal ve/veya hiler lenfadenopati (%83.7) ve atelektazi (%18.6) saptandı. Lezyonların en sık sağ üst lobda (%33.7) yerleştiği, bunu sağ hilus (%22.1) ve sol üst lobun (%20.9) izlediği görüldü.
Patolojik tanı 68 (%79) olguda küçük hücreli dışı akciğer karsinomu (KHDAK), 14 (%16.4) olguda küçük hücreli akciğer karsinomu (KHAK) idi, 4 (%4.8) olguda patolojik tanıya ulaşılamadı. Olguların büyük çoğunluğu (63 olgu, %73.2) lokal ileri ve ileri evre hastalığa sahipti.
Olguların 36'sına (%41.8) kemoterapi, 15'ine (%17.5) radyoterapi, 16 'sına (%18.6) kemoterapi ve radyoterapi, 4'üne (%4.8) cerrahi tedavi uygulanmış olup, 15 (%17.5) olgu semptomatik tedavi ile izlenmekteydi.
Sonuç: KOAH'lı akciğer kanseri olgularının en sık acil başvuru semptomu nefes darlığı ve en sık acil başvuru nedeni solunum yetmezliği idi. Akciğer kanserine bağlı septomlar daha az sıklıkta izlendi.

PS 037 Kadınlarda akciğer kanseri

Ortaköylü Mediha Gönenç, Bahadır Ayşe, Alkan Figen, Birer Sevilay, Çağlar Emel

Yedikule Göğüs Hastalıkları ve Göğüs Cerrahisi Eğitim ve Araştırma Hastanesi

Kadın hastalarda akciğer kanserlerinin özelliklerini incelemek amacıyla 2004-2006 yıllarında kliniğimizde yatarak tetkik edilen 63 kadın hasta değerlendirildi. Hastalarımızın 32 'sine (%50.8) FOB ile, 14'üne (%22.2) TTİA ile, 10'una (%15.9) plevra biyopsisi ve/veya plevral sıvı sitolojisi ile, 2'sine (%3.2) torakotomi, 1'ine (%1.6) VATS ile tanı konuldu, 4 hasta da tip tayini yapılamadı. Hastaların 44'ü (%69.9) Evre 3b veya Evre 4 olmak üzere ileri evre idi. Hastaların yaşları,sigara içme durumları, histopatolojik tipleri tabloda görülmektedir. Bulgularımız literatürdeki diğer çalışmalarla karşılaştırıldı.
Akciğer kanserli hastalarımızın özellikleri ve hücre tipleri

Yaş ortalaması	58.96±12.03
sigara içme oranı	24 (%37.5)
sigara paket /yıl	32.20±25.85
hücre tipi	
skuamöz hücreli	7 (%11.9)
adeno	22 (%37.3)
küçük hücreli akciğer ca	13 (%22)
nsclc	7 (%11.9)
diğer	10 (%16.9)

PS 038 Göğüs hastalıkları onkolojik acillerinin değerlendirilmesi

Tatar Dursun, **Anar Ceyda**, Yıldırım Yasemin, Çırak Ali Kadri, Halilçolar Hüseyin

İzmir Göğüs Hastalıkları ve Cerrahisi Eğitim ve Araştırma Hastanesi, Göğüs Hastalıkları ve Tüberküloz Kliniği

Amaç: Hastanemiz acil servisine başvuran onkolojik hastaların başvuru semptomları ve acil tanılarını belirlemek
Gereç ve Yöntem: 01-31 Mayıs 2007 tarihleri arasında acilimize başvuran kanser tanılı olguların sosyodemografik verileri ile birlikte başvuru semptomları ve acil tanıları retrospektif olarak incelendi.
Bulgular: Çalışmaya alınan 118 olgunun 13 (%15.3)'ü kadın, 105 (%84.7)'i erkek olup yaş ortalaması 61.17 (30-82) idi.43'ünde(%36.4) başta KOAH olmak üzere ek hastalıklar vardı. Olgularımızda saptanan en sık semptomlar nefes darlığı (%50), ağrı (%27.9), ateş(%14.4) ve hemoptizi (%10.1) idi. Daha az sıklıkta bulantı (%9.3), öksürük-balgam çıkarma (%7.6) ve halsizlik (%5.9) izlendi. Patolojik tanı 82 (%69.4) olguda küçük hücreli dışı akciğer karsinomu (KHDAK), 17 (%14.4) olguda küçük hücreli akciğer karsinomu (KHAK) 7 (%5.9) olguda adenokarsinom, 5 (%4.2) olguda squamöz hücreli akciğer karsinomu,5 olguda klinik radyolojik olarak akciğer karsinomu ve birer olguda opere larenks karsinomu ve lenfoma idi.. KHDAK'li olguların (%87.5)'i lokal ileri ve ileri evre ve KHAK'li olguların (%23.5)'i yaygın evre hastalığa sahipti. Olguların 69'una (%58.4) kemoterapi, 9'una (%7.6) radyoterapi, 7'sine (%5.9) kemoterapi ve radyoterapi, 5'ine (%4.2) cerrahi tedavi, 2'sine (%1.6) cerrahi ve radyoterapi, 2'sine de (%1.6) cerrahi ve kemoterapi uygulanmış olup, 9 (%7.6) olgu semptomatik tedavi ile izlenmekteydi.En sık rastlanan acil tanı 49 (%41.5) olguda solunum yetmezliği, 14 (%11.8) olguda kemik metastazı, 13 (%11) olguda beyin metastazı idi.
Sonuç: Olgularımızda en sık acil başvuru yakınmalarının nefes darlığı ve ağrı, en sık acil tanılarının da solunum yetmezliği ve metastatik hastalık olduğu görüldü.

PS 039 Küçük hücreli akciğer kanseri ile ilişkili sarkoid reaksiyon

Eren Ayşegül, Bodur Sinan, **Maraşlı Dida**, Soyhan Arzu, Öneş Canan, Hazar Armağan

Süreyyapaşa Göğüs Hastalıkları ve Göğüs Cerrahisi Eğitim ve Araştırma Hastanesi

Malign tümörlerde, tümörü drene eden bölgesel lenf nodlarında nadiren nonkazeöz epiteloid hücre granülomları görülebilir. Sistemik sarkoidoza ait bir bulgu saptanmadığı takdirde bu patolojik değişiklikler sarkoid reaksiyon olarak adlandırılır. En sık skuamöz hücreli akciğer kanseri ile birlikte görülür. Küçük hücreli akciğer kanseri ile birlikteliği daha nadirdir. 56 yaşında erkek hasta, toraks bilgisayarlı tomografisinde sağ üst lobdaki kitlesi nedeni ile kliniğimize tetkik amaçlı yatırıldı. Fiberoptik bronkoskopi de endobronşial lezyon görülmedi ve tanı amaçlı transtorasik ince iğne aspirasyon biopsisi (TTİAB) yapıldı. Patolojisi malign epitelyal tümör hücreleri olarak rapor edildi. İşlem esnasında pnömotoraks gelişen hastaya tüp torakostomi ve kapalı su altı drenajı uygulandı. Ardından tanı amaçlı mediastinoskopi yapıldı ve histopatolojik inceleme sonucu epiteloid histiositler ve langhans dev hücreleri içeren nonkazeöz tüberküller olarak değerlendirildi. Bunun üzerine hastaya ikinci kez yapılan TTİAB sitopatolojik incelemesi küçük hücreli akciğer kanseri olarak rapor edildi. Sistemik sarkoidoz bulgusu saptanmayan hastada mediastinal lenf nodlarındaki değişiklikler sarkoid reaksiyon olarak değerlendirildi. Biz de nadir görülmesi ve malign tümörlerle sarkoid reaksiyon arasındaki ilişkiyi göstermek amacı ile bu vakayı sunduk.

PS 040 Primer pulmoner lenfoma (BALT lenfoma)

Ünsal İpek[1], Anar Ceyda[1], Yılmaz Ufuk[1], Halilçolar Hüseyin[1], Kargı Aydanur[2], Pişkin Özden[3]

[1] Dr. Suat Seren Göğüs Hastalıkları ve Göğüs Cerrahisi Eğitim Araştırma Hastanesi, Göğüs Hastalıkları Kliniği, İzmir
[2] Dokuz Eylül Üniversitesi, Patoloji Anabilim Dalı, İzmir
[3] Dokuz Eylül Üniversitesi,İç Hastalıkları Anabilim Dalı, İzmir

Non-Hodgkin lenfoma (NHL) genellikle hiler, mediastinal lenf nodlarını ve dalağı tutan malign bir lenfoproliferatif hastalıktır. NHL olgularının %24-40'ında ekstranodal tutulum saptanmakta iken primer pulmoner lenfoma (PPL) ender olarak görülmektedir. PPL tanı sırasında ve tanıyı takip eden 3 ayda başka bir organ tutulumu olmaksızın, bir veya iki akciğerin parankim ve/veya bronşlarında görülen klonal lenfoid proliferasyonu olarak tanımlanmaktadır. Bronş ilişkili lenfoid doku (BALT) lenfoma, en sık olarak görülmekte olup PPP'lerin üçte ikisinden fazlasını oluşturur. 65 yaşında bayan hasta 1 yıldır aralıklı ateş yüksekliği ve sırtının sağ tarafında ağrı yakınmasıyla başvurdu. Toraks bilgisayarlı tomografisinde (BT), sağ üst lob posterior segmentte yaklaşık 6 cm çapında yumuşak doku kitlesi, içinde hava bronkogramları izlenen atelektazik alanlar, ayrıca sol üst lob posterior ve alt lob süperior ile sağ alt lob posterior bazal segmentlerde metastaz kuşkusu olan milimetrik nodüller izlendi.Bronkoskopisinde endobronşial lezyon izlenmedi, ancak sağ orta lob bronşunda dıştan bası mevcuttu. Transbronşial ince iğne aspirasyon biyopsisi (TBİİAB) ve fırçalamayla elde edilen materyalin histopatolojik incelemesinde malignite bulgusuna rastlanmadı, çok sayıda yangı elemanları izlendi. Pnömoni ön tanısı ile ampirik antibiyotik tedavisi başlandı.Hastanın üç hafta sonra çekilen radyogramında regresyon saptanmadı. Bronş primer malignitesi ayırıcı tanısının yapılabilmesi amacıyla hastaya toraks BT eşliğinde transtorasik ince iğne aspirasyon biyopsisi (TTİİAB) yapıldı. Histopatolojik inceleme sonucunda çok sayıda yangı elemanları izlenmesi, malign hücre saptanmaması nedeniyle olguda geç rezolüsyon gösteren pnömoni olduğu düşünülerek izleme alındı.. Belirgin bir yakınması olmaması nedeniyle önerilen tarihte kontrole gelmeyen olgu iki yıl sonra yine sırtının sağ tarafında ağrıyla hastanemize başvurdu. Toraks BT'sinde de mediastende en büyüğü 1 cm boyuta ulaşan multiple lenf nodları, sağ akciğer orta lobda lobun tamamını tutan alveolar konsolidasyon ile uyumlu, içinde hava bronkogramlarının da izlendiği dansite artımı, her iki akciğer parankiminde en büyüğü sağ akciğer alt lobda olmak üzere 1,5 cm boyuta ulaşan nodüler çok sayıda dansite artımları saptandı. Tanısal amaçlı yapılan tru-cut doku biyopsisi materyalinin immünohistokimyasal incelemesinde CD-20 pozitifliği, CD3, CD5, CD10 negatifliği saptandı. Bu bulgularla hasta düşük dereceli MALT lenfoma olarak kabul edildi.. Sonuç olarak; rezolüsyonu geciken pnömoni olgularında, ayırıcı tanıda sessiz ve yavaş seyirli bir hastalık olan primer pulmoner lenfomanın akılda tutulması tanıdaki gecikmeleri engelleyecektir.

PS 041 İntratorasik benign tümörler

Ceran Sami, Sunam Güven Sadi, Altuntaş Bayram

Selçuk Üniversitesi Meram Tıp Fakültesi, Göğüs Cerrahisi Anabilim Dalı, Meram, Konya

Bening intratorasik tümörler nadirdir ve popülasyondaki sıklığı tahminlerin üzerinde olabilir. Kayıtlı verilerin çoğu vaka sunumu şeklindedir. Benign intratorasik tümörlerin teşhisinde cerrahinin önemi büyüktür. Kliniğimizde Ocak 2000-Mayıs 2007 tarihleri arasında takip ve tedavi edilen 9 intratorasik benign tümörlü hastayı yaş, cinsiyet, lokalizasyon, semptom, cerrahi yaklaşım, histopatolojik tip, komplikasyon ve yatış süreleri yönünden değerlendirdik. Hastaların 7'si erkek (%77.7) ve 2'si bayandı (%22.3). Yaş ortalaması 44.6 yıldı. Bütün hastalar semptomatikti. En sık tesbit edilen semptomlar sırasıyla göğüs ağrısı (n=5), öksürük (n=4), nefes darlığı (n=3), bel ağrısı (n=1), hemoptizi (n=1), terleme (n=1) idi. Lokalizasyonları sırasıyla sol alt lob (n=2), sağ paravertebral alan (n=2), sağ üst lob (n=2), sağ alt lob (n=1), sol üst lob (n=1) ve sol 4. interkostal aralıktı (n=1). Teşhis ve tedavi amacıyla 5 hastaya wedge rezeksiyonu (%55.5), paravertebral kitlesi olan 2 hastaya kitle eksizyonu (%22.2), 1 hastaya lobektomi %11.1) ve 1 hastaya da kot rezeksiyonu yapıldı (%11.1). Ortalama yatış süreleri 14.6 gündü.Postoperatif dönemde 2 hastada atelekazi (%22.2), 2 hastada yara enfeksiyonu gelişti. İki hastaya properatif dönemde bronkoskopi yapıldı. Tanılarına yönelik bir veri elde edilemedi. Histopatolojik tanıları 6 hastada hamartom (%66.6), 1 hastada ganglionörom (%11.1), 1 hastada nörofibrom (%11.1) ve 1 hastada lipom (%11.1) olarak bildirildi.
İntratorasik benign tümörler genellikle asemptomatik olmasına rağmen bizim vakalarımızın hepsi semptomatikti. Biz bunu, vakalarımızın rutin sağlık kontrolü, gribal enfeksiyon ve pnömoni nedeniyle yapılan tetkikler sırasında bu lezyonların insidental olarak tesbit edilmesine bağlıyoruz. Ayrıca intratorasik benign tümörleri kapsayan literatür verilerinin az olması nedeniyle bu çalışmayı sunmayı amaçladık.

PS 042 Şilotoraks ile birlikte akciğer kanseri: Olgu sunumu

Usalan Adnan Kazım, Büyükşirin Melih, Polat Gülru, Üçvet Ahmet, Tibet Gültekin

Dr Suat Seren Göğüs Hastalıkları ve Cerrahisi Eğitim ve Araştırma Hastanesi

Travmatik olmayan şilotoraks akciğer kanserinin ender görülen bir komplikasyonudur. 74 yaşında erkek hasta nefes darlığı, halsizlik yakınmaları ile başvurdu. Akciğer grafisinde solda 5. kot önkolundan bazale kadar uzanan homojen dansite artışı ve sağda hiler düzeyde kitle lezyonu izlendi. Plevral ponksiyonla alınan plevra sıvısında kolesterol 90 mg/dl, trigliserid 857 mg/dl, glukoz 121 mg/dl, total protein 3.6 gr/dl, albümin 2.2 gr/dl olup, sıvı şilöz vasıfta idi. Olguya tüp torakostomi uygulandıktan sonra Toraks BT çekildi. Toraks BT'de sağ akciğer üst lob bronşu yumuşak doku opasitesi ile daralmış olarak izlendi. Mediastende grup oluşturan patolojik boyutta LAP kümeleri mevcut olup, sağ akciğer üst lob medialinde mediastene, vasküler yapılara invaze kitle görüldü. Hasta bronkoskopiyi tolere edemedi. Tanısal amaçlı yapılan BT eşliğinde trucut biyopsi sonucu küçük hücreli akciğer karsinomu olarak yorumlandı. Drenin 11. gününde talk plöredez uygulandı. Sıvı kontrol altına alındı. Şilotoraks saptandıktan sonra akciğer kanseri tanısı konan olgu nadir görülmesi nedeniyle sunuldu.

PS 043 Küçük hücreli dışı akciğer kanserinde trakeaösefagial fistül: Olgu sunumu

Aşuk Zehra, Ürpek Gülcan, Ünalmış Duygu, Büyükşirin Melih, Tibet Gültekin

Dr Suat Seren Göğüs Hastalıkları ve Cerrahisi Eğitim ve Araştırma Hastanesi, İzmir

Trakeaösefagial fistül (TÖF), ösefagus ve akciğer kanseri, Hodgkin hastalığı, mediastinal cerrahi ile uzun dönem entübasyonun neden olabileceği hayatı tehdit eden bir komplikasyondur. Dispne ve disfaji nedeniyle yaşam kalitesini bozar. Tedavisi ise oldukça güçtür.
47 yaşında küçük hücreli dışı akciğer kanseri tanısı ile radikal radyoterapi sonrasında 1 kür kemoterapi alan erkek hasta, 1 haftadır devam eden disfaji ve dispne yakınması ile başvurdu. Öncelikle radyoterapiye bağlı özefajit düşüldü. Tedaviye rağmen gerilemeyen ve giderek artan disfaji ve dispneden yakınan hastanın baryumlu ösefagus grafisinde TÖF tesbit edildi.
TÖF yaşam kalitesini bozan ve çoğunlukla fatal seyreden bir komplikasyondur. Özellikle radyoterapi uygulanan akciğer kanseri tanılı hastalarda tedavi ile gerilemeyen disfaji ve dispne varlığında TÖF akılda tutulması gerektiğini vurgulamak amacıyla olgumuzu sunuyoruz.

PS 045 İnferior vena cava devamlılık sendromu ve akciğer kanseri birlikteliği (Olgu Sunumu)

Kömürcüoğlu Berna[1], Apaydın Melda[2], Gayaf Mine[1], Özden Emel[1], Aktoğu Serir[1]

[1] Dr. Suat Seren Göğüs Hastalıkları Hastanesi, Göğüs Hastalıkları Kliniği, İzmir
[2] İzmir Atatürk Devlet Hastanesi Radyoloji Kliniği

İnferior vena cava devamlılık sendromu; hepatik düzeyden itibaren inferior vena cavanın bölünerek genişlemiş azigos venle beraber devam ettiği nadir görülen vasküler bir anomalidir. %0.6-2 arasında konjenital kardiovasküler anomaliler içinde izlenir ve sıklıkla splenik anomalilerle birliktedir. Yerleşim yerinde genişlemiş venöz sistem LAM yada kitleyle karıştırılarak yalnış tanılara neden olabilir. Olgumuz: 60 yaşında erkek hasta halsizlik ve öksürük yakınmasıyla başvuran hastada akciğer grafisinde sol üst kadranda tümöral lezyon izlenmesi üzerine akciğer tümörü ön tansıyla incelemeye alındı. Akciğerdeki kitleden Küçük hücreli dışı akciğer CA tanısı aldı. Sistemik taramalarda karaciğer metastazı saptandı (evre 4) olarak değerlendirildi. Diğer vasküler anomaliler açısından batın incelemesinde ek anomali saptanmadı. Nadir görülen bir sendromun akciğer malignitesiyle birlikteliği sunuldu.

PS 046 Metakron olarak gelişen bir akciğer kanseri olgusu

Yosunkaya Şebnem, Torun Şerife, Gök Mehmet

Selçuk Üniversitesi Meram Tıp Fakültesi, Göğüs Hastalıkları Ana Bilim Dalı, Konya

Nadir bir durum olan multiple akciğer kanserinin (MPAK) nin görülme sıklığı çeşitli çalışmalarda %0,5-3,9 olarak (ortalama%1,6) bildirilmiştir. MPAK eş zamanlı bulunuyorsa senkron, farklı zamanlarda oluşmuşsa metakron kanser olarak tanımlanır. Biz, primer akciğer kanserinin küratif cerrahi tedavisinden 8 yıl sonra farklı histolojik tipte ortaya çıkan metakron akciğer kanserli bir hasta sunduk. İkinci kanser gelişimi için sigara içimi ya da asbest vb madde maruziyeti gibi bir risk olmayan ve akciğer kanserinin daha az görüldüğü kadın cinsiyetindeki hastada, muhtemelen primer akciğer kanseri tedavisinden sonra uzun yaşam süresine bağlı olarak gelişen bir metakron akciğer kanseri tespit edildi. Erken evrede tespit edilen metakron akciğer kanserlerinde tekrar küratif cerrahi tedavi uygulanabilirse prognozun iyi olduğu bildirilmektedir. Ancak bizim olgumuzda takiplerin düzenli olmaması nedeniyle başvuru anında yaygın kemik metastazları tespit edilen hastaya 3 kür kemoterapi uygulandı ve performans durumu kötü olarak değerlendirildiği için kür programından çıkarıldı.
Metakron akciğer kanseri klasik ve güncel bilgi kaynaklarında sık ve yoğun irdelenen bir konu değildir. Bu olguda MPAK ile ilgili literatür bilgileri değerlendirilerek sunulmuştur.

PS 047 Mediastinal liposarkoma olgusu

Ağca Meltem, **Arınç Sibel**, Yaldız Emel, Yılmaz Aynur, Kutlu Asım, Karaqgöz Turan

Süreyyapaşa Göğüs Hastalıkları ve Göğüs Cerrahisi Eğitim Ve Araştırma Hastanesi / istanbul

Mediastinal liposarkomlar, tüm mediastinal tümörlerin %1'den azını oluşturan malign, primitif mezenşimal tümörlerdir. Prognozları tümörün histolojik alt tipi ve boyutuna bağlı olarak değişir. En önemli tedavi yöntemi cerrahi uygulamalardır. Olgularda metastazdan daha çok lokal nükse rastlanır. Bu makalede kırk yıl sonra mediastende tekrarlamış, nadir bir mediastinal liposarkoma olgusu sunulmuştur.

PS 048 Spindle hücreli sarkomatoid karsinom olgusu

Aksu Kurtulus[1], Aktaş Zafer[1], Örsel Osman[1], Aksu Funda[1], Güven Selma Fırat[1], Şipit Tuğrul[1], Demirağ Funda[2]

[1] Atatürk Göğüs Hastalıkları ve Göğüs Cerrahisi Eğitim ve Araştırma Hastanesi, Göğüs Hastalıkları Departmanı, Ankara
[2] Atatürk Göğüs Hastalıkları ve Göğüs Cerrahisi Eğitim ve Araştırma Hastanesi, Patoloji Departmanı, Ankara

MK, 79 yaşında erkek hasta. 2 aydır devam eden öksürük ve nefes darlığı şikayetleri ile başvurdu. Çekilen akciğer tomografisinde karina düzeyinde endolüminal görünümlü 2x1 cm boyutlarında yumuşak doku dansitesi izlendi, mediastinal patolojik boyutta lenf nodu saptanmadı, parankimal tutulum izlenmedi. Yapılan fiberoptik bronkoskopide ana karinaya oturarak sol ana bronş girişini %90'a yakın ve sağ ana bronş girişini %75'e yakın daraltan polipoid lezyon izlendi. Lezyondan alınan bronkoskopik biopsinin patolojik değerlendirmesinde materyal yetersizliği nedeniyle tanı konulamadı. Bunun üzerine hastaya rijid bronkoskopi eşliğinde argon plazma koagülasyon ile karbonizasyon uygulanarak rezeksiyon işlemi yapıldı. Sağ ve sol ana bronşlarda %95 açılma sağlandı, her iki sistem subsegment düzeyine kadar açık olarak izlendi. İşlemden sonra hastanın nefes darlığı ve öksürük şikayeti belirgin olarak geriledi. Alınan biopsilerin patolojik ve immünohistokimyasal incelemesi sonucu spindle hücreli sarkomatoid karsinom tanısı konuldu ve hasta kemoradyoterapi protokolüne alındı. Akciğerin sarkomatoid karsinomları küçük hücreli dışı akciğer karsinomları (KHDAK) içerisinde guruplanır ve patolojik olarak sarkoma ve sarkoma benzeri komponentleri birarada bulundurur. Oldukça nadir rastlanan bu tümör tipinde prognoz nonsarkomatoid KHDAK'lerinden farklılık göstermez. Vakamız nadir görülen bir KHDAK tipi olması ve tanıya ulaşmamızı da sağlayan argon plazma koagülasyon işlemiyle tümörün yaratmış olduğu belirgin derecedeki obstrüksiyonda da palyasyon sağlanmış olması nedeniyle literatür eşliğinde sunulmaktadır.

PS 049 Akciğer kanserli olguda tekrarlayan pnömoni nedeni olarak trakea-bronşial fistül

Yıldız Özlem, Çiftçi Abdullah, Altıay Gündeniz

Trakya Üniversitesi Tıp Fakültesi, Göğüs Hastalıkları Ana Bilim Dalı, Edirne

Özofagobronşiyal fistül özofagus veya akciğer kanserlerinde ortaya çıkan ciddi bir komplikasyondur. En sık semptomu yutma refleksinin ardından öksürük olmasıdır. Hastalarda tekrarlayan aspirasyon ve pnömoni sonucu klinik bozulma hatta ölüme yol açabilir. En efektif tedavisi özofagusun bypass edilmesi, gastrostomi veya özofagusa stent uygulanmasıdır. Tedavi sonrasında sağ kalım yaklaşık 8 ay kadar uzamaktadır. 54 yaşında erkek hasta 2 aydır süren öksürük, balgam, nefes darlığı ve kilo kaybı şikayetleriyle başvurdu. Sigara öyküsü olan hastanın fizik bakısında ateş yüksekliği, takipne, sol altta inspiratuar raller, laboratuvarda lökositoz ve crp yüksekliği, akciğer grafisinde sol alt zonda konsolidasyon, toraks BT'de sağ üst lopta kitle ve mediastinal lenfodenopatiler saptandı. Bronkoskopisinde endobronşiyal lezyon izlenmedi. Sağ üst loptaki kitleye yönelik ince iğne aspirasyon biopsisi yapıldı ve küçük hücreli dışı akciğer kanseri tanısı geldi. Hastanın klinik seyrinde pnömonisinin tekrarı; yemek sonrası aspirasyon öyküsünün olması nedeniyle fistül düşünüldü. Nasogastrik sonda takılarak noniyonik kontrast madde verilip faringoözofagografi çekildi. Özofagus 1/3 orta bölümünden sol alt lop bronşuna fistülizasyon saptandı. Tekrar bronkoskopi yapıldı ancak fistül yeri saptanamadı. Özofagusa stent takılan hastanın genel durumu düzeldikten sonra kemoterapi verildi. Hasta 4 aydır poliklinikten takip edilmektedir. Bu olguyla akciğer kanserli hastada tekrarlayan pnömoni nedeni olarak malignite kaynaklı fistülün olabileceği ve stent uygulaması sonucu hastanın yaşam kalitesinde artışla birlikte sağ kalım süresinin uzayacağını belirtmek istedik

PS 050 Total trakeal obstrüksiyona neden olan karsinoid tümör olgusu

Şimşek Fatma[1], Demirkaya Ahmet[1], Cangel Gökçe[1], Aksoy Burcu[1], Erşen Ezel[1], Kaynak Kamil[1], Erturan Serdar[2]

[1] İstanbul Üniversitesi Cerrahpaşa Tıp Fakültesi Göğüs Cerrahisi Anabilim Dalı, İstanbul
[2] İstanbul Üniversitesi Cerrahpaşa Tıp Fakültesi Göğüs Hastalıkları Anabilim Dalı, İstanbul

Giriş: Trakeal stenozlar, hastanın hayatını tehdit edebilen ciddi problemlerdir. Yapılacak girişimin türü bu anlamda önem kazanmaktadır. Trakea stenozları; dıştan bası, trakeanın benign veya habis tümörleri, enfektif süreç veya travma sonrası gelişen granülasyon dokusu ve fibrozisin lümeni daraltması sonucu oluşur.
Bu sunumda acil kliniğimize nefes darlığı ile başvuran ve yapılan bronkoskopisinde trakea alt ucunda tama yakın tıkayankitle saptanıp tedavi amacıyla endobronşial stent uygulanan olgu değerlendirilmiştir.
Olgu: Yirmi yıldır nefes darlığı şikayeti olan 57yaşında bayan hasta nefes darlığı ve morarma şikayeti ile acil kliniğimize başvurdu. Fizik muayenede trakea orta hatta, dinlemekle sol hemitoraksta solunum sesleri yok ve matite mevcuttu. Mevcut Toraks BT de sol akciğer görülememesi ve trakeal alt uçda kitle tespit edilmesi üzerine acil bronkoskopisinde ana karina ve sol bronş sistemi görülemedi, trakea alt uçta lümeni tamama yakın tıkayan yumuşak doku kitlesi görüldü. Hasta bronkoskopi eşliğinde entübe edilerek yoğun bakım ünitesine alındı. Hastaya tanı ve tedavi amaçlı tekrar yapılan bronkoskopisinde kitleden örnek alındı. Frozen section sonucunun malign olarak rapor edilmesi üzerine argon gazı ile koagülasyon uygulandı ve trakeal stent uygulandı. Postoperatif yoğun bakım ünitesinde izlenen hasta aynı gün ekstübe edildi. Kesin tanısı karsinoid tümör olarak rapor edilen ve sol ana bronşdan kaynaklandığı anlaşılan hastanın cerrahi önerilmesine rağmen kendi isteği üzerine tedavisinin devamında radyoterapi uygulandı. Radyoterapi sonrası stenti migre olan hastanın stenti çıkartıldı. Hasta halen takip edilmektedir.
Sonuç: Trakeal stenozların tedavisinde cerrahi halen önemli bir yere sahip olmakla beraber, genel durumları trakea cerrahisi için elverişli olmayan hastalarda bronkoskopik tedavi daha etkili ve güvenli olmaktadır. Yapılan çalışmalarda bu yöntemler sonrası, hemen tüm hastalarda dispnede gerileme ve performansta artış kaydedilmiştir. Malign trakeal stenozlarda palyatif tedavide stent yerleştirilmesi, hastanın semptomlarında hızlı iyileşme göz önüne alındığında, günümüzde en uygun yaklaşım olarak görülmektedir. Stent sonrası uygulanacak radyoterapi veya brakiterapi ile süre daha da uzatılabilir. Bu vakada trakeal stent kullanımı sayesinde hastada acil hava yolu açıklığı sağlanmaş, hatanın devam tedaviside planlanarak uzun dönem takibinde hastaya kalıcı bir hava yolu açıklığı sağlanması öngörülmüştür.

PS 051 Akciğer tümörünü taklit eden PET-CT(+) komplike kist hidatik olgusu

Dilek İlknur[1], Dabak Gül[1], Ekinci Taner[1], Keren Nur[1], Kutlu Asım[2], Saygı Attila[1]

[1] Sağlık Bakanlığı Süreyyapaşa Göğüs Hastalıkları ve Göğüs Cerrahisi Eğitim ve Araştırma Hastanesi, Göğüs Hastalıkları, İstanbul
[2] Sağlık Bakanlığı Süreyyapaşa Göğüs Hastalıkları ve Göğüs Cerrahisi Eğitim ve Araştırma Hastanesi, Göğüs Cerrahisi, İstanbul

Giriş: Kist Hidatik, özellikle ülkemiz gibi hayvancılıkla uğraşan ülkelerde endemik olarak görülen, sıklıkla karaciğer ikinci sıklıkla da akciğeri tutan Ecinococcus Granulosus'un neden olduğu paraziter bir hastalıktır. Hastalığın tanısı radyolojik ve serolojik testlerle konulmakla birlikte kist rüptüre olduğunda komplikasyonlara ve tanıda zorluğa neden olmaktadır. PET-CT son yıllarda özellikle akciğer kanserinde tanı ve evrelemede giderek artan sıklıkla kullanılan bir görüntüleme tekniği olmuştur. Malignite ön tanılı ve PET-CT (+) komplike bir kist hidatik olgusu sunulmuştur.
Olgu: 26 yaşında plastik fabrikasında çalışan erkek hasta. Hastanemize başvurusundan 1.5 yıl önce göğüs ağrısı olmuş. Bu yakınma nedeniyle farklı hastanelere başvuran hastaya nonspesifik antibiyotik tedavileri uygulanmış ancak bir yanıt alınamamış. Göğüs ağrısının yanı sıra; öksürük, ara sıra balgam, son bir günde bir kere balgamla karışık kan tükürme yakınmaları ile kliniğimize yatırıldı. Fizik muayenesi normal olarak değerlendirildi. PA akciğer grafisinde; sağ kostofrenik sinüs küntlüğü ve sağ akciğer üst zonda homojen dansite artışı saptandı. 3 balgam ARB si yayma (-) olup ppd:16mm idi. Toraks BT si; sağ akciğer üst lob apikal segmentte 3x3.5 cm boyutlarında, spiküle konturlu, plevraya spiküler uzanımlar gösteren, sağ brakiosefalik ven ile yakın komşuluğu olan kitlesel lezyon ve komşuluğunda büyüğü 8 mm çapa ulaşan birkaç adet nodüler lezyon olarak raporlandı. Fiber optik bronkoskopi'nde endobronşial sistem normal olarak değerlendirildi. FOB patolojisi (-) geldi. BT eşliğinde yapılan TTİİAB patoloji raporu; eritrositler arasında seyrek lenfosit ve nötrofiller olarak geldi. Malignite düşünülen hastada PET-CT istendi. PET-CT de; sağ akciğer üst lob apikal segmentte izlenen kitle lezyon(SUV max 6.7) lateralinde hafif artmış FDG tutulumu izlendi. İlk planda FDG afinitesi düşük malignite lehine yorumlandı. Hasta malignite ön tanısı ile operasyona verildi. Sağ üst lobektomi yapılan hastanın postoperatif patolojisi; hidatik kist kütiküler membranı içeren kaviter lezyon çevresinde kronik iltihabi infiltrasyon ve fibrozis olarak raporlandı.
Sonuç: Malignite tanı ve evrelemesinde kullanılan PET-CT; özellikle enfeksiyon hastalıklarında yalancı pozitif sonuçlar verebilmektedir. Bu olgu, komplike kist hidatikte, PET-CT(+) liğinin bilindiği ilk olgudur.

PS 052 Bölgesel ilerlemiş akciğer karsinomunda yüksek doz radyoterapi (60 Gy) sonrası rezeksiyon: 5 olgunun sunumu

Kocatürk İ. Celalettin, Aydoğmuş Ümit, Karapınar Kemal, Kahraman Mustafa, Bedirhan Mehmet Ali

Yedikule Göğüs Hastalıkları ve Göğüs Cerrahisi Eğitim ve Araştırma Hastanesi 3. Göğüs Cerrahisi Kliniği

Bölgesel ilerlemiş küçük hücreli dışı akciğer karsinomu (KHDAK); mediastinal lenf bezini tutmuş veya komşu organlara yayılmış olguları kapsar. Bu grup hastalarda çok modelli tedavilerin yaşam sürelerine katkıları gösterilmiştir. Cerrahi rezeksiyon öncesi kemoterapiye (KT) eş zamanlı radyoterapi (RT) eklenmesinin daha iyi sonuçlar verdiği görülmektedir. Operasyon öncesi verilen RT genellikle 30 ile 46 Gy arasındadır. Bu çalışmada operasyon öncesi 60 Gy RT almış, bölgesel ilerlemiş 5 KHDAK'lu hastamızın verileri retrospektif incelendi. Bu olguların ışığında seçilmiş hastalarda yüksek doz RT sonrası akciğer rezeksiyonunun uygulanabilirliği araştırıldı. Olguların kemoterapi kürü 2 ila 6 arasındaydı. 2 hasta eksploratris torakotomi sonrası(biri trakea invazyonu, biri perinodal invazyon gösteren mediastinal lenf bezi varlığı), 1 hasta mediastinoskopi sonrası(perinodal invazyon gösteren mediastinal lenf nodu tutulumu) bir hasta ise radyolojik ileri evre hastalık tanısıyla, neoadjuvan kemoradyoterapi aldı. Diğer bir olgu ise KT-RT'den beş yıl sonra opere oldu. 1 olguya lobektomi, 2 olguya pnömonektomi, 1 olguya da bronkoplastik sleeve pnömonektomi, bir olguya da tamamlayıcı pnömonektomi uygulandı. Sleeve pnömonektomi uygulanan hasta erken dönemde kardiyak yetmezlik nedeniyle kaybedildi. Tamamlayıcı pnömonektomi yapılan hasta ise 12. gün pulmoner emboli nedeniyle kaybedildi. Bir hastada tromboemboli profilaksisi almasına rağmen, DVT gelişti, medikal tedavi ile şifa sağlandı. Olgular postoperatif 10, 16, 24 aylarında sağ olup 10. ayındaki hastada karaciğer metastazı mevcuttur. Operasyon öncesi yüksek doz radyoterapi cerrahi pratik içerisinde tercih edilmemektedir. Buna rağmen seçilmiş olgularda, artmış morbidite ve mortalite ile akciğer rezeksiyonu uygulanabilir.

PS 053 Küçük hücreli dışı akciğer kanseri olgularında ikinci primer maligniteler

Erturan Salih Serdar, **Balta Berrin Zinnet**, Aydın Günay, Yaman Mustafa

Cerrahpaşa Tıp Fakültesi Göğüs Hastalıkları Ana Bilim Dalı, İstanbul

Amaç: KHDAK tanısı ile takipli olan olgularda ikinci primer malignitelerin yeri ve sıklığını saptamak
Gereç ve Yöntem: 1999-2005 yılları arasında KHDAK tanısı ile cerrahi tedavi gören 57 olgunun takibinde 5 (%8,8) olguda ikinci primer malignite saptandı. İki olguda akciğer epidermoid carsinom, 1 olguda küçük hücreli akciğer kanseri, ve birer olguda da mide ve kolon kanseri saptandı. Mide ve kolon kanseri olan olgulara cerrahi tedavi uygulanırken ikinci primer akciğer kanseri olgularına kemoterapi ve radyoterapi ve bir olguya da bunlara ek olarak brakiterapi uygulandı.
Sonuç: Akciğer kanseri olgularına intratorasik ve ektratorasik malignite saptandığında ileride ikinci primer kanser de olabileceği düşünülmelidir. Akciğer kanseri cerrahisinde mümkün olduğunca akciğer koruyucu cerrahi uygulanmalıdır.

PS 054 Küçük hücre dışı akciğer kanserinde serum karsinoembriyonik antijen düzeyi ile klinik evre ve histopatolojik tip arasında ilişki varmıdır?

Ernam Dilek[1], Önal Mine[1], Keyf A. İhsan[1], Atikcan Sükran[1], Ogretensoy Mihriban[1], Akın Okhan[2]

[1] Atatürk Göğüs Hastalıkları ve Göğüs Cerrahisi Eğitim ve Araştrma Hastanesi, Göğüs Hastalıkları,Ankara
[2] Keçiören Eğitim ve Araştırma Hastanesi, Biyokimya, Ankara

Amaç: Serum karsinoembriyonik antijen (SCEA), erken kanser işaretçisi ve prognostik belirleyici olarak Küçük hücre dışı akciğer kanseri (KHDAK) dahil çok sayıda malignitede yaygın olarak çalışılmış bir tümör markerıdır. KHDAK olgularının % 39 ila 60'ında yüksek düzeylerde SCEA düzeyleri saptanmıştır. Yapılmış çeşitli çalışmalarda farklı düzeylerde verilen cut-off değerlerinde SCEA düzeyine sahip olguların, evrelerinin istatistiksel anlamlı yüksek olduğu gösterilmiştir.
SCEA ile ilgili az sayıda çalışmada histolojik tip ayırımı ve sigara ile ilişkisi üzerinde durulmuştur.
Bu çalışmada primer amacımız KHDAK'li olgularda SCEA ile klinik evre arasında ikincil amacımız ise histolojik subtipler ve sigara ile ilişkisini saptamaktı.
Gereç ve Yöntem: Nisan–Haziran 2007 tarihleri arasında KHDAK tanısı alan 45 olgu çalışmaya alındı. Evrelemeleri yapılan olgulardan herhangi bir tedavi başlamadan önce kan alınıp serumlarında CEA düzeyleri ELISA yöntemi kullanılarak ölçüldü.
Bulgular: Kırkbeş KHDAK'li olgunun 22'si adenokarsinom, 23'ü yassı hücreli karsinomdu. Olguların 6'sı kadın, 39'u erkek olup yaş ortalaması 62.26±10.41 yıldı. Yirmibir olgu (% 46.7) aktif sigara içicisi idi. Olguların 23'ü (%46.7) evre III ve altında iken, 24'ü (%53.3) evre IV idi.
SCEA ile cinsiyet, yaş ve sigara içimi arasında istatistiksel anlamlı ilişki saptanmadı.
Histopatolojik tipler karşılaştırıldığında SCEA adenokarsinomda, yassı hücreli karsinoma göre istatistiksel olarak anlamlı yüksek bulundu (p=0.001).
Evreye göre SCEA düzeyi karşılaştırıldığında evre<=III ile evre IV arasında anlamlı ilişki saptanmadı (p=0.317).
Sırasıyla T2 ve N0-1 olgularda SCEA düzeyi anlamlı olarak düşük bulundu (p=0.001, p=0.029).
ROC analizi yaptığımızda anlamlı bir cut-off değeri bulunamadı. SCEA düzeyini 8.04 olarak aldığımızda evre<=III ile evre IV ayırımında duyarlık, özgüllük ve doğruluk oranı sırasıyla %57.1, %62.5, %60 olarak bulundu.
T2 olgularda SCEA düzeyi nin <=8.04 olması istatistiksel olarak anlamlı saptandı (p=0.01). Lenf nodu tutulumu ile SCEA arasında anlamlı fark izlenmemekle birlikte nodal tutulum arttıkça cut-off değerinin üstünde SCEA düzeyleri olan olgu sayısı fazla bulundu.
Yorum:
1. SCEA düzeyi adenokarsinom olgularında anlamlı olarak yüksektir.
2. Yaş, cinsiyet, sigara içimi ile SCEA arasında anlamlı ilişki bulunmamıştır.
3. SCEA düzeyi ile klinik evre arasında anlamlı ilişki saptanmamakla birlikte klinik T2, N0-1 olgularda SCEA düzeylerinde anlamlı düşüklük bulundu. Mevcut bulgular, sayı az olmakla birlikte, SCEA düzeyinin tümör boyutu ile ilişkili olduğunu ve nodal tutulum düzeyini belirlemede klinik prediktör olabileceğini göstermektedir.

PS 055 Akciğer kitlelerinin tanısında transtorasik ince iğne aspirasyon biyopsi: Kocaeli Üniversitesi Tıp Fakültesi Deneyimi

Arslan Zeliha[1], Sarısoy Tahsin[2], Kaçar Özkara Sevgiye[3], Ilgazlı Ahmet[1], Topçu Salih[4]

[1] Kocaeli Üniversitesi Tıp Fakültesi, Göğüs Hastalıkları Anabilim Dalı, Kocaeli, Türkiye
[2] Kocaeli Üniversitesi Tıp Fakültesi, Radyoloji Anabilim Dalı, Kocaeli, Türkiye
[3] Kocaeli Üniversitesi Tıp Fakültesi, Patoloji Anabilim Dalı, Kocaeli, Türkiye
[4] Kocaeli Üniversitesi Tıp Fakültesi, Göğüs Cerrahi Anabilim Dalı, Kocaeli, Türkiye

Amaç: Transtorasik ince iğne aspirasyon biyopsisinin (TTİİAB) akciğer kitlelerinin tanısındaki katkısını değerlendirmek.
YÖNTEM: Ocak 2006-Haziran 2007 tarihleri arasında Kocaeli Üniversitesi Tıp Fakültesi Girişimsel Radyoloji Ünitesinde TTİİAB yapılan 130 hasta değerlendirildi. İşlem esnasında eş zamanlı patolog yoktu.
Sonuçlar: Hastaların yaşları 23-86 arasında (ortalama 59.18±12.2) olup; 116' sı erkek, 14'ü kadındı. 130 hastanın 97'sinde (%74.6) sitopatolojik tanı elde edildi. 73 hasta küçük hücreli dışı akciğer karsinomu, 3 hasta küçük hücreli akciğer karsinomu, 2 hasta timoma, 18 hasta diğer maligniteler ve 1 hasta ise abse tanısı aldı.
46 hastada lezyon sağ akciğerde, 35 hastada solda, 11 hastada ise mediastendeydi. İki hastada bilateral multipl nodüller mevcuttu; ve 2 hastanın lezyonu göğüs duvarında yer alıyordu (kostovertebral bileşke, göğüs ön duvarı). Diğer hastalarda lezyonların yerleşim yeri konusunda ayrıntılı veriye ulaşılamadı.
Üç hastada (%2.3) işlem sırasında tüp drenajı gerektirecek pnömotoraks gelişti. Ancak tüm hastalar tedaviye yanıt verdi; cerrahi girişime gerek kalmadı.
Yorum: BT eşliğinde yapılan TTİİAB kolay uygulanabilen, uygun olgu seçimi ve deneyimli kişilerce yapıldığında, güvenilir, etkin, ve komplikasyon oranı düşük bir tanı yöntemidir. İşlemin patolog eşliğinde yapılıyor olması tanı oranını daha da arttırabilir.

PS 056 Endobronşial lezyonların tanısında ince iğne aspirasyon biyopsisi ihmal edilmemeli!

Arslan Zeliha[1], Ilgazlı Ahmet[1], **Pala Ayşe[1]**, Kaçar Özkara Sevgiye[2]

[1] Kocaeli Üniversitesi Tıp Fakültesi, Göğüs Hastalıkları Anabilim Dalı, Kocaeli, Türkiye
[2] Kocaeli Üniversitesi Tıp Fakültesi, Patoloji Anabilim Dalı, Kocaeli, Türkiye

Amaç: Bronkoskopik olarak endobronşial lezyon saptanan olgularda ince iğne aspirasyon biyopsisinin (İİAB) tanıya katkısını değerlendirmek.
Gereç ve Yöntem: Ocak 2006-Haziran 2007 tarihleri arasında bronkoskopi ünitemizde bronkoskopik olarak endobronşial lezyon saptanan 50 hastanın dosyaları retrospektif olarak incelendi. Demografik parametreleri, tanıları ve tanı yöntemleri irdelendi.
Sonuç: Hastaların yaşları 35-91 arasında (ortalama 63.96±12.00) olup; 46' sı erkek, 4'ü kadındı. 50 hastanın 46'sında (%92) tanı elde edildi. 35 hasta küçük hücreli dışı akciğer karsinomu, 8 hasta küçük hücreli akciğer karsinomu, 2 hasta karsinoid tümör ve 1 hasta endobronşial tüberküloz tanısı aldı.
37 hastada mukoza biyopsisi (%74), 26' sında (%52) İİAB ve 18' sinde (%36) bronş lavajı tanı koydurucu idi. İncelenen hastaların 13'ünde (%26) mukoza biyopsi, 7 olguda (%14) İİAB ve 2' sinde ise (%4) bronş lavajı tek tanı yöntemi idi. İİAB kullanılmamış olsaydı, 50 hastanın 37'sinde (%74) bronkoskopik biyopsi ile tanı elde edilmiş olacaktı; oysa İİAB ile bu oran %88' e yükselmiş oldu.
Yorum: Tanısal bronkoskopide İİAB' nin de, diğer tanı yöntemleri gibi tanıya önemli katkısı olduğu ve rutin olarak uygulanması gerektiği kanısındayız.

PS 057 Küçük Hücreli Dışı Akciğer Kanserli (KHDAK) olgularda PET ve mediastinoskopinin karşılaştırılması

Ağca Meltem, Arınç Sibel, Karagöz Turan

Süreyyapaşa Göğüs Hastalıkları ve Göğüs Cerrahisi Eğitim ve Araştırma Hastanesi

Amaç: PET CT, küçük hücrel dışı akciğer kanserli olguların evrelemesinde kullanılan invaziv olmayan bir yöntemdir. Mediastinoskopi ise, mediastenin evrelendirilmesinde standart yöntem olarak kabul edilmektedir. Bu çalışmada, küçük hücreli dışı kanserlerde PET CT, mediastinokopinin karşılaştırılması yapılmıştır.
Gereç ve Yöntem: 2006-2007 yılları arasında hastanemize başvuran mediastinoskopi uygulanan 44 KHDAK olgunun PET CT'sinde pozitif olan lenf nodları değerlendirildi. PET CT'nin lenfatik metastazı göstermede sensivite ve spesifitesi hesap edildi.
Bulgular: 44 olgunun 14'ünde adenokarsinom, 8'inde KHDAK, 16'ında epidermoid karsinom, 4'ünde büyük hücreli karsinom ve 1'inde berrak hücreli karsinom olarak tanısı aldı. Hastaların 22'inin PET'inde N2 negatif saptanırken, mediastinoskopi ve torakotomi ile 5'inde karsinom metastazı, PET'inde N2 pozitifliği olan 22 olgunun 3'ünde mediastinoskopi negatif sonuç saptandı. PET CT'nin N2pozitifliğini saptamada sensivitesi ve spesifitesi sırası ile %73,6 %85,7 idi.
Sonuç: PET CT lenf bezi evrelemede önemli rol oynamasına rağmen, mediastinoskopinin yerini alamaz.
Summary
PET CT is non-invazive method to determinate of lung cancer staging. In this study. However, mediastinoscopy has been considered to be standard method for staging of the mediastinum. In this study, the aim of this study was to compare the results of PET and with those of mediastinoscopy in patients with NSCLC.
The study was conducted between 2006 and 2007. 44 patients with NSCLC underwent both PET positive and mediastinoscopy were evaluated. The sensitivity, specificity calculated to show PET CT's lymph node metastasis.
Histopathological results were non-small cell carcinoma in 8, squamous cell carcinoma in 16, large cell carcinoma in 4 and clear cell carcinoma in 1 patients. In PET analysis, 5 lymph metastasis with mediastinoscopy or thoracotomy in 22 PET negative patients and 3 negative lymph metastasis in PET positive 22 patients was found. Sensivitity and spesifitiy were%73,6, %85,7 respectively. Despite PET which plays an important role for the distinction of lymph metastasis, PET does not replace to mediasticopy

PS 058 Primer akciğer kanserinde PET-CT ve toraks BT' nin mediasten lenf nodu evrelemesindeki yeri

Demirkaya Ahmet[1], **Şimşek Fatma[1]**, Erşen Ezel[1], Akçıl Murat[1], Kaynak Kamil[1], Erturan Serdar[2], Aydın Günay[2], Yaman Mustafa[2]

[1] İstanbul Üniversitesi Cerrahpaşa Tıp Fakültesi Göğüs Cerrahisi Anabilim Dalı, İstanbul
[2] İstanbul Üniversitesi Cerrahpaşa Tıp Fakültesi Göğüs Hastalıkları Anabilim Dalı, İstanbul

Giriş: Primer akciğer kanseri mediasten lenf nodu evrelemesinde PET-CT ve Toraks BT' nin mediastinoskopi ve intraoperatif lenf nodu evrelemesiyle karşılaştırılarak mediasten evrelemesindeki değerini araştırdık.
Gereç ve Yöntem: Ocak 2002-Nisan 2007 yılları arasında primer akciğer kanseri nedeniyle mediasten lenf nodu evrelemesi için Toraks BT, PET-CT ve mediastinoskopi yapılan 83 olgu çalışmaya alındı. Toraks BT 'de mediasten penceresinde kısa çapı 10 mm veya daha büyük olan lenf bezleri pozitif olarak değerlendirildi. Toraks BT ve PET-CT invaziv evreleme yöntemi olan mediastinoskopi ile karşılaştırıldı.Tüm olgulara bronkoskopi, Toraks BT, PET-CT ve mediastinoskopi yapıldı. Olguların 3'ne ek olarak mediastinotomi, 8'ine ekstended mediastinoskopi yapıldı. Preoperatif N2 saptanan olguların 5 ine neoadjuvan kemoterapi ve /veya neoadjuvan radyoterapi sonrası rezeksiyon yapıldı. Olgulardan 55'ine Akciğer rezeksiyonu ve sistemik lenf nodu disseksiyonu yapıldı.
Bulgular: Klinik ve patolojik olarak N2 saptanan olgular "doğru pozitif değer" olarak kabul edildi. Çalışmamızda mediastinoskopinin spesifitesi %100, PPV %100, NPV %88.0, sensitivitesi %84.6, doğruluk oranı %92.73 bulundu. PET-CT ve Toraks BT'nin ise sırayla spesifitesi %72.0, PPV %66.6-56.2, NPV %87.28-70.8, sensitivitesi % 84.8-54.5, doğruluk % 77.1-65.0 bulunmuştur.
Sonuç: Akciğer kanserinde evreleme; hastaların tedavi şeklini ve prognozu etkileyen en önemli faktördür. Mediastinal lenf bezi tutulumu olan akciğer kanseri olguların prognozu, olmayanlara göre daha kötüdür. Çalışmamızda PET-CT ve Toraks BT nin mediasten lenf nodu evrelemesinde mediastinoskopiyle kıyaslandığında daha kötü olduğu görülmüştür. Günümüzde mediastinoskopi düşük morbiditesi, sıfıra yaklaşan mortalitesi ve yüksek tanı değeriyle evrelemede altın standarttı

PS 059 Küçük hücre dışı akciğer kanserli evre IIIB (T4) olgularda cerrahi mi? onkolojik tedavi mi: Çift kollu olgu kontrollü çalışma

Turna Akif[1], Yurt Sibel[2], Kutbay Özçelik Hatice[2], Koşar Ayşe Filiz[2], Sayar Adnan[1], Metin Muzaffer[1], Gürses Atilla[1]

[1] Yedikule Göğüs Hastalıkları ve Göğüs Cerrahisi Eğitim ve Araştırma Hastanesi, 1. Cerrahi Kliniği
[2] Yedikule Göğüs Hastalıkları ve Göğüs Cerrahisi Eğitim ve Araştırma Hastanesi, 6. Göğüs Hastalıkları Kliniği

Giriş: Küçük hücreli olmayan akciğer kanserli Evre IIIB olgularda, genel olarak cerrahi indikasyon bulunmamaktadır. Ancak, mediastinal lenf nodu tutulumu olmayan ve sınırlı T4 hastalığı olan seçilmiş olgularda cerrahi tedavi uygulanmaktadır. Buna rağmen, böyle seçilmiş IIIB olgularda cerrahinin onkolojik tedaviye üstünlüğünü karşılaştırmalı olarak bildiren çalışma yoktur. Amacımız, evre IIIB küçük hücreli dışı akciğer kanserli hastalardan opere olanlar ile preoperatif değerlendirmeler ile inoperabl bulunan ve onkolojik tedavi almaya refere edilen hastaların sağkalım sonuçlarını değerlendirmek idi.
Gereç ve Yöntem: Ocak 2003 ila Mart 2007 arasında preoperatif bronkoskopi, bilgisayarlı tomografi, beyin tomografisi, tüm vücud sintigrafisi ve gereken hastalarda yapılan transbronşial iğne aspirasyonu ile evre IIIB olarak evrelendirilen 46'sı erkek, 3'ü kadın toplam 49 olgu değerlendirildi. Bu olgulardan 23'üne mediastinoskopi ardından rezeksiyona yönelik operasyon yapılırken (15 pnömonekomi, 4 lobektomi, 3 bilobektomi ve 1 multipl wedge rezeksiyon), 25'i inoperabl bulunarak opere edilmeden onkolojik tedaviye yönlendirildi. Bu iki grup hasta, yaş, cinsiyet ve solunum fonksiyonları olarak birbirinden istatistiksel olarak farklı değil idi.
Bulgular: Tüm hastaların sağkalımlarına bakıldığında 5 yıllık sağkalımın %11.0 olduğu, medyan yaşam süresinin 12 ay (%95 güvenilirlik aralığı: 8-16 ay) olduğu saptandı. Opere olan hastaların 5 yıllık yaşam oranının %21.6 (Medyan yaşam süresi: 21 ay, [%95 G.A:7-35 ay]), opere olmayan hastaların ise 2 yıllık yaşam oranının %9.3, 5 yıllık yaşam oranının ise %0 olduğu bulundu. Aradaki fark istatistiksel olarak anlamlı idi (p=0.0267). Bununla birlikte opere olan, ancak postoperatif olarak N2 saptanan 6 olgunun sağkalımı ile onkolojik tedavi alan evre IIIB olguların sağkalımı arasında istatistiksel bir fark saptanmadı (p=0.97). Bu iki grup hastada tedaviden dolayı saptanan mortalite de farklı değildi.
Sonuç: Seçilmiş evre IIIB küçük hücre dışı akciğer kanserli olguların sağkalımları, opere edilmeden onkolojik tedaviye yönlendirilen hastaların sağkalımlarına göre daha iyidir ve seçilmiş olgularda rezeksiyon yapılması gereklidir. Ancak, ameliyat sırasında N2 olarak saptanan olguların, sağkalımları hiç opere olmayanlar gibidir. Bu nedenle ameliyat sırasında tek istasyonda saptansa bile mediastinal lenf nodu tutulumu olan olguların operasyonunun tamamlanması konusunu tekrar gözden geçirmek gerekir.

PS 060 Kryoprobu ve forseps pensi ile alınan biyopsilerin tanı koymadaki başarılarının karşılaştırılması

Günay Ersin[1], Aktaş Zafer[1], Taci Hoca Nevin[1], Demirağ Funda[2], Şipit Tuğrul[1], Kurt Bahar[3]

[1] Atatürk Göğüs Hastalıkları ve Göğüs Cerrahisi Eğitim ve Araştırma Hastanesi, Göğüs Hastalıkları, Ankara
[2] Atatürk Göğüs Hastalıkları ve Göğüs Cerrahisi Eğitim ve Araştırma Hastanesi, Patoloji Bölümü, Ankara
[3] Abant İzzet Baysal Üniversitesi, Göğüs Hastalıkları ABD, Bolu

Bronkoskopi işlemi sırasında, endobronşiyal yerleşimli bir lezyon görüldüğünde, genellikle forseps biyopsi pensleri kullanılarak biyopsi alınmaktadır. Ancak bu yöntemle her zaman tanı konulamamaktadır. Bu nedenle, endobronşiyal lezyonu olan olgularda, forseps pensleri ve yeni bir biyopsi yöntemi olarak kryoprobu ile alınan biyopsilerin tanı koymadaki başarılarını karşılaştırmayı amaçladık. Halen devam eden çalışmamızın erken sonuçlarını sunmak istedik.
Gereç ve Yöntem: Endobronşiyal lezyonu olup, palyatif tedavi nedeniyle, girişimsel bronkoskopik tedavi endikasyonu konulan hastalar çalışmaya dahil edildi. Olgular propofol ile anestezi sağlandıktan sonra, bronkofleks tüp ile entübe edildi. Fleksibl bronkoskop kullanılarak, spontan solunum eşliğinde biyopsi işlemleri gerçekleştirildi. Forseps biyopsi pensi ile 3 biyopsi ve kriyoprob ile bir biyopsi alındı. Alınan forseps ve kryoprob biyopsi materyallerine ayrı kodlar verilerek %10 tamponlu formolün içinde patoloji laboratuvarına farklı zamanlarda gönderildi. Rutin takip sonucu hematoksilen-eozin ile boyanan kesitler ışık mikroskobunda incelendi ve her iki materyalin tanı sonuçları ve işlemler sırasındaki komplikasyonlar kaydedildi.
Bulgular: Çalışmaya alınan 22 hastanın (20 erkek, 2 kadın) yaş ortalaması 57,7 'dir. Bronkoskopide görülen lezyonların yerleşim yerleri sırasıyla; 11 olguda sağ ana bronşta, 5 olguda trakeada, 3 olguda sol ana bronşta, 2 olguda ana karinada ve 1 olguda segment orifisi düzeyinde idi. Kryoprob ile alınan biyopsilerin ortalama çapı 1,66 cm (min 0,3- maks 6 cm), forseps biyopsilerin ise ortalama çapı 0,23 cm (min 0,1 cm- maks 0,5 cm) olarak ölçüldü. 22 olgunun 14'ünde (% 63,6) forseps biyopsi ile tanı konulabilirken, 8 olgunun biyopsi sonucunda spesifik bir tanı konulamadı. Kryoprob biyopsi ile 22 olgunun 20'sine (% 90.9) tanı kondu. Her iki işlemde kendiliğinden duran, minimal kanama dışında herhangi bir komplikasyon izlenmedi.
Sonuç: Endobronşiyal lezyonu olan hastalarda, kryoprob ile alınan biyopsilerin, forseps biyopsilere göre tanı koymada daha başarılı olduğu ve komplikasyon gelişimi açısından iki yöntem arasında fark olmadığı görülmüştür.

PS 061 Endobronşiyal intratümöral kemoterapinin akciğer kanserinin tedavi stratejisindeki yeri

Çelikoğlu Firuz, Çelikoğlu Seyhan İ

İstanbul Üniversitesi Akciğer Hastalıkları ve Tüberküloz Enstitüsü

Akciğer kanserinde "endobronşiyal intratümöral kemoterapi (EİTK), bir veya birden fazla sitotoksik ilacın fleksibl bronkoskop aracılığı ile bir kateter-iğneden doğrudan doğruya tümör dokusu içine enjekte edilmesi ile uygulanan girişimsel yeni bir bronkoskopi yöntemidir. EİTK, havayolu içinde yer alan tümör kitlesi üzerindeki etkisi yanında tümöre komşu dokuları ve rejyonel lemf bezlerini enfiltre eden kanser hücrelerini de etkiler. Kanser hücreleri üzerinde brakiterapi ve fotodinamik tedavide olduğu gibi spesifik bir etki yapar. Radyoterapi ve cerrahi tedaviden önce kullanıldığı zaman loko-rejyonel neo-adjuvant bir kemoterapi işlevi yapar. Bu yöntemin intravenöz kemoterapiye nazaran en önemli avantajı, tümör kitlesi içinde eşit dağılımda yüksek bir ilaç konsantrasyonu sağladığı halde, sistemik toksik bir etkinin oluşmamasıdır.
Hasta için hiç bir risk taşımayan, kullanımı için hastanelerde özel bir donanım gerektirmeyen ve diyagnostik bronkoskopi yapan hekimin kolaylıkla uygulayabileceği bu yöntemin endolüminal yerleşimi bulunan kanser olgularında diğer standart kanser tedavileri ile beraber kullanıldığı takdirde, yararlı olduğu klinik çalışmalar ile gösterilmiştir*. Bu bildiride metodun bilimsel ilkeleri açıklanarak girişimsel bronkoskopi yöntemi olarak akciğer kanseri tedavisindeki potansiyel değeri gözden geçirilmiştir.

Kaynaklar: 1. Celikoglu SI, Celikoglu F, Goldberg EP. Intratumoral chemotherapy through a flexible bronchoscope. J Bronchol 2004; 11: 260- 5.
2. Celikoglu F, Celikoglu SI, York AM, Goldberg EP. Intratumoral administration of cisplatin through a bronchoscope followed by irradiation for treatment of inoperable non-small cell obstructive lung cancer. Lung Cancer 2006; 51: 225- 36.
3. Celikoglu SI, Celikoglu F, Goldberg EP. Endobronchial intratumoral chemotherapy (EITC) followed by surgery in early non-small-cell lung cancer with polypoid growth causing erroneous impression of advanced disease. Lung Cancer 2006; 54: 339- 46.

PS 062 Mediastinal tüberküloz lenfadenite bağlı gelişen vena cava superior sendromu ve endovasküler stentle başarılı şekilde tedavi edilmesi

Yurt Sibel[1], Koşar Ayşe Filiz[1], Özçelik Hatice Kutbay[1], Güven Koray[2], Metin Muzaffer[1]

[1] Yedikule Göğüs Hastalıkları ve Göğüs Cerrahisi Eğitim ve Araştırma Hastanesi
[2] İstanbul Üniversitesi, İstanbul Tıp Fakültesi Radyoloji Ana Bilim Dalı

Tüberküloz vena cava superior sendromunun (VCSS) nedenleri arasında nadir olarak görülür. Mediastinal tüberküloz lenfadenite bağlı VCSS gelişen ve stent implantasyonu ile başarılı şekilde tedavi edilen 63 yaşındaki bayan hastayı sunuyoruz. Öksürük, halsizlik, yüzde şişme ve başağrısı şikayetleri ile polikliniğimize başvuran ve boyun venöz damarlarda dolgunluk, PA akciğer grafisinde mediasten ve sağ hilusta genişleme, toraks BT'sinde mediastinal lenfadenopatileri ve vena cava superiorda obliterasyon saptanan hastanın bronkoskopisinde endobronşial lezyon saptanmadı. Mediastinoskopi ile alınan lenf bezi biopsileri tüberkülozla uyumlu olarak gelen hastaya antitüberküloz tedavi ve VCSS sendromu tedavisi için oral steroid başlandı ve steroid tedricen azaltılarak kesildi. Tedavi ile semptomları ve radyolojik bulguları gerileyen hasta takibe alındı. Tedavi sonrasında kontrol toraks BT'sinde vena cava superiorda darlık izlenen hasta girişimsel radyoloji bölümüyle konsülte edildi ve semptomlarının belirgin olmaması nedeniyle stent takılmasına gerek görülmedi. Yaklaşık 1.5 yıl sonra hasta tekrar VCSS bulguları ile başvurdu. Toraks BT'de mediastinal lenfadenopati bulgularının artmamasına rağmen vena cava superiordaki obliterasyonun arttığı görüldü. Hastaya radyoloji bölümünde endovasküler stent uygulandı. Semptomları gerileyen hasta takibe alındı. Tüberküloz lenfadenite bağlı mediastinal fibrozisin VCSS'nun nadir bir sebebi olması ve stent ile başarılı bir şekilde tedavi edilmesi nedeniyle sunmayı uygun bulduk.

PS 063 Pnömotorakslara müdahale de deneyimlerimiz

Kul Cemil, Üçvet Ahmet, Gürsoy Soner, Tözüm Halil, Başok Oktay

İzmir Dr.Suat Seren Göğüs Hastalıkları ve Cerrahisi Eğitim Araştırma Hastanesi,İzmir

Pnömotoraks; Göğüs cerrahisinin hayati tehlike arz eden ve acil müdahale gerektiren sık hastalığıdır. Kurumumuzda 2005-2006 yılları arasında toplam 340 (204-136) vakaya 378 kez tüp torakostomi uygulandı. Bunların 248 i spontan pnömotoraksdı. Primer spontan pnömotoraks 194 (E;103,K;91) Seconder spontan pnömotoraks:54 (E;34,K;20). Yaşları 16-63 arasındaydı. Toplam 9 vaka bilateraldi. Bilateral olanların 6 sına ve 29 uzamış hava kaçağı olan olgudan 20 sine toplam 27 olguya ameliyat yaptık deneyimlerimizi paylaşmak için sunduk.

PS 064 Mediastinal lezyonlarda cerrahi yaklaşım

Demircan Sedat, **Yorgancılar Cemil Deniz**, Kurul İsmail Cüneyt, Çelik Ali

Gazi Üniversitesi Tıp Fakültesi Göğüs Cerrahisi Anabilim Dalı, ANKARA

Amaç: Mediasten önemli oluşumları içeren anatomik bir kompartmandır. Mediastinal kitle öntanısı ile opere edilen olgulardaki cerrahi yaklaşımlar ve sonuçları incelendi.
Gereç ve Yöntem: Ocak 2002-Haziran 2007 arasında mediastinal kitle öntanısı ile opere edilen 93 olgu retrospektif olarak incelendi. 47'si kadın 46'i erkek 93 hastanın yaşları 5-76 arasında ortalama 46,5 olarak hesaplandı. Hastalar preoperarif değerlendirmeler, operatif prosedürler ve sonuçları açısından incelendi.
Bulgular: Mediastinal lezyonlar %79 oranında en sık ön mediastende bulunmaktaydı. Semptomatik olgularda öksürük ve göğüs ağrısı en sık iki semptom olarak görüldü. Cerrahi yöntem olarak 42 olguda mediastinoskopi(%45), 30 olguda sağ posterolateral torakotomi(%32), 12 olguda median sternotomi(%13), 8 olguda sol posterolateral torakotomi(%8,5), 1 olguda anterior mediastinotomi(%1,5) uygulandı. Cerrahi sonrası elde edilen spesmenlerin histopatolojik incelemesi oldukça çeşitli tanılar içeriyordu. İki olguda yara yeri enfeksiyonu görülürken timomalı olgulardan biri postop 16. günde solunum kaslarının yetersiz çalışması nedeniyle solunum yetmezliğinden kaybedildi. Osteosarkom ve kondrosarkom metastazı tanısı alan iki olgu primer patoloji nedeniyle 4 ay sonra kaybedildi.
Sonuç: Mediastinal kitlelerin tanısı ve tedavisinde en etkin yaklaşım cerrahidir. Lezyon lokalizasyonuna göre seçilecek cerrahi yaklaşım önemlidir. Operatif mortalite düşüktür. Histopatolojik tanının ve tedavinin birçok olguda eşzamanlı sağlanabilmesi sebebiyle mediastinal kitleler için en uygun yaklaşım cerrahidir.

PS 065 Mediastinal kitlelerde cerrahi tedavi

Eliçora Aykut[1], Topçu Salih[1], Liman Tuba Şerife[1], Burç Korkmaz[1], Çorak Selin[1], Ilgazlı Ahmet[2], Yıldız Füsun[2]

[1] Kocaeli Üniversitesi Tıp Fakültesi, Göğüs Cerrahisi Anabilim Dalı, Kocaeli
[2] Kocaeli Üniversitesi Tıp Fakültesi, Göğüs Hastalıkları Anabilim Dalı, Kocaeli

Giriş: Mediastende değişik anatomik organ ve yapılar bulunduğundan geniş histopatolojik çeşitliliğe sahip tümörlere rastlanabilir. Bu patolojiler her yaşta görülebilir ve erkeklerde kadınlara oranla daha sıktır.
Gereç ve Yöntem: Kliniğimizde Ocak 2004 ve Temmuz 2007 tarihleri arasında mediastinal kitle tanısı koyduğumuz ve tedavi planladığımız 33 hasta, retrospektif olarak incelendi. Olguların 19'u erkek 14'ü kadın hastalardan oluşuyordu ve yaş ortalamaları 49 yıl.
Bulgular: Histopatolojik inceleme sonrası 8' inde timik lezyonlar, 7'sinde retrosternal guatr, 6'sında lenfoma, 4'ünde nörojenik tümörler, 2'sinde bronkojenik kist ve birer vaka olmak üzere perikardial kist, kistik lenfanjiektazi, lipom, teratom, mezankimal tümör tesbit edildi. Mediastinal tüberküloz lenfadenit ve sarkoidoz olguları çalışma kapsamına alınmadı. Olguların %53'üne posterolateral torakotomi, %21'ine median sternotomi, %17'sine anterior mediastinotomi, %6'sına parsiyel sternotomi, %3'ne videotorakoskopi ile yaklaşıldı. 5 vakada cerrahi uygulanmadan tanı ile yetinildi.
Sonuç: Mediastinal kitlelerde cerrahi mortalitesinin oldukça düşük olması, benign lezyonların büyüme potansiyellerinin olması ve bası semptomlarına neden olabilmeleri, malign lezyonlarda erken cerrahi rezeksiyonun uzun dönemli surviye küçümsenmeyecek derecede katkı sağlaması nedeniyle mediastinal kitlelerde öncelikle cerrahi yaklaşım düşünülmelidir.

PS 066 Cerrahi gözlemin, tanı için bazen tek yol olduğunu gösteren bir olgu

Arslan Ersin[1], Akar Erkan[1], Sarımehmetoğlu Akın[1], Işık Ahmet Feridun[1], Şanlı Maruf[1], Elbek Osman[2], Tunçözgür Bülent[1], Elbeyli Levent[1]

[1] Gaziantep Üniversitesi Tıp Fakültesi, Göğüs Cerrahisi Anabilim Dalı, Gaziantep
[2] Gaziantep Üniversitesi Tıp Fakültesi, Göğüs Hastalıkları Anabilim Dalı, Gaziantep

Giriş: Günümüzde görüntüleme yöntemleri ve bronkoskopik işlemlerin giderek yaygın kullanılması akciğer kanserinde erken tanı oranını giderek arttırmaktadır. Fakat tüm bu gelişmelere rağmen hala akciğer kanseri, kanser ölümlerinin başında gelmektedir.
Olgu: Yetmişaltı yaşında, sigara içme öyküsü olan, on yıldır kronik bronşit nedeniyle tedavi alan ve sekiz yıldır ara ara hemoptizi şikayeti olan hastanın şikayetine iştahsızlık, halsizlik ve eforla artan nefes darlığı eklenmesi üzerine dış merkezde fiberoptik bronkoskopi(FOB) yapılmış. Biyopsi sonuçu benign gelmesi üzerine hastanemize gönderilmiş. Göğüs hastalıkları kliniği tarafından yapılan FOB'da sağ intermedier bronş içinde lümeni tama yakın dolduran, gri-pembe, vegetan, polipoid hareketli lezyon görülmüştü. Biyopsi sonucu aktif kronik inflamasyon olarak rapor edilmişti. Bilgisayarlı toraks tomografisinde, sağ üst lobda nodül görülmesi üzerine operasyon kararı alındı. Rijit bronkoskopi ve sağ torakotomi yapıldı.Rijit bronkoskopide sağ intermedier bronşu tama yakın dolduran haraketli polipoid lezyon forsepsle tamamen çıkartıldı. Alt lob posterior, orta lob lateral ve üst lob apikaldeki nodüller pnömotomi ve wedge rezeksiyon ile çıkartıldı. Sağ üst lob biyopsi sonucu küçük hücre dışı akciğer kanseri (KHDAK), sağ orta lob biyopsi kondroid hamartoma, sağ intermedier bronş biyopsi papilloma olarak rapor edildi. Hastaya patoloji sonuçlarına göre tamamlayıcı rezeksiyon kararı alındı. Sağ retorakotomi yapıldı. Hastanın solunum fonksiyonlarının kısıtlılığı nedeniyle sağ üst loba wedge rezeksiyon yapıldı. Uzun dönem takiplerde sağ üst lob rezeksiyon materyali KHDAK (yüksek dereceli adeno ca), on nolu lenf düğümü biyopsi sonucu reaktif lenfoid hiperplazi olarak belirtildi. Patolojik incelemede, cerrahi sınır intakt ve visseral plevrada tutulum olmaması üzerine evresi T1N0M0 olarak kabul edilerek hastaya takip kararı alındı.
Sonuç: Görüntüleme ve bronkoskopik işlemlerin hızla gelişmesine rağmen özellikle kanser tanısında cerrahi gözlem halen en önemli tanı basamaklarından birini oluşturmaktadır.

PS 067 Multiple akciğer anomalili ganglionörom: Olgu sunumu

Ceran Sami[1], Sunam Güven Sadi[1], Ödev Kemal[2], **Altuntaş Bayram[1]**

[1] Selçuk Üniversitesi Meram Tıp Fakültesi, Göğüs Cerrahisi Anabilim Dalı, Konya
[2] Selçuk Üniversitesi Meram Tıp Fakültesi, Radyoloji Anabilim Dalı, Konya

Ganglionöromlar yavaş büyüyen iyi huylu tümörlerdir. En sık köken aldığı yer posterior mediastenden adrenal medullaya kadar uzanan sempatik sinir lifleridir. F.K., 30yaşında bayan hasta. Şikayeti bel ve bacak ağrısı. Yaklaşık 2-3 yıldır şikayetleri devam eden hasta başvurduğu sağlık kuruluşlarında verilen medikal tedavilerden fayda görmemiş. Son olarak gittiği merkezde yapılan tetkiklerinde akciğerinde kitle olduğu söylenerek kliniğimize sevkedilmiş.
Hastanın yapılan tetkiklerinde sağda diyafragma seviyesinde paravertebral kitle olduğu ve bu kitlenin nöral foramene uzanmadığı görüldü. Ayrıca azigoz fissürü tesbit edildi. Preoperatif hazırlığı tamamlandıktan sonra ameliyata alındı. Ameliyatta kitlenin belirgin bir kapsülü olduğu ve paravertebral alandaki interkostal sinirlerden köken aldığı görüldü. Ayrıca alt lobda 2 adet aksesuar segmenti vardı. Kitle kapsülü ile beraber tamamen çıkarıldı. Postoperatif patolojisi ganglionöroma olarak geldi. Multiple akciğer anomalisinin eşlik ettiği bu ganglionörom vakasını, bizim bilgilerimize göre literatürdeki ilk vaka olması nedeniyle sunmayı amaçladık.

PS 068 Travmatik aort rüptürü: Olgu sunumu

Ceran Sami, Sunam Güven Sadi, **Altuntaş Bayram**

Selçuk Üniversitesi Meram Tıp Fakültesi, Göğüs Cerrahisi Anabilim Dalı, Meram, Konya

Travmatik aort rüptürleri, genellikle hastalar hastaneye gelmeden önce ölümle sonuçlanan dramatik yaralanmalardır. Hastaneye sağ ulaşan hastalarda tanı ve tedavideki gecikmeyle beraber mortalitede artış kaçınılmazdır. Akut dönemde direk akciğer grafisinin tanıdaki önemi büyüktür.M.D., 25 yaşında erkek hasta. Trafik kazası sonrası kaldırıldığı acil serviste yapılan muayenesinde genel durumu kötü, şuuru uykuya meyilli, ateriyel kan basıncı 70/50 mmHg idi. Sol hemitoraksta solunum seslerinde azalma vardı. Hastaya acil serviste beyin, servikal, batın, toraks CT'si ve alt extremite renkli doppler USG' si çekilmiş idi. Hastayı ayrıca travmayla ilgili diğer kliniklerde değerlendirmiş ve cerrahi müdahele düşünmemişlerdi. Hastanın direk akciğer grafisinde; Sol hidrotoraks,sol apikal plevral cap, aort topuzunda ve aortikopulmoner pencerede silinme, mediastende 8 cm' den daha fazla genişleme (11 cm), trakeanın sağa deviasyonu ve sol ana bronşa bası vardı. Hastaya acil serviste sol tüp torakostomi uygulanmıştı. Hasta acil serviste değerlendirildikten sonra aort rüptürü ön tanısıyla operasyona alındı. Operasyonda aort'un sol subklaviyen arteri verdikten hemen sonra rüptüre olduğu olduğu görüldü. Operasyon esnasında hastada kardiyak arrest gelişti. Resüsitasyon işlemi uygulandı fakat cevap alınamaması üzerine hasta exitus kabul edildi.
Multitravmalı hastalarda sağ kalımı etkileyen başlıca yaralanmalardan biri olan aort rüptürlerinde, direk grafinin tanı değerinin yüksek olduğu ve bu yüzden ilave tetkiklerin subakut döneme bırakılması gerektiği kanaatindeyiz.

PS 069 Penetran kardiyak yaralanma: Olgu sunumu

Ceran Sami, Sunam Güven Sadi, Altuntaş Bayram

Selçuk Üniversitesi Meram Tıp Fakültesi, Göğüs Cerrahisi Anabilim Dalı, Meram, Konya

Penetran kardiyak yaralanmalı hastalar, hastaneye başvuru anında klinik olarak stabil olabilecekleri gibi kardiyopulmoner arrestle de başvurabilirler. Kanamayla ilgili semptomlar ön plandadır. Operasyonun asıl amacı perikardiyal tamponadı rahatlatıp kardiyak yaralanmayı gecikmeden tamir etmektir. Y.T., 17 yaşında erkek hasta. Kesici-delici alet yaralanması nedeniyle kaldırıldığı sağlık kuruluşunda sol tüp torakostomi uygulandıktan sonra fakültemiz acil servisine sevkedilmiş. Acil serviste görülen hastanın fizik muayenesinde genel durumu iyi, şuuru açık arteriyel kan basıncı 97/57 mmHg, nabız 115/dakika idi. Sol meme başının 10 cm altında 2 cm'lik kesi mevcuttu. Solda solunum sesleri azalmış ve kalp sesleri derinden geliyordu. Toraks CT'de pnömomediastinum, sol akciğer bazalde konsolidasyon ve minimal plevral efüzyon vardı. Sol ventrikülün anterior yüzeyinden kontrast madde kaçağı vardı. Hastada kardiyak yaralanma düşünülerek acil şartlarda operasyona alındı. Operasyonda geniş perikardiyal tamponat olduğu görüldü. Perikart açılıp tamponat rahatlatınca kalbin apeksinden sol ventriküle uzanan kesi olduğu tesbit edildi. Bu kesi acil şartlarda yeterli büyüklükte plejit veya greft temin edilemediği için primer olarak teyp kullanılarak tamir edildi. Aynı zamanda hastada, alt lob diyafragmatik yüzeyde ve diyafragmada da kesi mevcuttu. Diyafragmadaki kesi genişletilerek explorasyon yapıldı. Batında herhangi bir patoloji olmaması üzerine diyafragma sütüre edildi. Ardından alt lobdaki kesi tamir edildi. Postoperatif dönemde herhengi bir komplikasyon gelişmedi. Hasta halen takip altındadır ve sağlıklı olarak yaşamaktadır.
Penetran kardiyak yaralanmaların teşhisinde toraks CT'nin güvenli bir yöntem olduğunu, ayrıca teyp'lerinde penetran kardiyak yaralanmalarda plejit gibi güvenli bir şekilde kullanılabileceğini vurgulamak istedik.

PS 070 Bronşial web ve pectus excavatum'un eşlik ettiği kartagener olgusu

Ceran Sami, Altuntaş Bayram, Sunam Güven Sadi

Selçuk Üniversitesi Meram Tıp Fakültesi, Göğüs Cerrahisi Anabilim Dalı, Meram, Konya

Kartagener sendromu situs inversus, paranazal sinüzit ve bronşektazinin eşlik ettiği nadir bir hastalıktır. Siliaların yapısında intrensek defektten dolayı oluşur. Mukosilier aktivitede bozukluk vardır. İ.K., 9 yaşında erkek hasta. Öksürük ve ateş şikayeti ile başvuran hastanın anamnezinde sık tekrarlayan akciğer enfeksiyonu mevcuttu. Fizik muayenesinde bilateral posterobazallerde sibilan ronküsleri mevcuttu. Özgeçmişinde pectus excavatum ameliyatı vardı. Radyolojik incelemelerinde dextrokardi, sol üst zonda bronşektatik değişiklikler ve frontal sinüziti vardı. Hastada medikal tedaviyle kontrol altına alınamayan bronşektazi olduğu için operasyona karar verildi. Preoperatif yapılan bronkoskopide sol üst lob bronşunda web görüldü. Ardından yapılan operasyonda sol akciğerin hastanın tanısıyla uyumlu olarak 3 lobdan oluştuğu, üst ve orta lobun atelektatik olduğu ve alt lobun, hemitoraksın çoğunluğunu doldurduğu görüldü. Hastaya üst ve orta lobektomi yapıldı. Kartagener sendromlu vakalarda medikal tedaviyle kontrol altına alınamayan bronşektazi varlığında cerrahi tedavi düşünülmesi kanaatindeyiz. Ayrıca bizim bilgilerimize göre bizim vakamız,literatürde bronşial web ve pectus excavatumun eşlik ettiği ilk kartagener sendromlu vakadır.

PS 071 Hidropnomotoraks ile prezente olan ve dekortikasyon gerektiren Pseudoşilotoraks olgusu

Cansever Levent, Kocatürk İ. Celalettin, Sönmezoğlu Yaşar, Kahraman Mustafa, Karapınar Kemal, Bedirhan Mehmet Ali

Yedikule Göğüs Hastalıkları ve Göğüs Cerrahisi Eğitim ve Araştırma Hastanesi 3. Göğüs Cerrahi Kliniği

Pseudoşilotoraks, plevral sıvıda kolesterol/trigliserit oranının 1'in üzerinde olduğu, birçok pulmoner ve/veya sistemik hastalığa eşlik edebilen bir klinik durumdur. Spontan hidropnomotoraks nedeniyle araştırılan ve psodoşilotoraks saptanan olguyu sunmayı uygun bulduk. Beş yıldır romatoid artrit nedeniyle tedavi görmekte olan 43 yaşındaki erkek hasta, sağ yan ağrısı ve nefes darlığı şikayeti ile kliniğimize başvurdu. Çekilen posteroanterior (PA) ve lateral akciğer grafisinde hidropnömotoraks saptandı. Olguya sağ tüp torakostomi ve kapalı su altı drenajı uygulandı. Şilöz görünümünde olan ve eksuda karakterindeki plevral mayinin tetkikleri sonucunda kolesterol/trigliserit oranı 5,2 bulunarak pseudoşilotoraks tanısı konuldu. Hava kaçağının kesilmemesi, akciğerin ekspanse olmaması ve drenajının devamı nedeniyle olguya sağ torakotomi uygulandı. Eksplorasyonda paryetal plevranın ödemli ve yaklaşık 4-5 mm kalınlığında olduğu tespit edildi. Akciğer üzerinde visseral peel mevcuttu ve apikal segmentten hava kaçağı mevcuttu. Total dekortikasyon ve apikal bölgedeki hava kaçağı olan ve konsolide olan bölgeye wedge rezeksiyon yapıldı. Postoperatif dönemde drenajı kesilen olgunun drenleri çekildi. Visceral ve parietal plevranın postoperatif patoloji sonucu, lenfoid koleksiyonlar ve foliküllerle karakterize kronik plorit, akciğer wedge rezeksiyonunun postoperatif patoloji sonucu ise nonspesifik intertisyel pnomoni olarak raporlandı. Hidropnömotoraks saptanan ve akciğerleri de etkileyen sistemik hastalığı bulunan olgularda, efüzyonun psodoşilotoraks olabileceği ve dekortikasyon gerekebileceği akılda tutulmalıdır.

PS 072 Mediastinal ganglıonörom: Bir olgu sunumu

Çakmak Gülfidan[1], Yenigün Mustafa[1], Bozkurt Ahmet Kürşat[2], Öz Büge[3], Sağlam Zuhal Aydan[1]

[1] Haseki Eğitim ve Araştırma Hastanesi 4. İç Hastalıkları Kliniği, İstanbul
[2] Cerrahpaşa Tıp Fakültesi Göğüs Cerrahisi Anabilim Dalı, İstanbul
[3] Cerrahpaşa Tıp Fakültesi Patoloji Anabilim Dalı, İstanbul

Giriş: Ganglionörom sempatik sinir sisteminin olgunlaşmamış hücrelerinden kaynaklanan selim bir tümördür. Beraberinde başka tümöral oluşumlar, endokrinolojik sendromlar olabilmektedir. Kesin tanı histopatolojik olarak konmaktadır. Tedavi tümörün cerrahi olarak rezeke edilmesidir. **Olgu:** Sırt ağrısı nedeniyle başvuran 55 yaşında erkek hasta, fizik muayenesi, laboratuvar ile solunum fonksiyon testi normal idi. Posteroanterior akciğer grafisinde sağ üst alanda paratrakeal yerleşimli homojen opasite (Resim I), bilgisayarlı toraks tomografisinde her iki akciğer parankim alanları doğaldı, sağ üst arka mediastende yaklaşık 4.3x3.8 cm boyutlarında solid kitlesel lezyon izlendi, Torakal manyetik rezonans görüntülemesinde üst mediastende sağda paravertebral alanda 4.0x3.5 cm boyutlarında düzgün konturlu olarak görülen lezyon T2 ağırlıklı kesitlerde nonhomojen sinyal özelliği, kontrastlı kesitlerde kontrast tutulumu göstermekte idi (Resim II). Lezyonun nöral foramenlerle ve vertebralarla ilişkisi yoktu. Bu bulgularla önce nörojenik tümör düşünüldü. Hastaya sağ posterolateral pozisyonda torakotomi insizyonu yapıldı. Apekste akciğerden bağımsız, düzgün yüzeyli, vertebra ve brakiyal pleksusa komşu yaklaşık 5.0 cm boyutlarındaki kitle vertebra ve brakiyal pleksustan eksplore edilerek çıkartıldı. Histopatolojik incelemede ganglionörom, fokal miksoid değişiklik saptandı. Materyalin 16 ayrı alanından örnekleme yapıldı ve blastik komponent saptanmadı (Resim III).

Resim I: Hastanın P-A akciğer grafisi

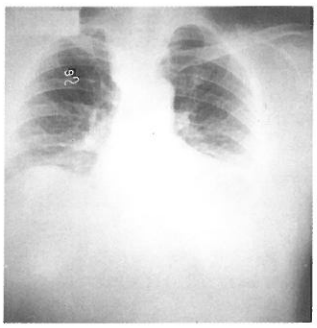

Resim II: Hastanın toraks MR'ı

Resim III: Olgunun torakotomi ile çıkarılan kitlesinin H+E ile hazırlanmış örneklemesi

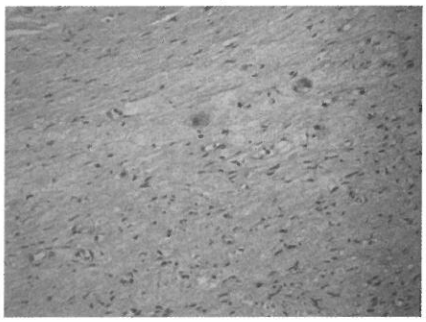

Tartışma: Ganglionörom nadir görülen, sempatik sinir sisteminin immatür hücrelerinden kaynaklanan, yavaş ilerleyen, selim bir tümördür. Yeni doğan ve çocukluk döneminde erişkin dönemden daha sık görülmektedir. Semptomlar genellikle tümörün yerleşim bölgesine, büyüklüğüne ve bası bulgularının varlığına bağlıdır. Bizim vakamızda da ağrı ön planda idi. Mediasten (en sık posterior mediasten), adrenal glandlar, retroperitoneal bölge, spinal kord, sakrum en sık yerleşim yerleri olarak bildirilmiştir. Bizim vakamızda da tümör posterior mediasten yerleşimli idi.
Beraberinde rastlantısal olarak saptanmış retroperitoneal ve adrenal feokromasitoma, multipl endokrin neoplazi tip 2A, lokalize kutanöz liken amiloidoz hepatic ve vertebral hemanjiomlar bildirilmiştir. Bizim vakamızda başka bir endokrin patoloji ve/veya tümöral oluşum oluşum saptanmadı.
Tanı genellikle radyolojik ve histopatolojik olarak konmaktadır. Tedavi tümörün cerrahi olarak rezeke edilmesidir. Tam olarak çıkarılmış tümörlerde prognozun iyi olduğu düşünülmektedir. Takip ve prognoz ile ilgili olarak bilgi ve deneyimlerimiz vaka sayısı arttıkça daha da artacaktır. Biz hastamızda, patolojik inceleme neticesinde hiç blastik formasyona rastlanmaması nedeniyle 6 ay sonra toraks MR kontrolü ve yılda bir radyolojik takip kararı aldık. Hasta halen 1 yıldır takibimizde ve herhangi bir progresyon bulgusu saptanmadı.

PS 073 Mediastinal dev shwannoma

Demirhan Recep[1], Sancaklı İrfan[1], Çağan Pınar[1], Çardak Ersin[1], Tükel Mehmet[1], Arman Bülent[1], Demirhan Güler[2]

[1] Dr. Lütfi Kırdar Kartal Eğitim ve Araştırma Hastanesi Göğüs Cerrahisi Kliniği
[2] Dr. Lütfi Kırdar Kartal Eğitim ve Araştırma Hastanesi İntaniye Kliniği

Posterior mediastendeki kitlelerin ayırıcı tanısında nörojenik tümörler, kistler, ozofagial kistler torasik vertebra hastalıkları ve abse oluşumu gibi infeksiyöz lezyonlar akılda tutulmalıdır. Nörojenik tümörler %90 oranında posterior mediastene yerleşirler ve bu bölgedeki bütün tümörlerin yaklaşık %75'ini oluştururlar. Shwannoma posterior yerleşimli genellikle interkostal sinirlerden kaynaklanan ve çoğunlukla selim karakterli nörojenik bir tümördür. Nadiren habaset gösterir. Genellikle asemptomatikdir. Dev shwannomalar ise çevreye bası yaparak semptomatik hale gelirler.
Hastamız 13 yaşında erkek,Sağ yan ağrısı şikayeti ile poliklinikte görüldü. Fizik muayene bulgusu olarak sağ alt zonda solunum sesleri alınamadı, sağ alt zonda perküsyon ile matite alındı. Tüm biokimyasal ve mikrobiyolojik laboratuvar bulguları normal idi, çekilen direk radyografide sağ posterior mediastene yerleşmiş 10 cm'lik kitle lezyonu saptandı. Toraks BT'de sağ posterior mediastende paravertebral alandan diyafragmaya uzanan 10X12 cm'lik solid kitle lezyonu saptandı. Kitleden TTİAB yapıldı. Ancak histopatolojik sonuç elde edilemedi. Torakoskopi ile Nörojenik tümör tanısı kondu ve sağ torakotomi ile kitle total eksize edildi. Postoperatif dönemde hastanın ağrı ve dispne semptomlarının ortadan kalktığı gözlendi.
Dev shwannomalar bası semptomlarının ve malignite dönüşümlerinin ortadan kaldırılması için rezeke edilmelidir.

PS 074 Sol üst lob torsiyonu: Olgu sunumu

Sönmezoğlu Yaşar, Cansever Levent, Kahraman Mustafa, Özdemir Servet, Bedirhan Mehmetali

Yedikule Göğüs Hastalıkları ve Göğüs Cerrahisi Eğitim ve Araştırma Hastanesi, İstanbul

Lober torsiyon nadir görülen, teşhisi zor ve fetal hemorajik gangrenle sonuçlanan durumdur, acil tanı ve tedavi gerektirir(1). Karsinoid tümör nedeniyle daha önceden sol alt lobektomi yapılan ve üst lobda torsiyon gelişen olguyu sunmayı uygun gördük. Olgunun şikayeti postop. 2. gününde artan nefes darlığı, halsizlik, iştahsızlık ve ateş idi. Hemoptizi saptanmamıştı. Klinik, laboratuvar ve radyolojik semptomları ise artan lökositoz (16.900), derinleşen anemi (hct:22), trombosit sayısında azalma (100.000), uzamış aPTT (57.8), sol hemitoraksta erken dönemde mediastinal şifte eşlik eden volüm kaybı, geç dönemde total opaklaşma görüldü. Kan gazı değerlerinde patoloji saptanmadı. Teşhis P-A akciğer grafilerindeki seyir ve fiber optik bronkoskopide sol üst lobun obstrükte olması ile konuldu. Ön değerlendirme amaçlı vats planlandı, port deliklerinden pütrifiye koku gelmesi üzerine torsiyona bağlı lober gangren düşünülerek acil sol retorakotomiye geçildi. Torakotomide sol üst lobun ileri derecede konjesyone olduğu ve sertleştiği ve de saatin ters yönünde 180 dereceye yakın döndüğü görüldü. Tamamlayıcı pnömonektomi yapıldı. Postop.dönemde 7.günde vats ile hematom evokasyonu, 10. günüde intrabronşial aterosklerol uygulaması ile kontrol altına alınan mikrofistül saptandı. Postop 26. gününde hasta sorunsuz taburcu edildi. Pulmoner rezeksiyon sonrası erken postoperatif dönemde acil torakotomi gerektiren pulmoner torsiyonu teşhis etmek zordur. Erken tanı ve tedavinin hayati önemi açısından başka bir sebeple açıklanamayan mediastinal şiftin görülmesi klinik şüphe uyandırmalıdır. Bu açıdan ve postop. komplikasyonların azaltılması için postoperatif P-A akciğer grafilerinin dikkatli takibi ve fiberoptik bronkoskopi, lober torsiyonun tanısında büyük önem taşır (1.2.3).

PS 075 Rezeksiyon sonrası farklı rekonstrüksiyon yöntemleri uygulanmış iki sternal kondrosarkom olgusu

Turhan Kutsal, Özdil Ali, Çakan Alpaslan, Çağırıcı Ufuk

Ege Üniversitesi Tıp Fakültesi, Göğüs Cerrahisi Anabilim Dalı, İzmir

Kondrosarkom sternumun en sık görülen malign tümörüdür ve komplet rezeksiyon sonrasında ortalama 5 yıllık sağkalım %70'dir. Komplet rezeksiyon sonrası en önemli sorunlardan biri göğüs ön duvarı stabilizasyonunun sağlanmasıdır. Primer kondrosarkom nedeniyle sternum rezeksiyonu ve farklı rekonstrüksiyon yöntemleri uygulanan iki olgu sunulurken, rezeksiyon genişliği ve kullanılacak prostetik materyallerin gözden geçirilmesi amaçlandı.
Olgu 1: Göğüs ağrısı yakınması olan 75 yaşındaki kadın hastanın radyolojik incelemelerinde, sternum korpusu alt yarısından kaynaklanarak ön mediastinal bölgeyi dolduran, yaklaşık 10x10 cm boyutlu kitle lezyonu saptandı. Korpus sterni, ksifoid ve bunlarla eklem yapan 3. - 6. kostal kartilajların bilateral rezeksiyonunu takiben oluşan defekt politetrafloretilen greft kullanımıyla rekonstrükte edildi. Postoperatif erken dönemde, göğüs ön duvarında izlenen, ancak solunumsal fonksiyonları etkilemeyen minimal paradoksal hareket 2 hafta içinde kayboldu. Histopatolojik inceleme sonucu "primer kondrosarkom, cerrahi sınırlarda tümör izlenmemektedir" şeklinde rapor edildi. Postoperatif 12. ayındaki olgu sorunsuz olarak izlenmektedir.
Olgu 2: Sternum üst kısmında ağrısız şişlik yakınması olan 44 yaşındaki kadın hastanın radyolojik incelemelerinde manubrium sterniyi tutarak korpus sterni proksimaline taşan, yaklaşık 10x8 cm boyutlarında kitle izlendi. Her iki klavikula başı, manubrium sterni ve korpus sterninin üst yarısı ile, bunlarla eklem yapan ilk 4 kostal kartilajın bilateral rezeksiyonunu takiben, oluşan defeket teflon ve metilmetakrilatlı sandviç greftle rekonstrükte edildi. Histopatolojik inceleme sonucu "primer kondrosarkom, cerrahi sınırlarda tümör izlenmemektedir" şeklinde rapor edildi. Postoperatif 7. ayındaki olgu sorunsuz olarak izlenmektedir.
Sternum kitlelerinde, "tümörsüz" cerrahi sınırlar oluşturacak düzeyde geniş rezeksiyon başarılı tedavinin ilk basamağıdır. Ancak yapılacak rezeksiyon, rekonstrüksiyonu engellemeyecek düzeyde olmalıdır. Uyguladığımız her iki yöntem hem tümörsüz cerrahi sınırlar, hem de yeterli göğüs ön duvarı stabilizasyonu sağlamıştır.

PS 076 Plevranın soliter fibröz tümörü: Olgu sunumu

Yorgancılar Cemil Deniz, Karakurt Özgür, Kurul İsmail Cüneyt, Demircan Sedat

Gazi Üniversitesi Tıp Fakültesi Göğüs Cerrahisi Anabilim Dalı, Ankara

Otuzbeş yaşında bayan hastada posteroanterior akciğer grafisinde sol akciğer alt zonda düzgün sınırlı kitle lezyon tespit edildi. Toraks bilgisayarlı tomografisinde (BT) malignitenin dışlanamadığı kitle lezyona yapılan BT eşliğinde biyopsi sonucunda spesifik tanıya ulaşılamadı. Sol posterolateral torakotomi ile kitle eksizyonu yapıldı. Histopatolojik incelemesi plevranın soliter fibröz tümörü olarak raporlandı. Soliter fibröz tümör plevranın nadir görülen tümörüdür. Mezotel hücrelerinden kaynaklanan mezotelyomalardan farklı olarak soliter fibröz tümör submezenkimal hücrelerden köken alır. Geniş rezeksiyon tedavi için yeterlidir. Nadir görülen plevranın soliter fibröz tümörü olgumuzu sunmaktayız.

PS 077 Göğüs duvarından kaynaklanan dev agresif fibromatozis olgusu

Yörük Yener[1], Karamustafaoğlu Yekta Altemur[1], Sezer Yavuz Atakan[2], İbiş Abdil Cem[2]

[1] Trakya Üniversitesi Tıp Fakültesi Göğüs Cerrrahisi Anabilim Dalı
[2] Trakya Üniversitesi Tıp Fakültesi Genel Cerrahi Anabilim Dalı

Agresif fibromatozis diğer adıyla desmoid tümörler fibroblastik stromal elemanlardan kaynaklanan yavaş büyüyen fibroblastik tümörlerdir. Uzak metastaz yapma potansiyelleri düşüktür, daha çok lokal infiltratif büyüme ve nüks eğilimleri mevcuttur. Etyolojisi tam olarak aydınlatılmamış olmasına rağmen ailesel familyal polipozis ile ilişkilisi ve daha önce geçirilen travmaların etkin olabileceği belirtilmiştir.
Olgu: İki yıldır sol yan ve sırt ağrısı son bir senedir sol toraks duvarında şişlik yakınması olan 36 yaşında kadın hastanın fizik muayenesinde toraks arka duvar yaklaşık 10-12 kostalara uyan bölgede lokalize şişlik mevcuttu. Çekilen PA grafide sol hemitoraks alt 2/3'ünü dolduran, mediasten ve kalbi sağa iten düzgün sınırlı dansite artışı görüldü. Toraks Bilgisayarlı tomografi (BT) de sol hemitoraks posteriorda, hemitoraksın yaklaşık 2/3'ünü dolduran 20x15x15 cm ebatlarında düzgün sınırlı heterojen dansitede kitle görüldü Yapılan transtorasik iğne biopsisinde mezenkimal tümör düşünüldü. Sol torakotomi ile yapılan eksplorasyonda kitlenin ekstraplevral olduğu, çevre kas ve kemik dokuya ve sol kostadiafragmatik sinüste diafragmaya sıkı yapışıklık gösterdiği görüldü. Sol 11 ve 12. kotlara ve diafragmaya parsiyel rezeksiyon yapılarak kitle çıkartıldı. Postoperatif patolojisi agresif fibromatosis olarak raporlandı. Cerrahi sınırları negatif olan hastaya ek tedavi düşünülmedi İlk 3 ayda bir, sonraki sene 6 ayda bir ve daha sonra yılık radyolojik toraks BT ile kontrol önerildi.

Resim I: PA grafide sol alt zonda düzgün sınırlı dev kitle

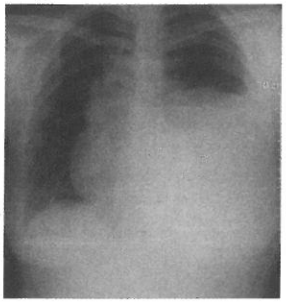

Resim II: Toraks BT de sol hemitoraksta düzgün sınırlı orta hat yapılarını sağa iten kitle

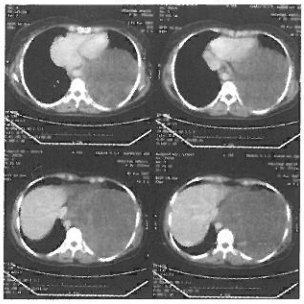

Resim III: Olgunun Postoperatif PA grafisi

PS 078 41 yaşındaki bir olguda kaviter lezyon

Gönlügür Tanseli Efeoğlu[1], Sapmaz Feride[1], Gönlügür Uğur[2], Elagöz Şahande[2]

[1] Sultan 1. İzzettin Keykavus Devlet Hastanesi
[2] Cumhuriyet Üniversitesi Tıp Fakültesi

Akciğerdeki nekrotik süreçler bronş ağacına açılınca kavite oluşmaktadır. Kavitelerin enfeksiyöz orijinli olan (tüberküloz, akciğer apsesi, kist hidatik, mantar hastalıkları) ve olmayan nedenleri (kanser, lenfoma, sarkoidoz, romatoid artrit, Wegener granülomatozu, akciğer enfarktüsü) vardır. 41 yaşındaki erkek olgu 1 haftadır öksürük, balgam ve sol yan ağrısı yakınmaları ile kurumumuza başvurmuştur. Akciğer grafisinde sol hilusa süperpoze olan kitle lezyonu vardı. Çekilen toraks bilgisayarlı tomografisinde kavitasyon gösteren periferik bir kitle lezyonu mevcuttu. Açık akciğer biyopsisinde küçük havayollarının içinde fibrozis saptandı. Kriptojenik organize pnömoni nadiren kavite görünümü ile ortaya çıkabilir. Hastalığın inflamatuar doğası nedeniyle akut faz reaksiyonu ile beraberlik sergileyebilir.

PS 079 Non-nötropenik KOAH olgusunda aspergilloma ve invaziv pulmoner aspergillozis birlikteliği

Varol Yelda, Demir Atike, Başer Zeynep Münteha, Dereli Şevket, Özacar Rıfat

Dr. Suat Seren Göğüs Hastalıkları ve Cerrahisi Eğitim ve Araştırma Hastanesi

Pulmoner aspergillozis; invaziv pulmoner aspergillozis (İPA), allerjik bronkopulmoner aspergillozis ve aspergilloma şeklinde görülebilir. Nadiren birden fazla form birlikte bulunabilir. İPA, immunsuprese hastalarda (kemik iliği nakli, kemo-radyoterapi sonrası nötropeni, kazanılmış immün yetmezlik sendromu, bağışıklık sistemi hafif baskılanmış bireylerde glukokortikosteroid kullanımı gibi) önemli morbidite ve mortalite nedenidir. 70 yaşındaki erkek olgu solunum yetmezliği ile başvurdu. Öyküsünde akciğer tüberkülozu ve larinks karsinomu nedeniyle total larinjektomi operasyonu olan olgunun kronik obstruktif akciğer hastalığı (KOAH) ve aspergilloma tanıları mevcuttu. Ateş, lökositoz, genel durum bozukluğu gelişen ve solunum yetmezliği olan olgu antibiyotik tedavisine yanıt vermedi. Hastaya antifungal tedavisi başlandı. Bu tedavi ile düzelen olgu KOAH ve aspergilloma zemininde gelişen invaziv pulmoner aspergillozis olarak değerlendirildi ve literatür eşliğinde sunuldu.

PS 080 Bağışıklığı baskılanmamış bir olguda MYCOBAKTERİUM SİMİAE enfeksiyonu

Batum Özgür[1], Gülpek Mehmet[1], Erbaycu Ahmet Emin[1], Zeki Güçlü Salim[1], Taymaz Zühre[1], Tapan Utku[1], Biçmen Can[2]

[1] Dr Suat Seren Göğüs Hastalıkları ve Cerrahisi Eğitim ve Araştırma Hastanesi, Göğüs Hastalıkları Kliniği, İzmir
[2] Dr Suat Seren Göğüs Hastalıkları ve Cerrahisi Eğitim ve Araştırma Hastanesi, Mikrobiyoloji Bölümü, İzmir

M. Simiae yavaş üreyen fotokromojenlerdir. Diğer TDM'lerden farklı olarak niasin ürettiğinden MTB ile karıştırılabilmektedir. M.simiae su ve insan feçesinden izole edilmekte olup, akciğerde kazeöz granülomlar ve kavitasyon, kronik ilerleyici infiltrasyonlarla karakterizedir. Osteomyelit ve renal tutulum da nadiren bildirilen bu enfeksiyonda MAI'de kullanılan tedavi ile başarı sağlanabilmektedir. 72 yaşında erkek hasta mayıs 2007 de gece terlemesi, öksürük yakınmaları ile başvurdu. Hastanın öz ve soygeçmişinde bir özellik yoktu. Fizik muayenesinde sağ akciğer bazallerde raller dışında bulgu saptanmadı. PA Akc grafisinde sağ akciğerde daha yaygın olmak üzere heterojen dansite artımı ve mikrokavitasyonlar saptandı. Toraks BT sinde sol üst lob apekste ve sol posterobazalde subplevral hava kistleri yaygın sentrilobüler amfizem alanları, sağ orta ve alt zonlarda subplevral tomurcuklu dal görünümleri mevcuttu. Biyokimyasal parametreleri ve hemogramı normal sınırlarda olan hastaya 2 kez balgam teksif kültür gönderildi. Teksifleri negatif gelen hastanın kültürlerinde Mycobacterium Simiae üremesi saptandı. Atipik mikobakterilerin bağışıklığı baskılanmış kişilerde daha sık görülmesi nedeniyle hastada yapılan klinik ve laboratuvar tetkiklerinde herhangi bir patoloji saptanmadı. Bu nedenle bağışıklığı baskılanmamış bir olguda Mycobacterium Simiae enfeksiyonu saptanması üzerine olguyu sunmayı uygun bulduk.

PS 081 Pnömoni tanılı hastalarda atipik bakteriyel ve viral etkenlerin araştırılması

Aksel Nimet[1], Biçmen Can[2], Çakan Aydan[1], Özsöz Ayşe[1]

[1] İzmir Dr. Suat Seren Göğüs Hastalıkları ve Cerrahisi Eğitim ve Araştırma Hastanesi,Göğüs Hastalıkları Kliniği
[2] İzmir Dr. Suat Seren Göğüs Hastalıkları ve Cerrahisi Eğitim ve Araştırma Hastanesi, Mikrobiyoloji Laboratuarı

Çalışmamızda, klinik ve radyolojik olarak pnömoni tanısı konulan olgularda viral ve atipik bakteriyel etkenlerin araştırılması amaçlandı. Toplam 28 hastanın klinik özellikleri ve serum örnekleri prospektif olarak incelendi. Serumda ELISA yöntemiyle viral ve bakteriyel etkenlere yönelik Ig M ve Ig G antikorları bakıldı. Olgularda Influenza, Parainfluenza, Adenovirus, Respiratuar Sinsityal Virus (RSV), Mycoplasma pneumoniae, Chlamydia pneumoniae ve Legionella pneumophila araştırıldı. Her olgu için cut-off değerleri hesaplanarak, kalitatif olarak pozitif ve negatif serumlar belirlendi. Onaltı olguda (%57.1) Influenza-IgG, 26 olguda (%92.9) Parainfluenza-IgG, 23 olguda (%82.1) Adenovirus-Ig G, 26 olguda (%92.9) RSV-Ig G, 9 olguda (%32.1) M. Pneumoniae-Ig G, 14 olguda (%50.0) C. pneumoniae, 4 olguda (%14.3) L. pneumophila total pozitifliği saptanırken, Ig M pozitiflikleri, sırasıyla, Parainfluenza, RSV, M. pneumoniae ve C. pneumoniae için 3 (%10.7), 8 (%28.6), 3 (%10.7), 6 (%21.4) olarak bulundu. Influenza ve Adenovirus'da Ig M pozitifliğine rastlanmadı.
Sonuç olarak; çalışmamızda Ig M pozitifliği olup akut infeksiyon düşünülen olguların 10' unda (%35.7) viral, 7' sinde (%25.0) atipik bakteriyel ve 3' ünde (%10.7) mikst (bakteriyel+viral) etkenin klinik tablodan sorumlu olduğu veya klinik tabloya eşlik ettiği görüldü. İnfluenza dışında (Ig G %57.1 pozitif) diğer viral infeksiyonlarda geçirilmiş infeksiyon lehine sadece Ig G pozitifliği yaklaşık % 64.3-82.1 oranında saptandı. Atipik bakteriyel etkenlerde bu oran %25.0-35.7 olarak bulundu.

PS 082 Üniversite öğrencilerinin tüberküloz bilinç ve bilgi düzeyi

Tanrıkulu Abdullah Çetin[1], Palancı Yılmaz[2], Acemoğlu Hamit[3]

[1] Kafkas Üniversitesi Tıp Fakültesi Göğüs Hastalıkları Anabilim Dalı
[2] Kafkas Üniversitesi Tıp Fakültesi Halk Sağlığı Anabilim Dalı
[3] Atatürk Üniversitesi Tıp Fakültesi Halk Sağlığı Anabilim Dalı

Amaç: Tüberküloz (TB) duyarlılık ve bilgi düzeyini artırmak ve yanlış bilgileri düzeltmek için oluşturulacak eğitim programlarını oluşturmak için öncelikle toplumda mevcut bilgi düzeyini bilmek gerekir. Üniversite öğrencilerinde TB duyarlılık ve bilgi düzeyini öğrenmek, fakülteler ve sınıflar arasında bilgi farklarını araştırmak ve TB'a yakalanma anksiyetelerini değerlendirmek amacıyla anket hazırlandı.
Gereç ve Yöntem: Mayıs-aralık 2006 arasında Kafkas Üniversitesinde beş fakülte ve Atatürk Üniversitesi Tıp Fakültesinde uygulandı.
Bulgular: Katılan 2186 öğrencinin yaş ortalaması 21.4± 2.2 (17-49) idi. 224 (% 10.3) öğrenci hiç bilgisi olmadığını belirtti. TB bilgisinde öğrenciler ortalama 2.44 ± 1.15 puan almışlardır. En yüksek puana Sağlık Yüksekokulu ve Tıp Fakültesi ulaşmışken, en düşük ortalamaya ise iktisat fakültesi sahipti. Sağlık Yüksekokulu ve Tıp Fakültesi bilgi düzeyi diğer fakültelerden yüksekti ($p< 0.05$). Sınıflar karşılaştırıldığında bilgi düzeyi sınıflar yükseldikçe önemli düzeyde artıyordu ($p< 0.05$). TB bilgi düzeyi kadınlarda erkeklerden daha yüksek bulundu ($p=0.0001$). TB geçirme endişesi taşıyanların bilgi düzeyi ortalaması taşımayanlardan daha yüksek bulundu ($p=0.0001$). Kız ve erkek öğrenciler karşılaştırıldığında sigara kullanma alışkanlığı kızlarda anlamlı olarak azdı ($p = 0.0001$). TB hastalığına yakalanma korkusu, bunun şiddeti kız öğrencilerde erkek öğrencilere göre önemli düzeyde yüksek bulundu ($p = 0.0001$). Kız öğrenciler bilgi sorularını erkeklere göre daha yüksek bir doğrulukla bilmişlerdi ($p<0.05$)
Sonuç: Birinci sınıflar en yetersiz durumdaki öğrencilerdir. Bu nedenle lise öğrencilerine yönelik eğitim programları gözden geçirilmeli ve düzeltilmelidir. Fakültelerdeki eğitim planlanırken birinci sınıflara ayrı bir önem verilmelidir. Sosyal branşlar öncelikli olmak üzere yaygın hastalıklar konusunda fakültelerde ders eklenmesi mücadelede etkili olacaktır. Ayrıntılı ve çok merkezli çalışmalarla öğrencilerin bilgi düzeyleri saptanarak ulusal bir eğitim programı saptanabilir.

PS 083 Diyarbakır 1 nolu verem savaş dispanserinde 2006 yılında DGT öncesi ve sonrası dönem tedavi sonuçlarının karşılaştırılması

Abakay Abdurrahman[1], Kırbaş Gökhan[2], Abakay Özlem[3], Tanrıkulu Abdullah Çetin[4]

[1] Diyarbakır 1 Nolu Verem Savaş Dispanseri, Diyarbakır
[2] Dicle Üniversitesi Tıp Fakültesi Göğüs Hastalıkları Anabilim Dalı, Diyarbakır
[3] Diyarbakır Göğüs Hastalıkları Hastanesi, Diyarbakır
[4] Kafkas Üniversitesi Tıp Fakültesi Göğüs Hastalıkları Anabilim Dalı, Kars

Diyarbakır 1 Nolu Verem Savaş Dispanserinde Doğrudan Gözetimli Tedavi (DGT) uygulamasına Temmuz 2006'da başlanılmıştır. Bu çalışmada dispanserimizde DGT uygulaması sonrası tedavi sonuçlarına ait verilerdeki değişimin incelenmesi amaçlanmıştır. Dispanserimizde 2006 yılında toplam 243 tüberküloz(TB) hastası kaydedilmiş olup 229'unun tedavisi bitirilmiş,14'ünün tedavisi halen devam etmektedir. Tedavisi biten hastaların 115'i (%50.2) DGT'siz 114'ü (%49.8) DGT'li (112'si tam, 2'si kısmi DGT olmak üzere) olarak tedavileri sürdürülmüştür.
DGT ile tedavisi sürdürülen hastalarda tedavi terk oranı %0.8 (1 hasta) iken, DGT'siz tedavisi sürdürülen hastalar arasında bu oran %11.3 (13 hasta) saptanmıştır.
2006 yılı içinde toplam 106 yayma pozitif akciğer TB hastası kaydedilmiştir. Bunların 6'ının tedavisi halen devam etmekte olup tedavisi sonlandırılan 100 hastanın 48'i DGT ile takip edilmiş ve bu gurupta kür oranı %87.5, tedavi tamamlama oranı %4.1, nakil %4.1, tedavi başarısızlığı %4.1, tedavi terk oranı %0 iken, 52 hasta DGT'siz takip edilmiş ve bu gurupta ise kür oranı %46.1, tedavi tamamlama oranı %28.8, nakil %3.8, tedavi başarısızlığı %5.7, ölüm %1.9, tedavi terk oranı %13.4 olarak saptanmıştır. 2006 yılında kaydedilmiş ve tedavisi temmuz 2007 itibari ile bitmiş olan toplam 100 hastanın (DGT'li ve DGT'sizlerin toplamı) kür oranı %66 olarak saptandı.
2006 yılının DGT öncesi ve sonrası 6'şar aylık dilimlerin elde edilen tedavi sonuç verileri incelenecek olursa gerek tedavi terk oranındaki belirgin düşme, gerekse yayma pozitif akciğer TB hastalarında'ki kür oranındaki belirgin ve Dünya Sağlık Örgütü hedeflerini yakalayan yükseliş saptanmıştır. Bu değişimler TB tedavisindeki hedeflere ulaşma açısından DGT stratejisinin ne kadar gerekli ve etkili olduğunu göstermektedir.

PS 084 Diyarbakır 1 nolu verem savaş dispanserinde 2006 yılında tedaviye alınan tüberküloz hastalarının incelenmesi

Abakay Abdurrahman[1], Abakay Özlem[2], Kırbaş Gökhan[3], Tanrıkulu Abdullah Çetin[4]

[1] Diyarbakır 1 Nolu Verem Savaş Dispanseri, Diyarbakır
[2] Diyarbakır Göğüs Hastalıkları Hastanesi, Diyarbakır
[3] Dicle Üniversitesi Tıp Fakültesi Göğüs Hastalıkları Anabilim Dalı, Diyarbakır
[4] Kafkas Üniversitesi Tıp Fakültesi Göğüs Hastalıkları Anabilim Dalı, Kars

Diyarbakır 1 Nolu Verem Savaş Dispanserinde 1 Ocak-31 Aralık 2006 tarihleri arasında toplam 243 tüberküloz (TB) hastası tedaviye alınmıştı.
Hastaların 138'i (%56.8) erkek, 105'i (%43.2)kadın idi. Hastaların 208'i (%85.6) yeni TB hastası iken, 35'inde (%14.4) ise daha önceden TB tedavisi görme öyküsü (nüks, tedaviyi terkten dönen, tedavi başarısızlığından dönen, kronik) olan hastalardı. Hastaların 223'ü (%91.7) ferdi başvuru sebebiyle, 20'si (%8.3) temaslı muayenesi sonucu TB tanısı konmuştu. Hastaların 163'ü (%67) akciğer TB, 6'sı (%2.5) akciğer+akciğer dışı TB, 74'ü (%30.5) akciğer dışı TB hastasıydı.
Akciğer tutulumu olan toplam 169 hastanın 126'sında tanıda balgam yayması yapılmış, 43'ünde yayma yapılmamıştı (yayma yapılma oranı %74.5). Balgam yayması yapılanların 103'ü (%61) yayma Pozitif, 23'ü (%13.5) yayma negatif saptanmıştır. Akciğer tutulumu olan 169 hastanın 69'unda tanıda balgam kültürü yapılmış, 100 hastada kültür yapılmamıştı (kültür yapılma oranı %40.8). Balgam kültürü yapılanların 54'ü (%32) kültür pozitif, 15'i (%8.8) kültür negatif saptanmıştır.
Akciğer tutulumu olan 169 hastanın mikrobiyolojik sonuçları incelendiğinde 7 (%4.1) hastada yayma negatif + kültür pozitifliği, 9 (%5.3) hastada ise yayma pozitif + kültür negatifliği durumu saptanmıştır.
2006 yılı içinde tedaviye alınan 243 hastanın 125'i (%51.5) Doğrudan gözetimli tedavi (DGT) ile takip edilmiş, 118'i (%48.5) DGT'siz takip edilmiştir (DGT uygulaması 15.07.2006 tarihinde başlanılmıştır). 2006 yılında tedaviye alınan hastaların 14'ünün tedavisi 15.07.2007 tarihi itibari ile halen devam etmekte olup 229 hastanın tedavisi bitmişti. Tedavisi kür veya tedavi tamamlama ile sonlandırılma oranı %83.3, tedavi terk oranı %6.1 (DGTsizlerde tedavi terk oranı %11.3 iken DGT'lilerde %0.8 saptandı), nakil %4, tedavi başarısızlığı %2.2, ölüm%1.8, TB değil %2.6 olarak saptandı.
Tedavisi biten 162 yayma pozitif hastada kür oranı %66 (tedavisi DGT ile yürütülenlerde bu oran %87.5 iken, DGT'siz olarak yürütülenlerde ise %46.1) olarak saptandı.
Hastaların tanı konma yöntemleri incelendiğinde mikrobiyolojik yöntemlerin (balgam yayması ve özellikle tanısal balgamın kültüre ekimi) uygulanma oranının yeterli düzeyde olmadığı ve mutlaka artırılması gerektiği düşünüldü. Yayma pozitif hastalarda saptanan %66'lık kür oranının yetersiz olduğu düşünülmesine rağmen DGT uygulamasıyla birlikte bu konuda yükseliş trendine geçildiği ve DGT uygulamasının özellikle bu vaka gurubunda sürdürülmesi halinde Dünya Sağlık Örgütünün hedeflerinin yakalanabileceği düşünüldü.

PS 085 Diyarbakır 1 Nolu verem savaş dispanserinde son 5 yılda tedaviye alınan akciğer dışı tüberküloz olgularının değerlendirilmesi

Abakay Abdurrahman[1], Abakay Özlem[2], Kırbaş Gökhan[3]

[1] Diyarbakır 1 Nolu Verem Savaş Dispanseri, Diyarbakır
[2] Diyarbakır Göğüs Hastalıkları Hastanesi, Diyarbakır
[3] Dicle Üniversitesi Tıp Fakültesi Göğüs Hastalıkları Ana Bilim Dalı, Diyarbakır

Tüberküloz basili vücuttaki tüm organlara yerleşerek hastalık oluşturabilir. Bu çalışmada Diyarbakır 1 Nolu Verem Savaş Dispanserinde son 5 yıldaki Akciğer dışı tüberküloz (TB) olgu oranı ve tiplerine ait verilerin incelenerek saptanan değişimlerin analizi amaçlandı. Bu amaçla 2002-2006 yılları arasını kapsayan son 5 yılın TB hasta kayıtları incelenerek hastalar; Akciğer, akciğer+akciğer dışı ve akciğer dışı (AD) TB olarak sınıflandırıldılar (Miliyer, Larinks ve diğer AD organ tutulumlarıyla beraber akciğer tutlumunun olduğu durumlar akciğer+AD TB olarak sınıflandırıldı. Bu tür vakalar Sağlık Bakanlığınca Dünya Sağlık Örgütüne Akciğer TB olarak bildirilmektedir).
Yıllara göre Akciğer, akciğer+akciğer dışı (AD) TB ve AD TB oranları Tablo I'de sunulmuştur.
Ülkemizdeki bazı çalışmalarda ADTB görülme oranı %16.5-27 arasında bildirilirken bizim çalışmada yıllara göre %29.4 ile %42.4 arasında (ortalama %34.5) saptanmıştır.
AD-TB'un akciğer tüberkülozu ile birlikte bulunma oranı yıllara göre %1.5 ila %4.1 arasında değişmektedir(ortalama %2.2). En sık saptanan AD TB tipi 2002 yılında %40.5 ile Lenfadenit TB (%12.6 intratorasik %27.9 ekstratorasik lenfadenit), 2003 yılında %37.5 ile Lenfadenit TB (%8.6 intratorasik %28.9 ekstratorasik lenfadenit), 2004 yılında %36.3 ile Lenfadenit TB (%4.1 intratorasik %32.2 ekstratorasik lenfadenit), 2005 yılında %37.1 ile TB Plörezi, 2006 yılında %33.8 ile TB Plörezi olarak saptandı. Gelişmiş ülkelerde akciğer tüberküloz insidansı azalırken, AD TB insidansında artış görülür. Daha az gelişmiş ülkelerde akciğer TB oranı daha yüksektir. Çalışmamızdaki AD TB oranları Türkiye'de yapılmış bazı çalışmalardaki oranlardan daha yüksek bulunmuştur. TB tanısında mikrobiyolojik tetkiklerin daha sık kullanımı ile AD TB'a eşlik eden akciğer TB tablosu oranını artacağı düşünülmektedir

Tablo I: Yıllara göre Akciğer, akciğer + akciğer dışı(AD) TB ve AD TB oranları

YILLAR	Akciğer TB Sayı - (%)	Akciğer+AD TB Sayı - (%)	Akciğer dışı TB Sayı - (%)	Toplam Sayı - (%)
2002	179 (%66.5)	11 (%4.1)	79 (%29.4)	269 (%100)
2003	220 (%66.6)	6 (%1.8)	104 (%31.6)	330 (%100)
2004	198 (%61.1)	5 (%1.5)	121 (%37.4)	324 (%100)
2005	174 (%56)	5 (%1.6)	132 (%42.4)	311 (%100)
2006	163 (%67)	6 (%2.5)	74 (%30.5)	243 (%100)
TOPLAM	934 (%63.3)	33 (%2.2)	510 (%34.5)	1477 (%100)

PS 086 Aktif tüberkülozu olan hastalarda hematolojik değişiklikler

Bahadır Ayşe, Ortaköylü Mediha Gönenç, Alkan Figen, Moğulkoç Ümit, Çağlar Emel

Yedikule Göğüs Hastalıkları ve Göğüs Cerrahisi Eğitim ve Araştırma Hastanesi

Tüberküloz hastalığı periferik kanda anemi, polisitemi, sedimentasyon hızında artış, lökositoz, lökopeni, lenfositoz, lenfopeni, trombositoz, trombositopeni gibi birçok hematolojik değişikliklere neden olmaktadır. Bunlar içinde anemi en sık görüleni olup %16-64 oranında bildirilmektedir. Genellikle normositik normokrom şeklindedir. Aktif tüberkülozu olan hastalarda hematolojik değişiklikleri değerlendirmek için 2006-2007 yılları arasında servisimizde yatarak tüberküloz tedavisi alan 159 hasta çalışmaya alındı. Demografik özellikleri, tedavinin başlangıcında ve 1. ayda hemogramları kaydedildi. Erkeklerde 13g/dL kadınlarda 12 g/dL altındaki hemoglobin konsantrasyonları anemi olarak kabul edildi. Hastaların 141(%88.7)'i erkek, 18 (%11.3)'i kadın, yaş ortalaması 37.52±15.73 idi.81 (%50.9) hastada anemi saptandı. 36 (%44.2) hastada normositik normokrom idi. 70 (%44.0) hastada trombosit sayısı 400.000 /mm3 üzerinde idi. Antitüberküloz tedavinin başlangıcı ve 1. ayındaki hemogram sonuçları Tablo I de görülmektedir. Anemisi olanların %27.1' de düzelme görüldü. Sonuç olarak tüberküloza bağlı hematolojik değişiklikler sık görülmekte ve antitüberküloz tedaviye yanıt vermektedir.

Tedavinin başlangıcı ve 1.aydaki hemogram sonuçları

	Tedavinin başlangıcı	Tedavinin 1.ayı	p değeri
RBC	4.57±0.65	4.58±0.50	0.92
Hb	12.38±1.90	12.69±1.52	0.05
Hct	37.19±5.40	37.50±5.20	0.60
MCV	81.22±6.41	82.52±5.84	0.008
MCHC	33.17±1.32	33.48±1.47	0.08
PLT	405.09±146.1	366.36±132.89	0.012
WBC	10.09±4.29	8.74±3.18	0.002
Sed	85.78±32.58	62.42±33.38	0.000

PS 087 Akciğer tüberkülozu tanısında 3 balgam örneği şart mı ?

Ilgazlı Ahmet[1], **Arslan Zeliha[1]**, Özharmanlı Müge Gürkan[2], Soykan Aysun Dinç[3]

[1] Kocaeli Üniversitesi Tıp Fakültesi Göğüs Hastalıkları Anabilim Dalı
[2] İzmit Verem Savaş Dispanseri
[3] Kocaeli Bölge Tüberküloz Laboratuarı

Amaç: Dünya Sağlık Örgütü ve Türkiye'de Tüberküloz Kontrol programı çerçevesinde tüberkülozdan şüphelenilen hastalardan usulüne uygun üç balgam örneği alınması ve balgamların öncelikle yayma ile incelenmesi önerilmektedir. Çalışmadaki amacımız daha az sayıda balgam örneği verilmesininin tanıda duyarlılığını değerlendirmektir.
Gereç ve Yöntem: İzmit Verem Savaş Dispanserince 2005-2007 tarihleri arasında tedaviye alınan tüm hasta dosyaları retrospektif olarak tarandı. Kültür pozitif bulunan hastaların kayıtları aynı zamanda Kocaeli Bölge tüberküloz laboratuar kayıtları ile birlikte gözden geçirildi. Akciğer tüberkülozu tanısı konarak tedaviye alınan ve kültür pozitif hastaların, cinsiyetleri, verdikleri balgam sayısı, akciğer mikrofilmleri ve dosya bilgileri gözden geçirildi.
Bulgular: Tüberküloz kültürü pozitif olan toplam 297 hastadan 268'nin dosyasına ulaşıldı. 190 erkek, 78 kadın olan hastaların yaş ortalaması 37.08±15.15 (aralık15-79) idi. İlk örnekte yayma pozitiflik oranı erkeklerde %75.7, kadınlarda %74.3 olarak saptandı Birinci balgam incelemesi pozitif bulunan hasta sayısı 202 (%75.4), İlk balgam örneği negatif olan hastalarda ikinci örnek pozitif olan olgu sayısı 19 (%7), ilk iki örneğin duyarlılığı %82.4 olarak bulundu. Üçüncü yaymanın tanıya katkısı %2.9 olarak bulundu. Olgular akciğer filmlerine göre 100 olgu kaviteli, 168 olgu kavitesiz lezyona sahipti. Kaviter lezyon bulunmasının belirleyici rolü olmadığı anlaşıldı.
Sonuç: Doğru teknikle balgam alınıp, kontrol edildikten sonra ARB yayma yapılması durumunda üç yerine iki balgam örneği akciğer tüberkülozunun erken tanısında yeterli olacağı kanısındayız. Böylece gereksiz medikal malzeme kullanımı azalacak zaman ve para tasarrufu sağlanabilecektir.

PS 088 Yayma negatif akciğer tüberkülozlu hastalarımızın genel değerlendirmesi

Öneş Canan, Akdağ Zuhal, Maraşlı Dida, Soyhan Arzu, Eren Ayşegül, Hazar Armağan

Süreyyapaşa Göğüs Hastalıkları ve Göğüs Cerrahisi Eğitim ve Araştırma Hastanesi

Akciğer tüberkülozu prevalansının yüksek olduğu ülkelerde yayma negatif akciğer tüberkülozlu hastalara klinik ve radyolojik bulgulara dayanarak antitüberküloz tedavi uygulanır. Ülkemizde Verem Savaş Dairesi Başkanlığı bildirisine göre 2 kez yayma negatif; veya 1 kez yayma negatif, kültür pozitif; radyolojik olarak akciğer tüberkülozu ile uyumlu olan ve uygun antibiotik tedaviye yanıt vermeyen hastalar yayma negatif akciğer tüberkülozu olarak kabul edilirler. Çalışmamızda Ekim 2005- eylül 2006 tarihleri arasında tedavi edilen 42 yayma negatif akciğer tüberkülozlu hasta incelendi. Bu hastaların balgam, gastrik lavaj ve bronş lavajları negatifti, radyolojik ve klinik olarak akciğer tüberkülozu ile uyumluydu. Kırkiki hastanın 29'u kadın, 13'ü erkekti, ortalama yaş 38±18 idi. En sık rastlanan radyolojik bulgu sağ üst ve orta alanda nodüler nonhomojen dansite artışıydı. Yedi hastanın tüberküloz teması vardı. Hastalar 2 ay HRZE ((başlangıç tedavisi) ve 4 ay HR (idame tedavisi) aldılar. Hastaların hiçbirinde ciddi yan etki gelişmedi. Tüm hastalar tedaviye klinik ve radyolojik olarak cevap verdiler. Sonuç olarak; yayma negatif akciğer tüberkülozlu hastalar Sağlık Bakanlığı Verem Savaş Dairesi Başkanlığı bildirisi doğrultusunda referans hastanelerde uzman hekimlerce tedavi edilmelidirler.

PS 089 Tüberküloz tedavisi sırasında ortaya çıkan hepatotoksisiteyi etkileyen faktörler

Bahadır Ayşe, Ortaköylü Mediha Gönenç, Alkan Figen, Birer Sevilay, Çağlar Emel

Yedikule Göğüs Hastalıkları ve Göğüs Cerrahisi Eğitim ve Araştırma Hastanesi

Tüberküloz tedavisi sırasında ortaya çıkan en önemli yan etkilerden biri hepatotoksisitedir.Çalışmamızda, tüberküloz tedavisi sırasında ortaya çıkan hepatotoksisite sıklığını belirlemek ve yaş, cinsiyet, alkol kullanımı, hepatit öyküsü, hastalığın yaygınlığı, albümin düzeyi gibi daha önce risk faktörü olarak bildirilen durumların etkisini araştırmak için 2005-2007 yılları arasında servisimizde yatarak antitüberküloz tedavi gören 170 hastanın dosyası retrospektif olarak incelendi. Karaciğer enzimlerinin normal değerin üst sınırına çıkması ve/veya serum bilirubinlerinin yüksekliği hepatotoksisite,bunlarla birlikte tedavinin kesilmesini gerektiren iştahsızlık, bulantı, kusma ve sarılık yakınmalarının olması klinik hepatit olarak kabul edildi
Hastalarımızın147 (%86.5)'i erkek, 23 (%13.5)'ü kadın olup, yaş ortalaması 37.60±15.66 (14-84) idi. 38 (%22.4) hastada hepatotoksisite gelişti.Semptomların başlama süresi ortalama 13.92±11.66 gün idi.38 hastanın 17 (%44.7)'sinde bulantı,16 (%42.1)'sında kusma şikayeti vardı.15 (%8.8) hastada klinik hepatit gelişti ve tedavi kesildi. Enzimlerin normale dönme süresi ortalama 13.00±6.71 (3-33) gün idi. 10 hastada antitüberküloz ilaçların hepsi beraber,5 hastada ise kademeli olarak başlandı.Hepatotoksisite gelişen ve gelişmeyen hastalar arasında yaş,cinsiyet,alkol kullanımı,ek hastalıkları,tüberkülozun yaygınlığı,hepatit öyküsü,albümin düzeyi açısından istatiksel farklılık saptanmadı.Daha önce tüberküloz tedavisi görmüş olanlarda hepatotoksisite görülme oranı anlamlı olarak yüksek bulundu(p=0.019)

PS 090 ÇİD-TB Olgularında pirazinamid direncinin tedavi sonuçlarına etkisi

Şenol Güneş[1], **Gayaf Mine[2]**, Özsöz Ayşe[2]

[1] Dr. Suat Seren Göğüs Hastalıkları ve Cerrahisi Eğitim ve Araştırma Hastanesi, Mikrobiyoloji Laboratuvarı, İzmir
[2] Dr. Suat Seren Göğüs Hastalıkları ve Cerrahisi Eğitim ve Araştırma Hastanesi, Göğüs Hastalıkları ve Tüberküloz Servisi, İzmir

Amaç: Pirazinamid (PZA) sterilizan etkili mikoantibakteriyel bir ilaçtır. Bu çalışmada, in vitro PZA duyarlılığının ÇİD-TB olgularında tedavi sonuçları üzerindeki etkisi araştırılmıştır.
Gereç ve Yöntem: Çalışma retrospektif kohort olarak planmıştır. Mart 2005 –Aralık 2006 tarihleri arasında belirlenen ÇİD-TB olguları izlenmiştir. Tedavinin ilk 6 ayı içinde ölen veya takibedilemeyen hastalar değerlendirme dışı bırakılmıştır. Tedavilerinin altı ayını dolduran hastalar değerlendirmeye alınmıştır. Hastaların kültür ve antibiyotik duyarlılık testleri BACTEC 960 ve BACTEC 460 sistemleri ile yapılmıştır. Hastalar, mikrobiyolojik olarak menfileşme süre ve oranları, lezyonlarının yaygınlığı, kavitasyon ve önceden aldığı tedaviler açısından karşılaştırılmıştır.
Sonuçlar: Çalışma süresi boyunca 58 ÇİD-TB hastası izlemeye alınmıştır. Bu hastaların 42 'sinde izole edilen MTB kökeni PZA duyarlı, 16 'sı dirençli olarak belirlenmiştir. 36 PZA duyarlı ve 11 PZA dirençli ÇİD-TB olgusu sonuçları çalışma için değerlendirilmiştir. Hastalarımızın ikisi inisiyal, diğerleri edinilmiş direnç olarak saptanmıştır. Hastalar 42 erkek ve 5 kadın, yaş ortalamaları 42.7+13.9 olarak bulunmuştur. Menfilik elde edilen hastalarda en fazla 6 ay içinde bunun sağlandığı görülmüştür. Minör ilaçlarla tedavi verilen hasta grubunda menfileşme oranı ve menfileşme süresi ortalamaları PZA duyarlı hastalarda %66.6 ve 2.4 +1.24 ay, PZA dirençli hastalarda %85.7 ve 3.0+1.0 ay olarak saptanmıştır (p> 0.05). Yeniden tedavi tedavi verilen hastalarda ise menfileşme oranı ve menfileşme süresi ortalamaları PZA duyarlı hastalarda %25 ve 3.0+0, PZA dirençli hastalarda ise %0 dır (p>0.05). Menfileşme süre ve oranları açısından PZA duyarlı ve dirençli hasta grupları arasında istatistiksel fark saptanmamıştır. Ancak yeniden tedavi verilen grup ile minör tedavi alan hastalar arasında menfileşme oranları açısında belirgin fark görülmüştür. Akciğer lezyonlarının yaygınlığı ve kavitasyon minör ilaç tedavisi verilen ve PZA duyarlı grupta menfileşme görülen hastalarda % 58.3 ve %66.6, menfileşme olmayan hastalarda % 83.3 ve %50'dir. Menfileşme izlenmeyen PZA duyarlı hastaların yaygınlık ve kavitasyon açısından PZA dirençli hastalara göre daha yüksek riske sahip olduğu saptanmıştır (RR: 2.33 ve 1.3).
Yorum: Etken M.tuberculosis izolatının in vitro PZA duyarlılığı olsa bile uygun ilaç kombinasyonları oluşturulmazsa tedavi başarısı üzerine tek başına etkisinin yeterli olamayacağı düşünülmüştür. Ayrıca akciğer lezyonlarının yaygınlığının ve kavitasyon varlığının da menfileşme oranlarını etkilediği gözlenmiştir. Çalışma gruplarındaki hasta sayısının az olması ve hastaların izlenmesindeki güçlükler sonuçları yorumlamayı zorlaştırmıştır.

PS 091 Akciğer tüberkülozunda hastalığın radyolojik yaygınlığı ve yayma pozitifliğinin serum lipid düzeyleri ile ilişkisi

Şahin Birsen, **Karasu Işıl**, Çakan Aydan, Özsöz Ayşe

İzmir Dr Suat Seren Göğüs Hastalıkları ve Cerrahisi Eğitim ve Araştırma Hastanesi, Göğüs Hastalıkları Kliniği

Akciğer tüberkülozu (Tb) gelişiminde düşük kolesterol seviyeleri risk faktörü olarak gösterilmekte, kolesterolden zengin diyetle beslenmenin balgam sterilizasyonunu etkileyeceği düşünülmektedir.
Çalışmamızda akciğer tüberkülozu olgularında serum lipid düzeyleriyle, hastalığın radyolojik yaygınlığı ve yayma pozitifliği arasındaki ilişkinin araştırılması amaçlandı. Çalışmaya 60 akciğer Tb olgusu alındı. 25 sağlıklı olgu da kontrol grubu olarak belirlendi. Tüm olguların serum total kolesterol, trigliserit, HDL, LDL, VLDL konsantrasyonları ölçüldü. Tb olgularının akciğer radyogramları minimal, orta ve yaygın olarak sınıflandırıldı. Yayma pozitifliği 0, 1+, 2+, 3+, 4+ olarak derecelendirildi. Hasta ve kontrol gruplarının serum lipid konsantrasyonları karşılaştırıldı; serum lipid konsantrasyonları ile radyolojik yaygınlık ve yayma pozitiflik derecesi arasındaki korelasyon araştırıldı. Tb olgularının serum total kolesterol, HDL ve LDL konsantrasyonları, kontrol grubuna göre anlamlı olarak düşük bulundu (p=0.00). Serum HDL konsantrasyonları ile radyolojik yaygınlık arasında istatistiksel olarak anlamlı bir negatif korelasyon saptandı (p=0.026). Yayma pozitiflik derecesi ile serum lipid konsantrasyonları arasında ilişki saptanmadı. Sonuç olarak, çalışmamızda akciğer Tb olgularında yayma pozitiflik derecesi ile serum lipid seviyeleri arasında ilişki saptanmamakla birlikte, Tb olgularında serum lipid seviyeleri daha düşük olarak bulunmuştur. Düşük lipid seviyelerinin akciğer tüberkülozu için bir risk faktörü olabileceği tartışılabilir.

PS 092 Rifampisine bağlı akut böbrek yetmezliği

Maraşlı Dida, Hazar Armağan, Akdağ Zuhal, Ones Canan, Soyhan Arzu, Eren Ayşegül

Süreyyapaşa Göğüs Hastalıkları ve Göğüs Cerrahisi Eğitim ve Araştırma Hastanesi

Rifampisin, tüberküloz tedavisinde çok önemli ve etkili bir ilaçtır. Hepatoksisite, nefrotoksisite ve nadiren de akut böbrek yetmezliğine sebep olarak ilacın tedaviden çıkarılmasını gerektiren yan etkilere sahiptir. 40 yaşında erkek hasta nüks tüberküloz tanısı ile tedavi amacı ile polikliniğimize başvurdu. 10 yıl önce ilk tedavisi sırasında rifadine bağlı bir yan etki oluşmamıştı. Son 6 aydır düzensiz anti-tüberküloz tedavi alan hasta nüks tedavisi sırasında, ilkinin aksine özellikle rifampisin aldıktan sonra huzursuz ve ürperti hissettiğini bu yüzden ilacı bıraktığını belirtti. Ancak objektif bir yan etki bulgusu olmayan ve tüm rutinleri normal olan hastanın ürperti gibi subjektif şikayeti ile tedavi için çok önemli bir ilaç olan rifadinin dışlanmaması gerektiğini düşündük. Bu durum hastanın psikolojik durumuna bağlandı. Yapılan rutin biyokimya tetkikleri normal gelen hastaya tam doz nüks anti-tüberküloz tedavisi başlandı. Hasta ilaçları aldıktan kısa bir süre sonra ise mide bulantısı ve kusmayı takiben saatler sonra somnolans, disorientasyon, ikterik sklera ve deri ile başlayan akut renal ve hepatik yetmezliğe girdi. Acil olarak diyalize ve destek tedavisine alınan hasta, dahiliye servisinde tedavisi tamamlandıktan sonra tekrar kliniğimize başvurdu. Hastaya rifampisin içermeyen tüberküloz tedavisi başlandıktan sonra ise klinik ve radyolojik iyileşme elde edildi. Bu olguyu rifampisinin nadir görülen yan etkisini ve ayrıntılı anamnezin önemini vurgulamak amacı ile sunmayı uygun bulduk.

PS 093 Retrofarengeal abse ve parotis bezi tutulumu İle birlikte olan servikal vertebra tüberkülozu

Ofluoğlu Ruhsar[1], Güler Müjgan[1], Kılınç Nalan[1], Gökçek Atilla[2], Çapan Nermin[1]

[1] Atatürk Göğüs Hastalıkları ve Göğüs Cerrahisi Merkezi, Göğüs Hastalıkları Servisi
[2] Atatürk Göğüs Hastalıkları ve Göğüs Cerrahisi Merkezi, Radyoji Servisi

Servikal vertebra tüberkülozu nadir görülür ve tüm tüberküloza bağlı vertebra osteomyelitlerinin yaklaşık % 0,03 nü oluşturur. Servikal vertebra tüberkülozu ile birlikte ortaya çıkan retrofarengeal apse oluşumu ise daha nadirdir ve literatürde 24 tane bildirilmiştir. Ayrıca parotis bezi tüberkülozuna da oldukça az rastlanır.
Bu çalışmada retrofarengeal apse ve parotis bezi tutulumu ile birlikte olan servikal vertebra tüberkülozlu bir olgu sunulmuştur. Boyun BT' de sağ parotis bezi derin lobunda ve sternokleidomastoid kası içine uzanan multiloküle karakterde apse görünümü ile C1-C6 düzeylerine uzanan paravertebral apse ve C2-3-4 kısmen C5 vertebra korpuslarında destriksiyon mevcuttu. Apse ponksiyon materyalinde asido rezistan basil teksif ve kültürü müsbet gelen hastaya isoniyazid, rifampicin, pyrazinamid ve ethambutol tedavisi ve cerrahi olarak apse drenajı, korpektomi ve fibuler strut greft işlemi uygulandı. Operasyondan 20 gün sonra greft kayması nedeniyle anterior servikal stabilizasyon yapıldı. Tedavinin 7. ayında çekilen BT ve MR ile radyoloji düzelme gösterildi.

PS 094 Akciğer tutulumu ile birlikte olan dudak tüberkülozu

Ofluoğlu Ruhsar, Güler Müjgan, Kılınç Nalan, Ünsal Ebru, Çapan Nermin

Atatürk Göğüs Hastalıkları ve Göğüs Cerrahisi Merkezi (göğüs bölümü)

TBC vakalarının % 10-15' inde extrapulmoner tutulum mevcuttur. Bu yüzdenin içinde % 0.2-1.5 ağız içi tutulumu saptanmıştır ve genellikle akciğer tutulumuna sekonderdir. Oral kaviter bölgede en sık tutulan organ dildir, ayrıca dudak, yanak, yumuşak damak, uvula ve dişeti tutulumu da olabilir. Bu çalışmada akciğer tüberkülozuna sekonder üst dudak tutulumu olan bir olgu sunulmuştur. Hasta 6-7 aydır süren öksürük, balgam, kilo kaybı, ateş, dudakda şişlik ve üst dudak mukazasında ağrılı yara şikayeti ile kliniğimize başvurdu. HIV negatif ve immün süpresyonu olmayan hastanın öz ve soy geçmişinde özellik yoktu. Dudaktan alınan biyopsi sonucu granülamatöz iltihap olarak raporlandı. Balgam ARB teksifinde nadir basil ve balgam kültüründe müspetlik saptandı. Hastaya isoniyazid, rifampicin, pyrazinamid ve ethambutol tedavisi başlandı. 3. ay kontrolünde dudaktaki ülsere lezyon skar dokusu ile iyleşmişti ve akciğerdeki lezyonda da regresyon tespit edildi.

PS 095 Rezolüsyonu gecikmiş pnömoni nedeniyle başvuran hastada tümöral görünüm veren endobronşiyal tüberküloz

Köksal Deniz[1], Bayız Hülya[1], Boyacı Ebru[1], Mutluay Neslihan[1], Başay Nihal[1], Berktaş Bahadır[1], Aydın Mehtap[2], Berkoğlu Mine[1]

[1] Atatürk Göğüs Hastalıkları Hastanesi, 2. Göğüs Hastalıkları Kliniği
[2] Atatürk Göğüs Hastalıkları Hastanesi, Patoloji Bölümü

Altmış altı yaşında kadın hasta rezolüsyonu gecikmiş pnömoni nedeniyle kliniğimize sevk edilmişti. Üç ay önce öksürük, balgam, retrosternal bölgede ağrı nedeniyle başvurduğu merkezde pnömoni tanısıyla nonspesifik tedavi almıştı. Verilen tedaviyle şikayetleri kısmen gerilemişti, ancak kuru öksürüğü devam ediyordu. On altı yıldır diabetes mellitus tanısı olan hasta oral antidiyabetik ilaçlar kullanmaktaydı. Yaklaşık iki ay arayla çekilen iki toraks tomografisinde de benzer şekilde, sağ üst lobda, orta lobda, alt lob superior, posterior ve medial segmentlerde hava bronkogramları içeren pnömonik infiltrasyon alanları mevcuttu. Fizik muayenede, sağ hemitoraks bazalinde raller mevcuttu. Laboratuar incelemelerinde hafif sedimentasyon yüksekliği dışında patoloji yoktu. Obstrüktif pnömoni, bronkoalveoler karsinom, pulmoner lenfoma ön tanılarıyla yapılan FOB'da sağ üst lob anterior segment girişinde endobronşiyal lezyon izlendi. Alınan biyopside granülomatöz iltihap olduğu görüldü. Granülomatöz iltihapların malign dokuların çevresinde de görülebileceği düşüncesiyle, lezyonu temsil eden daha büyük biyopsinin elde edilebilmesi için transtorasik kesici iğne biyopsisi yapıldı. Alınan biyopsinin sonucu kazeifiye granülomatöz iltihap olarak geldi. Hastaya yeni vaka yayma negatif akciğer tüberkülozu tanısıyla antitüberküloz tedavi başlandı. Bu olgu tüberkülozun çok farklı klinik tablolarla ortaya çıkabilen bir hastalık olduğu hatırlatmak amacıyla sunuldu.

PS 096 Maligniteyi taklit eden endobronşiyal tüberküloz: 2 olgu sunumu

Yılmaz Demirci Nilgün, Ernam Dilek, Selçuk Sönmez Özlem, Birel Fatma Didem, Keyf Atila İhsan, Şimşek Cebrail

Atatürk Göğüs Hastalıkları ve Göğüs Cerrahisi Eğitim ve Araştırma Hastanesi

Endobronşiyal tüberküloz; trakea ve büyük bronşların tüberküloz enfeksiyonuna bağlı tutulumudur. Bronş obstrüksiyonu, atelektazi ve sekonder pnömoniye neden olarak tüberkülozun alışılmış klinik ve radyolojik özellikleri dışına çıkabilir ve başta astım, bronş kanseri gibi birçok hastalığı taklit edebilir. Olgu 1; 74 yaşında bayan hasta, öksürük yakınması ile başvurdu. Toraks BT'de sağ orta lob medialinde atelektazi ve sağda plevral sıvı izlendi. FOB' da sağ üst lob bronşu submukozal lezyon ve antrakotik lezyonla oblitere idi. Olgu 2; 38 yaşında bayan hasta, nefes darlığı ve göğüs ağrısı yakınması ile başvurdu. Toraks BT' de sağ hilusta bronkus intermediusu daraltan yumuşak doku dansitesi izlendi. FOB' da sağda orta lob girişinde anterior duvardan mukozal kabarıklık saptandı. İki olguda da alınan biyopsi sonucu tüberküloz ile uyumlu idi. Maligniteyi taklit eden tüberküloz olguları olması nedeniyle sunuldu.

PS 097 Nadir görülen bir tüberküloz formu: Doğumsal tüberküloz

Peker Erdal[1], Bozdoğan Erol[2], Doğan Murat[3]

[1] Tatvan Asker Hastanesi, Çocuk Sağlığı ve Hastalıkları Bölümü, Tatvan
[2] Özel Üniversal Tıp Merkezi, Radyoloji Bölümü, Tatvan
[3] Özel Üniversal Tıp Merkezi, Mikrobiyoloji Bölümü, Tatvan

Amaç: Doğunsal tüberküloz, infantlarda M. tuberculosis basili ile intrauterin dönemde veya normal doğum sırasında karşılaşma sonucunda oluşan enfeksiyon tablosu olarak tanımlanmaktadır. Tüberküloz enfeksiyonu tüm dünyada yaygın olmakla birlikte, %50'lere varan mortaliteye sahip doğumsal tüberkülozlu olgular nadiren bildirilmiştir.
Olgu: 3 aylık kız bebek kliniğinize yaklaşık 1 aydır olan öksürük, 10 gündür karın şişliği, 5 gündür nefes alıp vermede zorluk ve yine 5 gündür antibiyotik kullanmasına rağmen şikayetlerinin gerilememesi nedeniyle başvurdu. Öz-soygeçmişinde özellik olmayan olguya BCG aşısı yapılmamıştı. Muayenesinde genel durumu orta, 5.350 gr (25-50p), belirgin solunum sıkıntısı, AC'de yaygın ince ralleri ve HSM'si vardı. BCG skarı yoktu.
Laboratuvar incelemelerinde; BKH: 16500/mm3, Hb: 9,2 gr/dl, trombosit: 158000/mm^3 periferik yaymada % 24 lenfosit, % 76 parçalı olarak, CRP: 15,4 mg/dl (N:0-5 mg/dl) saptandı. Çekilen PA AC grafisinde çok sayıda nodül ve pnomonik infiltrasyon (Şekil 1), batın USG'de hepatosplenomegali, portal adenopati, batın BT'de HSM ve KC ve Dalak içinde çok sayıda hipodens lezyon, ayrıca porta hepatis ve paraaortik lenf nodları (Şekil 2) bulundu. PPD negatif idi. Bronkopnomoni tanısıyla yatırılan, Kan, idrar ve BOS kültürleri alındıktan sonra seftriakson, eritromisin ve amikasin şeklinde tedavisi başlanan olgunun CMV, EBV, HİV, Herpes virus, Toksoplazma serolojileri negatif bulundu. Kültürlerinde üreme olmayan olgudan, alınan açlık mide sıvısında asidorezistan bakteriye (ARB) rastlanılmadı. Başlanan antibiyotik tedavisinin 7. gününde genel durumu kötüleşen olgu, verilen tüm destek tedavilerine rağmen yatışının 11. gününde kaybedildi. Alınan postmortem KC biyopsi materyalinde M. Tüberculosis üredi. Aile taramasında babanın PPD- AC grafisi sonucu negatif saptanırken annede PPD 27 mm olarak bulundu ve çekilen AC grafisinde tbc ile uyumlu kaviter lezyon saptanması nedeniyle Göğüs hastalıklarına sevkedildi ve tbc tanısı konularak, tedavisi başlandı.
Tartışma: Olgumuzda yaşamın 3. ayında pnömoniyi taklit eden solunumsal semptomlar ortaya çıktığı için pnömoni ön tanısı ile izlendi, ancak radyolojik bulguları, verilen nonspesifik tedaviye rağmen bulgularda ilerleme olması ve postmortem KC biyopsi materyalinde m.tüberkülosis üremesi ve annedeki tüberküloz öyküsü nedeniyle doğumsal akciğer tüberkülozu tanısı konmuştur. Ülkemiz gibi tüberkülozun sık görüldüğü bölgelerde, infantlarda özellikle akciğer enfeksiyonları ayırıcı tanısında doğumsal tüberkülozun akılda tutulması gerektiği ve bu amaçla iyi alınmış bir anamnezin hala en geçerli tanı düşündürücü parametre olduğunu düşünmekteyiz.

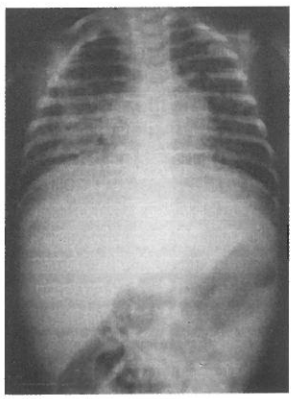

Resim I: AC grafisi

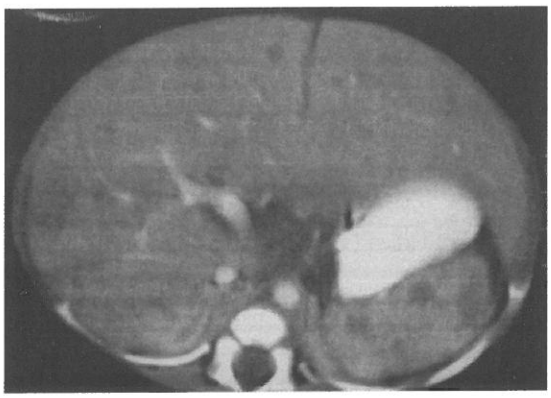

Resim II: Batın BT

PS 098 Epiglot tüberkülozu: Olgu sunumu

Karasu Işıl[1], Şahin Birsen[1], Afrashi Arman[2], Özsöz Ayşe[1], Ermete Sülün[3]

[1] İzmir Dr Suat Seren Göğüs Hastalıkları ve Cerrahisi Eğitim ve Araştırma Hastanesi, Göğüs Hastalıkları
[2] İzmir Dr Suat Seren Göğüs Hastalıkları ve Cerrahisi Eğitim ve Araştırma Hastanesi, KBB Hastalıkları
[3] İzmir Dr Suat Seren Göğüs Hastalıkları ve Cerrahisi Eğitim ve Araştırma Hastanesi, Patoloji

46 yaşında erkek olgu, bir aydır mevcut olan öksürük ve yutma güçlüğü şikayetleriyle başvurdu. Özgeçmiş ve soygeçmişinde özellik yoktu. Vital bulguları ve solunum sistemi muayenesi olağan olan olgunun sedimentasyon (38mm/saat) yüksekliği dışında rutin biyokimyasal tetkikleri normal sınırlardaydı. Akciğer radyogramında bilateral üst ve orta zonlarda heterojen dansite artışı mevcuttu. Toraks bilgisayarlı tomografisinde (BT), üst ve orta zonda daha belirgin olmak üzere her iki akciğerde yer yer kavitasyonlar ve traksiyon bronşektazileri içeren konsolide alanlar izlendi. Boyun BT'de ariepiglottik fold ve epiglotun diffüz ödemli olduğu görüldü. Üç kez bakılan balgam teksif örneğinde asidorezistan basil görülmedi. Bronkoskopik incelemesinde epiglot ödemli, mukozası düzensiz ve frajildi; bronş sisteminde lezyon izlenmedi. Epiglotta izlenen lezyonlar nedeniyle kulak burun boğaz hastalıkları uzmanı tarafından değerlendirildi ve biyopsi örneği alındı. Biyopsi örneğinin histopatolojik incelemesinde submukozal granülomatöz inflamasyon (tüberküloz ile uyumlu) saptandı. Bronş aspirasyonunda tüberküloz polimeraz zincir reaksiyonu (PCR) pozitifliği saptanan olgu aktif akciğer tüberkülozu ve epiglot tüberkülozu olarak değerlendirilerek H, R, Z, E ile tedavisine başlandı. Balgam kültüründe de Mycobacterium tuberculosis kompleks üreyen olgunun tedavinin birinci ayındaki kontrollerinde klinik ve radyolojik iyileşme izlendi; KBB bakısında epiglottaki lezyonların regrese olduğu görüldü.
Olgumuz epiglotta tüberküloz enfeksiyonunun nadir görülmesi nedeniyle sunulmuştur.

PS 099 Enflamatuar barsak hastalığını taklit eden intestinal tüberküloz olgusu

Varol Yelda, Demir Atike, Başer Zeynep, Olcay Serhan, Dereli Şevket, Özacar Rıfat

Dr. Suat Seren Göğüs Hastalıkları ve Cerrahisi Eğitim ve Araştırma Hastanesi İzmir

Tüberküloz; tüm dünyada insidansı halen artmakta olan önemli bir sağlık sorunudur. Tüberkülozlu hastaların yaklaşık % 1'i intestinal tüberkülozdur. Ancak tüberküloz insidansının artışı ile birlikte intestinal tüberkülozun da daha sık görüleceği belirtilmektedir. İntestinal tüberkülozun, başlıca enflamatuar barsak hastalıkları olmak üzere pek çok hastalıkla klinik benzerlik göstermesi nedeniyle tanısı zordur. Kırkdört yaşında kadın hasta birbuçuk aydır devam eden ishal, karın ağrısı, halsizlik, kilo kaybı yakınması ile gastroenteroloji kliniğine başvurmuş. Crohn hastalığı ön tanısı ile izlenen hastanın kolonoskopisinde ileoçekal bölgede enflamatuar barsak hastalığı ile uyumlu ülserasyonlar saptanmış. Akciğer radyogramında kaviter lezyon saptanması üzerine sevk edilen olgu yatırıldı. Hastanın balgam direkt bakısında asidorezistan basil (ARB) saptandı ve kültüründe Mycobacterium tuberculosis üredi. Aktif akciğer tüberkülozu tanısı alan hastanın kolonoskopik biyopsi preperatları intestinal tüberküloz ile uyumlu olarak değerlendirildi. Aktif akciğer tüberkülozu ve intestinal tüberküloz tanıları ile antitüberküloz tedavi başlandı. Tedavisinin 15. gününde diyaresi kesildi ve 1. ayında balgam ARB menfi bulundu. Olgumuzda akciğer tüberkülozu saptanması intestinal tüberküloz tanısını kolaylaştırmıştır. Ancak sadece intestinal bulguları olan olgularda Crohn hastalığı düşünülerek verilen steroid ve immünomodülatör tedavi hastalığın progresyonuna neden olabilir.Bu nedenle sadece kolonoskopik muayene değil, yanı sıra histopatolojik inceleme, akciğer radyogramı ve tüberkülin deri testinin birlikte değerlendirilmesi intestinal tüberküloz tanısı için önemlidir.

PS 100 Tüberküloz ve HIV pozitifliği saptanan olgu ve mülteci sorunu

Üzmezoğlu Bilge, Tabakoğlu Erhan, Özdemir Levent, Özlen Burcu, Perincek Gökhan

Trakya Üniversitesi Tıp Fakültesi, Göğüs Hastalıkları Ana Bilim Dalı, Edirne

Güney Afrika'da HIV ile enfekte kişilerde tüberküloz sık görülmekte olup, Afrika' da tüberkülozun yıllık artış hızı % 31' dir. Güney Afrika' nın Sierra Leone ülkesinden 1986 yılında ayrılmış ve 1992' de ülkemize giriş yapmış 45 yaşında erkek hasta halsizlik, iştahsızlık, öksürük, ağızdan kan gelmesi yakınmaları ile yurt dışına sevk için getirildiği mülteci kampından Trakya Üniversitesi Tıp Fakültesine getirildi. Hastanın Türkçe' yi iyi konuşamaması nedeni ile öyküsü İngilizce konuşularak alındı. Fizik muaynesinde taşipnesi ve sağ orta zonda solunum seslerinde azalma vardı. Laboratuvar bulgularında lökopeni, anemi, hiponatremi, hipopotasemi ve LDH yüksekliği saptandı. Balgam incelemesinde ARB'si 2 + olarak değerlendirildi. ELİZA yötemi ile HIV pozitifliği belirlendi, Western-Blood testi ile doğrulandı. Çekilen akciğer grafisinde sağ orta ve üst zonda infiltrasyon ve pnömotoraks saptandı. Balgam mikrobiyolojik incelemesinde P. carinii görülmedi ancak tedavisi başlandı. Hastaya kapalı göğüs tüpü drenajı uygulanıp antitüberküloz tedavi başlandı. Hastaya bakımı için eşlik edecek herhangi bir yakınına ya da görevliye ulaşılamadı. Hastanın HIV/AIDS takibi yapan bir kliniğe sevki planlandı. Kliniğimizin girişimleri ile zor koşullarda İstanbul' da bir kliniğe sevk edildi.
Olgumuz balgam ARB ve HIV pozitifliği saptadığımız, pnömotoraks nedeni ile kapalı göğüs tüpü drenajı uygulanan Güney Afrika kökenli bir mülteci olup savaş, şiddet ve yoksulluktan kurtuluşu başka ülkelerde arayan milyonlarca mülteciden biridir. Dünyada önemli bir sosyal sorun olan mülteciler ülkemizin bir geçiş ülkesi olması nedeni ile de önem taşımaktadır. Biz yurdundan edinilmiş insanların yaşam koşulları,sağlık sorunları ve toplum sağlığımıza etkilerini servisimizde takip ettiğimiz olgu ile tartışmak istedik.

PS 101 Akciğer tüberkülozu ve kist hidatik birlikteliği: Bir olgu

Bahadır Ayşe, Ortaköylü Mediha Gönenç, Özgül Güler, Alkan Figen, Aynacı Engin, Çağlar Emel

Yedikule Göğüs Hastalıkları ve Göğüs Cerrahisi Eğitim ve Araştırma Hastanesi

Ülkemizde tüberküloz ve kist hidatik çok sık görülmekle beraber, birlikteliği oldukça nadir görülür.
26 yaşında erkek hasta öksürük, balgam, gece terlemesi şikayetleri ile başvurdu. Çekilen P-A akciğer grafisinde sağ orta ve alt zonda keskin sınırlı ve kavitasyon içeren konsolidasyon mevcuttu. Toraks BT'de orta lobda 6.5X4X3.5 cm boyutlarında kistik lezyon ve sağ parahiler bölgede içinde hava bronkogramı ve kavitasyon içeren konsolidasyon saptandı. Fiberoptik bronkoskopi uygulandı. Alınan bronş lavajı ve postbronkoskopik balgamda ARB (+) bulunması üzerine antitüberküloz tedavi (INH 300 mg, RIF 600mg, EMB 1500mg, MPZ 3000 mg/gün) başlandı. Tedavinin 3. ayında konsolidasyonlarda gerileme olmasına rağmen kistik lezyonda değişiklik olmaması nedeniyle BT altında TTİA yapıldı ve berrak sıvı alındı. İşlemden sonra kist rüptüre oldu ve eozinofilinin eşlik ettiği alerjik reaksiyon gelişti. Hasta opere edilerek kistektomi+kapitonaj uygulandı. Sağ orta lobdan alınan ameliyat materyalinin histopatolojisinde kist hidatiğe ait germinal membran, kütikula saptandı. Hastaya kist hidatik ve tüberküloz tanısı konuldu. Bu iki hastalığın birlikte görülmesi nadir olduğundan literatür bilgileri değerlendirilerek sunuldu.

PS 102 Parmak tutulumunun "Spina Ventosa" eşlik ettiği pulmoner tüberküloz olgusu: Bir olgu nedeniyle)

Ortaköylü Mediha Gönenç, Bahadır Ayşe, Alkan Figen, Moğolkoç Ümit, Çağlar Emel

Yedikule Göğüs Hastalıkları ve Göğüs Cerrahisi Eğitim ve Araştırma Hastanesi

Spina ventosa, kısa kemiklerin tutulduğu ekstra pulmoner tüberkülozun nadir bir formudur.
Yirmi dört yaşında kadın hasta, sol elin ikinci ve üçüncü metakarpal kemikleri ve sol ayak kalkaneusu üzerindeki cilt lezyonlarıyla müracaat etti. Yaralar yaklaşık bir yıl önce ortaya çıkmıştı ve kullanığı antibiyotiklerle çok az bir iyileşme göstermişti. Hastanın ayrıca öksürük, ateş ve kilo kaybı yakınmaları da mevcuttu. Laboratuvar bulgularında hafif anemi, sedimantasyon hızında artış vardı; tüberkülin deri testi 18 mm idi. Göğüs grafisinde sol üst zonda infiltrasyon ve kavite görüldü. Kalkaneustan yapılan biyopside kronik granülamatöz iltihap saptandı. Anti-tüberküloz tedavi başlandıktan beş ay sonra hem pulmoner tüberkülozda hem de ciltteki ülserlerde klinik radyolojik iyileşme görüldü.

PS 103 Milier tüberkülozlu bir olguda intrakranial multiple tüberkülom

Yosunkaya Şebnem, Torun Şerife, Maden Emin

Selçuk Üniversitesi Meram Tıp Fakültesi, Göğüs Hastalıkları Ana Bilim Dalı,Konya

Yirmi altı yaşında, bayan, ev hanımı, 20.01.2006 tarihinde balgamda ARB pozitif tespit edilerek kliniğimize milier tüberküloz ve diyabet tanıları ile yatırıldı. HRZE den oluşan dörtlü antitüberküloz tedavi başlandı. Tedavinin ikinci ayında şiddetli bulantı ve kusma şikayetleri olan hastada kafa içi basınç (KİBAS) artışı bulguları tespit edilmesi üzerine çekilen beyin MR da çok sayıda tüberkülomlar belirlendi. Tedaviye başlanmadan önce gönderilen balgamda HRE direnci tespit edilen ancak tedavinin ilk üç ayında balgam direk bakı ve kültürlerinde ARB negatif olan hastanın dördüncü ayda balgamında ARB pozitif tespit edilmesi sonrası ikinci basamak antitüberküloz tedavi başlandı. Bu tedavi ile ilk iki aydan itibaren akciğer ve beyin lezyonlarında belirgin düzelme izlendi. Bu olgu multiple beyin tübekülomlarının tedavi altında ortaya çıkışı nadir görülen bir durum olduğu için sunuldu

PS 104 Sistemik lupus eritematozus tanılı bir olguda akciğer, plevra ve bağırsak tüberkülozu: Olgu sunumu

Kaya Şule, Songür Necla, Öztürk Önder, Çiriş Metin İ., Tunç Ercan, Songür Yıldıran, Koçkar Cem, Akkaya Ahmet

Süleyman Demirel Üniversitesi, Göğüs Hastalıkları Anabilim Dalı, İsparta

Altı yıldır sistemik lupus eritematozus (SLE), diffüz proliferatif glomerülonefrit (DPGN) ve hipertansiyon tanıları ile takip edilen 35 yaşında bayan hasta üşüme, titreme, ateş, halsizlik ve son 4 ayda yaklaşık 5 kg kilo kaybı yakınmaları ile kliniğimize başvurdu. Solunum sistemi muayenesinde; sol akciğerde bazalde matite mevcuttu ve solunum sesleri azalmıştı. Akciğer grafisinde, sol akciğer orta ve alt zonda effüzyon ile uyumlu açıklığı yukarı bakan homojen dansite artışı izlendi. Hastanın öyküsünden 1ay önce akut batın ön tanısıyla sağ hemikolektomi operasyonu geçirdiği öğrenildi. Ameliyat materyalin patoloji sonucu kazeifikasyon nekrozu içeren granülomatöz inflamasyon ile uyumlu idi. Bronkoskopik incelemede, her iki ana bronş ağacında toplu iğne başı büyüklüğünde, soluk-sarı renkte, mukozadan kabarık nodüler lezyonlar izlendi. Her iki üst lob bronş ağzından bronş lavajı yapıldı. Bronkoskopik biyopsilerde granülom görülmedi. Bronş lavajının direkt bakısında asido rezistan bakteri (ARB) negatifti ve aynı materyalin kültüründe ARB üremedi. Plevra biyopsi sonucu aktif kronik iltihap ile uyumlu idi. Plevra sıvısının mikroskopik incelemesi lenfositten zengindi. Plevral sıvıda adenozin deaminaz (ADA) düzeyi 182U/L idi. Klinik ve laboratuar bulguları ile lupus aktivasyonu dışlanan olguda kullanmakta olduğu düşük doz kortizon tedavisine devam edildi. Bağırsak tüberkülozu, yayma negatif akciğer tüberkülozu ve tüberküloz plörezi tanıları ile antitüberküloz tedavi başlandı. Antitüberküloz tedavi ile klinik ve radyolojik düzelme görülen olguda tedavi 9 aya tamamlandı.

PS 105 Diffüz parankimal akciğer hastalıklı olgularımızın retrospektif değerlendirilmesi

Aşuk Zehra, Ünalmış Duygu, Polat Gülru, Büyükşirin Melih, Ürpek Gülcan, Tibet Gültekin

Dr Suat Seren Göğüs Hastalıkları ve Cerrahisi Eğitim ve Araştırma Hastanesi,İzmir

Diffüz parankimal akciğer hastalıkları (DPAH) benzer klinik, radyolojik, fizyolojik ve patolojik özellikler gösteren parankimal akciğer hastalıklarından oluşan heterojen bir grubu tanımlar. Hastalığın ilerleyici olması nedeniyle klinisyenler için tanı, takip ve tedavisi büyük sorun teşkil etmektedir. Bu çalışmada 2001-2005 yılları arasında kliniğimizde DPAH tanısı ile tetkik edilen ve tanıya gidilen 163 olgu retrospektif olarak değerlendirildi. Olguların yaş ortalaması 58,03±15,2 olup, 13' ü erkek 150' si kadın idi. Klinik, radyolojik ve patolojik değerlendirmeye göre 33 hastada sarkoidoz, 25 hastada IPF, 4 hastada eosinofilik pnömoni, 16 hastada kollogen doku hastalığı,1 hastada pulmoner hemosiderosiz tanısı konulmuş ve 3 hastada spesifik tanıya ulaşılamamıştır.
Tanı yaklaşımlarında, 153 olguya yüksek rezolüsyonlu bilgisayarlı tomografi (YRBT) çekildi.110 olguya bronkoskopi uygulanarak bronkoalveolar lavaj (BAL) ve transbronşiyal akciğer biyopsisi (TBAB) yapıldığı tesbit edildi.18 olguda TBAB tanı koydurucu olup, BAL sonuçları özellikle sarkoidozlu olgularda tanıya yardımcı idi. 22 olguda skalen lenf bezi biyopsisi ve 1 olguda cilt biyopsisi ile tanıya ulaşılmıştı. TBAB ile sonuç alınamayan 14 olguda kesin tanıya açık akciğer biyopsisi ile gidilmişti. Olguların 55 (%33,7)' i patolojik tanı almıştı.104 (%63,8) olguda öykü, klinik ve radyolojik verilerle olası tanıya varılmıştı.3 olguda (%1,8) spesifik tanıya ulaşılamamıştı. Tanıya ulaşılan 160 hastanın 75 (%40)'i steroid tedavisi almıştı ve bunlardan 18 hastaya INH profilaksisi uygulanmıştı. 85 (%52,1) hasta da semptomatik tedavi ile takip edilmişti. Sonuç olarak, DPAH düşünülen hastalarda öykü, klinik ve radyolojik bulguların iyi irdelenmesi, tolere edebilecek hastalara TBAB ön planda düşünülmesi ve özellikle sarkoidoz şüphesi olan hastalarda skalen lenf bezi biyopsisinin tanı aşamasında akılda tutulması gerektiği kanaatine vardık.

PS 106 Akciğer tutulumu olan kollajen vasküler hastalıklı olgularımızın değerlendirilmesi

Kanmaz Zehra Dilek, Yenibertiz Derya, Ortaköylü Gönenç, Bahadır Ayşe, Atabeyli Firdevs, Tuncay Esin, Çağlar Emel

Yedikule Göğüs Hastalıkları ve Göğüs Cerrahisi Eğitim ve Araştırma Hastanesi, İstanbul

Bu çalışmada 2002-2007 yılları arasında hastanemizde yatarak konnektif doku hastalığı ve akciğer hastalığı tanısı alan 27 olgu retrospektif olarak değerlendirildi. Olgularımızın 19 'u kadın 8'i erkek olup yaş ortalamaları 53,18±14,7 idi. Romotoid artrit tanısı alan 11 olgumuzun 6'sında plevral tutulum, 3'ünde diffüz intersitisyel fibroz, 2'sinde ramotoid nodül saptandı. Sistemik lupus eritematöz tanısı alan 8 olgunun 5'inde plevral hastalık, 2'sinde pulmoner emboli 1'inde intersitisyel fibroz saptandı. Behçet tanısı alan 3 olguda pulmoner arter anevrizması arteryel, venöz tromboz saptandı. Skleroderma tanısı alan 5 olgunun3'ünde diffüz intersitisyel fibroz,1 olguda akciğer kanseri,1olguda pnömotoraks saptandı.

PS 107 Nadir akciğer tutulumları ile başvuran iki SLE olgusu

Şahin Sezgi, Turay Ülkü Yılmaz, Erdoğan Yurdanur, Yılmaz Aydın, Çiftçi Bülent, Biber Çiğdem, Ergün Pınar, Ayten Gülen Ece, Aydın Leyla Yılmaz

Atatürk Göğüs Hastalıkları ve Göğüs Cerrahisi Eğitim ve Araştırma Hastanesi, Göğüs Hastalıkları

Bağ dokusu hastalıkları, genetik, yapısal ve çevresel faktörlerin etkileşimi sonucu bağışıklık sistemi aracılığı ile ortaya çıkan inflamatuar hastalıkların heterojen bir grubudur. Sistemik lupus eritematozus (SLE) solunum sistemini sıklıkla etkileyen bir bağ dokusu hastalığıdır. SLE'de en sık görülen pulmoner patoloji plörezi olmakla birlikte pek çok farklı pulmoner tutulum paterni gözlenebilmektedir. İlk olgumuz 32 yaşındaki kadın hasta Hepatit C enfeksiyonu nedeniyle almakta olduğu İnterferon ve Ribavirin tedavileri kesildikten hemen sonra ortaya çıkan akut dispne ve öksürük şikayetleri ile başvurdu. Bilateral plevral efüzyon saptanan hastanın ekokardiografisinde pulmoner hipertansiyon (PHT) tespit edildi. Dinamik Toraks BT'de sağ pulmoner arter alt dalında trombüs ile uyumlu görünüm saptandı. Kollajen doku belirteçlerinden Anti-Nükleer Antikoru 1/80 titrede pozitif geldi. SLE tanısı konan hastada tespit edilen PTE'nin SLE'ye bağlı olduğu düşünüldü. PTE, SLE'deki mortalitenin %25'inden sorumludur.
İkinci olgumuz 42 yaşındaki kadın hastada akut dispne etyolojisi araştırılırken optik nörit gelişti. Hastanın hikayesinden fotosensitivitesi ve el küçük eklemlerinde artriti olduğu öğrenildi. Fizik muayenede malar rush saptanan hastanın tam kan sayımınında anemi ve lökopeni tespit edildi. Akciğer grafisinde bilateral diyafragma yüksekliği mevcuttu. Ekokardiografik olarak ölçülen pulmoner arter basıncı yüksekti. Kollajen doku belirteçlerinden anti-ds DNA pozitif bulundu. Bu bulgularla hastaya SLE tanısı kondu. Sonuç olarak, SLE'de pulmoner tutulum artmış mortaliteyle ilişkili olduğundan önemlidir. SLE tanısı konulan bu iki olguda saptanan pulmoner patolojiler nadir görülmeleri nedeniyle sunulmaya değer bulunmuştur.

PS 108 Tekrarlayan Px, bilateral plevral nodüller, şilöz ampiyem ile seyreden bir romatoid artrit vakası

Öztaş Selahattin, Saraç Sema, Tümer Özlen, **Şen Güler Aytül**, Erdem İpek, Kurutepe Melahat

Süreyyapaşa Göğüs Hastalıkları ve Göğüs Cerrahisi Eğitim ve Araştırma Hastanesi

63y, K: Nefes darlığı, öksürük, son 4 ayda 10 kg kadar kilo kaybı şikayetleri ile başvurdu.
Hikayesi: Kliniğimize başvurmadan 6 ay önce 2 kez tekrarlayan Px'leri nedeniyle tüp drenaj uygulanmış.
Özgeçmiş: Romatoid artrit, HT, Hipertirodi, Beyaz toprak maruziyeti.
Akciğer grafisi: Sağda hidro Px,solda plevral efüzyon.
Toraks BT: Her iki pulmoner arterde pulmoner emboli ile uyumlu dolum defekti. Bilateral plevrada yer yer nodüler vasıfta plevral kalınlaşma, her iki akciğerde multipl nodüler lezyonlar.
PET-CT: Bilateral plevral yüzlerde malignite şüpheli hipermetabolik odak.
Hastaya torasentez yapıldı. Eksuda vasfında, ampiyem karakterinde mayi alındı. Sol VATS+plevra biyopsisi uygulandı. Patoloji: romatoid nodül olarak raporlandı.

PS 109 Antisentetaz sendromu: Bir olgu nedeniyle

Ortaköylü Mediha Gönenç, Bahadır Ayşe, Alkan Figen, Moğolkoç Ümit, Çağlar Emel

Yedikule Göğüs Hastalıkları ve Göğüs Cerrahisi Eğitim ve Araştırma Hastanesi

Antisentetaz sendromu nadir görülen, etyolojisi bilinmeyen kronik otoimmun bir hastalıktır ve serumda antisentetaz antikorların varlığı ile karakterize miyozit ve/veya interstisyel akciğer hastalığı ve/veya kronik eklem tutulumu ile kendini gösterir. 51 yaşında kadın hasta, bir yıl önce başlayan eforlu nefes darlığı ve öksürük yakınmalarıyla müracaat etti. Toraks HRCTsinde bilateral çok sayıda hava kisti, çevre parenkimde yoğunluk artışları saptandı. FVC 1.5 L (%57), FEV1 1.3L (%59), DLCO 14 ml/mmHg/dk (%63) bulundu. Transbronşial akciğer biyopsisinin histopatolojik tetkikinde alveolar septalarda mononükleer iltihabi hücre infiltrasyonu, Tip II pnömositlerde proliferasyon ve deskuamasyon bulguları görüldü. Serumda Anti-ENA Jo 1(+) bulunması üzerine romatoloji bölümü ile konsülte edilen hastamıza antisentetaz sendromu tanısı kondu; steroid ve siklofosfamid tedavisi başlandı. Halen takip ettiğimiz hastamız literatür bilgileri ile değerlendirilerek sunuldu.

PS 110 Güvercin besleyici hastalığı (Hipersensitivite Pnömonisi): Olgu sunumu

Gayaf Mine[1], Karasu Işıl[1], Çakan Aydan[1], Özsöz Ayşe[1], Aydoğdu Zekiye[2]

[1] İzmir Dr. Suat Seren Göğüs Hastalıkları ve Cerrahisi Eğitim ve Araştırma Hastanesi; Göğüs Hastalıkları ve Tüberküloz Kliniği
[1] İzmir Dr. Suat Seren Göğüs Hastalıkları ve Cerrahisi Eğitim ve Araştırma Hastanesi; Patoloji Bölümü

Hipersensitivite pnömonisi antijenik ajanların yoğun ve tekrarlayan inhalasyonları sonucu gelişen, intersitisyel ve parankimal dokuları etkileyen bir inflamatuar hastalıktır. "Ekstrensek allerjik alveolit " adı da verilir.
Yirmiyedi yaşında erkek olgu nefes darlığı ve ateş yakınması ile hastaneye başvurdu. Anamnezde hobi olarak evinde güvercin beslediği öğrenildi. PA akciğer grafisinde orta ve alt zonlarda mikronodüler infiltrasyon mevcuttu. Anamnez, klinik ve radyolojik bulgular eşliğinde transbronşiyal biyopsi ve bronkoalveoler lavaj ile hipersensitivite pnömonisi tanısı kondu. Maruziyetten kaçınması önerildi ve kortikosteroid tedavi ile klinik ve radyolojik gerileme izlendi. Olgu dispne ve ateş kliniği ile beraber radyolojide mikronodüler patern izlenen hastalarda hipersensitivite pnömonisinin de akla getirilmesi, anamnezin ayrıntılı alınması gerektiğinin vurgulanması için sunulmuştur.

PS 111 Sarkoidozlu olgularımızın tanısal özellikleri

Arbak Peri, Annakkaya Ali Nihat, Balbay Öner, **Karataş Naciye**, Akın Neşe, Güleç Ege, Yeşiloğlu Reşat

Düzce Üniversitesi Tıp Fakültesi, Göğüs Hastalıkları Anabilim Dalı, Düzce

Göğüs Hastalıkları bölümü tarafından 1999-2007 yılları arasında izlenen ve kayıtlarına ulaşılan 20 hastanın (ortalama yaş 46±12, 14 kadın, 6 erkek) verileri sunuldu. Olgularımızın 15'i (%75) sigara kullanmıyordu. Tanı sırasında olguların 6'sında (%30) akciğer tutulumu, 4'ünde (%20) lenfadenomegali, 3'ünde akciğer ve lenfadenomegali (%15), 2'sinde sadece eritema nodozum (%10), diğer 5 olguda farklı tutulum ve kombinasyonlar (eklem, mide vb.) bulunmaktaydı. Akciğer grafisi evrelemesine göre olguların 11'i (%55) Evre 1, 8'i (%40) Evre 2, 1'i (%5) Evre 3'tü. Biyopsi yapılan 16 olgunun (%80) 4'ünde akciğer (%25), 6'sında cilt (%37.5), 4'ünde skalen (%25), 2'sinde lenfadenomegali örneklerinde (%12.5) tanı konulmuştu. Tedavi başında ortalama lökosit değeri 6333.3 ± 1467.9 (mm3), Hb 13.3 ± 1.4 (gr/L), sedimentasyon 34.6 ± 20.0 (mm/sn), serum kalsiyumu 9.2 ± 0.6 (mg/dl), serum angiotensin konverting enzim düzeyi 73.0 ± 41.6 (IU/L) idi. Tedavi kayıtlarına ulaşılan toplam 19 olgunun (%95) 10'unda (%52.6) gözlem, 5'ine sistemik steroid (%26.3) ve 4'üne (%21.1) inhaler steroid kullanılmıştı. İlk 6 ayda kontrole gelen 10 olgunun 7'sinde şikayetler düzelmişti. Olgularımızın özelliklerini literatür ile karşılaştırdık

PS 112 Pulmoner sarkoidoz ve klinik özellikleri: 27 olgunun analizi

Tozkoparan Ergun, Özkara Bikemgül, Uçar Ergun, Deniz Ömer, Bilgiç Hayati, Ekiz Kudret

Gülhane Askeri Tıp Akademisi Göğüs Hastalıkları Anabilim Dalı, Ankara

Bu çalışmada son iki buçuk yıl içerisinde Gülhane Askeri Tıp Akademisi (GATA) Göğüs Hastalıkları kliniğinde tanı konan sarkoidoz olgularının tanı yöntemleri, genel klinik parametreleri ve bunların birbiriyle korelasyonunu araştırmak amaçlandı.
Ocak 2005 ve Haziran 2007 ayları arasında GATA Göğüs Hastalıkları kliniğinde tanı konan toplam 27 olgunun dosyaları retrospektif olarak incelendi. Olguların demografik özellikleri, yakınmaları, evreleri, ekstrapulmoner tutulum varlığı, spirometrik değerleri, rutin biyokimya değerleri kaydedildi.
Olguların üçü kadın 24'ü erkekti. Yaş ortalamaları 30,4±7,8 idi. Patolojik tanı 15 olguda bronkoskopik örneklerden (8 transbronşiyal parankim biyopsisi, 4 transtrakeal iğne aspirasyonu, 3 karinal biyopsi) konarken 11 olguda mediastinoskopi 1 olguda ise torakotomi uygulandı. Ekstrapulmoner tutulum olarak sadece 1 olguda üveit saptandı.
Evre I olgularda evre II olgulara göre istatistiksel olarak anlamlı düzeyde yüksek serum kolesterol (196,0±36,0 ve 166,6±28,8 mg/dL; p=0,26) ve kalsiyum (9,59±0,4 ve 9,01±0,6 mg/dL; p=0,031) düzeyleri saptandı. Ayrıca tüm olguların kolesterol ve kalsiyum değerleri radyolojik evre ile anlamlı düzeyde orta derecede negatif korelasyon gösterdi (sırasıyla r=-0,488 ve r=-0,412). İlginç olarak tüm olguların zorlu vital kapasite (ZVK) parametreleri hemoglobin, kreatin ve kalsiyum değerleriyle pozitif, eritrosit sedimentasyon hızı (ESH) ile anlamlı düzeyde negatif korelasyon gösterdi (sırasıyla: r=0,529, r=0,619, r=0,35, r=-0,564). Benzer şekilde zorlu ekspiryumda birinci saniyede ekspire edilen volüm (ZEV1) ile hemoglobin, albumin /globulin oranı, kreatin ve kalsiyum düzeyleri arasında pozitif, ESH ve alkalen fosfataz düzeyleri arasında anlamlı düzeyde hafif ve orta derecede negatif korelasyon vardı (sırasıyla: r=0,37, r=0,343, r=0,492, r=0,45, r=-0,406, r=-0,345).
Sarkoidozda kalsiyum metaboloizmasının etkilendiği bilinmektedir. Bu durum serum kalsiyum ve alkalen fosfataz düzeylerinin sarkoidozda evre ve spirometrik değerlerle olan ilişkisini açıklayabilir. Ayrıca kronik inflamatuar durumlarda kolesterol düzeyinin yükselebileceği de bildirilmiştir. Her ne kadar tüm olgularda yukarıda belirtilen tüm biyokimyasal parametreler laboratuarın normal sınırları arasında idiyse de, hemoglobin, ESH ve kreatin düzeylerinin evre, ZVK ve ZEV1 ile olan korelasyonunu açıklayacak bilgiye sahip değiliz. Bulgularımızın göreceli olarak olgu azlığı nedeniyle rastlantısal olarak mı ortaya çıktığını yoksa sarkoidozun sistemik etkilerinin sandığımızdan çok mu daha fazla olduğunu ortaya koyabilmek için çok daha geniş serili çok merkezli prospektif çalışmalara gereksinim olduğunu ve sarkoidozun farklı sistemik etkilerinin olabileceğini düşünüyoruz.

PS 113 Multipl tutulumla seyreden sarkoidoz olgusu

Batmaz Emrah, Özdemir Levent, Hatipoğlu Osman Nuri

Trakya Üniversitesi Tıp Fakültesi, Göğüs Hastalıkları Ana Bilim Dalı, Edirne

31 yaşındaki erkek hasta sağ kasık bölgesinde şişlik ve öksürük şikayeti ile başvurdu. Hastaya sağ inguinal bölgedeki 7x4 cm boyutlarındaki lenfadenopatiden yapılan biyopsi sonucunda non kazeifiye granülomatöz lenfadenopati rapor edildi. Tomografisinde multipl hiler ve mediastinal lenfadenopati izlendi. Sağ dirsek bölgesinde ciltten kabarık 4-5 adet kırmızı-morumsu lezyonları mevcuttu. Lezyonlardan alınan biyopsi sonucu da sarkoidoz ile uyumlu kronik granülomatöz iltihap olarak rapor edildi. Hastanın fizik muayenesinde sol parotis sağa gore daha şiş saptandı. Senkop öyküsü olan ve EKG'sinde 1. derece atrioventriküler blok saptanan hastanın ekokardiografisi normaldi. Yapılan Ga-67 sintigrafisinde multipl hiler ve mediastinal lenfadenopatilerde belirgin, sol parotis bölgesinde ise hafif bir aktivite artışı izlendi. Multipl tutulumla seyreden bu sarkoidoz olgusunu sunmayı uygun bulduk.

PS 114 İki olgu nedeni ile endobronşial sarkoidozis

Öneş Canan, Soyhan Arzu, Bodur Sinan, Eren Ayşegül, Maraşlı Dida, Hazar Armağan

Süreyyapaşa Göğüs Hastalıkları ve Göğüs Cerrahisi Eğitim ve Araştırma Hastanesi

Sarkoidozis primer olarak akciğer ve lenfatik sistemi etkileyen sistemik granülomatöz bir hastalıktır. Akciğer parankimi çoğunlukla etkilenir, hava yolu mukozası daha nadir olmak üzere tutulabilir. İki endobronşial nodüler sarkoidozis vakasını nadir görülmesi nedeni ile sunmayı uygun bulduk. Birinci vaka nefes darlığı ve kuru öksürük yakınmaları ile başvuran 30 yaşında kadın hasta idi. PA akciğer grafisinde bilateral hiler lenfadenomegali ve Toraks BT'sinde 1-2 cm boyutlarında multipl mediastinal lenfadenopatiler mevcuttu. Bronkoskopik tetkikte bilateral multipl 2-3 mm çaplı mukozadan kabarık nodüler lezyonlar izlendi. Ellibir yaşındaki ikinci vaka göğüs ağrısı ve kuru öksürük şikayeti ile polikliniğimize başvuran kadın hasta idi. Pa akciğer grafisinde bilateral hiler lenfadenomegali ve Toraks BT'sinde mediastinal ve hiler lenfadenopatiler gözlendi. Bronkoskopik tetkikte solda mukozada yaygın 2-3 mm çaplı sarı-beyaz renkli multipl nodüler lezyonlar izlendi. Her ikisinin de patoloji sonuçları non-kazeifiye granülomatöz inflamasyon olarak geldi. Bu bulgular ile hastalara sarkoidozis tanıları kondu. Sonuç olarak endobronşial sarkoidozis nadir görülen bir bulgu olmasına rağmen şüphelenilen vakalarda bronşial mukozal biopsi alınması tanı koydurucu olmaktadır.



Olgu 1: Fiber optik bronkoskopide mukozal granulomlar

PS 115 Sarkoidozda dalak tutulumu

Kömürcüoğlu Berna, Kararmaz Emine, Yalnız Enver, Özden Emel, Aktoğu Serir

Dr.Suat Seren Göğüs Hastalıkları Hastanesi, Göğüs Hastalıkları Kliniği, İzmir

28 yaşında bayan hasta bir yıl önce boyunda şişlik yakınması ile başvurmuş. Boyunda solda belirgin en büyüğü solda 2*3 cm supraklaviküler LAM ve PA akciğer grafisinde bilateral hiler dolgunluk ve orta zonda retiküler infiltrasyon saptanmış. Toraks HRCT sinde bilateral hiler ve mediastinal LAM ve akciğerlerde bilateral retikülonodüler infiltrasyonlar rapor edilmiş. Sedimantasyon: 50mm/h, BKH: 11.6, Hb. 13, HTC: 32, PLT: 325.000, SFT: DLCO %75 restriktif bulgular saptanmış. Hastanın boyundan yapılan LAM biyopsisinde nonkazeifiye granülomlar -sarkoidoz- olarak rapor edilmiş. Olgu evre II sarkoidoz tansıs ile ilaçsız izleme alınmış. Hastanın izleminde son bir aydır nefes darlığında artma ve halsizlik yakınmasının artması üzerine tekrar değerlendirildi. Toraks HRCT'de parankimal infiltrasyonlarda artma, DLCO % 55 'da düşme, ACE düzeyinde artma saptandı. Ayrıca hastanın Toraks BT 'sinde dalakta önceki BT'lerinde izlenmeyen multipl nodüller (granülomatöz lezyonla uyumlu olarak yorumlandı) izlendi. Hastaya metil prednisolon 1 mgr/kg sistemik tedavi başlandı. hastanın kontrollerinde DLCO da düzelme ve dalaktaki multipl nodüler lezyonlarda regresyon saptandı. Sarkoidoza bağlı dalak tutulumu literatürde ektrapulmoner tutulum odaklarından biri olarak bahsedilsede klinikte nadir olarak ortaya çıkmaktadır. nadir bir olgu olması ve tedaviye yanıtı açısında sunuldu.

PS 116 Bilateral diffüz alveoler patern ile başvuran iki sarkoidoz olgusu

Canel Evren, Kekeçoğlu Aybüke, Karaokur Burcu, Yurt Sibel, Kutbay Özçelik Hatice, Koşar Filiz

Yedikule Göğüs Hastalıkları ve Göğüs Cerrahisi Eğitim ve Araştırma Hastanesi, Göğüs Hastalıkları, İstanbul

Sarkoidozda akciğer grafisinde tipik olarak bilateral ve simetrik hiler adenopati görülür, parankim lezyonları nodüler ve retiküler tarzda olup daha çok üst lob yerleşimlidir. Parotis bezi tutulumu nadir görülmektedir. Atipik radyolojik paternle karşımıza çıkan ve birinde parotis bezi tutulumu olan sarkoidoz tanılı iki olgumuzu sunacağız.
İlk olgumuz; 40 yaşında bayan hasta. 1,5 aydır nefes darlığı, yüzde şişme, öksürük şikayeti olan hastanın posteroanterior(PA) akciğer grafisinde bilateral orta- alt zonlarda alveoler infiltrasyonu olması nedeni ile servise yatırıldı. Fizik muayenesinde solunum seslerinde bilateral alt zonlarda kaba raller duyuluyordu, bilateral preaurikular bölgede ağrısız 3x2 cm boyutlarında kitle saptandı. Toraks bilgisayarlı tomografisinde(BT) multipl mediastinal lenfadenomegali (LAM), multipl parankimal nodül, vertebra ve kostalarda yer yer sklerotik alanlar izlendi. Anterior karina ve sağ paratrakeal bölgeden yapılan WANG ile iğne aspirasyonu sonucu kronik granülomatöz iltihap hücreleri, bronş biyopsi sonucu kronik granülomatöz bronşit olarak geldi, bronkoalveolar lavaj (BAL) sıvısında CD4/CD8: 2.47 olan lenfositik alveolit bulguları mevcuttu. Göz muayenesi normaldi. Kan anjiotensin converting enzim (ACE) düzeyi 56.00 U/L (8.00-52.00) idi. İdrar ve kan kalsiyumu normal sınırlardaydı. Hasta sarkoidoz kabul edilerek 0,5 mg/kg/gün steroid tedavisi başlandı, 1 ay sonraki kontrollerinde belirgin regresyon izlendi. İkinci olgumuz; 21 yaşında bayan hasta. Öksürük, nefes darlığı yakınması olan hastanın PA akciğer grafisinde bilateral tüm zonlarlarda alveoler infiltrasyon alanları izlenmesi üzerine servise yatırıldı. Laboratuar tetkiklerinde Lökosit: 13900, CRP: 3,8 mg/dl, sedimentasyon 41/saat, Hb:11,1 g/dl, Htc: 33,9% idi, diğer biyokimya değerleri normaldi. Üç kez balgam ARB' si negatifti. Toraks BT' sinde mediastinal multiple LAM, bilateral buzlu cam tarzında yamalı infiltrasyonları mevcuttu. ENA profili negatifti. Sol alt lob süperiordan alınan transbronşial biopsisi kronik granülomatöz iltihapla uyumlu olarak raporlandı. BAL sıvısında CD4/CD8: 5.22 olan lenfositik alveolit mevcuttu. Serum ACE düzeyi 154.7 U/L, idrar ve kan kalsiyumu normal sınırlardaydı. Göz ve dermatoloji muayenesi normaldi. Hasta sarkoidoz olarak değerlendirilerek 0,5 mg /kg/gün dozunda steroid tedavisi başlandı. 15 gün sonraki kontrolünde regresyonu mevcuttu. İki hasta da servisimiz takibindedir.
Sonuç: Tipik radyolojik görünüm bilateral hiler ve mediastinal LAM ve/veya interstisyel patern şeklinde parankim tutulumu olmakla birlikte bilateral diffüz alveoler dansite artışı ile gelen bir hastada ayırıcı tanıda sarkoidoz akılda tutulmalıdır.

PS 117 Atipik sarkoidozis radyolojisi: Bir olgu nedeniyle

Ertuğrul Ahmet

Gata Göğüs Hastalıkları Anabilim Dalı, Ankara

Amaç: Sarkoidozis; sebebi bilinmeyen, sıklıkla akciğerleri ve intratorasik lenf nodlarını tutan sistemik bir granülomatöz hastalıktır. Genellikle tipik radyolojik bulguları olmasına rağmen, nadiren atipik radyolojik bulgularla seyredebilmekte ve tanıda gecikmelere neden olmaktadır. Biz de sarkoidozisin atipik radyolojik bulgularına dikkat çekmek için olgumuzu sunmayı uygun bulduk.
Olgu: Şikayeti olmayan, 21 yaşında erkek hasta PA akciğer grafisinde tespit edilen lezyonlar üzerine kliniğimize sevk edilmiş. Çekilen toraks bilgisayarlı tomografisinde; sol akciğer üst lobta 2.5 cmlik yumuşak doku lezyonu, bilateral mediastinal, hiler lenfadenopati, yine bilateral tüm akciğer alanlarını içeren yama tarzında, içeresinde hava bronkogramları olan infiltrasyonlar ve sağda daha fazla olmak üzere bilateral plevral efüzyon tespit edildi. Yapılan transbronşiyal parankim ve kapalı plevra biyopsisi sonucu granülomatöz inflamasyon saptandı. Granülomatöz inflamasyonun diğer nedenleri ekarte edildikten sonra başlanan steroid tedavisi ile 4. ayda lezyonlarda tama yakın gerileme izlendi.
Sonuç: Pulmoner sarkoidozisin atipik radyolojik bulgularla karşımıza gelebileceği akılda tutulmalı ve tanıda gecikmelere neden olmamak için başlangıçtaki ayırıcı tanılar arasında mutlaka düşünülmelidir.

PS 118 Pulmoner tromboemboli hastalarında homosistein düzeyi ve lipid profili ilişkisi

Parlak Ebru Şengül[1], Karalezli Ayşegül[1], Tunç Nurettin[2], Yavuz Elif[1], Hasanoğlu Hatice Canan[1]

[1] Ankara Atatürk Eğitim ve Araştırma Hastanesi, Ankara
[2] İstanbul Eğitim ve Araştırma Hastanesi, İstanbul

Ayrı ayrı yapılan çalışmalarda pulmoner tromboemboli (PTE) ve derin ven trombozu (DVT) olan hastalarda hiperhomosisteinemi ve kolesterol yüksekliğinin DVT ve PTE'ye predispoze olmasından yola çıkılarak PTE hastalarında homosistein yüksekliği ve lipid yüksekliğinin bir arada bulunma sıklığını araştırmayı planladık. Bu nedenle homosistein ve lipid profili düzeylerinin ilişkisini retrospektif olarak araştırdık.
Gereç ve Yöntem: Çalışmaya yaş ortalaması 56,97±13,66 olan toplam 40 PTE tanısı konmuş hasta alındı. Hastaların %21'i (%52,5) kadın, %19'u (%47,5) erkekti. Bu hastalarda rutin olarak bakılan homosistein, total kolesterol, trigliserid (TG), LDL ve HDL kolesterol düzeyleri değerlendirildi. Hastalar grup 1 ve 2 olarak 2 grupta değerlendirildi. Grup 1'e homosistein düzeyi yüksek olan 28 (%70) hasta alındı. Grup 2 'ye homosistein düzeyi normal olan 12 (%30) hasta alındı. Grup 1 ve 2 hastalarda total kolesterol, TG, LDL ve HDL düzeyleri korelasyon testi ile karşılaştırıldı. Değerlendirmeler Tablo I'de gösterildi. Her iki grupta total kolesterol, TG, LDL ve HDL kolesterol için p>0,05'di. Değerlendirmelerde gruplar arasında istatistiksel olarak anlamlı bir ilişki saptanmadı.
Sonuç: Çalışmaya alınan PTE hastalarının 28'inde (%70) homosistein düzeyi yüksekti. 12 hastada (%30) homosistein düzeyi normaldi. Total kolesterol 16 hastada (%40), TG düzeyi 4 (%10) hastada, LDL düzeyi 29 (%72,5) hastada yüksekti, HDL düzeyi 18 (%45) hastada düşüktü. Diğer çalışmalarda olduğu gibi biz de çalışmamızda PTE hastalarında homosistein ve LDL yüksekliğini bir arada gördük; ancak bu ilişkinin birlikteliğinin istatistiksel olarak anlamlı olmadığını saptadık. Sonuç olarak homosistein değeri yüksek ve normal olan gruplar ile lipid profili karşılaştırıldığında istatistiksel olarak anlamlı bir ilişki saptanmadı.

Homosistein düzeyleri ve lipid profilinin karşılaştırılması

	Homosistein µmol/L ortalama±SD	**T. kolesterol mg/dL ortalama±SD**	**Trigliserid mg/dL ortalama±SD**	**LDL mg/dL ortalama±SD**	**HDL mg/dL ortalama±SD**
Grup 1*	22,38±8,36	230,62±37,21	264,50±87,34	137,46±26,41	***28,72±4,90
n= 28	n=28	n=16	n=4	n=29	n=18
Grup 2**	10,19±1,45	167,41±22,77	131,88±38,19	89,65±10,36	41,40±5,22
n=12	n=12	n=24	n=36	n=11	n=20
p****	p>0,05	p>0,05	p>0,05	p>0,05	p>0,05

*Homosistein düzeyi yüksek olan hastalar (n=28). **Homosistein düzeyi normal olan hastalar (n=12). ***HDL değeri düşük olan hastalar. ****p>0,05 istatistiksel olarak anlamlı ilişki saptanmamıştır.

PS 119 Kliniğimizde hemoptizi şikayeti ile başvuran ve Behçet Hastalığı teşhisi konulan olguların özellikleri

Yurt Sibel, Özçelik Hatice Kutbay, Özdemir Kamil, Karaokur Burcu, Canel Evren, Koşar Ayşe Filiz

Yedikule Göğüs Hastalıkları ve Göğüs Cerrahisi Eğitim ve Araştırma Hastanesi

Behçet hastalığı, birçok sistemi tutabilen kronik, yineleyici, inflamatuar bir hastalıktır. genetik yatkınlık zemininde bazı çevresel faktörlerin yarattığı immun bozukluğun hastalıktan sorumlu olduğu düşünülmektedir. Behçet hastalığı tanısı için hastada yineleyici oral ülserasyona ek olarak aşağıdakilerden en az ikisinin bulunması gerekmektedir: Yineleyici genital ülserasyon, göz tutulumu, cilt lezyonları, pozitif paterji testi. Ancak ayrıca pek çok organın da tutulabildiği bilinmektedir. Başta venöz taraf olmak üzere bütün vasküler ağaç, pulmoner arterler, eklemler, gastrointestinal kanal ve sinir sistemi, tutulabilen başlıca sistemlerdir. Kliniğimizde takip edilen Behçet hastalığı teşhisi konulan ve iki erkek ve bir bayan üç hastayı sunuyoruz. Olgularımızdan 23 yaşındaki erkek hasta ateş halsizlik ve kilo kaybı şikayetleri ile başvurduğu hastanemizde verilen nonspesifik antibiotik tedavisine cevap vermeyince çekilen toraks BT de yamalı infiltrasyonlar ve daha sonra kısa sürede gelişen düzgün sınırlı kitle lezyonlar nedeniyle çekilen dinamik kontratlı BT de her iki akciğerde anevrizma ile uyumlu bulgular saptandı, oral ülserler de tarifleyen hastanın paterji testi 2 defa (-), daha sonra 1 defa (+) geldi, eritema nodosum da tarifleyen hastanın romatoloji kliniği ile yapılan konsültasyonunda Behçet hastalığı düşünülerek steroid, kolşisin ve aylık siklofosfamid tedavisi ile takibe alındı, 1 yıldır takipte olan hasta 1 defa abondan hemoptizi ile yoğun bakıma yatmış ancak şu an klinik şikayeti olmadan takiptedir, 18 yaşındaki erkek hasta ise hemoptizi şikayetiyle geldi, bilateral pulmoner arterlerde genişleme saptanan hastanın paterji testi (-) idi, oral ve anal ülserler tarifleyen hastanın HLAB5 (+) gelmesi üzerine Behçet hastalığı düşünülerek steroid ve immunsupresif tedavi başlandı, kilinik ve radolojik düzelme izlenen hasta halen 6 aydır takiptedir, 36 yaşındaki bayan hasta da hemoptizi şikyeti olması üzerine çekilen toraks BTleri ile hastanemize yönlendirilmişti, kitle lezyonu düşünülmüş ancak pulmoner arter anevrizması olabileceği düşünülen hastanın çekilen dinamik kontrastlı BT lerinde tromboze bilateral pulmoner arter anevrizmaları düşünülmesi üzerine paterji testi istendi ve (+) saptandı, genital ülserler de tarifleyen hastanın göz muayenesinde iridosiklit saptandı, ciltte de lezyonları olan hastanın alınan biopsileri lökositoklastik vaskülitle uyumlu geldi, başlanan steroid ve kolşisin tedavisinden sonra şikayetleri ve radyolojisi kısmen gerileyen hasta halen 1 aydır takiptedir. Hemoptizi şikayeti ile başvuran ve radyolojik görüntülerde pulmoner arter anevrizmaları düşündüren görüntüler izlenen hastalarda Behçet hastalığı düşünülmelidir

PS 120 Hemoptizinin kontrolünde bronşial arter embolizasyonu

Ortaköylü Mediha Gönenç[1], Bahadır Ayşe[1], Alkan Figen[1], Aynacı Engin[1], Çağlar Emel[1], Poyanlı Arzu[2]

[1] Yedikule Göğüs Hastalıkları ve Göğüs Cerrahisi Eğitim ve Araştırma Hastanesi
[2] İstanbul Üniversitesi Tıp Fakültesi Radyoloji Anabilim Dalı

Hemoptizi tedavisinde bronşial arter embolizasyonunun başarılı bir metod olduğu bildirilmektedir. 2004-2007 yılları arasında kliniğimize ciddi hemoptizi ile müracaat eden ve bronşial arter embolizasyonu uygulanan onbir hasta (9 erkek,2 kadın) incelendi. Hastaların yaş ortalaması 61.09±6.47 (53-70) idi. Hemoptizinin nedeni 6 hastada sekel tüberküloz, 3 hastada bronşektazi, hastada bronşektazi+aspergilloma, 1 hastada akciğer kanseri idi. Hastalar ortalama 12.18±11.25 (2-36) ay takip edildi. Bir hastada işlemden sonra 3 gün minimal hemoptizi devam etti, daha sonra görülmedi (takip süresi 21 ay). Bir hastada (akciğer Ca) 1. ayda, bir hastada (bronşektazi+aspergilloma) 5.ayda bir kez hemoptizi oldu, daha sonra tekrarlamadı. Sekel tüberkülozu olan bir hastada 4.ayda rekürrens oldu ve halen aralıklı olarak hemoptizisi devam etmektedir. İşlem sonrası görülen komplikasyonlar 3 hastada plöritik göğüs ağrısı, 1 hastada plöritik göğüs ağrısı ve disfaji idi.
Sonuç olarak bronşial arter embolizasyonunun hemoptizinin kontrolünde güvenilir ve etkili bir tedavi yaklaşımı olduğunu düşünüyoruz.

PS 121 Omuz artroskopi sonrası gelişen pulmoner emboli olgusu

Pazarlı Ahmet Cemal[1], İnönü Handan[1], Güneş Taner[2], Yılmaz Ayşe[1], Sarıkaya Başar[3], Seyfikli Zehra[1]

[1] Gaziosmanpaşa Üniversitesi, Göğüs Hastalıkları Anabilim Dalı, Tokat
[2] Gaziosmanpaşa Üniversitesi, Ortopedi Anabilim Dalı, Tokat
[3] Gaziosmanpaşa Üniversitesi, Radyoloji Anabilim Dalı, Tokat

Giriş: Pulmoner tromboemboli (PTE) olgularının %5 'inde üst ekstremite, boyun venleri ve superior vena cava, daha az bir kısmında da sağ kalp boşluklarından ve pulmoner arterlerdeki primer trombüslerden kaynaklanır. Olgumuz omuz artroskopisi sonrası gelişen pulmoner emboli nedeni ile sunuldu.
Olgu: 44 yaşında erkek olgu 2 gündür solda göğüs ağrısı ve 5 gün önce ani başlayan 2 kez tekrarlayan nefes darlığı ile başvurdu. Özgeçmişinde özellik olmayan hastaya 5 gün önce omuz artroskopisi uygulanmıştı. Hastanın fizik muayenesi, rutin kan tetkikleri ve elektrokardiyografi' si normaldi. Posterioanterior akciğer grafisinde sol alt zonda lineer atelektaziler tespit edildi. Arter kan gazı analizinde hipoksemi, hipokapni ve alveolo-arteriyel gradient artışı mevcuttu.PTE öntanısı ile çekilen spiral BT anjioda sağ akciğer üst lob arterinde ve bilateral segmental arterlerde trombus ile uyumlu dolum defektleri izlendi. Hastaya PTE tanısı ile düşük molekül ağırlıklı heparin tedavisi başlandı. Alt ekstremite venöz doppler ultrasonografisi ve ekokardiyografi incelemesi sonucu normaldi. Üst ekstremite venöz dopler ultrasonografisi artroskopi sonrası stabilize edici bandaj nedeni ile yapılamadı. Olgumuz omuz artroskopisi sonrası üst ekstremite immobilizasyonuna bağlı gelişen olası venöz trombüse bağlı PTE tanısı ile takibe alındı.
Tartışma: PTE 'lerin %95'i alt ekstremite proksimal derin ven trombozu (DVT) ile birlikte gelişmekte ve DVT' nin komplikasyonu olarak değerlendirilmektedir. Kadınlarda özellikle doğum ve cerrahi girişim sonrası, erkeklerde özellikle periprostatik kaynaklı pelvis venlerinden ve inferior vena cava'dan gelen trombüsler de pulmoner tromboemboli' ye yol açabilmektedir. Üst ekstremite venlerindeki trombüse bağlı PTE, olguların %5-6'sını oluşturur. Aksillo-subklavian ven trombozları konjestif kalp yetmezliği veya malign hastalıkların terminal döneminde görülürse de bu venlere komşu kemiklerin kırıklarında, bölgesel ameliyatlarda ve radikal mastektomilerden sonra da gelişebilir. Olgumuzun genç olması ve şikayetlerini açıklayacak kardiopulmoner hastalığının bulunmaması nedeni ile PTE, immobilizasyona bağlı olası üst ekstremite venöz trombüsüne bağlandı.
Bu tip cerrahi işlemlerden sonra gelişen dispne,göğüs ağrısı gibi semptomlarda PTE düşünülmesi gerektiği kanısındayız.

PS 122 Bilateral pulmoner arter anevrizmasından Hughes-Stovin Sendromu ve Behçet Hastalığı 'na: olgu sunumu

Aşuk Zehra, Büyükşirin Melih, Ünalmış Duygu, Polat Gülru, Tibet Gültekin

Dr Suat Seren Göğüs Hastalıkları ve Cerrahisi Eğitim ve Araştırma Hastanesi, İzmir

Hughes-stovin sendromu (HSS), sistemik tromboz ve pulmoner arter anevrizması ile seyreden nadir bir hastalıktır. Behçet hastalığı ile klinik ve histopatolojik benzerlikler göstermesi nedeniyle bazı çalışmalarda inkomplet Behçet hastalığı olarakta tanımlanmakta, HSS' nun gerçekte Behçet hastalığı olabileceği düşünülmektedir.
Pulmoner arter anevrizması (PAA) ayırıcı tanıları arasında HSS yanında Behçet hastalığı da bulunmaktadır. Behçet hastalığında pulmoner tutulum %1-7 arası olup hastalar nadir olarak sadece PAA ile başvurabilmektedirler.
20 yaşında bayan hasta, 2 aydan beri devam eden nefes darlığı, sırt ağrısı ve 2 gündür balgamda öksürmekle kan gelmesi şikayetleri ile kliniğimize başvurdu. Akciğer grafisinde her iki hilusta homojene yakın dansite artımı ile bilgisayarlı tomografisinde bilateral pulmoner arterlerde anevrizma ve trombüs tesbit edildi. Behçet hastalığı ve HSS ön tanılarıyla tetkik edilen hastanın fizik muayenesinde genital ve oral aft gözlenmedi. Göz bakısı da olağandı. Ekokardiografisi ve alt extremite doppler USG'sinde herhangi bir patolojiye rastlanmadı. Paterji testi pozitif saptanan olgu, Behçet hastalığı olarak değerlendirilerek Romatoloji kliniğine yönlendirildi. Olgumuzu Behçet hastalığının major bulguları olmadan sadece PAA ile başvurmasını göz önüne alarak, PAA ile seyreden HSS nunda gerçekte bir Behçet hastalığı olabileceğini tartışmak amacıyla literatür eşliğinde sunuyoruz.

PS 123 Ailesel pulmoner tromboemboli

Yavuz Elif, Hasanoğlu Hatice Canan, Karalezli Ayşegül, Er Mükremin

Ankara Atatürk Eğitim ve Araştırma Hastanesi

Pulmoner tromboemboli sık görülen, erken tanı ve tedavi ile mortalitesi azaltılabilen bir hastalıktır. Hastalık için bilinen risk faktörlerinin yanısıra genetik predispozisyon yaratan koagülasyon bozuklukları da nadir değildir.
Olgu: İki gündür sırt ağrısı ve eforla nefes darlığı şikayeti olan 57 yaşında erkek hasta aniden evde baygınlık geçirmesi nedeniyle acil servise getirildi. Hastanın görünümü siyanoze, bilinci konfü ve solunumu takipneikti. Pulse oksimetri ile bakılan oksijen satürasyonu %65'di. Arter kan gazında (AKG) 6 lt/dk oksijen alırken pH:7.35, pO2:47, pCO2:31, SO2:%81 idi. Serum D- Dimer düzeyi 4677 ng/ml'ydi. Kan basıncı 90/50 ve hemodinamisi bozuk olan hastanın ekokardiyografisinde sağ ventrikül boşlukları ileri geniş ve sol ventriküle bası yapmaktaydı. Sol ventrikül kasılması bu nedenle kısıtlanmıştı. Hastanın çekilen torax BT anjiografisinde her iki pulmoner arterde trombus ile uyumlu hipodens görünümler saptandı. Hastaya mevcut bulgularıyla pulmoner tromboemboli (PTE) tanısı konularak yoğun bakım şartlarında trombolitik tedavisi (r-TPA) uygulandı. Hastanın kliniği tedavi ile hızla düzeldi ve oksijen saturasyonu 24.saatte pulse oksimetri ile %95'e yükseldi.24.saatte alınan AKG'nda pH:7.42, pO2:68, pCO2:36, SO2:%94 saptandı. Hastanın alt extremite venöz dopler ultrasonografisinde sağ yüzeyel femoral vende akut trombüs mevcuttu. Hastanın aile öyküsünde bir kardeşinde PTE + derin ven trombozu (DVT) öyküsü olduğu; bir kardeşine de DVT nedeniyle vena kava filtresi takıldığı ve ömür boyu antikoagülan tedavi önerildiği öğrenildi. Aile öyküsü nedeniyle hastadan, üç kardeşinden ve iki çocuğundan genetik trombozis risk analizleri istendi. Hastamızda PAI-1 4G/5g heterozigot, iki kardeşinde ve iki çocuğunda PAI-1 4G/5G homozigot, bir kardeşinde PAI-1 4G/5G ve MTHFR C677T heterozigot gen mutasyonları saptandı. Hastaya ömür boyu antikoagülan tedavi önerildi. Yakınları mevcut risk ve profilaktik tedavileri hakkında bilgilendirildikten sonra hematoloji kliniğine yönlendirildi. Ailede birden fazla trombotik hastalık öyküsü olanlarda kalıtsal pıhtılaşma bozukluklarından şüphelenilmelidir. Genetik risk faktörlerinin belirlenmesi koruyucu tedavi ve oluşabilecek hastalıkların erken tanısı ile mortalitenin azaltılmasında önemlidir.

PS 124 Antikoagülan tedavi altında gelişen tekrarlayan pulmoner tromboemboli

Er Mükremin, **Parlak Ebru Şengül**, Karalezli Ayşegül, Hasanoğlu Hatice Canan

Ankara Atatürk Eğitim ve Araştırma Hastanesi

Genetik ve edinsel risk faktörleri venöz tromboembolizme neden olur. Gebelik, oral kontraseptif kullanımı, antifosfolipid sendromu, lupus antikoagülanları, postoperatif durum, myeloproliferatif hastalıklar, önceden geçirilmiş tromboz, uzamış immobilizasyon venöz tromboemboli için risk faktörleridir.
Bu bildiride FV Leiden heterozigot mutasyonu olan ve antikoagülan tedavi alırken pulmoner emboli gelişen bir olguyu sunduk. 47 yaşında erkek hasta, nefes darlığı, öksürük, göğüs ağrısı şikayeti ile başvurdu. Bir aydır olan öksürük, balgam çıkarma ve nefes darlığı şikayeti vardı. Özgeçmişinde 10 yıl önce geçirilmiş sol derin ven trombozu ve 2 yıl önce geçirilmiş bilateral major tromboemboli öyküsü mevuttu. 2 yıldır sürekli olarak 5 mg/gün warfarin tedavisi alıyordu.INR düzeyi 3.8 idi. Hiperkolesterolemi nedeni ile Atorvastatin 10 mg kullanıyordu. Akciğer muayenesinde dinlemekle sağ bazalde ince ral mevcuttu. EKG normal sinüs ritmindeydi. Homosistein düzeyi: 20.9 micromol/L (normal değerler 5-14), protein C: %119 (normal), protein S: %150 (normal), antitrombin III: %109 (normal), APC Rezistansı normalize:0.73 (normal), APC rezistansı /FV (normalize):0.71 düşük (normal değerler 0.86-1.10). Trombozis risk analizinde FV leiden heterozigot mutasyonu, MTHFR C677 T heterozigot mutasyonu saptandı. Toraks tomografisinde her iki ana pulmoner arter ve dallarında PTE izlenmedi. Her iki akciğer alt loblarda periferal yerleşimli düzensiz sınırlı nodüler alanlar izlendi. Bilateral alt ekstremite venöz doppler US normaldi. Akciğer perfüzyon-ventilasyon sintigrafisinde her iki akciğerde perfüzyon belirgin nonhomojendi. Sağ akciğer orta ve alt lob segmentlerinde segmental ve nonsegmental perfüzyon kayıpları; ventilasyon sintigrafisinde ise tanımlanan alanlarda normal ventilasyon gözlendi. Pulmoner emboli açısından orta olasılıklı olarak değerlendirildi. Hasta klinik durumu, ventilasyon-perfüzyon sintigrafisi bulguları ışığında warfarin tedavisi altında gelişen multiple periferal pulmoner tromboemboli olarak değerlendirildi. Warfarin tedavisi kesilerek 80 mg 2x1 enoxaparin tedavisi başlandı. Bir ay sonra çekilen kontrol toraks tomografisinde lezyonlarda gerileme saptandı.
Bu olgu sunumu ile gen mutasyonları gibi koagülabiliteye yatkınlık oluşturan durumlarda antikoagülan tedavi altında dahi pulmoner emboli rekürrensi gelişebileceğine dikkat çekmeye çalıştık. Antikoagülan tedavi alan olgularda da pulmoner emboli rekürrensi gelişebilir ve bu olgular özellikle gen mutasyonu mevcutsa daha yakından takip edilmelidir.

PS 125 Tekrarlayan pulmoner tromboemboli ile seyreden kryoglobulinemi olgusu

Büyükoğlan Hakan[1], **Bol Canan[1]**, Gülmez İnci[1], Kontaş Olgun[2], Oymak Fatma Sema[1], Demir Ramazan[1]

[1] Erciyes Üniversitesi Tıp Fakültesi Göğüs Hastalıkları Anabilim Dalı, Kayseri
[2] Erciyes Üniversitesi Tıp Fakültesi Pataloji Anabilim Dalı, Kayseri

Kryoglobulinemi düşük ısılarda çöken, ısıtılınca tekrar çözünen immünglobulinlerdir. Kanser, infeksiyöz ve otoimmün hastalıklar gibi bir çok nedene bağlı olarak ortaya çıkan, küçük-orta çaplı arter ve venleri tutan vaskülitik bir hastalıktır. Solunum sistemi tutulumunda genellikle nefes darlığı, plöretik göğüs ağrısı, öksürük ve akciğer grafisinde intertitisyel infiltrasyon tespit edilir. Nadir olarak pulmoner emboli (PE) ve pulmoner hemoraji gelişebilir. Ellibir yaşında erkek ilk kez öksürük, bacakta şişlik ve göğüs ağrısı şikayeti ile kliniğimize baş vurmuş ve BT anjiografide trombüs görülmesi üzerine PE tanısıyla warfarin tedavisi başlanmış. Tedaviden iki ay sonra nefes darlığında artış ve göğüs ağrısının geçmemesi üzerine tekrar baş vuran hastada plevral ve perikardial mayi tespit edilmiş. Echovirus IgM pozitif tespit edilmesiyle mayi nedeni viral olduğu düşünülmüş. Bir yıl antikogülasyondan sonra tedavi kesilmiş. Ancak hasta kendisine iyi geldiği düşüncesi ile düzensiz olarak warfarin kullanmaya devam etmiş. Bir ay sonra kolda uyuşma ve şiddetli baş ağrısı gelişmesi üzerine çekilen beyin tomoıgrafisinde subaraknoid kanama tespit edilmiş. Taburcu edildikten bir hafta sonra göğüs ağrısı, ateş ve hemoptizi şikayetleri nedeniyle tekrar kliniğimize yatırıldı. BT anjiografide bilateral pulmoner arterlerde trombüs tespit edildi. Heparin infüzyonu sonrası oral warfarin tedavisi başlandı. Warfarin sonrasi bacakta purpurik döküntü gelişti. Buradan alınan biyopside Kryoglobulinemi ile uyumlu gelmesi nedeniyle steroid tedavisi başlandı. Olgu Kryoglobulinemi tekrarlayan PE nin nadir bir nedeni olması nedeniyle sunuldu.

PS 126 Nadir görülen port kateter komplikasyonu

Kıral Nesrin, Saraç Gülşen, Yüksel Tuğba, Salepçi Banu, Çağlayan Benan

Dr. Lütfi Kırdar Kartal Eğitim ve Araştırma Hastanesi, Göğüs Hastalıkları Kliniği, İSTANBUL

Venöz port uygulaması, damar yolu bulmanın güç olduğu uzun süreli kemoterapi ve sürekli infüzyon tedavisi alacak olgularda, hastalara sağladığı konfor ve sağlık personeline sağladığı müdahale kolaylığı nedeniyle vazgeçilmez bir prosedürdür. Ancak major komplikasyonlarına karşı uyanık olunmalıdır. Olguyu nadir görülen bir port kateter komplikasyonu olması üzerine yayınlamayı uygun gördük.
66 yaşında erkek hasta sırt ağrısı ve öksürük şikayeti ile başvurdu. Hastanın öyküsünde 3 ay önce mide Ca operasyonu geçirdiği, ardından kemoterapi için venöz port kateteri takıldığı ve 4 kür kemoterapi aldığı öğrenildi. Akciğer grafisi ve toraks BT'sinde sol akciğer alt lob superior segmentte 8cm çapında düzgün sınırlı kistik lezyon ve içinde drenaj kateteri izlenmekteydi. MR anjioda sağ pektoral yerleşimli port ucu, sağ ventrikül ve ana pulmoner arteri dolaşarak sol ana pulmoner arter ve 6. segment arteri içerisinden geçmiş ve subsegmenter arter duvarını delerek parankim içerisinde serbest pozisyonda izlenmekte idi. Sol 6. segmentte yaklaşık 6.5cm çapında düşük dansiteli muhtemel port içerisinden verilen mayiye bağlı olduğu düşünülen koleksiyon izlenmekte idi. Port kateterinin uzun olması nedeni ile sol ana pulmoner arterden ve 6. segment arteri içerisinden geçtiği ve subsegmenter arter duvarını delerek parankim içerisine ulaştığı düşünüldü. Port kateteri geri çekilen hasta 15 gün sonra öksürük, bol miktarda kötü kokulu balgam şikayeti ile başvurdu. PA akciğer grafisinde önceki lezyon lokalizasyonunda yaklaşık 8cm çapında hava sıvı seviyesi veren abse görünümü tespit edildi. Port kateteri çıkartıldı. 1.5 aylık antibiyoterapi ile absede belirgin regresyon görüldü. Kontrol tomografisinde görülen rest kavite cerrahiye verilerek alt lobektomi ile çıkarıldı. Sonuç olarak; Venöz portun uzman kişilerce takılması, port takıldıktan sonra görüntüleme yöntemleri ile kateterin yeri ve bütünlüğünün kontrol edilmesi gereklidir.

PS 127 Enfeksiyöz plevral efüzyonlarda plevra sıvı biyokimyasal analizlerinin karşılaştırılması

Gönlügür Tanseli Efeoğlu[1], Gönlügür Uğur[2]

[1] Sultan 1.İzzettin Keykavus Devlet Hastanesi
[2] Cumhuriyet Üniversitesi Tıp Fakültesi

Tüberküloz plörezi ve parapnömonik efüzyon Türkiye 'de en sık görülen plevral efüzyon nedenleridirler. Biz bu çalışmada 62 konjestif kalp yetmezlikli, 44 parapnömonik efüzyonlu ve 26 tüberküloz plörezili hastanın serum ve plevra sıvısı biyokimyasal özelliklerini karşılaştırdık. İstatistiksel analiz SPSS programının 10.0 versiyonu kullanılarak yapıldı. Hastaların ortalama yaşları tüberküloz plörezi için 37, parapnömonik efüzyon için 40 ve konjestif kalp yetmezliği için 64 idi. Diğer gruplarla kıyaslandığında tüberküloz plörezi olgularında kilo kaybı anlamlı derecede daha sıktı. Tüberküloz plörezi ve parapnömonik efüzyon grupları arasında plevra sıvısı LDH düzeyi, plevra sıvısı LDH 'inin serum LDH 'ye oranı ve plevra sıvısı proteininin serum proteinine oranı açısından anlamlı bir farklılık yoktu. Sonuç olarak plevra sıvısı veya seruma dayalı biyokimyasal ölçütlerin tüberküloz plörezi ile parapnömonik efüzyonun ayrıcı tanısında faydalı olmadığını düşünmekteyiz.

Tablo I: Grupların plevra sıvısı ve kan tetkikleri (M±SE)

Parametre	Transuda grubu	TB plörezi	Parapnömonik sıvı
Sıvıda total lökosit	556 ± 172	11424 ± 10478	8260 ± 2534
Sıvıda % PMNL	13 ± 4	9 ± 4	73 ± 6
Sıvı LDH düzeyi (IU/L)	243 ± 36	1470 ± 518	1544 ± 330
Kan LDH düzeyi (IU/L)	572 ± 65	334 ± 15	393 ± 26
Sıvı T.protein düzeyi (g/dl)	2.3 ± 0.1	4.9 ± 0.2	4.5 ± 0.2
Kan T. protein düzeyi (g/dl)	6.5 ± 0.1	6.9 ± 0.1	6.6 ± 0.2
Sıvı albümin düzeyi (g/dl)	1.3 ± 0.1	2.6 ± 0.1	2.5 ± 0.1
Kan albümin düzeyi (g/dl)	3.5 ± 0.1	3.6 ± 0.1	3.5 ± 0.1
Sıvı / kan LDH oranı	1.2 ± 0.8	5.1 ± 2.2	4.1 ± 1.0
Sıvı / kan T.protein oranı	0.35 ± 0.02	0.72 ± 0.02	0.69 ± 0.02

PMNL: Polimorfonükleer lökosit

PS 128 Malign plevral efüzyonlara yaklaşımımız: Kocaeli deneyimi

Arslan Zeliha[1], Liman Şerife Tuba[2], Ilgazlı Ahmet[1], Çorak Selin[2], Başyiğit İlknur[1]

[1] Kocaeli Üniversitesi Tıp Fakültesi, Göğüs Hastalıkları Anabilim Dalı, Kocaeli, Türkiye
[2] Kocaeli Üniversitesi Tıp Fakültesi, Göğüs Cerrahisi Anabilim Dalı, Kocaeli, Türkiye

Amaç: Malign plevral effüzyonlara yaklaşımımızı ve yapılan tedavinin etkinliğini değerlendirmek.
Gereç ve Yöntem: Haziran 2005-Haziran 2007 tarihleri arasında Kocaeli Üniversitesi Tıp Fakültesinde malign plevral sıvı tanısı almış ve tedavisi düzenlenmiş 75 hastanın dosyaları retrospektif olarak incelendi. Demografik özellikleri, uygulanan tedavi ve sonuçları değerlendirildi.
Sonuçlar: Hastaların yaşları 25-91arasında (ortalama 61.02±13.42) olup, 35' i erkek, 40'ı kadındı. Hastaların 17' si malign mezotelyoma, 13'ü küçük hücreli dışı akciğer kanseri, 9' u meme kanseri metastazı, 8'i adenokanser, 8'i malign sıvı, 3'ü sarkom, 2' si mide kanseri metastazı, 2'si over kanseri metastazı, 2'si malign melanom metastazı ve 11'i diğer malignitelere bağlı sıvı tanısı almıştı. 21 hastaya (%28) plöredez yapılmış diğer hastalara VATS, tüp torakostomi veya plörakan uygulanmıştı (%72). Plöredez uygulanan 21 hastanın 2'sinde (%9.5), nüks görülürken, diğer hastaların 8' inde (%14.8) nüks görüldüğü tespit edildi.
Yorum: Malign plevral efüzyon tedavisinde plöredez hastanın yaşam kalitesini arttırmak açısından uygulanmalı ve tüm malign efüzyonlu hastalarda bir tedavi seçeneği olarak düşünülmelidir.

PS 129 Multiple miyelomda plevral tutulum

Taci Hoca Nevin[1], Özgedik Oğuz[1], Aydın Mehtap[2], Çimen Filiz[1], Alptekinoğlu Nilgün[1], Öğretensoy Mihriban[1]

[1] Atatürk Göğüs Hastalıkları ve Göğüs Cerrahisi Eğitim ve Araştırma Hastanesi, Göğüs Hastalıkları ve Tüberküloz Kliniği, Ankara
[2] Atatürk Göğüs Hastalıkları ve Göğüs Cerrahisi Eğitim ve Araştırma Hastanesi, Patoloji Bölümü, Ankara

Multiple miyelom plevrayı oldukça nadir tutar ve bu tutulum kötü prognozla beraberdir. Multiple miyelom nedeniyle sistemik kemoterapi ve palyatif radyoterapi tedavisi gören 53 yaşında erkek hasta, takibinde nefes darlığı gelişmesi nedeniyle kliniğimize gönderildi. Sağ hemitoraksta masif plevral effüzyon tespit edildi. Yapılan torasentez sonucu, hemorajik görünümlü plevral sıvı alındı. Sıvı biyokimyası incelendiğinde; glukoz 51 mg/dl, albümin 1.4 gr/dl, total protein 2.9 gr/dl, LDH 4820 IU/L ADA 198.8 U/L bulundu. Plevral sıvı asido-rezistan basil yayması negatif geldi. Plevral sıvı kültüründe üreme olmadı. Yapılan plevra biyopsi mikroskobik incelemesinde, plevrada diffüz infiltrasyon gösteren tümöral lezyon izlendi. İmmünhistokimyasal çalışmada lambda ile yaygın kuvvetli pozitiflik saptandı. Histolojik, immünhistokimyasal inceleme ve sitolojik bulgularla olgu plazmasitoma infiltrasyonu olarak değerlendirildi.
Hastanın nefes darlığı olması nedeniyle tekrarlanan torasentezlerle 3000 cc sıvı boşaltıldı. Tekrarlayan torasentezlerle çok hızlı bir şekilde sıvı toplanması nedeniyle sıvı boşaltıldıktan sonra talk ile plöredezis uygulandı. Takibinde bir kür bortezomib (1.3mg/m2/gün 1,4,8,11. günlerde) tedavisi verildi. Ancak periferik nöropatik bulgularının ilerlemesi nedeniyle bortezomib kesilip, melphelan (6mg/m2, 4 gün) ve prednison (60 mg/m2) kemoterapisi başlandı. Takibinde yeniden plevral effüzyon gelişen hastaya pleurocan takılarak plevral effüzyonu boşaltıldı. Hasta multiple myeloma bağlı plevral tutulum tespit edilmesinden 3.5 ay sonra exitus oldu. Sonuç olarak, multiple miyelomada plevral tutulum agresif hastalığı yansıtmakta ve miyelomatöz plevral effüzyonda artmış ADA düzeyi görülebilmektedir.

PS 130 Trakeobronkopati osteokondroplastika: Bir olgu nedeniyle

Akın Neşe[1], Annakkaya Ali Nihat[1], Yıldırım Ümran[2], Karataş Naciye[1], Uyrum Ebru[1], Balbay Öner[1]

[1] Düzce Üniversitesi Tıp Fakültesi, Göğüs Hastalıkları Anabilim Dalı, Düzce
[3] Düzce Üniversitesi Tıp Fakültesi, Patoloji Anabilim Dalı, Düzce

Trakeobronkopati Osteokondroplastika (TO) büyük hava yollarını tutan nedeni bilinmeyen nadir ve selim bir bozukluktur. Trakea ve ana bronşlarda submukozal yerleşimli çok sayıda kemik ve kıkırdak dokusu içeren nodüllerle karakterizedir. Atmış beş yaşında erkek hasta Mayıs 2007 de göğüs ağrısı şikayeti ile başvurdu. Hastanın vital bulguları stabil, solunum sistemi ve diğer sistem muayeneleri doğaldı. Solunum fonksiyon testinde; FVC:%89 (3760 ml), FEV1:%93 (2920 ml), FEV1/FVC:%78, PEF:%61 (5030 ml) bulundu. Akım-volüm halkasında inspiratuvar akımda azalma ve ekstratorasik havayolu obstrüksiyonu ile uyumlu bulundu. Büyük hava yollarındaki obstrüksiyonu gösteren PEFR'deki azalma belirgindi. Göğüs grafisinde sol hiler dolgunluk saptanması nedeniyle çekilen bilgisayarlı toraks tomografisi, trakea ve sol ana bronş kalsifikasyon gösteriyordu. Fiberoptik bronkoskopi incelenmesinde, kord vokallerden 4-5 cm sonra başlayan ve posteriordaki membranöz kısım hariç tüm trakeayı tutan, orta hatta lümeni %50 daraltan çok sayıda 3-5 mm çaplı, sert, tipik beyaz nodüller görüldü. Biyopsi bulguları ile birlikte TO tanısı konuldu. Genellikle selim seyirli bir bozukluk olmasına rağmen nadiren bronş obstrüksiyonu ve buna sekonder komplikasyonlar görülebilir. Bizim olgumuzda da henüz klinik bulgu vermese de trakea lümeninde %50 daralma mevcuttur. Akım-volüm eğrisi ile uzun dönem takipler sonucunda gerekirse cerrahi müdahale açısından değerlendirilecektir. Sonuç olarak; TO nadir görülen bir bozukluk olup, trakeanın kalsifik lezyonlarının ayırıcı tanısında düşünülmelidir. Takibinde SFT akım-volüm eğrisi kullanılmalıdır.

PS 131 Trakeobronkopati osteokondroplastika

Uçar Ergün[1], Tozkoparan Ergun[1], Örs Fatih[2], Kurt Bülent[3], Arık Deniz[1], Deniz Ömer[1], Özkan Metin[1], Bilgiç Hayati[1], Ekiz Kudret[1]

[1] GATA Göğüs Hastalıkları ve Tüberküloz Anabilim Dalı, Ankara
[2] GATA Radyodiagnostik Anabilim Dalı, Ankara
[2] GATA Patoloji Anabilim Dalı, Ankara

Trakeobronkopati osteokondroplastika (TO) genellikle 50 yaş üstü erkeklerde (M/F: 3/1) görülen; trakea ve bronşların lümeni içine doğru ilerleyen submukozal osteokartilajenöz nodüllerle karakterize; insidansı tam olarak bilinmemekle birlikte otopsi serilerinde 1/3000 oranında saptanan nadir bir bozukluktur. Etiyolojisi tam olarak bilinmeyen (Ca ve P metabolizması normal) bu hastalıkta en çok kabul gören teori irritan maddelerin kronik inhalasyonuna karşı verilen aşırı reaksiyonlar sonucu oluştuğu şeklindedir. PA akciğer grafide trakeadaki nodüler kalsifikasyonlar görülebilirse de bilgisayarlı tomografi bulguları trakea arka duvarındaki tutulumları göstermede daha duyarlıdır. Bu hastalık sadece ileri yaştaki hastalarda değil; bizim vakamızda olduğu gibi kronik öksürük, nefes darlığı şikayetleri ile astım olarak tedavi gören fakat yeterli yanıt alınamayan hastalarda ayırıcı tanıda hatırlanmalıdır.

PS 132 Trakeobronkopatia osteokondroplastika

Uçar Ergün[1], Tozkoparan Ergun[1], Arık Deniz[1], Örs Fatih[2], Kurt Bülent[3], Emer Özdeş[4], Deniz Ömer[1], Özkan Metin[1], Bilgiç Hayati[1], Ekiz Kudret[1]

[1] GATA Göğüs Hastalıkları ve Tüberküloz Anabilim Dalı, Ankara
[2] GATA Radyodiagnostik Anabilim Dalı, Ankara
[3] GATA Patoloji Anabilim Dalı, Ankara
[4] GATA Nükleer Tıp Anabilim Dalı, Ankara

Trakeobronkopatia Osteokondroplastika (TO) trakea ve bronşları tıkayan osteokartilajenöz nodüllerle karakterizedir genellikle 50 yaş üzeri erkeklerde görülür. Etyolojisi tam aydınlatılamamıştır ve otopsi serilerinde insidansı 1/3000 civarındadır. Kalsiyum ve fosfor metabolizması genellikle normaldir ve kronik inflamatuar hastalıklarla, irritan maddelerin kronik inhalasyonunun olası patofizyolojik mekanizmalar olduğuna inanılmaktadır. Akciğer grafisinde trakea üzerindeki nodüller görülebilir, ancak bilgisayarlı tomografi (BT) trakea ve bronşların posterior duvarlarındaki nodülleri göstermede çok daha duyarlıdır. Nadiren tanının histopatolojik olarak doğrulanmasına gereksinim duyulur. Biz burada daha önce astım tanısı alarak takip edilen 21 yaşında erkek bir TO olgusunu sunuyoruz. Olgumuzun ayırt edici üç özelliği şunlardı: (1) obstruktif hava yolu hastalığı ile prezente olması; (2) hastalığın göreceli olarak erken yaşta başlaması; (3) kalsifiye nodüllerin kemik sintigrafisi ile gösterilmesi, ki araştırabildiğimiz kadarıyla, bu daha önce literatürde bildirilmemişti. Sonuç olarak, açıklanamayan hava yolu hastalığı ile karşılaşıldığında TO'nun akla gelmesi gerektiğini ve tanının BT ve kemik sintigrafisi gibi invaziv olmayan yöntemlerle de kolaylıkla konabileceğini düşünüyoruz.

PS 133 Trakeal stenozlu relapsing polychondritis: Olgu sunumu

Ceran Sami[1], Tunç Recep[2], Sunam Güven Sadi[1], Ödev Kemal[3], **Altuntaş Bayram**[1]

[1] Selçuk Üniversitesi Meram Tıp Fakültesi, Göğüs Cerrahisi Anabilim Dalı, Meram, Konya
[2] Selçuk Üniversitesi Meram Tıp Fakültesi, Romatoloji Anabilim Dalı, Meram, Konya
[3] Selçuk Üniversitesi Meram Tıp Fakültesi, Radyoloji Anabilim Dalı, Meram, Konya

Relapsing Polychondritis, kartilaj yapıların tekrarlayıcı progresif inflamasyonu ile karakterize nadir bir hastalıktır.Vakaların %50-70' inde laringotrakeal tutulum görülür ve bazen akut hava yolu obstrüksiyonu ile sonuçlanır.C.Y., 26 yaşında erkek hasta.Şikayeti eforla gelen nefes darlığı idi..Yaklaşık 8 sene önce burun ve kulakta şişlik, kilo kaybı ve solunum sıkıntısı nedeniyle başvurduğu sağlık merkezinde tekrarlayıcı polikondrit tanısı alan hastaya azatiopirin 150 mgr/gün, pulse steroid ve 2mgr/kg/gün steroid tedavisi uygulanmış ve daha sonra steroid tedavisi azaltılarak kesilmiş.Son 3 yıldır tam remisyonda olan hasta efor dispnesi nedeni ile kliniğimize başvurdu. Fizik muayenesinde belirgin stridoru, kulak ve burun kıkırdaklarında deformasyona bağlı şekil bozuklukları vardı. Solunum fonksiyon testinde FVC 3.10 lt (%64.9), FEV1 1.62 lt (%39.9), FEV1/FVC %63.5 idi. Hastaya rijit bronkoskopi yapıldı.Hastamız yetişkin olmasına rağmen, trakea lümeni çok dar olduğu için ilk önce 3 mm'lik pediatrik bronkoskop ile trakeaya girildi.Daha sonra 6 mm'lik bronkoskop ile girildi ve dilate edildi. Trakeobronşiyal stent takılması bu tür vakalarda semptomları rahatlatıcı işlemlerdir.Literatürde relapsing polychondritis'li olgularda uygun stent türünün çıkarılma kolaylığı ve dolayısıyla verilen medikal tedaviye yanıtı değerlendirmenin mümkün olması açısından dinamik stentler olduğu bildirilmektedir.Ayrıca expandable metalik stentler takıldıktan sonra perforasyonlarda görülebilmektedir. Bununla birlikte, bizim vakamızda olduğu gibi, trakeal stenozun çok ileri olduğu geç dönem vakalarında dinamik stentlerin uygulanamayacağı, dolayısıyla başvuru anında solunum sıkıntısı olan vakalarda erken dönemde dinamik stent takılması gerektiği kanaatindeyiz.

PS 134 Swyer-James / Macleod sendromu: Olgu sunumu

İçten Sacit[1], Ziyade Sedat[2], Demiryontar Dilay[3]

[1] Bezm-i Alem Vakıf Gureba Eğitim ve Araştırma Hastanesi Göğüs Hastalıkları Kliniği, İstanbul
[2] Bezm-i Alem Vakıf Gureba Eğitim ve Araştırma Hastanesi Göğüs Cerrahisi Kliniği, İstanbul
[3] S.B İstanbul Eğitim ve Araştırma Hastanesi Göğüs Hastalıkları Kliniği, İstanbul

Swyer- James, Mac Leod, Unilateral Hiperlusent Akciğer erken çocukluk çağlarında geçirilen solunum yolu infeksiyonlarının seyrek bir komplikasyonu olup radyolojik bir antitedir. Çoğunlukla asemptomatik kişilerde yapılan radyolojik inceleme sırasında tanı konulmaktadır. Bir veya birden fazla lob veya tüm akciğerin radyolojik hiperlusensi, akciğerde lezyonun olduğu yerde bronşiyal arterial ağın yetersiz izlenmesi ve hava hapsi ile ilişkili alveolerin aşırı genişlemesidir. Nadir görülmesi nedeni ile literatür bilgileri eşliğinde Mac-Leod sendromu tanısı koyduğumuz yıllardır nefes darlığı, öksürük ve kan tükürme yakınmaları bulunan ve hemoptizi nedeniyle sol bronşial arterine katerizasyon ile embolizasyon yapılan bir olgu sunduk.

PS 135 Sağ parsiyel pulmoner arter agenezisine sekonder fistül gelişimine bağlı hemoptizi ve öksürük yakınması olan olguda tedavi yaklaşımı

Gülhan Meral[1], Utku Ezgi Şimşek[2], Korkmaz Şule[3], Bilgiç Sadık[4]

[1] Ufuk Üniversitesi Tıp Fakültesi, Göğüs Hastalıkları Anabilim Dalı, Ankara
[2] Atatürk Göğüs Hastalıkları ve Cerrahisi Eğitim ve Araştırma Hastanesi, Göğüs Hastalıkları Kliniği, Ankara
[3] Türkiye Yüksek İhtisas Hastanesi, Kardiyoloji Kliniği, Ankara
[4] Ankara Üniversitesi Tıp Fakültesi, Radyoloji Anabilim Dalı, Ankara

Parsiyel pulmoner arter agenezisi çok nadir görülen ve farklı klinik tablolarla seyreden bir hastalıkdır. Nadir görülmesi nedeni ile en uygun tanı ve tedavi yaklaşımı netlik kazanmamıştır.
Yirmibeş yaşında kadın hasta, ilk olarak 5 yıl önce hamilelik döneminde başlayan, aralıklarla tekrar eden öksürük ve hemoptizi yakınması ile başvurdu. Bu süre içinde çok sayıda hastane başvurusu olmasına karşın tanı konulamamıştı. Rutin tetkikleri ve direk akciğer grafisi normal olan hastaya yapılan bronkoskopide sağ sistemde aktif kanama, mukozada vasküler dilatasyon dışında patoloji saptanmadı. Dinamik bilgisayarlı tomografide parankim patolojisi saptanmadı. Vasküler anomaliden şüphe edilmekle birlikte kesin tanı konulamadı. Pulmoner anjiyografide sağ pulmoner arter üst dalında parsiyel agenezi ve pulmoner arter ile sağ bronşiyal ve sağ internal mammarian arterler arasında şant ve fistül olduğu gözlendi. Takibinde hemoptizisi tekrarlamayan hastanın çok şiddetli öksürük yakınması medikal tedaviye rağmen önlenemedi. Öksürüğe neden olabilecek diğer hastalıklar araştırıldı herhangi bir patoloji saptanmadı. Hastada semptom palyasyonu sağlamak için radyolojik girişimle fistül tedavisi planlandı. Sineanjiyografi eşliğinde sağ internal mammarian arter ve bronşial arter arasındaki fistülün her bir yan dalı tek tek 5 adet 3D mikrocoil ile tıkandı. İşlem sonunda fistülün kaybolduğu görüldü. Asemptomatik hale gelen hasta takibe alındı.
Nedeni açıklanamayan hemoptizi olgularında pulmoner anjiyografi tetkikinde gecikilmemesi ve tedavide girişimsel yöntemlerin cerrahi rezeksiyona iyi bir alternatif olduğu, uygun olgularda cerrahi öncesi denenmesi gerektiği düşünüldü.

PS 136 Tesadüfü tanı konan Chilaiditi sendromu

Şentürk Erol, Baççıoğlu Ayşe, Kalpaklıoğlu Füsun

Kırıkkale Üniversitesi Tıp Fakültesi Göğüs Hastalıkları Anabilim Dalı ve Allerjik Hastalıkları Bilim Dalı

Chilaiditi Sendromu, sıklıkla sağ kolonun karaciğer ile sağ diyafragma arasında yer aldığı bir tablodur. Kolonun interpozisyonu tablosu geçici veya kalıcı olabilmektedir. Genel toplumda görülme insidansı %0.03 ile %0.28 arasında değişmektedir ve insidansı yaşla artmaktadır. Erkek/Kadın oranı 4/1'dir. Tipik olarak insidental radyografik bir bulgudur. Sıklıkla asemptomatik olmakla birlikte karın ağrısı, karında distansiyon, kusma, iştahsızlık, konstipasyon gibi nadir semptomlar eşlik edebilir. Karaciğerin küçük veya atrofik olduğu siroz ve benzeri durumlarda, barsağın mobil olduğu malrotasyon gibi durumlarda, Kronik Obstruktif Akciğer Hastalığında olduğu gibi toraks kafesinin genişlediği hallerde, gebelik ve asit gibi abdominal-torasik basınç farkının arttığı durumlarda, diyafragma evantrasyonu veya hernilerinde daha sık görülmekle beraber obezite, konjenital hemihipertrofi, mental retardasyon, pulmoner lobektomi ve üst GİS endoskopisi de Chilaiditi Sendromu'na yol açabilir. Aşağıda Göğüs Hastalıkları polikliniğinde tanı konan bir Chiliaiditi olgusu sunulmaktadır.
61 yaşında, daha önce bilinen bir akciğer hastalığı olmayan erkek hasta on gündür olan boğaz ağrısı ve öksürük şikayetiyle Göğüs Hastalıkları polikliniğine başvurdu. Öksürüğü genelde geceleri olmakta ve non-prodüktif karakterdeydi. Sigara öyküsü ve başka bilinen ek bir sistemik hastalığı yoktu. Solunum sistemi muayenesinde dinlemekle solunum sesleri hafif derinden gelmesi dışında, sağ interskapuler alanda ralleri mevcuttu. Akciğer grafisinde bilateral alt zonlarda retikülonodüler dansite artışları izlendi. Hastaya on gün bronkopnömoni tanısı ile ampirik olarak amoksisilin + klavulonat tedavisi verildi. Bir ay sonra kontrolde öksürük şikayeti azalmış, fizik muayenesindeki bulguları düzelmiş ve akciğer grafisinde izlenen retikülonodüler dansiteler gerilemişti. Ancak akciğer grafisinde daha önce izlenmeyen hepato-diyafragmatik interpozisyon görüldü. Chiliaiditi Sendromu olarak adlandırılan bu radyolojik görünümün ana semptomları karın ağrısı, karında distansiyon, bulantı, kusma ve konstipasyon, nefes darlığı ve bazen kardiyak aritmiler hastada sorgulandığında belirgin bir şikayeti olmadığı görüldü. Hasta, GİS lezyonların ekarte edilmesi açısından Genel Cerrahi Bölümüne danışıldı. Literatürde, ayırt edici tanıda subdiyafragmatik apse, karaciğerin posterior lezyonları ve retroperitoneal kitleler göz önüne alınması gerektiği ve bunun için BT ve USG uygulanabileceği bilgisi mevcuttu. Tedavi konservatif olup, semptomlar; yatak istirahati, nazo-gastrik dekompresyon, sulu gıda, sıvı replasmanı ve lavmanla düzelebilir. Kolon, mide veya incebarsakların volvulusu şüphesi varsa batının cerrahi explorasyonu önerilir. Genel Cerrahiye tarafından değerlendirilen olgumuzda, konservatif tedavi ile izlem önerildi.
Solunumsal şikayetleri üzerine kliniğimizde tetkik edilen hasta, tesadüfen görülen ilginç radyolojik bulgusu nedeniyle literatüre sunulmak istenmiştir.

PS 137 Türkiye'de Hekimlerin Verem Savaş Dispanseri Görevleri Hakkında Bilgileri

Tanrıkulu Abdullah Çetin[1], Palancı Yılmaz[2], Dağlı Canan Eren[3], Yılmaz Gürdal[4], Karaca Mehmet[5], Abakay Abdurrahman[6], Taştekin Didem[7]

[1] Kafkas Üniversitesi Tıp Fakültesi Göğüs Hastalıkları Anabilim Dalı
[2] Kafkas Üniversitesi Tıp Fakültesi Halk sağlığı Anabilim Dalı
[3] Sütçü İmam Üniversitesi Tıp Fakültesi Göğüs Hastalıkları Anabilim Dalı
[4] Karadeniz Teknik Üniversitesi Tıp Fakültesi Enfeksiyon Hastalıkları Anabilim Dalı
[5] Kafkas Üniversitesi Tıp Fakültesi Kadın hastalıkları ve Doğum Hastalıkları Anabilim Dalı
[6] 1 Nolu Verem Savaş Dispanseri, Diyarbakır
[7] Kafkas Üniversitesi Tıp Fakültesi İç hastalıkları Anabilim Dalı

Amaç: Ülkemizde tüberküloz (TB) kontrolünün merkez birimi Verem Savaş Daire Başkanlığı; ara birimi Sağlık Müdürlüğü ile birlikte çalışan verem savaş il koordinatörü; uç birimi ise verem savaş dispanserleridir (VSD). Ocak-Mayıs 2007 tarihleri arasında ülkemizdeki hekimlerin VSD görevleri hakkındaki bilgi ve yaklaşımlarını değerlendirmek için çalışma planlandı.
Gereç ve Yöntem: Yedi coğrafi bölgeden en az iki ile ulaşmak ve her ilde en az 50 hekim olmak üzere toplam 14 ilde anket çalışma yapıldı.14 ilde çalışan hekimlerden anketi doldurmayı kabul eden hekimler çalışmaya dahil edildi. Her hekime VSD görev ve sorumlulukları ile ilgili yukarıda verilen görevler ışığında yedi soruluk anket uygulandı.
Bulgular: Toplam 1250 (446 kadın, 804 erkek) hekimin yaş ortalaması 32.58 ± 6.63 (22-65) idi. 651 (% 52.1) hekim daha önce TB tanısı koymuştu. Hekimlerimiz sorular sonunda VSD'lerinin en önemli iki görevi olarak bildirimi yapılan hastaların tedavilerinin düzenli ve ücretsiz sürdürülmesinin sağlanması ve TB hasta temaslılarının taranması olarak belirtmişlerdir. Dispanserin yedi görevinin tamamını çok önemli gören 157 (% 11.8) hekim vardı. Yapılan skalaya göre VSD çalışanı hekimler, kadın hekimler, çocuk uzmanı ve göğüs uzmanı hekimler diğer meslektaşlarına göre VSD görevleri hakkında daha iyi seviyede bilgi sahibiydiler ($p< 0.005$).
Sonuç: Hekimlerimizin VSD görev ve fonksiyonları hakkında önemli bilgi eksiklikleri saptandı. Sağlık hizmetinin temelini oluşturan kurumlarda çalışan bu hekimlerimizin, TB ile mücadelede ülkemizde kilit rol oynayan VSD görev ve yetkileri hakkında eğitime ihtiyaç duydukları düşünüldü. Daha ayrıntılı ve eğitim boyağı da olan çalışmaların bu konuda daha faydalı olacağına inanmaktayız.

PS 138 Manisa'da hava kirliliği ve solunum yolu hastalıkları üzerine etkileri

Yılmaz Barış[1], **Yılmaz Tamer**[2]

[1] Dokuz Eylül Üniversitesi Mühendislik Fakültesi, İzmir
[2] Celal Bayar Üniversitesi Mühendislik Fakültesi, Manisa

Modern yaşamın getirdiği olumsuz etkilerinden biri olan hava kirliliği, alınan kısa ve uzun vadeli önlemlere rağmen, birçok ülkede başta büyük kent merkezlerinde olmak üzere özellikle kış mevsiminde, belirlenen sınır değerlerin üzerine çıkmakta ve insan sağlığını olumsuz etkilemektedir. Bu çalışmada, başlıca hava kirleticilerden olan kükürtdioksit (SO2) ve havada asılı partikül maddenin (PM) solunum yolu hastalıkları üzerine etkileri incelenmiştir.
Manisa'da 2006-2007 kış sezonunda (PM) kirliliği hedef sınır değer olan 120 µg/m3 ü aşmıştır. Bu değerin aşılmasında Kasım ve Aralık 2006 ile Ocak 2007 ayları kirlilikleri etkili olduğundan bu üç ayın günlerinin saatlik (PM) değerleri incelenmiştir. İnceleme sonunda 2006-2007 kış sezonu Aralık ve Ocak aylarında toplam 16 gün günlük 300 µg/m3 olan sınır değerin aşıldığı ve sezonda 4 gün 1. kademe uyarı seviyesinde (PM) kirliliğinin yaşandığı tespit edilmiştir. Aralık ayı (PM) kirliliği ile solunum yolu rahatsızlıkları şikayetleriyle Celal Bayar Üniversitesi hastanesine başvuran hasta sayısı arasında %96 güven düzeyinde anlamlı bir ilişki olduğu korelasyon analizi ile belirlenmiştir. Bu çalışmada ayrıca yine kış sezonu aylarında iki kirletici arasındaki ve kirleticilerin meteorolojik parametrelerle olan ilişkileri de araştırılmıştır. Araştırma sonunda kış sezonu ayları (SO2) ile (PM) kirliliği arasında % 99 güven düzeyinde anlamlı bir ilişki bulunurken kentte (PM) kirliliğinin (SO2) kirliliğinden çok daha önemli olduğu saptanmıştır. Ayrıca kentte kış sezonu ayları (SO2) kirliliği ile hava sıcaklığı arasında % 99, (PM) kirliliği ile yine hava sıcaklığı arasında % 90 güven düzeyinde anlamlı ancak ters yönlü bir ilişki bulunduğu, başka bir anlatımla kentteki (SO2) kirliliğinin % 89'unun ve (PM) kirliliğinin % 65'inin ısınma amaçlı tüketilen yakıtlardan kaynaklandığı belirlenmiştir. Araştırmanın sonuç kısmında, kentte kış sezonu ana kirleticisinin (PM) olduğu ve kentin en kirli ayları olan Aralık ve Ocak aylarında (PM) kirliliği uyarı kademesine kadar yükselebildiğinden insanlarda hava yolu hastalıklarına neden olabileceği vurgulanmış, (PM) kirliliği ile solunum yolu şikayetleri arasında güçlü bür korelasyon olduğu belirlenmiş ve (PM) kirliliğini azaltıcı önlemlerin alınması istenmiştir.

Şekil I: Aralık 2006 ayı günlük PM değerleri

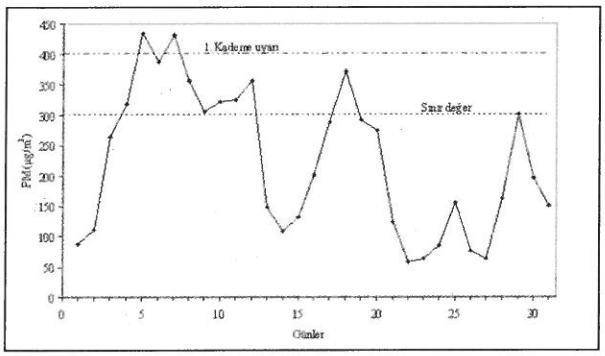

Bu yüksek düzeydeki Aralık 2006 ayı (PM) kirliliği ile Celal Bayar Üniversitesi Tıp Fakültesi Hastanesi Göğüs Hastalıkları Polikliniğine ilgili ayda başvuran hasta sayısı arasındaki ilişki araştırılmıştır. Kirlilik ile hasta sayısı arasındaki ilişkinin önemli olup olmadığını belirlemek için kullanılan korelasyon katsayısını hesaplamak için benzer çalışma yapan araştırmaların uygulamalarında olduğu gibi bir hafta önceki kirlilik ortalaması kendisini izleyen haftanın değer çiftini oluşturmuştur. Değer çiftleri arasındaki ilişkinin önemli olup olmadığı korelasyon katsayısı ile belirlenmiştir [5]. İlgili değer çiftleri yani CBÜ Tıp Fakültesi Hastanesi Göğüs Hastalıkları Polikliniğine başvuran haftalık ortalama hasta sayısı ile bir hafta önceki haftanın ortalama (PM) ve (SO2) konsantrasyonları Çizelge 5 de gösterilmiştir.

Şekil 2: Saatlik SO2 ve PM değerleri (8 Aralık 2006)

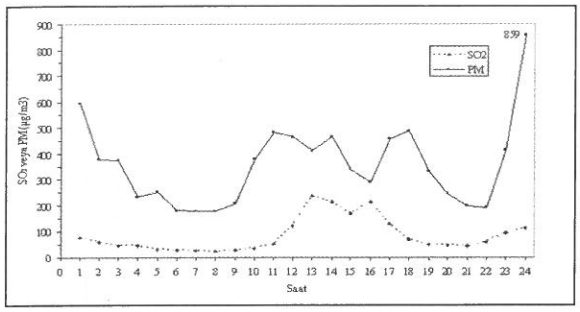

Şekil 2 de görüldüğü gibi, ısınma amaçlı yakıt tüketiminin başladığı saat 08-10 ve 20-22 arası (PM) ve (SO2) kirlilik değerleri birlikte yükselirken gece 01'den sonra azalmaya başlamaktadır. Nitekim 2006-2007 kış sezonu ayları sıcaklık ve (SO2) değer çiftleri arasında % 99 güven düzeyinde önemli (r = -0.946) ancak ters yönlü bir ilişki saptanmıştır [7]. Aynı ilişki (PM) için % 90 güven düzeyinde önemli bulunmuştur. Başka bir anlatımla kentte (SO2) kirliliğinin % 89'u, (PM) kirliliğinin % 65 ısınma amaçlı tüketilen yakıtlardan kaynaklanmıştır [5]. Manisa da kış sezonu aşırı kuraklığının yaşanmadığı yıllarda bir bölgede sıcaklık (0C), yağış (mm) ve rüzgar hızı (m/s) (SO2) kirliliğini % 99 güven düzeyinde azaltıcı parametreler olarak saptanmıştır [8]. Nitekim bu iki kirletici arasındaki paralelliğin bir ölçüsü olan korelasyon katsayısı Manisa ve komşu il İzmir için 2006-2007 kış sezonu aylarında sırası ile r = 0.933 ve r = 0.955 hesaplanmıştır [5]. Başka bir anlatımla her iki kentte de 2006-2007 kış sezonu aylarında iki kirletici arasında % 99 güven düzeyinde anlamlı bir ilişki bulunmuştur.

Çizelge 5: Aralık 2006 haftalık ortalama hasta sayısı, (PM) ve (SO2) değerleri

Haftalar	PM (µg/m3)	SO2 (µg/m3)	Hasta sayısı
4-8 Aralık 2006	155.9	58.1	16
11-15 Aralık 2006	365.3	99.4	22
18-22 Aralık 2006	223.1	68.3	19
25-29 Aralık 2006	181.6	77.1	16

Çizelge 5 de gösterilen değişkenlerden (PM) ile hasta sayısı arasında güven düzeyi çok yüksek (%96) bir ilişki bulunurken (r = 0.966, p = 0.034) aynı ilişki (SO2) için düşük düzeyde kalmıştır (r = 0.410, p = 0.589).

PS 139 Bleomisinin oluşturduğu epitel hücre apopitozisi ve akciğer fibrozisi regülasyonu üzerine akciğer hasarı sonrası erdostein ve asetilsistein tedavisinin etkileri

Demiralay Rezan[1], Gürsan Nesrin[2], Çalık Muhammet[2], Çalık İlknur[2]

[1] Süleyman Demirel Üniversitesi Tıp Fakültesi Göğüs Hastalıkları Anabilim Dalı, Isparta
[2] Atatürk Üniversitesi Tıp Fakültesi Patoloji Anabilim Dalı, Erzurum

Bu çalışma, sıçanlarda intratrakeal bleomisin uygulanmasından sonra pulmoner epitel hücrelerindeki apopitozis sıklığını, akciğer fibrozisinde inflamasyon göstergeleri [miyeloperoksidaz (MPO), tümör nekroze faktör-α (TNF-α) ve vasküler endotel büyüme faktörü (VEGF)] üzerine bleomisinin etkilerini ve bilinen iki antioksidan ilacın (erdostein ve asetilsistein) koruyucu etkilerini araştırmak amacıyla yapıldı. Sıçanlar, her biri 9 hayvandan oluşan 6 gruba ayrıldı. Bunlar; 2 negatif kontrol, 2 pozitif kontrol, erdostein (150mg/kg) ile tedavi edilen ve asetilsistein (150mg/kg) ile tedavi edilen gruplardı. Akciğer fibrozisi oluşturmak için sıçanlara 5mg/kg vücut ağırlığı dozunda intratrakeal olarak bleomisin uygulandı. Bleomisinin oluşturduğu akciğer hasarından 3 gün sonra oral antioksidan ilaç tedavisine başlandı. Sıçanlar bleomisin uygulanmasından 14 gün sonra öldürüldü. Akciğer doku örnekleri, histopatolojik inceleme için hematoksilen-eosin (H&E) ile boyandı ve akciğer fibrozisinin şiddeti Ashcroft kriterleri kullanılarak değerlendirildi. Akciğer dokusunda kollajen liflerin varlığı ve dağılımı Masson trikrom boyama yöntemi uygulanarak incelendi. Epitel hücrelerinde TUNEL (terminal deoxynucleotidyl transferase-mediated dUTP nick endlabelling) yöntemi kullanılarak apopitozis düzeyi belirlendi. Epitel hücrelerindeki sitoplazmik TNF-α ve VEGF boyanması ve akciğer MPO aktivitesi immünhistokimyasal olarak değerlendirildi. Erdostein ve asetilsistein tedavisinin, bleomisinin neden olduğu pulmoner epitel hücre apopitozisi oranını istatistiksel olarak önemli ölçüde azalttığı ve apopitozis regülasyonu bakımından her iki antioksidan ilaç arasında önemli bir fark olmadığı saptandı. Erdostein ve asetilsistein, lokal TNF-α ve VEGF oluşum seviyelerindeki ve akciğer MPO aktivitesindeki artışı istatistiksel olarak önemli ölçüde azalttı. Asetilsisteinin lokal VEGF oluşum seviyesindeki artış üzerine etkisinin erdosteine göre daha zayıf olduğu bulundu. Bu bulgular, erdostein ve asetilsisteinin bleomisinin oluşturduğu pulmoner epitel hücre apopitozisi ve akciğer fibrozisi üzerine etkili olabileceğini göstermektedir.

PS 140 Toraks dışı cerrahide pulmoner komplikasyonlar ve kardiyak troponin I yüksekliği ilişkisi

Demir Nalan[1], Numanoğlu Numan[1], Merzi Öztürk Ayperi[1], Çelebi Sözener Zeynep[1], Özcan Çiloğlu Seda[1], Sözener Ulaş[2], Çiloğlu Murat[3]

[1] Ankara Üniversitesi Tıp Fakültesi Göğüs Hastalıkları Anabilim Dalı, Ankara
[2] Ankara Üniversitesi Tıp Fakültesi Genel Cerrahi Anabilim Dalı, Ankara
[3] Ankara Üniversitesi Tıp Fakültesi Üroloji Anabilim Dalı, Ankara

Kardiyak troponinler miyokardiyal hasarı gösteren önemli biyokimyasal belirleyicilerdir. Kardiyak troponin I (cTnI), kardiyak troponin T (cTnT)'ye göre miyokardiyal hasara daha sensitif ve spesifiktir. Postoperatif dönemde hipoksemi ve anesteziye bağlı akut koroner sendrom olmaksızın miyokardiyal iskemi olabilmektedir. Daha önce yapılmış olan çalışmalar da bu durumu desteklemektedir. Kardiyak ve vasküler cerrahide bu durum daha belirgindir. Non-torasik cerrahilerde kardiyak troponin yüksekliği yeterince aydınlatılmamıştır. Bu çalışmanın amacı, postoperatif pulmoner komplikasyonlar ile kardiyak troponin I yüksekliği arasındaki korelasyonu değerlendirmektir.
Toraks dışı cerrahi uygulanan toplam 55 hasta (27 kadın, 28 erkek) çalışmaya alındı. Tüm hastalarda preoperatif bir kez ve cerrahi sonrası ilk 12 saatte iki kez CPK, CK-MB, cTnI düzeyleri ölçüldü.
Ortalama yaş 52.45±14.43 ve anestezi süresi 2.86±1.00 saat idi. Preoperatif dönemde hastaların 30'u ASA II, 18'i ASA I ve 7'si ASA III olarak değerlendirildi. Olguların %97.2'sinde kardiyopulmoner risk skoru 1 ve 2 idi. Postoperatif 3 olguda (%5.5) CK-MB ve 10 olguda (%18.2) cTnI yüksekliği saptandı. Yaş, cinsiyet, anestezi süresi, semptom, fizik muayene ve rutin laboratuar bulguları açısından olgular değerlendirildiğinde, cTnI pozitif ve normal olan gruplar arasında anlamlı bir farklılık izlenmedi. Kardiyak risk düzeyi yüksek cTnI ile ilişkili idi (p=0.02). Postoperatif 11 olguda pulmoner komplikasyon (5 pnömoni, 6 atelektazi) gelişti. Pnömoni gelişen bir olguda cTnI yüksek idi. Preoperatif dönemde yapılan solunum fonksiyon testleri sonucunda FEV1/FVC(%) değerleri düşük olan grupta anlamlı olarak cTnI düzeyleri yüksekti (p=0.04). Bu çalışmanın sonucu olarak, hipoksemi ve postoperatif pulmoner komplikasyonlar ile cTnI yüksekliği arasında ilişki olmadığı gözlendi; ancak daha geniş çalışmaların yapılması gerektiği düşünüldü.

PS 141 Nefes darlığı ve sarılık: Nadir bir birliktelik

Gönlügür Tanseli Efeoğlu[1], Gönlügür Uğur[2]

[1] Sultan 1. İzzettin Keykavus Devlet Hastanesi
[2] Cumhuriyet Üniversitesi Tıp Fakültesi

Nefes darlığı ve sarılık yakınması olan 59 yaşında bir hasta diğer bir klinikten ileri tetkik amacıyla kliniğimize nakil edildi. Başvuru esnasında karın ağrısı, öksürük, kilo kaybı ve hepatomegali de dikkati çekti. Akciğer grafisi bulgularıyla açıklanamayacak düzeyde nefes darlığı vardı. Akciğerin yüksek rezolüsyonlu bilgisayarlı tomografisinde intrapulmoner nodüler (Resim 1A), interlobüler septalarda kalınlaşma (Resim 1B), bronkovasküler demette kalınlaşma (Resim 1C), interstisyel izlerde belirginleşme vardı. Bilgisayarlı tomografi batın kesitlerinde ise genişlemiş intrahepatik safra kanalları (Resim 2a) ve pankreas başında bir tümör gözlendi (Resim 2b). Hasta bir ay içinde ilerleyici solunum yetmezliğinden öldü. Sonuç olarak tümörlü hastalarda nedeni açıklanamayan ilerleyici nefes darlığı ile karşılaşıldığında lenfanjitis karsinomatoza da akılda tutulmalıdır. Lenfanjitis karsinomatozada prognoz genellikle kötü olsa da bu olgularda kemoterapi şansı denenmelidir.

Resim 1: Toraks YRBT bulguları

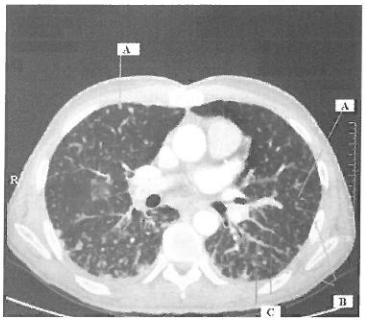

Resim 2: Batın YRBT bulguları

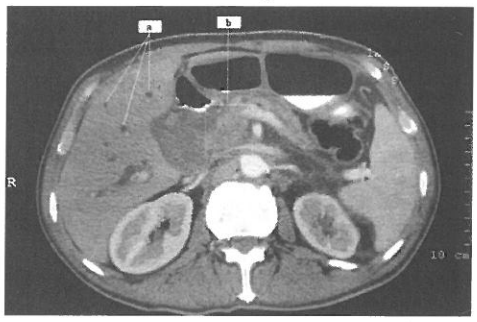

PS 142 Çıkıp kaybolan pulmoner nodülleri olan miyelodisplastik sendromlu kadın hasta

Köksal Deniz[1], Mutluay Neslihan[1], Boyacı Ebru[1], Başay Nihal[1], Bayız Hülya[1], Berktaş Bahadır[1], Aydın Mehtap[2], Kaya Sadi[3], Berkoğlu Mine[1]

[1] Atatürk Göğüs Hastalıkları Hastanesi, 2. Göğüs Hastalıkları Kliniği
[2] Atatürk Göğüs Hastalıkları Hastanesi, Patoloji Bölümü
[3] Atatürk Göğüs Hastalıkları Hastanesi, Göğüs Cerrahisi Kliniği

Tüberküloz çok farklı klinik tablolarla ortaya çıkabilen, bu nedenle de bazen ciddi tanı zorlukları yaşanan bir hastalıktır. Atipik klinik seyir ve bulgular daha çok bağışıklık sistemini baskılayan hastalıklar varlığında görülmektedir.
Elli üç yaşındaki kadın hasta, halsizlik ve son 6 ayda yaklaşık 10 kg kilo kaybı yakınmalarıyla başvurdu. On yıldır miyelodisplastik sendrom tanısıyla izlenen hasta ertitropoetin kullanıyordu ve 1-2 ay aralıklarla düzenli olarak kan transfüzyonu yapılıyordu. Beş yıldır diabetes mellitus tanısı da olan hasta iki yıldır insülin tedavisi almaktaydı. Kliniğimize yatışından 6 ay önce pnömoni tanısıyla 20 gün tedavi görmüştü. Takip edilmekte olduğu merkezde karaciğer fonksiyon testlerinde bozulma ve hepatomegali nedeniyle çekilen batın MR kesitlerine giren toraks alanlarında pulmoner nodüller görülmüş ve 3 farklı zamanda transtorasik ince iğne aspirasyon biyopsisi yapılmış ancak tanıya ulaşılamadığı için merkezimize sevk edilmişti. Fizik muayenesinde deri ve mukozalar soluktu, hepatomegali mevcuttu. Laboratuar incelemelerinde, pansitopeni (Hb: 6,5 g/dl, BK: 2200/ml, Plt: 111.000/ml, eritrosit sedimentasyon hızında yükselme (140 mm/sa), hipoproteinemi (T.prot: 6,6 g/dl, albumin: 3,2 g/dl), hiperglisemi (233 mg/dl), karaciğer fonksiyon testlerinde (AST: 81 IU/L, ALT: 111 IU/L, ALP: 387 IU/L) bozukluk mevcuttu. Balgam yaymaların ARB teksifi 3 kez menfi bulundu. Hastanın son 6 içinde yaklaşık 3 ay aralıklarla çekilen 3 toraks tomografisi karşılaştırmalı olarak incelendiğinde çıkıp kaybolan nodüllerin olduğu görüldü. Kesici iğne biyopsisi de tanısal olmadı. Açık akciğer biyopsisi yapılan hastaya tüberküloz tanısı kondu.
Sonuç olarak, çıkıp kaybolan pulmoner nodülleri olan bir hastada özellikle bağışıklık sistemini baskılayan bir hastalık da eşlik ediyorsa tüberküloz düşünülmeli ve tanı için gereken her şey yapılmalıdır.

PS 143 Castleman hastalığı: Bir olgu nedeniyle

Taş Dilaver[1], Bozkanat Erkan[1], Okutan Oğuzhan[1], Görür Rauf[2], Kartaloğlu Zafer[1]

[1] GATA Haydarpaşa Eğitim Hastanesi Çamlıca Göğüs Hastalıkları Servisi
[2] GATA Haydarpaşa Eğitim Hastanesi Çamlıca Göğüs Cerrahisi Servisi

Castleman hastalığı (anjiofolliküler lenf nodu hiperplazisi) oldukça nadir görülür. Hastalık sıklıkla genç erişkinlerde görülür. İki klinik tipi (lokalize ve yaygın hastalık) ve iki histolojik tipi (hyalin vasküler tip ve plazma hücreli tip) vardır. Olgumuz yirmi yaşında erkek hasta olup, öksürük yakınması ile başvurdu. Fizik muayenesi normaldi. P/A akciğer grafisinde sağ hiler dolgunluk mevcuttu. Laboratuvar incelemesinde; sedimentasyon 71 mm/saat, hemoglobin 11.3 g/dL, hematokrit %34.7, albumin 2.75 mg/dL, demir 12 µg/dL bulundu. PPD 15 mm ölçüldü. Toraks BT'de paratrakeal, prekarinal alanda lenfadenomegaliler (LAM) ve en büyüğü sağ suprahiler bölgede 3 cm çapında ölçülen multiple konglomere LAM saptandı. Bronkoskopik incelemede endobronşiyal lezyon saptanmadı. Balgam ve bronş lavajı ARB incelemesi ve kültür izlemi negatifdi. Galyum-67 sintigrafisinde sağ hiler bölgede artmış GA-67 tutulumu saptandı ve öncelikle benign bir patoloji (Sarkoidoz? Tüberküloz?) ile ilişkili olarak yorumlandı. Diğer vücut alanlarında radyofarmasotiğin dağılımı beklenen düzey ve simetride idi. Hastaya mediastinoskopi ile sağ 2 ve 4 nolu lenf nodu örneklemesi yapıldı. Biyopsi incelemesi reaktif hiperplazi olarak raporlandı. Hastaya, öncelikle tüberküloz lenfadenit düşünülerek antitüberküloz tedavi başlandı. İki aylık antitüberküloz tedavi sonunda yapılan kontrolde bir gerileme görülmedi. Yine de hastalığın benign natürde olduğu düşünülerek tedavi altı aya tamamlandı. Antitüberküloz tedavi sonunda çekilen Toraks BT'de paratrakeal, prekarinal alanda lenfadenomegali (LAM) ve sağ suprahiler bölgede ana bronş ile üst lob bronşunu kısmen saran 3.5 cm çaplı konglomere LAM saptandı. Hastaya sağ torakotomi ile kitle eksizyonu uygulandı. Histopatolojik inceleme 'Castleman Hastalığı, hyalen-vasküler tip' olarak raporlandı. Olgumuz; hastalığın nadir görülmesi nedeniyle ve mediastinal LAM saptanan olgularda bu hastalığın düşünülmesi gerektiğini vurgulamak amacıyla sunuldu.

PS 144 Transbronşiyal biopsi ile tanı konulan brnoşiyolitis obliterans organize pnömoni: Olgu sunumu

İçten Sacit[1], Demiryontar Dilay[2], Somay Adnan[3]

[1] Bezm-i Alem Vakıf Gureba Eğitim ve Araştırma Hastanesi Göğüs Hastalıkları Kliniği, İstanbul
[2] S.B İstanbul Eğitim ve Araştırma Hastanesi Göğüs Hastalıkları Kliniği, İstanbul
[3] Bezm-i Alem Valide Sultan Vakıf Gureba Eğitim ve Araştırma Hastanesi Patoloji Kliniği, İstanbul

Bronşiyolitis obliterans organize pnömoni öncelikle küçük hava yollarını tutan inflamatuar ve fibroproliferatif akciğer hastalığının özel bir formudur. Bronşiyolitis obliterans organize pnömoni altta yatan etyoloji ve hastalık ile veya daha yaygın olarak histopatolojik paternle sınıflandırılabilen, klinik, radyolojik ve histopatolojik bulgularla tanı konulan bir hastalıktır. Bronşiyolitis obliterans organize pnömoninin semptomları nonspesifiktir ve radyolojik bulguları çok çeşitlidir, bu yüzden akciğer biopsisi ve histolojik çalışma kesin tanı için gereklidir. Hiç bir yakınması bulunmayan ve tesadüfen kontrol amaçlı çekilen akciğer grafisinde bilateral lezyon görülmesi üzerine yatırılarak ileri tetkikleri yapılan, 30 yıldır astım tanılı ve 2 yıldır atrial fibrilasyon nedeni ile coumadin kullanan 63 yaşında bayan hastaya transbronşial biopsi ile bronşiolitis obliterans organize pnömoni tanısı konulmuştur. Transbronşial biopsi ile histopatolojik tanı nadiren konulması nedeni ile olgu literatür bilgileri eşliğinde sunulmuştur.

PS 145 Pulmoner alveoler proteinozis: Olgu sunumu

Tutar Nuri[1], Gülmez İnci[1], Hasdıraz Leyla[2], Demir Ramazan[1], Oymak Fatma Sema[1], Büyükoğlan Hakan[1]

[1] Erciyes Üniversitesi Tıp Fakültesi Göğüs Hastalıkları Anabilim Dalı, Kayseri
[2] Erciyes Üniversitesi Tıp Fakültesi Göğüs Cerrahisi Anabilim Dalı, Kayseri

Pulmoner alveoler proteinozis (PAP) alveollerde Periodic Acid Schiff (PAS) ile pozitif boyanan proteinöz materyalin birikimi ile karakterize nadir görülen bir hastalıktır. Primer PAP 1958 yılında Rosen tarafından tanımlanmış, etyolojisi bilinmeyen bir hastalıktır. PAP'da en sık rastlanılan semptom nefes darlığı ve öksürüktür. Radyolojik olarak bilateral simetrik alveoler konsolidasyon veya buzlu cam görüntüsü saptanır ve solunum fonksiyon testlerinde restriktif tipte bir solunum fonksiyon bozukluğu vardır. Tanı için sıklıkla akciğer biopsisine ihtiyaç duyulur. Materyalin PAS ile pozitif boyanması tanı için yeterlidir. Çalışmamızda 1 yıldır öksürük ve hafif efor dispnesi tarifleyen, bronkoskopik akciğer biopsisi ile tanıya vardığımız bir primer PAP olgusu sunulmuştur.

PS 146 Pulmoner alveoler proteinosis: Olgu sunumu

Gayaf Mine[1], Karasu Işıl[1], Çakan Aydan[1], Özsöz Ayşe[1], Aydoğdu Zekiye[2]

[1] Dr. Suat Seren Göğüs Hastalıkları ve Cerrahisi Eğitim ve Araştırma Hastanesi, Göğüs Hastalıkları ve Tüberküloz Servisi, İzmir
[2] Dr. Suat Seren Göğüs Hastalıkları ve Cerrahisi Eğitim ve Araştırma Hastanesi, Patoloji Böümü, İzmir

Pulmoner Alveoler Proteinosis (PAP); alveollere surfaktan benzeri lipoprotein birikimi ile karekterize nadir görülen bir hastalıktır. Hastalığın etyolojisi bilinmemektedir.
Kırkbir yaşında erkek hasta; 3 aydır devam eden eforla artan nefes darlığı ile hastaneye başvurdu. Hayvan besiciliği yapan hastanın anamnezinde inorganik toz maruziyeti yoktu ve daha önce geçirilmiş bir hastalık öyküsü yoktu. Otuz paket yıl sigara öyküsü dışında öz ve soygeçmişinde özellik bulunmuyordu.Hastanın akciğer radyogramında özelikle solda yoğun orta ve alt zonlarda bilateral alveoler dansite artımı izlendi. Transbronşiyal biyopsi ve bronkoalveoler lavajın histopatolojik incelemesi ile olguya bronkoalveoler proteinosis tanısı kondu. Tedavi olarak tekrarlı segmenter bronkoalveoler lavaj ve ambroksol 45 mgr/G uygulandı. Klinik ve radyolojik olarak kısmi regresyon izlendi. Olgumuz PAP'ın nadir görülmesi, etyolojide neden saptanmaması ve tedavisi ile izlenen regresyon nedeniyle sunulmuştur.

PS 147 PAS negatif pulmoner alveolar proteinosis

Alahdab Hişam[1], Duman Esra[1], Yapıcıer Özlem[2], Bağ Remzi[1]

[1] Anadolu Sağlık Merkezi, Göğüs Hastalıkları Bölümü, Kocaeli
[2] Anadolu Sağlık Merkezi, Patoloji Bölümü, Kocaeli

Giriş: Pulmoner Alveolar Proteinosis (PAP) alveol içerisinde lipoproteinöz, eosinofilik, periyodik asid schiff pozitif (PAS+) materyallerin birikimi ile giden nadir bir hastalıktır. Öksürük, nefes darlığı, efor kapsitesinde düşme ve hipoksemi ile karşımıza çıkan hastalık, solunum yetmezliğiyle sonuçlanabilir.
Olgu: Hastanemize başvuran 32 yaşında bir erkek hasta; 1 yıl önce başlayan kuru öksürük yakınmasına son birkaç aydır efor kapasitesinde düşme ve nefes darlığı eklenmiş. Önceki tetkiklerinde restriktif fonksiyon bozukluluğu ve radyolojik olarak yaygın buzlu cam görüntüsü saptanmış, Bronkoalveolar lavaj'da (BAL) spesifik olmayan bulgular saptanınca 5 hafta boyunca yüksek doz metil prednizolon verilmiş. Yakınmalarında progresyon olması üzerine transplantasyon önerilmiş. Kliniğimize başvurduğunda; genel durumu iyi vital bulguları stabil, istirahatta ve oda havasında O2 saturasyonu % 92 (PaO2: 62 torr) saptandı. Fizik muayenede bibaziler ince ralleri dışında anormallik saptanmadı. Rutin biyokimyasal tetkikleri normaldi. Solunum fonksiyon testlerinde zorlu vital kapasitesi (FVC) beklenenin %64'ü, DLCO ise beklenenin % 37'si olarak ölçüldü. Altı dakikada 460 metre yürüdü, ancak hızla desatüre oldu ve 2 lt/dk nazal O2 ile testine devam edebildi. Yüksek rezolüsyonlu toraks BT de alt zonlarda daha belirgin olmak üzere buzlu cam ve arnavut taşı kaldırımı görüntüleri ve yer yer septal kalınlaşmalar saptandı. BAL örnekleri makroskopik olarak bulanık kirli beyaz veya süt renginde olduğu görüldü. Patolojik incelemede Grocott ve PAS ile boyanmayan eozinofilik amorf materyal bulundu. Transbronşiyal akciğer biyopsisinde alveol boşluklarını dolduran PAS negatif eozinofilik materyal görüldü. Mikrobiyolojik incelemelerde mantar ve TBC kültürleri dahil spesifik üreme olmadı. Bu bulgularla PAS-negatif PAP düşünülerek bütün ilaçları kesildi ve tedavi amaçlı total akciğer lavajı kararlaştırıldı. Genel anestezi altında çift lumenli endotrakeal tüp kullanarak 2 hafta arayla önce sol sonra sağ akciğer 16 ve 20 litre 37derece ısısında serum fizyolojik ile lavaj uygulandı, komplikasyon yaşanmadı. İşlemden 10 gün sonra yakınmaları tamamen geçti ve efor kapasitesi normale döndü. Oda havasında PaO2: 82 torr, FVC beklenenin % 73'e ve DLCO % 45'e yükseldi. Altı dakikada 530 metre yürüdü ve oda havasında desaturasyonu görülmedi. Hasta şuan poliklinik şartlarında takip edilmekte ve stabil seyretmektedir. Bu vakanın ilginç yanı klinik, radyolojik ve histopatoljik olarak PAP ile uyumlu olmasına rağmen eozinofilik intraalveolar materyalin PAS negatif olması ve hastanın tedavi amaçlı total akciğer lavajına dramatik klinik, radyolojik ve fonksiyonel yanıt vermesidir.

PS 148 Endobronşial tümör görünümlü primer amiloidoz

Karaköse Özlem[1], Gülmez İnci[1], Büyükoğlan Hakan[1], Balkanlı Süleyman[2], Güleç Mustafa[3], Oymak Fatma Sema[1], Demir Ramazan[1]

[1] Erciyes Üniversitesi Tıp Fakültesi Göğüs Hastalıkları Anabilim Dalı, Kayseri
[2] Erciyes Üniversitesi Tıp Fakültesi Patoloji Anabilim Dalı, Kayseri
[3] Erciyes Üniversitesi Tıp Fakültesi Radyoloji Anabilim Dalı, Kayseri

Amiloidoz idiopatik ya da başka bir hastalığa ikincil olarak dokuların ekstrasellüler bölümünde erimeyen eozinofilik proteinöz materyal birikimiyle ortaya çıkan bir hastalıktır. Amiloid birikimi, tek bir organda ya da sistemik olabilmektedir. Subklinik kalabileceği gibi çok farklı klinik belirtilere neden olabilir. Primer amiloidoz eşlik eden bir hastalık olmaksızın amiloid birikimidir. Genellikle tam veya kısmi immunoglobulin hafif zincir moleküllerinden meydana gelen amiloid, AL amiloiddir. AL amiloid birçok dokuda birikir; en önemli birikim yerleri kalp kası, böbrek, dil, mide-barsak sistemi, periferik sinir sistemi ve kan damarlarıdır. Solunum sistemini ise nadiren tutar. Bu tutulum genellikle akciğer parankimindedir. Burada nefes darlığı ve öksürük yakınması ile gelen ve bronkoskopi ile tümör izlenimi veren bir primer endobronşial amiloidoz olgusu sunulmuştur.

PS 149 Baltoma: Bir olgu nedeniyle

Bol Canan[1], Gülmez İnci[1], Canöz Özlem[2], Büyükoğlan Hakan[1], Oymak Fatma Sema[1], Demir Ramazan[1], Tutar Nuri[1], Karaköse Özlem[1]

[1] Erciyes Üniversitesi Tıp Fakültesi Göğüs Hastalıkları Anabilim Dalı, Kayseri
[2] Erciyes Üniversitesi Tıp Fakültesi Patoloji Anabilim Dalı, Kayseri

Bronchus associated lymphoid tissue (BALT) bronşiollerin submukozal alanında yer alan hava yollarında sekretuar Ig A üreten hücrelerin kümelenmesini içeren mukozal immünitede rol oynayan lenfoid birikimdir. Pulmoner lenfoma genellikle düşük dereceli B hücreli lenfomadır.
Öksürük ve halsizlik şikayeti ile başvuran; bilgisayarlı tomografide (BT) sağ hiler, subkarinal ve mediastinal lenf nodları, sağ hemitoraksta plevral mayisi olan hastaya tanısal bronkoskopi ve plevral biyopsi yapıldı. Bronkoskopide alınan mukoza biyopsisinde B hücreli lenfoid infiltrasyon olması nedeniyle yapılan monoklonalite çalışmasında hastanın bronş biyopsi örneklerinin moleküler bulguları klonal Ig H düzenlenmesi ile BALT lenfoma tanısı konulmuştur. Olgumuz tanı yöntemleri, ayırıcı tanıdaki zorlukları tartışmak amacı ile sunulmuştur.

PS 150 Primer kardiyak anjiyosarkom ve diffüz pulmoner hemoraji: Olgu sunumu

Büyükşirin Melih[1], **Usalan Adnan Kazım**[1], Polat Gülru[1], Yakut Necmettin[2], Gökdoğan Tayfun[3], Küpelioğlu Ali[4], Yücel Nur[1], Tibet Gültekin[1]

[1] Dr Suat Seren Göğüs Hastalıkları ve Cerrahisi Eğitim ve Araştırma Hastanesi
[2] Özel Gazi Hastanesi
[3] İzmir Atatürk Eğitim ve Araştırma Hastanesi
[4] Güneş Patoloji Laboratuarı

Primer kardiyak anjiyosarkom kalbin nadir malign tümörlerindendir. Semptomları nonspesifiktir. Nadir görülen klinik prezantasyonlardan biri de diffüz pulmoner hemoraji sendromudur. 61 yaşında erkek olgu; 10 gündür devam eden sağ yan ağrısı, öksürük ve kan tükürme yakınmaları ile başvurdu. Fizik muayenede, kalp sesleri taşikardik, kaidelerde inspiratuar raller işitildi. Hb'nin 9.9 gr/dl olması dışında rutin hemogram ve biyokimya değerleri normaldi. Akciğer grafisinde kardiyotorasik oran (KTO) artmış, bilateral orta ve alt zonlarda yama tarzı infiltratif lezyonlar izlendi. Toraks bilgisayarlı tomografide (TBT); kardiyomegali, sağ atrium anterolateral komşuluğunda 7x5 cm kitle lezyonu (trombüs?, miksoma?), her iki akciğerde orta ve alt zonlarda yama tarzı buzlu cam görünümleri izlendi. Ekokardiyografide sol ventrikül dilate olarak yorumlandı. Bronkoskopide sağ ve sol bronşlarda dağınık pıhtılar haricinde endobronşiyal lezyon saptanmadı. Bronkoalveolar lavaj'da (BAL) hemorajik zeminde hemosiderin yüklü makrofajlar izlendi. Bu arada hastanın dispnesi arttığı için yapılan kontrolde akciğer grafisinde progresyon, Hb değerinde 6.78 gr/dl ye düşüş,TLCO %166 ve Kco(Hb) de %185 değerleri saptandı. Bu bulgularla alveoler hemoraji sendromu düşünülerek 1gr/gün metilprednizolon 3 gün verilerek 50mg/gün oral tedaviye geçildi. cANCA, pANCA Anti ds DNA negatif, ANA ise sınırda pozitif değerde idi. 2 ünite eritrosit süspansiyonu verildi. 5.gün klinik ve laboratuar olarak düzelme izlendi. EKO tekrarlandı. 4x7cm kitle sağ atriumda saptandı. Ancak transözofajiyal EKO da kitlenin kalbin dışında olduğu ifade edildi. Toraks MR da kitlenin sağ ventrikülden köken aldığı ifade edildi. Klinik ve radyolojik olarak düzelme izlenen olgu pseudovaskülite yol açan miksoma tanısı ile kardiyovasküler cerrahiye sevk edildi. Operasyonla kitle çıkarıldı. Patolojisi anjiyosarkom olarak değerlendirilen hasta operasyondan 3 hafta sonra akciğer grafisinde sağda plevral effüzyon ve bilateral infiltratlar ile başvurudu. Klinik olarak genel durumu hızla bozulan hasta eksitus oldu. Pulmoner semptom ve yakınmalar ile başvuran hastada saptanan nadir bir malignite olması nedeniyle sunuldu.

PS 151 Akciğer radyolojisinde maligniteyi andıran perfore kist hidatik olgusu

Turhan Kutsal, Mammadov Elmar, Çakan Alpaslan, Çağırıcı Ufuk

Ege Üniversitesi Tıp Fakültesi Göğüs Cerrahisi Anabilim Dalı, İzmir

Akciğer nodüllerinin ayırıcı tanısında, malign hastalıkların yanı sıra benign ya da enfeksiyöz patolojiler mutlaka göz önünde bulundurulmalıdır.
Öksürük yakınması ve 45 paket yıl sigara öyküsü bulunan 44 yaşındaki erkek hastanın göğüs radyolojik incelemesinde; biri sol hemitoraks orta zon lateralinde, diğeri alt zon medialinde, yaklaşık 3'er cm çaplı, ikincisi ilkinden daha düzensiz kenar özelliğine sahip nodüler dansite artışları izlendi. Göğüs bilgisayarlı tomografisinde spiküler kenar özelliğine sahip bu lezyonların sırasıyla, üst lob anterior ve alt lob anteromedial bazal segmentte oldukları, ayrıca subkarinal bölgede 2,5 cm çapa ulaşan mediastinal lenfadenopatilerin bulunduğu saptandı. Bronkoskopisinde lezyon izlenmeyen olgunun subkarinal lenfadenopatisine yönelik transbronşiyal ince iğne aspirasyon biyopsisi ve bronkoalveoler lavaj sıvısının histopatolojik inceleme sonuçları benign olarak rapor edildi. Pozitron emisyon tomografisinde lezyonların SUV değerinin malignite eşik değeri 2.5'dan fazla olduğu ve görünümün santral nekroz gösteren tümörlere ait olabileceği belirtildi.
Tanısal amaçlı torakotomi uygulandığında, üst lob anterior segment ile alt lob anteromedial segmentlerde visseral plevra üzerinde sedefi-beyaz renkte refle veren lastik kıvamlı lezyonlar saptandı. İnsize edildiğinde içlerinden kütiküler membranların çıkması ile patolojinin perfore kist hidatik olduğu anlaşıldı. Lezyonlara kistotomi ve kapitonaj uygulandı.
Radyolojik olarak, perfore akciğer kist hidatiğinin başta maligniteler olmak üzere birçok akciğer patolojisini taklit edebileceği akıldan çıkartılmamalı, preoperatif dönemde ayırıcı tanısına yönelik gerekli incelemeler yapılmalıdır.

PS 152 Akciğerde primer Hemanjiyoperisitom olgusu

Tigin Hüseyin Cem, **Kıyık Murat**, Akyüz Çiğdem, İntepe Yavuz Selim, Çelik Adem, Büyükpınarbaşılı Nur, Özyurt Hayati, Çıkrıkçıoğlu Sadettin

Yedikule Göğüs Hastalıkları ve Göğüs Cerrahisi Eğitim ve Araştırma Hastanesi

Primer akciğer Hemanjiyoperisitom'u literatürde de çok nadir görüldüğü bildirilen bir akciğer tümörüdür. Bizim olgumuz 29 yaşında bir erkek hastaydı. 3 aydır nefes darlığı ve sol göğüs ağrısı yakınmaları olan hasta akciğer grafisinde lezyon saptanması üzerine ileri tetkik ve tedavi amacıyla hastanemize sevk edilmiş. Hiç sigara kullanmamıştı. Fizik muayenede vital bulguları stabil olan hastanın tüm sistem muayeneleri doğaldı.Hemogram ve biyokimyasal parametreler normal sınırlarda idi.
PA Akciğer grafide sol hemitoraksta 1 ve 3. ön kotlar arasında yerleşen düzgün sınırlı yaklaşık 5x4 cm boyutunda homojen dansite mevcuttu. Toraks BT de sol hemitoraksta anterolateralde aort arkusu düzeyinde plevraya geniş tabanla oturan yaklaşık 51x35 mm boyutlarında düzgün konturlu homojen dansitede solid kitle mevcuttu.
Kist hidatik İHA ve spesifik İg E negatifti. Bronkoskopide endobronşiyal lezyona rastlanmadı. Sol üst lob lavaj ve Post Bronkoskopik Bulgu (PBB) incelemesi normal respiratuvar sitoloji olarak raporlandı.
Transtorasik iğne aspirasyonu (TTİA) ile tanı konulamayınca, Transtorasik iğne biopsisi (TTİB) yapı dı ve patoloji sonucunda:"Belirgin vaskuler yapılar oluşturan orta derecede seüler mezenkimal tümör"sonucu geldi. Epikrizde tümör dokusu küçük kesitler halinde olup kesitlerde mitoz ve nekroz gözlenmemiştir. Hafif derecede atipi mevcuttur. Uygulanan immunhistokimyasal çalışmada tümör hücreleri CD 34 (+) CD 31(-) vimentin (+) pansitokeratin (-) S-100 (-) desmin (-) SMA (-) immunreaktivite göstermiş olup öncelikle düşük gradeli damar tümörü (hemanjiyoperisitom vb) düşünülmekle birlikte soliter fibroz tümör de ayırıcı tanıya alınmıştır yorumu yapıldı. Hasta, cerrahi ile konsulte edilip torakotomi kararı alındı. Sol anterior torakotomi ile kitle eksizyonu ve plevrektomi yapıldı. Piyes patolojisi: Hemanjiyoperisitom geldi.

PS 153 Elastofibroma dorsi: Üç olgu sunumu

Demirkaya Ahmet[1], **Şimşek Fatma[1]**, Akçıl Murat[1], Erşen Ezel[1], Kaynak Kamil[1], Beşirli Kazım[2], Ahat Erkan[2]

[1] İstanbul Üniversitesi Cerrahpaşa Tıp Fakültesi Göğüs Cerrahisi Anabilim Dalı, İstanbul
[2] İstanbul Üniversitesi Cerrahpaşa Tıp Fakültesi Kalp ve Damar Cerrahisi Anabilim Dalı İstanbul

Giriş: Elastofibroma dorsi ileri yaşlarda, sıklıkla bayanlarda subskapular bölgede görülen, sınırları düzensiz ve yavaş büyüyen benign yumuşak doku tümörleridir. Ekstraskapular lokalizasyon nadirdir. Genellikle hastalar asemptomatik olmakla birlikte periskapuler bölgede omuz hareketleri ile artan ağrı ve hareket kısıtlılığı ile kliniğe başvururlar. Histolojik değerlendirmede, kollajen, fibroblast ve yağ dokusundan oluşmakta olup, birbiri içine girmiş durumdaki kollajen ve eozinofilik globüler tarzında izlenen elastik fibriller görünmektedir. Kollajen liflerin elastik lif şeklinde dejenerasyonu ve elastik lif biyosentezindeki bozukluğun varolduğu öne sürülmektedir.
Gereç ve Yöntem: Kliniğimizde Nisan 2006- Temmuz 2007 tarihleri arası opere olan 3 Elostofibroma dorsi olgusu incelenmiştir. Olguların hepsi bayan ve ortalama yaş 54.6 olarak saptanmıştır. Bir olguda elostofibroma dorsi bilateral olarak tespit edilmiştir. Olguların hepsinde posterolateral kitle üzerine yapılan transvers insizyon ile tümör çıkartılmıştır. Postoperatif mortalite ve morbiditiye rastlanmamıştır. Olguların ikisinin kontrollerinde nüks saptanmamış, diğer olgu ise takibe alınmıştır.
Sonuç: Elastofibroma dorsi, 5-7. dekatta, kadınlarda daha sık görülen benign neoplazmdır. Başlıca göğüs duvarı ve skapulanın inferomedial bölgesi arasında konnektif dokuda bulunur. Karakteristik lokalizasyon ve histolojik bulgular nedeni ile elastofibroma dorsi tanısında ayırıcı tanı güçlüğü yaşanmamaktadır. Bilateral yerleşim görülebilir. Radyolojik olarak BT ve MR incelemelerinde düzensiz sınırlı, heterojen yumuşak doku kitlesi olarak rapor edilir. Elastofibrom basit eksizyon ile tedavi edilir. Lokal rekürens nadirdir. Malign transformasyon rapor edilmemiştir.

PS 154 Poland sendromu: Nadir görülen bir olgu

Salepçi Banu, Saraç Gülşen, Fidan Ali, Yüksel Tuğba, Çağlayan Benan

Dr. Lütfi Kırdar Kartal Eğitim ve Araştırma Hastanesi, Göğüs Hastalıkları Kliniği, İstanbul

Poland Sendromu; 1/30000-1/100000 arası sıklıkta rastlanan genellikle tek taraflı pectoralis major kası yokluğu ile karakterize konjenital bir sendromdur. Biz de nadir görülmesi, eşlik eden kot anomalisi ve kas fonksiyonlarında azalma nedeniyle 29 yaşında erkek olguyu sunmayı uygun gördük.
Sağ göğüs kafesinde çökme, sağ kolda uyuşukluk, kasılma ve efor dispnesi şikayetleri olan hastanın fizik muayenede sağ toraks duvarında çöküklük, palpasyonla sağ pectoralis major kası yokluğu, sağ 2.-3.-4. kotların anterior kısmının olmadığı tespit edildi. PA akciğer grafide sağ üst ve orta zonda saydamlık artışı, sağ 2.-3.-4. ön kotların kıkırdak kısımları olmadığı tespit edildi. Toraks BT'de sağ pectoralis major ve minör kaslarının agenezisi, sağ hemitoraks hipoplazisi tespit edildi. Solunum fonksiyon testlerinde orta derecede restriktif hastalık bulgusu, PEmax ve Plmax'ta belirgin azalma tespit edildi. Hastanın sağ kol EMG'si dahil yapılan diğer tetkikleri normal bulundu.

PS 155 Pulmoner sekestrasyon ve kartagener sendromu birlikteligi: Nadir bir vaka takdimi

Tuna Tibel[1], Erkan Mustafa Levent[1], Uzun Oguz[1], Basoglu Ahmet[2], Sariaydin Muzaffer[1], Uluisik Aziz[1]

[1] 19 Mayis Üniversitesi Tıp Fakültesi Göğüs Hastalıkları Anabilim Dalı, Samsun
[2] 19 Mayis Üniversitesi Tıp Fakültesi Göğüs Cerrahisi Anabilim Dalı, Samsun

Pulmoner sekestrsayon; bronsial sistemle iliskisi olmayan, aberran sistemik arterler tarafından beslenen, fonksiyon görmeyen, anormal akciğer dokusudur. Kronik öksürük, tekrarlayan infeksiyonlar ve hemoptizi ile karakterize olabilen konjenital bir akciğer hastalığıdır. Kartagener sendromu ise; bronsiektazi, sinüzit, situs inversusdan oluşan bir triaddir. Pirimer silier diskinezi sendromlarının yarısını oluşturur ve otozomal resesif kalıtım gösterir. Çocukluğundan beri süren öksürük, balgam ve sık solunum yolu infeksiyonu geçirme öyküsü olan 27 yasındaki kadın hasta, şikayetlerinde artiş olması nedeniyle kliniğimize başvurdu. Çekilen PA akciğer grafisinde; hastada dekstrokardi, sağ akciğer alt lobda yaygın bronşiektazik alanlar izlendi. Toraks tomografisinde hastada total situs inversus mevcut olup, her iki akciğer parankimi incelendiğinde sağ üst lobda minimal, sağ alt lobda ise total bronşiektazik ve atelektazik görünüm izlendi. Hastada pulmoner sekestrasyon düşünülerek aortografi planlandı. Elde edilen görüntülerde arkus aorta ve arkustan çıkan ana dalların ters yerleşimli olduğu, hastanın dekstrokardisi olduğu, inen aorta proksimalinden çıkıp, sağ paravertebral alanda pulmoner parankimi besleyen segmental arter dalı mevcut olduğu izlendi (Pulmoner sekestrasyonla uyumlu görünüm). Hastaya cerrahi planlandı. Eksplorasyonda, sağ akciğerin 2 lob olduğu, alt lobun rudimenter olduğu izlendi.Bu rudimenter lobun aortadan dallanan aberran arterle sistemik dolaşımdan beslendiği görüldü. Hastaya alt lobektomi yapılmasına karar verildi. Ameliyat sonrası komplikasyon izlenmeyen hasta kontrollere gelmek üzere taburcu edildi. İki nadir hastalığın birlikteliği nedeni ile vakayı sunmayı uygun bulduk.

PS 156 İlginç bir erişkin still hastalığı olgusu

Balkan Arzu[1], Taşçı Cantürk[2], Doğan Deniz[1], Erdem Hakan[3], Erdem Hakan[4], Özkan Metin[1], Bilgiç Hayati[1], Ekiz Kudret[1]

[1] GATA Tıp Fakültesi Göğüs Hastalıkları Anabilim Dalı, Ankara
[2] Asker Hastanesi, Göğüs Hastalıkları, Eskişehir
[3] GATA Romatoloji Kliniği, Ankara
[4] GATA Enfeksiyon Hastalıkları Kliniği, Ankara

Olgumuz 21 yaşında erkek hasta olup, Nevşehir'li ve bilgisayar işletmecisi idi. Acil servise iki gündür olan boğaz ağrısı, öksürük, halsizlik, ateş yüksekliği, nefes darlığı şikayetleri ile başvurmuş. Hastaya ateş etyolojisi araştırılmak üzere PA akciğer grafisi çektirilmiş ve normal olarak değerlendirilmiş (resim 1). Lomber ponksiyon yapılıp beyin omurilik sıvısının normal olduğu görülmüş. Hemokültür sonucu normal olup, periferik yaymasında %80'nin üstünde toksik granulasyon saptanması üzerine hastaya seftriakson 1 gram flakon 2x1 IV, gentamisin 160 mg 1x1 IV ve ornidazol tablet 2x2 başlanmış. Tedaviden bir gün sonra fizik muayenede sağ akciğer bazalinde tuber sulf oskülte edilmesi üzerine PA akciğer grafisi tekrar çekilmiş ve sağ akciğer alt zonda parakardiak lokalizasyonda infiltrasyon tesbit edilmiş (resim 2). Çekilen toraks tomografide (şekil 3), her iki akciğer alt loblarda infiltrasyon ve parapnömonik effuzyon görülmesi üzerine farklı bir kliniğe nakli yapılmış. Bu klinikte de mevcut tedaviye rağmen genel durumunun kötüleşmesi üzerine tedavisi imipenem 500 mg flakon 4x1, teikoplanin 400 mg. IV 1x1, klaritromisin 500 mg tablet 2x1 olarak değiştirilmiş. İnfiltrasyon tespit edildikten sonraki 3. gününde göğüs hastalıkları konsültasyonu sonucu hasta kliniğimize alındı. Hastanın Göğüs Hastalıkları kliniğinde yapılan muayenesinde, TA 90/40 mmHg, ateş 39 C, genel durumu orta, şuur açık ve koopere idi. Solunum sistemi muayenesinde; her iki hemitoraks kaidede solunum sesleri azalmış ve vibrasyon torasik azalmıştı, matite perküte edilmişti. Labarotuvar değerleri; BK: 24.000, Hgb: 11.4, Hct: 35.0, Plt: 306.000, Rutin biokimyasında albümin 2,2 ve LDH: 905 olmasının dışında diğer değerler normaldi. ESR: 19 mm/h idi. Periferik yaymada ise normokrom anizositoz, rulo formasyonu ile birlikte belirgin toksik granülasyon, sola kayma, trombositlerde sayıca artış, kümelenme ve yer yer iri küme görünümü saptandı ve formülde ise PMNL:%92, STAB:%7, LENF:%1 olarak değerlendirildi. Hastaya sağ hemitorakstan torasentez yapıldı ve alınan sıvıda LDH: 3759, pH:7.19, albümin 1.6 (serum 2.4), total protein 3.2 (serum 5.0) tespit edildi. Ayrıca sitolojide malignite negatif olarak değerlendirildi ve hücrelerin çoğunluğunun PMNL olduğu rapor edildi. Hastanın kliniğe kabul edilmesinden 5 gün sonra yapılan ekokardiografide perikardial tamponad bulguları olması üzerine perikardiosentez ile 1000 cc mayii alındı. Sol akciğere de torasentez yapılıp 1000 cc mayii alındı. Yapılan analiz, effuzyondaki bulgulara çok benzer sonuçlar verdi.

PS 157 Astım bronşiale ile birlikte görülen kronik eozinofilik pnömoni: Olgu sunumu

Ünalmış Duygu[1], Büyükşirin Melih[1], Aşuk Zehra[1], Üçsular Fatma Demirci[1], Tibet Gültekin[1], Aydogdu Zekiye[2]

[1] Dr Suat Seren Göğüs Hastalıkları ve Göğüs Cerrahisi Eğitim ve Araştırma Hastanesi, İzmir
[2] Dr Suat Seren Göğüs Hastalıkları ve Göğüs Cerrahisi Eğitim ve Araştırma Hastanesi, Patoloji Birimi, İzmir

Kronik eozinofilik pnömoni etyolojisi bilinmeyen, subakut veya kronik semptomlarla karakterize akciğer grafisinde periferik pulmoner infiltrasyonlar ve alveoler ve/veya kan eozinofilisi ile seyreden nadir bir hastalıktır. Kronik eozinofilik pnömoni tanısı alan hastalarda çoğunlukla astım öyküsü bulunmakta veya hastalar takip sırasında astım tanısı alabilmektedir.
Kliniğimize başvuran astım bronşiale tanılı 57 yaşındaki erkek hasta yaklaşık 12 yıldır bronkodilatatör tedavi almaktaydı. Hasta son 3 haftadır tedaviye yanıt vermeyen inatçı öksürük şikayeti nedeniyle başvurdu. Çekilen akciğer grafisi ve bilgisayarlı tomografisinde bilateral infiltrasyonlar saptanması üzerine hastaya Fiberoptik Bronkoskopi (FOB) yapılarak Bronkoalveolar lavaj (BAL) uygulandı. Hasta klinik ve radyolojik bulguları, BAL'da eozinofili saptanması ve steroide cevap vermesi gözönüne alınarak kronik eozinofilik pnömoni olarak değerlendirildi
Olgu bronşial astım ve kronik eozinofilik pnömoni birlikteliğinin olması, tanı takip ve tedavide birbirlerini etkilemeleri nedeniyle literatür eşliğinde sunuldu.

PS 158 Akut eozinofilik pnömoni: Olgu sunumu

Taş Dilaver, Okutan Oğuzhan, Bozkanat Erkan, Çiftçi Faruk, Kartaloğlu Zafer

GATA Haydarpaşa Eğitim Hastanesi Çamlıca Göğüs Hastalıkları Servisi

Akut eozinofilik pnömoni (AEP), etyolojisi bilinmeyen ateşli bir hastalıktır. Akciğer dokusunda aşırı eozinofil birikimi sonrası gelişir. AEP'de periferik eozinofili görülebilir veya görülmeyebilir. Yirmisekiz yaşında erkek hasta, on gün önce başlayan öksürük, ateş, halsizlik yakınmaları ile başvurdu. Bu on gün içinde antigribal ve ateş düşürücü ilaçlar kullanmasına rağmen yakınmalarının geçmemesi üzerine hastanemize yatırıldı. Fizik muayenesinde TA:110/70 mmHg, ateş:37.2 °C, nabız 85/dk ölçüldü. Yapılan oskültasyonda sol hemitoraks skapula medialinde seyrek ince raller duyuldu. P/A akciğer grafide sol hemitoraks üst zonda yaygın ve sağ hemitoraks üst zonda sınırlı heterojen infiltrasyon mevcuttu. Hastanın tam kan tetkikinde beyaz küre:14800/µL, nötrofil:7400/µL (%50.2), lenfosit:1600/µL (%10.5), eozinofil:5000/µL (%34.1), hemoglobin 11.9 g/dL, sedimentasyon 39 mm/saat bulundu. Balgam ARB incelemesi üç kez negatifdi. PPD:10 mm ölçüldü. Total IgE 52 IU/mL, cilt prick testi negatifdi. Mikroskopik olarak periferik yaymada %20 eozinofil izlendi. Gaita incelemesinde parazit yumurtası görülemedi. Toraks BT'de sol akciğer üst lob apikoposterior, sağ akciğer üst lob apikal segmentlerinde; içerisinde hava bronkogramlarının izlendiği konsolide alanlar izlendi. Hastaya FOB uygulandı. Endobronşiyal lezyon izlenmedi. Bronş lavajı ARB ve izleminde kültürü negatifti. Bronkoalveolar lavaj'da (BAL) sıvısı incelemesinde %50'den fazla eozinofil görüldü. Ampirik olarak başlanan antibiyoterapiden fayda görmeyen hastaya akut eozinofilik pnömoni tanısı ile kortikosteroid tedavisi başlandı. Hasta izleminde klinik ve radyolojik olarak iyileşme gözlendi. Olgumuz; önceden kronik bir hastalığı olmaması, on gün önce hastanın kendi ifadesi ile gribe yakalanması ancak bir türlü iyileşememesi ve öntanılar arasında akciğer tüberkülozunun olması nedeniyle ilginç olduğu düşünülerek sunuldu.

PS 159 Kronik eozinofilik pnömoni: Bir olgu nedeniyle

Ertuğrul Ahmet

Gata Göğüs Hastalıkları Anabilim Dalı, Ankara

Amaç: Kronik eozinofilik pnömoni (KEP); etyolojisi bilinmeyen, subakut veya kronik seyirli, alveoler ve/veya kan eozinofilisi, periferik akciğer infiltrasyonu ve steroid tedavisine hızlı cevap ile karakterize nadir bir eozinofilik pnömonidir. Gerçek prevalansı bilinmeyecek kadar az görüldüğü için olgumuzu sunmayı uygun bulduk.
Olgu: Daha önceden sağlıklı olan 29 yaşındaki bayan hasta, yaklaşık 6 aydır devam eden öksürük, nefes darlığı ve ateş şikayetleri ile başvurdu. Çekilen PA akciğer grafisinde bilateral üst zonlarda periferik infiltrasyon ve Yüksek Rezolüsyonlu Bilgisayarlı Tomografi'sinde (YRBT) her iki akciğer üst loblarda, subplevral alanlarda daha belirgin parankimal nodüler lezyonlar izlendi. Hastanın periferik yaymasında %16 oranında eozinofil, total eozinofil sayısı 1000/mm ve IgE yüksekliği tespit edildi. Yapılan diğer tetkikler (bronkoskopi, balgam ARB, aspergillus cilt testi, gaitada parazit) sonrasında klinik, radyolojik ve laboratuvar olarak KEP tanısı düşünüldü ve oral steroid tedavisine başlandı. Tedavi ile hastanın klinik durumu hızla düzeldi ve akciğer infiltrasyonları geriledi. Tedavinin 1 yıla tamamlanmasına karar verilerek hasta taburcu edildi.
Sonuç: Tanısı geciken olgularda KEP solunum yetmezliğine ilerleyebileceğinden, periferik akciğer infiltrasyonu ile karşımıza gelen, uygun klinik ve labortatuvar bulguları olan hastalarda KEP ayırıcı tanılar arasında mutlaka düşünülmelidir.

PS 160 İdyopatik kronik eosinofilik pnömoni tanılı dört olgumuz

Ermiş Hilal, Şen Nazan, Karataşlı Meltem

Başkent Üniversitesi Tıp Fakültesi, Göğüs Hastalıkları Anabilim Dalı, Adana

Eozinofilik akciğer hastalıkları, hava yollarında veya akciğer parankiminde eozinofil artışına bağlı ortaya çıkan pulmoner semptomlar ile akciğer grafisinde oluşan değişiklikleri kapsayan hastalıkları tanımlar. Tanıda, nonspesifik antibiyotik tedavisine rağmen düzelme olmayan akciğer infiltrasyonları ile birlikte periferik kanda eozinofili varlığı ya da akciğer dokusunda veya bronkoalveoler lavajda eozinofil artışının gösterilmesi temel kriterlerdir. İdyopatik kronik eozinofilik pnömoni de bu grup içinde nadir görülen ve nedeni tam olarak bilinmeyen bir hastalıktır.
Yaşları 20-71 arasında olan üçü bayan dört hastamıza idyopatik kronik eozinofilik pnömoni tanısı koyduk. Öksürük dört hastamızda ilk başvuru nedeniydi. Nefes darlığı (dört olgu), balgam (bir olgu), kilo kaybı (bir olgu) başvuru sırasındaki diğer belirtilerdi. Hastaların hiç biri başvurudan önce aldıkları ampirik antibiyoterapiye yanıt vermemişti. Sigara öyküsü bir hastada mevcuttu. İki hasta astım tanısıyla uzun zamandır inhaler ilaç kullanıyordu.Üç hastada dinlemekle bazallerde raller mevcuttu.Tüm olgularda periferik kanda eozinofili ve serum IgE düzeylerinde artış tespit edildi. Spirometrik değerlendirmede, restriktif ventilasyon bozukluğu (üç olgu), artmış bronşial hiperreaktivite (bir olgu), azalmış difüzyon kapasitesi (üç olgu) saptandı. Dört hastada toraksın tomografik incelemesinde, her iki akciğerde üst zonlarda daha yoğun yamalı konsolide alanlar ve periferik yerleşimli buzlu cam dansitesinde infiltrasyonlar saptandı. Tüm hastaların bronkoalveoler lavaj sıvısında eozinofili saptandı (%13-57,8), olguların birinde bronş mukozasında eozinofilik infiltrasyon gösterildi. Tüm hastalara kortikosteroid tedavisi başlandı ve tümünde tam remisyon elde edildi. Tedavinin bitiminden sonra iki hastada relaps görüldü.
Kliniği ve radyolojik bulguları nedeniyle pek çok akciğer hastalığı ile karışmasına rağmen, steroid tedavisine dramatik yanıt alınabilmesi nedeniyle idyopatik kronik eozinofilik pnömoni tanısının önemi vurgulanmalı ve nadir de olsa akılda bulundurulmalıdır.

PS 161 Formaldehite bağlı nadir bir akciğer hastalığı

Baççıoğlu Ayşe, Kalpaklıoğlu Fusun, Bulcun Emel

Kırıkkale Üniversitesi Tıp Fakültesi Göğüs Hastalıkları Anabilim Dalı, Allerjik Hastalıklar Bilim Dalı

Formaldehid, akut ve kronik problemlere neden olabilen ve düşük konsantrasyonlarda bile astmatik belirtilere yol açabilen bir ajandır. Burada formaldehide bağlı farklı etkilerin bir arada görüldüğü bir olgu sunulmaktadır. Graves, portal ven trombozu ve pansitopeni tanısıyla dahiliye servisinde takip edilmekte olan 54 yaşındaki erkek hastanın daha önceye ait astım ve atopi öyküsü yoktu. Yatış akciğer muayenesi normal ve FEV1 2.70L (beklenenin %88'i) idi. Kazara su zannederek başında bulunan şişedeki 200 cc %10'luk formolu içtikten sonra kusan hastaya üst GİS endoskopisinde özofajit/gastrit tesbit edilerek PPI başlandı. Olaydan ikı gün sonra artan öksürük, hemoptizi, nefes darlığı, ve vizing şikâyetleri ile Göğüs Hastalıkları Bölümüne konsülte edildi. FM'de hastanın bilateral bazallerinde belirgin ronküsleri vardı ve FEV1 2.10L'ye (%69) düşmüştü. PA-AC grafisinde sağ alt zon hilus ve kalp komşuluğu ile sol alt zonda heterojen infiltrasyon izlendi. Hastaya hipersensitivite ve/veya kimyasal pnömonitis ön tanısı ile verilen sistemik kortikosteroid ve nebülizer formdaki salbutamol tedavisinden 7 gün sonra çekilen grafideki infiltrasyonlarda gerileme, nefes darlığı ve ronküslerinde azalma oldu, FEV1 2.36L'ye (%77) çıktı.
Portal ven trombozu nedeniyle proflaktik dozda başlanan LMW heparin tedavisinin 4. gününde hastanın ~500cc hemoptizisi, 38° ateş ve bilateral interskapuler alana kadar kaba ralleri ve ronküsleri gelişti. Lökosit 23600, PA-AC grafisinde daha önceki ile benzer bölgelerde yeni infiltrasyonların olması üzerine enfekte pnömoni tanısı ile meropenem 3x1 gr, asetilsistein ve heparini kesilerek inhale steroid&salbutamol başlandı. DLCO 5.6L (%63) ve kan gazında PO2:59 mmHg idi. Toraks bilgisayarlı tomografisinde sağ orta lob ve sol alt lobda infiltrasyonlar ve fiberoptik bronkoskopide (FOB) yaygın yoğun hemorajik bronş mukozası izlendi. Bir hafta sonra semptomları ve muayene bulguları gerileyen hastanın, akciğer grafisi ve FOB bulguları normale döndü. Kontrol FEV1 3.09L (%100) ve DLCO 6.3L (%71) bulundu.
Formol etkisini immunolojik yollarla gösterip astım ve hipersensitivite pnömonisine neden olabilmektedir. Pozitif yama testinin yanısıra astmatik bulguların maruziyetten üç gün sonra ortaya çıkması ve steroide yanıt vermesi bu hastada formole bağlı geç reaksiyon için tipiktir. Öte yandan Bronşhiperreaktivitesi (BHR) ve fokal alveolit&bronşiyolit gelişimi kusma sırasında formaldehidin olası inhalasyonu ile açıklanabilir. Bu olgu sunumu mesleki astımdan farklı olarak sağlıklı havayollarında formolün doğrudan ve dolaylı etkilerini ortaya koyması açısından önemlidir.

PS 162 Biber gazı'na (OC) bağlı bronşial inhalayon hasarı

Erturan Serdar[1], **Balta Berrin Zinnet[1]**, Karaman Emin[2], Duman Cihan[2], Yaman Mustafa[1]

[1] Cerrahpaşa Tıp Fakültesi Göğüs Hastalıkları Anabilim Dalı
[2] Cerrahpaşa Tıp Fakültesi Kulak Burun Boğaz Anabilim Dalı

Biber gazı toplumsal olaylarda güvenlik güçlerince kullanılan, göz burun boğaz ve mide mukozasında irritan etkili olan kimyasal bir maddedir. Etki sürei kısa olup kalıcı hasar oluşturmaz. Letal dozu olagan maruziyetlerdeki dozun birkaç yüz katıdır. Kliniğimize stridor nedeniyle başvuran 16 yaşındaki bayan olguya Kulak Burun Boğaz kliniğinde acil trakeostomi açıldı. Bu işlem sırasında trakeada yaygın kurutlar olduğu görüldü. Yapılan bronkoskopide trakea ve ana bronşların nekrotik materyalle tıkalı olduğu görüldü. Bunlar temizlendiğinde bronş sisteminin ödemli olduğu ve tüm mukozaların soyulduğu görüldü. Bronşlarda inhalasyon hasarı bulgularının saptanması üzerine hastanın ayrıntılı maruziyet anamnezi alındığında üç hafta önce oyun sırasında biber gazı spreyine maruz kaldığı öğrenildi. Üç haftalık bronkoskopik takip sonrası bronş sistemi normale dönen olgunun trakeostomisi kapatıldı.
Literatür incelemesinde olgumuzun biber gazı inhalasyonu sonucu gelişen ilk bronşial inhalasyon hasarı olgusu olduğu saptandı.

PS 163 Serebral travma sonrası gelişen nörojenik pulmoner ödem

Özgül Mehmet Akif, **Kocadağ Handan**, Özgül Güler, Yılmaz Veysel

Yedikule Göğüs Hastalıkları ve Cerrahi Eğitim Araştırma Hastanesi

Nörojenik pulmoner ödem santral sinir sistemi lezyonu olan hastalarda nadiren görülebilen ancak yaşamı tehdit eden bir komplikasyondur. Çeşitli etyolojik faktörler söz konusu olabilirse de ortak özellik intrakranial basınçta yükselmeye neden olan akut acil bir durumdur. Nörojenik pulmoner ödeme götüren olaylar zinciri şu şekilde gelişir; bir santral sinir sistemi lezyonu intrakranial basıncı (İKB) aniden artırır, bu da serebral perfüzyonu korumak için sempatik sinyal eşiğini düşürür. Sonuçta arteriel ve venöz tonus artar, miyokard fonksiyonu uyarılır. Bunların sonucunda periferik direnç yükselir ve bu yükselme aşırı olduğunda sol ventrikül yetmezliği ve pulmoner ödem gelişebilir. Proteinden zengin ödem sıvısı, pulmoner damarlarda permeabilite artışının da olduğunu gösterir. Yaşamı tehdit eden bir durum olduğundan akut İKB artışı söz konusu olanlarda önlem alınması çok önemlidir. Temel ve birinci yaklaşım İKB'nin düşürülmesidir. Buna ek olarak oksijenasyonun düzeltilmesi, preload ve afterload'un azaltılması, miyokard kontraktilitesinin artırılması ilave tedbirlerdir.
Araç içi trafik kazasından 3 gün sonra ani gelişen nefes darlığı nedeniyle acil servise yönlendirilen 26 yaşında erkek hastada öykü klinik ve radyolojik değerlendirme sonrası nörolojik pulmoner ödem tanısı konuldu, hasta acilen hospitalize edildi ve yoğun bakım koşullarında takip edildi, oksijen, diüretik tedavi ve nonspesifik antbiyoterapi başlandı, takiplerinde kliniği ve şikayetleri hızla geriledi, mekanik ventilasyon ihtiyacı olmadı.Hospitalizasyonun üçüncü gününde çekilen kontrol Toraks bilgisayarlı tomogafide: parankimal konsolidasyon alanlarında ve buzlu cam tarzı dansite artışlarında belirgin regresyon izlendi.
Nörojenik pulmoner ödem nadir görülen ve hayatı tehdit edici bir tablo olması nedeniyle Serebral travma sonrası ani solunum sıkıntısı ve akciğer ödemi kliniği birlikteliğinde nörojenik pulmoner ödemin akılda tutulması gerektiğini vurgulamak amacıyla olgu sunumu olarak bildirmeyi amaçladık.

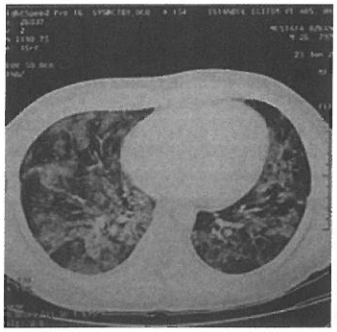

Resim I: Toraks BT: Bilateral parankimde yaygın yamalı konsolidasyon, buzlu cam tarzında dansite artışı.

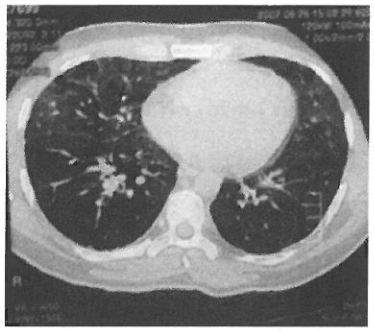

Resim II: 3 gün sonra kontrol Toraks BT: parankimal konsolidasyon alanlarında ve buzlu cam tarzı dansite artışlarında belirgin regresyon izlendi.

PS 164 Pulmoner parankim tüberküloz sekeline sekonder gelişen, üst özefagial traksiyon divertikül olgusu

Eliçora Aykut[1], Liman Şerife Tuba[1], Topçu Salih[1], Burç Korkmaz[1], Çorak Selin[1], Akgül Aslı[2]

[1] Kocaeli Üniversitesi Tıp Fakültesi Göğüs Cerrahisi Anabilim Dalı, Kocaeli
[2] Marmara Üniversitesi Tıp Fakültesi Göğüs Cerrahisi Anabilim Dalı, İstanbul

Divertikül, tübüler bir organdan gelişen sak yada poş olarak tanımlanmaktadır. Traksiyon divertikülleri genellikle trakeal bifurkasyonun yanında midözofagusta bulunur ve mediastinal lenf nodlarının granülomatöz iltihabına bağlı oluşmaktadırlar. En sık sebebi tüberküloz lenfadenitlerdir. Burada sağ akciğer parankim tüberkülozu nedeniyle lenfadenit olmadan gelişen intratorasik üst özofagial traksiyon divertikülü ve cerrahi tedavisi sunulmaktadır.
33 yaşında bayan hasta, ağzına gıda artıklarının gelmesi ve şiddetli ağız kokusu şikayeti ile kliniğimize başvurdu. Hastanın hikayesinde 14 ve 12 yıl önce geçirilmiş tüberküloz öyküsü bulunmaktaydı. Hastanın fizik muayenesinde patoloji saptanmadı. Laboratuar incelemesi normal sınırlardaydı. Toraks BT de sağ akciğer apeksi ile alt lob süperior segmentte Tbc ye sekonder olduğu düşünülen fibrotik çekintiler ve sağ akciğer apeksi medial kesiminde özofagus ile ilişkili olduğu düşünülen paravertebral yerleşimli 2 cm'lik içerisinde hava bulunan lezyon görüldü ve lezyonun özefagus divertikülü açısından anlamlı olabileceği düşünüldü. Baryumlu özefagus mide duodenum grafisinde özefagus 1/3 orta sağ kesiminde 3 cm çapında traksiyon divertikülü,pitotik mide, gastrit tesbit edildi. Özofagoskopide kesici dişlerden itibaren 24 cm de içinde gıda artıkları bulunan divertikül görüldü.
Olguya traksiyon divertikülü ön tanısıyla sağ torakotomi uygulandı. Sağ akciğer apeksindeki yoğun yapışıklıklar ayrıldıktan sonra T2 ve T3 seviyesinde prevertebral bölgede 3x3 cm lik divertikülle karşılaşıldı. Divertikülektomi yapıldı. Post op 4. günde özofagus pasaj grafisi çekildi kaçak tesbit edilmeyen hasta post op 8. gününde şifa ile taburcu edildi.
Traksiyon divertikülleri genellikle cerrahi yapılmadan izlenebilir. Ancak hastamızda olduğu gibi komplikasyon ihtimali yüksek olan, boşalmayan traksiyon divertiküllerinde cerrahi tedavi uygulanabilir.
Olgumuzdaki gibi nadiren lenf nodu olmadan akciğer parankim tüberkülozu nedeniyle özofagus divertikülü gelişebileceği ve toraks içi farklı lokalizasyonlarda olabileceği akılda tutulmalıdır.

PS 165 Farklı ön tanılarla interne edilen iki kalp yetmezliği olgusu

Öztaş Selahattin, Saraç Sema, Kurutepe Melahat, **Şen Güler Aytül**, Erdem İpek, Tümer Özlen

Süreyyapaşa Göğüs Hastalıkları ve Göğüs cerrahisi Eğitim ve Araştırma Hastanesi

Konjestif kalp yetmezliği zaman zaman değişik klinik ve radyolojik görünümlerle karşımıza çıkabilir. Bu şekilde takip ettiğimiz iki vakanın özeti aşağıdaki gibidir:
Olgu 1: 80y,E,eforla gelen nefes darlığı şikayeti ile başvurdu. Akciğer grafisinde sağda 5. ön kota kadar uzanan nonhomojen dansite artışı, Toraks BT'de kalp normalden büyük, bilateral plevral efüzyon ve özellikle sağ akciğerde belirgin metastatik akciğer odaklarını düşündüren nodüler lezyonlar.
Olgu 2: 75y,K,eforla gelen nefes darlığı ve öksürük şikayeti ile başvurdu. Akciğer grafisinde kardiyotorasik indekste kalp lehine artış ve retiküler dansite artışı mevcuttu. Toraks BT:Kardiyomegali, bilateral üst loblarda retiküler dansite artışlarına eşlik eden buzlu cam görünümleri izlenmekteydi.
Her iki hastanın fizik muayenesinde bilateral bazallerde ralleri ve pretibial ödemleri, SFT'de restriktif paternleri mevcuttu. Bir hastanın AKG normal iken, diğerinin ağır hipoksemisi vardı. Bu bulgularla her iki hastaya ileri tetkikleri devam ederken, kalp yetmezliğine yönelik diüretik, oksijen ve destek tedavi başlandı. Bir hafta sonra yapılan kontrollerinde klinik bulgularda düzelme (pretibial ödem ve bazallerdeki raller), radyolojik olarak birinci hastanın nodüler görünümünde, ikinci hastanın interstisyel görünümde tama yakın regresyon izlendi.

PS 166 Seronegatif wegener granulomatozisli bir olgu

Ayten Gülen Ece[1], Biber Çiğdem[1], Erdoğan Yurdanur[1], Çiftçi Bülent[1], Ergün Pınar[1], Yılmaz Aydın[1], Aydın Mehtap[2], Yılmaz Turay Ülkü[1], Şahin Sezgi[1], Yılmaz Aydın Leyla[1]

[1] Atatürk Göğüs Hastalıkları ve Göğüs Cerrahisi Eğitim ve Araştırma Hastanesi, 7.Göğüs Hastalıkları Kliniği, Ankara
[2] Atatürk Göğüs Hastalıkları ve Göğüs Cerrahisi Eğitim ve Araştırma Hastanesi, Patoloji Kliniği, Ankara

Wegener Granülomatozis (WG) küçük ve orta boy arterleri tutan bir vaskülittir. Üst ve alt solunum yollarını etkileyen granülomatöz inflamasyon ve böbreklerde nekrotizan glomerulonefritle karakterlidir. WG'de nekrotizan granülomatöz lezyonlar ve mikroapse atakları kartilaj doku destrüksiyonuna neden olabilmektedir. Antinötrofilik sitoplazmik antikor (C-ANCA) ölçümü erken tanı ve tedaviye olanak sağlar. Biz kliniğimize başvuran semer burun deformitesi de gelişmiş olan C-ANCA negatif W.G.'li bir olguyu sunmayı uygun bulduk.
47 yaşında bayan hasta Mart 2007'de serohemorajik burun akıntısı, ses kısıklığı ve nefes darlığı şikayetiyle başvurdu. Fizik muayenede burunda yaygın kurutlar ve semer burun deformitesi mevcuttu. Solunum sistemi muayenesi normaldi. Diğer sistemik muayeneleri normaldi. Hastanın laboratuar tetkiklerinde sedimantasyon yüksekliği mevcuttu. Akciğer grafisinde sağ sinüs künt bilateral üst zonlarda havalanma artışı mevcuttu. Torax BT ve HRCT tetkiklerinde heriki akciğerde yaygın şüpheli kavitasyon gösteren nodüler dansite artımları ve yamalı vasıfta retikulonodüler infiltrasyonlar izlenmekteydi. Hasta özgeçmişinde 15 yıl önce dış merkezde larengeal obstrüksiyon nedeniyle KBB bölümünde dilatasyon yapıldığını belirtti. Hastaya KBB konsültasyonu yapıldı.Burun içi ve larinxte yaygın granulamatöz, kolay kanayan ve inflamasyon gösteren lezyonlar olduğu belirtildi. Burundan yapılan biyopside mikst tip iltihabi hücre infiltrasyonu şeklinde geldi. Hastanın C-ANCA sonucu negatif olarak geldi. Hastanın paranazal sinüs BT'sinde nazal septumda kemik erozyonu saptandı. Üriner USG normal idi. Hastanın burun ve larinksten alınan biyopsi sonucunun tanısal gelmemesi nedeniyle tomografide saptanan nodüllerine yönelik BT eşliğinde biyopsi planlandı. Biyopsi sonucu W.G. ile uyumlu olarak geldi. Hastanın sadece üst ve alt solunum yolları tutulumu olması nedeniyle sınırlı Wegener olarak kabul edildi. TMP-SMZ'e allerjisi olması nedeniyle hastaya siklofosfamid ve prednizolon tedavisi başlandı. Hasta halen remisyondadır.

PS 167 Endobronşial aspergilloma olgusu

Ağca Meltem, Arınç Sibel, Yılmaz Aynur, Güney Cengiz, Akel Gülcihan, Karagöz Turan

Süreyyapaşa Göğüs Hastalıkları ve Göğüs Cerrahisi Eğitim ve Araştırma Hastanesi, İstanbul

Aspergilloma, immun sistemi baskılanmış veya atopik hastalardaki ciddi enfeksiyon, ABPA (bronko-pulmoner aspergillosis) veya aspergilloma olarak üç grup altında sınıflandırılabilir. Bazen aspergillus bu üç kategorinin dışında sağlıklı bireylerde oluşabilir. Bu yazıda, sağlıklı bir erkek hastada endobronşial aspergillus olgusunu sunmak istedik. Olgunun akciğer grafisinde ve tomografisinde düzgün sınırlı olmayan infiltrasyon görüldü ve bronkoskopisinde sol alt lob girişinde kitle izlendi. Alınan biopsi materyali aspergillus olarak raporlandı. Aspergillusun sağlıklı bireylerde de görülebileceği akılda tutulmalıdır.

PS 168 Bir pulmoner eozinofilik granülom olgusu

Şahin Birsen, Aksel Nimet, Çakan Aydan, Özsöz Ayşe

İzmir Dr Suat Seren Göğüs Hastalıkları ve Göğüs Cerrahisi Eğitim ve Araştırma Hastanesi, Göğüs Hastalıkları Kliniği

Pulmoner eozinofilik granülom, nedeni belli olmayan, klinik spektrumu çok geniş olan, erkeklerde ve üçüncü dekatta daha sık görülen interstisyel bir akciğer hastalığıdır. Hastalığın % 90' nından fazlasında sigara içimi vardır. Olguların üçte biri asemptomatiktir. Semptomatik olanların %70' i nonprodüktif öksürük, %20-30' u göğüs ağrısı, %40' ı dispne ile kendini göstermektedir. Akciğer grafisinde üst ve orta zonlarda retikülonodüler ve kistik görünümlerin olması karakteristiktir. Radyoloji, transbronşiyal iğne biopsisi ve bronkoalveolar lavaj ile tanıya gidilebilirse de kesin tanı için açık akciğer biopsisi gerekmektedir. Çalışmamızda göğüs ağrısı ile kliniğimize başvuran ve açık akciğer biopsisi ile tanı alan bir olgu sunulmuştur.

PS 169 Petrol ürünleri aspirasyonuna bağlı gelişen lipoid pnömoni: İki olgu sunumu

Batmaz Emrah[1], Eskitütüncü Nilüfer Banu[1], Hatipoğlu Osman Nuri[1], Gençhallaç Hakan[2]

[1] Trakya Üniversitesi Tıp Fakültesi, Göğüs Hastalıkları Anabilim Dalı, Edirne
[2] Trakya Üniversitesi Tıp Fakültesi, Radyoloji Anabilim Dalı, Edirne

Gaz yağı, mazot ve benzeri uçucu hidrokarbon türevi petrol ürünlerinin aspire edilmesi ciddi ve hayatı tehdit eden pnömoni tablolarına yol açabilmektedir. Literatürlerde ateş yiyenlerin pnömonisi olarak geçen bu tablo genelde erişkinlerde ve ateş üfleme gösterisi yapan animatörlerde görülmekle birlikte çocuklarda ve erişkinlerde de petrol ürünlerinin kazayla içilmesi veya aspire edilmesi sonucunda gelişen vaka bildirimleri az sayıda sunulmuştur.
Biz de kazayla gaz yağı aspirasyonu ve gaz yağı içme öyküsü olan 16 ve 72 yaşlarında pnömoni kliniği ile seyreden iki erkek hastamızı sunmayı uygun bulduk. İlk olgumuz 16 yaşında erkek hasta öksürük, balgam, göğüs ağrısı şikayeti ile başvurdu. Kimyasal madde deposundaki mazotu aktarmak amacıyla ağzındaki hortumla çeken hastada bu sırada kazayla aspire etme öyküsü vardı. İkinci olgumuz 72 yaşında erkek hasta öksürük, yüksek ateş ve hemoptizi ile başvurdu. Başvurudan 5 gün once su sandığı 1 çay bardağı kadar gaz yağını kazayla içme öyküsü vardı.

İNDEKS

A

ABAKAY Abdurrahman PS-083, PS-084, PS-085, PS-137
ABAKAY Özlem PS-083, PS-084, PS-085
ACEMOĞLU Hamit PS-082
AFRASHİ Arman PS-098
AĞCA Meltem PS-047, PS-057, PS-167
AHAT Erkan PS-153
AKAR Erkan PS-066
AKÇIL Murat PS-058, PS-153
AKDAĞ Beyza SS-17, SS-18, SS-33
AKDAĞ Zuhal PS-088, PS-092
AKEL Gülcihan PS-167
AKGEDİK Recep PS-001
AKGÜL Aslı PS-164
AKIN Neşe PS-111, PS-130
AKIN Okhan PS-054
AKKAYA Ahmet SS-13, SS-16, PS-104
AKSEL Nimet PS-081, PS-168
AKSOY Burcu PS-050
AKSU Funda PS-026, PS-048
AKSU Kurtulus PS-026, PS-048
AKTAŞ Zafer PS-048, PS-060
AKTOĞU Serir PS-020, PS-045, PS-115
AKYÜZ Çiğdem SS-04, PS-152
ALAHDAB Hişam PS-147
ALICI Devrim Emel PS-007
ALKAN Figen SS-02, SS-34, PS-037, PS-086, PS-089 PS-101, PS-102, PS-109, PS-120
ALPTEKİNOĞLU Nilgün PS-129
ALTIAY Gündeniz PS-049
ALTUNTAŞ Bayram PS-041, PS-067, PS-068, PS-069 PS-070, PS-133
ANAR Ceyda PS-036, PS-038, PS-040
ANNAKKAYA Ali Nihat PS-111, PS-130
APAYDIN Melda PS-045
ARBAK Peri PS-111
ARDIÇ Nurittin SS-29
ARIK Deniz PS-131, PS-132
ARINÇ Sibel PS-047, PS-057, PS-167
ARMAN Bülent SS-20, SS-21, PS-073
ARPINAR YİĞİTBAŞ Burcu PS-013
ARSLAN Ersin PS-066
ARSLAN Zeliha SS-26, PS-055, PS-056, PS-087, PS-128
ARTAN Ebru SS-27
AŞUK Zehra PS-005, PS-015, PS-016, PS-024 PS-035, PS-043, PS-105, PS-122, PS-157
ATABEYLİ Firdevs PS-106
ATAOĞLU Hayriye Esra PS-003
ATİKCAN Sükran PS-054
AYDEMİR Şöhret SS-09
AYDIN Günay PS-053, PS-058
AYDIN Leyla Yılmaz PS-107
AYDIN Mehtap PS-018, PS-095, PS-129, PS-142 PS-166
AYDOĞDU Zekiye PS-110, PS-146, PS-157
AYDOĞMUŞ Ümit SS-22, PS-029, PS-052
AYHAN Burcu SS-07
AYNACI Engin PS-101, PS-120
AYTEN Gülen Ece PS-107, PS-166

B

BACAKOĞLU Feza SS-09, SS-37
BAÇÇIOĞLU Ayşe PS-033, PS-136, PS-161
BAĞ Remzi PS-147
BAHADIR Ayşe SS-02, SS-34, PS-037, PS-086, PS-089 PS-101, PS-102, PS-106, PS-109, PS-120
BAKIR Meryem SS-26
BAL Mert SS-35
BALBAY Öner PS-111, PS-130
BALKAN Arzu SS-36, PS-156
BALKANLI Süleyman PS-148
BALTA Berrin Zinnet PS-053, PS-162
BAŞARIK Burcu PS-012
BAŞAY Nihal PS-018, PS-019, PS-044, PS-095, PS-142
BAŞER Sevin SS-18, SS-33
BAŞER Zeynep Münteha PS-030, PS-079, PS-099
BASOGLU Ahmet PS-155
BAŞOK Oktay PS-028, PS-063
BAŞYİĞİT İlknur PS-128
BATAR DİRİCAN Nigar SS-09
BATMAZ Emrah PS-113, PS-169
BATUM Özgür PS-032, PS-080
BAYIZ Hülya PS-018, PS-019, PS-044, PS-095, PS-142
BEDİRHAN Mehmet Ali SS-22, PS-029, PS-052, PS-071, PS-074
BERKOĞLU Mine PS-018, PS-019, PS-044, PS-095, PS-142
BERKTAŞ Bahadır PS-018, PS-019, PS-044, PS-095, PS-142
BEŞİRLİ Kazım PS-153
BİBER Çiğdem PS-107, PS-166
BİÇMEN Can SS-12, PS-080, PS-081
BİLAÇEROĞLU Semra PS-014, PS-015, PS-016, PS-017
BİLGİÇ Hayati SS-36, PS-112, PS-131, PS-132, PS-156
BİLGİÇ Sadık PS-135
BİRCAN Ahmet PS-027
BİREL Fatma Didem PS-096
BİRER Sevilay PS-037, PS-089
BODUR Sinan PS-039, PS-114
BOL Canan PS-125, PS-149
BOYACI Ebru PS-044, PS-095, PS-142
BOZDOĞAN Erol PS-097
BOZKANAT Erkan SS-29, SS-30, SS-31, PS-143, PS-158
BOZKURT Ahmet Kürşat PS-072
BULCUN Emel PS-161
BURÇ Korkmaz PS-065, PS-164
BÜYÜKOĞLAN Hakan SS-03, PS-125, PS-145, PS-148, PS-149
BÜYÜKPINARBAŞILI Nur SS-06, PS-152
BÜYÜKŞİRİN Melih SS-12, PS-005, PS-024, PS-035, PS-042, PS-043, PS-105, PS-122, PS-150, PS-157

C

CANEL Evren PS-008, PS-116, PS-119
CANGEL Gökçe PS-050
CANÖZ Özlem SS-03, PS-149
CANSEVER Levent PS-029, PS-071, PS-074
CERAN Sami PS-041, PS-067, PS-068, PS-069 PS-070, PS-133

Ç

ÇAĞAN Pınar SS-20, PS-073
ÇAĞIRICI Ufuk SS-23, SS-24, PS-075, PS-151
ÇAĞLAR Emel SS-02, SS-34, PS-037, PS-086, PS-089, PS-101, PS-102, PS-106, PS-109, PS-120
ÇAĞLAYAN Benan SS-01, PS-126, PS-154
ÇAKAN Alpaslan SS-23, SS-24, PS-075, PS-151
ÇAKAN Aydan PS-002, PS-081, PS-091, PS-110, PS-146, PS-168
ÇAKMAK Gülfidan PS-003, PS-072
ÇALIK İlknur PS-139
ÇALIK Muhammet PS-139
ÇAPAN Nermin PS-093, PS-094
ÇARDAK Ersin SS-20, PS-073
ÇELDİR Jülide SS-37
ÇELEBİ SÖZENER Zeynep PS-140
ÇELENK ERGÜDEN Hülya PS-018, PS-019
ÇELİK Adem PS-152
ÇELİK Ali PS-064
ÇELİK Hacer PS-026
ÇELİKOĞLU Firuz SS-25, PS-061
ÇELİKOĞLU Seyhan İ SS-25, PS-061
ÇELİKTEN Emel Pala PS-016
ÇETİN Tuba SS-19
ÇEVİKALP Ersin SS-15
ÇIKRIKÇIOĞLU Sadettin SS-04, SS-05, SS-27, PS-152
ÇINAR Zeynep SS-16
ÇIRAK Ali Kadri PS-006, PS-014, PS-036, PS-038
ÇİFTÇİ Abdullah PS-049
ÇİFTÇİ Bülent PS-107, PS-166
ÇİFTÇİ Faruk SS-29, SS-30, SS-31, PS-158
ÇİLOĞLU Murat PS-140
ÇİMEN Filiz PS-129
ÇİMEN Pınar PS-014, PS-015, PS-016, PS-017
ÇİMEN ÖZIŞIK Nurçin SS-35
ÇİRİŞ Metin PS-027
ÇİRİŞ Metin İ. PS-104
ÇOBAN AĞCA Meltem SS-32
ÇOBANKARA Veli Çobankara SS-33
ÇOBANOĞLU Sacide Üstünsoy PS-006
ÇORAK Selin PS-065, PS-128, PS-164

D

DABAK Gül PS-051
DAĞLI Canan Eren SS-28, PS-137
DEMİR Atike SS-15, PS-030, PS-079, PS-099
DEMİR Nalan PS-140
DEMİR Ramazan SS-03, PS-125, PS-145, PS-148, PS-149
DEMİR Rengin SS-07
DEMİR Tunçalp SS-11, PS-003
DEMİRAĞ Funda PS-019, PS-044, PS-048, PS-060
DEMİRALAY Rezan PS-139
DEMİRCAN Sedat PS-064, PS-076
DEMİRCİ ÜÇSULAR Fatma PS-005
DEMİRHAN Güler PS-073
DEMİRHAN Recep SS-20, SS-21, PS-073
DEMİRKAYA Ahmet PS-050, PS-058, PS-153
DEMİRYONTAR Dilay PS-022, PS-134, PS-144
DENİZ Ömer PS-112, PS-131, PS-132
DERELİ Şevket SS-15, PS-079, PS-099
DİLEK İlknur PS-051
DİNÇER İbrahim SS-05
DOĞAN Deniz PS-156
DOĞAN Murat PS-097
DUMAN Cihan PS-162
DUMAN Dildar SS-32
DUMAN Esra PS-147
DUMAN Esra Sönmez SS-11
DUMAN Gülcihan SS-32
DURSUNOĞLU Neşe SS-17, SS-18, SS-33
DURU ÇETİNKAYA Pelin PS-020

E

EDİPOĞLU Özlem PS-014, PS-017
EKİNCİ Taner PS-051
EKİZ Kudret SS-36, PS-112, PS-131, PS-132, PS-156
EKREN Pervin Korkmaz PS-012
ELAGÖZ Şahande PS-078
ELBEK Osman PS-066
ELBEYLİ Levent PS-066
ELİÇORA Aykut PS-065, PS-164
EMER Özdeş PS-132
ER Mükremin PS-123, PS-124
ERBAYCU Ahmet Emin PS-032, PS-080
ERDEM Hakan PS-156, PS-156

ERDEM İpek PS-004, PS-034, PS-108, PS-165
ERDOĞAN Yurdanur PS-107, PS-166
EREN Ayşegül PS-039, PS-088, PS-092, PS-114
ERER Onur Fevzi PS-020
ERGÜN Pınar PS-107, PS-166
ERKAN Feyza SS-10
ERKAN Mustafa Levent PS-155
ERMETE Sülün PS-098
ERMİŞ Hilal PS-160
ERNAM Dilek PS-021, PS-054, PS-096
ERŞEN Ezel PS-050, PS-058, PS-153
ERTUĞRUL Ahmet SS-36, PS-117, PS-159
ERTURAN Salih Serdar PS-053
ERTURAN Serdar PS-050, PS-058, PS-162
ESKİTÜTÜNCÜ Nilüfer Banu PS-169
EŞKUT Burak PS-020
EVYAPAN Fatma SS-17, SS-33

F FENKÇİ Semin SS-17
FİDAN Ali SS-01, PS-154

G GASSALOĞLU Mithat PS-002
GAYAF Mine PS-045, PS-090, PS-110, PS-146
GEDİKTAŞ Esengül PS-006
GEMİCİ Cengiz SS-01
GENÇHALLAÇ Hakan PS-169
GÖK Mehmet PS-046
GÖKÇEK Atilla PS-093
GÖKDOĞAN Tayfun PS-150
GÖKMEN Derya PS-001
GÖNLÜGÜR Tanseli Efeoğlu PS-078, PS-127, PS-141
GÖNLÜGÜR Uğur PS-078, PS-127, PS-141
GÖRÜR Rauf PS-143
GÜÇLÜ Salih Zeki PS-005, PS-032
GÜLEÇ Ege PS-111
GÜLEÇ Mustafa PS-148
GÜLER Arzu PS-025
GÜLER Müjgan PS-093, PS-094
GÜLHAN Meral PS-135
GÜLMEZ İnci SS-03, PS-125, PS-145, PS-148, PS-149
GULPEK Mehmet PS-032, PS-080
GÜNAY Can SS-35
GÜNAY Ersin PS-060
GÜNER İbrahim PS-010, PS-011
GÜNEŞ Taner PS-121
GÜNEY Cengiz PS-167
GÜNLÜOĞLU Zeki SS-05
GÜRGÜN Alev SS-37
GÜRSAN Nesrin PS-139
GÜRSES Atilla SS-05, SS-06, PS-059
GÜRSES Hülya Nilgün SS-07, SS-10
GÜRSOY Soner PS-028, PS-063
GÜVEN Koray PS-062
GÜVEN Selma Fırat PS-048

H HALİLÇOLAR Hüseyin PS-014, PS-038, PS-040
HASANOĞLU Hatice Canan PS-118, PS-123, PS-124
HASDIRAZ Leyla PS-145
HATİPOĞLU Osman Nuri PS-113, PS-169
HAZAR Armağan PS-039, PS-088, PS-092, PS-114

I ILGAZLI Ahmet SS-26, PS-055, PS-056, PS-065, PS-087, PS-128
IŞIK Ahmet Feridun PS-066

İ İBİŞ Abdil Cem PS-077
İÇTEN Sacit PS-022, PS-134, PS-144
İNÖNÜ Handan PS-121
İNTEPE Yavuz Selim PS-152
İŞSEVER Halim SS-10

K KAÇAR ÖZKARA Sevgiye PS-055, PS-056
KAÇMAZ BAŞOĞLU Özen SS-09
KAHRAMAN Mustafa PS-052, PS-071, PS-074
KAHRAMAN Selim SS-06
KAHYAOĞLU Osman Kenan SS-14, PS-009
KALPAKLIOĞLU Fusun PS-033, PS-136, PS-161,
KANMAZ Dilek PS-029, PS-106
KARA Cüneyt Orhan SS-17, SS-18
KARA Volkan SS-05
KARACA Mehmet SS-28, PS-137
KARADELİ Tunç SS-27
KARAGÖZ Turan SS-32, PS-057, PS-167
KARAKÖSE Özlem PS-148, PS-149
KARAKURT Özgür PS-076
KARALEZLİ Ayşegül PS-118, PS-123, PS-124
KARAMAN Emin PS-162
KARAMUSTAFAOĞLU Yekta Altemur PS-077
KARAOKUR Burcu PS-116, PS-119
KARAPINAR Kemal PS-029, PS-052, PS-071
KARAPOLAT Hale SS-24
KARAOGÖZ Turan PS-047
KARARMAZ Emine PS-115
KARASU Işıl PS-002, PS-091, PS-098, PS-110, PS-146
KARATAŞ Naciye PS-111, PS-130
KARATAŞLI Meltem PS-160
KARGI Aydanur PS-040
KARTALOĞLU Zafer SS-29, SS-30, SS-31, PS-143, PS-158
KAVAS Murat SS-18
KAYA Sadi PS-142
KAYA Şule SS-13, PS-027, PS-104
KAYIK DEMİR Atike PS-005
KAYNAK Kamil PS-050, PS-058, PS-153
KEKEÇOĞLU Aybüke PS-008, PS-116
KEREN Nur PS-051
KEYF A. İhsan PS-054
KEYF Atila İhsan PS-021, PS-096
KILINÇ Günseli SS-35
KILINÇ Nalan PS-093, PS-094
KIRAKLI Cenk PS-016, PS-017
KIRAKLI Cenk Sami PS-014
KIRAL Nesrin PS-126
KIRBAŞ Gökhan PS-083, PS-084, PS-085
KITER Göksel SS-18, SS-33
KIYIK Murat SS-04, SS-05, SS-27, PS-152
KOCADAĞ Handan PS-163
KOCATÜRK İ. Celalettin SS-22, PS-029, PS-052, PS-071
KOÇKAR Cem PS-104
KONTAŞ Olgun PS-125
KORKMAZ Şule PS-135
KOŞAR Ayşe Filiz SS-05, PS-008, PS-013, PS-059, PS-062, PS-116, PS-119
KÖKLÜ Semra PS-004, PS-034
KÖKSAL Deniz PS-018, PS-019, PS-044, PS-095, PS-142
KÖMÜRCÜOĞLU Berna PS-025, PS-045, PS-115
KÖYLÜ Habibe SS-19
KUL Cemil PS-028, PS-063
KURAN Gökşen SS-10
KURT Bahar PS-060
KURT Bülent PS-131, PS-132
KURUL İsmail Cüneyt PS-064, PS-076
KURUTEPE Melahat PS-004, PS-034, PS-108, PS-165
KUTBAY ÖZÇELİK Hatice PS-013, PS-059, PS-116
KUTLU Ali SS-29, SS-30, SS-31
KUTLU Aşım PS-047, PS-051
KÜPELİOĞLU Ali PS-150

L LİMAN Şerife Tuba PS-065, PS-128, PS-164

M MADEN Emin PS-103
MAKAS Evin SS-34
MAMMADOV Elmar PS-151
MARAŞLI Dida PS-039, PS-088, PS-092, PS-114
MAVİLİ Ertuğrul SS-03
MERZİ ÖZTÜRK Ayperi PS-140
METİN Gökhan SS-11
METİN Muzaffer SS-04, SS-05, SS-06, PS-059, PS-062
MOĞOLKOÇ Ümit PS-086, PS-102, PS-109
MUTLUAY Neslihan PS-018, PS-019, PS-044, PS-095, PS-142

N NAS Cemal PS-007
NUMANOĞLU Numan PS-140

O OFLUOĞLU Ruhsar PS-093, PS-094
OKUTAN Oğuzhan PS-143, PS-158
OLCAY Serhan PS-099
ONES Canan PS-092
ORTAKÖYLÜ Mediha Gönenç SS-02, SS-34, PS-037, PS-086, PS-089, PS-101, PS-102, PS-106, PS-109, PS-120
ORUÇ Tülin PS-010, PS-011
OYMAK Fatma Sema SS-03, PS-125, PS-145, PS-148, PS-149

Ö ÖDEV Kemal PS-067, PS-133
ÖĞRETENSOY Mihriban PS-054, PS-129
ÖKTEN Fethiye PS-021
ÖNAL Mine PS-054
ÖNEŞ Canan PS-039, PS-088, PS-114
ÖRS Fatih PS-131, PS-132
ÖRSEL Osman PS-026, PS-048
ÖZ Büge PS-072
ÖZ Kürşat SS-20
ÖZ Tolga SS-09
ÖZACAR Rıfat SS-15, PS-023, PS-030, PS-031, PS-036, PS-079, PS-099
ÖZCAN Ayşenaz PS-021
ÖZCAN Ayşin SS-27
ÖZCAN Baha PS-023
ÖZCAN ÇİLOĞLU Seda PS-140
ÖZÇELİK Derviş SS-08
ÖZÇELİK Hatice Kutbay PS-008, PS-062, PS-119
ÖZDEMİR Kamil PS-119
ÖZDEMİR Levent PS-100, PS-113
ÖZDEMİR Özer SS-37
ÖZDEMİR Servet SS-22, PS-074
ÖZDEN Emel PS-045, PS-115
ÖZDEN Emel Pala PS-025
ÖZDİL Ali PS-075
ÖZGEDİK Oğuz PS-129
ÖZGÜL Güler PS-101, PS-163

ÖZGÜL Mehmet Akif PS-163
ÖZHAN Mustafa H. PS-012
ÖZHARMANLI Müge Gürkan PS-087
ÖZKAN Metin SS-36, PS-131, PS-132, PS-156
ÖZKARA Bikemgül PS-112
ÖZKURT Sibel SS-17, SS-18, SS-33
ÖZLEN Burcu PS-100
ÖZOL Duygu PS-001
ÖZSÖZ Ayşe PS-002, PS-017, PS-081, PS-090
PS-091, PS-098, PS-110, PS-146,PS-168
ÖZTAŞ Selahattin PS-004, PS-034, PS-108, PS-165
ÖZTÜRK Esma SS-17, SS-33
ÖZTÜRK Levent SS-11
ÖZTÜRK Önder SS-13, SS-16, PS-027, PS-104
ÖZYILMAZ Semiramis SS-07
ÖZYURT Hayati SS-04, SS-27, PS-152

P
PALA Ayşe PS-056
PALANCI Yılmaz SS-28, PS-082, PS-137
PARLAK Ebru Şengül PS-118, PS-124
PAZARLI Ahmet Cemal PS-121
PAZARLI Pınar SS-14, SS-32, PS-009
PEKER Erdal PS-097
PERİNCEK Gökhan PS-100
PINAR Yusuf SS-12
PİŞKİN Özden PS-040
POLAT Bahattin SS-18
POLAT Gülru SS-12, PS-035, PS-042, PS-105, PS-122,
PS-150
POYANLI Arzu PS-120
PULLUKÇU Hüsnü SS-09

S
SAĞLAM Zuhal Aydan PS-003, PS-072
SALEPÇİ Banu PS-126, PS-154
SANCAKLI İrfan SS-20, SS-21, PS-073
SAPMAZ Feride PS-078
SARAÇ Gülşen SS-01, PS-126, PS-154
SARAÇ Sema PS-004, PS-034, PS-108, PS-165
SARIAYDIN Muzaffer PS-155
SARIKAYA Başar PS-121
SARIMEHMETOĞLU Akın PS-066
SARISOY Tahsin PS-055
SAYAR Adnan SS-05, SS-06, PS-059
SAYGI Attila PS-007, PS-051
SAYINER Abdullah SS-37
SELÇUK SÖNMEZ Özlem PS-096
SEMİZ Olcay PS-009
SEPİT Levent PS-007
SESAL Cenk SS-02
SEYFİKLİ Zehra PS-121
SEZER Ogün SS-29, SS-30, SS-31
SEZER Yavuz Atakan PS-077
SINIR Cebrail PS-007
SİPAHİ DEMİRKOK Sevtap SS-35
SOMAY Adnan PS-022, PS-144
SONGÜR Necla PS-027, PS-104
SONGÜR Yıldıran PS-104
SÖNMEZOĞLU Yaşar PS-074, SS-22, PS-071
SOYHAN Arzu PS-039, PS-088, PS-092, PS-114
SOYKAN Aysun Dinç PS-087
SÖZENER Ulaş PS-140
SUNAM Güven Sadi PS-041, PS-067, PS-068, PS-069
PS-070, PS-133

Ş
ŞAHİN Birsen PS-091, PS-098, PS-168
ŞAHİN Gülderen PS-010, PS-011
ŞAHİN Levent SS-28
ŞAHİN Sezgi PS-107, PS-166
ŞAHİN Ünal SS-16
ŞANLI Maruf PS-066
ŞEN Nazan PS-160
ŞEN GÜLER Aytül PS-108, PS-165
ŞENEL Funda SS-02
ŞENER Soner SS-33
ŞENGÖREN Özlem PS-023, PS-030
ŞENGÜL Ebru SS-35
ŞENOL Güneş PS-090
ŞENTÜRK Erol PS-136
ŞİMŞEK Cebrail PS-021, PS-096
ŞİMŞEK Fatma PS-050, PS-058, PS-153
ŞİPİT Tuğrul PS-026, PS-048, PS-060

T
TABAKOĞLU Erhan PS-100
TACİ HOCA Nevin PS-060, PS-129
TANRIKULU Abdullah Çetin SS-28, PS-082, PS-083, PS-084, PS-137
TAPAN Utku PS-032, PS-080
TAŞ Dilaver PS-143, PS-158
TAŞÇI Cantürk SS-36, PS-156
TAŞTEKİN Didem PS-137
TATAR Dursun PS-006, PS-036, PS-038
TAYMAZ Zühre PS-080
TELLİOĞLU Emel PS-023, PS-031
TEMİZ Levent Ümit PS-003
TERZİOĞLU Kadriye SS-32
TİBET Gültekin SS-12, PS-005, PS-006, PS-015, PS-024,
PS-035, PS-042, PS-043, PS-105, PS-122,
PS-150, PS-157
TİGİN Hüseyin Cem SS-04, SS-27, PS-152
TOPÇU Salih SS-26, PS-055, PS-065, PS-164
TOPRAK Necati SS-08
TORUN Elif SS-01
TORUN Şerife SS-19, PS-046, PS-103
TOZKOPARAN Ergun PS-112, PS-131, PS-132
TÖZÜM Halil PS-028, PS-063
TUKSAVUL Fevziye PS-032
TUNA Tibel PS-155
TUNCAY Esin PS-029, PS-106
TUNÇ Ercan PS-104
TUNÇ Nurettin PS-118
TUNÇ Recep PS-133
TUNÇÖZGÜR Bülent PS-066
TURAN Demet SS-01
TURAY Ülkü Yılmaz PS-107
TURGUT Yelda SS-08
TURHAN Kutsal SS-23, SS-24, PS-075, PS-151
TURNA Akif SS-05, SS-06, PS-059
TUTAR Nuri SS-03, PS-145, PS-149
TUTLUOĞLU Bülent SS-08
TÜKEL Mehmet SS-20, PS-073
TÜMER Özlen PS-004, PS-034, PS-108, PS-165

U
UÇAR Ergün PS-112, PS-131, PS-132
UÇAR Mehmet Ali PS-025
UÇAR Zeynep Zeren PS-014, PS-015, PS-016
UĞURLU Erhan SS-33
ULUİSİK Aziz PS-155
USALAN Adnan Kazım PS-042, PS-150
USLU Özgür PS-032
UTKU Ezgi Şimşek PS-135
UYRUM Ebru PS-130
UYSAL Ömer SS-08
UZUN Oğuz PS-155

Ü
ÜÇSULAR Fatma Demirci PS-024, PS-035, PS-157
ÜÇVET Ahmet PS-028, PS-042, PS-063
ÜNALMIŞ Duygu PS-024, PS-035, PS-043, PS-105, PS-122,
PS-157
ÜNSAL Ebru PS-094
ÜNSAL İpek PS-040
ÜRPEK Gülcan PS-043, PS-105
ÜZMEZOĞLU Bilge PS-100

V
VAROL Yelda SS-15, PS-079, PS-099
VATANSEVER Yelda PS-031

Y
YAKUT Necmettin PS-150
YALDIZ Emel PS-047
YALDIZ Sadık PS-028
YALNIZ Enver PS-025, PS-115
YAMAN Mustafa PS-053, PS-058, PS-162
YANIK Burcu PS-001
YAPICIER Özlem PS-147
YAVUZ Elif PS-118, PS-123
YAZICIOĞLU MOÇİN Özlem SS-32
YELMEN Nermin PS-010, PS-011
YENİBERTİZ Derya PS-106
YENİGÜN Mustafa PS-003, PS-072
YENTÜRK Esin PS-029
YEŞİLOĞLU Reşat PS-111
YILDIRIM Ümran PS-130
YILDIRIM Yasemin PS-006, PS-036, PS-038
YILDIZ Füsun PS-065
YILDIZ Kürşat SS-26
YILDIZ Mustafa PS-009
YILDIZ Özlem PS-049
YILMAZ Aydın PS-107, PS-166
YILMAZ Aynur PS-047, PS-167
YILMAZ Ayşe PS-121
YILMAZ Barış PS-138
YILMAZ Gürdal SS-28, PS-137
YILMAZ Tamer PS-138
YILMAZ Ufuk PS-040
YILMAZ Veysel PS-163
YILMAZ AYDIN Leyla PS-166
YILMAZ DEMİRCİ Nilgün PS-021, PS-096
YILMAZ TURAY Ülkü PS-166
YILMAZER İlkay SS-13
YOLDAŞ Banu SS-23
YORGANCILAR Cemil Deniz PS-064, PS-076
YOSUNKAYA Şebnem SS-19, PS-046, PS-103
YÖRÜK Yener PS-077
YURT Sibel SS-05, PS-008, PS-013, PS-059, PS-062,
PS-116, PS-119
YURTERİ Gülfem SS-35
YÜCEL Nur PS-020, PS-028, PS-150
YÜKSEL Tuğba PS-126, PS-154
ZEKİ Güçlü Salim PS-080
ZİYADE Sedat PS-022, PS-134

Sistemde yazar, hakem ve editör girişleri tek bir formdan yapılmaktadır. Kullanıcı her bir operasyon için değişik giriş adreslerini kullanmak zorunda değildir. Sistem, her kullanıcısını tanıdığından, yetkilerini de ona göre belirleyecek ve menü düzenini ayarlayacaktır (yazarlar için sadece makale gönderme, hakemler için +değerlendirme ve editörler için +editoryal işlemler).

Sistemi İlk Kez Kullanacaklar

Sol menüde yer alan "Yeni Kullanıcı" seçimi ile açılan formu doldurarak bir kullanıcı hesabı oluşturmalıdır. Açılan yeni hesap ile sadece makale gönderim işlemi yapılabilir. Üst seviye yetkileri için LookUs (216- 372 6644) aranmalıdır.

Formda * ile işaretli alanların doldurulması zorunludur. Kaydet butonuna bastıktan sonra bilgilerinizde eksiklik veya hata varsa sistem uyarı mesajı verecektir.

Makale işlemleri sırasında da buna benzer uyarı mesajları belirebilir. Lütfen tüm uyarı mesajlarını dikkatlice okuyunuz. Hatalı ve eksik bilgi girişi ile herhangi bir işlemin tamamlanmasına izin verilmeyecektir.

Ortak Menüler

- Giriş (giriş ekranına dönüş)
- Kişisel Bilgiler (kullanıcı bilgileriniz)
- Yayınlanmış Sayılar (yayın arşivi)
- Yayın ara (yayınlanmış makaleler içinde arama)
- Dergi Ana Sayfa (yayına ait web sitesine bağlantı)
- Çıkış

Yazar, hakem ve editörler için ortak işlemlerdir.

Makale Gönderim İşlemi

Makale gönderim işlemi adımlar sırası ile izlendiğinde oldukça basit ve zaman almayan bir işlemdir. Menüde "Yazar bölümü"ndeki işlemlerin açıklamaları şöyledir:

- **Yeni Makale Gönder:** Yeni makale göndermek için 10 adımdan oluşan operasyonun ilk adımını (step) açar. Her bir sayfada işlem yapıldıktan sonra bir sonraki adıma geçer. Dilenirse adım(lar) atlanabilir, ileri-geri gidilebilir.
- **Makalelerim:** Sistem üzerinde işlem yaptığınız (kaydettiğiniz/gönderdiğiniz) makalelerin durumunu gösterir.
- **Yazarlara Bilgi:** Derginin yayın politikası ve yazım kurallarını belirtir bilgiler bölümüdür.
- **Yayın Hakkı Devir Formu:** Kabul edilen yazılar için yazar(lar) tarafından imzalanıp dergiye gönderilmesi gereken formun PDF dokümanıdır.

şimdi makale gönderim adımlarını inceleyelim:

Yeni Makale Gönder

İlk adımı geçtikten sonra makaleniz sisteme kaydedilecektir. Dilediğiniz adımda uygulamadan çıkabilir, daha sona tamamlayabilirsiniz. Siz iletene dek, makaleniz yayın kuruluna ulaşmayacaktır.

Adım 1

Başvurduğunuz derginin makale kabul kurallarının verildiği bölümdür. Makaleniz bu direktiflere uygun olarak hazırlanmalıdır. Eğer bu bölümde sizden bir takım soruları onaylamanız bekleniyorsa işaretleyip "Online makale göndermek için tıklayınız" butonuna basınız. Bu adımı geçtiğinizde makalenizin dergiye uygunluğu konusundaki anlaşmayı kabul etmiş sayılırsınız.

Adım 2

Makale ve özet dilini, makale türünü (yoksa "diğer" ya da "article") - varsa makale grubunu - seçin. "Kaydet ve Devam Et" butonuna basın (bundan sonra devam edin şeklinde anılacaktır).

Adım 3
Makalede tüm adı geçen kurumları 1 kez girin. Eğer özetiniz Türkçe ve İngilizce seçilmiş ise kurumların Türkçe isimlerinin altına İngilizcelerini de eklemek zorundasınız. "Formu doldururken otomatik olarak büyük küçük harf düzelt!" seçeneği işaretli ise ve yazımınızı engelliyorsa işareti kaldırın

Adım 4
Yazar isimlerini ad, ikinci ad ve soyadı sırası ile dikkatlice yazınız. Üstte sıralanan kurumların sıra numaralarını karşılarındaki seçim kutusundan seçiniz. İki soyadı kullanan yazarlar her iki soyadlarını "soyadı" kısmına bir boşluk vererek yazmalıdır. "Formu doldururken otomatik olarak büyük küçük harf düzelt!" seçeneğinin işaretli olması tavsiye edilir. Bu, yazar isimlerinin ilk harflerini büyük yapacaktır.

Adım 5
İletişim (corresponding) bilgileri hesabınızdan otomatik olarak getirilecektir. Eğer bir değişiklik gerekli değilse bu bölümü geçiniz (tüm yazışmalar buraya yazacağınız e-posta hesabı ile yapılacağından doğru yazılmasına özen gösteriniz).

Adım 6
Yalnızca ilk harf ve gereken terimler büyük harfle yazılacak şekilde makale başlığını yazınız. Tamamı büyük harf başlık YAZMAYINIZ.

Adım 7
Özet(ler)inizi giriniz. Sistem, özet kelime azami sayısının (250 kelime) geçilmesine izin vermeyecektir. Bu bilgi ekranın üstünde yer alır. Özeti olmayan yazılarda "Özet yok" seçeneği işaretlenmelidir.

Adım 8
Aralara virgül koyarak anahtar kelimeleri alfabetik olarak giriniz. İki dil seçim yapanlar İngilizcelerini de girmelidir.

Adım 9
Editöre özel notunuzu bu kısma giriniz. Notunuz sadece editör tarafından görünecektir. Bu bölümü boş bırakabilirsiniz.

Adım 10
Makalenizle ilgili doküman, belge, resim vs. her türlü dosyayı bu bölümde yükleyiniz. Dosya başlığını mutlaka yazmalısınız (tam metin, Tablo 1, Şekil 5, röntgen filmi, CT grafi vb.). Dosya kategorisinden mutlaka seçim yapmalısınız (metin, resim, tablo vb.). Açıklama kısmı opsiyonel bir alandır. Sonra "Gözat..."a basarak açılan pencerede bilgisayarınızdan dosyayı seçiniz ve "Aç"a basınız (pencere kapanacaktır). Yeşil "Yükle" butonuna basınız. Her dosya için aynı işlemi tekrarlayınız.

Yüklenen dosyalar üst kısımda görünecektir. "Değiştir/Sil" seçeneği ile değişiklik yapıp silebilirsiniz.

İşleminiz bittiğinde "Devam" butonuna basınız. Tüm dosyalarınızı yüklemeden bu butona basmayınız. Dört adet seçim belirecektir:

1. Makaleyi Yayın Kurulu'na değerlendirilmek üzere gönder: Bu seçim ile sizden ikinci bir onay ve "editöre özel not" (seçimli) istenecek ve yazınız yayın kuruluna gönderilecektir. Makaleniz yayın kuruluna gönderildikten sonra üzerinde değişiklik yapmanız mümkün değildir.
2. Makaleyi önizle: Gönderdiğiniz makaleyi derlenmiş olarak görebilirsiniz.
3. Makale üzerinde değişiklik yap: Herhangi bir adımda değişiklik yapabilirsiniz.
4. Bu makaleyi tümüyle sil: Makalenize ait tüm dokümanlar ve bilgiler sistemden kaldırılır.

Eğer Yazıda Revizyon (Düzeltme) Bekleniyor İse...

Makalelerim'e tıkladığınızda "Statü" kısmında "Revizyon yapmanız bekleniyor..." uyarısı belirecektir. Aynı alanda ne tür bir revize (minör, majör, yeniden yazma vs) istendiği de açıkça belirtilecektir. Aynı yerde "Değerlendirme Raporları" karşısında "Raporu Oku" linkine tıklayın ve sizden ne tür bir değişiklik istendiğini dikkatlice okuyun. Burada hakem değerlendirmeleri yanında, size özel notları da göreceksiniz.

"Revize Et ve Yayın Kuruluna Gönder"e, ardından "Makale üzerinde değişiklik yap" linkine tıklayın. Makale gönderim aşamasındaki adımları izleyerek son adımda (10) yeni dosyalarınızı yükleyin (eski dosyalar aynı ekranda görünecektir. Bunları silme yetkiniz yoktur, bilgi amaçlı gösterilmektedir). Makalenizi aynı şekilde yayın kuruluna gönderin. Bu bölümde yaptığınız revizyonları açıklayan bir dokümanı da eklemeniz, yaptığınız değişikliklerin izlenmesi bakımından tavsiye edilir.