ECMO SIRASINDA ACİL DURUMLARIN YÖNETİMİ

17. BÖLÜM

Dr. Aycan ÖZDEMİRKAN, Dr. Pınar ZEYNELOĞLU

Ekstrakorporeal membran oksijenizasyonu (ECMO) sırasında cihaz ilişkili ve hasta ilişkili birtakım sorunlar ile karşılaşabilmekteyiz. Bu sorunların önemli bir kısmı acil olarak çözülmesi gereken, dolayısıyla ECMO konusunda tecrübeli ve nitelikli bir ekip gerektiren sorunlardır. Sorunlardan bir kısmı ECMO akımında dalgalanma, venöz hatta sallanma, serbest hemoglobinde artış ve hemoliz ve hafif kanamalar gibi rutin sorunlar iken, sorunların bir kısmı ise katastrofik seyredebilir. Bunlar arasında pompa bozukluğu, kavitasyon ve hava embolileri, oksijenatördeki büyük trombüsler, plansız dekanülasyon ve devre rüptürü, ciddi hemorajik ve tromboembolik komplikasyonlar, akut nörolojik olaylar, hemodinamik instabilite, sağ kalp yetmezliği ve sol ventrikül artyükünde artış bulunmaktadır.

17.1 Cihaz İlişkili Sorunlar

17.1.1 Pompa ilişkili sorunlar

17.1.1.1 Hemoliz

Extracorporeal Life Support Organization (ELSO) tanımına göre, hemoliz, plazmada serbest hemoglobin konsantrasyonlarının 50mg/dl'nin üzerine çıkması olarak tanımlanmıştır[1]. ECMO'da takip edilen hastaların dörtte birinde hemoliz ortaya çıkmaktadır ve artmış morbidite ve mortalite ile ilişkilidir[2]. Hastada hemoliz ile ilişkili bulgular ortaya çıkmadan serbest hemoglobin düzeyine göre hemoliz tespit edilebilmektedir. Artmış serbest hemoglobin miktarının birden çok sebebi olabilir:

1- Venöz hattın aralıklı olarak sallanması/titremesi
2- Pompanın aşırı negatif basınca neden olması
3- Devre veya bileşenlerinde trombüs oluşması
4- Türbülan akıma bağlı yüksek yüzey gerilimi
5- Sıcaklık değiştirici membranının bütünlüğünün bozulması sonucu su ve kanın karışması

Hemoliz sırasında eliminasyon mekanizmalarıyla hemolize uğrayan eritrositler sistemden uzaklaştırılabilmektedir. Ancak eritrosit yıkım hızı, eliminasyon hızını geçmeye başladığında plazma serbest hemoglobin düzeyi artmaya başlar. Serbest hemoglobin nefrotoksisiteye ve nitrik oksite bağlanarak sistemik vasküler dirençte artış, trombin üretiminde artış, trom-

bosit fonksiyon bozuklukları ve pıhtılaşma bozukluklarına neden olmaktadır. Hastanın idrar renginde veya anürik ise effluent sıvısında renk değişiklikleri gözlenir. Ciddi vakalarda eksternal veya internal kanama görülme riski vardır. Uygun tedavilerin verilmediği durumlarda hastada dissemine intravasküler koagülasyon gelişebilir.

Hemoliz derecesi plazma serbest hemoglobin, laktat dehidrogenaz düzeyleri ve idrar rengiyle rutin olarak takip edilebilmektedir. Hipertrigliseridemi, serbest hemoglobin ölçümlerinde yanlış yüksek sonuçlar doğurabilir. Bu sebeple propofol alan hastalarda bu akılda tutulmalıdır[3]. Serbest hemoglobin düzeyinin >1000 mg/dl olduğu durumlarda pompa kafasının trombozu ve eğer trombositopeni de eşlik ediyorsa heparin ilişkili trombositopeni düşünülmelidir. Tedavide kan kaybının eritrosit süspansiyonu, taze donmuş plazma ve trombosit replasmanları ile düzeltilmesinin yanı sıra, pompada trombüs oluştuğunda hastanın kliniği dikkate alınarak, mekanik ventilasyon ve inotrop/vazopresör destekleri arttırılarak devrenin değiştirilmesi gerekmektedir.

ECMO devresinin değiştirilmesi için en az iki kişi gereklidir. Drenaj ve dönüş hatları, steril boyanarak örtülür. *Prime* edilmiş yeni ECMO devresinin hatları steril olarak steril sahaya alınır. Yeni devrenin drenaj ve dönüş hatlarına 3/8” konnektörler bağlanarak hazır hale getirilir. Tüm hazırlıklar yapıldıktan sonra ECMO durdurulur. Daha sonra eski devredeki steril olarak boyanmış drenaj ve dönüş hatlarına, yeni bağlantıya izin verecek uzaklıkta ikişer adet klemp yerleştirilir. Klemplerin ortasından eski hatlar kesilerek yeni ECMO devresinin hazır halde bulunan hatları sistemde hava kalmayacak şekilde eski hatlara bağlanır. Eğer bağlantılar yapıldıktan sonra hatlarda hava gözleniyorsa, klemplerin hepsi kaldırılmadan ve ECMO akımı başlatılmadan önce hatlar üzerinde bulunan 3 yollu musluklardan bu havaların çıkarılması gerekmektedir. Hava kalmadığından emin olduktan sonra klempler kaldırılarak ECMO akımı başlatılabilir.

Hastayı herhangi bir sebeple ECMO’dan ayırmak düzenli ve kurallara uygun şekilde yapılmalıdır. Bunun için tüp klempleri kullanılmalıdır (Şekil 1). Tüp klempi önce venöz (drenaj) hatta, son olarak da arteriyel (dönüş) hatta konulmalıdır. Eğer varsa, venöz hat klemplendikten hemen sonra, arteriyel hat klemplenmeden önce, köprü (şant) devresi üzerindeki

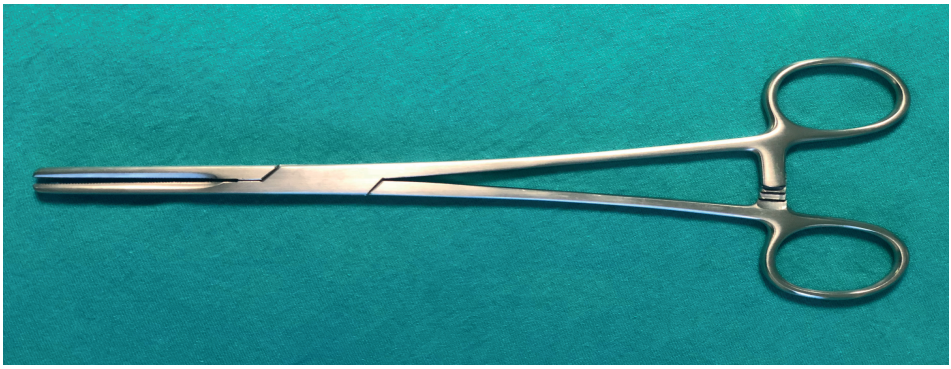

Şekil 1. Ekstrakorporeal devreden ayırmak veya acil durumlarda drenaj ve dönüş hattını klemplemek için kullanılan tüp klempi.

klemp kaldırılmalıdır. Sadece hava embolisi durumunda arteriyel kanülün ilk önce klemplenmesi gerekmektedir[4].

17.1.1.2 Kavitasyon ve aşırı negatif basınç

Sentrifugal pompalar sifon etkisi yaratarak aşırı negatif basınca neden olabilmektedir. Normal şartlarda pompa öncesi basınç negatif 100-200 mmHg değerlerinden daha negatif olmamalıdır. Pompa hızı uygun olmayacak şekilde arttığında veya venöz drenaj bir nedenle engellendiğinde, pompa öncesi aşırı negatif basınç değerleri (<-750 mmHg) oluşabilir. Bunun sonucunda kandaki çözünmüş gazların (oksijen ve karbondioksit) çözünürlükleri azalır. Bu olay kavitasyon olarak isimlendirilmektedir. Gazlar, eritrosit membranlarını lizise uğratarak serbest hemoglobin açığa çıkarırlar. Negatif basınç ortadan kaldırıldığında gazlar çözünmeye başlayacak ancak serbest hemoglobin dolaşımda kalmaya devam edecektir. Pompa öncesi basınç >-600 mmHg olduğu sürece genellikle kavitasyon ve buna bağlı hemolizin ortaya çıkmadığı belirtilmiştir[5]. Ancak pompa hızı arttırıldığında -600 mmHg'dan daha negatif basınç değerleri ortaya çıkar ve venöz hatta sallanma/titreme ortaya çıkar. Venöz hattaki bu hareketin birkaç nedeni olabilir:

1- Hipovolemi
2- Kanül veya hasta pozisyonundan değişiklikler
3- İntratorasik basınçta değişiklikler

Sonuç olarak kan akımı düşer. Eş zamanlı olarak pompa kafasında bir sifon etkisiyle kavitasyon ve hemoliz ortaya çıkar. Böyle bir durumda pompa hızı düşürülmelidir.

Pompa öncesi basınç <-250 mmHg olduğunda gaz mikroembolileri görülebilmektedir. Basınç değeri daha da negatifleştikçe gaz mikroembolilerin sayısı ve boyutu artmaktadır. Pompa sonrası pozitif basınçlı hatta bu mikroskobik gazların kandaki çözünürlüğünün artmasına ve oksijenatörde bu gazların bir kısmının tutuluyor olmasına rağmen, oksijenatör çıkışında gaz mikroembolileri görülmeye devam edebilir[6]. Kavitasyon sonucu ortaya çıkan gazlar pompaya zarar verebilmektedir. Kavitasyon ve ilişkili risklerin azaltılması için hastanın hemodinamisi uygunsa ilk olarak pompa hızının bir miktar düşürülmesi gerekmektedir. Bu bize aşırı negatif basıncın altta yatan nedenini araştırırken zaman kazandıracaktır. Altta yatan nedene göre hasta pozisyonu, kanül pozisyonu veya hipovolemi düzeltilmelidir.

17.1.1.3 Pompa bozukluğu

Pompa kafasının yerinden çıkması veya içerisindeki çarkın dengesizliği sonucu pompa bozukluklukları meydana gelebilir. Bu dengesizlik manyetik alanda bozukluk, hava veya küçük pıhtılar sonucu oluşabilir. Pompa bozulduğunda, sıklıkla pompadan bir ses gelir, hemoliz ortaya çıkar ve pompa ani bir şekilde durur. Böyle bir durumda acilen pompanın değiştirilmesi gerekmektedir. Eş zamanlı olarak hastanın mekanik ventilasyon ve inotrop/vazopressör destekleri arttırılmalıdır. Kardiyopulmoner resusitasyona hazır olunmalıdır. Problem pompa kafasının yerinden çıkması ise hatlar klemplenir, pompa hızı düşürülür, pompa kafası yerinden çıkarılarak tekrar yerleştirilir. Pompa hızı, klempler kaldırılarak yavaş yavaş arttırılır.

17.1.1.4 Güç kaynağı arızası

Pompa bozukluğunun bir diğer nedeni de güç kaynağı arızasıdır. Elektrik motorunun bozulması veya batarya bozukluğu nedeniyle pompa bozulabilir. Böyle bir durumda hastada hızla hipoksemi, hipoksi, hiperkarbi ve hemodinamik bozukluklar ortaya çıkar. Güç kaynağı arızasından korunmak için yapılması gerekenler şu şekildedir:

1. Pompa kafası her zaman güvenli ve travmadan uzak bir pozisyonda tutulmalıdır.
2. Bataryada geçirilen süre en aza indirilmelidir.
3. Elektrik kaynağı ile ilgili alarmların açık olduğundan emin olunmalıdır.
4. Elektrik kaynağının kesintisiz bir güç kaynağı olduğundan emin olunmalıdır.
5. Konsol her zaman fişte takılı halde bulunmalıdır.

Güç kaynağı arızası durumunda hızla yardım çağırılmalı (perfüzyonist, ECMO uzmanı) ve mekanik ventilasyon ve hemodinamik destek arttırılmalıdır. Bu sırada hızla ECMO devresinin değerlendirilmesi gerekmektedir. Sorun çözülene kadar, hatlar klemplenerek pompa hızı düşürülür. Pompa kafası yerinden çıkartılıp, manuel çevirme koluna yerleştirilir ve manuel çevirme kolu kullanılarak (saat yönünde) kan akımı devam ettirilir[7]. Sorun ortadan kalktıktan sonra pompa kafası yerine yerleştirilerek pompa hızı yavaş yavaş arttırılır. Manuel çevirme kolunun kullanılacağı durumlarda, varsa devre üzerindeki basınç sensörleri ve venöz oksimetre kabloları çıkarılmalıdır.

17.1.1.5 Hava embolisi

Pompanın yaratabileceği aşırı negatif basınç ile ortaya çıkan kavitasyon sonucu veya hatlar üzerindeki gevşek bir bağlantı noktasından hava girişi sonucu hava embolisi meydana gelebilir. Oksijenatörde hava tuzağı bulunmaktadır. Ancak oksijenatör çıkışında bulunan duyarlı bir baloncuk detektörü ile hava tuzağında hapsolamayan baloncuklar tespit edilebilmektedir[3]. Hava embolisi durumunda dönüş hattı ve drenaj hattı konektörler üzerindeki seviyeden klemplenir. Hastaya hava gitmesi önlenir. Pompa durdurulur. Hasta Trendelenburg pozisyonuna getirilir. Hemodinamik destekler ve mekanik ventilatör destekleri arttırılır. Bu arada yardım istenir. Devre üzerindeki bağlantıların gevşemiş olup olmadığı, devreye diyaliz hattı bağlı ise bağlantıların sağlam olup olmadığı kontrol edilir. Dönüş hattındaki konektör üzerindeki 3-yollu musluktan havanın aspire edilmesi gerekmektedir. Bunun için de venöz hat üzerindeki acil sıvı verme bağlantısından yüksek hızda %0.9 sodyum klorür verilir. Hava embolisi hastanın arteriyel dolaşımına karıştıysa kardiyopulmoner resusitasyona hazır olunmalıdır. Hava venöz sisteme karıştıysa, sağ atriumdan hava mümkün olduğunca aspire edilmeye çalışılmalıdır.

17.1.2 Oksijenatör İlişkili Sorunlar

17.1.2.1.Hava embolisi

Süpürme gazı basıncı, oksijenatör içindeki kanın sahip olduğu basıncı aşacak olursa, hava kabarcıkları membrandan kana doğru geçebilir. Bu durum pompa bozulması nedeniyle pompa sonrası hatta negatif basınç oluşması, kan akımının durması veya cihazın hastanın

kalbinden daha yüksek bir seviyede bulunması nedeniyle ortaya çıkabilir. Oksijenatör içindeki kan basıncı mutlaka süpürme gazı basıncından yüksek olmalıdır. Süpürme gazı girişinde basınç düşürücü valflerin bulunması, gaz basıncının düşük kalmasını sağlayabilmektedir. Ayrıca oksijenatör her zaman hastanın kalp seviyesinden daha aşağıda durmalıdır. Bunun özellikle hasta transportu sırasında akılda tutulması gerekmektedir. Oksijenatörde hava gözlendiğinde, havanın hasta dolaşımına karışmaması için oksijenatör sonrası hava olmayan seviyeden devreye klemp yerleştirilmelidir. Oksijenatör öncesi muhtemel sorunlu yeri bulmak için tüm bağlantı noktaları kontrol edilmelidir. Hava aspire edilecek miktardaysa vakit kaybetmeden aspire edilmelidir. Devredeki hava miktarına bağlı olarak oksijenatör veya devrenin değiştirilmesi gerekmektedir[8]. Oksijenatör veya devre değiştirilmeden önce mekanik ventilatör veya inotrop/vazopressör desteklerin arttırılması unutulmamalıdır.

17.1.2.2 Trombüs

Antikoagülasyon stratejilerine rağmen ELSO kayıtlarına göre VA-ECMO'da erişkinde %8.2 ve yenidoğanda %11.4, VV-ECMO'da erişkinde %13.4 ve yenidoğanda %16.7 oranında oksijenatörde trombüs görülebilmektedir[9]. Küçük boyutlardaki trombüsler normal trombüs olarak adlandırılan, genellikle oksijenatörlerin alt bölgesinde oluşan ve devreye veya hastaya herhangi bir zararlı etkileri olmayan oluşumlardır. Kötü trombüsler kan akımına ve gaz alışverişine engel oluşturan ve transmembran basınç gradiyentine neden olan oluşumlardır. Kötü trombüsler mobilize olarak dolaşıma karışma riski taşırlar.

Transmembran basıncın artması (>50 mmHg), d-dimer düzeyinin yükselmesi, gaz transferinde bozulma, hemoliz ve inspeksiyon ile oksijenatörde oluşan trombüsler tespit edilebilmektedir (Şekil-2). Bu parametreler düzenli olarak değerlendirildiğinde, cihazın

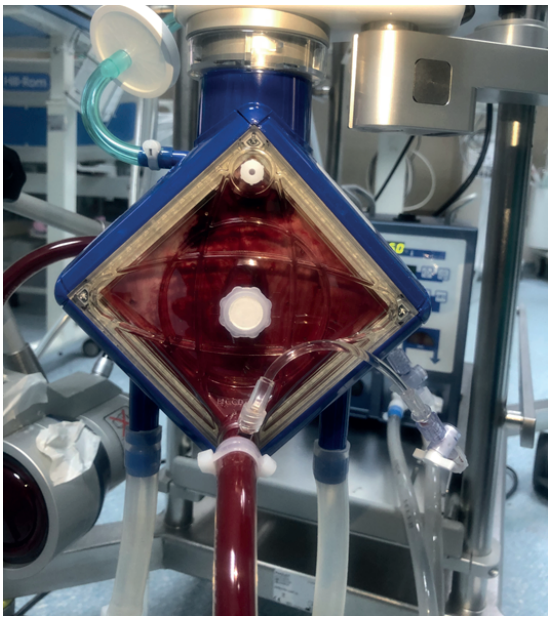

Şekil 2. ECMO oksijenatöründe oluşan trombüs

durması ve acil şartlarda değiştirilmesi yerine, kontrollü olarak değiştirilmesi sağlanabilir. Kurumsal stratejilere göre tüm devre veya sadece oksijenatör değiştirilebilir. Oksijenatör değiştirilmesi trombüs varlığına göre değil, membranın gaz değişimini etkin bir şekilde yapıp yapamamasına göre değerlendirilir.

17.1.2.3 Oksijenatör bozulması ve ıslak membran

Oksijenatör bozulması, gaz transferinin bozulduğu ve cihazın değiştirilmesi gereken bir durumdur. Oksijen transferini değerlendirmek için, oksijenatör çıkışındaki kanın oksijen içeriği ile oksijenatör girişindeki kanın oksijen içeriği farkına bakılmalıdır. Bu fark (DO-I) sağlıklı oksijenatörlerde 5cc/dl'dir. Oksijenatör herhangi bir sebeple bozulduğunda bu fark azalacaktır[1].

Gazlar ve kan arasında sıcaklık farkı oluştuğunda oksijenatör içinde hava yoğunlaşarak membranı ıslatır. Bu durumda membran karbondioksite olan geçirgenliğini azaltır. Süpürme gazını kısa süreli yüksek akımda ayarlayarak oksijenatörün hiperventilasyonunu sağlamak sorunu giderebilir. Süpürme gazını 37°C'ye ısıtmak ıslak membran fenomeninin ortaya çıkmasını engelleyecektir.

17.1.3 Sıcaklık değiştirici ilişkili sorunlar

Sıcaklık değiştiricideki bir sorun nadiren sistemi komplike eder. Ancak ortaya çıkan sorun ölümcül olabilir. Bu sebeple sıcaklık değiştirici bütünlüğü monitörize edilmeli ve bir bozukluktan şüphelenildiğinde derhal değiştirilmelidir.

Sıcaklık değiştirici bütünlüğü bozulduğunda sistemdeki kan ve sıcaklık değiştirici içindeki dolaşan suyun birbirine karışması söz konusudur. Sıcaklık değiştirici sistemindeki suda kan ve proteinlerin bulunması veya açıklanamayan hemoliz durumlarında, kaçaktan şüphelenilir. Devre kurulmadan önce sıcaklık değiştiricide bir kaçak olup olmadığı mutlaka kontrol edilmelidir. Ancak tedaviye başladıktan sonraki herhangi bir aşamada da perforasyon meydana gelebilir. Bunun yanında kan akımı başlatılmadan önce yapılan uygun kontrollere rağmen kaçaklar gözden kaçabilir[10]. Sıcaklık değiştiricideki kaçağın tespit edilebilmesini sağlayan bir yöntem önerilmiştir. Bu yöntemde göstergeli bir basınç manometresi oksijenatörün sıcaklık değiştirici girişine bağlanır. Bu sırada oksijenatörün sıcaklık değiştirici çıkışı kapatılır. Manometre 250 mm Hg değerine kadar şişirilir ve 30 saniye kadar beklenir. Bu süre içinde manometre basıncında herhangi bir düşüklük yoksa kaçak olmadığı düşünülebilir[11].

Dikkat edilmesi gereken noktalardan birisi de sıcaklık değiştiricideki suyun dolaştığı hatların saydam olmasıdır. Böylelikle hatlardaki suyun rengi inspeksiyon ile değerlendirilebilir.

Sıcaklık değiştiricide bir arıza olduğunda hastanın başka yöntemler ile ısıtılması unutulmamalıdır. Eğer sıcaklık değiştiricide daha ciddi bir problem yaşandı ve sistemdeki suyun kana karıştığından şüpheleniliyorsa, sıcaklık değiştirici hemen kapatılmalı, sıcaklık değiştiricinin oksijenatöre giriş ve çıkış hatları klemplenmelidir. Devre veya sıcaklık değiştirici değişimi için hazırlık yapılmalı, hasta ısıtılmalı ve hemoliz ve sepsis ile ilgili önlemler alınmalıdır[12].

17.1.4 Gaz kaynağı ilişkili komplikasyonlar

Hastada akut olarak gelişen hipoksemi veya hiperkarbi durumunda, gaz kaynağı ile ilgili bir problem olabileceği düşünülmelidir. Böyle bir durumda drenaj ve dönüş hatları arasındaki renk farkı azalmış olabilir. Devre ve cihaz hızla kontrol edilirken mekanik ventilasyon ayarlarının arttırılması gerekmektedir. Gaz kaynağı bağlantıları, basınç manometreleri, süpürme gazı modül ve bağlantıları ve oksijenatör bağlantıları kontrol edilmelidir. Hatlarda ayrılma veya bükülmeler söz konusu olabilir. Bu bağlantılarda problem yoksa süpürme gazı oksijen konsantrasyonu ve akımı arttırılmalıdır. Oksijenatörde pıhtı olup olmadığı en feneriyle kontrol edilmelidir. Problem devam ediyorsa tanıya yönelik muayene ve akciğer grafisi ile görüntüleme yapılmalıdır. Diürez gerekebilir.

17.1.5 Kanülasyon ilişkili komplikasyonlar

Perkütan kanülasyon sırasında birçok ciddi komplikasyon gelişebilir. Cerrahi eksplorasyon alternatif bir yöntem olabilir ancak ciddi aterosklerotik hastalarda cerrahi yaklaşım da mümkün olmayabilir. Kanülasyonun tüm aşamalarında, özellikle de telin ilerletilme aşamasında, vasküler hasardan korunmak için dikkatli olunmalıdır. Dikkatli bir arteriyel kanülasyona rağmen duvar diseksiyonu ortaya çıkabilir. Bu durumda kanül çekildikten sonra arteriyel obstrüksiyon ortaya çıkabilir. Bu erken dönemde tanısının koyulması gereken bir durumdur. Aksi halde ciddi bir ekstremite iskemisi ortaya çıkabilir.

Venöz kanülasyon daha kolaydır ancak yerleşimi ideal olmayan kanüllerde disfonksiyon veya uygun olmayan ECMO akımları görülebilir. Her iki kanülün de yanlışlıkla aynı damara yerleştirimesi genellikle ölümcül seyreder. Ancak bu hatanın erken dönemde anlaşılması zor değildir. Böyle bir durumda venöz hattan gelen kanın rengi parlak kırmızı olacaktır.

17.1.5.1 Bacak iskemisi

Femoral arter kanülasyonu sonrası distal bacak perfüzyonu bozularak ekstremitede iskemi ortaya çıkabilmektedir. Kanülasyon öncesi ultrason ile femoral arter çapının değerlendirilmesi ve uygun kanül veya uygun damarın seçimi ile bacak iskemisinin önüne geçilebilir.

Bacak iskemisi ECMO ile takip edilen hastalarda önemli bir komplikasyon olduğu için distal perfüzyon kanülleri rutin olarak yerleştirilmelidir (Şekil-3). Yüzeyel femoral artere yerleştirilen 6-8 Fr distal perfüzyon kanülü ECMO'nun arter hattına bağlanarak, bacağın yeterli perfüzyonu sağlamaktadır. Distal perfüzyon kanülü dorsalis pedis arterinden de yerleştirilebilmektedir (Şekil-4). ECMO acil olarak takılıyorsa, distal perfüzyon kanülü için hastanın stabilize olması beklenebilir. Eğer elektif şartlarda takılıyorsa, arteriyel ECMO kanülü takılmadan önce distal perfüzyon kanülünün kılavuz telinin yerleştirilmesi gerekmektedir. Femoral artere greft yerleştirilmesi, kanüle edilmiş ekstremitede perfüzyonu arttırmak için uygulanabilecek yöntemlerdendir. Bacakta dolaşım bozukluğu ortaya çıktığında distal perfüzyon kanülünün katlanmadığı veya kanül içinde tıkanıklık olup olmadığı kontrol edilmelidir. Bu hat içerisinde oluşabilecek bir trombüs, yüksek basınçlı ECMO arter hattı dolayısıyla, ekstremite distaline yönlenebilir. Bu sebeple dolaşım bozukluğu olması beklenmeden düzenli aralıklarla distal perfüzyon kanülünün bütünlüğü kontrol

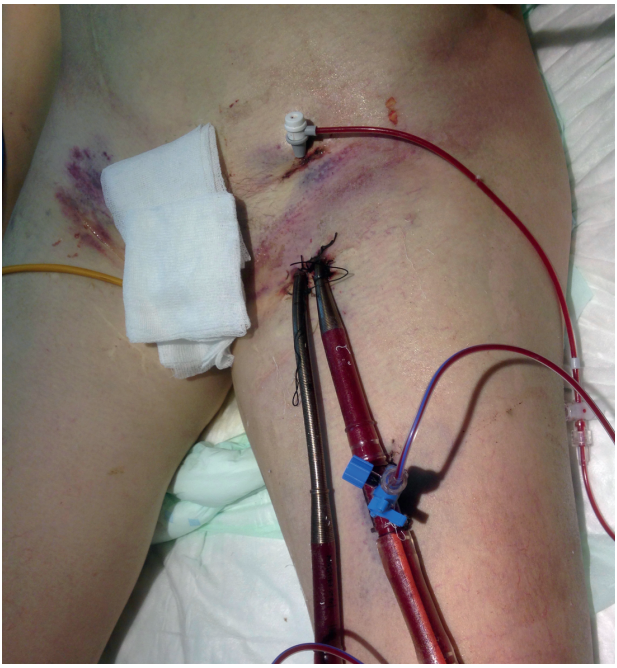

Şekil-3. Femoral artere yerleştirilen distal perfüzyon kanülü

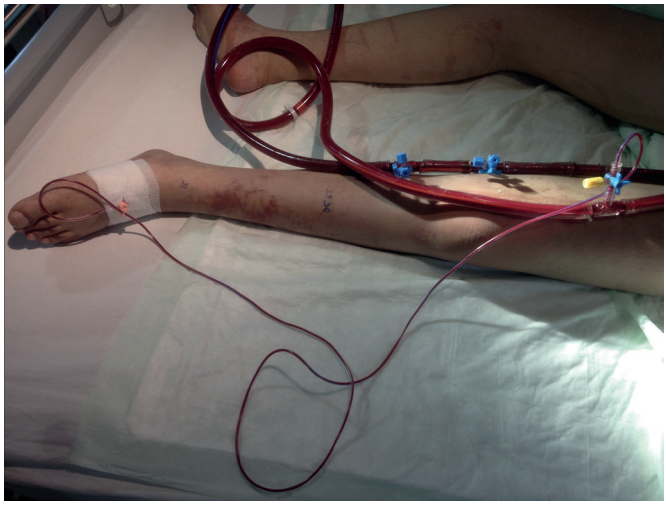

Şekil-4. Dorsalis pedis arterine yerleştirilen distal perfüzyon kanülü

edilmelidir. Distal perfüzyon kanülü ve hattında tespit edilen trombüsler aspire edilerek sistemden uzaklaştırılmalıdır. Bacak iskemisinin ortaya çıktığı durumlarda arteriyel kanül yerinin değiştirilmesi de düşünülebilir.

Distal perfüzyon kateteri ile ilgili akılda tutulması gereken önemli bir nokta da reperfüzyon başlaması ve venöz dönüşün yetersiz kalması ile ilgili bacakta kompartman sendromunun meydana gelebileceğidir[13]. Bu tip durumlarda kompartman basınçlarının ölçülmesi ve fasiyotomi açısından hastanın değerlendirilmesi gerekmektedir.

Femoral arter kanülasyonu ile uygulanan VA-ECMO'nun dezavantajları arasında distal bacağın iskemisi yanında vücudun üst yarısında oksijenizasyonun yetersiz olması da bulunmaktadır[14 15]. Bu amaçla greft ile aksiller arterin kanülasyonu düşünülebilir. İliak ve femoral arterlerde ateroskleroz olsa da, aksiller arterde ateroskleroz sık görülmemektedir. Bu sebeple aksiller arter kanülasyonlarında daha düşük aterosklerotik embolizasyon riski bulunmaktadır. Bunun yanında aort içerisinde oluşacak antegrad arteriyel akım beyin ve kalbe oksijenize kan akımı sağlanacaktır. Aksiller arter kanülasyonunda bazı komplikasyonlar da ortaya çıkabilmektedir. İpsilateral kolda hipoperfüzyon ve arter yaralanması olabilir. Ancak greft kullanımıyla bu riskler azaltılabilmektedir. Kolda ortaya çıkabilecek iskemi nedeniyle, yine distal perfüzyon kanülü ile kolun perfüzyonu sağlanabilmektedir. Bunlar dışında aksiller arterin greft yoluyla arteriyel dönüş olarak kullanılmasıyla ilgili ortaya çıkabilecek diğer bir problem hiperperfüzyon sendromudur. Hastaların yaklaşık %20'sinde görülebilmektedir[1]. Hiperperfüzyon görülen hastaların yarısında kompartman sendromu tedavisi gerekmektedir. Hiperperfüzyon sendromunun arteriyel obstrüksiyon veya venöz obstrüksiyon olmak üzere temelde iki nedeni vardır. Arteriyel lümenin daralması veya arkus aortada ciddi ateroskleroz varlığı nedeniyle kan akımı kola yönlenebilmektedir. Çevre dokulardan hematoma neden olabilecek kanama, venöz kanül veya derin ven trombozu nedeniyle kolun venöz dönüşü bozulabilir. Eğer problem arteriyel kaynaklı ise kol elevasyonu ve ECMO kan akımın azaltılması gerekmektedir. Eğer bu manevralar başarısız kalırsa arteriyel kanülün yerinin değiştirilmesi gerekebilir. Eğer problem venöz kaynaklı ise bozulmuş venöz dönüş nedeninin ortaya koyulması ve bu nedenin tedavisi gerekmektedir (hematom boşaltılması, drenaj kanülü aksiller vende ise ek drenaj kanüllerinin yerleştirilmesi, venöz kanülün yerinin değiştirilmesi, kardiyak tamponat boşaltılması)[1].

Bacak iskemisi ve kompartman sendromunun erken tanınması gerekmektedir. Düzenli aralıklarla iki ekstremite arasındaki sıcaklık farkının, dokuların sertliğinin, renginin, bül oluşumunun (Şekil-5) ve nekroz varlığının değerlendirilmesi gerekmektedir. Pulsatil akım olamayacağı için, distal arteriyel nabızların Doppler görüntüleme ile değerlendirilmesi güvenilir değildir. Çoğunlukla dolaşım yetmezliği, yüksek doz vazopressör tedavi ve pulsatil olmayan akım nedeniyle distal nabızların değerlendirilmesinin de perfüzyon açısından bir değeri yoktur. Son zamanlarda ECMO'da ekstremite komplikasyonlarının tanısında kliniğimizde de rutin olarak uygulanan transkütanöz yakın kızılötesi spektroskopi (NIRS) kullanılmaya başlanmıştır[16 17]. Bu teknik distal perfüzyonun düzeltilmesi için zaman kazandırmakta ve kompartman sendromu gelişimini azaltmaktadır.

17.1.5.2 Plansız dekanülasyon

Kanüllerin yerinden çıkması en çok korkulan komplikasyonlardandır. Dekanülasyonun önlenmesi için hastayı derin sedatize etmek yerine, kanül tespitlerinin sağlam olduğun-

dan sık kontrollerle emin olmamız gerekmektedir. VV-ECMO sırasında dekanülasyon meydana gelirse hipoksemi, kardiyak ve respiratuar rezerve bağlı olarak da kardiyak arrest meydana gelebilir. VA-ECMO'da dekanülasyon meydana gelirse kardiyak arrest gelişmesi muhtemeldir. Santral kanülasyonlarda dekanülasyon daha katastrofik seyretmektedir. Her iki konfigürasyonda da ciddi kan kaybı meydana gelebilir. Plansız dekanülasyon durumlarında hatlar klemplenerek cihaz kapatılır, yardım çağırılır ve mekanik ventilasyon ve inotrop/vazopressör destekler arttırılır. Kan bankasından kan ve kan ürünleri istenir. İntravenöz volüm genişletici tedaviler başlatılır. Kardiyopulmoner resüsitasyona hazır olunmalıdır. İkinci bir ECMO devresi hazırlanmalıdır. Çıkan kanül drenaj kanülü ile hastada hava embolisi görülebilir. Periferal dekanülasyonda doğrudan basınç uygulanarak kanama kontrolü sağlanmaya çalışılır. Santral dekanülasyon durumunda kalp damar cerrahisine haber verilerek toraksın açılmasına hazır olunmalıdır.

17.1.5.3 Devre rüptürü

Devre rüptürü, hatların veya bağlantıların yırtılması, çatlaması veya alkol bazlı solüsyonlarla temizlik sonrası polikarbonat komponentlerin zayıflaması sonucu ortaya çıkabilmektedir. Masif kan kabı, hemodinamik bozukluk, hava embolisi ve hipoksemi meydana gelebilir. Böyle bir durumda hastanın destekleri arttırılarak, rüptüre olan devre bölümünün önüne ve arkasına klemp koyulur ve yardım çağırılır. Sadece 3 yollu musluk bile değiştirilecek olsa mutlaka steril şartlara uyulması gerekmektedir[7].

17.2 Hasta İlişkili Sorunlar

17.2.1 Hemorajik Komplikasyonlar

Kanama ekstakorporeal tedavilerin majör komplikasyonlarındandır. Esas mekanizmalar arasında antikoagülasyon, trombositopeni ve koagülasyon faktörlerinin tüketimi gelmektedir. Bunun yanında trombosit fonksiyon bozuklukları ve kazanılmış von Willebrand sendromu ECMO ile takip edilen hastalarda kanama riskini arttırmaktadır[18 19]. Basit bir venöz vasküler ponksiyon, endotrakeal aspirasyon, nazogastrik veya üretral sonda yerleştirilmesi sırasında ve sonrasında kontrol edilemeyen kanamalar ortaya çıkabilir. Bunun yanında intrakraniyal, intratorasik, intraabdominal, retroperitoneal ve gastrointestinal kanamalar da ortaya çıkabilmektedir.

ECMO komplikasyonları ile ilgili bir meta-analizde ciddi kanamaların hastaların %33'ünde ortaya çıktığı gösterilmiştir[20]. ECMO ile takip edilen hastalarda eritrosit süspansiyonu transfüzyonunun yaklaşık 1 ünite/gün olduğu ve kanama nedeniyle hastaların %17'sinde cerrahi gerektirdiği gösterilmiştir[21]. Ancak daha düşük sistemik antikoagülasyon kullanılması, transfüzyon eşiğinin 7 g/dl olarak kabul edilmesi ve dekanülasyon sırasında ototransfüzyon uygulanmasıyla bu hastalarda restriktif transfüzyon yaklaşımı gerçekleştirilebilmektedir[22].

Kanamanın yönetiminde koagülasyon durumunun mümkün olduğunca normale getirilmesi gerekmektedir. Antikoagülan infüzyonunun aktive pıhtılaşma zamanı (ACT-*activated clotting time*) veya parsiyel tromboplastin zamanı normalin 1.4-1.5 katı olacak

şekilde azaltılması gerekmektedir. Trombosit sayısını 100000/µL'nin üzerine çıkarılması için trombosit transfüzyonu ve fibrinolizden şüpheleniliyorsa antifibrinolitiklerin verilmesi gerekmektedir. Koagülasyon faktör eksiklikleri durumunda taze donmuş plazma ve spesifik pıhtılaşma faktörleri replase edilebilir. Bu yaklaşımlar ile kontrol altına alınamayan kanamalarda antikoagülan infüzyonunun tamamen kesilmesi ve hatta hayatı tehdit eden kanamalarda protamin kullanılması gerekebilir. Bu durumda devrede pıhtılaşma meydana gelebilir. Bu sebeple infüzyon kesilmeden önce kanama bölgesine yönelik lokal müdahaleler de dahil olmak üzere tüm önlemlerin alınmış olması gerekmektedir. Heparin kaplı devrelerin kullanımıyla, heparin infüzyonuna daha uzun süreler ara verilebilir[23]. Heparin infüzyonu kanama kontrol altına alınıncaya kadar (<100 ml/saat) ertelenmelidir. Heparin infüzyonuna ara verilen durumlarda, ECMO kan akımının yüksek tutulması gerekmektedir. Eş zamanlı olarak koagülopatiye neden olabilecek hipotermi ve asidozun da düzeltilmesi gerekmektedir. Aktif kanamanın bahsedilen yöntemler ile kontrol altına alınamadığı hayatı tehdit eden durumlarda, ECMO ile takip edilen hastalarda rekombinan faktör VIIa'nın dikkatli kullanımının etkili ve güvenli olduğu bildirilmiştir[24].

17.2.1.1 Kanülasyon bölgesi kanamaları

Özellikle "*cutdown*" ile kanülasyon yapıldığında, kanamanın en sık görüldüğü bölgedir. Kanamanın azaltılabilmesi için diseksiyon sırasında hastanın sistemik heparin etkisi altında olmaması gerekmektedir. Hastanın durumu uygunsa kanülasyondan hemen önce heparin yapılmalı ve bir süre beklenmelidir. Kanülasyon bölgesinde kanama olması kanülün tespitinin gevşek veya dışarı doğru itiliyor olduğunu gösteriyor olabilir. Hastanın dekanülasyon riski altında olduğu unutulmamalıdır. Kanülasyon bölgesindeki kanamalar genellikle cilt veya ciltaltındaki dokulardaki küçük damarlardan sızma şeklindedir. Çoğu zaman topikal basınç uygulanmasıyla kanama kontrol altına alınabilir. Bu sırada kanülün komprese edilmediğinden emin olunmalıdır. "*Cutdown*" ile kanülasyon yapılan durumlarda kanamalara, kanülasyon bölgesi eksplore edilerek müdahale edilmesi gerekebilir[23].

17.2.1.2 Göğüs tüpü yerleştirilmesi sonrası ortaya çıkan kanamalar

Tüm önlemler alınmış olmasına rağmen, göğüs tüpü yerleştirilmesi sonrası erken dönemde veya günler sonrasında kanama sıkça ortaya çıkmaktadır. Toraks içinde biriken kan gerektiğinde posterior ve inferiordan yerleştirilecek başka bir tüple drene edilmelidir. Bilgisayarlı tomografi ile göğüs tüpünün akciğer parankimi içinde olup olmadığı kontrol edilmelidir. Eğer tüpün çekilmesi gerekirse, hava kaçağı ve kanamanın kontrol altına alınabilmesi için torakotomiye ihtiyaç duyulabilir. Kanama cerrahi ile kontrol altına alındıysa, günler içinde tekrarlayabileceği unutulmamalıdır[23].

17.2.1.3 Yeni geçirilmiş cerrahi

Yakın zamanda geçirilmiş cerrahiler ile ilişkili kanamalar ikinci en sık kanama bölgesidir. Özellikle postoperatif kalp yetmezliği nedeniyle ECMO desteği başlanan hastalarda torakotomi ilişkili kanamalar çok sıktır. Bu tip durumlarda operasyon bölgesine aspirasyon kateterleri yerleştirmek, bölgeyi oklüzif plastik bir örtüyle kaplamak ve biriken kanı toplayarak kanama miktarını hesaplamak gerekmektedir. Drene edilen kan tekrar hasta-

ya verilmek üzere "*cell saver*" içine toplanabilir. Kardiyopulmoner bypass'tan ECMO'ya doğrudan geçiş yapılacaksa, antikoagülasyon başlatılmadan önce ACT değerinin normale dönmesi veya kanamanın durması için beklenmesi mantıklıdır. Postkardiyotomi sonrası ECMO başlatılan hastaların önemli bir kısmında antikoagülasyon 24 saat kadar ertelenebilmektedir. Cerrahi kanama devam ederse trombosit sayısı, ACT ve diğer medikasyonların optimum olduğu durumda reeksplorasyon yapılmalıdır. Cerrahi bölge kanama için açıldıktan sonra aktif drenaj ve oklüzif plastik kaplama ile beraber cerrahi bölgenin açık bırakılması gerekebilir. Kanama kontrolü için birçok kez reeksplorasyon gerekebilir. Bu durumda yara yeri enfeksiyonu riski vardır[23].

17.2.1.4 Müköz membranlardan kanama

Nazofarenks, ağız, trakea, rektum veya mesaneden kanamalar sıklıkla hasta bakımı sırasında ortaya çıkan minör travmalardan kaynaklanmaktadır. Bu bölgelerde oluşan kanamalara doğrudan basıyla müdahale etmek zordur. Ancak burun kanamalarında tampon veya mesane kanamalarında Foley kateter ile traksiyon ile majör kanamalara müdahale edilebilmektedir[23].

17.2.1.5 Havayolundan kanama

ECMO sırasında havayollarında spontan kanama meydana gelebilir. Özellikle bronşiektazi, kaviter pnömoni veya mikobakteri enfeksiyonu olanlarda bu risk artmaktadır. Ciddi kanamalar trakeostomi ve bronkoskopi gibi girişimleri de komplike etmektedir. Masif kanamalarda ilk olarak stabilizasyonun sağlanmasına odaklanılmalıdır. Kanama bronşlardan kaynaklanıyorsa, mümkünse hasta kanayan akciğerin olduğu tarafa çevrilmelidir. Böylece sağlam akciğer korunabilir. Hızlı hareket etmek çok önemlidir. Çünkü kaybedilen her saniyede daha fazla sayıda alveol kan ile dolmaktadır[25]. Hastanın medikasyonları ve koagülasyon parametreleri gözden geçirilmelidir. Kanaması olan hastada veya girişim planlanan hastada koagülopatiyi düzeltmek için taze donmuş plazma transfüzyonu yapılabilir. Koagülasyon faktör eksikliğinde 10-15 ml/kg dozunda verilen taze donmuş plazma koagülasyon aktivitesini %30 arttırır. Bir ünite kriyopresipitat fibrinojen düzeyini her 10 kg vücut ağırlığı için 50mg/dl arttırmaktadır. Bir ünite aferez trombosit, trombosit sayısını 30000-60000/µL arttırmaktadır. Hastanın havayolunu korumak için endotrakeal tüp içerisinden bronşiyal bloker veya çift lümenli endobronşiyal tüpler kullanılabilir. Spontan solunum çabaları yüksek negatif inspiratuar basınçlara ve dolayısıyla negatif basınçlı pulmoner ödeme neden olabilir. Bu sebeple bu hastaların derin sedasyonda ve paralize olmaları tercih edilir. Eş zamanlı olarak ECMO'daki gaz değişiminin devam edilebilmesi için ECMO kan akımı, süpürme gazı akımı ve ECMO'daki fraksiyonel oksijen konsantrasyonunun arttırılması gerekmektedir. Alternatif tekniklerden birisi de santral venöz basınç değerinin 5 cmH_2O üzerinde olacak şekilde sürekli pozitif havayolu basıncı (CPAP-*continuous positive airway pressure*) uygulamaktır. Bu kanamanın tamponize edilmesine ve oksijenizasyonun iyileşmesine yardımcı olabilmektedir. Hemodinamisi stabil olmayan, sıvı açığı olan veya sağ ventrikül disfonksiyonu olan hastalarda 20 cmH_2O üzerindeki CPAP değerleri önerilmemektedir. Kanaması devam eden hastalarda, odağı tespit edebilmek için acil bilgisayarlı tomografi (BT)-anjiyografi gereklidir. Vaskülit ve bağ doku hastalıklarına se-

konder diffüz alveolar hemorajisi olan hastalarda koruyucu akciğer ventilasyonu stratejisi ve altta yatan hastalığın (steroid, plazmaferez vb) tedavileri gerekmektedir[1].

17.2.1.6 Uterin kanama

Doğurganlık çağındaki kadınlarda, kritik hastalarda nadiren de olsa, ECMO sırasında menstrual perioda bağlı olarak uterin kanamalar gözlenebilir. Ancak bu kanamalar genellikle ciddi değildir ve spontan olarak sonlanırlar. ECMO postpartum olarak kullanıldığında uterin kanamalar çok ciddi olabilmektedir. Uteruste artık materyal kalmadığı doğrulandıktan sonra, oksitosin kullanarak veya uterus içine balon ile tampon uygulayarak kanama kontrol altına alınabilir. Nadiren de olsa histerektomi gerekebilmektedir[23].

17.2.1.7 Gastrointestinal kanama

Gastrointestinal kanamalar özofajit, gastrit, duodenal ülserler veya diğer odaklara bağlı olarak ortaya çıkabilmektedir. Endoskopi veya anjiyografi ile kanama odağının tespit edilmesi önemlidir. Endoskop veya arteriyel kateter ile kanama odağına ulaşım sağlanabiliyorsa, kanama lokal olarak tedavi edilebilir. Kanama kontrolü için cerrahi kararı gastrointestinal kanaması ve sistemik koagülopatisi olan hastalardaki gibidir. Koagülopati mümkün olduğunca düzeltilmeli ve kanama kontrolü sağlanamıyorsa cerrahi düşünülmelidir. Benzer yönetim diğer solid organ (karaciğer, böbrek, retroperitoneal doku), toraks veya periton boşluğuna olan kanamalarda da geçerlidir[23].

17.2.1.8 İntraserebral kanama

İntraserebral kanama ECMO'nun nadir ancak en ölümcül komplikasyonudur[23]. Son ELSO veritabanına göre erişkin VV-ECMO'da intraserebral kanama insidansı %3.7, VA-ECMO'da ise %2.8'dir[9]. Genellikle yaygın kanama meydana gelir. Kanama riski antikoagülasyon nedeniyle artmıştır. Pupil muayenesi bu hastalarda kritiktir ve düzenli aralıklarla sık olarak tekrarlanmalıdır. Nörolojik fonksiyonlarda kötüleşme acil beyin BT görüntülemesi gerektirir. Sedasyon uygulanan hastalarda nörolojik durum değerlendirilmesi için mümkünse sedasyona günlük olarak ara verilmeli ve nörolojik muayenesi yapılmalıdır. İntraserebral kanamanın ortaya konulduğu durumlarda hasta cerrahi ekiplere konsülte edilmelidir. Ancak çoğu zaman cerrahi tedavi mümkün olmayıp, hasta sonuçları kötü seyretmektedir. Eğer mümkünse hastanın hemodinamik ve ventilatör destekleri arttırılarak ECMO'dan ayrılması ve endikasyonu varsa opere edilmesi gerekir. ECMO'dan ayrıldıktan saatler sonra sıklıkla kanama durmaktadır. Eğer hasta ECMO desteğinden ayrılmayı tolere edemiyorsa intraserebral kanama şüphesi durumunda heparin infüzyonunun acilen kesilmesi gerekmektedir[1]. Bu kanamayı durdurabilir ancak aynı zamanda devrede pıhtılaşma meydana gelebilir. Bu sebeple antikoagülasyona ara verildiği anda ikinci bir ECMO devresinin hazır halde bulunması gerekmektedir[23].

17.2.2 Tromboembolik Komplikasyonlar

Hemorajik komplikasyonlara bağlı ciddi morbidite ve mortalite sebebiyle son 10 yıl içinde antikoagülasyon hedefleri azaltılmıştır. Bu da beraberinde tromboembolik olayların riskini arttırabilmektedir. Tromboembolik olayların gerçek insidansının (yaklaşık %50),

klinik değerlendirme ile azımsandığı gösterilmiştir[26]. Tromboembolik olay riski sistemik antikoagülasyona rağmen ECMO süresinin uzaması ile (özellikle >6 gün) artmaktadır. Günümüzde ECMO daha küçük sentrifugal pompalar, düşük dirençli oksijenatörler ve heparin kaplı devreler ile uygulanmaktadır. Bu yenilikler antikoagülasyon gereksinimini azaltmıştır. VV-ECMO dekanülasyonu sonrası derin ven trombozu prevalansının 8.1/1000 olduğu gösterilmiştir[27]. Bu hasta grubunda dekanülasyon sonrası rutin venöz Doppler ultrasonografi önerilmektedir.

17.2.3 Diğer

17.2.3.1 Akut nörolojik olaylar

Erişkin hastalarda akut nörolojik olayların insidansı (beyin ölümü, nöbet, enfarkt, kanama) %2-50 arasında değişmektedir[28-30]. Akut iskemik olaylar hava embolisi veya tromboemboli nedeniyle ortaya çıkmaktadır. Diferansiyel hipoksi, sol ventrikülden pompalanan deoksijenize kanın, ECMO akımıyla retrograd olarak dolaşıma verilen oksijenize kanın karışmasıyla oluşur. Diferansiyel hipokside arkus aortada deoksijenize kan bulunmaktadır. Dolayısıyla koronerlere ve serebral dokuya deoksijenize kan sunulur. Harlequin sendromu olarak da adlandırılan bu durum, periferal ECMO kanülasyonlarında %8 oranında görülebilmektedir[31]. Radial arter kateterizasyonu ve nabız oksimetre takibinin sağ koldan yapılması serebral oksijen sunumu ile ilgili bilgi verir. Serebral NIRS da kliniğimizde serebral perfüzyon göstergesi olarak rutin kullanılmaktadır. Serebral oksijen sunumu açısından santral kanülasyon, periferik kanülasyona üstündür. Ancak torakotomi veya sternotomiye bağlı kanama ciddi bir komplikasyondur. Periferik kanülasyonda serebral oksijen sunumu nativ kardiyak ve nativ akciğer fonksiyonlarına ve ECMO kan akımına bağlıdır. Nativ kardiyak fonksiyonlar belli bir dereceye kadar korunmuş ve nativ akciğer fonksiyonları da kötüyse diferansiyel hipoksi serebral oksijen sunumunu kötüleştirir. Böyle bir durumda akciğer fonksiyonlarını arttırmaya yönelik mekanik ventilatör ayarlarında düzenleme, diürezi arttırma, inotropları azaltma, ECMO kan akımını arttırma, ek venöz drenaj kanülü veya ek venöz dönüş kanülü yerleştirme (VAV ECMO konfigürasyonu) gibi manevralar denenebilir.

17.2.3.2 Hemodinamik instabilite

Venovenöz veya VA-ECMO başlatıldıktan sonra hastanın almakta olduğu intorop ve vazopressör tedaviler azaltılabilmektedir. Akciğer koruyucu mekanik ventilasyon ayarları ile intratorasik basınçta azalma ve miyokardiyal oksijen sunumunda artış VV-ECMO'da dolaylı olarak hemodinamiyi iyileştirmektedir. Vazopressör/inotrop desteği halen yüksek dozda ihtiyaç gösteriyorsa 6 saatte bir 50 mg hidrokortizon intravenöz olarak tedaviye eklenebilir. İnotrop destek ihtiyacı yüksek dozda devam eden VV-ECMO'daki hastalarda venoarteriyel destek düşünülmelidir. Ek bir kanül yerleştirilerek ECMO konfigürasyonu VA-ECMO veya VVA-ECMO şeklinde değiştirilebilir. Ciddi periferal vazokonstrüksiyon durumunda fosfodiesteraz inhibitörleri önerilmektedir.

17.2.3.3 Sağ kalp yetmezliği

Venovenöz ECMO'da ciddi sağ kalp yetmezliği yüksek mortalite oranları ile ilişkilidir. İlk basamak tedavide milrinon ve epinefrin kullanımı önerilmektedir. İnotropik desteğin başarısız olduğu durumlarda atriyal septostomi düşünülebilir[1].

17.2.3.4 Resirkülasyon

Oksijenize edilmiş kanın drenaj kanülüne resirkülasyonu VV-ECMO'yu komplike eden bir durumdur. Yüksek pompa hızı ve kan akımı da resirkülasyona neden olabilmektedir. Sonuç olarak oksijen sunumunda artış olmayacaktır. Resirkülasyon ile ilişkili en sık karşılaşılan bulgu hipoksemidir. Hipoksemi akut ve ölümcül olabilmektedir. Yatakbaşı uygulanacak basit önlemler ile resirkülasyon fraksiyonu tespit edilemez veya tamamen engellenemez. VV-ECMO'da resirkülasyonu en aza indirgemek için tek ve çift lümenli VV-ECMO'da kanül pozisyonlarının optimum olması gerekmektedir.

17.2.3.5 Sol ventrikül ardyükünde artış

Periferik VA-ECMO'nun en önemli eksikliği sol ventrikülü *unload* edememesi ve sol ventrikül ardyükünü arttırmasıdır. Bu sol ventrikül fonksiyonlarının iyileşmesine engel olabilecek bir durumdur. VA-ECMO desteği sırasında pulmoner ödem gelişiminin ana nedenlerinden biridir. Sol ventrikülün yüklenmesi ve kontraktilitesinin bozulması sebebiyle, sol kalp boşluklarında staz ortaya çıkarak aort kapağı üzerinde ve sol ventrikül içinde pıhtı meydana gelebilir.

ECMO desteği yeterli hemodinami ve organ perfüzyonunu sağlayacak düzeyde olmalıdır. Ancak sağ ve sol kardiyak boşluklarda stazın önlenmesi amacıyla bir miktar kan dolaşımının kalp içinde devam etmesi gerekmektedir. Bu dolaşımın devam etmesi yeterli kontraktilitesi olan hastalarda ventriküler ejeksiyon ile devam etmektedir. Ventriküler ejeksiyon ekokardiyografide aort kapağının açılması ve monitörde arteriyel dalga trasesinde sistolik ve diyastolik basınçların görülmesiyle (nabız basıncı > 15 mmHg) doğrulanabilmektedir. ECMO başlatıldıktan sonra ve hasta takibinde ekokardiyografi ile görüntüleme yapılması gerekmektedir. Eğer ECMO'da takip edilen hastada sol ventrikül ejeksiyonu elde edilemiyorsa açılmayan aort kapağında trombüs, kardiyak boşluklarda staz ve trombüs, sol atrium basıncında artış (pulmoner kapiller kama basıncı artışı) ve pulmoner ödem meydana gelecektir. Bu şekilde aort kapağının açılmadığı durumlarda ilk olarak ECMO kan akımının bir miktar azaltılması gerekmektedir. Kan akımının azaltılması ile sol ventrikül artyükü azalacağından ve sol ventrikül önyükü artacağından, yeterli kontraktiliteye sahip sol ventrikülü olan hastalarda aort kapağının açıldığı veya arteriyel dalga trasesinin oluştuğu gözlenebilir. Böylelikle sol ventrikül ve sol atrium basınçları azalacak ve pulmoner ödem ve kardiyak boşluklarda staz gelişimi önlenebilecektir. Ancak yeterli kontraktiliteye sahip olmayan sol ventriküllü hastalarda ECMO kan akımını azaltmak hemodinamiyi bozarak doku oksijenizasyonunu kötüleştirebilir. Bu sebeple ECMO kan akımı değişiklikleri sırasında hasta başından ayrılmamak gerekmektedir. ECMO kan akımı değişikliklerinin işe yaramadığı durumlarda mümkün ise hastanın almakta olduğu inotrop desteğin arttırılması gerekmektedir. İnotropik desteğin arttırılmasının da işe yaramadığı durumlarda

sol ventrikülü *unload* edebilmek için intraaortik balon pompası, balon atrial septostomi, Impella ve TandemHeart gibi yöntemler kullanılabilmektedir[32-34]. Ciddi sol ventrikül disfonksiyonu olan hastalarda ECMO başlatılmadan önce ideal olarak intraaortik balon pompası veya sol kalp boşluklarını drene edebilecek ayrı bir drenaj kateteri kullanılabilir. Santral kanülasyon planlanıyorsa sol ventrikül distansiyonunu önlemek için, genellikle sağ superior pulmoner vene drenaj kateteri yerleştirilmektedir.

17.2.3.6 Transpulmoner kan akımında azalma

Sağ ventrikül dolumu ECMO kan akımına bağlıdır. ECMO kan akımı arttıkça sağ ventrikülün dolumu ve dolayısıyla transpulmoner kan akımı azalmaktadır. Bu sebeple, pulmoner vasküler basıncı azaltmasına rağmen, transpulmoner kan akımını azalttığı için ECMO'nun akciğer perfüzyonu üzerine negatif bir etkisi vardır. Akciğer perfüzyonunun azalması beraberinde akciğer hasarı ve enfeksiyöz komplikasyonların riskini arttırmaktadır. Bu riskler sağ ventrikülü tamamen *unload* eden daha geniş santral venöz kanüllerle daha fazla olmaktadır. Transpulmoner kan akımının azaldığı durumlarda pulmoner vasküler yatakta tromboz riski de ortaya çıkmaktadır. Bazı merkezlerde bu sebeple santral ECMO kullanımından kaçınılmaktadır[1].

17.2.3.7 Akut disritmiler

ECMO ile takip edilen ve hipoksemi ve hemodinamik bozukluğu olup inotrop/vazopresör desteği alan hastalarda distritmiler çok sık görülmektedir. Hipokseminin ve diferansiyel hipoksinin, elektrolit ve asit-baz bozukluklarının düzeltilmesi, sepsis tedavisi, aritmojenik ilaçların kesilmesi/azaltılması, antiaritmik ajanlar ve elektriksel kardiyoversiyon ve defibrilasyon gibi standart tedavilerin yanında ECMO'da sol ventrikül distansiyonuna bağlı aritmilerin de ortaya çıkabileceği unutulmamalıdır. Bu sebeple sol ventrikül distansiyonunu ortadan kaldıracak manevraların da akılda tutulması gerekmektedir.

İpuçları

- ECMO komponentlerinin yatak yanında ve hasta seviyesinden daha alçakta bulunması gerekmektedir.
- Cihazın kesintisiz güç kaynağına takılı olması gerekmektedir.
- Gaz modülünün güvenilir bir gaz kaynağına güvenli bir şekilde bağlanması gerekmektedir. Gaz modülünün oksijenatöre bağlantısında kaçak veya kırılma olup olmadığı kontrol edilmelidir.
- Tüm kanüller, gaz ve elektrik kabloları kontrol edilmeli ve kırılma olup olmadığı kontrol edilmelidir.
- Kanüllerin cilde giriş yerleri ve hatlarla olan bağlantıları günlük olarak kontrol edilmelidir. Sızıntı, kızarıklık, akıntı, tıkanık ve pıhtı olup olmadığı kontrol edilmelidir.
- Kanüllerin tespitlerinin sağlamlığı ve yerleşim yerleri kontrol edilmelidir (transtorasik ekokardiyografi veya direkt grafi).
- Devredeki tüm parçaların trombüs açısından el feneriyle kontrolleri sağlanmalıdır.
- Sıcaklık değiştirici ayarının uygun sıcaklıkta ayarlandığı ve hatlarında renk değişikliği olup olmadığı kontrol edilmelidir.
- ECMO konsolu üzerindeki hız ve debi ayarları ve değişiklikler kayıt altına alınmalıdır.
- Venöz hat üzerinde sallanma veya titreme olup olmadığı kontrol edilmelidir.
- Parsiyel karbondioksit basıncına uygun süpürme gazı seviyesi ayarlanmalıdır.
- Baş ve boyun mukozalarının, trakeal aspirat materyalinin, gastrik lavaj içeriğinin, idrar ve dışkı renginin, kanül girişleri ve cerrahi insizyon bölgelerinin kanama açısından değerlendirilmesi gerekmektedir.
- Cihazın durduğu veya durdurulması gereken durumlarda, mutlaka hastanın mekanik ventilatör ve hemodinamik destekleri arttırılmalı ve perfüzyonist yardımı istenmelidir. Özellikle plansız dekanülasyon durumlarında kalp damar cerrahisine hızla haber verilmelidir.
- VV-ECMO ile takip edilen hastalarda desatürasyon durumunda resirkülasyon olabileceği akılda tutulmalıdır.
- Harlequin sendromunun tanınabilmesi için, arter kan gazı ve nabız oksimetresi monitörizasyonunun sağ koldan yapılması gerekmektedir.

KAYNAKLAR

1. Brogan TV, Lequier L, Lorusso R, et al. Extracorporeal life support: the ELSO red book. 2017.
2. Gray BW, Haft JW, Hirsch JC, et al. Extracorporeal life support: experience with 2000 patients. ASAIO journal (American Society for Artificial Internal Organs: 1992) 2015;**61**(1):2.
3. Venado A, Wille K, Belott S, et al. Unexplained hemolysis in patients undergoing ECMO: beware of hypertriglyceridemia. Perfusion 2015;**30**(6):465-68.
4. Allen S, Holena D, McCunn M, et al. A review of the fundamental principles and evidence base in the use of extracorporeal membrane oxygenation (ECMO) in critically ill adult patients. Journal of intensive care medicine 2011;**26**(1):13-26.
5. Chambers SD, Ceccio SL, Annich GA, et al. Extreme negative pressure does not cause erythrocyte damage in flowing blood. ASAIO journal (American Society for Artificial Internal Organs: 1992) 1999;**45**(5):431-35.
6. Wang S, Chin BJ, Gentile F, et al. Potential danger of pre-pump clamping on negative pressure-associated gaseous microemboli generation during extracorporeal life support—an in vitro study. Artificial organs 2016;**40**(1):89-94.
7. Hamed A, Alinier G, Hassan IF. The ECMO specialist's role in troubleshooting ECMO emergencies. The Egyptian Journal of Critical Care Medicine 2018;**6**(3):91-93.
8. Da Broi U, Adami V, Falasca E, et al. A new oxygenator change-out system and procedure. Perfusion 2006;**21**(5):297-303.
9. Organization ELS. ECLS Registry Report, International summary, January 2017. 2014.
10. Hawkins JL. Membrane oxygenator heat exchanger failure detected by unique blood gas findings. The journal of extra-corporeal technology 2014;**46**(1):91.
11. Hamilton C, Stein J, Seidler R, et al. Testing of heat exchangers in membrane oxygenators using air pressure. Perfusion 2006;**21**(2):105-07.
12. Faulkner S, Chipman C, Baker L. Trouble shooting the extracorporeal membrane oxygenator circuit and patient. The Journal of extra-corporeal technology 1993;**24**(4):120-29.
13. Huang S-C, Yu H-Y, Ko W-J, et al. Pressure criterion for placement of distal perfusion catheter to prevent limb ischemia during adult extracorporeal life support. The Journal of thoracic and cardiovascular surgery 2004;**128**(5):776-77.
14. Kanji H, Schulze C, Oreopoulos A, et al. Peripheral versus central cannulation for extracorporeal membrane oxygenation: a comparison of limb ischemia and transfusion requirements. The Thoracic and cardiovascular surgeon 2010;**58**(08):459-62.
15. Foley PJ, Morris RJ, Woo EY, et al. Limb ischemia during femoral cannulation for cardiopulmonary support. Journal of vascular surgery 2010;**52**(4):850-53.
16. Keshavamurthy S, Shafii AE, Soltesz E. Spectroscopic limb monitoring in peripheral extracorporeal membrane oxygenation. Asian Cardiovascular and Thoracic Annals 2015;**23**(3):347-48.
17. Patton-Rivera K, Beck J, Fung K, et al. Using near-infrared reflectance spectroscopy (NIRS) to assess distal-limb perfusion on venoarterial (VA) extracorporeal membrane oxygenation (ECMO) patients with femoral cannulation. Perfusion 2018;**33**(8):618-23.
18. Cheung P-Y, Sawicki G, Salas E, et al. The mechanisms of platelet dysfunction during extracorporeal membrane oxygenation in critically ill neonates. Critical care medicine 2000;**28**(7):2584-90.
19. Heilmann C, Geisen U, Beyersdorf F, et al. Acquired von Willebrand syndrome in patients with extracorporeal life support (ECLS). Intensive care medicine 2012;**38**(1):62-68.
20. Zangrillo A, Landoni G, Biondi-Zoccai G, et al. A meta-analysis of complications and mortality of extracorporeal membrane oxygenation. Critical Care and Resuscitation 2013;**15**(3):172.

21. Aubron C, Cheng AC, Pilcher D, et al. Factors associated with outcomes of patients on extracorporeal membrane oxygenation support: a 5-year cohort study. Critical Care 2013;**17**(2):R73.
22. Agerstrand CL, Burkart KM, Abrams DC, et al. Blood conservation in extracorporeal membrane oxygenation for acute respiratory distress syndrome. The Annals of thoracic surgery 2015;**99**(2):590-95.
23. Organization ELS. ELSO Guidelines for Cardiopulmonary Extracorporeal Life Support [Internet]. Extracorporeal Life Support Organization (ELSO) 2017.
24. Anselmi A, Guinet P, Ruggieri VG, et al. Safety of recombinant factor VIIa in patients under extracorporeal membrane oxygenation. European Journal of Cardio-Thoracic Surgery 2016;**49**(1):78-84.
25. Radchenko C, Alraiyes AH, Shojaee S. A systematic approach to the management of massive hemoptysis. Journal of thoracic disease 2017;**9**(Suppl 10):S1069.
26. Rastan A, Lachmann N, Walther T, et al. Autopsy findings in patients on postcardiotomy extracorporeal membrane oxygenation (ECMO). The International journal of artificial organs 2006;**29**(12):1121-31.
27. Cooper E, Burns J, Retter A, et al. Prevalence of venous thrombosis following venovenous extracorporeal membrane oxygenation in patients with severe respiratory failure. Critical care medicine 2015;**43**(12):e581-e84.
28. Thiagarajan RR, Barbaro RP, Rycus PT, et al. Extracorporeal life support organization registry international report 2016. ASAIO journal 2017;**63**(1):60-67.
29. Mehta A, Ibsen LM. Neurologic complications and neurodevelopmental outcome with extracorporeal life support. World journal of critical care medicine 2013;**2**(4):40.
30. Mateen FJ, Muralidharan R, Shinohara RT, et al. Neurological injury in adults treated with extracorporeal membrane oxygenation. Archives of neurology 2011;**68**(12):1543-49.
31. Rupprecht L, Lunz D, Philipp A, et al. Pitfalls in percutaneous ECMO cannulation. Heart, lung and vessels 2015;**7**(4):320.
32. Meani P, Gelsomino S, Natour E, et al. Modalities and effects of left ventricle unloading on extracorporeal life support: a review of the current literature. European journal of heart failure 2017;**19**:84-91.
33. Peterss S, Pfeffer C, Reichelt A, et al. Extracorporeal life support and left ventricular unloading in a non-intubated patient as bridge to heart transplantation: SAGE Publications Sage UK: London, England, 2013.
34. Cheng A, Swartz MF, Massey HT. Impella to unload the left ventricle during peripheral extracorporeal membrane oxygenation. ASAIO journal 2013;**59**(5):533-36.