



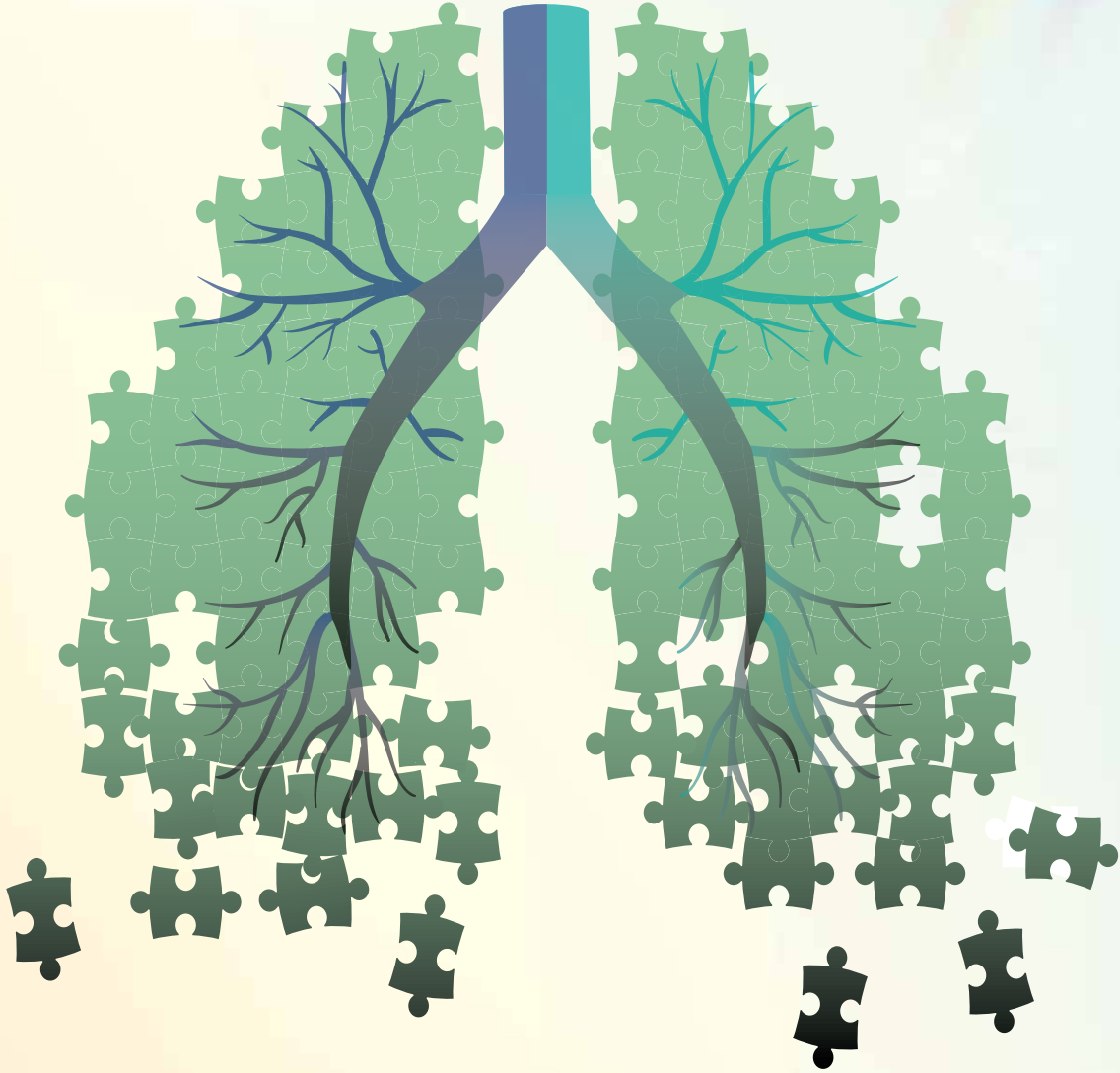
Türkiye
Solunum
Araştırmaları
Derneği



PULMONER FİBROZİS: TANIDAN TEDAVİYE BİRLİKTE YOLCULUK

■ Gazelle Resort & Spa Otel - Bolu ■

21-22 Nisan 2018



BİLDİRİ KİTABI

CHEST (American College of CHEST Physicians) tarafından desteklenmektedir.

www.solunum.org.tr



KOMİTE

Sempozyum Başkanı

Oğuzhan Okutan

Düzenleme Kurulu

Semra Bilaçeroğlu

Bülent Altınsoy

Aysun Şengül

Ceyda Anar

Onur Yazıcı

Davetli Konuşmacılar

Arzu Mirici	Çanakkale, Onsekiz Mart Üniversitesi Tıp Fakültesi
Aysun Şengül	Kocaeli, Derince Eğitim Araştırma Hastanesi
Bülent Altınsoy	Zonguldak, Bülent Ecevit Üniversitesi Tıp Fakültesi
Ceyda Anar	İzmir, SBÜ, Dr. Suat Seren Göğüs Hastalıkları ve Göğüs Cerrahisi E. A. H.
Dragana Jovanovic	Sırbistan, Clinical Centre of Serbia
Ebru Çakır Edis	Edirne, Trakya Üniversitesi Tıp Fakültesi
Funda Coşkun	Bursa, Uludağ Üniversitesi Tıp Fakültesi
Günseli Kılınç	İstanbul, Kadıköy Florance Nigthingale Hastanesi
Halide Nur Ürer	İstanbul, SBÜ, Yedikule Göğüs Hastalıkları ve Göğüs Cerrahisi E. A. H.
Murat Yalçınsoy	Malatya, İnönü Üniversitesi Tıp Fakültesi
Oğuzhan Okutan	İstanbul, SBÜ, Sultan Abdülhamid Han Eğitim ve Araştırma Hastanesi
Onur Yazıcı	Aydın, Adnan Menderes Üniversitesi Tıp Fakültesi
Recep Savaş	İzmir, Ege Üniversitesi Tıp Fakültesi
Sanlı Sadi Kurdak	Adana, Çukurova Üniversitesi Tıp Fakültesi
Semra Bilaçeroğlu	İzmir, SBÜ, Dr. Suat Seren Göğüs Hastalıkları ve Göğüs Cerrahisi E. A. H.
Tayfun Çalışkan	İstanbul, SBÜ, Sultan Abdülhamid Han Eğitim ve Araştırma Hastanesi
Umut Kalyoncu	Ankara, Hacettepe Üniversitesi Tıp Fakültesi

BİLİMSEL PROGRAM

21 Nisan 2018

15:00-17:15 **PULMONER FİBROZİS OLGU KONSEYİ**
Oturum Başkanları: Recep Savaş, Halide Nur Ürer, Bülent Altınsoy
Tartışmacılar: Ceyda Anar, Onur Yazıcı, Tayfun Çalışkan

15:00-16:00 **1. OTURUM**
İdiyopatik Pulmoner Fibrozis ve Akciğer Kanseri Birlikteliği: Olgu Sunumu
Kadir Canoğlu
İPF Akut Alevlenme Tanısıyla Takip Edilen Hastada Malignite
Nesrin Öcal
Atipik Radyolojik Görünümü Olan İdiyopatik Pulmoner Fibrozis Olgusu
Onur Yazıcı
Polisomnografi (PSG) Uygulaması Yapılan Bir İnterstitial Fibrozis Olgusu
Sema Saraç
Kömür Tozuna Bağlı İnterstitial Akciğer Hastalığı mı, İPF mi?
Oytun Aydoğan
Tanı Güçlüğü Yaşadığımız Hasta İPF mi, NSİP mi?
Emine Özsarı

16:00-16:15 **KAHVE ARASI**

16:15 - 17:15 **2. OTURUM**
Nonspesifik İnterstitial Pnömoni (NSİP): Bir Olgu Sunumu
Pınar Yıldız Gülhan
Skleroderma Akciğer Tutulumu
Duygu Fidan Sözüer
Kombine Pulmoner Fibrozis ve Amfizem Sendromu
Merve Sinem Oğuz
Benzer Radyolojide Farklı Vakalar
Oytun Aydoğan
Akut İnterstitial Pnömoni Olgu Sunumu
Aylin Çapraz
Pulmoner Ossifikasyon
Oytun Aydoğan



BİLİMSEL PROGRAM

22 Nisan 2018

08:30 **AÇILIŞ KONUŞMALARI**

08:45-09:55 **OTURUM 1**
KUŞ BAKIŞIYLA İNTERSTİYEL AKCİĞER HASTALIKLARI VE PULMONER FİBROZİS
Oturum Başkanları: Günseli Kılınc, Oğuzhan Okutan

08:45-09:15 İNTERSTİYEL AKCİĞER HASTALIKLARI-EPİDEMİYOLOJİ VE SINIFLAMA
Dragana Jovanovic

09:15-09:45 PULMONER FİBROZİS'TE FİZYOLOJİDEN PATOLOJİYE DEĞİŞENLER
Sanlı Sadi Kurdak

09:45-09:55 TARTIŞMA

09:55-10:10 KAHVE ARASI

10:10-11:20 **OTURUM 2**
PULMONER FİBROZİS TANISINDA ÖNCELİKLER VE STANDARTLAR DEĞİŞİYOR MU?
Oturum Başkanları: Semra Bilacıeroğlu, Halide Nur Ürer

10:10-10:30 PULMONER FİBROZİS-TANISAL YAKLAŞIM
Dragana Jovanovic

10:30-10:50 PULMONER FİBROZİS DEĞERLENDİRİLMESİNDE PATOLOJİ-HÜCRELER BİZE NE SÖYLÜYÜR?
Halide Nur Ürer

10:50-11:10 PULMONER FİBROZİS-RADYOLOJİK BAKIŞ
Recep Savaş

11:10-11:20 TARTIŞMA

11:20-11:35 KAHVE ARASI

11:35-12:45 **OTURUM 3**
OLGULAR ÜZERİNDEN TANIDAN TEDAVİYE HASTA VE HASTALIK YÖNETİMİ
(İNTERAKTİF SUNUM)
Oturum Başkanları: Ülkü Yılmaz, Dragana Jovanovic

11:35-11:55 KRONİK HİPERSENSİVİTE PNÖMONİSİ
Ceyda Anar

11:55-12:15 SARKOİDOZ-STEROİDE DİRENÇLİ HASTA
Murat Yalçınsoy

12:15-12:35 SİSTEMİK SKLEROZ
Bülent Altınsoy

12:35-12:45 TARTIŞMA

12:45-14:15 YEMEK ARASI

BİLİMSEL PROGRAM

22 Nisan 2018

- 14:15-15:25 **OTURUM 4**
OLAĞAN İNTERSTİSYEL PNÖMONİ (OİP)-İDİOPATİK PULMONER FİBROZİS (İPF) Mİ?
Oturum Başkanları: Arzu Mirici, Recep Savaş
- 14:15-14:35 **AKCİĞER KAYNAKLI OİP'LER**
Aysun Şengül
- 14:35-14:55 **AKCİĞER DIŞI HASTALIKLARA BAĞLI OİP'LER**
Umut Kalyoncu
- 14:55-15:15 **PULMONER FİBROZİS VE AMFİZEM BİRLİKTELİĞİ**
Arzu Mirici
- 15:15-15:25 **TARTIŞMA**
- 15:25-15:45 **KAHVE ARASI**
- 15:45-16:55 **OTURUM 5**
IPF TANIDAN TEDAVİYE DEĞİŞENLER-ATTIĞIMIZ TAŞ, ÜRKÜTTÜĞÜMÜZ KURBAĞA'YA DEĞER Mİ?
Oturum Başkanları: Dragana Jovanovic, Funda Coşkun
- 15:45-16:15 **İPF'DE TEDAVİ-HEKİMİN SEÇENEKLERİ**
Ebru Çakır Edis
- 16:15-16:45 **İPF TEDAVİSİNDE GELECEK NE GETİRECEK?**
Oğuzhan Okutan
- 16:45-16:55 **TARTIŞMA**
- 16:55 **KAPANIŞ**
- 20:00 **AKŞAM YEMEĞİ**

DIYOPATİK PULMONER FİBROZİS VE AKCİĞER KANSERİ BİRLİKTELİĞİ: OLGU SUNUMU

Kadir Canoğlu¹, Oğuzhan Okutan¹, Gözde Kalbaran Kısmat¹, Ömer Ayten¹, Tayfun Çalışkan¹, Zafer Kartaloğlu¹

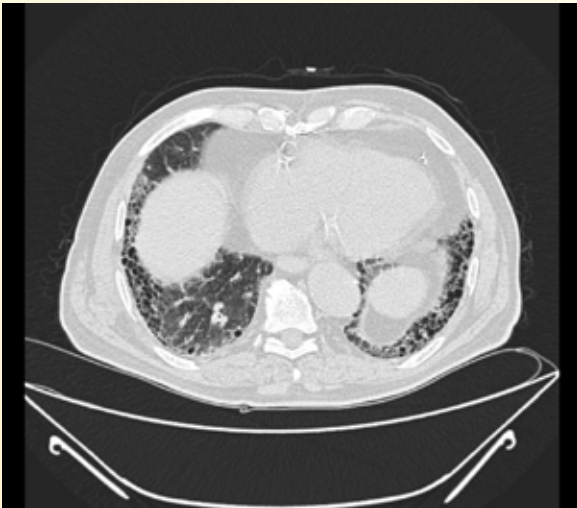
¹İstanbul Haydarpaşa Sultanabdülhamid Han EAH Göğüs Hastalıkları Servisi

GİRİŞ: İdiyopatik Pulmoner Fibrozis (İPF) interstisyel akciğer hastalıklarının idiyopatik interstisyel pnömoni (İİP) alt grubu içerisinde en sık görülen türüdür. İPF, etyolojisi bilinmeyen, sağkalım süresinin tanıdan sonra 3-5 yıl civarında olduğu, kronik, ilerleyici fibrozis ile seyreden bir akciğer hastalığıdır. İPF'nin komorbiditelerinin arasında akciğer kanseri de yer alır.

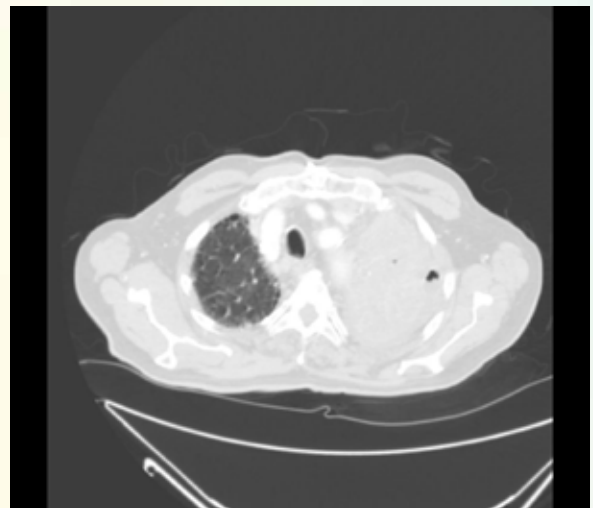
OLGU: KOAH tanısı ile takipli 78 yaşında erkek hasta eforla artan nefes darlığı şikayeti ile kliniğimize başvurdu. Özgeçmişinde 50 paket/yıl sigara öyküsü mevcuttu, 20 yıldır içmiyordu. Ayrıca koroner bypass öyküsü mevcuttu. Mesleği sabun fabrikasında işçi idi. Fizik muayenesinde bilateral bazallerde velcro ralleri ve ekspiratuar ronküs duyuldu. Clubbing izlendi. Spirometride FEV1:%45(1,27) FVC:%51(1,90) FEV1/FVC:%67 DLCO:%48 DLCO/VA:%112 idi. Romatolojik markerleri negatifti. Çekilen HRCT'de; her 2 akciğerde posterior ve alt lob dominansi gösteren kistik bal peteği görünümüleri, subplevral retikülasyonlar, interlobüler septal kalınlık artışı izlenmişti. Hastada klinik ve radyolojik olarak İPF düşünüldü ve pirfenidon tedavisi başlandı. 18 ay pirfenidon tedavisi aldı. 6 ay arayla çekilen kontrol HRCT'lerinde de benzer radyolojik bulgular mevcuttu. İPF tanısından 19 ay sonra çekilen kontrol HRCT'de; sol akciğerde alt lob mediobazal segmentte hava bronkogramlarında eşlik ettiği sol hemitoraksı dolduran yoğun kontrast tutulumu izlenen, trakea ve orta hat yapıları sola deviyeye eden, torasik kavite içinde sınırlı, kemik doku invazyonu göstermeyen kitlesel lezyon izlendi. Kitle için istenen PET CT sonucu; sol akciğer üst lob anterior segmentte AP pencereye, sol pulmoner artere ve arkus aortaya infiltrat görünümde malign hipermetabolik kitle lezyonu: akciğer ca (SUVmax:9,21) olarak yorumlandı. Akciğer kanseri ön tanısı ile sol akciğer üst lob transtorasik biyopsi yapıldı. Patoloji sonucu küçük hücreli karsinom olarak raporlandı. Hasta 1 kez kemoterapi aldıktan sonra genel durum bozukluğu nedeniyle kemoradyoterapiye devam edilmedi. Takiplerimizde hasta 1 ay sonra ex oldu.

SONUÇ: Akciğer kanseri İPF'li hastalarda normal popülasyondan 5-7 kat fazla görülmektedir. İleri yaş, erkek cinsiyet ve sigara riski artırırken; İPF kanser için sigaradan bağımsız bir risk faktörüdür. Akciğer kanserinin en olası ortaya çıkış mekanizması fibrozun lenfatik obstrüksiyona neden olması, karsinojenler artarken, koruma mekanizmalarının bozulması ve genetik yatkınlık olarak kabul edilmektedir. Tipik olarak fibrozun olduğu alt zonlarda nodüler lezyonlar şeklinde ortaya çıkar. En sık skuamöz hücreli karsinom görülürken ikinci sırada adenokarsinom bulunur. İPF takipli hastalarda tanı her kontrolde revize edilmeli ve her yeni çıkan nodüler görünümün malign olabileceği akılda tutulmalıdır.

ANAHTAR KELİMELEER: İdiyopatik pulmoner fibrozis, Kanser, Velcro ralleri



RESİM 1



RESİM 2

IPF AKUT ALEVLENME TANISIYLA TAKİP EDİLEN HASTADA MALİGNİTE

Nesrin ÖCAL¹, Yusuf AKYÜZ¹, Deniz DOĞAN¹, Yakup ARSLAN¹, Cantürk TAŞÇI¹, Ergün UÇAR¹

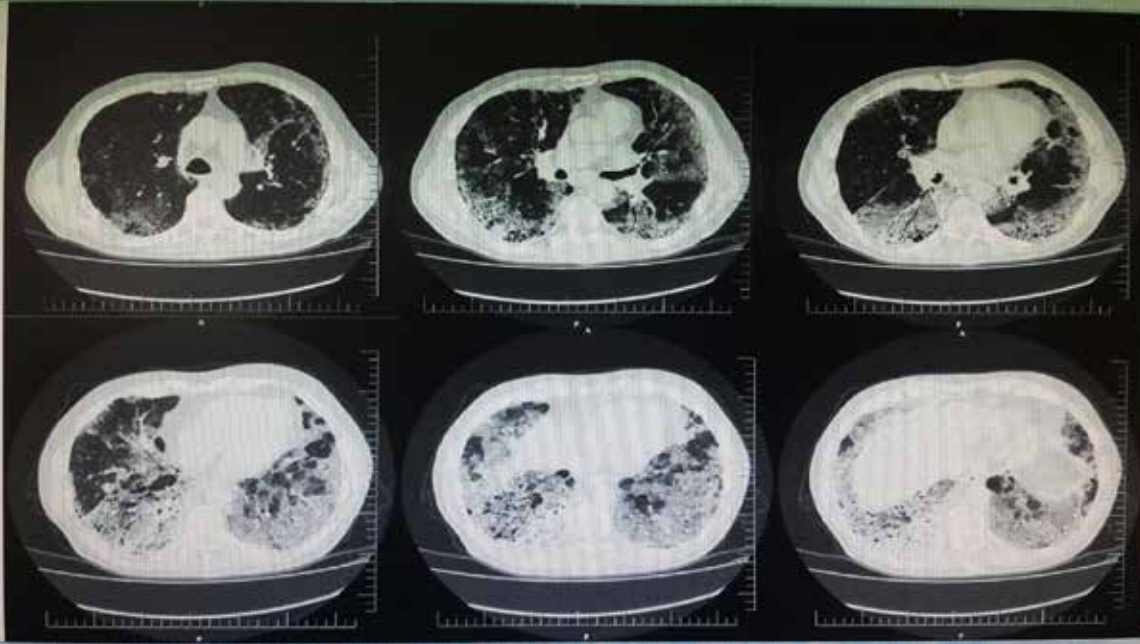
¹Sağlık Bilimleri Üniversitesi, Gülhane Tıp Fakültesi, Gülhane Eğitim ve Araştırma Hastanesi, Göğüs Hastalıkları AD, Ankara

GİRİŞ: Klinik, radyolojik ve histopatolojik veriler ışında multidisipliner bir yaklaşımla tanı konulan IPF tedavi yaklaşımı, tedaviye yanıt ve prognoz açısından diğer idiyopatik interstisyel akciğer hastalıklarında farklılık arz eden önemli bir akciğer patolojisidir. Sıklıkla bilateral alt zonlarda subpleval ve periferik yerleşimli retiküler fibrotik yapılanma ve bal peteği gibi tipik UIP bulgularıyla karşımıza çıkan IPF'de yaygın buzlu cam görünümü nadir bir görüntü olup IPF akut alevlenmeler veya koinfeksiyonlar gibi eşlik eden durumları düşündürmektedir. Burada sunacağımız olgu, IPF tanısı bilinen ancak farklı bir klinik ve radyolojik tabloyla prezente olan bir akciğer adenokarsinom olgusudur.

OLGU: 62 yaşında erkek hasta hemoptizi ve nefes darlığı şikayeti ile başvurdu. Yaklaşık 1.5 yıl önce dış merkezde yapılan klinik ve histopatolojik değerlendirme ile hastaya IPF tanısı konularak izlem altına alınmış. Antifibrotik tedavi başlanmamış. Bize başvurusu döneminde bilateral alt zon periferik alanlardan başlayarak alt zon dominansı gösteren balpeteği ve retiküler görünümün üzerine süperpoze yaygın buzlu cam alanları dikkati çekmekteydi. Hastaya dış merkezde mevcut klinik ve radyolojik bulgularıyla IPF akut alevlenme tanısıyla steroid tedavisi başlanmış ve bize başvurusunda halen 32 mg oral steroid kullanmaktaydı. Hastanın klinik takibimizde hemoptizisini artması üzerine önce embolizasyon yapıldı. Sonrasında olası enfektif durumları ekarte etmek amacıyla balgam kültür antibiyogram, pcp, cmv tetkikleri yapıldı ancak etken patojen tespit edilmedi. Bu süreçte hastaya ampirik antibiyoterapi ve profilaktik TMP-SMX tedavisi başlandı. Hastanın hemoptizisi azalmakla beraber verilen tedavilere rağmen klinik ve radyolojik düzelleme izlenmedi. Hasta bulaş tarzında hemoptizisini azalmasına müteakip hastanın fazla miktarda visköz, açık renk sekresyonu olduğu izlendi. Tüm bu veriler ışığında hastaya VATS ile transtorakal cerrahi biyopsinin tanısız katkı sağlayacağı değerlendirildi. Biyopsi sonucu IPF zemininde fokal tip akciğer adenokarsinomu olarak raporlandı. Hasta tıbbi onkoloji kliniğine nakil edildi.

SONUÇ: Bu olgu IPF hastalarında akut alevlenme ve PCP gibi fırsatçı enfeksiyonlar ile kolay karışabilen radyolojisi nedeniyle paylaşılması istenmiştir.

Şekil 1: Olguya ait toraks HRCT kesitleri (subpleval, periferik alanlarda yaygın bal peteği zemininde buzlu cam alanları)





ATİPİK RADYOLOJİK GÖRÜNÜMÜ OLAN İDİOPATİK PULMONER FİBROZİS OLGUSU

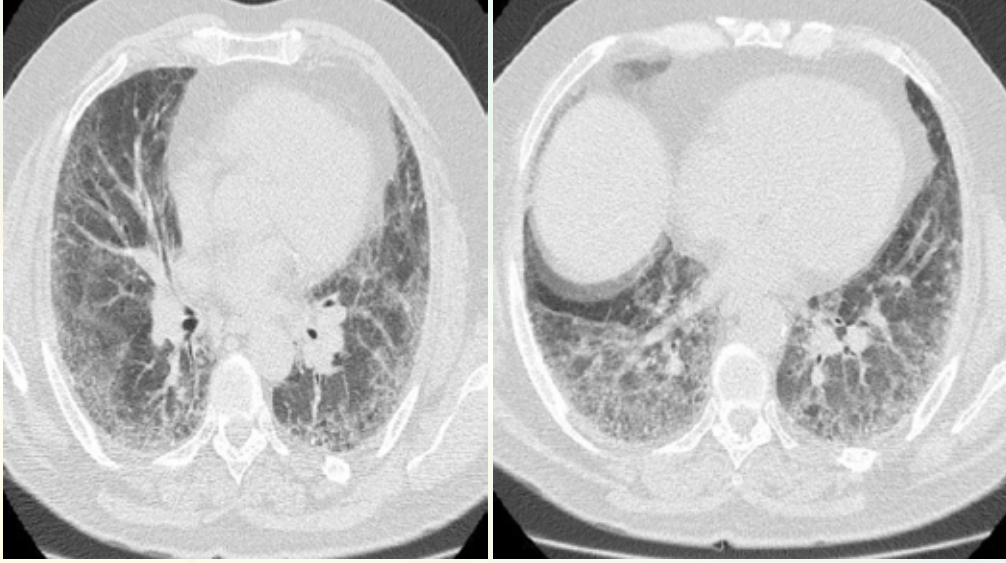
Onur Yazıcı¹

¹Adnan Menderes Üniversitesi Tıp Fakültesi, Göğüs Hastalıkları Ana Bilim Dalı, Aydın, Türkiye

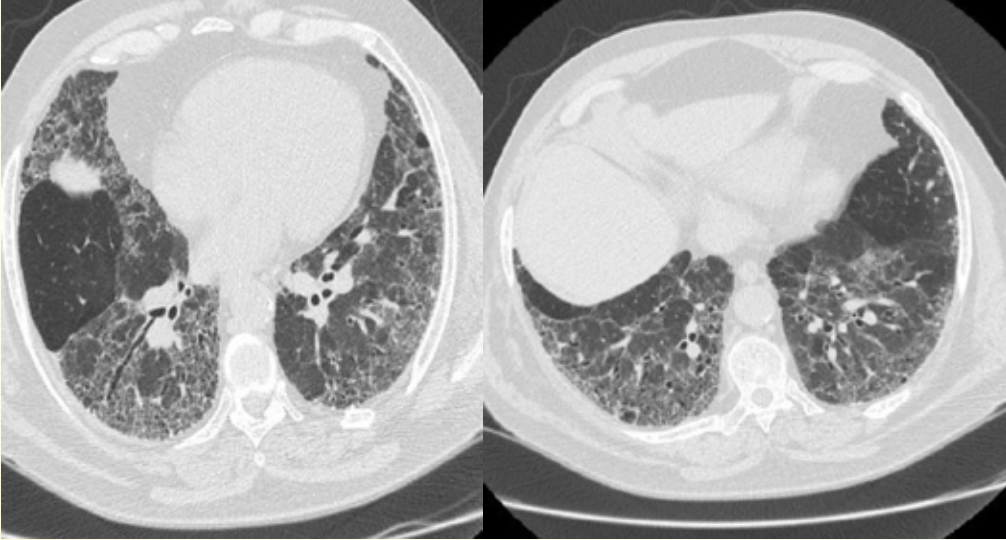
Giriş: İdiyopatik Pulmoner Fibrozis (İPF) tipik klinik, radyolojik ve patolojik değişiklikler ile karakterize, kronik ve progresif seyreden bir interstisyel akciğer hastalığıdır.

Olgu: 61 yaşında erkek hasta, öksürük ve eforla gelişen nefes darlığı yakınması ile başvurdu. Şikayetlerinin 6 ay öncesinde başladığını ve giderek arttığını ifade eden hastanın özgeçmiş sorgulamasında hipertansiyon dışında ek hastalığı yoktu. Hipertansiyon için 5 yıldır anjiyotensin reseptör blokleri kullandığını belirtti. Sigara öyküsü 45 paket yıl olarak kaydedildi. Mesleği emekli memurdu. Hastanın soygeçmiş sorgulamasında herhangi bir özellik yoktu. Fizik muayenede çomak parmağı saptandı, dinlemekle de her iki akciğerde alt zonlarda velcro ralleri mevcuttu. Çekilen akciğer grafide her iki akciğerde retiküler değişikliklerle uyumlu görünüm izlenmesi üzerine HRCT çekildi. HRCT, her iki akciğerde buzlu cam dansitelerin eşlik ettiği yaygın ince retiküler infiltrasyonlar (NSİP?) şeklinde raporlandı (Resim1-2). Hastanın solunum fonksiyon testinde FVC: 2,76 ml (%65,6), FEV1: 2,21ml (%66,8) FEV1/FVC:79,99 olarak saptandı. ANA, RF ve anti CCP sonuçları negatif geldi ve romatoloji konsültasyonu sonucunda herhangi bir romatolojik patoloji düşünülmedi. Yapılan difüzyon testi sonucunda DLCO: 3,62 mmol/kPa/min (%38) ve DLCO/VA: 1,02 mmol/kPa/min/l (%76) olarak sonuçlandı. Ön tanı olarak NSİP düşünülen hastaya konsey sonucu açık akciğer biyopsisi kararı verildi. Biyopsi sonucu Usual İnterstisyel Pnömoni (UIP) paterni olarak raporlandı. Konseyde görüşülen ve radyolojik olarak UIP ile uyumsuz olan ancak patoloji sonucu UIP paterni gelen hasta olası İPF kabul edildi. Hastaya pirfenidon tedavisi başlandı. Pirfenidon tedavisinin 6. ayında bakılan DLCO: 3,41 mmol/kPa/min (%35,7) ve DLCO/VA: 0,96 mmol/kPa/min/l (%72) olarak ölçüldü. 6.ayda çekilen HRCT, buzlu cam alanlarında gerileme, bilateral retiküler ve yer yer balpeteği alanlar mevcuttur şeklinde yorumlandı.İlaç kullanımı sırasında herhangi bir yan etki görülmeyen hasta klinik olarak stabil ve halen takibimizdedir.

Sonuç: İPF tedavi edilmezse progresif seyreden ve mortal olan bir hastalıktır. Tipik klinik ve HRCT bulguları olan hastada bu görünüme neden olabilecek nedenler dışlandığında İPF tanısı konulmakta ancak tipik bulguları olmayan hastalarda histopatolojik verifikasyon gerekmektedir.



Resim 1: Tanı öncesi çekilen HRCT



Resim 2: Pirfenidon tedavisinin 6. ayında çekilen HRCT

POLİSOMNOGRAFİ (PSG) UYGULAMASI YAPILAN BİR İNTERSTİSYEL FİBROZİS OLGUSU.

Sema Saraç¹, Murat Kavas¹

¹Süreyyapaşa Göğüs Hastalıkları ve Cerrahisi EAH

GİRİŞ: İnterstisyel pulmoner fibrozis: Alveollerin duvarlarının skar benzeri bir doku ile kalınlaşması ile giden, kronik progresif bir hastalıktır. Pek çok IPF hastasında gün içindeki hypoksiden bağımsız olarak, uyku esnasında apne olsun olmasın desatürasyon görülmektedir. İnterstisyel pulmoner fibrosis akciğer volümlerinde meydana gelen azalma üst hava yolu (ÜHY) stabilitesinde bozulmaya yol açmaktadır. Azalan AC volümleri, farensis üzerinde aşağı doğru genişletici kuvvetin (kaudal traksiyon) azalmasına yol açarak farengeal kollapsibilitenin artmasına neden olur. Ayrıca İnterstisyel akciğer hastalarında akciğerde bozulmuş, vasküler rezerv OSAS varlığında apne episodlarındaki desaturasyonun derecesini arttırır. Obstruktif uyku apne sendromu (OSAS) interstisyel akciğer hastalıklarında da görülen bir komorbidedir. Yapılan çalışmalarda İdyopatik akciğer fibrozisinde (IPF) % 60-90 olduğu bulunmuştur.

OLGU: **ŞE: 56 y Erkek.** Ekim 2015 Tarihinde Yol yürürken ,yokuş çıkarken nefes darlığı, öksürük yakınmaları ile hastanemize başvuran hastanın, Hikayesinde:2-3 yıldan beri devam eden nefes darlığı yakınmaları mevcuttu. Ancak son 6 ayda yakınmaları artmıştı. Özgeçmişinde 20 yaşından beri marangozluk yapıyordu, Son 3 yılda yakınmalarından dolayı işini bırakmıştı. Hipertansiyon,Diabetes mellitus, Depresyon tanıları mevcut olan hastanın soygeçmişinde özellik yoktu. Alışkanlıkları arasında 12p/yıl sigara vardı. 10 yıldır eksmokeridi.. **Fizik Mua:** Şuur açık aktif, koopere. TA:12/80mmHg. KTA: 86/R. DSS:18/R ancak kısmen yüzeyel. **Solunum sistemi mua:** Bilateral bazallerde ralleri mevcut. Diğer sistem muayeneleri doğal.

Laboratuvar bulguları:

AKŞ:110mg/dl.

Üre:35

Kretinin:1,8

ALT:49

AST:64

CRP:50

Hemogram da Beyaz küre **18000** idi

Pa AC grafi. Yaygın retikülönodüler dansite artışı

Solunum fonksiyon testi: FEV1: %74,FVC: 1.9L%70, FEV1/FVC:102 DLCO:79 ML/mmHg/min

2015 HRCT Bulguları:alt alanlarda belirgin olmak üzere balpeteği, lineer kalınlaşmış septalar, traksiyon bronşektazileri izlendi Hastaya antibiotik ve bronkodilatör tedavi başlandı.

Hastaya video assisted torakoskopi (VATS) yöntemi ile sol akciğer alt lobdan wedge rezeksiyon biyopsi yapıldı .Akciğer parankiminde özellikle periferal lobüler paraseptal baskınlık gösteren ,yama tarzında orta derecede interstisyel fibrozis seyrek eozinofillerin eşlik ettiği hafif interstisyel inflamasyon , fibroblastik fokuslar ,fokal mikroskobik bal peteği görünümü ,düz kas hiperplazisi(mevcut bulgular ön planda usual intrstisyel pnomoni lehine yorumlanmakla birlikte klinik ve radyolojik korelasyon gerekmektedir.Hasta takibe alındı. Haziran 2016 Nefes darlığı yakınmalarında artış, olması üzerine SFT: FVC: 1.73 L%64 DLCO 57 ML/mmHg/min idi6 dakika yürüme testi:2dakika 44 saniyede durduruldu. Oksijen verildi. Teste devam edilemedi.İnterstisyel konseyinde değerlendirilen hastaya pifrenidon başlandı. Bu esnada hastaya polisomnografi uygulandı.AHI: 24.8,Ortalama satürasyon 93, minumum satürasyon: 81 olarak bulundu. Oksijen satürasyonu %90 nın altında geçen süre %12 idi. Titrasyon yapıldı.6 cm H2O basınçta CPAP cihazı verildi. Ekim 2017 de ilaca bağlı bulantı kusma , iştahsızlık yakınmaları nedeni ie 10 kg kaybeden hastaya ilaç dozu azaltıldı. SFT FVC: 1.67 **Aralık 2017 HRCT** bulgularında progresyon izlendi.Transplantasyon kararı alındı.. İlacı stoplandı. Opere edilmeyi bekliyor.

SONUÇ: Obstruktif uyku apne, interstisyel akciğer fibrozisinde normal popülasyona göre daha yüksektir. Devamlı tekrar eden Nocturnal desatürasyon Pulmoner hipertansiyon ve solunum yetmezliğini arttırabilmektedir. Bu hastalarda **erken evrede** polisomnografi yapılması, hastaların NIMV kullanmaları için cesaretlendirilmesi prognozu olumlu etkileyebilir.

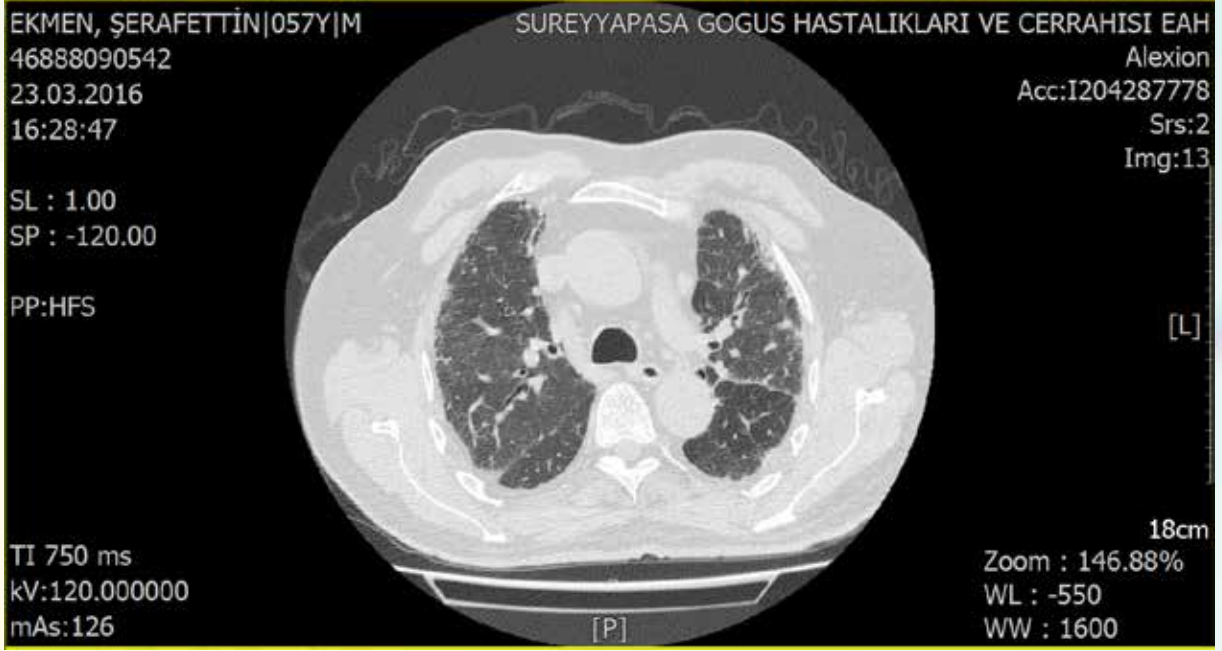


Figure-1 EKİM 2015 HRCT

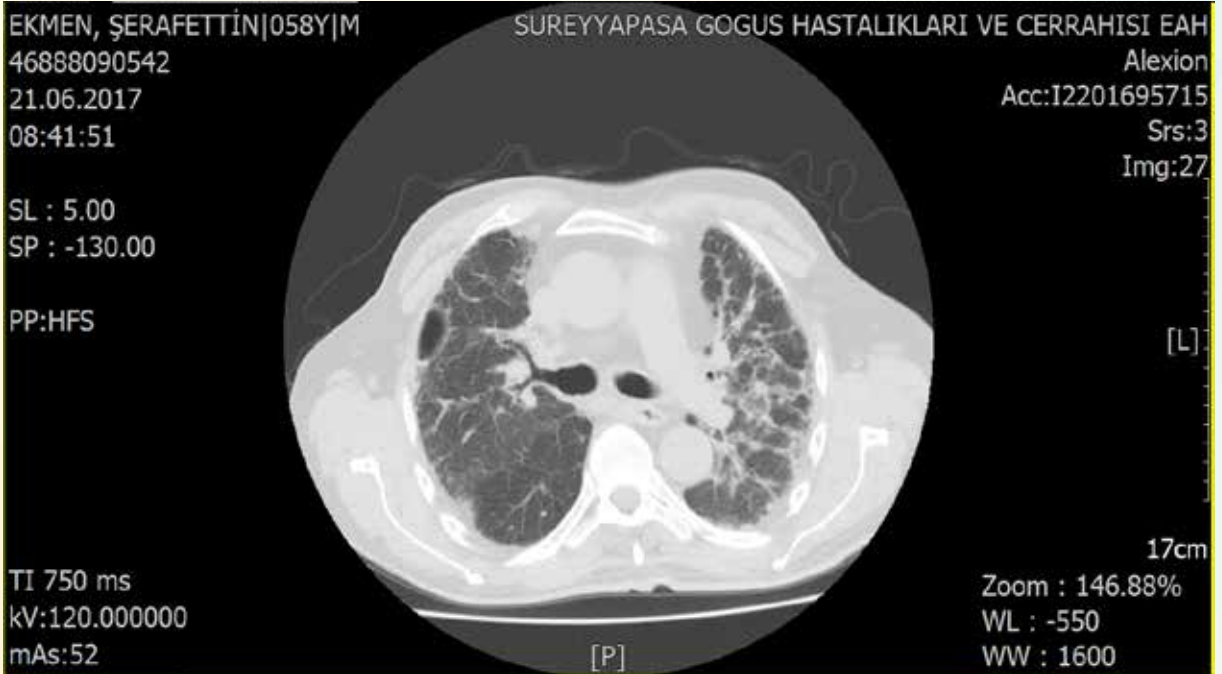

Figure-2 ARALIK 2017 HRCT

KÖMÜR TOZUNA BAĞLI İNTERSTİSYEL AKCİĞER HASTALIĞI MI , İPF Mİ ?

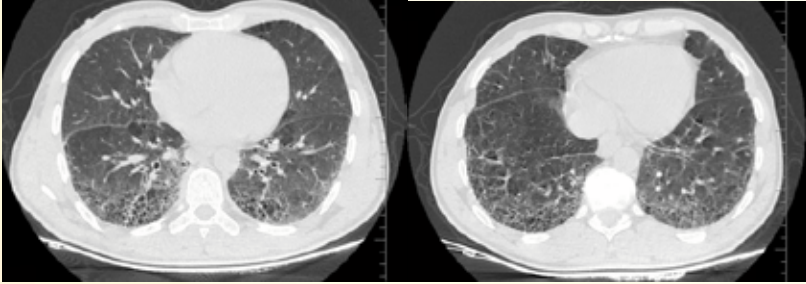
Susamber Dik Altıntaş¹, Oytun Aydoğan¹, Bülent Altınsoy¹

¹Zonguldak Bülent Ecevit Üniversitesi Tıp Fakültesi

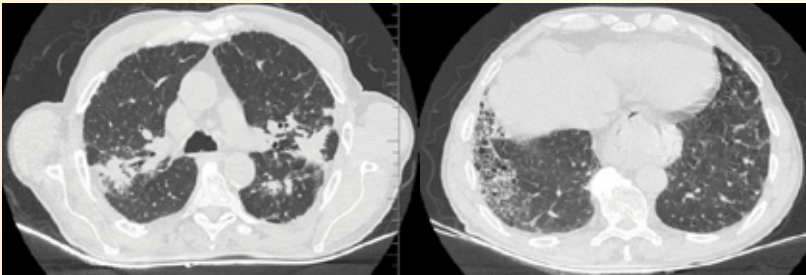
Mesleki maruziyetten kaynaklanan çevresel partiküller, akciğerin mukozal yüzeyleri üzerinde toksik etkilere sahip olabilir. Madencilik içeren veya işçileri asbest, metal tozu veya silika tozuna maruz bırakan işler, pulmoner fibrozise neden olabilir. Pulmoner fibrozisin en yaygın şekli olan idiyopatik pulmoner fibrozis ise (İPF), sağ kalım oranı düşük olan, ilerleyici bir hastalıktır. Mesleki maruziyete mi yoksa İPF'ye mi bağlı olduğu anlaşılamayan iki olguyu sunmak istedik.

Kömür madeninde kazmacı olarak çalışma öyküleri olan iki hasta interstisyel akciğer hastalığı şüphesi ile tetkik ve takip edildi. İlk hastamız 47 yaşındaydı ve nefes darlığı şikayeti ile başvurmuştu. 17 yıl kömür madeninde kazmacı olarak çalışmış, 10 paket yıl sigara kullanımı mevcuttu, herhangi bir sistemik hastalığı yoktu, ilaç kullanımı ya da hayvan besleme öyküsü yoktu. Fizik muayenesinde bilateral bazallerde velcro ralleri mevcuttu. . Toraks bilgisayarlı tomografisinde bilateral subplevral alanda bazallerde baskınlık gösteren ve hafif traksiyon bronşektazilerinin eşlik ettiği bal peteği formasyonu ile uyumlu görünüm mevcuttu. Solunum fonksiyon testleri normaldi, difüzyon testinde DLCO %44 olarak düşük görüldü. Kan tetkiklerinde CRP ve ESR düşüktü, tam kan sayımı normaldi. İnterstisyel akciğer hastalığı şüphesi ile BAL yapıldı ve kollajen doku hastalığının dışlanması için ANA , RF ve ENA paneli bakıldı. Yapılan BAL incelemesinde ;düşük lenfosit ve granülositler mevcuttu, CD8+CD103+ T hücreleri artmış görüldü. Kollajen doku hastalığı için bakılan markerları negatifti ve FTR tarafından kollajen doku hastalığı dışlanmıştı. Diğer hastamız 81 yaşında ve kömür işçisi pnömokonyozu maluliyet değerlendirilmesi için başvurmuştu. 25 yıl kömür madeninde kazmacı olarak çalışmış ve sigara kullanımı yoktu. Fizik muayenesinde bilateral bazallerde velcro ralleri mevcuttu. Toraks bilgisayarlı tomografisinde bilateral üst loblarda birleşme eğilimi gösteren pnömokonyotik nodüller ve progresif masif fibrozis ile uyumlu görünüm ve sağ bazalde daha belirgin peribronşiyal kalınlaşmaların eşlik ettiği bal peteği formasyonu ile uyumlu görünüm mevcuttu. Kan tetkiklerinde CRP ve ESR düşüktü, tam kan sayımı normaldi. Radyolojik olarak interstisyel akciğer hastalığı paterni olması, kollajen doku hastalığı bulgusu olmaması ve kömür tozu dışında maruziyet olmaması nedeniyle hastalarda kömür tozuna bağlı interstisyel akciğer hastalığı ya da idiyopatik pulmoner fibrozis (İPF) olabileceği düşünüldü.

Pulmoner fibrozis, diffüz parankimal akciğer hastalıklarının son aşaması olup, aşırı matriks birikimi ve akciğer yapısının tahrip edilmesi ile karakterizedir ve nihayetinde solunum yetmezliğine yol açar. Fibrozisin etyolojisinin bilinmesi hasarın önlenmesi için uygulanacak tedaviyi belirler. Mesleki maruziyette uzaklaştırma yeterli olabilirken, İPF de antifibrotik tedaviler verilebilir.



(47 yaşında erkek, 17 yıl kömür madeninde kazmacı olarak çalışmış)



(81 yaşında erkek, 25 yıl kömür madeninde kazmacı olarak çalışmış)

TANI GÜÇLÜĞÜ YAŞADIĞIMIZ HASTA İPF Mİ, NSİP Mİ?

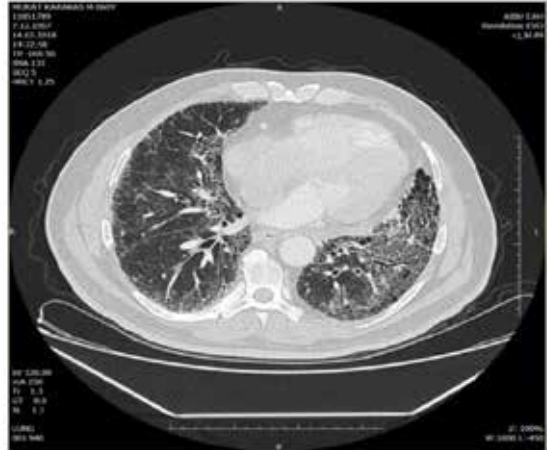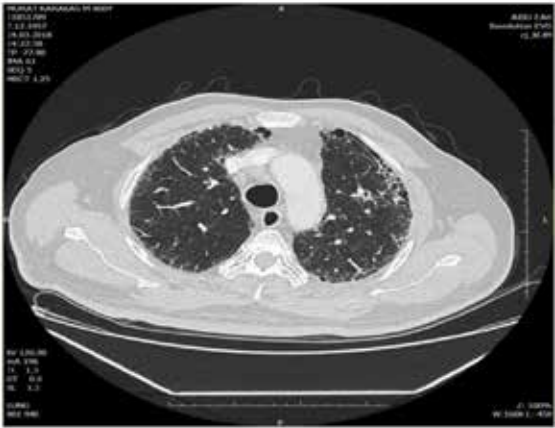Emine Özsarı¹

¹Abant İzzet Baysal Üniversitesi Tıp Fakültesi Göğüs Hastalıkları AD

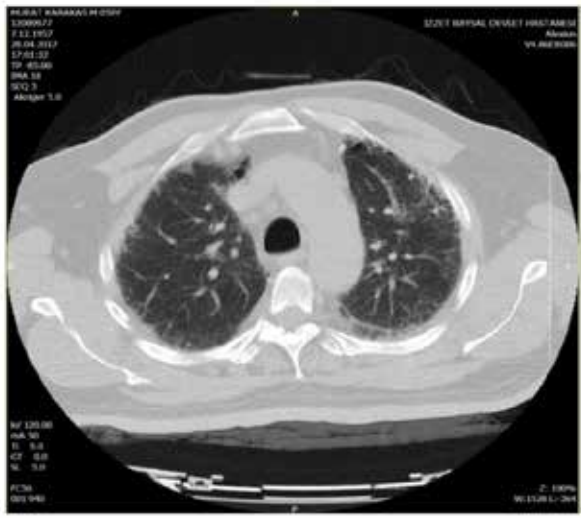GİRİŞ: Kronik, progresif, sebebi bilinmeyen ve fibrozis ile seyreden bir interstisyel pnömoni olan idiyopatik pulmoner fibrozis (İPF), olağan interstisyel pnömoninin (UIP) histopatolojik ve/veya radyolojik görünümü ile birliktelik gösterir (1-4). İPF ile uyumlu klinik özellikleri olan hastalarda, UIP için tipik yüksek rezolüsyonlu bilgisayarlı tomografi (YRBT) bulgularının varlığı ve fibrozise yol açan risk faktörlerinin bulunmaması tanıyı koyduran kriterlerdir (2). YRBT sonuçları kesin-UIP ile uyumlu değilse, çoğu zaman akciğer doku biyopsisi gereklidir.

OLGU: 60 yaşında erkek hasta, polikliniğimize kuru öksürük ve eforla nefes darlığı şikayetleriyle başvurdu. 4 yıldır kuru öksürük, eforla nefes darlığı yakınması mevcut, 35 paket yıl sigara öyküsü var, 7 yıldır içmiyor. Özgeçmiş ve soygeçmişinde belirgin bir özellik bulunmuyordu. Fizik muayenesi MMRC evre 1, dinlemekle bibaziller velcro ralleri var, saturasyonu oksijensiz %97 olarak ölçüldü, çomak parmağı vardı. SFT sinde FEV1: 2.65 FVC: 3.32 FEV1/ FVC :%76 DLCO : % 83 olarak geldi. 6DYT : başlangıç SPO2 : % 96 bitiş SPO2 : %94 idi, 480 mt yürüdü. Dış merkez toraks BT'sinde en büyüğü 6mmlik bir kaç adet LN, bilateral üst lob anterior segmentte ve alt lob posterior segmentte subplevral alanda interlobar septalarda kalınlık artışı, bilateral üst lobta bal peteği görünümü başlangıçlı izlenmektedir.(İPF?) şeklinde raporlandı. İntertisyel akciğer hastalığı ön tanısıyla hemogram, biyokimya, sedimentasyon, vaskulit markırları, balgam kültürü, total IgE istendi. Sedim : 31, CRP 3.4, karaciğer ve böbrek fonksiyon testleri normal ,eozinofilisi yoktu. Tüm kollajen doku markırları ve balgam kültürü normal geldi .Hasta FOB kabul etmedi. Tanı amaçlı yapılan VATS sağ alt lob wedge rezeksiyon ile alınan biyopsilerinin patolojik incelemesi non spesifik interstisyel pnömoni ile uyumlu sonuçlandı. Hastaya uzun etkili B2 agonist ve kortikosteroid kombinasyonu inhaler tedavisi uygulanmaktadır.

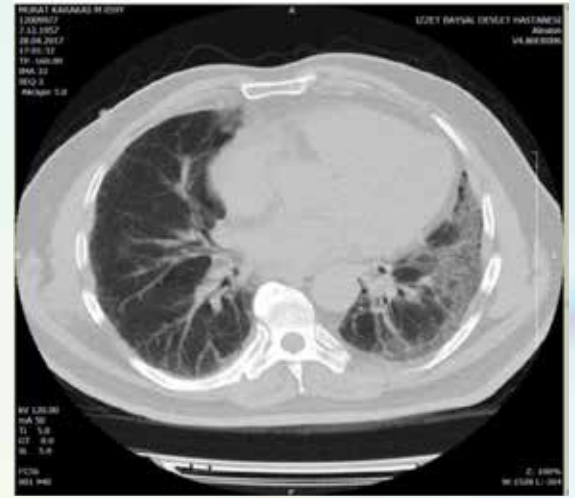SONUÇ: Doku biyopsisi ile non spesifik interstiyel pnömoni tanısı koyduğumuz ancak klinik ve radyolojik olarak İPF ile uyumlu bulgular gösteren olguyu bundan sonraki takip ve tedavisinin planlanması amacıyla sunmaktayız.



En son toraks bt kesitleri 1-2



Tanı anındaki toraks CT kesitleri 1/2



KAYNAKLAR

1. Lynch DA, Godwin JD, Safrin S, et al. High-resolution computed tomography in idiopathic pulmonary fibrosis: diagnosis and prognosis. *Am J Respir Crit Care Med* 2005; 172: 488-93.
2. Raghu G, Collard HR, Egan JJ, et al. An official ATS/ERS/ JRS/ALAT statement: idiopathic pulmonary fibrosis: evidence-based guidelines for diagnosis and management. *Am J Respir Crit Care Med* 2011; 183: 788-824.
3. King TE Jr, Pardo A, Selman M. Idiopathic pulmonary fibrosis. *Lancet* 2011; 378: 1949-61.
4. Raghu G, Rochwerg B, Zhang Y, et al. An Official ATS/ERS/ JRS/ALAT Clinical Practice Guideline: Treatment of Idiopathic Pulmonary Fibrosis. An Update of the 2011 Clinical Practice Guideline. *Am J Respir Crit Care Med* 2015; 192: e3-19.

NONSPESİFİK İNTERSTİSYEL PNÖMONİ (NSIP): BİR OLGU SUNUMU

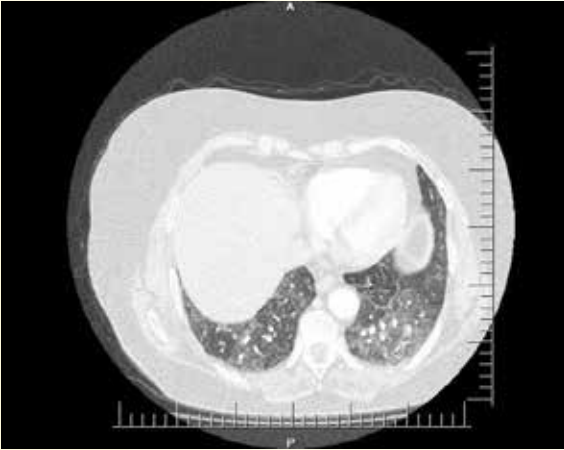
Pınar YILDIZ GÜLHAN¹, Peri ARBAK¹, Gülfer OKUMUŞ²

¹Düzce Üniversitesi Tıp Fakültesi Göğüs Hastalıkları AD., Düzce

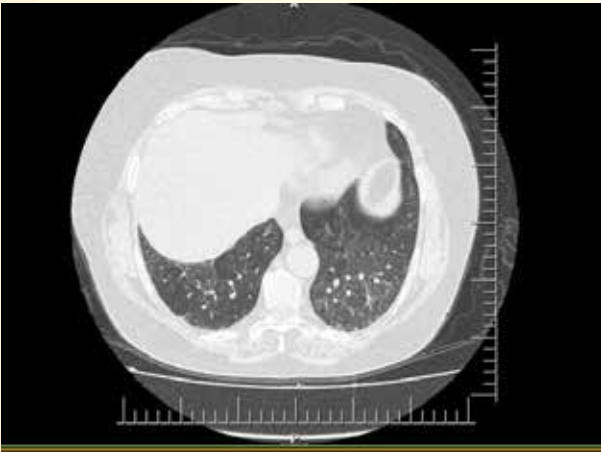²İstanbul Üniversitesi Tıp Fakültesi Göğüs Hastalıkları AD, İSTANBUL

GİRİŞ: Nonspesifik interstisyel pnömoni (NSIP) ilk defa Katzenstein ve Fiorelli tarafından 1994'te idiyopatik interstisyel pnömoni (IIP) sınıflamasında tanımlanmıştır. İnflamasyon ve fibrozisin düzeyine göre 3 major (interstisyel inflamasyon, inflamasyon ve fibrozis, fibrozis) alt gruba ayrılır. NSIP birçok medikal durumla birliktelik gösterir ancak idiyopatik de olabilir. Subakut ya da veya kronik başlangıçlıdır. Orta yaşlı, sigara içmeyen kadınlarda daha sık görülür. Hastaların çoğu aylar-yıllar süren progresif dispne ve öksürük tanımlar.

OLGU: 64 yaşında kadın hasta, ev hanımı. Dış merkezlerde 2009 tarihinden itibaren astım tanılarıyla takip edilmiş. 2016 yılında öksürük ve balgam şikayetlerinin artması üzerine hasta polikliniğimize başvurdu. Çekilen toraks bilgisayarlı tomografisinde (BT); Her iki akciğerde yaygın periferik septal kalınlaşmalar ile birlikte periferde yaygın retiküler dansite artışları ve buzlu cam görünümleri izlendi (resim 1). Bronkoskopisi yapıldı; bronş lavajında lenfosit, PNL ve makrofajlar izlendi. ANA değeri pozitif geldi. Fizik tedavi bölümü tarafından romatolojik bir hastalık düşünülmedi. Hastaya İAH ön tanısı ile 48 mg/gün metilprednizolon tedavisi başlandı. Çekilen kontrol toraks BT de regresyon olmaması üzerine hastaya açık akciğer biopsisi yapıldı. Patoloji sonucu NSIP ile uyumlu geldi. Metilprednizolon tedavisine metotreksat 7.5 mg/hafta eklendi. Tedavinin 5. ayında hastada klinik ve radyolojik gerileme izlendi. (resim 2)



Resim 1: Her 2 akciğerde periferik septal kalınlaşmalar ile birlikte periferde yaygın retiküler dansite artışları ve buzlu cam görünümleri



Resim 2: Bilateral buzlu cam görünümlerinde ve mozaik paternde gerileme

Sonuç: NSIP; idiyopatik pulmoner fibrozisten farklı olarak immünsüpresif tedaviye yanıtı vardır. Bu nedenle patolojik tanısı kesinleştirilmeli ve tedavi süreci bireysel olarak değerlendirilmelidir.

SKLERODERMA AKCİĞER TUTULUMU

Oğuzhan Okutan¹, Kadir Canoğlu¹, Gözde Kalbaran Kısmat¹, Duygu Fidan Sözüer¹, Özlem Türkoğlu²

¹İstanbul Haydarpaşa Sultanabdülhamid Han EAH Göğüs Hastalıkları Servisi

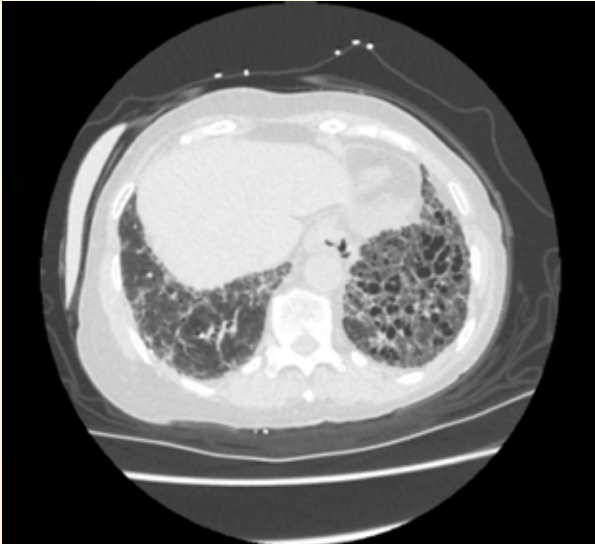
²İstanbul Haydarpaşa Sultanabdülhamid Han EAH Radyoloji Servisi

GİRİŞ: Sistemik skleroz, cilt ve iç organların fibrozisi ile karakterize, bağ dokusunun nedeni bilinmeyen sistemik hastalıdır. Sistemik skleroza bağlı akciğer tutulumu en ciddi organ tutulumlarından birini oluşturur. Progresif seyreden interstisyel fibrozis ve pulmoner hipertansiyon en sık gözlenen tutulum şeklidir.

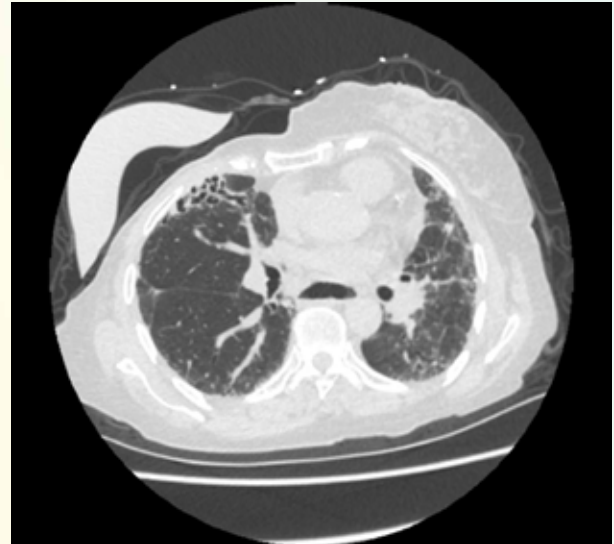
OLGU: 71 yaşında kadın hasta 7 yıldır skleroderma tanısıyla takip ediliyormuş.4 yıldır Metotreksat kullanıyormuş.13 yıl öncede meme invaziv duktal karsinoma nedeniyle sağ mastektomi olmuş, radyoterapi ve kemoterapi almış. Eforla artan nefes darlığı olması üzerine polikliniğimize başvurdu. Hastanın solunum sistemi muayenesinde dinlemekle her iki skapula altında velcro raller mevcuttu. Ellerde sklerodermaya bağlı ciltte kalınlaşma ve gerginlik vardı. WBC:8160/mm³, Hb:12,2 g/dl ,Hct:%37,1 , sedimentasyon:65 mm/h , CRP:11,4 mg/dl, anti-nükleer antikor iki kez pozitif saptandı. Çekilen toraks BT'sinde; her iki akciğerde özellikle sol akciğer alt lobda belirgin subplevral retikülasyonlar, inter-intralobüler septal kalınlık artışı, traksiyon bronşektazileri, buzlu cam dansiteleri, fibrotik dansite artımları ile sağ akciğer üst lob posterior segment ve her iki akciğerde alt lob bazal segmentlerde daha yaygın olan bal peteği görünümüleri ve kistik bronşektazik genişlemeler izlenmiş olup görünüm sklerodermanın akciğer tutulumu lehine yorumlanmıştır. Spirometride FEV1:%69 (1,43 L) FVC:%62 (1,58 L) FEV1/FVC:%90,5 DLCO:%43 DLCO/VA:%83 DLAdj:%45 olarak sonuçlandı. Kardiyolojik muayenesinde PAB:30 mmHg EF:%60 Normal sol ventrikül sistolik fonksiyonları ve Grade 2 diyalistik disfonksiyon saptandı. Halen metotreksat tedavisine devam eden hastanın kontrol muayenesinde SFT, Toraks HRCT, Ekokardiyografi ve kan tetkikleri istendi. WBC: 7170/mm³, Hb:12 g/dl, Hct:%36,5 ,sedimentasyon:26 mm/h, CRP:3,6 mg/dl, anti-nükleer antikor pozitif olarak tespit edildi.FEV1:%78 (1,40 L), FVC:%69 (1,46 L), FEV1/FVC:%92 olarak ölçüldü. Kontrol toraks HRCT'de; radyolojik olarak anlamlı değişiklik saptanmadı. Kardiyolojik muayene sonucu PAB:45 mmHg EF:%70 tespit edildi. Hasta skleroderma akciğer tutulumu tanısıyla romatoloji ve göğüs hastalıkları polikliniğinde takip ediliyor.

SONUÇ: Bağ dokusu hastalıkları birçok organı etkileyebildiği gibi akciğer tutulumu önemli bir mortalite nedeni olarak yerini korumaktadır. Bağ dokusu hastalıklarına bağlı müzmin efor dispnesi ve kuru öksürük şikayeti olan hastalarda akciğer tutulumunun akilda bulundurulması gerektiğine vurgu yapmak için olgumuzu sunmak istedik.

ANAHTAR KELİMELER: Sistemik skleroz, pulmoner tutulum, interstisyel akciğer hastalığı



RESİM 1



RESİM 2

KOMBİNE PULMONERFİBROZİS VE AMFİZEM SENDROMU

Merve Sinem Oğuz¹ Züheyla Bingöl¹

İstanbul Üniversitesi İstanbul Tıp Fakültesi Göğüs Hastalıkları ABD, İstanbul

GİRİŞ: İdiyopatik pulmoner fibrozis (İPF) ve amfizem ortak risk faktörleri olan hastalıklardır (1). Cottin 2005 yılında amfizem ve pulmoner fibrozis birlikteliğinin karakteristik özelliklerini yeni bir antite olan kombine pulmoner fibrozis ve amfizem (KPFA) olarak tanımlamıştır (2). KPFA tanıda ortak bir konsensus bulunmaması ve yeterince farkındalığın olmaması nedeniyle olduğundan daha az tanı konulan bir hastalıktır (3). Bu sebeple KPFA tanılı bir olgu sunacağız.

OLGU: Yetmiş iki yaşında erkek hasta son dört aydır eforla artan nefes darlığı, göğüs ağrısı, yorgunluk şikayetleri ile başvurdu. Özgeçmişinde 90 paket/yıl sigara öyküsü vardı. Dört yıl önce KOAH tanısı konulmuştu. Nebülbronkodilatör (İKS+LABA), nasal oksijen tedavisi (USOT) ve diüretik almaktaydı. Fizik muayenesinde çomak parmak, periferik siyanoz ve pretibial ödem vardı. Solunum sistemi muayenesinde ise bibaziler selofan raller ve ronküsler duyuldu. Laboratuvar tetkiklerinde hb/hct:13,7/43,6, Pro-bnp:4419 olarak bulundu. Arter kan gazında hipoksemi saptandı (po₂:50, so₂:84). Solunum fonksiyon testinde: FEV₁:1,76L %78, FEV₁/FVC:69, DLCO:%20 olarak saptandı. Hastanın akciğer grafisinde; her iki akciğer üst zonda havalanma artışı, bilateral alt zonlarda retiküler dansite artışı görüldü. Hastanın çekilen toraks bilgisayarlı tomografisinde; her iki akciğerde yer yer traksiyon bronşektazileri, ağırlıklı olarak alt loblarda subplevral bal peteği görünümü, üst loblarda daha belirgin amfizematöz değişiklikler ve büll formasyonu izlendi. Periferik ödemi olan hastada sağ kalp yetersizliğini değerlendirmek için yapılan ekokardiografisinde pulmoner hipertansiyon saptandı (PAB:52 mmHg). Hastanın radyolojik ve fizik muayene bulguları idiyopatik pulmoner fibrozis ve KOAH ile uyumlu idi. SFT ve difüzyon testi de desteklemekte idi. Mevcut bulgular ile kombine pulmoner fibrozis ve amfizem sendromu (KPFA) düşünüldü. Mevcut tedavisine antifibrotik ajan (pirfenidon) eklendi ve takibe alındı.

TARTIŞMA: KPFA prognozu hem İPF'den hem de amfizemden daha kötü olup erken tanısı önemlidir. KPFA ile uygun klinik ve radyolojik bulgular olan olguların daha sık aralıklarla takibi uygundur

1- Jankowich MD, Rounds SIS. Combined pulmonary fibrosis and emphysema syndrome. Chest 2012;141:222-31.

2- Cottin V, Nunes H, Brillet PY, Delaval P, Devauassoux G, Tillie-Leblond I, et al. Combined pulmonary fibrosis and emphysema: a distinct underrecognised entity. Eur Respir J 2005; 26:586-93

3- Ryerson CJ, Hartman T, Elicker BM, Ley B, Lee JS, Abbritti M, et al. Clinical features and outcomes in combined pulmonary fibrosis and emphysema in idiopathic pulmonary fibrosis. Chest (2013) 144(1):234-40. doi:10.1378/chest.12-240

BENZER RADYOLOJİDE FARKLI VAKALAR

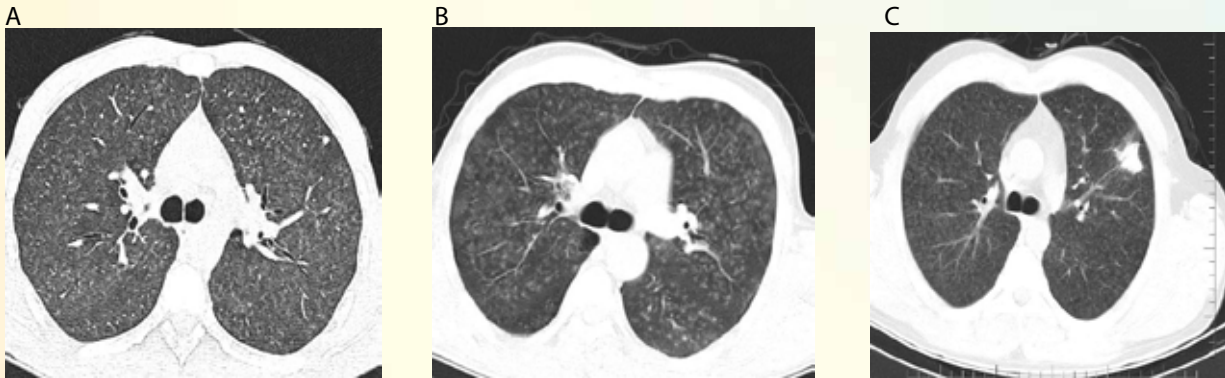
Oytun Aydoğan¹, Susamber Dik Altıntaş¹, Bülent Altınsoy¹

¹Bülent Ecevit Üniversitesi Tıp Fakültesi

Yüksek çözünürlüklü bilgisayarlı tomografide (YÇBT) kötü sınırlı nodüller; hipersensitivite pnömonisi, sarkoidoz , silikozis, respiratuar bronşiyolit , miliyer enfeksiyon, metastaz ve bronkoalveolar karsinom gibi hastalıkları düşündürülebilir. Farklı patolojik mekanizmalara sahip bu hastalıklar benzer radyolojiye sahip olabilirler ve bu tanı koymada güçlükler sebebe olabilir. Yüksek çözünürlüklü bilgisayarlı tomografide kötü sınırlı multipler nodüler görünüme sahip üç farklı hastayı değerlendirdik ve sunmak istedik.

Subakut semptomları olan ve benzer radyolojiye sahip üç farklı hasta intersitisyel akciğer hastalığı olarak takip edildi. 30, 32 ve 47 yaşlarında üç erkek hasta nefes darlığı, ara sıra öksürük ve balgam şikayetleri ile başvurdu. Özgeçmişlerine bakıldığında; 30 yaşındaki hasta çiftçilik ve hayvancılık yapmaktaydı, 10 paket yıl sigara kullanımı mevcuttu, sistemik hastalık öyküsü yoktu; 47 yaşındaki hasta 20 yıldır kömür fabrikasında kömür öğütme işinde çalışmaktaydı, 25 paket yıl sigara kullanımı mevcuttu ve bahçesinde hayvan (köpek ve tavuk) beslemekteydi; 32 yaşındaki hasta 10 yıl kömür madeninde çalışmış ve 10 paket yıl sigara kullanım öyküsü vardı. İlk iki hastanın fizik muayenelerinde solunum sistemi muayenesinde bibaziller hafif ince raller mevcuttu, üçüncü hastanın fizik muayenesi normaldi. Solunum fonksiyon testleri incelendiğinde 30 yaşındaki hastanın difüzyon kapasitesi düşüktü, diğer akciğer volümleri normal görüldü. Toraks bilgisayarlı tomografilerinde bilateral akciğerlerde dağınık yerleşimli kötü sınırlı yaygın nodüler opasiteler ve 32 yaşındaki hastanın radyolojisinde sol akciğer üst lob anterior segmentte 17mm çaplı düzensiz sınırlı parankimal nodül mevcuttu. Sol üstteki parankimal nodülün 1 yıllık takibinde progresyon görüldü. Tüm hastalara bronkoskopi ve bronkoalveolar lavaj yapıldı. Genç hastanın BAL sıvısında artmış lenfositler mevcuttu, diğer hastaların BAL sıvısında belirgin özellik yoktu. 32 yaşındaki ve 47 yaşındaki hastaya transtorasik ince iğne aspirasyon biyopsisi ve video aracılı torakoskopi ile biyopsi yapıldı. 30 yaşındaki erkek hastada saman/hayvan tüyü maruziyeti ,subakut semptomlar, difüzyon kapasitesinde düşüklük, BT'de diffüz kötü sınırlı subsolid nodüller ve BAL'da lenfositozu olması nedeniyle klinik olarak hipersensitivite pnömonisi düşünöldü. 47 yaşındaki hastanın VATS biyopsi sonucu ve .32 yaşındaki hastanın TTİA ve VATS biyopsisi basit kömür işçisi pnömokonyozu ile uyumlu geldi.

Benzer semptomlar ve radyolojilere sahip hastalarda farklı patolojik süreçlerin ve hastalıkların olabileceği unutulmamalıdır.



(A: 30 yaşında erkek , B: 47 yaşında erkek , C: 32 yaşında erkek)

AKUT İNTERSTİYEL PNÖMONİ OLGU SUNUMU

Aylin Çapraz¹, Ayşe Yıldırım Bilgin¹, İlyas Kocabağ¹

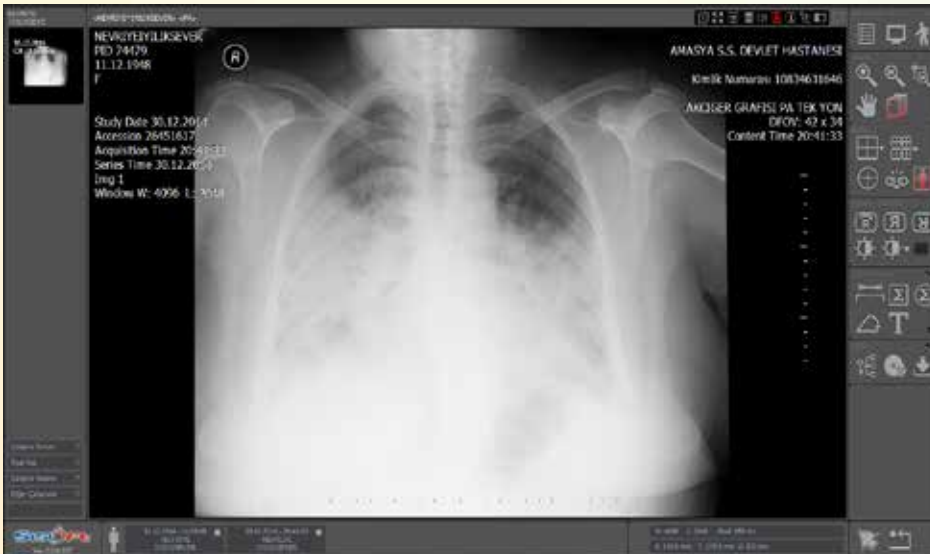¹Amasya Üniversitesi Sabuncuoğlu Şerefeddin Eğitim Araştırma Hastanesi Göğüs Hastalıkları

GİRİŞ: Akut interstisyel pnömoni hızlı gelişen ve solunum yetmezliğine neden olan ve %50'nin üzerinde mortalite ile seyreden bir hastalıktır. Histolojik olarak diffüz alveolar hasar izlenmektedir. ARDS ile benzer özelliktedir ve tanıda enfeksiyon, toksik, otoimmün ve diğer ARDS nedenlerinin dışlanması gerekir.(1)

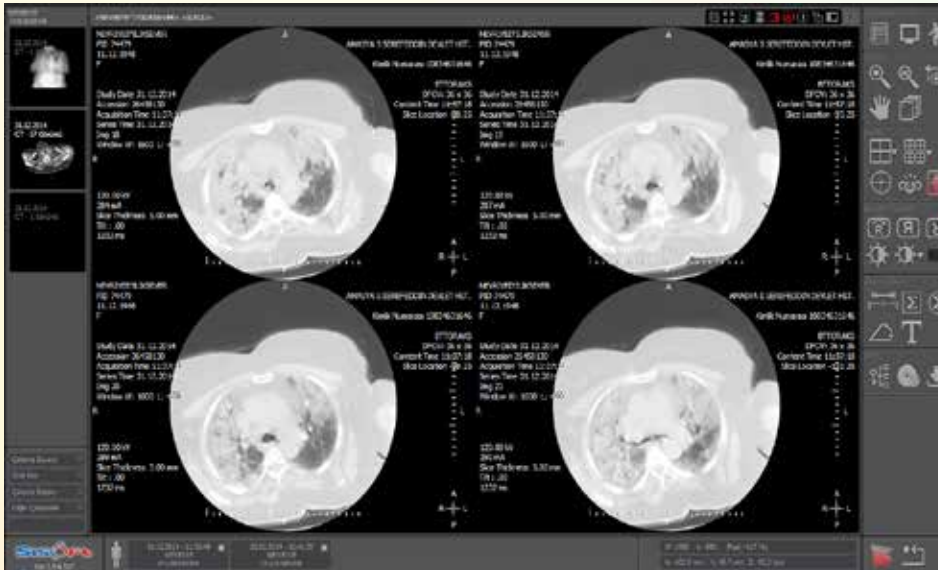
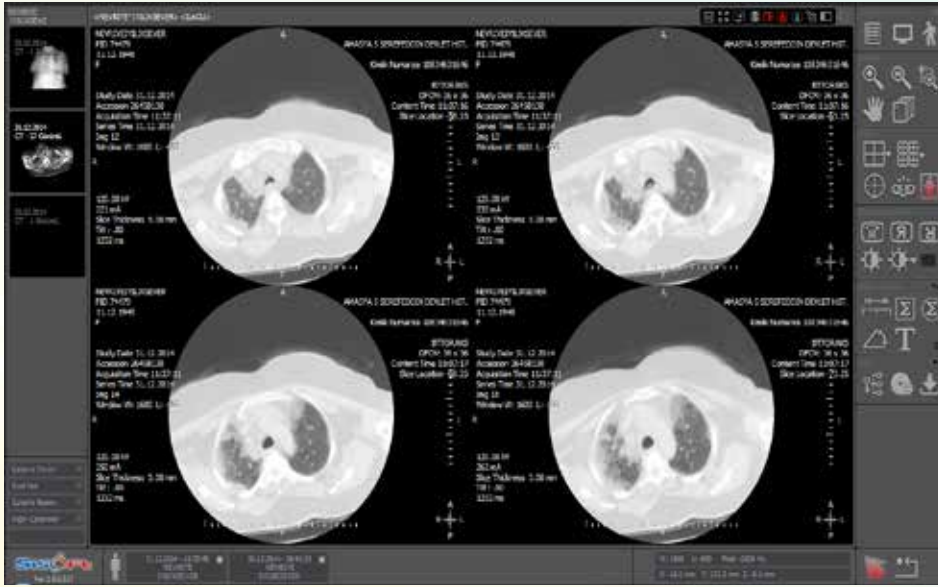
OLGU: 66 yaşında kadın hasta nefes darlığı nedeni ile acil servise başvurmuş ve kardiyoloji tarafından HT, DM, astım ve pnömoni ön tanısı ile koroner yb'ne yatırılmış. Hastaya diüretik, levoflaksosin, bronkodilatör ve oksijen desteği başlanmış. Yatışının 2. günü göğüs hastalıklarından konsültasyon istenmesi ile hasta değerlendirildi. Özgeçmişinde HT, DM, astım olup salmeterol flutikazon, montelukast, trimetazidin dihidroklorid, amlodipin, karvedilol, frosamid, metformin, insülin kullanmaktaydı. Sigara içmemişti, çevresel ve mesleki maruziyeti yoktu. Hasta dispneik, ortopneik, oksijen saturasyonu oda havasında %60, tansiyon 130/90 mmHg, ateş 36 C idi. Her iki akciğerde raller ve pretibial ++ ödem mevcuttu. Akciğer grafisinde (şekil 1) her iki akciğer orta alt zonlarda homojen alveolar infiltrasyon, bilgisayarlı tomografisinde (şekil 2) her iki akciğerde yaygın alveolar konsolide alanlar ve mediastinal lenf nodları mevcuttu. Arter kan gazında PO₂ 45mmHg, PCO₂ 36mmHg, pH 7.33, CBC de WBC 34000, platelet 651000, hb 8, nötrofil hakimiyeti mevcuttu, eozonofilisi yoktu. CRP 215, sedimentasyon 105 mm/h idi. Biyokimyasında hafif KCFT yüksekliği dışında anormallik saptanmadı. EKO'da EF %60, 2 TY, 1 MY, PAB 60mmHg idi. Hasta pnömoni, kriptojenik organize pnömoni, akut eozonofilik pnömoni, akut interstisyel pnömoni ön tanıları ile devir alınarak NIMV başlandı ve tedaviye imipenem, metilprednizolon 100 mg eklendi. Alınan balgam ve kan kültürlerinde üreme olmadı. Hastaya klinik durumunun uygun olmaması nedeni ile bronkoskopi yapılamadı. Gönderilen vaskülit ve kollagen doku belirteçleri negatifti. Takibinde akciğer grafisindeki infiltrasyonlar geriledi, steroid dozu tedricen azaltıldı, antibiyotikler ateş ve üreme olmaması nedeniyle kesildi. Kontrol akciğer grafisinde (şekil 3) daha önce izlenen lezyonlarda belirgin gerileme mevcuttu. Ancak tedavinin 16. Gününde metilprednizolon 60mg doza azaltıldığında hastanın saturasyonlarının düşmesi ve nefes darlığının artması üzerine hasta yakınlarının istemi ile dış merkeze sevk edildi. Hasta 3 ay sonra tekrar kliniğimize başvurdu. Dış merkezde hastadan öğrenildiğine göre steroide devam edilmişti (metilprednizolon 32 mg). Çekilen kontrol akciğer grafisinde orta alt zonlarda retiküler dansite artımları mevcuttu. (şekil 4) Takibinde HRCT de (7/2015) alt loblarda daha belirgin subplevral minimal bal peteği görünümü şeklinde raporlandı. (şekil 5) Düzenli kontrollere gelen hastada metilprednizolon 4 mg'a kadar azaltıldı ve kesildi. Kontrol SFT'de FEV₁ % 75, FVC % 60, FEV₁/FVC 99 idi.

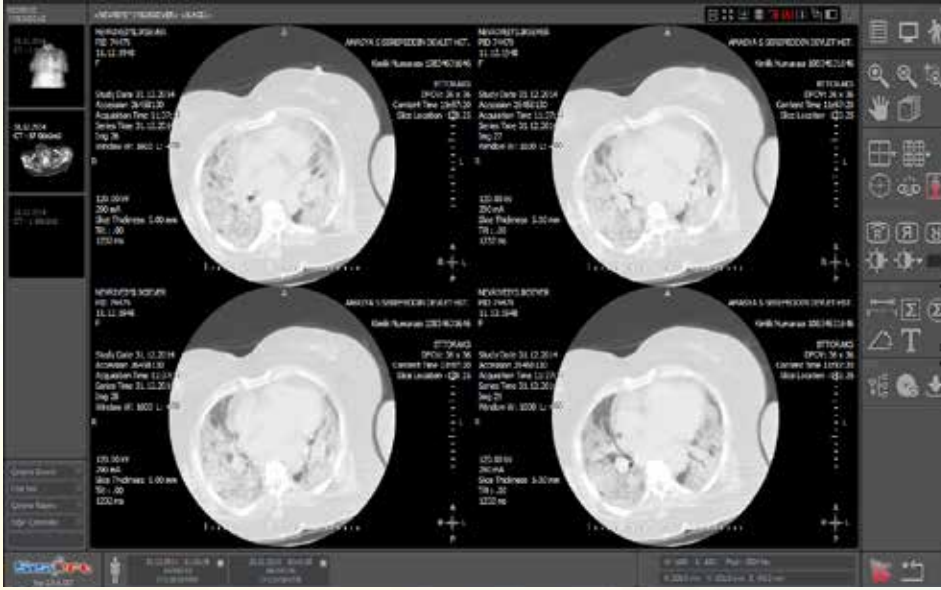SONUÇ: Hastamızda mevcut bulgular ile akut interstisyel pnömoni **düşündük**. Her ne kadar patolojik tanı gerekli olsa da masif tramva, ilaç toksisitesi, sepsis, bağ dokusu hastalıkları, oksijen toksisitesi, çevresel maruziyet gibi diğer akut interstisyel pnömoni yapan nedenler bulunmadığından klinik ve radyolojik olarak tanıyı destekledik.

Şekil 1 Akciğer grafisi 30.12.2014

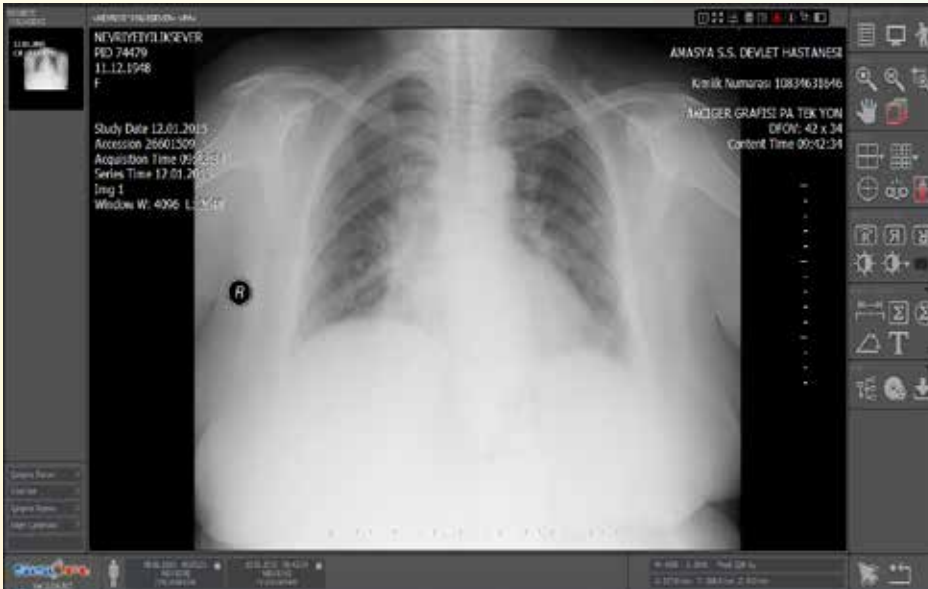

Şekil 2 Toraks BT

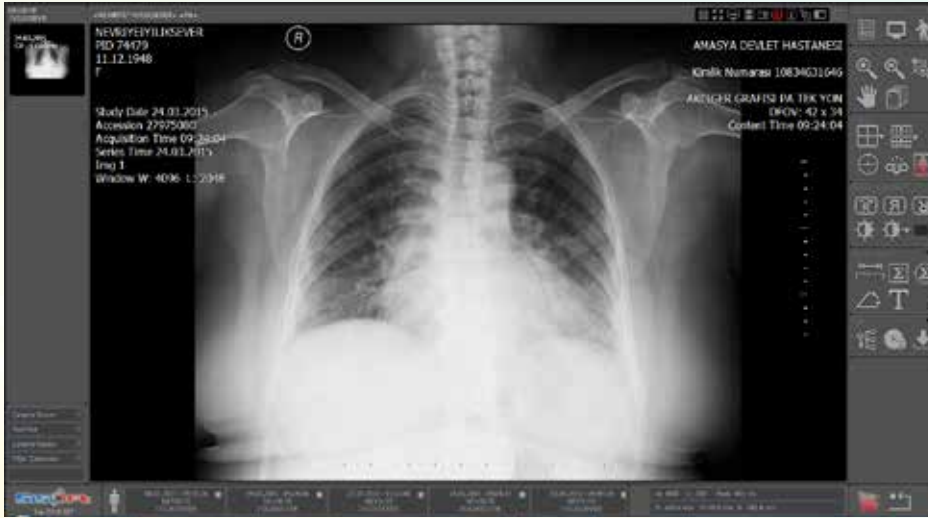



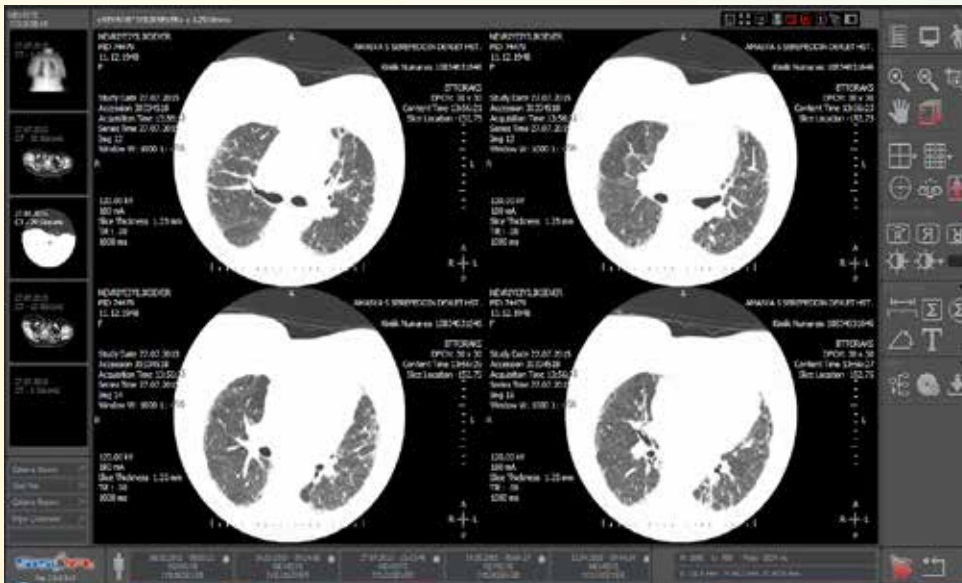Şekil 3 Akciğer grafisi 12.1.2015



Şekil 4 Akciğer grafisi 3/2015



Şekil 5 HRCT 7/2015



1. Fishman's Pulmonary Diseases and Disorders fifth edition part 5

PULMONER OSSİFİKASYON

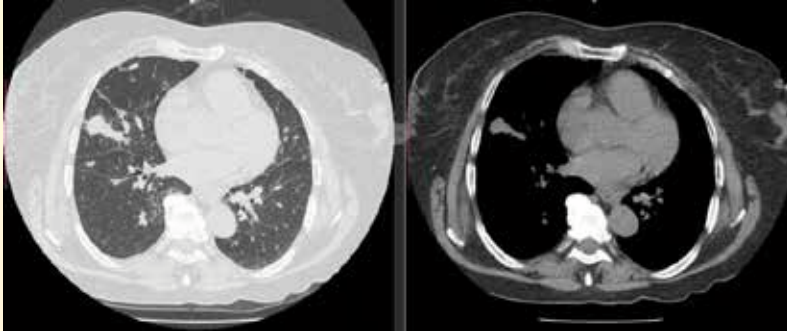
Oytun Aydoğın¹, Bülent Altınsoy¹

¹Zonguldak Bülent Ecevit Üniversitesi Tıp Fakültesi

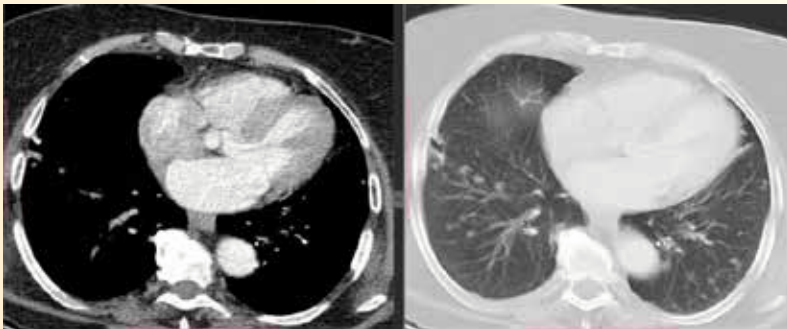
Pulmoner kalsifikasyon ve ossifikasyon, bir dizi sistemik ve pulmoner hastalıkla ortaya çıkabilir. Spesifik semptomlar genellikle siliktir, ancak kalsifikasyon hastalık şiddetinin ve onun kronikliğinin bir göstergesi olabilir. Pulmoner kalsifikasyon ve ossifikasyon, akciğer grafisi, bilgisayarlı tomografi ve kemik sintigrafisi gibi görüntülemeler gerektirir. Kalsifikasyon veya kemikleşmenin varlığının ve spesifik paterninin yorumlanması, invazif biyopsi ihtiyacını ortadan kaldıracaktır. Radyolojik ve patolojik olarak pulmoner ossifikasyon tanısı koyduğumuz bir hastayı sunmak istedik.

Altmış altı yaşındaki kadın hasta 1 yıldır olan ve son 3 ayda artış gösteren nefes darlığı ve halsizlik şikayeti ile başvurdu. Özgeçmişinde çalışmıyor ve sigara kullanmıyordu, kronik hastalık öyküsü yoktu, 2 yıl önce her iki dizinden total diz protezi ameliyatı olmuştu. Fizik muayenesinde özellik yoktu. Toraks bilgisayarlı tomografisinde bilateral dağınık yerleşimli çok sayıda kötü sınırlı nonsolid nodülleri ve sağ akciğer alt lobda 3.5*1.5 cm çapında solid yumuşak doku kitlesi mevcuttu. Solunum fonksiyon testlerinde FEV1: %82, FVC:%96 ve FEV1/FVC:%71 saptandı. Difüzyon testinde DLCO_SB: %81 ve TLC_SB: %81 idi. Otoantikör incelemesinde özellik saptanmadı. Yapılan bronkoskopiye özellik saptanmadı. Bronkoalveolar lavaj sıvısı primer olarak nötrofilik alveolit ile uyumlu idi (nötrofil %30.4 lenfosit %7.5). Hastaya tanısal amaçlı video aracılı torakoskopi ile kama biyopsi yapıldı. Patolojisinde yer yer kalsifikasyon gösteren ossifikasyonun geliştiği ve interalveolar yerleşimli nodüler yapılar görüldü ve pulmoner ossifikasyon olarak rapor edildi.

İnterstisyel ve alveolar kompartmanlarda kemik iliği olsun ya da olmasın kemik dokusu oluşumuna pulmoner ossifikasyon (PO) denir ve nadirdir; idiyopatik olabilir veya altta yatan pulmoner, kardiyak ve sistemik bozukluklarla ilişkili olabilir. PO patogenezi bilinmemektedir. Serum kalsiyum, fosfor ve alkalen fosfataz seviyeleri genellikle normaldir. İdiyopatik ve sekonder pulmoner ossifikasyonda fibrojenik, anjiyojenik ve osteojenik büyüme faktörleri ve sitokinlerin rolü henüz araştırılmamış olsa da, bunların etkileri idiyopatik pulmoner fibroz gibi fibroproliferatif pulmoner hastalıklarda kemikleşmeye yol açabilir. İki histolojik tipte pulmoner ossifikasyon tanımlanmıştır: (1) nodüler sınırlı bir form ve (2) dendriform tip. PO en çok 60 yaşın üstündeki erkeklerde bulunur, ancak genç yetişkinlerde ve kadınlarda da bildirilmiştir. Hastalık geniş olduğunda düşük difüzyon kapasitesine sahip bir kısıtlayıcı pulmoner fizyoloji mevcuttur. Yüksek rezolüsyonlu bilgisayar tomografisinde, doğrusal 1-4 mm kalsifik yoğunluklar görülür ve bazen de punktat, miliyer veya küçük nodüler kalsifikasyonlar görülür. PO için kanıtlanmış spesifik bir tedavi yoktur.



2016 yılı Toraks BT



2018 yılı Toraks BT



**Türkiye
Solunum
Arařtırmaları
Derneđi**

